

**UNIVERZITA PALACKÉHO V OLOMOUCI**

**FAKULTA ZDRAVOTNICKÝCH VĚD**

**Ústav porodní asistence**

Ing. Martina Machová

**Těhotenství a porod s karcinomem děložního čípku**

**Bakalářská práce**

Vedoucí práce: rektor prof. MUDr. Martin Procházka, Ph.D.

Olomouc 2024

Prohlašuji, že jsem bakalářskou práci vypracovala samostatně a použila jen uvedené bibliografické a elektronické zdroje.

Olomouc 25. 4. 2024

.....

podpis

## **Poděkování**

Děkuji vedoucímu mé bakalářské práce panu rektorovi prof. MUDr. Martinovi Procházkovi, Ph.D. za odborné vedení a za cenné rady, podněty a připomínky. Největší díky patří mému Ondrovi, který se mnou prožíval celé studium, a hlavně mi byl vždy tou nejlepší oporou. Dále děkuji rodině i všem přátelům za trpělivost, kterou se mnou měli během toho, co jsem psala bakalářskou práci a studovala tuto školu.

## **ANOTACE**

**Typ závěrečné práce:** bakalářská

**Téma práce:** Těhotenství a porod s karcinomem děložního čípku

**Název práce:** Těhotenství a porod s karcinomem děložního čípku

**Název práce v AJ:** Pregnancy and childbirth with cervical cancer

**Datum zadání:** 30. 11. 2023

**Datum odevzdání:** 25.4.2024

**Vysoká škola, fakulta, ústav:** Univerzita Palackého v Olomouci

Fakulta zdravotnických věd

Ústav porodní asistence

**Autor práce:** Ing. Martina Machová

**Vedoucí práce:** rektor prof. MUDr. Martin Procházka, Ph.D.

**Oponent práce:** Mgr. Kateřina Janoušková, PhD.

**Abstrakt v ČJ:** Karcinom děložního čípku během těhotenství je vzácným jevem, avšak se zvyšujícím se trendem odkladu rodičovství na pozdější věk se vyskytuje častěji. Tento druh rakoviny je druhý nejčastější novotvar během těhotenství nebo po porodu. Léčba rakoviny u těhotných žen často neliší od té u netěhotných, ale volba terapeutických postupů musí být pečlivě zvážena s ohledem na rizika a přínosy pro matku i plod, zejména s ohledem na gestační věk. Multidisciplinární přístup je klíčový, zahrnující spolupráci mezi různými odborníky a poskytování komplexní psychické podpory pacientkám a jejich rodinám. Přehledová bakalářská práce se zabývá tématem těhotenství s karcinomem děložního čípku a jeho vlivem na průběh porodu, včetně péče porodní asistentky o těhotné ženy s tímto onemocněním.

### **Klíčová slova v ČJ:**

Rakovina děložního čípku, rakovina děložního čípku v těhotenství, rizikové těhotenství, léčba rakoviny děložního čípku

**Abstrakt v AJ:** Cervical cancer during pregnancy is a rare occurrence, but it is becoming more common with the increasing trend of delaying parenthood to later ages. This type of cancer is the second most common tumor during pregnancy or after childbirth. The treatment of cancer in pregnant women often does not differ from that in non-pregnant women, but the choice of therapeutic procedures must be carefully considered, taking into account the risks and benefits for both the mother and the fetus, especially considering the gestational age. A multidisciplinary approach is crucial, involving collaboration among various specialists and providing comprehensive psychological support to patients and their families. A review bachelor thesis addresses the topic of pregnancy with cervical cancer and its impact on the course of childbirth, including the care of midwives for pregnant women with this condition.

**Klíčová slova v AJ:**

Cervical cancer, cervical cancer in pregnancy, risk pregnancy, treatment of cervical cancer

**Rozsah:** 38 stran / 0 příloh

# OBSAH

1	POPIS REŠERŠNÍ STRATEGIE .....	9
2	KARCINOM DĚLOŽNÍHO ČÍPKU .....	10
	2.1. ETIOPATOGENEZE .....	10
	2.2. DIAGNOSTIKA .....	10
	2.2.1. Kolposkopie .....	11
	2.2.2. Onkologická cytologie .....	11
	2.2.3. Cervikální biopsie .....	12
	2.2.4. Zobrazovací techniky .....	12
	2.2.5. Sérové tumor markery .....	13
	2.3. PREKANCERÓZY .....	13
	2.4. KLASIFIKACE CERVIKÁLNÍHO KARCINOMU .....	14
3	KARCINOM DĚLOŽNÍHO ČÍPKU V TĚHOTENSTVÍ .....	16
	3.1. VLIV KARCINOMU DĚLOŽNÍHO HRDLA NA PLOD .....	19
	3.2. LÉČBA KARCINOMU DĚLOŽNÍHO HRDLA .....	19
	3.3. VLIV LÉČBY NA PLOD .....	24
4	POROD .....	26
	4.1. MANAGMENT PORODU S RAKOVINOU DĚLOŽNÍHO ČÍPKU .....	26
	4.2. POPORODNÍ PÉČE .....	27
5	PÉČE PORODNÍ ASISTENTKY O TĚHOTNOU ŽENU S KARCINOMEM DĚLOŽNÍHO HRDLA .....	29
6	ZÁVĚR .....	31
	REFERENČNÍ SEZNAM .....	33
	SEZNAM ZKRATEK .....	37

## ÚVOD

Rakovina děložního čípku během těhotenství je vzácným jevem, avšak v průběhu let se stále více žen ve vyspělých zemích rozhoduje o odkladu rodičovství na pozdější věk, což vede k častějšímu výskytu rakoviny děložního hrdla v průběhu těhotenství. Karcinom děložního hrdla je druhým nejčastějším novotvarem během těhotenství nebo po porodu. Vyskytuje se u přibližně 0,004 – 0,1 % těhotných žen a žen v poporodním období [1]. Vzhledem k tomu, že je rakovina děložního čípku během těhotenství vzácným jevem, jsou současné znalosti a studie velice omezeny.

Pokud se žena během gravidity dozví, že onemocněla rakovinou, je to velká psychická zátěž jak pro ni, tak pro její blízké okolí. Ve většině případů se léčba rakoviny děložního čípku u těhotných žen neliší od léčby u netěhotných. Během těhotenství musí být volba terapeutických postupů pečlivě posouzena s ohledem na možná rizika a přínosy pro matku a plod.

Existuje několik faktorů, které ovlivňují léčbu rakoviny během těhotenství. Jedním z nich je gestační věk, ve kterém byla diagnóza stanovena. V raných stádiích těhotenství se obvykle upřednostňuje odložení léčby, aby se minimalizovalo riziko negativních účinků na plod. V pozdějších fázích těhotenství, kdy je plod již více vyvinutý, je možné zvážit různé terapeutické možnosti, včetně chirurgického zákroku, chemoterapie nebo radioterapie. Dalším podstatným krokem před zahájením léčby je určení stádia karcinomu tzv. staging.

Důležitou součástí péče o pacientku s rakovinou během těhotenství je multidisciplinární přístup, který zahrnuje spolupráci mezi onkology, gynekology, perinatology a dalšími odborníky. Je důležité, aby byla poskytnuta komplexní psychická podpora. Nutností je podávat pravdivé a úplné informace pacientkám a jejich rodinám, aby mohly na základě lékařských doporučení rozhodnout o nejlepším možném přístupu k léčbě, který zohlední jak zdraví matky, tak i nenarozeného dítěte.

Tato přehledová bakalářská práce se zabývá problematikou těhotenství s potvrzenou diagnózou karcinomu děložního čípku, dále vlivem tohoto onemocnění na průběh porodu. Je také diskutována péče porodní asistentky o těhotnou ženu s karcinomem děložního čípku.

Na základě dostupných informací vzájemně se ke zkoumané problematice byly stanoveny tyto cíle práce:

**Cíl 1:** Sumarizovat nejnovější poznatky, které se zabývají průběhem těhotenství a porodu u žen s rakovinou děložního čípku

**Cíl 2:** Sumarizovat nejnovější poznatky o léčbě rakoviny děložního čípku a případných negativních účincích na plod.

**Cíl 3:** Předložit poznatky o péči porodní asistentky o těhotnou ženu s rakovinou děložního čípku

### **Vstupní literatura:**

BINDER, T., a kol. (2020). Nemoci v těhotenství a řešení vybraných závažných peripartálních stavů. Praha: Grada Publishing.

CIBULA, D., et al. (2023) ESGO/ESTRO/ESP Guidelines for the management of patients with cervical cancer – Update 2023. International Journal of Gynecological Cancer. **33**(5), p. 649-666.

HÁJEK, Z., a kol. (2004). Rizikové a patologické těhotenství. Praha: Grada Publishing.

MORICE, P., et al. (2012). Gynaecological cancers in pregnancy. The Lancet. **379** (9815), p. 558-569.

PROCHÁZKA, M., a kol. (2020). Porodní asistence. Praha: Maxdorf.

ROZTOČIL, A., a kol. (2017) Moderní porodnictví. Praha: Grada Publishing.



# 1 POPIS REŠERŠNÍ STRATEGIE

## VYHLEDÁVACÍ KRITÉRIA

Klíčová slova v ČJ: Rakovina děložního čípku, rakovina děložního čípku v těhotenství, rizikové těhotenství, léčba rakoviny děložního čípku

Klíčová slova v AJ: Cervical cancer, cervical cancer in pregnancy, risk pregnancy, treatment of cervical cancer

Jazyk: český, anglický

Období: 2013-2024

Další kritéria: recenzovaná periodika



## SUMARIZACE VYUŽITÝCH DATABÁZÍ A DOHLEDANÝCH DOKUMENTŮ:

Ebsco: 50

Pubmed: 121

Google scholar: 76



**NALEZENO CELKEM: 247 článků**



## VYŘAZOVACÍ KRITÉRIA:

duplicitní články

kvalifikační práce

články netýkající se cílů

články, které nesplnily kritéria – vyřazeno celkem 196 článků



## PRO TVORBU TEORETICKÝCH VÝCHODISEK BYLO POUŽITO ZDROJŮ:

dohledaných článků: 45

odborné knihy: 6

## **2 KARCINOM DĚLOŽNÍHO ČÍPKU**

### **2.1. ETIOPATOGENEZE**

Etiopatogeneze karcinomu děložního čípku je komplexní a složitý proces zahrnující různé faktory. Hlavní příčinou cervikálního karcinomu je infekce vysoko rizikovými typy lidského papilomaviru (human papillomavirus – HPV), zejména typy HPV–16 a HPV–18. Tato infekce je přenášena nechráněným pohlavním stykem. Papilomaviry mohou způsobit poškození buněčné DNA a nekontrolované množení buněk, což vede ke vzniku karcinomu. Další faktory spojené s vyšším rizikem tohoto karcinomu jsou kouření a užívání jiných drog, oslabená imunita, infekce HIV (AIDS), další sexuálně přenosné choroby, viry, plísňe nebo kvasinky. Pravděpodobnost infekce HPV viry se zvyšuje s časným začátkem sexuálního života, promiskuitním chováním, vysokým počtem porodů a potratů či špatné socio-ekonomické podmínky [2].

Infekce HPV může být eliminována imunitním systémem, ale v některých případech může virus přetrvávat a postupně způsobovat změny v buňkách děložního hrdla, což se nazývá dysplazie děložního hrdla. Tato dysplazie může existovat v různých stupních, od mírných po závažné, v závislosti na rozsahu abnormálního růstu buněk. Pokud zůstane závažná dysplazie děložního hrdla neléčena, může se vyvinout do invazivního cervikálního karcinomu. Epiteliální změny mohou probíhat dlouho, někdy roky až desítky let, než se vyvine rakovina. Během tohoto procesu rakovinné buňky rostou a pronikají do hlubších vrstev tkáně děložního hrdla. S postupem rakoviny se může šířit do blízkých orgánů a ve stadiu pokročilého karcinomu může dokonce metastazovat do vzdálených částí těla. Je důležité včas identifikovat a léčit tyto změny, aby se zabránilo pokročilému stadiu rakoviny a metastázám [3, 4].

### **2.2. DIAGNOSTIKA**

Diagnostika cervikálního karcinomu v těhotenství je komplikovaná, protože těhotenství může maskovat příznaky této nemoci, což může ztížit celý proces. V raných stádiích onemocnění ženy obvykle nepocítují žádné příznaky; diagnóza se proto často stanoví náhodně během běžného gynekologického vyšetření. V některých případech mohou raná stadia cervikálního karcinomu způsobit neobvyklé krvácení, vaginální výtok, krvácení po pohlavním styku a dyspareunii (bolestivý pohlavní styk). V pokročilých stádiích se mohou objevit další symptomy, jako jsou problémy s močením, pánevní bolest, bolesti zad a otoky

nohou. Je důležité pečlivě sledovat jakékoli neobvyklé symptomy a konzultovat je s lékařem, zejména pokud se vyskytnou během těhotenství [5].

Vyšetření na přítomnost cervikálního karcinomu během těhotenství využívá třístupňový model, který zahrnuje několik postupů. Prvním krokem je kolposkopie, která umožňuje detailní vizuální vyšetření děložního čípku. Dále se provádí onkologická cytologie, což zahrnuje odebrání vzorků buněk z cervikální oblasti pro laboratorní vyšetření. V některých případech se rovněž provádí cervikální biopsie, která umožňuje přesnější diagnostiku, zejména pokud jsou výsledky kolposkopie a cytologie nejasné. V odůvodněných případech se mohou použít i zobrazovací metody, jako je magnetická rezonance (MR) nebo ultrazvuk, aby bylo možné lépe zhodnotit rozsah postižení a možný vliv na těhotenství. V některých případech je možno provést vyšetření hladin sérových tumor markerů, což poskytuje další informace o stavu onemocnění. Je důležité, aby lékaři při rozhodování o vhodném postupu brali v úvahu jak zdraví matky, tak i bezpečnost a zdraví nenarozeného dítěte [6, 7].

### **2.2.1. Kolposkopie**

Při diagnostice karcinomu děložního hrdla je prvním krokem obvykle kolposkopické vyšetření, které umožňuje detailní vizuální hodnocení tkání a nálezů. U těhotných žen je však toto vyšetření zatíženo určitými specifickými aspekty. Zobrazení cervikální oblasti může být obtížnější v důsledku otoku a zvýšeného prokrvení poševních stěn. Kolposkopie se obvykle dělí na dvě základní metody – nativní a rozšířenou. Při nativní kolposkopii se cervikální hlen otírá pomocí fyziologického roztoku, což umožňuje lékaři detailněji prozkoumat tkáň. Naopak, při rozšířené kolposkopii se používá 3 – 5% kyselina octová, která rozpouští hlen a zvýrazňuje epiteliální změny, což může lékaři pomoci lépe identifikovat potenciální nepravidelnosti v cervikální oblasti [2, 8]

### **2.2.2. Onkologická cytologie**

Součástí každé preventivní prohlídky a první návštěvy v prenatální poradně pro těhotné ženy je onkologická cytologie. Tato metoda je považována za nejpoužívanější a efektivní při rychlé diagnostice karcinomu děložního hrdla. Jedním z klíčových faktorů je to, že během tohoto vyšetření není ohrožena ani matka, ani plod. Přestože starší studie naznačovaly, že přesnost cytologického vyšetření děložního hrdla během těhotenství je srovnatelná s diagnózou u netěhotných žen, nedávný výzkum ukazuje na určité výzvy spojené s touto metodou u těhotných pacientek. Během těhotenství dochází ke změnám v hladinách

estrogenu a progesteronu, což může vést ke zvýšenému růstu žláz v děložním hrdle, migraci přechodu mezi dlaždicovým a cylindrickým epitelem (junkční zóna) a ke změnám v morfologii buněk a jejich jader. Tyto změny mohou být nesprávně interpretovány a vést k chybné diagnóze, proto je klíčové, aby preparáty onkologické cytologie byly vyhodnocovány zkušenými patology [6].

V posledních letech se stále více uplatňuje metoda nazývaná liquid-based cytologie. Oproti tradičnímu přístupu v onkologické cytologii, kdy jsou buňky roztírány přímo na podložní sklíčko, se u této nové metody vzorek ze štětečku oplachuje a uchovává v kapalném médiu. Liquid-based cytologie nabízí několik výhod. Zaprvé, umožňuje kvalitnější zachování buněk, což může vést ke zvýšené spolehlivosti a přesnosti výsledků. Za druhé, poskytuje lepší vizualizaci buněk, což může vést k preciznější interpretaci nálezů. Tyto faktory přispívají k přesnějším a spolehlivějším výsledkům ve srovnání s tradiční metodou onkologické cytologie [9].

### **2.2.3. Cervikální biopsie**

Biopsie děložního hrdla není spojena se zvýšeným rizikem komplikací během těhotenství, potratu ani předčasného porodu. Zatímco kyretáž děložního hrdla zvyšuje pravděpodobnost potratu a předčasného porodu, a proto je tento zákrok v průběhu těhotenství zakázán. Děložní hrdlo je během těhotenství náchylnější ke krvácení, takže pokud by byla provedena příliš rozsáhlá biopsie, mohlo by dojít k masivnímu krvácení nebo dokonce k potratu. S cílem minimalizovat tato rizika, navrhují někteří odborníci, aby biopsie nebyla hlubší než 1 cm [6]. Po provedení cervikální biopsie je vhodné použít tamponádu nebo zastavit krvácení Monselovým roztokem, zřídka kdy je nutné zastavovat krvácení suturou či elektrokoagulací [5, 10].

### **2.2.4. Zobrazovací techniky**

Aby se minimalizovala rizika spojená se zářením pro plod, během těhotenství je vhodné dávat přednost bezpečným zobrazovacím metodám bez radioaktivního záření, jako je magnetická rezonance a ultrazvukové vyšetření. Nicméně, je-li zajištěna adekvátní ochrana břicha, je možné použití metod s ionizujícím zářením, pokud jsou nezbytné pro správnou onkologickou diagnostiku pacientky. Naopak, počítačová tomografie (CT) břicha a pánevní oblasti, fluoroskopické zobrazování v průběhu procedur a některé techniky nukleární medicíny, mohou poskytovat vyšší dávky záření a je vhodné se jim vyhnout. Například radioaktivní jód přechází přes placentu a může nepříznivě ovlivnit štítnou žlázu plodu. Proto

by neměl být užíván během těhotenství, bez ohledu na diagnostické nebo terapeutické účely. V případech, kdy je nezbytné použití metod s ionizujícím zářením, je důležité, aby lékaři pečlivě zvážili potřebu daného vyšetření a aby byla přijata vhodná opatření ke snížení expozice záření pro plod. To zahrnuje použití speciálních ochranných pomůcek a minimalizaci doby expozice záření na co nejkratší možný čas, což je klíčové pro zachování bezpečí matky i dítěte [7].

### **2.2.5. Sérové tumor markery**

I přestože sérové tumor markery mohou být užitečné při diagnostice, sledování a léčbě pacientů s rakovinou, jejich významnost je během těhotenství omezená kvůli fyziologickým změnám v hladinách séra. Běžně používané tumor markery, jako jsou CA 15–3, CA 125 a AFP, jsou během těhotenství zvýšené, což znamená, že pro diagnostiku karcinomu děložního hrdla nejsou spolehlivé. Naopak hladiny CEA, CA 19–9, LDH, AMH a HE-4 se běžně v těhotenství nezvyšují a teoreticky by mohly poskytnout další informace o progredujícím onkologickém onemocnění [7]. Ve studiích byly zkoumány různé tumor markery, ale žádný z nich se běžně nevyužívá v klinické praxi a pro těhotné ženy nejsou k dispozici žádná relevantní data. Tumor marker známý jako skvamózní buněčný antigen (SCCA) byl nejvíce zkoumán – je uvolňován do krevního oběhu a zdá se, že jeho hladina stoupá během transformace buněk děložního čípku na nádorové buňky. Zvýšené hladiny tohoto antigenu byly zjištěny až u 88 % pacientek trpících skvamózním karcinomem děložního čípku. Navíc SCCA je možno použít jako ukazatel špatné prognózy, progresu nemoci a odpovědi na terapii [1].

### **2.3. PREKANCERÓZY**

Prekancerózy děložního čípku, známé také jako cervikální intraepiteliální neoplazie (CIN) nebo cervikální dysplazie, jsou patologické změny, které se objevují na povrchu epitelu děložního čípku a vyznačují se nekontrolovaným růstem buněk. Tyto změny jsou považovány za prekancerózní, protože nejsou ještě plně maligní, ale mohou se postupně transformovat do invazivního karcinomu děložního čípku. Hlavní příčinou prekanceróz děložního čípku je dlouhodobá infekce lidským papilomavirem, konkrétně vysoce rizikovými typy viru což jsou HPV 16 a 18. HPV infikuje bazální buňky epitelu děložního čípku, narušuje regulaci buněčného cyklu a nakonec může vést ke změnám ve struktuře a chování buněk, což přispívá k rozvoji prekancerózních lézí. Mezi další faktory, které mohou zvýšit riziko vzniku

prekanceróz děložního čípku, patří kouření, oslabený imunitní systém, počet sexuálních partnerů a nechráněný sexuální styk [10].

Prekancerózy děložního čípku se dělí do tří hlavních stupňů (CIN 1, CIN 2 a CIN 3) podle závažnosti abnormálních buněčných změn. CIN 1 zahrnuje mírné nebo lehké prekancerózní změny, které obvykle postihují pouze jednu třetinu tloušťky epitelu děložního čípku. Stupeň CIN 2 je středně závažný, dosahující dvou třetin tloušťky epitelu. Poslední ze stupňů CIN 3 představuje vysoce závažné prekancerózní změny, které zasahují téměř celou tloušťku epitelu a mají vysoké riziko progresu do invazivního karcinomu. Tato klasifikace pomáhá lékařům určit stupeň rizika a vhodnou léčebnou strategii pro pacientky s prekancerózami děložního čípku [2].

#### **2.4. KLASIFIKACE CERVIKÁLNÍHO KARCINOMU**

TNM klasifikace a FIGO klasifikace jsou dva systémy používané k popisu a hodnocení rozsahu nádorového onemocnění, včetně karcinomu děložního hrdla, ale liší se v několika klíčových ohledech. FIGO klasifikace (Mezinárodní federace gynekologie a porodnictví) je sofistikovaný systém navržený k podrobnému popisu a pečlivému hodnocení rozsahu karcinomu děložního hrdla. Tento komplexní systém, vyvinutý Mezinárodní federací gynekologie a porodnictví, slouží k poskytnutí podrobného a komplexního hodnocení stadia a šíření onemocnění, což výrazně usnadňuje srovnávání jednotlivých případů a stanovení optimálních léčebných postupů. Kromě toho tato klasifikace významně zlepšuje komunikaci mezi lékaři a zajišťuje konzistenci v klinických studiích a statistikách. FIGO klasifikace pro karcinom děložního hrdla detailně zkoumá velikost nádoru, jeho pronikání do okolních tkání, postižení lymfatických uzlin a přítomnost vzdálených metastáz. Tento unikátní hodnotící systém je klíčový pro správné diagnostikování a léčbu karcinomu děložního hrdla a poskytuje základ pro koordinovaný a efektivní zásah lékařského týmu [11]. TNM klasifikace se zaměřuje na tři hlavní faktory - tumor (T): tento faktor popisuje velikost a rozsah primárního nádoru, dále lymfatické uzliny (N): hodnotí, zda a do jaké míry jsou postiženy regionální lymfatické uzliny metastázami a poslední jsou metastázy (M): což určuje, zda se nádor rozšířil do vzdálených částí těla. Obě klasifikace jsou důležité pro správnou diagnostiku a léčbu nádorových onemocnění, ale používají se v různých kontextech a mohou poskytovat doplňující informace pro lékaře při stanovení léčebných postupů [12]. V tabulce č. 1 je uvedena klasifikace karcinomu děložního hrdla dle TNM, FIGO 2009 a FIGO 2018.

Tabulka 1: Staging karcinomu děložního hrdla dle TNM, FIGO 2009 a FIGO 2018

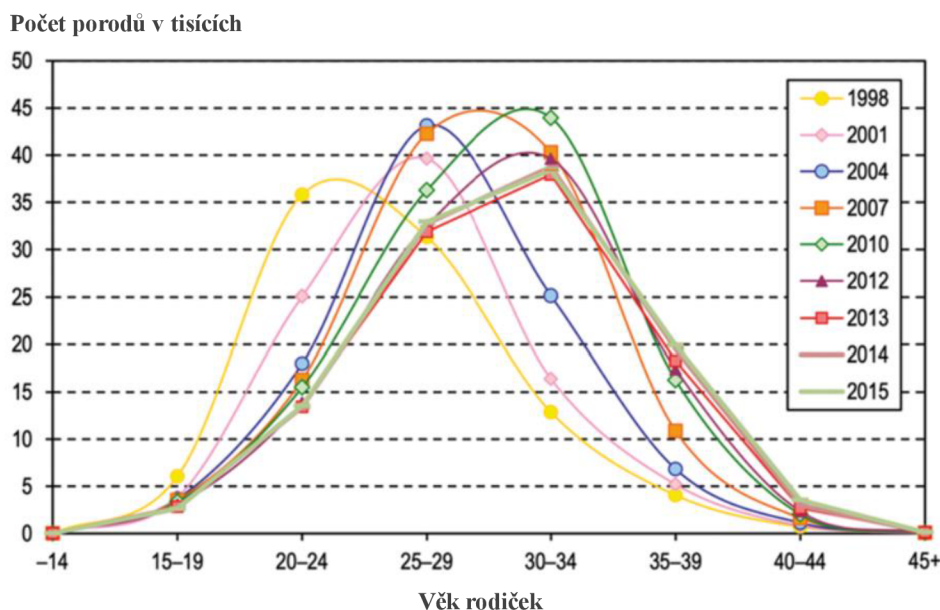
TNM 2017	FIGO 2009	FIGO 2018	
TX			Primární nádor nelze hodnotit
T0			Bez známek primárního nádoru
Tis			Karcinom in situ
T1	I	I	Nádor je omezen na hrdlo
T1a	IA	IA	Invazivní karcinom diagnostikovaný pouze mikroskopicky
T1a1	IA1	IA1	Stromální invaze do hloubky <3 mm (ruší se hranice horizontálního šíření menší nebo rovna 7 mm)
T1a2	IA2	IA2	Stromální invaze do hloubky >3 mm až <5 mm (ruší se hranice horizontálního šíření menší nebo rovna 7 mm)
T1b	IB	IB	Klinicky zřetelná léze nebo mikroskopická léze se stromální invazí rovna nebo větší 5 mm
T1b1	IB1	IB1	Léze v největším rozměru <2 cm
T1b1	IB1	IB2	Klinicky zřetelná léze v největším rozměru 2 cm až <4 cm
T1b2	IB2	IB3	Klinicky zřetelná léze v největším rozměru 4 cm a více
T2	II	II	Nádor se šíří mimo dělohu, bez šíření ke stěně pánevní či do dolní třetiny pochvy
T2a	IIA	IIA	Bez šíření do parametrií
T2a1	IIA1	IIA1	Klinicky zřetelná léze v největším rozměru méně než 4 cm
T2a2	IIA2	IIA2	Klinicky zřetelná léze v největším rozměru rovna nebo větší než 4 cm
T2b	IIB	IIB	S šířením do parametria, bez šíření ke stěně pánevní
T3	III	III	Nádor se šíří ke stěně pánevní a/nebo postihuje dolní třetinu pochvy a/nebo způsobuje hydronefrozu či afunkci ledviny a/nebo postižení pánevních lymfatických uzlin a/nebo postižení paraaortálních lymfatických uzlin
T3a	IIIA	IIIA	Nádor postihuje dolní třetinu pochvy bez šíření ke stěně pánevní
T3b	IIIB	IIIB	Nádor se šíří ke stěně pánevní a/nebo způsobuje hydronefrozu či afunkci ledviny
N1	IIIB	IIIC1	Postižení pánevních lymfatických uzlin
M1	IVB	IIIC2	Postižení paraaortálních lymfatických uzlin

Zdroj: Bhatla N., et al., 2019 [13]

### 3 KARCINOM DĚLOŽNÍHO ČÍPKU V TĚHOTENSTVÍ

Počet maligních nádorů zjištěných u těhotných žen byl dlouhou dobu relativně nízký, nicméně v posledních desetiletích dochází k postupnému zvyšování, zvláště s narůstajícím věkem těhotných žen. Dnešní trend odkládání těhotenství na pozdější období života přispívá k tomuto nárůstu, což dokládá i obrázek 1. Incidence malignit v těhotenství se odhaduje na přibližně 20-40 případů na 100 tisíc těhotných. Nejčastěji diagnostikovanými typy jsou karcinom děložního čípku, rakovina prsu, melanom a hematologické malignity. Tento vzestup pravděpodobně souvisí s biologickými faktory, včetně stárnutí populace a změnami životního stylu, které zahrnují zvýšenou expozici rizikovým faktorům pro rakovinu [14]. Přibližně 1-3 % případů rakoviny děložního čípku je diagnostikováno během těhotenství nebo po porodu. Nicméně rakovina děložního čípku během těhotenství je stále považována za vzácný jev s odhadovaným výskytem v rozmezí 0,1 – 12,0 na 10 000 těhotenství [15]. Management těhotných žen s rakovinou děložního čípku v raném stadiu, které si přejí pokračovat v těhotenství, závisí na několika faktorech: stádiu onemocnění, velikosti nádoru, postižení uzlin, histologickém typu a stáří těhotenství [16].

Obrázek 1 Věková distribuce žen při porodu mezi roky 1998-2015 [14].



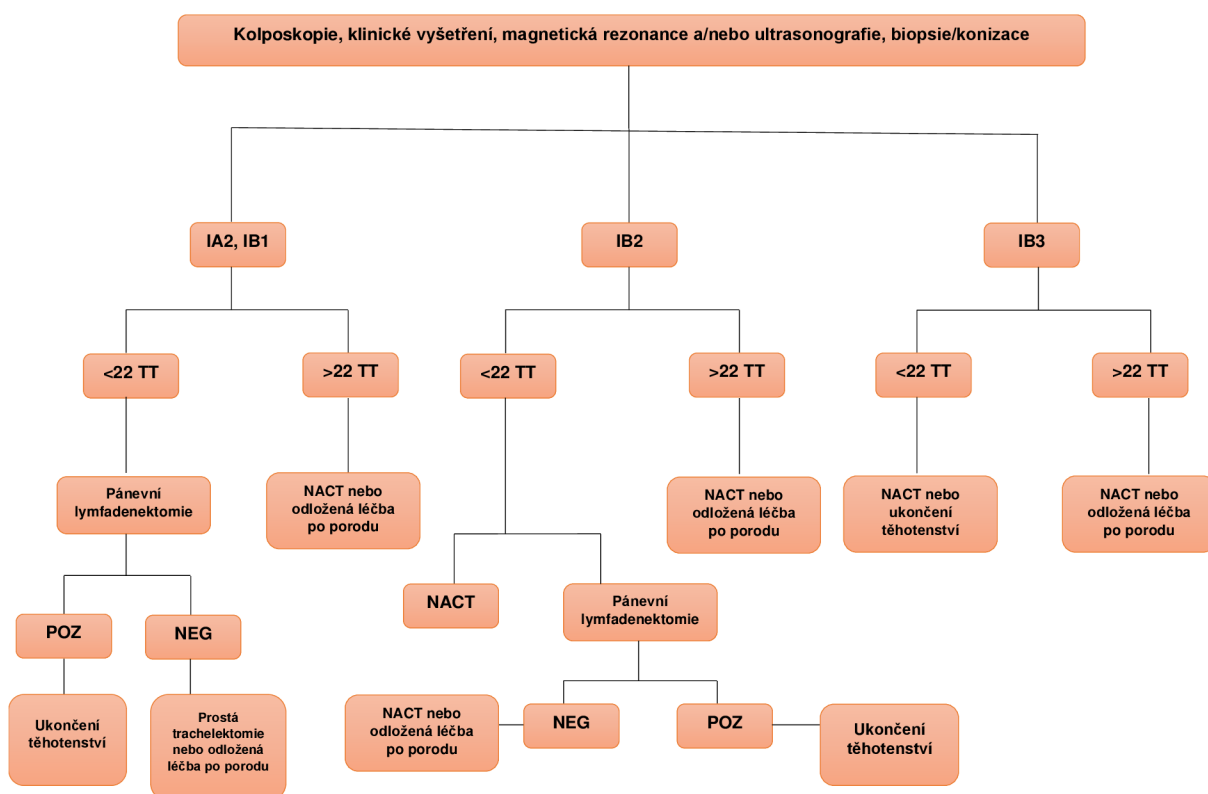
Zhoubné nádory během těhotenství představují druhou nejčastější příčinu úmrtí žen ve věku mezi 25 a 44 lety. Diagnostika těchto onemocnění představuje pro lékaře výzvu. Kvůli jejich vzácnosti jsou počáteční příznaky často bagatelizovány, a jak pacientka, tak i její ošetřující lékaři, mohou opomenout možnost rozvíjejícího se onkologického onemocnění. Klinické příznaky nádoru jsou často zaměňovány za těhotenské změny, zejména v prvním



trimestru, kde zvracení a pálení žáhy jsou běžné. Další těhotenské příznaky, jako hyperpigmentace, bolesti hlavy, únava, anémie, záněty žil dolních končetin, bolesti břicha a střevní potíže, mohou být rovněž spojeny s rozvíjejícím se onkologickým onemocněním. Různé bolesti břicha a anatomické změny v dutině břišní a malé pánvi mohou být jak příznakem těhotenství, tak indikátorem progredujícího onkologického onemocnění v této oblasti [17]. Dalšími příznaky mohou být neobvyklé vaginální krvácení a výtok, dyspareunie nebo abnormální vzhled děložního čípku. Přítomnost hematurie, močové inkontinence či otoky dolních končetin mohou naznačovat expanzivní růst karcinomu v malé pánvi. Ureterální obstrukce může způsobit bolest v boku nebo bederní části, s následnou oligurií nebo anurií v důsledku selhání ledvin. Vzdálené metastázy se mohou projevit bolestí v kostech nebo systémovými symptomy, jako jsou ztráta chuti k jídlu, úbytek hmotnosti nebo únava [18].

Pro ženy, které se rozhodnou nepřerušit těhotenství, je klíčový individuální multidisciplinární přístup. Tento přístup se odvíjí od stadia onemocnění, týdne těhotenství, životaschopnosti plodu, dostupných léčebných možností, a především preferencí samotné pacientky. Každá situace je jedinečná a vyžaduje pečlivé zvážení a diskusi mezi odborníky různých oborů, aby bylo dosaženo nejlepšího možného výsledku pro pacientku i její nenarozené dítě [19]. Obrázek 2 shrnuje různé možnosti léčby během těhotenství v závislosti na stadiu karcinomu děložního čípku a gestačním týdnem (TT) při diagnóze.

Obrázek 2 Schéma managementu cervikálního karcinomu během těhotenství. Převzato z [20]



Ve stadiu IA1 bez invaze lymfovaskulárního prostoru je možnost využití konizace. U stadia IA1 s invazí do lymfovaskulárního prostoru, dále u stadia IA2 a IB1 by měla být prvním krokem pánevní lymfadenektomie. To je z hlediska bezpečnosti možné až do 22. týdne těhotenství. Po 22. týdnu těhotenství lze postupovat odloženou léčbu po porodu s pravidelným sledováním nebo může být použita neoadjuvantní chemoterapie (NACT). U stadia IB2 do 22. týdne těhotenství existují dvě možnosti: pánevní lymfadenektomie jako první krok, v případě pozitivního nálezu metastáz (včetně mikrometastáz) se doporučuje ukončení těhotenství. Při negativním výsledku následuje NACT nebo léčba odložená po porodu. Druhou možností je rovnou nasazení NACT. Po 22. týdnu těhotenství a diagnóze stadia IB2 se volí mezi NACT nebo odloženou léčbu po porodu. Ve stadiu IB3 (podle nové klasifikace FIGO 2018 je jedinou možností zachování těhotenství použití NACT. Postup ukončení těhotenství se volí při diagnóze pokročilého onemocnění (stadium IIB nebo vyšší nebo při metastázách do lymfatických uzlin) nebo v případech, kdy se pacientka rozhodne ukončit své těhotenství (v souladu s místními předpisy, obvykle do 24. týdne těhotenství) [20].

### **3.1. VLIV KARCINOMU DĚLOŽNÍHO HRDLA NA PLOD**

Placenta je vybavena ochranným mechanismem, který efektivně eliminuje cirkulující nádorové buňky, což výrazně snižuje riziko přenosu metastáz skrze placentu. Přesto jsou popsány případy tohoto přenosu. Na druhou stranu je placenta samotná mnohem častěji postižena metastázami [17]. Placenty a pupečníky u žen s diagnostikovanými metastázami musí být pečlivě vyšetřeny histologicky. Při postižení placenty je riziko metastáz na plod přibližně 22 % [21].

Metastatický přenos na placentu nebo na plod se obvykle odehrává prostřednictvím krevního oběhu. Dokonce i u těhotných žen s metastázami pocházejícími z trofoblastu v placentě jsou metastázy na plod vzácné. Není zcela jasné, jak obranný mechanismus funguje, nicméně existuje a brání metastázování rakovinných buněk do plodu. Některé studie naznačují, že trofoblast pravděpodobně hraje roli fyzické bariéry [21]. Yang a Chao [22] publikovali hypotézu, která naznačuje, že Whartonův rosol v pupeční šňůře může hrát roli v obraně plodu před invazí mateřských rakovinných buněk. Podle jejich teorie může Whartonův rosol indukovat apoptózu rakovinných buněk v případě, že se tyto buňky objeví v placentě. Tato hypotéza představuje možný mechanismus ochrany plodu před rakovinných buněk, které by mohly proniknout do plodového prostředí.

Arakawa a kolektiv [23] publikovali studii se dvěma případy přenosu karcinomu děložního čípku z matky na dítě, pravděpodobně v důsledku aspirace nádorových buněk z matčina děložního čípku během vaginálního porodu. Tento proces vedl k výskytu metastáz karcinomu v plicích u obou potomků. U jednoho dítěte se metastázy potvrdily ve věku 23 měsíců a u druhého ve věku 6 let. Potvrzení materno-fetálního přenosu bylo provedeno pomocí molekulárního sekvenování histopatologických vzorků tumorů. Obě matky zemřely v důsledku progresu nádoru, zatímco potomci zůstávají bez recidivy nádoru v době publikace. Jeden případ byl neuroendokrinní karcinom a druhý byl adenokarcinom. Autoři doporučili zvážit provedení císařského řezu u pacientek s diagnostikovaným karcinomem děložního čípku. Potvrzení přenosu karcinomu šest let po porodu otevírá otázku, zda může být více dětských nádorů spojeno s touto formou přenosu.

### **3.2. LÉČBA KARCINOMU DĚLOŽNÍHO HRDLA**

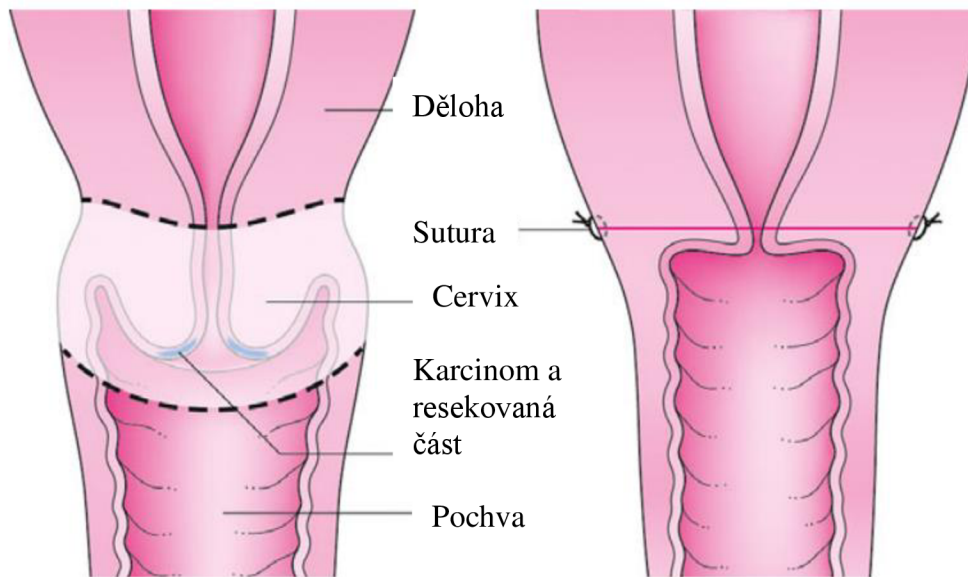
Optimální léčba rakoviny děložního čípku diagnostikované během těhotenství není vždy zcela jasná. Multidisciplinární tým musí zvažovat stádium karcinomu v době diagnózy, postižení lymfatických uzlin, gestační stáří a preference pacientky ohledně pokračování

těhotenství. Možnosti léčby zahrnují konzervativní a chirurgické přístupy [24]. Léčba pacientek s karcinomem děložního hrdla v těhotenství by měla být prováděna výhradně v centrech gynekologické onkologie spojených s perinatálním centrem nejvyšší odbornosti v intenzivní péči o nedonošené novorozence [25]. Z důvodu vysokého rizika ztráty těhotenství a vzniku vrozených vývojových vad u plodu po podání chemoterapie nelze provést žádnou léčbu ani chirurgický postup pro stanovení stadia nemoci před 12. týdnem těhotenství [1].

Standardní léčbou pro raná stadia cervikálního karcinomu (stadium IA–IB podle FIGO) u netěhotných žen je radikální hysterektomie s oboustranným odstraněním pánevních lymfatických uzlin. Avšak během těhotenství není tato terapie vhodná, protože by vedla k ukončení těhotenství a nemožnosti otěhotnění v budoucnosti. V posledních letech se objevují metody zachovávající plodnost, jako je radikální nebo prostá trachelektomie (odstranění děložního čípku), které umožňují zachování možnosti těhotenství. Tyto metody mohou být doplněny o chemoterapii, která může dokonce pomoci odložit chirurgický zákrok až do termínu porodu nebo po něm, a tím umožnit zachování těhotenství co nejdéle [26].

Abdominální radikální trachelektomie (ART) je jednou z možností léčby rakoviny děložního čípku v raném stadiu během těhotenství. Některé směrnice však nedoporučují provádět radikální trachelektomii během těhotenství z důvodu omezených důkazů o její bezpečnosti a účinnosti. Studie [16] uvádí, že radikální trachelektomie může být jednou z léčebných přístupů pro těhotné ženy s rakovinou děložního čípku ve stadiu IB1 a nižší. Pro pečlivě vyselektované pacientky by měla být ART provedena v období 15. – 17. týdne těhotenství, měla by probíhat ve specializované nemocnici a provedena zkušeným chirurgem. Na obrázku 3 je znázorněna trachelektomie a pozice sutury.

Obrázek 3 Prostá trachelektomie. Převzato z [27]



Česká studie z roku 2023 [28] se zabývá méně radikálními chirurgickými metodami a jejich vlivem na těhotenství. Autoři uvádějí, že při použití radikální břišní trachelektomie s využitím minimálně invazivní techniky vede k příznivější míře otěhotnění (59,8 %). Podobné výsledky byly pozorovány po vaginální radikální trachelektomii (VRT) s 58,7% mírou otěhotnění. Zatímco u ART je uvedena míra otěhotnění pouze 36 %. Na základě těchto výsledků lze konstatovat, že otevřený břišní chirurgický postup snižuje pravděpodobnost otěhotnění. Dále autoři sledovali počty předčasných porodů po jednotlivých chirurgických procedurách. Po VRT cca 30 % pacientek porodilo předčasně a po ART cca 29 %. Většina předčasných porodů (22,4 %) nastala po 32. týdnu těhotenství a pouze 10,4 % před 32. týdnem. Téměř všechny předčasné porody byly způsobeny prasknutím plodových obalů ovlivněných chorioamnionitidou. Je možné, že infekce z pochvy se může snadno dostat nahoru skrze zkrácený děložní čípek a tím způsobit chorioamnionitidu.

Riziko předčasného prasknutí plodových obalů (PPROM) v důsledku chorioamnionitidy po provedení trachelektomie je zmiňováno i ve studii [29]. Při fyziologickém průběhu těhotenství hraje důležitou roli děložní čípek, vnitřní branka a hlenová zátka, které společně přispívají k udržení těhotenství a brání pronikání infekce do dělohy. Studie dále uvádí, že sledování těhotných žen po provedení trachelektomie je nezbytné prostřednictvím pravidelných ultrazvukových vyšetření k posouzení délky děložního čípku. Zatím neexistuje dostatek důkazů pro rutinní použití cerkláže děložního čípku jako preventivní opatření. Vzhledem k možnému riziku infekce spojenému se stehy je doporučeno

provádět vaginální stěry každé dva týdny a případně podávat antibiotika jako preventivní opatření. Tyto opatření by měla být součástí péče o ženy po trachelektomii, aby se minimalizovalo riziko komplikací spojených s chirurgickým zákrokem a zajištěna maximální snaha o zachování těhotenství.

U pacientek s diagnostikovaným nádorem děložního hrdla po 22. týdnu těhotenství může být volbou buď NACT nebo odložení léčby po porodu. Pro nádory stadia IIA a vyšší je NACT jedinou možností, jak pokračovat v těhotenství. NACT představuje inovativní metodu léčby rakoviny děložního čípku u těhotných žen. Doporučeným typem NACT pro těhotné pacientky je chemoterapie na bázi platiny. Tato metoda brání progresi rakoviny děložního čípku a umožňuje odklad porodu u pacientek, jejichž plod ještě není zralý [30]. Hlavní obavou při použití NACT během těhotenství je její potenciální teratogenní účinek na plod a riziko potratu v prvním trimestru, stejně jako riziko intrauterinního růstového retardace, předčasného porodu, nízké porodní váhy a poškození kostní dřevě. Nicméně poslední data ukazují, že použití NACT na bázi platiny se zdá být bezpečné jak pro matku, tak pro plod. Studie s využitím taxanů jako chemoterapeutik v těhotenství jsou mnohem omezenější. Avšak dostupné údaje získané z retrospektivních studií a kazuistik potvrzují proveditelnost a bezpečnost použití taxanů během druhého a třetího trimestru těhotenství [31].

Při použití chemoterapie u těhotných žen je nezbytné zohlednit fyziologické změny, které se vyskytují během těhotenství. Patří sem zejména zvýšení objemu plazmy a objemu extracelulární tekutiny, fluktuace v koncentraci sérových proteinů a jejich vazebné schopnosti, a také zvýšení glomerulární filtrace. Tyto změny mohou významně ovlivnit farmakokinetiku cytotoxických léků, což může mít dopad na účinnost a bezpečnost léčby. Je tedy diskutabilní, zda standardní léčebné protokoly, které jsou obvykle navrhovány pro netěhotné ženy, dosahují stejné účinnosti u těhotných pacientek. Je nutné zohlednit tato specifika a přizpůsobit léčebný režim individuálním potřebám a fyziologickým podmínkám těhotných žen, aby bylo dosaženo maximální účinnosti a minimalizovala se možná rizika pro matku i plod [32].

Další možností terapie cervikálního karcinomu je konizace. Konizace je chirurgický zákrok, během kterého se odstraňuje část děložního hrdla (cervikální konizace) z různých důvodů, včetně diagnostiky nebo léčby cervikálních lézí. Mezi techniky konizace řadíme radiochirurgické metody s využitím LOOP kliček (LEEP, LLETZ), dále konizace skalpelem (CKC) a konizace laserem. Tyto procedury se provádí, pokud je to nezbytné pro zachování zdraví matky nebo pro diagnostiku či léčbu onemocnění cervikálního hrdla, jako je cervikální

intraepiteliální neoplasie (CIN) nebo cervikální karcinom [33]. V případě, že je provedena konizace před porodem, je druhý trimestr (mezi 13. a 20. týdnem těhotenství) optimálním obdobím. Není vhodné provádět konizaci méně než 4 týdny před odhadovaným termínem porodu kvůli zvýšenému riziku krvácení a rozšíření rány po konizaci během porodu [19].

Konizace během těhotenství není kontraindikována, ale je důležité brát v úvahu bezpečnost matky a plodu. Tento chirurgický zákrok může zvýšit riziko komplikací, jako je předčasný porod. Studie z roku 2022 [34], která hodnotila rizika předčasného porodu po cervikální konizaci, uvádí, že z celkově 409 hodnocených pacientek cca 17 % porodilo předčasně. Z těchto dat jasně vyplývá, že pacientky po konizaci mají vyšší riziko předčasného porodu. Metaanalýza z roku 2022 [35] srovnávala účinnost a riziko předčasného porodu pacientek, které podstoupily některou z typů cervikální konizace. Výsledkem této studie je, že agresivnější metody konizace jsou spojeny s nižším rizikem selhání metody a recidivy cervikálních lézí, avšak zároveň zvýšily riziko předčasného porodu. K tomuto závěru došla i dánská studie [36], kde autoři vypožorovali silnou korelaci mezi předčasným porodem a objemem odstraněné tkáně z cervixu a to bez ohledu na závažnost cervikální intraepiteliální neoplazie. Dále autoři upozorňují na to, že je třeba opatrnosti při provádění excizního léčebného zákroku u žen v reprodukčním věku a také dbát na opatrnost v případě několika po sobě jdoucích biopsií.

Radioterapie je během těhotenství striktně zakázána, a to zejména kvůli riziku poškození plodu ionizujícím zářením. Ozařování břicha je zvláště kontraindikováno, protože může vést k vážným komplikacím. Rozsah poškození závisí na množství podaného záření, typu ozařované tkáně a rozsahu ozařování. Důsledky mohou být různorodé, zahrnující buněčnou smrt, riziko kancerogeneze, genetické mutace u plodu, hypotrofii, mikrocefalii, a dokonce i mentální retardaci. Je proto nezbytně důležité minimalizovat riziko expozice záření během těhotenství a pečlivě zvážit všechny možnosti léčby s ohledem na bezpečnost matky i plodu [17].

Evropská společnost gynekologické onkologie (ESGO) ve spolupráci s Evropskou společností pro radioterapii a onkologii (ESTRO) a Evropskou společností patologie (ESP) publikovala směrnice [25] založené na důkazech pro management péče o pacientky s karcinomem děložního hrdla. Vzhledem k rozsáhlému množství nových důkazů týkajících se managementu léčby karcinomu děložního hrdla se tyto tři společnosti rozhodly aktualizovat směrnice na základě evidence-based medicine. Aktualizace zahrnuje nová témata s cílem

poskytnout komplexní a ucelené informace ohledně diagnostiky a léčby karcinomu děložního hrdla. Obecná doporučení pro léčbu karcinomu děložního čípku uvedená ve směrnici jsou například: centralizace péče do specializovaných center, plánování léčby by mělo probíhat na základě multidisciplinární spolupráce, kde se zohlední prognostické a prediktivní faktory, vedlejší účinky a kvalita života pacientek. Důležitá je pečlivá konzultace s pacientkami ohledně navrhovaného léčebného plánu a možných alternativ, aby byly informovány o rizicích a přínosech různých přístupů k léčbě. Léčbu by měl provádět tým odborníků se specializací na diagnostiku a léčbu karcinomů děložního čípku. Zároveň směrnice uvádí, že je důležité zapojit pacientky do klinických studií, aby mohly přispět k dalšímu pokroku v léčbě této nemoci.

### **3.3. VLIV LÉČBY NA PLOD**

Teratogenita jakéhokoli léku závisí na délce expozice, dávce a faktorech, které ovlivňují přenos přes placentu. Tyto faktory jsou vysoká rozpustnost léku v tucích, nízká molekulární hmotnost terapeutické látky a snadné navázání na plazmatické bílkoviny. Tím je podpořen přenos léků z matky na plod. Je známo, že výskyt vrozených vývojových vad souvisí s gestačním věkem při expozici chemoterapeutikům. Použití chemoterapie v prvním trimestru těhotenství zvyšuje riziko potratů, fetální úmrtí a závažných malformací [37]. Teratogenní riziko pro plod v prvním trimestru je odhadováno v rozmezí od 7,5 do 17 % při podání jediného chemoterapeutika, zatímco u podání dvou nebo více chemoterapeutik toto riziko stoupá na 25 %. V souladu s obecnými doporučeními je vhodné zahájit chemoterapii až po 10. týdnu těhotenství, ideálně však až po 14. týdnu [32].

V průběhu druhého a třetího trimestru těhotenství dochází k dokončení organogeneze s výjimkou vývoje centrálního nervového systému a pohlavních orgánů. V této kritické fázi může expozice chemoterapeutikům způsobit zvýšenou frekvenci intrauterinního růstového omezení, předčasného porodu, a dokonce úmrtí plodu. Zároveň je důležité zdůraznit, že chemoterapie může mít dlouhodobé následky, jako je neplodnost a snížené kognitivní funkce u dítěte v pozdějším věku. Myelosuprese, tedy dočasný pokles tvorby krevních buněk, může postihnout jak matku, tak plod po expozici chemoterapii. Fetální přechodná myelosuprese je nejvíce patrná v prvních dnech po porodu a obvykle ustupuje do 2–10 týdnů. Lékaři proto doporučují odložit porod o 3 týdny po podání posledního cyklu chemoterapie, aby byl minimalizován vliv léčby na novorozence. Vzhledem k těmto rizikům a komplikacím by neměla být chemoterapie indikována po 35. týdnu těhotenství, aby plod byl schopen



adekvátně vyloučit cytotoxické látky a minimalizovat tak možné negativní dopady na jeho zdraví a vývoj [21].

Studie [38, 39] ukázaly, že koncentrace chemoterapeutik v plodové vodě a pupečnickové krvi jsou významně nižší než v mateřské krvi, pokud se chemoterapie podá ve druhém a třetím trimestru těhotenství. Studie [40] uvádí, že jeden ze 14 novorozenců, jejichž matky byly diagnostikovány s rakovinou děložního čípku a léčeny NACT, byl diagnostikován s embryonálním rhabdomyosarkomem 60 měsíců po narození, pravděpodobně v důsledku použití paclitaxelu. Dalšímu dítěti byla zjištěna bilaterální ztráta sluchu 6 měsíců po porodu z důvodu podání cisplatin.

Nicméně vztah mezi podáním neoadjuvantní chemoterapie a uvedenými vrozenými vadami je zatím vědecky nejistý, jelikož podání NACT těhotným ženám je velmi vzácným jevem a nejsou dostupná relevantní data. Obecně lze říci, že incidence komplikací spojených s podáním NACT je nízká, a zdá se, že je relativně bezpečnou metodou pro pacientky s rakovinou děložního čípku, která umožňuje pokračování těhotenství [37].

Co se týká vlivu chemoterapie na placentu, pojednává o tom literatura [41]. Z tohoto přehledu je možné usoudit, že patologie placenty u žen s rakovinou během těhotenství je nedostatečně prozkoumána a jsou k dispozici pouze studie s malými vzorky a významnou heterogenitou. To znemožňuje dospět k definitivním závěrům o vlivu rakoviny (a její léčby) na placentu. S narůstajícím počtem těhotenství pokračujících po diagnóze rakoviny se častěji objevují případy růstové restrikce plodu, a proto je nezbytný další výzkum vlivu léčby na placentu. Samozřejmostí je pravidelné vyšetření placenty během těhotenství pomocí průběžných ultrazvukových měření a dopplerovského vyšetření.

## 4 POROD

Otázka, jaký způsob porodu je nejvhodnější pro rodičky s karcinomem děložního čípku, je stále předmětem mnohých odborných diskusí. Je nezbytné pečlivě projednat všechny možnosti s konkrétními rodičkami a jejich partnery, zvážit i případné kontraindikace k vaginálnímu porodu. Důležité je si uvědomit, že rizika spojená s vaginálním porodem zahrnují například překážející nádor v porodním kanálu nebo vysokou míru krvácení při porodu. Kromě toho studie ukazují, že recidivy nádoru jsou častější v oblasti epiziotomie nebo perineálního poranění než při břišních řezech. Z tohoto důvodu se obvykle považuje císařský řez za bezpečnější alternativu pro budoucí matky [18].

### 4.1. MANAGMENT PORODU S RAKOVINOU DĚLOŽNÍHO ČÍPKU

Pokud se žena rozhodne pro možnost zachování těhotenství a zároveň podstoupení léčby neoadjuvantní chemoterapií, je klíčové mít za prioritní cíl zachovat těhotenství až do dosažení plné zralosti plodu. Optimálním gestačním věkem je obvykle rozmezí 34–36 týdnů, s úsilím minimalizovat riziko komplikací spojených s předčasným porodem. Pokud však lékaři zvažují dřívější indukci porodu jako nejlepší volbu pro zdraví matky, může být tato alternativa zohledněna až po důkladné diskusi s neonatologem, který by měl posoudit případné riziko pro plod a možné scénáře péče v případě předčasného porodu. Je nezbytné, aby taková rozhodnutí byla založena na individuální situaci každé ženy a na komplexním hodnocení potenciálních rizik a přínosů pro ni i pro jejího nenarozeného potomka [20].

U žen, které podstoupily trachelektomii, je jako způsob porodu důrazně doporučen plánovaný císařský řez ještě před začátkem kontrakcí. Toto opatření je primárně zaměřeno na prevenci možného prasknutí dělohy, potenciálně masivního krvácení a minimalizaci rizika poškození během rekonstrukčních procedur. Tradičně byl preferován svislý střední řez v horním segmentu dělohy, nicméně nedávné studie ukazují, že příčný řez může být rovněž bezpečnou alternativou, pokud je dolní segment dělohy dostatečně vyvinutý. Provedení chirurgického zákroku může být technicky náročné a vyžaduje značné odborné zkušenosti, přičemž je možnost většího krvácení. Z tohoto důvodu je doporučována přítomnost zkušeného a kvalifikovaného chirurga, který je schopen řídit jakýkoli vzniklý chirurgický scénář a minimalizovat případné komplikace [18].

Dalším důvodem, proč by mohl být vaginální porod kontraindikován u pacientek s diagnostikovaným invazivním karcinomem děložního čípku, je kromě možného masivního krvácení z nádoru a potenciální obstrukce porodního kanálu možnost invaze nádorových

buněk do porodního poranění či epiziotomie. Tyto případy jsou v odborné literatuře zdokumentovány a mívají fatální následky pro matku. S ohledem na agresivitu onemocnění a jeho potenciální dopady na průběh porodu je nezbytné, aby lékařský tým pečlivě zvážil a plánoval alternativní metody porodu, které maximalizují bezpečnost pro obě strany [42].

K podpoře rozhodnutí pro preventivní císařský řez přispívá i již zmíněná studie [23], ve které autoři popisují přenos rakoviny z matky na dítě pravděpodobně během vaginálního porodu. Pokud má matka rakovinu děložního čípku, může se stát, že novorozenec přijde do kontaktu s nádorovými buňkami v porodním kanálu, což může vést k aspiraci těchto buněk do plic během porodu. Ve výše zmíněné studii jsou popsány dva případy dětských pacientů s rakovinou plic, u kterých se předpokládá, že vznikly právě přenosem rakoviny z matek, které měly rakovinu děložního čípku. Tyto případy byly identifikovány náhodně během analýzy výsledků rutinního testování.

## **4.2. POPORODNÍ PÉČE**

Péče o děti narozené matkám s rakovinou děložního čípku během těhotenství vyžaduje individuální přístup. Jednotlivé aspekty péče o novorozence jsou závislé na stádiu rakoviny diagnostikované u matky, typu léčby a terapeutickém načasování. Doporučuje se provést kompletní krevní obraz novorozenců k identifikaci myelosuprese, zejména pokud byl poslední cyklus chemoterapie podán méně než 3 týdny před porodem. V případech s placentárními metastázemi je vhodné provést důkladné fyzikální vyšetření novorozence a doplnit o jaterní testy a abdominální ultrazvuk. Wolters a kolektiv [43] uvádí, že až 48 % dětí, které byly vystaveny chemoterapeutikům na bázi platiny, trpí ztrátou sluchu. Proto by děti matek po chemoterapii na bázi platiny měly být nejpozději do věku 5 let vyšetřeny na auditivní dysfunkci [43].

Capozza a kolektiv [44] uvádějí, že s ohledem na možnost výskytu metastáz u plodu je nutné provést důkladné makroskopické a mikroskopické vyšetření placenty u všech žen s podezřením na metastatické nádory během těhotenství. Na základě dostupných důkazů autoři zároveň doporučují implementovat vyšetření pupečnickové krve za účelem detekce přítomnosti nádorových buněk. Autoři rovněž zdůrazňují, že ačkoliv neexistují dosud standardizované postupy pro sledování dětí narozených ženám s předchozí diagnózou cervikálního karcinomu, je nezbytný pečlivý multidisciplinární monitoring.

Dosud neexistuje definitivní shoda mezi odborníky ohledně nejlepšího postupu poporodního sledování žen s po léčbě karcinomu děložního čípku. Nicméně je obecně

doporučováno, aby pacientky pravidelně navštěvovaly lékaře se zkušenostmi v péči o pacienty s rakovinou, aby bylo možné provést kompletní fyzikální vyšetření včetně gynekologického a *per rectum* vyšetření. Rutinní použití různých zobrazovacích nebo invazivních vyšetření při absenci příznaků u asymptomatických pacientek není doporučováno. CT nebo PET-CT sken by měl být proveden pouze v klinicky indikovaných případech [45].

Pravidelný harmonogram sledování pacientky by měl zahrnovat návštěvy každých 3 až 6 měsíců v prvních 2 letech po léčbě a pak každých 6 až 12 měsíců v dalších 3 až 5 letech po léčbě. Po 5 letech bez recidivy by pacientky měly navštěvovat pravidelná screeningová vyšetření u svého gynekologa. Úkolem lékařů a porodních asistentek v gynekologických ordinacích by mělo být informování pacientek o možných symptomech recidivy a dlouhodobých nežádoucích účincích léčby. Dále by mělo být k dispozici poradenství ohledně sexuálního zdraví, změnách životního stylu, výživy nebo cvičení. Sledování pacientky může být individualizováno s ohledem na prognostické faktory, způsob léčby a odhadované riziko nebo výskyt nežádoucích účinků. U symptomatických žen by mělo být zváženo vyšetření pomocí MR nebo CT k hodnocení možné klinické recidivy. Pokud je výsledek pozitivní, mělo by být provedeno celotělové PET-CT [45].

Ženy, které jsou po porodu a mají diagnostikovaný karcinom děložního čípku, často trpí různými obtížemi spojenými se sexuální funkcí. To může zahrnovat sníženou touhu po sexu, potíže s dosažením vzrušení nebo orgasmu a bolest při pohlavním styku. Tyto problémy mohou být způsobeny jak samotnou nemocí, tak i vedlejšími účinky léčby. Studie ukazují, že sexuální dysfunkce je běžným problémem a může postihnout až 70 % pacientek. Tento stav může výrazně ovlivnit kvalitu života postižených žen. Je proto důležité informovat ženy o možnostech terapie sexuálních dysfunkcí. Podstatné je provádět další výzkum, který by lépe porozuměl tomu, jak rakovina děložního čípku a léčba ovlivňují sexuální život žen nejen po porodu [46].

## **5 PÉČE PORODNÍ ASISTENTKY O TĚHOTNOU ŽENU S KARCINOMEM DĚLOŽNÍHO HRDLA**

Porodní asistentky mají klíčovou roli v podpoře těhotných pacientek s diagnózou rakoviny děložního čípku. Kromě poskytování péče a podpory se také podílejí na prevenci a edukaci pacientek. Mohou pomáhat v prevenci rakoviny děložního čípku tím, že podporují pacientky k pravidelným gynekologickým vyšetřením, včetně cytologie a testů na infekci HPV. Informace o prevenci a rizicích mohou být poskytovány i v rámci prenatální péče v gynekologických ordinacích. V rámci své role mohou porodní asistentky také pomáhat pacientkám porozumět léčebnému procesu a připravit je na možné změny a výzvy, které s tím mohou souviset. Jejich přítomnost a podpora může výrazně zlepšit zkušenost těchto pacientek během léčby rakoviny děložního čípku. [47].

Přijetí závažné diagnózy, jako je rakovina děložního čípku, je pro každou pacientku psychicky náročné. Diagnózu pacientce sděluje lékař, nicméně porodní asistentka je nedílnou součástí při poskytování poradenství a podpory. Porodní asistentky by měly dodržet několik základních pravidel při komunikaci s těhotnými pacientkami: nejprve je nutné zhodnotit psychický stav pacientky a zajistit jí soukromí, aby se cítila co nejvíce uvolněně. Poté je třeba věnovat dostatečný čas na zhodnocení situace a sdělovat i nepříjemné zprávy otevřeně a upřímně. Důležité je poskytnout pacientce přesné a srozumitelné informace, a to s empatií a ohledem na její emocionální stav. Je vhodné zařídit přítomnost partnera nebo členů rodiny, kteří mohou poskytnout podporu a pocit bezpečí. Porodní asistentka by měla pacientku informovat o možnostech evidence-based léčby a o dalších podpůrných službách, které jsou k dispozici. Je třeba pacientce vysvětlit, že má konečné slovo při rozhodování o následujícím postupu léčby a její rozhodnutí budou respektována. Kromě toho je vhodné stručně vysvětlit proces, jakým byla stanovena diagnóza, a poskytnout různé zdroje informací, jako jsou například písemné materiály nebo odkazy na odbornou literaturu [48].

Porodní asistentky by měly také aktivně sledovat a monitorovat stav těhotných žen, zejména pokud je u nich diagnostikována rakovina děložního čípku. To zahrnuje provádět pravidelná kontrolní vyšetření a sledování reakce na zahájenou léčbu. Jejich úloha spočívá nejen v péči o fyzické zdraví pacientek, ale také v poskytování podpory a poradenství ohledně emočních a psychických potřeb. Tento proces vyžaduje citlivý přístup k pacientkám a schopnost efektivně reagovat na jejich obavy a stres spojený s diagnózou a léčbou rakoviny.

Poskytování psychosociální podpory může pomoci pacientkám lépe zvládat stresující situace a pocit izolace, který mohou zažívat [49].

Na zahraničních klinikách s implementovaným ERAS protokolem (Enhanced Recovery after Surgery) má porodní asistentka klíčovou roli. Jejím úkolem je koordinovat jednotlivá vyšetření a konzultace, komunikovat s pacientkou a její rodinou. Během hospitalizace dohlíží na dodržování všech bodů ERAS a po propuštění pacientky do domácí péče pravidelně provádí telefonické konzultace. V České republice je důležitou funkcí porodní asistentky komunikace s pacienty a poskytování informací o průběhu hospitalizace. Den před operací je klíčová správná předoperační příprava a minimalizace doby hladovění. Po operaci se porodní asistentka angažuje v zajištění rychlého obnovení příjmu *per os* (tekutin i běžné stravy). Důležitá je i brzká vertikalizace, ideálně již v den operace, kdy je vhodné postavit pacientku u lůžka a nechat ji udělat pár kroků. Tato časná vertikalizace přispívá k rychlejší rekonvalescenci [49, 50].

Po porodu se porodní asistentka stará o matku a novorozence nejen v prvních hodinách po narození, ale i v následujících dnech. Jejím cílem je zajistit, aby se novopečená matka cítila co nejpohodlněji a aby měla veškerou potřebnou podporu v období, kdy se adaptuje na novou životní roli. Kromě péče o fyzické potřeby matky, jako je odpočinek a strava, je také důležité poskytnout jí emoční podporu a uklidňující prostředí. Porodní asistentka je přítomna, aby matce vysvětlila techniky správného kojení, což může být zvláště podstatné pro prvorodičky, které se s touto dovedností teprve seznamují. Kromě toho porodní asistentka poskytuje matce užitečné informace o hygieně novorozence a důležité pokyny týkající se péče o dítě po propuštění z nemocnice [51].

Celkově je péče porodní asistentky o pacientku s rakovinou děložního čípku komplexní a zahrnuje preventivní opatření, diagnostiku, léčbu a dlouhodobé sledování po ukončení léčby. Důležité je také poskytovat emocionální a psychosociální podporu, která může zvýšit kvalitu života pacientky a pomoci jí zvládat tuto náročnou situaci.

## 6 ZÁVĚR

Přehledová bakalářská práce nabízí aktuální dohledané poznatky o karcinomu děložního čípku v těhotenství a při porodu. Jelikož se incidence této malignity v těhotenství stále zvyšuje vzhledem ke zvyšujícímu se věku rodiček, je nutné zabývat se detailněji touto problematikou a snažit se nalézt optimální řešení pro těhotnou ženu a její dítě.

Pro lékaře může být velmi obtížné diagnostikovat karcinom děložního čípku v raných stádiích, protože některé příznaky lze zaměnit s těhotenskými změnami v těle budoucí matky. Proto je klíčové, aby lékaři nepodcenili diagnostiku. V návaznosti na diagnózu stádia karcinomu se poté postupuje při léčebném procesu. V nižších stádiích karcinomu děložního čípku (dle klasifikace FIGO 2018 IA1, IA2 a IB1), do 22. týdne těhotenství, lékaři zvažují možnost provést konizaci nebo lymfadenektomii. Po 22. TT je rozhodování komplexnější. Jednou z možností je odložení léčby po porodu s důkladným sledováním, aby se vyhodnotil postup onemocnění, nebo zahájení léčby pomocí NACT. U stadia IB2, zejména v raných týdnech těhotenství, lékaři mohou zvolit pánevní lymfadenektomii jako první krok, ale v případě potřeby mohou také doporučit ukončení těhotenství. Po 22. týdnu těhotenství je situace obdobně komplikovaná: volba mezi NACT a odložením léčby po porodu. Stádium IB3 vyžaduje ještě opatrnější postup: v těhotenství lze pokračovat pouze s léčbou NACT. Pokud dojde k pokročilému onemocnění (IIB a vyšší) nebo se objeví metastázy v lymfatických uzlinách, lékaři volí ukončení těhotenství, aby se mohli plně soustředit na léčbu rakoviny. Při využití jakéhokoli léku během těhotenství je nutné brát v potaz jeho možnou teratogenitu. Co se týče léčby karcinomu děložního čípku, jak již bylo zmíněno je možné využít NACT a posledních dat se zdá, že použití NACT na bázi platiny je bezpečné jak pro matku, tak pro plod.

Pro ženy s diagnostikovaným karcinomem děložního čípku, které se rozhodnou podstoupit NACT a pokračovat v těhotenství, je nutné zajistit, aby těhotenství bylo udrženo až do dosažení plné zralosti plodu, obvykle v rozmezí 34–36 týdnů těhotenství. Pokud však lékaři zváží urychlení porodu z důvodu zdravotních rizik pro matku, je nezbytné projednat možnosti a rizika s neonatologem. U pacientek, které podstoupily trachelektomii, je silně doporučován plánovaný císařský řez před započítáním kontrakcí. To pomáhá minimalizovat riziko komplikací spojených s porodem, jako je prasknutí dělohy či masivní krvácení.

Vaginální porod není doporučován kvůli různým rizikům, jako je masivní krvácení, překážení nádoru v porodních cestách nebo invaze nádorových buněk do porodních ran. Tyto případy mohou mít fatální následky pro matku. Studie rovněž naznačují možnost přenosu rakovinných buněk z matky na dítě během vaginálního porodu, z čehož vyplývá velmi silné doporučení pro rozhodnutí porodu císařským řezem jako preventivní opatření.

Porodní asistentky mají klíčovou úlohu v podpoře těhotných pacientek s rakovinou děložního čípku, zahrnující péči, prevenci a edukaci. Jsou důležitým zdrojem informací o pravidelných vyšetřeních a léčbě, a pomáhají pacientkám porozumět léčebnému procesu a připravit se na možné výzvy. Jejich podpora vede ke zlepšení zkušeností pacientek během léčby. Kromě toho aktivně sledují stav pacientek a poskytují psychosociální podporu, aby pomohly zvládnout stres a izolaci spojenou s diagnózou a léčbou rakoviny. Po porodu se starají o matku a novorozence, poskytují péči a podporu v adaptaci na novou životní roli. Celkově porodní asistentky poskytují komplexní péči zahrnující preventivní opatření, léčbu a emocionální podporu, která může významně zlepšit kvalitu života pacientek v této náročné situaci.



## REFERENČNÍ SEZNAM

1. Perrone, A.M., et al. (2019). *Cervical cancer in pregnancy: Analysis of the literature and innovative approaches*. Journal of Cellular Physiology, **234**(9): p. 1-16.
2. Roztočil, A., a kol. (2017). *Moderní gynekologie*. Praha: Grada Publishing.
3. Mouková, L., Feranec, R., Chovanec, J. (2013). *Prekancerózy v gynekologii–děložní hrdlo*. Klinická Onkologie, **26**(6): p. 49-51.
4. Mačák, J., Mačáková, J. (2022). *Patologie 3., doplněné a přepracované vydání*. Praha: Grada.
5. La Russa, M., Jeyarajah, A. R. (2016). *Invasive cervical cancer in pregnancy*. Best Practice Research Clinical Obstetrics Gynaecology, **33**: p. 44-57.
6. Beharee, N., et al. (2019). *Diagnosis and treatment of cervical cancer in pregnant women*. Cancer Medicine, **8**(12): p. 5425-5430.
7. Hepner, A., et al. (2019). *Cancer during pregnancy: the oncologist overview*. World Journal of Oncology, **10**(1): p. 28.
8. Binder, T. a kol. (2020). *Nemoci v těhotenství a řešení vybraných závažných peripartálních stavů*. Praha: Grada Publishing.
9. Singh, U., et al. (2018). *Comparative study between liquid-based cytology & conventional Pap smear for cytological follow up of treated patients of cancer cervix*. The Indian Journal of Medical Research, **147**(3): p. 263.
10. Origoni, M., et al. (2014). *Cervical Intraepithelial Neoplasia (CIN) in pregnancy: the state of the art*. European Review for Medical Pharmacological Sciences, **18**(6): p. 851-860.
11. Sehnal, B., et al. (2019). *Současný FIGO staging karcinomu děložního hrdla a léčba jednotlivých stadií*. Klinická Onkologie, **32**(3): p. 224-231.
12. Rosen, R.D., Sapra, A. (2023). *TNM classification*, StatPearls Publishing.
13. Bhatla, N., et al. (2019). *Revised FIGO staging for carcinoma of the cervix uteri*. International Journal of Gynecology Obstetrics, **145**(1): p. 129-135.
14. Hruďa, M. (2020). *Epidemiologie a prognóza zhoubných nádorů v těhotenství*. Onkologie, **14**(2): p. 74-77.
15. Kurniadi, A., et al. (2023). *Clinical and Management Dilemmas Concerning Early-Stage Cervical Cancer in Pregnancy—A Case Report*. International Journal of Women's Health, **15**: p. 1213-1218.

16. Yoshihara, K., et al. (2018). *The safety and effectiveness of abdominal radical trachelectomy for early-stage cervical cancer during pregnancy*. International Journal of Gynecologic Cancer, **28**(4): p. 782–787.
17. Roztočil, A. (2015). *Zhoubné nádory a gravidita*. Onkologie, **9**(4): p. 195-198.
18. Howe, T., et al. (2022). *Cervical cancer in pregnancy: diagnosis, staging and treatment*. The Obstetrician Gynaecologist, **24**(1): p. 31-39.
19. Nocarová, L., Ondruš, D. (2020). *Zhubné nádory krčka maternice v gravidite*. Klinická Onkologie, **33**(4): p. 268-273.
20. Amant, F., et al. (2019). *Gynecologic cancers in pregnancy: guidelines based on a third international consensus meeting*. Annals of Oncology, **30**(10): p. 1601-1612.
21. Crnogorac, S., Bozarić A.V. (2023). *Carcinoma in Pregnancy: What is the Impact on Fetus?* Donald School Journal of Ultrasound in Obstetrics and Gynecology, **17**(2): p. 136-142.
22. Yang, H.T., Chao, K.C. (2013). *Foetal defence against cancer: a hypothesis*. Journal of cellular molecular medicine, **17**(9): p. 1096.
23. Arakawa, A., et al. (2021). *Vaginal transmission of cancer from mothers with cervical cancer to infants*. New England Journal of Medicine, **384**(1): p. 42-50.
24. Bigelow, C.A., et al. (2017). *Management and outcome of cervical cancer diagnosed in pregnancy*. American Journal of Obstetrics Gynecology, **216**(3): p. 276e1-276e6
25. Cibula, D., et al. (2023). *ESGO/ESTRO/ESP Guidelines for the management of patients with cervical cancer—Update 2023*. International Journal of Gynecological Cancer, **33**(5): p. 649-666.
26. Halaska, M.J., et al. (2019). *Characteristics of patients with cervical cancer during pregnancy: a multicenter matched cohort study. An initiative from the International Network on Cancer, Infertility and Pregnancy*. International Journal of Gynecologic Cancer, **29**(4).
27. Tirlapur, A., et al. (2017). *The management of pregnancy after trachelectomy for early cervical cancer*. The Obstetrician and Gynecologist, **19**: p. 299-305.
28. Robova, H., et al. (2023). *Twenty years of experience with less radical fertility-sparing surgery in early-stage cervical cancer: Pregnancy outcomes*. Gynecologic Oncology, **174**: p. 76-79.
29. Piron, M., et al. (2022). *Early cervical cancer treatment and pregnancy*. Romanian Medical Journal, **69**(3): p. 42.

30. Ilancheran, A. (2016). *Neoadjuvant chemotherapy in cervical cancer in pregnancy*. Best Practice Research Clinical Obstetrics Gynaecology, **33**: p. 102-107.
31. Bernardini, F., et al. (2022). *Neoadjuvant Chemotherapy in Pregnant Patients with Cervical Cancer: A Monocentric Retrospective Study*. Current Oncology, **29**(8): p. 5702-5714.
32. Mandic, A., et al. (2020). *Neoadjuvant chemotherapy in locally advanced cervical cancer in pregnancy-Review of the literature*. Journal of the Balkan Union of Oncology, **25**: p. 597-604.
33. Chovanec, J., Náležinská, M. (2014). *Přehled diagnostiky a léčby karcinomu děložního hrdla*. Onkologie, **8**(6): p. 269-274.
34. Kasuga, Y., et al. (2022). *Adenocarcinoma in situ or early-stage cervical cancer is a risk factor for preterm delivery after cervical conization: a multicenter observational study*. The Journal of Maternal-Fetal Neonatal Medicine, **35**(25): p. 9837-9842.
35. Athanasiou, A., et al. (2022). *Comparative effectiveness and risk of preterm birth of local treatments for cervical intraepithelial neoplasia and stage IA1 cervical cancer: a systematic review and network meta-analysis*. The Lancet Oncology, **23**(8): p. 1097-1108.
36. Loopik, D.L., et al. (2021). *Cervical intraepithelial neoplasia and the risk of spontaneous preterm birth: A Dutch population-based cohort study with 45,259 pregnancy outcomes*. PLOS Medicine, **18**(6).
37. He, Z., et al. (2022). *The effect of preserving pregnancy in cervical cancer diagnosed during pregnancy: a retrospective study*. BMC Women's Health, **22**(1): p. 314.
38. Köhler, C., et al. (2015). *How much platinum passes the placental barrier? Analysis of platinum applications in 21 patients with cervical cancer during pregnancy*. American journal of obstetrics gynecology, **213**(2): p. 206.
39. Marnitz, S., et al. (2010). *Cisplatin application in pregnancy: first in vivo analysis of 7 patients*. Oncology, **79**(1-2): p. 72-77.
40. Zagouri, F., et al. (2019). *Taxanes during pregnancy in cervical cancer: A systematic review and pooled analysis*. Cancer Treatment Reviews, **79**: p. 101885.
41. Wolters, V., et al. (2021). *Placental pathology in cancer during pregnancy and after cancer treatment exposure*. Placenta, **111**: p. 33-46.
42. Cintra, G.F., et al. (2023). *Cervical cancer in pregnancy*. Revista Brasileira de Ginecologia e Obstetrícia, **45**: p. 293-296.

43. Wolters, V., et al. (2021). *Management of pregnancy in women with cancer*. International Journal of Gynecologic Cancer, **31**(3): p. 314-322.
44. Capozza, M.A., et al. (2024). *Neonatal outcomes and follow-up of children born to women with pregnancy-associated cancer: a prospective observational study*. BMC Pregnancy Childbirth, **24**(1): p. 24.
45. Cibula, D., et al. (2018). *The European Society of Gynaecological Oncology/European Society for Radiotherapy and Oncology/European Society of Pathology guidelines for the management of patients with cervical cancer*. Virchows Archiv, **472**(6): p. 919-936.
46. Correia, R.A., et al. (2020). *Sexual dysfunction after cervical cancer treatment*. Revista da Escola de Enfermagem da USP, **54**: p. 1-8.
47. Dušová, B. (2019). *Edukace v porodní asistenci*. Praha: Grada Publishing.
48. Botha, M.H., Rajaram, S., Karunaratne, K. (2018). *Cancer in pregnancy*. International Journal of Gynecology & Obstetrics, **143**: p. 137-142.
49. Šálková, J. (2021). *Intenzivní péče v porodní asistenci*. Praha: Grada Publishing.
50. Nelson, G., et al. (2019). *Guidelines for perioperative care in gynecologic/oncology: Enhanced Recovery After Surgery (ERAS) Society recommendations—2019 update*. Obstetrical Gynecological Survey, **74**(7): p. 408-409.
51. Franjić, S. (2019). *Midwifery in Health Care System*. Journal of Gynecological Research and Obstetrics, **5**(1): p. 005-008.

## SEZNAM ZKRATEK

AFP —  $\alpha$ -fetoprotein

AIDS — Acquired Immune Deficiency Syndrome, syndrom získaného selhání imunity

AMH — Antimülleriánský hormon

ART — Abdominální radikální trachelektomie

CA 15-3 — Carcinoma antigen 15-3

CA 19-9 — Carcinoma antigen 19-9

CA 125 — Carcinoma antigen 125

CEA — Karcinoembryonální antigen

CIN — Cervical Intraepithelial Neoplasia, cervikální intraepiteliální neoplazie

CKC — Cold Knife Conization, konizace skalpelem

CT — Computed Tomography, počítačová tomografie

DNA — Deoxyribonucleic Acid, deoxyribonukleová kyselina

ERAS — Enhanced Recovery After Surgery

ESGO — Evropská společnost gynekologické onkologie

ESP — Evropská společnost patologie

ESTRO — Evropská Společnost pro Radioterapii a Onkologii

FIGO — Fédération Internationale de Gynécologie et d'Obstétrique, mezinárodní federace gynekologie a porodnictví

HE-4 — Human Epididymis Protein 4

HIV — Human Immunodeficiency Virus, virus lidské imunitní nedostatečnosti

HPV — Human Papilloma Virus, lidský papilomavirus

LDH — Laktátdehydrogenáza

LEEP — Loop Electrosurgery Excision Procedure, excize elektrickou kličkou

LETZ — Loop Excision of the Transformation Zone, excize elektrickou kličkou

LLETZ — Large Loop Excision of the Transformation Zone, excize elektrickou kličkou

LOOP — Cytologická excize elektrickou kličkou

NACT — Neoadjuvant Chemotherapy, neoadjuvantní chemoterapie

PPROM — Preterm Premature Rupture of Membranes, předčasné prasknutí plodových obalů

SCCA — Squamous Cell Carcinoma Antigen, skvamózní buněčný antigen

TNM — klasifikace zhoubných novotvarů

TT — Gestační týden

VRT — Vaginální radikální trachelektomie