

Česká zemědělská univerzita v Praze

Fakulta agrobiologie, potravinových a přírodních zdrojů

Katedra etologie a zájmových chovů



**Fakulta agrobiologie,
potravinových a přírodních zdrojů**

**Zrakové vnímání a jeho vybrané patologické změny u
psů**

Bakalářská práce

Pavla Hotová

Chov zájmových zvířat, Kynologie

Ing. Adéla Dokoupilová, Ph.D.

Čestné prohlášení

Prohlašuji, že svou bakalářskou práci "Zrakové vnímání a jeho vybrané patologické změny u psů" jsem vypracovala samostatně pod vedením vedoucího bakalářské práce a s použitím odborné literatury a dalších informačních zdrojů, které jsou citovány v práci a uvedeny v seznamu literatury na konci práce. Jako autorka uvedené bakalářské práce dále prohlašuji, že jsem v souvislosti s jejím vytvořením neporušila autorská práva třetích osob.

V Praze dne 28. 4. 2024

Poděkování

Ráda bych poděkovala Ing. Adéle Dokoupilové, Ph.D. za odborné vedení při zpracování mé bakalářské práce, za poskytnuté cenné rady a věnovaný čas. Také bych ráda poděkovala své rodině za jejich podporu a trpělivost v době studia.

Zrakové vnímání a jeho vybrané patologické změny u psů

Souhrn

Pes pro člověka představuje oblíbeného společníka, či pomocníka při vykonávání dennodenních činností a povinností. Znalost zrakových schopností psa nám umožňuje usnadnit jeho trénink a neočekávat od něj nesplnitelné výkony. Se zrakem je spojeno několik nemocí, které mohou značně ohrozit funkci zraku.

Cílem práce je objasnit čtenáři schopnosti psího vidění a obeznámit ho s možnými patologickými projevy onemocnění vyskytujícími se v psí populaci.

Psi mají díky dvěma druhům čípků s odlišnou spektrální citlivostí, umožněno rozlišovat dva druhy barev. Konkrétně modrou a žlutou. Čípky jsou nejvíce zastoupeny v oblasti *centralis*, kde se nachází nejvyšší hustota fotoreceptorů a gangliových buněk, což umožňuje zároveň nejvyšší ostrost obrazu. Oproti periférii sítnice může být vyšší hustota daných buněk i kolem *area centralis* a tvořit vodorovný pruh. Psí oko umožňuje nebo téměř umožňuje zaostřit paprsky světla na sítnici, ale různá plemena mohou mít predispozici k refrakční vadě. Psí zrak je adaptován pro aktivitu převažující za úsvitu nebo za soumraku. Kvalitnější skotopické vidění nad fotopickým je ovlivněno rozšířením zornic, reflexní vrstvou cévnatky a převládajícím uskupením tyčinek na sítnici. Psi nedokážou rozeznat pomalý pohyb od stacionárního předmětu tak dobře jako člověk, nicméně jsou schopni zaznamenat podnět s kratším časem zobrazení.

Mezi poruchy zraku, se kterými se lze u psů setkat, patří syndrom suchého oka, konjunktivitida a ulcerace rohovky. Častým geneticky podmíněným onemocněním je progresivní retinální atrofie a anomálie oka kolí. Také se může vyskytovat achromatopsie a kongenitální stacionární noční slepota. Některé z dalších onemocnění, která lze získat v průběhu života a zároveň mohou mít genetickou predispozici, zahrnují uveitidu, kataraktu, luxaci čočky a glaukom.

Onemocnění zraku komplikuje život jak psovi, tak jeho majiteli. V případě možnosti terapie je důležité zahájit včasnou léčbu, aby nedošlo ke zhoršení stavu nemoci nebo nevedlo k dalšímu zdravotnímu problému.

Klíčová slova: pes, oko, zrakové vnímání, onemocnění zraku

Visual perception and its selected pathological changes in dogs

Summary

Dogs are beloved companions or helpers for humans in daily activities and responsibilities. Understanding a dog's visual abilities allows us to facilitate their training and not expect unrealistic performances from them. Several diseases are associated with vision, which can significantly jeopardize visual function.

The aim of this work is to clarify the reader's understanding of a dog's vision capabilities and acquaint them with possible pathological manifestations of diseases occurring in the dog population. Dogs, due to two types of cones with different spectral sensitivities, can distinguish two types of colors, specifically blue and yellow. Cones are most abundant in the *centralis* region, where the highest density of photoreceptors and ganglion cells is located, allowing for the highest image sharpness. Compared to the periphery of the retina, the density of these cells may be higher around the *area centralis*, forming a horizontal strip. A dog's eye allows or nearly allows light rays to focus on the retina, but different breeds may have a predisposition to refractive errors. Canine vision is adapted for activity predominant at dawn or dusk. Higher scotopic vision over photopic vision is influenced by pupil dilation, the reflexive layer of the choroid, and the predominant clustering of rods in the retina. Dogs cannot distinguish slow motion from stationary objects as well as humans, but they can detect stimuli with shorter display times.

Among the vision disorders encountered in dogs are dry eye syndrome, conjunctivitis, and corneal ulceration. Progressive retinal atrophy and collie eye anomaly are common genetically predisposed conditions. Achromatopsia and congenital stationary night blindness may also occur. Some other diseases that can be acquired during life and may have a genetic predisposition include uveitis, cataracts, lens luxation and glaucoma.

Vision disorders complicate life for both the dog and its owner. In case of treatment options, it is important to initiate early therapy to prevent the worsening of the disease or the development of further health problems.

Keywords: dog, eye, visual perception, eye diseases

Obsah

1	Úvod	8
2	Cíl práce.....	9
3	Literární rešerše.....	10
3.1	Anatomie oka.....	10
3.1.1	Oční koule	10
3.1.1.1	Rohovka	10
3.1.1.2	Bělima	11
3.1.1.3	Duhovka	11
3.1.1.4	Řasnaté tělísko	11
3.1.1.5	Čočka	11
3.1.1.6	Cévnatka.....	12
3.1.1.7	Sítnice	12
3.1.1.8	Oční nerv.....	13
3.1.1.9	Komorová tekutina.....	13
3.1.1.10	Sklivec.....	13
3.1.2	Vnější část oka.....	13
3.1.2.1	Očnice	13
3.1.2.2	Oční víčka	14
3.1.2.3	Okohybné svaly (<i>musculi bulbi</i>)	14
3.1.2.4	Slzný aparát.....	15
3.2	Vizuální percepce psa	15
3.2.1	Zraková ostrost	15
3.2.2	Barevné vidění	17
3.2.3	Citlivost zraku na různou intenzitu světla	20
3.2.4	Detekce pohybu	21
3.2.5	Detekce blikajících podnětů	22
3.2.6	Zorné pole.....	22
3.2.7	Stereopse	22
3.3	Porovnání zrakové percepce psů a lidí.....	23
3.4	Patologie zraku	25
3.4.1	Geneticky nepodmíněná onemocnění	26
3.4.1.1	Syndrom suchého oka	26
3.4.1.2	Konjunktivitida	27
3.4.1.3	Ulcerace rohovky	28
3.4.2	Onemocnění získaná a dědičná	29

3.4.2.1	Uveitida	29
3.4.2.2	Katarakta.....	31
3.4.2.3	Luxace čočky.....	32
3.4.2.4	Glaukom	33
3.4.3	Geneticky podmíněná onemocnění	34
3.4.3.1	Progresivní retinální atrofie	35
3.4.3.2	Anomálie oka kolí	37
3.4.3.3	Achromatopsie.....	38
3.4.3.4	Kongenitální stacionární noční slepota.....	39
4	Závěr	41
5	Literatura.....	42
6	Samostatné přílohy.....	I

1 Úvod

Oko je jedním z pěti smyslových orgánů, který je důležitý pro vnímání okolního prostředí. Přestože bylo již před několika lety prokázáno, že psi nejsou barvoslepí, stále s tím v široké populaci není spousta lidí obeznámena. Pes je v dnešní době velice oblíbeným společníkem člověka a je tedy důležité o něm znát co nejvíce, včetně jeho zrakových schopností. Může to pomoci při výcviku psa a následném výkonu případných pracovních povinností.

Pes je nejrozmanitějším druhem živočichů na světě. Z důvodu morfologické variability psa je i jeho zrakové vnímání znatelně odlišné v rámci druhu z důvodu šlechtění psa člověkem pro konkrétní uplatnění. Je logické, že perspektiva pohledu malého psa se liší od velkého psa. Brachycefalická plemena vykazují lepší výsledky při vizuální komunikaci s člověkem během sledování ukazovacích gest než dolichocefalická plemena (Gácsi et al. 2009). Brachycefalická plemena psů byla šlechtěna jako společenská plemena, zatímco dolichocefalická byla vyšlechtěna především k lovu.

Jako každá část těla může být i oko zasaženo různými patologickými stavy, které zkomplikují vizuální vnímání a tím pádem i komfort psa, nebo mu můžou působit diskomfort prostřednictvím akutní či chronické bolesti, což má přímý dopad na welfare psa. Díky tomu, že je orgán oka u všech dospělých obratlovců anatomicky podobný (Labelle 2017), jsou zvířata velice často používána jako model ke zdokonalování znalostí o fungování oka a zkoumání lidských nemocí očí, a tím pádem mají významný podíl na dnešním pokroku v humánní medicíně. Díky svým anatomickým a fyziologickým vlastnostem je oko psa daleko vhodnější pro výzkum humánních onemocnění na rozdíl od očí laboratorních hlodavců (Sebbag & Mochel 2020). Také kvůli nálezům stejných onemocnění u psa jako u člověka slouží pes jako přirozený model pro řadu lidských nemocí. Právě díky tomu je samotná veterinární medicína v dnešní době na tak kvalitní úrovni v péči o psa.

Nejčastější abnormality oka vykazuje čočka, konkrétně se jedná o nukleární sklerózu a kataraktu. Dále je čteně přítomná ulcerace rohovky a uveitida (Şirin et al. 2023). Mezi nejběžnější dědičná onemocnění oka patří progresivní retinální atrofie a anomálie oka kolií (Donner et al. 2018).

V rámci zrakových schopností psů je mnoho neznámých, kterými se věda neustále zabývá. Veterinární péče je v dnešní době na skvělé úrovni, nicméně existuje několik oblastí s prostorem ke zlepšení.

2 Cíl práce

Cílem práce je souhrn vědecké literatury zabývající se zrakovými schopnostmi psů a jejich nejčastějšími patologickými změnami.

3 Literární rešerše

3.1 Anatomie oka

Oko je orgán složený z několika komponentů, které díky svému uspořádání a spolupráci mezi sebou vedou k fyziologii vidění. Fyziologie vidění neboli vizuální proces se skládá ze tří fází: fáze lomu světla, fáze přeměny světelné energie na elektrický impuls, a nakonec nervové funkce sítnice a centrální neurofyziologie (Balakrishnan & Ashwini 2014; Gelatt & Plummer 2017).

3.1.1 Oční koule

Oční koule (*bulbus oculi*) je složena ze tří základních vrstev. Vnější kolagenní pevná vrstva je průhledná ze přední části – rohovka a neprůhledná ze zadní části – skléra/bělíma. Tato vrstva dává oku stálý tvar, který je pro správnou funkci oka nezbytný. Přejít mezi nimi se nazývá limbus. K bělimě jsou ve přední části připojené okohybné svaly a zezadu z ní vystupuje zrakový nerv (*nervus opticus*) (Yanoff & Duker 2008; Gelatt & Plummer 2017).

Střední vrstvu tvoří vysoce prokrvená a obvykle pigmentovaná živnatka (*uvea*). V její přední části se nachází duhovka, která je obklopena řasnatým tělískem a v zadní části oka je cévnatka. Řasnaté tělísko spolu s cévnatkou je připojeno k vnitřní straně skléry.

Nejvnitřnější vrstvu tvoří nervový plášť, složený ze sítnice a zrakového nervu. (Gelatt et al. 2013). Základní struktury oční koule jsou znázorněny na Obrázku I.

3.1.1.1 Rohovka

Rohovka (*cornea*) se histologicky skládá z vnější epitelální vrstvy, stromatu, tvořícího zhruba 90 % rohovky a descementové membrány, představující základní membránu pro vnitřní endotelovou vrstvu. Z vnějšku pokrývá rohovku slzný film. Tloušťka rohovky psa je $585 \pm 79 \mu\text{m}$, a zatímco v periférii směrem k limbu vrstva zesiluje, uprostřed rohovky je vrstva nejtenčí. Po narození štěně se rohovka nejprve ztenčuje, k jejímu růstu dochází od 6 do 30 týdne věku (Gelatt 2014; Labelle 2017).

Rohovka je inervována V. hlavovým nervem (*nervus trigeminus*). Dolichocefalická plemena mají citlivější rohovku při doteku esteziometrem než plemena mezocefalická a brachycefalická, u brachycefalických plemen psů se naopak vyskytuje nejméně citlivá rohovka (Barrett et al. 1991).

Díky své průhlednosti a hladkému povrchu umožňuje rohovka průnik světla potřebný k vidění. Snadný průnik světla umožňuje rohovce několik faktorů. Její průhlednost, hladký povrch, úzký průměr kolagenových fibril a jejich paralelní uspořádání, nízká hustota buněk stromatu a udržování dehydratovaného stavu stromatu v porovnání s jinými tkáněmi. Transparentnost je umožněna absencí krevních cév, tudíž je rohovka závislá na výživě a kyslíku ze slzného filmu, spojivkových a sklerálních cév a komorové vodě. Takový stav je umožněn přísunem vody ze slzného filmu a tekutiny přední komory, která se ke stromatu dostane mezibuněčnými spoji v epitelu a endotelu. V rohovce dochází k aktivní likvidaci rozpuštěných látek pomocí sodno-draselných pump v endotelu (Labelle 2017).

3.1.1.2 Bělina

Bělina neboli skléra (*sclera*) tvoří nejvíce fibrózní oční tkáň. Je složena z episkléry, stromatu a vnitřní vrstvy *lamina fusca* sousedící s cévnatkou. Bělimou jsou vedeny kanály s cévami a nervy vedoucí k cévnatce (Labelle 2017). Má za úkol chránit oko před potenciálně destruktivními vlivy. Během cyklické zátěže, při které dochází ke kolísání nitroočního tlaku, dokáže skléra zvýšit svoji odolnost (Palko et al. 2011).

3.1.1.3 Duhovka

Duhovka (*iris*) je nasazena centrálně v přední části oka na periferii řasnatého tělíska a tvoří tak membránu před čočkou, vyjma otvoru – zornice (*pupilla*). Vyměřuje tak prostor v oční kouli na přední a zadní komory, komunikující spolu přes zornici. Tvar zornice psa je vždy kulatý (Gelatt 2014).

Role duhovky spočívá v omezování množství vniklého světla skrz zornici na sítnici (Grozdanic et al. 2007). V osvětleném prostředí dochází k zúžení zornice a omezenému průchodu světla vlivem svěračce zornice, zatímco v šeru a tmě se zornice roztáhnou, aby umožnily maximální průchodnost světla k fotoreceptorům pomocí dilatačního pupilárního svalu (Loewenfeld 1958). Díky tomuto jevu lze považovat reflex zornice za objektivní parametr funkce sítnice a zrakového nervu (Grozdanic et al. 2007). Oba svaly jsou řízeny autonomně pomocí sympatiku a parasympatiku, kdy sympatikus rozšiřuje zornici v reakci na šero a parasympatikus naopak za světla přispívá k zúžení zornice. Velikost zornice je ovlivněna i vzrušením (Loewenfeld 1958).

3.1.1.4 Řasnaté tělísko

Řasnaté tělísko (*corpus ciliare*) má značný podíl při tvorbě a odtoku komorové tekutiny. Vylučuje ji ze silně pigmentovaných rozšíření řasnatého tělíska, tzv. výběžků.

Na tělísku i jeho výběžcích jsou připevněna zonulární vlákna, která jsou na opačném konci přichycena k čočce a zabezpečují tak její polohu. Stahy svalů řasnatého tělíska ovládají napětí vláken a mění tvar nebo polohu čočky. Tento proces zvaný akomodace mění míru lomu světla (Gelatt & Plummer 2017).

3.1.1.5 Čočka

Čočka (*lens*) upravuje lom světla již transformovaný rohovkou, díky němuž dochází k přesnému zaostření ostrých obrazců na fotoreceptory sítnice. Je zavěšena ve středu očního bulbu pomocí zonulárních vláken, která se pnou na místo zvané *aequator*. Čočka je bikonvexního tvaru, přičemž stupeň konvexnosti je díky elasticitě pouzdra a poddajnosti hmoty čočky ovlivnitelný akomodací. Čím mladší organismus, tím měkčí čočka i menší jádro. Stárnutím čočky se jádro zvětšuje a zhušťuje, čímž se omezuje schopnost akomodace. K zachování průhlednosti čočka neobsahuje žádný pigment ani cévy.

Kontrakce svalu řasnatého tělíska mění napětí zonulárních vláken, to má za následek upravení tvaru čočky, která změní dioptrickou sílu čočky (Gelatt 2014).

3.1.1.6 Cévnatka

Cévnatka (*choroidea*) se nachází v zadní části oka mezi bělimou a sítnicí. Její úkol spočívá v zabezpečení výživy pro vysoce metabolicky aktivní sítnici a úpravou vnitřního odrazu a rozptylu světla z důvodu pigmentace nebo reflexe.

Pes jako většina domácích zvířat má na vnitřní straně cévnatky reflexní vrstvu tkáně zvanou *tapetum lucidum*. Vrstva se rozprostírá do tvaru trojúhelníku a má proměnlivou barvu, zvláště v 16týdenním období vývoje, kdy se z černé až šedé mění přes fialovou až modrou na žluto-oranžovou nebo žluto-modro-zelenou (Gelatt & Plummer 2017). U daných plemen se může vyskytovat predispozice k dominantnímu zbarvení. Cílem je odrazit světlo, které prošlo sítnicí zpět, a tím restimulovat fotoreceptorové buňky sítnice. Je tedy zodpovědná za odraz záření z očí zvířete ve tmě a za proměnlivou barvu očního pozadí při pohledu do nasvíceného oka (Gelatt 2014). Odraz je možno vidět také díky omezenému množství melaninu v cytoplasmě sítnicového pigmentového epitelu (Gelatt & Plummer 2017). *Tapetum* obsahuje mikroskopické tyčinky zodpovědné za odraz a rozptyl světla, které jsou svou strukturou jednotné, rozdílná bývá nejčastěji jejich délka, kdy se v centru trojúhelníku nacházejí nejdelší tyčinky a v periferii nejkratší. Ve středu je *tapetum* vícevrstvé a k periferii se ztenčuje (Lesiuk & Braekevelt 1983). *Tapetum* se u psů vyvíjí během prvních čtyř měsíců po narození, na rozdíl od skléry nebo zbytku cévnatky, které jsou přítomné již při narození (Gelatt 2014). U merle zbarvení nebo toy plemen je pravděpodobnost zmenšeného *tapeta*, jeho rozdělení do mnohačetných ostrůvků nebo úplné absence.

Zbytek cévnatky, kde není vrstva *tapeta*, je běžně zbarven do hnědé až černé barvy, pocházející z melaninových granulí v retinálním pigmentovém epitelu. Přechod mezi *tapetem* a oblastí bez něj je postupný, poznatelný na základě pigmentace a tloušťky vrstvy – není rozdělen žádnou určitou linií (Gelatt & Plummer 2017).

3.1.1.7 Sítnice

Sítnice (*retina*) je složena z fotoreceptorů, které přenáší elektrické impulzy přes optický nerv do mozku. Světločivné buňky tvoří ucelenou vrstvu specializovaných buněk, tyčinek a čípků (Gelatt 2014). Tyčinky a čípky detekují světlo pomocí fotopigmentu rodopsinu a opsinu za vzniku elektrických signálů. Dopadem světla na fotopigment započne jeho aktivace a začne se vytvářet elektrický signál přenášející se třemi vrstvami sítničních neuronů. Z vnější jaderné vrstvy neuronů do vnitřní jaderné vrstvy, poté do gangliových buněk a přes nervová vlákna do zrakového nervu a mozku (Ingram et al. 2016; Labelle 2017). Sítnice je histologicky složena z 10 vrstev, z toho v deváté vrstvě zevnitř jsou obsaženy tyčinky a čípky. Tyčinky tvoří kolem 97 % fotoreceptorů, zbytek jsou čípky (Peichl 1992).

V pohledu s tapetálním pozadím se sítnice jeví jako průhledná s hladkým povrchem, avšak samotná substance má jemnou texturu granul, které směrem k periferii hrubnou.

V oku psa se nenachází žádná žlutá skvrna (*macula lutea*), jak tomu je u člověka.

V oblasti *area centralis* je nejvyšší hustota tyčinek a čípků. Je lokalizovatelná podle mírného snížení hustoty krevních kapilár nad částí tapetálního fundu (Parry 1953; Yanoff & Duker 2008; Mowat et al. 2008).

V bodě výstupu zrakového nervu a retinálních cév ze skléry se nachází slepá skvrna – místo bez fotoreceptorů (Budras et al. 2010).

Nejnižší hustota čípků se nachází ve spodní periférii sítnice a představuje tak nejnižší ostrost vidění. Tato skutečnost může pramenit z evolučního faktu, že pes měl v historii málo vzdušných predátorů a kořistí, tudíž neměla ostrost zraku v horním poli vysokou prioritu (Mowat et al. 2008).

3.1.1.8 Oční nerv

Axony z vrstvy gangliových buněk tvoří v sítnici hlavu zrakového nervu, procházejí přes cévnatku a bělimu až do očnice, dále směřující k chiasma opticum a do mozku (Labelle 2017).

3.1.1.9 Komorová tekutina

Komorová tekutina (*humor aquosus*) vyplňuje prostor v přední oční komoře (*camera anterior oculi*) a zadní oční komoře (*camera posterior oculi*). Přední oční komora je část oka mezi rohovkou a čočkou, zadní oční komora se rozléhá od zadní strany duhovky k čočce, řasnatému tělísku a sklivci.

Průhlednou komorovou tekutinu produkuje řasnaté tělísko sekrecí z epiteliálních buněk (*pars ciliaris retinae*) a svým složením se nejvíce podobá mozkomíšnímu moku. Optimální objem moku v komorách je nezbytný pro udržení tlaku a běžného tvaru oka. Při ztrátě nitroočního tlaku dochází k deformaci oka (Hermanson & de Lahunta 2018). Běžně se nitrooční tlak pohybuje okolo 17 až 21 mm Hg v závislosti na cirkadiálním rytmu (Giannetto et al. 2009).

Komorový mok je produkován řasnatým tělískem do zadní oční komory a přes zornici protéká do přední komory a trabekulární sítě v komorovém úhlu, to je úhel mezi spojem rohovky s duhovkou, kde dochází ke vstřebání do krevního řečiště (Samuelson & Gelatt 1984).

3.1.1.10 Sklivce

Sklivce (*corpus vitreum*) se nachází ve sklivcové komoře, tvořící zhruba 80 % objemu oka. Je gelové struktury, která umožňuje adaptaci tvaru k obrysu dutiny. 98 % objemu tvoří voda, zbytek jsou bílkoviny, lipidy a sacharidy. Vyjma nízkého množství hyalocytů se ve sklivci nenacházejí téměř žádné buňky (Qiao et al. 2005; Evans & de Lahunta 2012).

3.1.2 Vnější část oka

Oční víčka, měkké tkáně, spojivky a kosti očnice zajišťují ochrannou fyzickou bariéru oka před okolními vlivy (Labelle 2017). Vnější struktury oka jsou znázorněny na Obrázku II, viz kapitola 6.

3.1.2.1 Očnice

Oko je umístěno v oční jamce zvané očníce (*orbitae*). Ta oko odděluje od lebeční dutiny. V očníce se vyskytuje několik otvorů zajišťujících cesty pro funkční nervy oka a krevní cévy. U psa jako u většiny masožravců vznikla otevřená očníce, tzn. že její obsah není zcela obložen

kostmi, jako adaptace na schopnost širokého úhlu rozvoru čelisti. Očnice je od středu lebky zasazena přibližně 10° až 20°, díky čemuž má pes dobré binokulární vidění. Skládá se z 5 až 6 kostí v závislosti na plemeni, očnicového vazů a periorbity. Periorbita je vazivová blána vystlávající kostěnou orbitu. U psa je dvouvrstvá a uzavírá otevřenou očnici. V očnici je uloženo oko upínající se na okohybné svaly a povázky (*fascie*), prostor zbytku očnice vyplňuje tuk, mající ochrannou funkci pro oko a jeho svaly (Gelatt 2014; Hermanson & de Lahunta 2018).

3.1.2.2 Oční víčka

Horní i dolní oční víčka jsou spolu s orbitálními okraji překryta kruhovým svalem očním (*musculus orbicularis oculi*), složeným ze dvou částí – *pars palpebralis* a *pars orbitalis*. Má funkci palpebrálního svěrače a je inervován VII. hlavovým nervem (*nervus facialis*). Oba svaly vycházejí z mediálního palpebrálního vazů, úpon má každý sval jiný, *pars orbitalis* se pne k laterální stěně očnice a svým spojením tvoří *raphe palpebralis lateralis* – místo úponu *pars palpebralis*. Tyto svaly tvoří mechanickou ochranu oční koule. Nucené zavření oka za účelem jeho ochrany je odezva na smrštění orbitální části, kdežto při mrkání dochází ke kontrakci palpebrální části svalu. Při každém mrknutí dochází k rozšíření slzného filmu přes spojivku a rohovku (Yanoff & Duker 2008; Hermanson & de Lahunta 2018).

3.1.2.3 Okoohybné svaly (*musculi bulbi*)

Dohromady je okoohybných svalů šest na každém oku a všechny jsou připevněny ke sklěře oční koule a opačným koncem k vazivovému prstenci očnice, kromě dolního šikmého svalu, ten se pne ke kostěné očnici (Evans & de Lahunta 2012).

Horní přímý sval (*m. rectus superior*), vnitřní přímý sval (*m. rectus internus*), dolní přímý sval (*m. rectus inferior*) a zevní přímý sval (*m. rectus externus*) se pnou na stranu oka, jež mají v názvu a umožňují tak svým stažením pohyb bulvy směrem k sobě. Horní a dolní přímé svaly jsou antagonisté, umožňující vertikální pohyb. Vnitřní a zevní přímé svaly jsou též antagonisté, pohybující okem horizontálně. Horní šikmý sval (*m. obliquus superior*) a dolní šikmý sval (*m. obliquus inferior*) otáčejí oko po jeho ose a zamezují vtažení oka do zadní části očnice následkem tahu přímých svalů (Wei et al. 2010; Evans & de Lahunta 2012). *M. retraktor bulbi* se skládá ze čtyř svalů přiléhajících těsně k sobě, pnoucích se kolem zrakového nervu a sloužících ke stažení bulvy dovnitř očnice (Bradley 1933; Gelatt 2014).

Velikost viditelné části oka u brachycefalických psů k poměru s velikostí hlavy je větší než u dolichocefalických psů. Naopak velikost svalů oka brachycefalických psů je ve stejném porovnání výrazně menší. *Musculus retraktor anguli oculi lateralis* je zodpovědný za vtažení oka do orbitálního prostoru, což zároveň posouvá orbitální tuk dopředu a tento pohyb umožňuje vtlačení třetího víčka přes rohovku. Velké oči hrají roli při mimické komunikaci mezi psi mohou představovat signály agrese spolu s neustále zvrásněnou kůží na nosu i čele (Feddersen-Petersen 2008; Schatz 2021).

3.1.2.4 Slzný aparát

Slzný film je nezbytný pro zachování průhlednosti rohovky (Labelle 2017). Na jeho vzniku se podílí z 60 % slzná žláza a ze zbytku přidatná slzná žláza třetího víčka (Saito et al. 2001). Skládá se ze tří vrstev. Vnější lipidové vrstvy lubrikují povrch rohovky k hladkému uzavírání víček, snižující napětí slzného filmu a zpomalující odpařování druhé vodnaté vrstvy. Vodná vrstva tvoří většinou část slz. Je složena z vody, elektrolytů a bílkovin, produkovaných serózními lalůčky. Nejvnitřnější vrstvu z mucinu produkují pohárkové buňky – ta pomáhá k přilnutí vodného filmu na rohovku (Dartt 2004). V slzách jsou obsaženy také imunoglobuliny, sloužící jako imunitní ochrana oka před infekcí (Holly & Lemp 1977).

Spojivka (*tunica conjunctiva*) se rozprostírá po celé spodní straně víček až k rohovce. U mediálního spojení víček je palpebrální část spojivky, na spodní straně víček se nachází oční spojivka a mezi spojením oční spojivky a periferní rohovky bulbární spojivka. Ve spojivkovém epitelu se vyskytují pohárkové buňky, melanocyty, dendritické buňky a jiné leukocyty. Mezi palpebrální a bulbární spojivkou se nachází spojivkový vak.

Ve vnitřním očním koutku se nachází třetí víčko (*palpebra tertia*), obsahující žlázu třetího víčka, které vzniká přeměnou palpebrální spojivky na bulbární a vyčnívá přes přední povrch rohovky (Labelle 2017).

Slzná žláza (*glandula lacrimalis*) je růžová laločnatá exokrinní žláza oválného tvaru umístěna nad okem v periorbitě laterálním směrem. Vylučuje serózu a mucin prostřednictvím 3 - 5 sekrečních kanálků do dorzolaterální klenby spojivky. Spojivka slzy rozprostře po celé rohovce, odkud přebytečné slzy tečou do vývodných cest.

Přes slznou punktu, která je na okraji horního a spodního víčka se slzy dostanou do horního nebo dolního slzného kanálku, ze kterých putují do slzného vaku a rostrálně do slzovodu, který vyústí v ústní dutině u špičáku a na dnu nosní předsíně. U psa mohou být punkty malé nebo i chybět. Pak jim přebytečné slzy stékají po obličejí (Evans & de Lahunta 2012).

3.2 Vizuální percepce psa

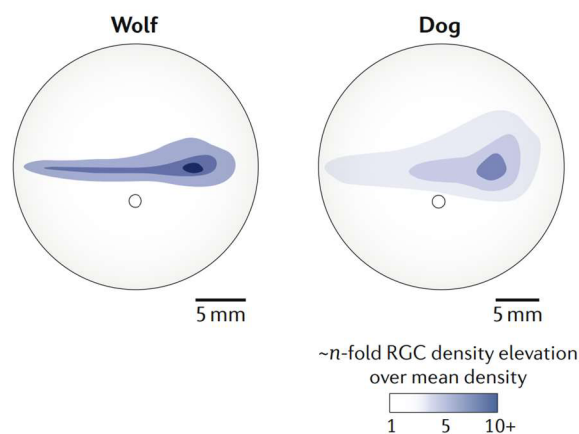
Oči každého zvířete jsou přizpůsobeny životu jeho druhu. Umožňují zaznamenávat informace z okolí, které jsou v řadě případů zcela nezbytné pro přežití a ochranu. Velká část adaptace očí je znatelná ze struktury sítnice, především dle podílu tyčinek a čípků, jejichž poměr často odhaluje, zda je zvíře aktivní v noci či ve dne (Baden et al. 2020).

3.2.1 Zraková ostrost

Zraková ostrost závisí na optických a nervových mechanismech, s čímž například souvisí struktura a zdraví oka a interpretace vjemu mozkiem. U psů je ostrost obtížně měřitelná. Miller a Murphy (1995) uvádí jako typickou hodnotu zrakové ostrosti 20/75 stop. To znamená, že pes dokáže vnímat předmět ve vzdálenosti 6,1 metru, jako člověk při vzdálenosti 22,9 metru. Hodnotu se povedlo určit posouzením výsledků z behaviorálního testování, z měření zrakových evokovaných potenciálů, elektroretinografie a optokinetického nystagmu.

Různost zrakové ostrosti ovlivňuje hustota a rozložení fotoreceptorů a gangliových buněk. Ta je po vlčích zachována u části psů ve tvaru výrazného vodorovného pruhu,

prodlužující *area centralis* až ke spánkové a nosní kosti, díky čemuž umožňuje ostré vidění podél horizontu, viz Obrázek 1. U plemen s mírným pruhem, poskytuje pouze *area centralis* ostré vidění v malé části zorného pole. Předpokládá se výskyt mírného pruhu kolem *area centralis* u brachycefalických psů s lepší zrakovou ostroší a horší detekcí pohybu, na rozdíl od dolichocefalických plemen, u kterých se předpokládá přítomnost výrazného horizontálního pruhu (Peichl 1992; McGreevy et al. 2003).



Obrázek 1: Topografie gangliových buněk sítnice vlka a psa (Baden et al. 2020).

Dalším významným činitelem ovlivňujícím zrakovou ostrost je schopnost akomodace oka. Jedná se o schopnost oka zaostřit obraz na sítnici. Tento jev ovlivňuje tvar rohovky, struktura čočky, pevnost řasnatého tělíska a složení sítnice (Barber et al. 2020).

Stav, kdy je oko schopno správně zaostřit paprsky obrazu na sítnici se nazývá emetropie. V případě zaostření paprsků světla před sítnicí se jedná o myopii – krátkozrakost, a naopak při zaostření obrazu za sítnicí dochází k hyperopii – dalekozrakosti. Odchylna od správného zaostření se udává v jednotkách dioptrie (Miller & Murphy 1995). Dále může nastat ve výjimečných případech astigmatismus, kdy nedochází k dopadu paralelních paprsků světla rovnoměrně na sítnici. Tento stav může být způsoben asymetrickým zakřivením rohovky nebo čočky (Murphy et al. 1992). Může se vyskytovat stav zvaný anizometropie označující rozdílný stupeň schopnosti zaostření obou očí (Balicka et al. 2023).

Dříve se předpokládalo, že jsou psi krátkozrací (Magrane 1977). V dnešní době je tato teorie vyvrácena studiemi, které naopak uvádí, že jsou psi emetropní nebo téměř emetropní (Ofri et al. 2012; Balicka et al. 2023). U starších psů se častěji vyskytuje dalekozrakost než krátkozrakost, ačkoli se četnost obou vad s přibývajícím věkem zvyšuje (Balicka et al. 2023). Je to způsobeno zhoršenou akomodací čočky, zapříčiněnou změnou hustoty jejího objemu (Gelatt 2014).

V závislosti na plemeni lze předpokládat různá predispozice k myopii, kde se podle studie od Williams et al. (2011) u Toy pudlů vyskytovala v 63,9 % případů. Dalšími testovanými plemeny byli angličtí špringršpanělé a kolie. U všech tří plemen se jednalo o krátkozrakost zapříčiněnou příliš silnou a hustou čočkou. Dále může být krátkozrakost způsobená prodloužením sklivcové komory. Jedná se o totožnou příčinu krátkozrakosti jako je u lidí a jediným plemenem, u kterého byla tato příčina krátkozrakosti identifikována, je labradorský retrievr (Mutti et al. 1999). Dle Black et al. (2008) byla u labradorského retrievra ovlivněna aditivním působením genů a vyskytovala se závislost na velikosti vrhu, zatímco s pohlavím

a zbarvením se žádná korelace nevyskytovala. Mezi plemena s vyšší predispozicí k hyperopii (dalekozrakostí) patří australský ovčák, aljašský malamut a flanderský bouvier (Kubai et al. 2008).

3.2.2 Barevné vidění

Organismus je schopný vnímat barvu na základě spektrálně odražených vlastností, což představuje světlo dopadající na povrch, které je odraženo při jakékoliv vlnové délce světla. Tuto percepci zpracovávají čípky sítnice, které jsou senzibilní na dlouhé, střední a krátké vlnové délky viditelného světla (Wandell 1995).

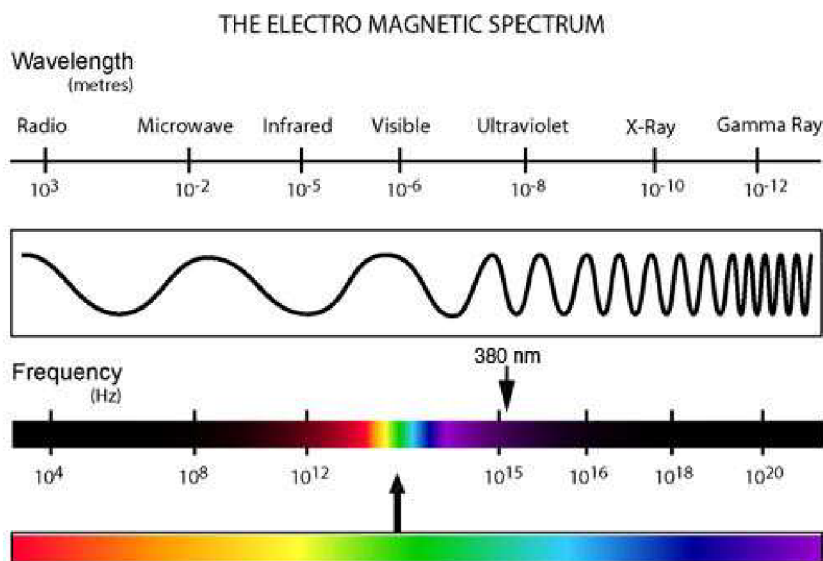
Čípky dokážou detekovat kontrast vlnové délky, kdy je minimální energetický kontrast nebo zcela chybí. To je základní rozdíl od tyčinek, jejichž schopnost spočívá v absorbování energie a jejich odezva může být totožná pro různé vlnové délky. Detekce objektů tyčinkami může selhat při odrazu podobného množství energie od daného podnětu, jako od jeho pozadí. Barevné vidění využívá kombinaci kontrastů energie a vlnových délek k detekci objektů (Maxwell 1872).

Základní nutností pro schopnost detekce objektů na základě spektrálního rozlišení je přítomnost dvou či více druhů čípků, které reagují na rozdílné části spektra. Vnímání různých částí spektra závisí na tom, jak světlo vstupuje do oka a jeho absorpci fotoreceptory. Infračervené světlo pronikne do oka, ale jeho energie je příliš malá k aktivaci opsinů (Gouras 2005).

Světlo absorbované čípky je pomocí komplexu fotochemických reakcí přeměněno na elektrický signál, který odpovídá počtu fotonů absorbovaného čípky. Zvýšení počtu fotonů může být zapříčiněné vyšší intenzitou světla, přiblížením vlnové délky k maximální citlivosti daného receptoru nebo obojím navzájem (Jindrova 1998).

Podle výzkumu provedeného Kasparson et al. (2013) se zdá, že psi upřednostňují vnímání barevných podnětů před světelnými podněty za přirozených světelných podmínek. Toto pozorování bylo zjištěno v situaci, kdy byli psi podrobeni diskriminačnímu úkolu a byly jim prezentovány žluté a modré podněty o různém jasu.

Pouze 3 % buněk sítnice u psa obsahují čípky zodpovědné za barevné vidění, zbytek tvoří tyčinky. Maximální hustota těchto fotoreceptorů se nachází v *area centralis*, kde tvoří čípky 20 % všech receptorů, na rozdíl od lidí, kde představují převážnou část fotoreceptorů. (Parry 1953; Peichl 1992; Mowat et al. 2008).



Obrázek 2: Viditelné světlo elektromagnetického spektra. Elektromagnetické záření se rozděluje podle vlnové délky a zdroje záření. Přechody mezi jednotlivými druhy záření jsou plynulé (Eden 2009).

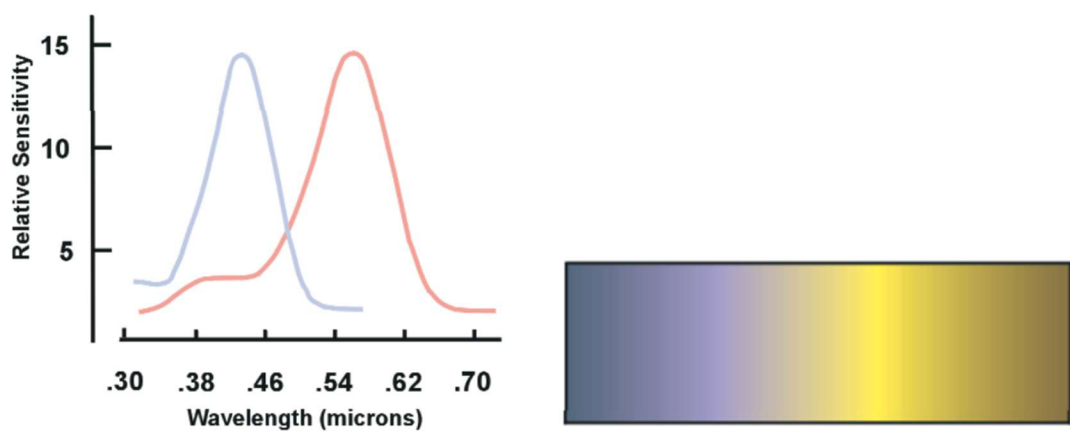
Na Obrázku 2 lze pozorovat spektrum elektromagnetického záření, ve kterém se nachází hranice viditelného světla pro člověka v rozmezí zhruba 400 nm až 700 nm. Provedené studie dokázaly, že jak bezobratlí (Salcedo et al. 2003) tak i ptáci (Lind et al. 2014), ryby (Hawryshyn 2003), plazi (de Lanuza & Font 2014) a savci (Jacobs et al. 1991) včetně psa (Douglas & Jeffery 2014), jsou citliví na UV záření. Na rozdíl od člověka má pes spolu s jinými druhy zvířat, jako je například kočka nebo prase, propustnou čočku pro UV světlo, konkrétně pro podtyp UVA (400-315 nm). Druhy citlivé k tomuto světlu mají zkrátka rozšířené zrakové spektrum, které je pro člověka neviditelné. Zvířata, na jejichž sítnici se nachází UV fotoreceptory, mají další barevnou dimenzi, která ovlivňuje jejich vizuální vnímání (Douglas & Jeffery 2014).

Při klasické propustnosti čočky pro UV paprsky (50 %), je pes schopen zaznamenat vlnovou délku 335 nm. Podíl UVA světla v rozmezí 315-400 nm propuštěného psí čočkou je 61,3 %. Druhy zvířat považované za citlivé na UV záření mají UV-transparentní čočky a vizuální pigment s λ_{\max} pod 400 nm. Avšak všechny zrakové pigmenty mají určitý stupeň fotosenzitivity na tak krátké vlnové délky, a proto jsou zvířata s čočkou propustnou pro UV záření nepopíratelně citlivá k tomuto světlu. Zatím ale není znám způsob zpracování signálů vytvářených fotoreceptory. Zvířata bez pigmentu λ_{\max} pravděpodobně nebudou rozlišovat UV jako samostatnou barvu (Douglas & Jeffery 2014). U lidí s afakii (absencí čočky) bylo zaznamenáno UV světlo jako bělavá modrofialová (Stark & Tan 1982).

U placentárních savců, vyjma primátů, se vyvinuly 2 typy čípků. L-čípky, detekující vlnové délky nad 500 nm a S-čípky, detekující vlnové délky pod 500 nm. U části z těchto zvířat, Gouras (2005) je rozděluje na zvířata s velkýma očima a zvířata s malýma očima, se konkrétně u těch s velkýma očima vyvinula strategie, díky které čípky citlivé na dlouhé vlnové délky detekují kontrast energie a vlnové délky, zatímco čípky citlivé na krátké vlnové délky rozeznávají pouze kontrast vlnové délky. Je to způsobeno chromatickou aberací, kdy odrazy s krátkou vlnovou délkou nejsou zaostřené, a naopak odrazy o dlouhé vlnové délce zaostřené jsou. Výsledkem u mnoha savců je převaha L-čípků nad S-čípky. Při průzkumu chromatické

aberrace napříč obratlovci se došlo k závěru, že hodnoty aberrace odpovídají 4,6 % ekvivalentní ohniskové vzdálenosti, avšak hodnoty aberrace psa byly poněkud větší (5,7 %). Pravděpodobně tento rozdíl zapříčiňuje odlišné složení čočky (obsah vody, distribuce proteinů, uspořádání vláken) psa v porovnání s ostatními zkoumanými obratlovci (Kreuzer & Sivak 1985).

Psi mají dichromatické vidění, umožněné čípky dvou druhů. Jeden z nich je citlivý na světlo dlouhé až střední vlnové délky (555 nm) a druhý citlivý na světlo krátké vlnové délky (429 nm). Dlouhé a střední vlnové délky se psům jeví jako žlutá barva, krátké vlnové délky pak zaznamenají jako modrou barvu. Pravděpodobně se v barevném spektru nachází neutrální bod, část s vlnovou délkou v rozmezí 475-485 nm, která se psům jeví jako achromatický odstín. V blízkosti hraniční vlnové délky tohoto neutrálního spektra se psům jeví zřejmě nejsytlejší odstíny modré a žluté (Neitz et al. 1989; Jacobs et al. 1993). Citlivost čípků k vlnovým délkám a barevné spektrum je znázorněná na Obrázku 3.



Obrázek 3: Průběh citlivosti čípků dichromata na vlnové délky (vlevo) a vpravo jeho vnímání spektra. Krátkovlnné délky se jeví jako odstín modré (nejvyšší citlivosti S-čípku), zatímco vlnové délky absorbované L-čípky jsou v nejméně citlivější úrovni znázorněny jako žluté. Vlnové délky vzdalující se od barevného spektra se jeví černě z důvodu snížené absorpce fotopigmentů k daným hodnotám. Ve středu spektra dochází k vyvážení pozorování vlnových délek oběma čípků, kdy dochází k minimální saturaci čípků a obraz se jeví jako achromatická barva (na obrázku znázorněny šedě) (Neitz et al. 2001).

Psi nejsou schopni rozlišit dlouhé vlnové délky od středních, které člověk zná jako zelenou, žlutozelenou, žlutou, oranžovou nebo červenou barvu a také nejsou schopni rozlišit modro-zelenou od šedé (Miller & Murphy 1995).

Studie o rozlišování chromatických a achromatických barev psem od Tanaka et al. (2000) naznačuje, že psi mají relativně vyvinuté barevné vnímání a jsou schopni rozeznávat tři primární barvy (červenou, modrou a zelenou) od šedé.

Dle studie od Siniscalchi et al. (2017) pes dokáže rozeznat zelenočervenou barvu od šedého pozadí, nicméně rozhodujícím faktorem pro vnímání této barvy je její intenzita. Rozdíl v jasnosti může ovlivňovat prahové hodnoty v rozlišování barev.

Při maximálních spektrálních hodnotách psi dokážou odlišit zelenou od červené a žlutou od modré se stejnými výsledky jako černou od bílé. Psům byly prezentovány isoluminantní stimuly ve třech různých světelných intenzitách (34,6; 41,9; 49,3 cd/m²). Při nejnižší intenzitě měli psi srovnatelné pozitivní reakce při všech stimulech. Při střední intenzitě světla měli psi problém s rozlišením červeného podnětu na zeleném pozadí, avšak při prezentaci zeleného

podnětu na červeném pozadí si psi vedli dobře. Může to být způsobeno tím, že i když neurony mohou být stimulovány identickými vlnovými délkami světla, jak červené na zelené, tak zelené na červené, jejich reakce mohou být různé v závislosti na tom, kde se tyto vlnové délky nacházejí v jejich vnímavé oblasti. To znamená, že umístění vlnových délek ve vizuálním poli neuronů může mít různé efekty – může buď stimulovat jejich aktivitu nebo ji potlačit. Při nejvyšší intenzitě světla měli psi problém rozlišit modrou od žluté. Pravděpodobně to je způsobeno zvýšenou sytostí barev při zvýšeném jasu a jejich přibližování k bílému odstínu prostřednictvím psího vnímání. Psi jsou náchylnější k saturačnímu efektu kvůli evolučnímu upřednostňování vidění v šeru (Byosiere et al. 2019).

3.2.3 Citlivost zraku na různou intenzitu světla

Psí zrak je na různé světelné intenzity adaptován několika způsoby. A to především díky reakci zornic (Loewenfeld 1958), pomocí *tapeta lucida* (Schmidt 1968) a převládajícímu uskupení tyčinek v sítnici a jejich obsahu rhodopsinu (Wolter 1964).

Díky velkému zastoupení tyčinkových fotoreceptorových buněk se mohou psi přizpůsobit méně vhodným podmínkám, které nastávají v šeru při omezeném množství světla.

Tyčinky obsahují fotopigment rhodopsin, receptor spojený s G-proteinem, díky čemuž se zvyšuje citlivost na světlo a psi jsou schopni vidět za šera. U psů se nejvyšší citlivost rhodopsinu pohybuje v rozmezí vlnových délek 506-510 nm (Parkes et al. 1982; Kemp & Jacobson 1992).

Přítomnost reflexního *tapeta lucida*, běžně se vyskytujícího u obratlovců vyjma lidí, má výrazný vliv na citlivost fotoreceptorů na světlo. Díky němu dochází po odrazu světla od tapeta k druhé stimulaci světločivných buněk. Na druhou stranu se však snižuje ostrost vnímání obrazů právě kvůli zvýšenému rozptylu světla v oku (Byosiere et al. 2018).

Tapetální oblast má v rámci psí populace mnoho podob. Dle Granar et al. (2011) který zkoumal 539 psů, bylo u 70,3 % *tapetum lucidum* plně přítomno a u 1,9 % zcela chybělo. Zobrazení tapeta záviselo na plemenné příslušnosti psa. Menší, neúplné tapetum měla malá plemena psů, zatímco větší plemena měla tapetální fundus v plné velikosti. Podle výzkumu se u labradorských retrievrů vyskytovalo menší tapetum oproti očekávanému průměru velikosti a u velké části daná oblast zcela chyběla. Tento fakt odkazuje nejen na rozdílnost tapeta v rámci plemen a velikostí psů, ale i na výraznou různorodost v rozsahu jednoho plemene.

Tyčinky jsou složeny z vnějšího a vnitřního segmentu, které jsou navzájem spojeny zúženou spojovací částí. Ve vnější části se nacházejí diskovité struktury obsahující fotopigment rhodopsin, díky čemuž má daný segment schopnost fotosenzitivity (Chen & Sampath 2013). V momentě dopadu světla na vnější část fotoreceptoru oka dochází ke změně struktury rhodopsinu, vytvoření metarhodopsinu II, který dále aktivuje G protein, stimulující enzym rozkládající cGMP, vedoucí ke snížení pravděpodobnosti otevírání kanálů v membráně vnějšího segmentu, což generuje elektrický signál. Světelná adaptace udržuje tuto kaskádu reakcí v optimální úrovni za dané intenzity světla. Při vystavení příliš intenzivnímu světlu nedochází k regeneraci rhodopsinu, z důvodu nadměrné spotřeby jeho molekul. Proces regenerace trvá delší dobu a je příčinou špatného vidění při útlumu jasu v prostředí (Fain et al. 2001). V tyčinkách i čípcích způsobuje neustálé pozadí světla snížení citlivosti fotoreceptoru (Barber et al. 2020).

K adaptaci na tmou dochází při přechodu ze světlého prostředí do tmavého. Přechod z fotopického vnímání na vidění skotopické, během něhož převládá funkce tyčinek je ovlivněn několika faktory. Roli hraje intenzita světla, kdy dominance tyčinkových fotoreceptorů nad čípkami nastává při jasů 60 cd/m² (Coile et al. 1989). Další faktor představuje doba a stupeň intenzity vystavení sítnice světlu, kdy při dlouhém vystavení intenzivnímu světlu dochází k delšímu regeneračnímu procesu fotoreceptorů. Stejně tak tomu je při vystavení krátkým vlnovým délkám, na které jsou tyčinky daleko citlivější než na střední a dlouhé vlnové délky (Barber et al. 2020).

Zrakový systém se nejprve přizpůsobí zapojením skotopického vidění namísto převládajícího čípkového vnímání za světla. U psů trvá tento proces adaptace zhruba 10 minut (Schmidt 1968). V závislosti na předchozí úrovni světla dochází k proměnlivosti doby adaptace tyčinek, a to kvůli již zmíněnému delšímu procesu regenerace. Jejich regenerace trvá až 70 minut (Kemp & Jacobson 1992). Fakt o existenci procesu regenerace fotoreceptorů je důležitý pro časový odstup provedení elektroretinografických testů po oftalmoskopii, nebo po přechodu z venkovního prostředí do vnitřních laboratoří pro kognitivní testování. Po dvacetiminutovém vystavení světlu různých intenzit používaného při oftalmoskopii, trvá psům přibližně 60 minut navrácení hodnot pigmentu rhodopsinu na původní (Tuntivanich et al. 2005).

Adaptace na oslnění (přechod od skotopického na fotopické vidění) u psa zatím nebyla zkoumána. Pravděpodobně bude adaptace ovlivněna rozložením fotoreceptorů na sítnici podle cefalického indexu (Barber et al. 2020).

3.2.4 Detekce pohybu

Miller & Murphy (1995) ve své studii zmiňují schopnost psů vnímat pohyb, jako jeden z klíčových prvků jejich zrakových dovedností, z důvodu lepší detekce pohybujících se předmětů na větší vzdálenost v porovnání s předměty stacionárními. Lepší rozeznávání pohybujících objektů spojují s anatomickou stavbou sítnice, kdy převládající uskupení tyčinek ovlivňuje detekci pohybu a tvaru.

Fakt, že by psi byli mimořádně schopni detekovat pohybující se předměty, vyvrací studie od Kanizsár et al. (2017), z níž vyplývá, že práh pro detekci souvislého pohybu je u psů vyšší než u lidí, což znamená, že psi potřebují větší množství pohybu než lidé, aby ho dokázali rozeznat od stacionárního. Výsledek je podpořen studií od Kanizsár et al. (2018), kde pomocí učení došlo ke zlepšení výsledků. Výsledky vykazují negativní ovlivnění detekce souvislého pohybu pouze při velmi krátkém čase trvání viditelného bodu a lineární ovlivnění při snížení hustoty bodů. Když je hustota bodů vyšší, je pravděpodobnější, že různé části mozku budou koordinovat svou činnost a efektivněji integrovat tyto informace, což umožní lepší identifikaci celkového pohybu. Krátké trvání podnětů může ovlivnit schopnost spojit pohyb blízkých bodů důležitou pro rozpoznání souvislého pohybu. V porovnání s člověkem byli psi schopni efektivněji zpracovávat a analyzovat informace o pohybu s kratší dobou trvání bodu.

Psi vykazují lepší výsledky v detekci pomalého pohybu než jiné druhy obratlovců vyjma primátů, a také se pravděpodobně jejich schopnosti blíží schopnostem primátů s výjimkou člověka. V porovnání s holubami a potkany mají psi vyšší prahové hodnoty detekce souvislého pohybu a nižší prahové hodnoty detekce rychlosti. Pravděpodobně je rozdíl ve vizuálním

systemu způsoben přizpůsobením se organismu na lov kořisti, kdy jsou psi schopni detekovat pomalejší pohyby a relativně větší objekty (Løoke et al. 2020).

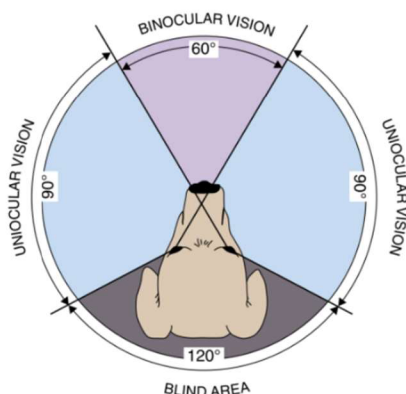
3.2.5 Detekce blikajících podnětů

Každé oko je schopno za určitý čas zaznamenat dané maximální množství podnětů a pomocí metody Critical flicker fusion (CFF) lze toto zpracování změřit. CFF určuje maximální frekvenci blikání, kterou oko dokáže rozlišit od stacionárního obrazu. Vyšší CFF je pozorováno u rychle se pohybujících zvířat, zároveň také koreluje s hustotou tyčinek na sítnici a odvíjí se od světelných podmínek prostředí. Ve světlejším prostředí, kdy jsou při vidění zapojeny převážně čípky, se CFF pohybuje zhruba mezi 70-80 Hz (Schmidt 1968; Coile et al. 1989), zatímco při maximálním kontrastu za převážného vidění pomocí tyčinek odpovídá CFF hodnotě přibližně 20 Hz (Miller & Murphy 1995).

3.2.6 Zorné pole

Velikost zorného pole je dána morfologií lebky, především umístěním očí, dále pak délkou čumáku, tvarem uší a typem srsti. Podle těchto vlastností se úhel liší v závislosti na plemeni a jeho tendenci je mezocefalii, brachycefalii, či dolichocefalii. U mezocefalických psů je typické umístění očí 20° k mediální rovině. Jedno oko zaznamenává obraz o 150° , který se frontálně překrývá s obrazem druhého oka. V závislosti na morfologii plemene pak pokrývá zorné pole úhel kolem 240° . Zbylou část představuje „slepá“ oblast (Sherman & Wilson 1975; Peichl 1992; Miller & Murphy 1995). Lze očekávat rozdílnou velikost zorného pole u brachycefalických plemen v závislosti na laterálnějším umístění očí a menší velikosti čumáku v porovnání s mezocefalickými a dolichocefalickými plemeny psů (Miller & Murphy 1995; Byosiere et al. 2018). Zorné pole psa je zobrazeno na Obrázku 4.

Předpokládá se, že část zorného pole omezuje čenich, který neumožňuje psovi vidět okamžitě pod sebe, což může mít vliv na schopnost zpozorovat neočekávané změny povrchu (Barber et al. 2020).



Obrázek 4: Zorné pole psa

3.2.7 Stereopsis

Vizuální vnímání hloubky neboli 3D vnímání obrazu je umožněno díky binokulárnímu vidění, to je úhel zorného pole, který je pozorován oběma očima. U psa je jako u většiny

predátorů dobře vyvinuté binokulární vidění, na úkor zvětšování slepého úhlu, který mají naopak nejmenší savci, představující kořist. Část mezi slepou oblastí a binokulárním viděním se nazývá monokulární vidění a je to oblast, která neumožňuje vnímat obraz trojrozměrně. U psů tvoří binokulární vidění úhel v rozmezí 30-60°, který se mění v závislosti na umístění očníce (Sherman & Wilson 1975; Miller & Murphy 1995). Ke správnému vnímání hloubky je nutný předpoklad, že je mozek schopen sjednotit dva stejné vjemy z obou očí v jeden obraz. Tento proces lze zkontrolovat pomocí synchronizovaného pohybu obou očí (Bishop 1987).

3.3 Porovnání zrakové percepce psů a lidí

Člověk na rozdíl od psa má v mnoha ohledech lepší vizuální percepci, která se postupem doby stále adaptovala a zdokonalovala k danému stylu života. Velkou roli na vývoj zrakového vnímání má důležitost samotného smyslu. Zatímco pro člověka je zrak nejdůležitějším smyslem, pes má oproti člověku vyvinutější čich a sluch, který jim značně pomáhá k orientaci.

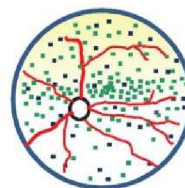
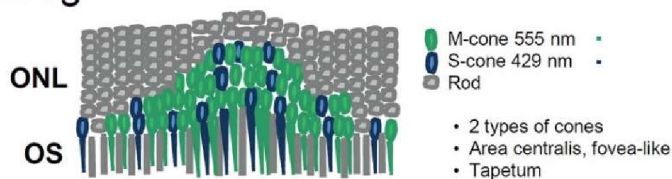
Jedním z parametrů ovlivňující zrakové vnímání je výška jedince. Zatímco člověk průměrně měří zhruba 165-180 cm, pes v závislosti na plemeni má kohoutkovou výšku velice variabilní, od 15-110 cm, což značně ovlivňuje, zvláště malým a toy plemenům, pohled na okolí (Byosiere et al. 2018; Barber et al. 2020).

Napříč druhy se liší velikost zorného pole a binokulární vidění spojené s vnímáním hloubky. U člověka dosahuje horizontální zorné pole průměrně pouze kolem 180°-190°, zatímco binokulární vidění pokrývá úhel od 110° do 140°. Menší zorné pole a větší binokulární vidění u člověka ovlivňují frontálně umístěné oči. Oproti tomu má pes oči umístěné více laterálně, což zapříčiňuje jejich větší úhel zorného pole zhruba o 60°-70° a menší binokulární vidění, kvůli kterému hůře vnímají hloubku, ale lépe snímají horizont (Miller & Murphy 1995).

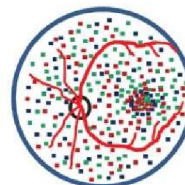

Schopnost zaostření obrazu je u psů horší než u lidí. Obecně se uvádí 3-8x horší zraková ostrost psů než u lidí. Rozdíl závisí na světelných podmínkách, kdy za jasného světla jsou psi až 15x horší v řešení obrázků oproti lidem, ale pouze 2,5x horší při nízké intenzitě světla odpovídajícímu noci při úplňku (Lind et al. 2017; Siniscalchi et al. 2017). Takto velká odlišnost závisí na rozdílné optické síle čočky a distribuci fotoreceptorových a gangliových buněk sítnice (Barber et al. 2020).

Člověk má nejostřejší obraz vidění v oblasti *fovea centralis*, která se nachází uprostřed žluté skvrny (*macula lutea*). *Fovea centralis* se vyskytuje u primátů a je to obdobná část sítnice jako *area centralis* u jiných savců (Rapaport & Stone 1984). Ve *fovea centralis* je největší hustota čípků a gangliových buněk (tyčinky zde zcela chybí), hustota těchto buněk se každým směrem od oblasti snižuje (Gegenfurtner et al. 2010). V periférii převládají tyčinky, přenášející do mozku informace o pohybu (Corbett & Chen 2018). Čípky oproti tyčinkám mají daleko lepší zaostřovací schopnosti, tudíž menší poměr čípků v *area centralis* psa než ve *fovea centralis* člověka zapříčiňuje horší ostrost obrazu psa (Ofri & Ekesten 2021). Rozdíl v uspořádání fotoreceptorů psa a člověka je znázorněn na Obrázku 5.

F. Dog



G. Human




Obrázek 5: Rozdíl v uspořádání čípků na sítnici u psa (F) a člověka (G). Tapetum zodpovědné za odraz světla znázorněné žlutě na horní části sítnice u psa. Sítnice člověka s oblastí *fovea* tvořenou pouze čípků, a to především L- a M-čípků. S-čípků jsou umístěny v okolní oblasti fovey a na periférii sítnice; ONL - vnější jaderná vrstva; OS - vnější segment (Kostic & Arsenijevic 2016).

Pes, představitel dichromatů, vidí okolní svět dvoubarevně – modře a žlutě, naproti tomu člověk prostřednictvím tří druhů čípků má schopnost trichromatického vidění. U čípků v sítnici člověka zaznamenáváme tři typy fotonopigmentu – jodopsinu, s různou absorpcí v daných vlnových délkách. Lidské oko dokáže rozlišit na elektromagnetickém spektru vlnovou délku v rozmezí 380-760 nm. S-čípků, zaznamenávající vlnové délky v krátkovlnné oblasti, detekují modrou barvu (380-550 nm), M-čípků jsou citlivé na střední vlnové délky v rozsahu (430-670 nm), a tyto frekvence mozek zpracovává jako zelenou barvu a poslední L-čípků citlivé na dlouhovlnnou oblast (500-760 nm) viditelnou ve formě červené. Ani u člověka není zastoupení čípků na sítnici rovnoměrné, čípků jsou v poměru 1 (modrá) : 16 (zelená) : 32 (červená) (Veselý 2010).

Tudíž světlo o vlnové délce v rozsahu 500-620 nm, které je pro člověka patrné ve formě zeleno-žluté, žluté a červené barvy, psi pravděpodobně vnímají jako žlutou barvu. Vlnové délky o rozsahu 430-475 nm, které se člověku jeví formou fialové a modrofialové barvy, psi pravděpodobně vidí jako modrou (Obrázek 6) (Neitz et al. 1989; Jacobs et al. 1993).

Na rozdíl od člověka je pes citlivý k UV záření do 335 nm. Jelikož ale nemá třetí druh čípků s maximální citlivostí na hodnoty vlnové délky v rozmezí UV spektra, předpokládáme, že vidí toto záření v odstínech barev ke kterým je citlivý (Douglas & Jeffery 2014). Stejně jak bylo pozorováno u lidí s afakií, kteří popsali ultrafialové světlo jako bělavou modrofialovou (Stark & Tan 1982).



Obrázek 6: Barevné spektrum člověka (nahore) a psa (dole) (Péter 2019).

Dichromatické vidění u psů se může podobat lidské červeno-zelené barvosleposti – deuteranopii. K diagnostice této nemoci se používá Ishiharův test (deska č. 22) s číslem 26, přičemž obě čísla mají jiný odstín červeno-zelené barvy. Na obraz ve stejném odstínu jako odstín čísla dvě vykazala reakci většina psů a výsledky byly podobné testům hlášených u lidí s červeno-zelenou barvoslepostí. Při sledování objektu ve stejném odstínu barvy čísla 6, se výrazně snížily reakce psa, tudíž můžeme předpokládat ztrátu schopností barevného vidění odpovídající lidské deuteranopii (Siniscalchi et al. 2017).

Psi jsou díky většímu podílu tyčinek na sítnici oproti čípkům senzitivnější ke slabému světlu v porovnání s lidmi. Dle práce Schmidt (1968) je hodnota minimálního záření nutná k vyvolání elektrických potenciálů $5,34 \times 10^{-4} \text{ lm/m}^2$, což je v porovnání s člověkem zhruba 1000x nižší.

Fotopigment v tyčinkách se u daných druhů liší. Rhodopsin u psů je citlivý na vlnové délky 506-510 nm (Parkes et al. 1982; Kemp & Jacobson 1992), zatímco u lidí se vyskytuje maximální citlivost rhodopsinu k 459 nm (Kraft et al. 1993). V závislosti na nepřilíš velkém rozdílu citlivosti rhodopsinu se nejedná o hlavní důvod odlišného vnímání světla (Miller & Murphy 1995).

Zásadní vlastností ovlivňující citlivost na jas je odrazová funkce *tapeta lucida*. Tato specifická vrstva se na sítnici člověka nevyskytuje (Lind et al. 2017). Oproti člověku mají psi při nízkém jasu výhodu většího rozšíření zornic a čoček (Loewenfeld 1958).

K plné adaptaci na tmou (během stejných světelných podmínek před i během adaptace psa a člověka) dochází u člověka po zhruba 20-30 minutách (Lamb & Pugh 2004), zatímco u psů k adaptaci dochází až po hodině (Kemp & Jacobson 1992). Je to zapříčiněno různou délkou času potřebného k obnovení rhodopsinu v tyčinkách sítnice. K samotnému přechodu od fotopického vidění ke skotopickému dochází u člověka běžně za pět minut, zatímco psovi tento proces trvá 10 minut (Schmidt 1968). U psů dochází k přechodu od fotopického vidění ke skotopickému při intenzitě světla 60 cd/m^2 , u lidí je tento práh posunutý na $0,1 \text{ cd/m}^2$. To znamená že skotopické vidění u psů nastává při výrazně vyšší intenzitě světla než u lidí (Coile et al. 1989).

Maximální počet stimulů, které je pes schopný rozeznat od stacionárního obrazu během jasného světla, se pomocí CFF metody naměřila průměrně mezi 70-80 Hz. U člověka se zaznamenaly hodnoty v průměru 50-60 Hz (Healy et al. 2013). Vyšší CFF u psů může mít vliv na zaujetí jedince. Například nějaké druhy monitorů se nastavují na frekvenci blikání 60-70 Hz, aby se zabránilo samotnému vnímání blikání člověkem. To ale ovlivňuje vnímání psa a může to mít vliv na nezaujetí jedince a tím pádem i vliv na výsledky studií, kde pes sleduje obraz na monitoru (Byosiere et al. 2018). Dále můžou i druhy umělého osvětlení problikávat. Nejběžněji se můžeme setkat se zářivkami, které mohou u lidí zvýšit riziko bolesti hlavy. Zda se dané riziko vyskytuje i u psů není známo, ačkoli se zdá, že se psi snaží místům se zářivkami vyhýbat (Barber et al. 2020).

3.4 Patologie zraku

Existuje několik příčin ovlivňujících vznik onemocnění. Zahrnují fyzikální faktory jako jsou mechanická, tepelná a světelná poškození, chemické faktory jako jsou účinky různých chemických látek, toxinů a léčiv a biologické faktory, které zahrnují genetické změny, parazity

a infekce způsobené mikroorganismy. Bez známé příčiny vzniku nemoci lze hovořit o idiopatickém onemocnění (Dodi 2015; Gomes et al. 2017).

Během stárnutí organismu dochází ke zhoršování funkčnosti smyslů, zahrnující zrak, sluch a čich (Bellows et al. 2015). U starších psů jsou zrakové problémy často způsobeny onemocněním rohovky, šedým zákalem a poškozením sítnice (Mutti et al. 1999). Může být přítomná postupná ztráta vidění, přičemž někteří jedinci nevykazují známky těchto změn, dokud se nezačne zhoršovat i jejich sluch, což znázorňuje důležitost sluchu před zrakem u psů (Bellows et al. 2015).

3.4.1 Geneticky nepodmíněná onemocnění

Mezi onemocnění, která postihují oko a nemají genetickou příčinu patří syndrom suchého oka, konjunktivitida a ulcerace rohovky. Nemoci jsou často zprostředkované imunitně, kdy imunitní systém napadá zdravé buňky, infekcí či traumatem (Farghali et al. 2021).

3.4.1.1 Syndrom suchého oka

Syndrom suchého oka (KCS) je oční onemocnění způsobené zánětem slzné žlázy a nedostatečným množstvím vodné složky v slzném filmu nebo problémy s kvalitou lipidových či mucinových vrstev slzného filmu. To vede k nestabilitě slzného filmu (viz Obrázek III), snížení jeho ochranné funkce a poškození povrchu oka (Bittencourt et al. 2016; Nascimento et al. 2023). Lipidy, které tvoří hlavní složku lipidové vrstvy (zabraňuje odpařování vodné části), jsou produkovány Meibomskými žlázami (Viñas et al. 2019). Jakákoliv porucha funkce Meibomových žláz vede k syndromu suchého oka zapříčiněnému odpařováním (Hisey et al. 2023).

Mezi základní příčiny nemoci patří autoimunitní onemocnění, nežádoucí účinky léků a autoimunitní denervace (přerušení nervového zásobení orgánu) (Murphy et al. 2011). Imunitně zprostředkovaná KCS je nejběžnější. Také se může jednat o vrozenou vadu, metabolickou, infekční, radiační nebo idiopatickou příčinu (Dodi 2015). U velké části psů se nemoc vyskytuje v sekundární formě po autoimunitní zánětlivé destrukci slzné tkáně. Jedná se o obdobný způsob získání onemocnění jako je vznik suchého oka u lidí, zapříčiněný Sjögrenovým syndromem (Murphy et al. 2011).

V začátečních stádiích onemocnění dochází k mírnému ztmavnutí povrchu oka, zrudnutí spojivky a lze pozorovat hustý žlutý a šedý výtok. Při přetrvávajících problémech dochází k vaskularizaci rohovky, fibróze, pigmentaci a opakované ulceraci rohovky (Dodi 2015).

Většina případů onemocnění v pokročilých stádiích vykazuje překrvení spojivky, vaskularizaci rohovky, tvorbu pigmentu na rohovce spolu se zánětem a lepkavý oční výtok (Rajaei et al. 2024). Nadměrná produkce mucinu často funguje jako kompenzační mechanismus v reakci na nedostatek vodné složky slzného filmu (Arita et al. 2017). To vede k ukládání tlustých provazců mucinu na rohovce a jejich přilnutí k očním víčkům (Rajaei et al. 2024).

V závažných případech může dojít k silnému zakalení rohovky nebo k protržení rohovky po vzniklém vředu, což může vést k oslepnutí nebo až ke ztrátě oka (Dodi 2015; Bittencourt et al. 2016; Sebbag et al. 2017).

Vliv ke vzniku onemocnění má pravděpodobně přítomnost pohlavních hormonů, kdy kastované feny a psi jsou více zasaženi nedostatkem slzného filmu oproti nekastrovanému

pohlaví (Kaswan et al. 1998). Existují studie, které neuvádějí žádné významné rozdíly ve výskytu nemoci u různých pohlaví (Kaswan et al. 1991; Hartley et al. 2006). Sansom & Barnett (1985) naopak uvádí vliv pohlaví na produkci slz, nicméně nepřihlíží k významu podílu kastrovaných jedinců daného pohlaví. Studie od Viñas et al. (2019) došla k závěru, že pohlaví má výrazný vliv na dysfunkci Meibomových žláz. Psi byli 3x více postiženi než feny.

Hartley et al. (2006) zdokumentovali snížení kapacity slzných žláz s rostoucím věkem psa a s tím spojenou sníženou produkcí slz. Vážnější nálezy nemoci ve vyšším věku psa podporují Nascimento et al. (2023).

Brachycefalie je charakteristická zkrácenou tlamou a kulatou hlavou, což jsou žádoucí rysy u některých plemen psů. Tato anatomická vlastnost vede k různým abnormalitám v horním dýchacím systému, očích, ústech, jazyku a měkkém patře (Ekenstedt et al. 2020). Dané abnormality mají dopad na zdraví očí (Viñas et al. 2019). Syndrom suchého oka je jedním z nejběžnějších očních onemocnění u plemene Shih-tzu (Rajaei et al. 2024).

Diagnóza je založena na klinických příznacích a potvrzena Schirmerovým slzným testem, který měří kvantitu produkované vodné části slzného filmu za jednu minutu (Sebbag et al. 2017; García-Santisteban et al. 2024).

3.4.1.2 Konjunktivitida

Konjunktivitida neboli zánět spojivky je stav, při kterém dochází k zanícení a otoku spojivkové části oka. Konjunktivitida může být dělena podle chronicity, příčiny a závažnosti (Azari & Arabi 2020). Pro zachování zdravého rohovkového epitelu je důležité rozpoznání a případné eliminování patogenů. Spojivka má důležitou funkci při reakci na škodlivé látky včetně mikrobů a toxinů (Cerrada et al. 2023).

Příčinou nemoci mohou být změny v očních víčkách, abnormální růst řas, cizí tělesa, nitrooční onemocnění a alergie (Ledbetter et al. 2009; Delgado et al. 2023). Mezi infekční nákazy způsobující konjunktivitidu patří psinka (Lan et al. 2005), psí adenovirus-2, psí herpesvirus-1 (Ledbetter et al. 2009), řasa *Prototheca zopfii* (Imes et al. 1977), hlístice *Thelazia callipaeda* (Rossi et al. 2008) a celá řada bakterií (Whitley 2000).

Člověk si případného diskomfortu psa během spojivkové reakce může povšimnout prostřednictvím mimovolného mrkání, škrábání a sebepoškození oka z důvodu svědění, otoku spojivky, překrvením spojivky, folikulárních reakcí (tvoření lymfatických uzlíků) a různých očních výtoků – vodnatý, hnisavý, hlenovitý a jejich kombinací. Konjunktivitida se ve většině případech projevuje bilaterálně (Cerrada et al. 2023; Delgado et al. 2023).

U zdravého jedince je možno registrovat folikuly na bulbárním povrchu, v případě folikulární konjunktivitidy mohou být shluky uzlíků patrné po celé spojivce, jako je znázorněno na Obrázku IV. Jedná se o reakci lymfocytů v povrchových vrstvách spojivky na přítomné antigeny (Maggs 2013). Folikuly lze detekovat jako malé průhledné uzlíky obklopené kapilárami na spojivkovém povrchu (Hartley & Hendrix 2021). Tento typ konjunktivitidy je častější u mladších psů (do 18 měsíců) než u starších. Lze předpokládat, že je to z důvodu nadprodukce pohlavních hormonů v období puberty (Cerrada et al. 2023). Tento předpoklad vychází ze skutečnosti přítomných estrogenových a progesteronových receptorů na epitelu spojivky u lidí (Bonini et al. 1995). U starších psů 18 měsíců bylo často přítomné druhé

onemocnění – atopie (genetické onemocnění vedoucí ke zvýšené produkci protilátek IgE a přecitlivělosti systému). Nebyl prokázán vliv pohlaví ani stupeň cefalického indexu na vznik onemocnění (Cerrada et al. 2023).

Při alergické konjunktivitidě jsou nejčastějšími a nejspolehlivějšími indikátory překrvení a otok spojivky spolu se svěděním, které se vyskytují v odpovědi na mediátory alergie, jako je histamin (Leonardi 2013; Delgado et al. 2023). Věk ani pohlaví nemá vliv na alergickou konjunktivitu, nicméně oproti křížencům jsou na nemoc náchylnější čistokrevní psi. V závažných nebo chronických případech dochází ke keratitidě, která může vznikat v důsledku změny konzistence slzného filmu a uvolňování mediátorů jako jsou cytokiny. Je tedy vhodné podávat oční kapky, které zlepší kvalitu slzného filmu a působí jako bariéra proti alergenům. (Delgado et al. 2023). Během nemoci je doporučováno vyhýbat se veškerým alergenům. Pro zmírnění svědění je vhodné přikládat studený obklad, který zapříčiní vazokonstrikci a zamezí překrvení a otoku spojivky (Sánchez-Hernández et al. 2015). Ke zmírnění příznaků lze použít antihistaminika a při přetrvávajícím svěděním lokální protizánětlivé nesteroidní léky. Při vážnějších případech je nutné podat steroidní protizánětlivé léky, krátkodobě lokální kortikosteroidy, případně podstoupit alergenovou imunoterapii (Delgado et al. 2014).

3.4.1.3 Ulcerace rohovky

Vředy na rohovce jsou běžným očním problémem u psů. Jsou častou příčinou bolesti oka a potenciálně i slepoty, nicméně většina případů je léčitelných (Patel et al. 2020). Vředy na rohovce jsou důvodem návštěv zhruba 0,64 – 0,8 % klientů na veterinárních klinikách (O'Neill et al. 2017; Patel et al. 2020) a z celkových oftalmologických případů zastupují cca 16,81 % (Patel et al. 2020).

Vřed rohovky je definován jako narušení epitelu a obnažení stromatu rohovky, s čímž souvisí i ztráta stromatu (O'Neill et al. 2017). Dle hloubky a závažnosti vředů lze kategorizovat vředy na superficiální, hluboké, *descemetocèle* a perforující (James-Jenks et al. 2023). Superficiální neboli povrchové ulcerace, postihují epitel rohovky (Herrera 2013).

Existuje mnoho etiologických faktorů přispívajících k ulceraci rohovky, včetně traumatu, bakteriální nebo plísňové infekce a imunitně zprostředkovaných onemocnění, které jsou nejčastěji uváděnými příčinami (Farghali et al. 2021).

Vředy rohovky byly zaznamenány u 22,5 % psů hospitalizovaných s klišťovou paralýzou způsobenou *Ixodes holocyclus* v Austrálii. Pravděpodobně ovlivňovalo vznik vředů více faktorů, avšak největším důvodem se jevila absence kompletního palpebrálního reflexu, který zvyšoval pravděpodobnost vzniku vředu 14,7 x (Reynolds et al. 2024).

Superficiální ulcerace rohovky může být projevem pokročilé degenerace rohovky a pro psa může být velice bolestivá, a to i dlouhodobě z důvodu špatného hojení vředů (Bayley et al. 2019).

Hluboké stromatální ulcerace jsou často zapříčiněné mikrobiální infekcí (Tsvetanova et al. 2021). Při tomto stavu je důležité zahájit včasnou a intenzivní léčbu. Při absenci terapie by onemocnění gradovalo, nastávaly by komplikace a pacient by mohl přijít o zrak nebo i o oko (Verdenius et al. 2024). V rohovce, stejně tak v slzném filmu, se běžně vyskytují proteinázy (enzymy štěpící bílkoviny) a inhibitory proteináz, které udržují

rohovkovou tkáň. Proteinázy mohou být produkovány a uvolňovány mikroorganismy (Matsumoto 2004). Pokud dojde k poranění rohovky, aktivita proteináz se zvýší. V případě infekce proteinázy produkované infekčními organismy přispívají k poškození rohovky (Kernacki et al. 1997). Nejčastější mikrobiální patogeny vředů rohovky jsou druhy *Staphylococcus* sp., *Streptococcus* sp. a *Pseudomonas* sp. (Verdenius et al. 2024).

Při průzkumu predispozice ulcerace rohovky u daných plemen bylo zjištěno, že nejvíce náchylná jsou brachycefalická plemena, jako je mops, boxer, shi-tzu, kavalír King Charles španěl a buldok (O'Neill et al. 2017; Cebrian et al. 2021).

V rámci populace je u plemene mops 5,42 % jedinců postižených vředem na rohovce, u boxera 4,98 %, u shi-tzu 3,45 % a u plemene kavalír King Charles španěl 2,49 %. Prevalence výskytu nemoci je u psů s průkazem původu vyšší 2,23x než u kříženců. Vyšší prevalence v porovnání s kříženci se vyskytuje u brachycefalických psů (11,18x) a španělů (3,12x) (O'Neill et al. 2017).

Ulcerace rohovky je častým následkem KCS (29,19 %), traumatu (9,33 %) a nahromaděného vápníku v blance pod rohovkovým epitelem (4,55 %) (Cebrian et al. 2021). Dalšími abnormalitami s přímým vlivem na tvorbu vředů jsou abnormality víček, onemocnění spojivkového očního víčka, abnormality řas, degenerace a dystrofie rohovky a slepota (James-Jenks et al. 2023).

Vřed může být symptomem superficiální korneální eroze – nemoci s vysokou predispozicí výskytu u plemene boxer, u kterého je pravděpodobně zapříčiněna defektem v genu *NOG* (Meurs et al. 2021).

Diagnóza rohovkové ulcerace se potvrdí testem barvení fluoresceinovým barvivem (viz Obrázek V). Vysokou efektivitu při léčbě vředů vykazovaly subkonjunktivální injekce plazmy bohaté na krevní destičky (Farghali et al. 2021). Pokrok léčby je znázorněn na Obrázku VI.

3.4.2 Onemocnění získaná a dědičná

Konkrétní nemoc může být způsobena jak vnějšími vlivy, tak genetickými faktory. Uveitida, katarakta, luxace čočky a glaukom jsou často důsledkem jiného onemocnění, ale taky mohou být ovlivněné geny předávanými z rodičů na potomky (Peña et al. 2000; Farias et al. 2010; Sandmeyer et al. 2011; Weinreb et al. 2014; Gomes et al. 2017; Oliver et al. 2020; Townsend et al. 2020; Terhaar et al. 2022).

3.4.2.1 Uveitida

Uveitida představuje zánětlivé onemocnění, postihující bohatě vaskularizovanou střední vrstvu oka – živnatku (Labelle 2017). Tento nitrooční zánět může následně postihnout další tkáň oka, jako je rohovka, skléra, sítnice nebo papila zřakového nervu, což může vážně ohrozit funkci zraku (Svozílková et al. 2009). Dle části postižené živnatky se uveitida dělí na přední, intermediální, zadní a panuveitidu (Labelle 2017). Přední uveitida je označení pro zánět duhovky a řasnatého tělíska (Goodhead 1996). Intermediální uveitida zahrnuje zánět sklivce, řasnatého tělesa a periferních sítnicových cév (Svozílková et al. 2009). Při zadní uveitidě je postižená cévnatka (Goodhead 1996) a panuveitida zahrnuje zánět všech tří částí živnatky (Massa et al. 2002).

Uveitida se může vyskytovat unilaterálně i bilaterálně (Massa et al. 2002; Burgess et al. 2024). Lateralita je důležitá k posouzení etiologie nemoci. Bilaterální výskyt uveitidy je typičtější pro systémové onemocnění (Goodhead 1996). Příčinu onemocnění lze také zjistit pomocí jiných klinických a histopatologických znaků, jako je typ zánětlivých buněk (granulózní/negrulózní), doba trvání příznaků a odpověď na léčbu (Bergstrom et al. 2017).

Uveitida je způsobena porušením bariéry mezi krví a oční vodou, a to exogenními nebo endogenními faktory. Exogenní faktory zahrnují poškození rohovky a traumata z nitroočních operací, jako je fakoemulzifikace čočky. Mezi endogenní faktory, známé taky jako oční projevy systémových onemocnění, patří systémové reakce, nádory v těle a poruchy imunitního systému (Massa et al. 2002; Terhaar et al. 2022). Častou příčinou uveitidy je infekce způsobená bakteriemi, viry, prvoky, houbami nebo parazity (Massa et al. 2002).

Narušení ochranné bariéry mezi okem a krví umožňuje bílým krvinkám a dalším zánětlivým proteinům proniknout z krevního oběhu do oka, což vede k zánětu uvnitř uveálního traktu, viz Obrázek VII (Goodhead 1996; Gelatt et al. 2013). Průnikem proteinů do komorové vody a zvýšení jejich koncentrace v přední oční komoře vzniká zakalení komorové vody a lze pozorovat světelný paprsek tzv. Tyndallův jev, což je charakteristickým znakem uveitidy (Townsend 2008). Duhovka je z důvodu absorpce komorové vody vysoce citlivá na jakékoli toxiny, zánětlivé látky nebo látky podporující růst vylučované do komorové vody, což způsobuje reakci této části oka (Labelle 2017).

Přední uveitida je nejčastější oční projev leishmaniózy u psů, se symptomy jako je otok živnatky a rohovky, zúžení zornice, pigmentované skvrny na duhovce a fibrinová vlákna v přední komoře (Peña et al. 2000). U postižených psů dochází k vyčerpání T lymfocytů v lymfatických orgánech a následné reakci zvýšením produkce B-buněk, která spolu s plazmatickými buňkami, histiocyty a makrofágy vede k zvětšení lymfatických uzlin, vyšší koncentraci globulinu v krvi a zvětšení sleziny (Baneth et al. 2008). Hyperglobulinémie je v případě leishmaniózy škodlivá z důvodu následného ukládání protilátek do tkání a orgánů, jejíž jedním z několika výsledků je i uveitida (Koutinas & Koutinas 2014).

Uveitida byla také zaznamenána v případě onchocerózy způsobené hlísticí *Onchocerca lupi* (Komnenou et al. 2016), hepatozoonózy způsobené kokcií *Hepatozoon canis* (Acevedo et al. 2010) a leptospirózy způsobené bakterií *Leptospira* sp. (Townsend et al. 2006; Sykes et al. 2011)

Mezi nejběžnější systémová onemocnění způsobující lipémickou uveitidu patří *diabetes mellitus*, a to pravděpodobně z důvodu přítomné katarakty, provedené fakoemulzifikace nebo zvýšené koncentrace lipidů/lipoproteinů v plazmě (Halenda & Moore 1998; Violette & Ledbetter 2019). Lipémická uveitida je v odborných textech výraz pro nadměrné nahromadění lipoproteinů v přední oční komoře, díky čemuž lze pozorovat Tyndallův jev (Violette & Ledbetter 2019).

Byla zaznamenána sekundární uveitida způsobená lékem Zonisamide u psa s epilepsií (Baya et al. 2024).

U plemene zlatý retrívr existuje pigmentová uveitida, jejímž prekurzorem není žádná systémová porucha ani infekční nemoc (Sapienza et al. 2000). Jedná se o dědičný stav, při kterém může dojít k vážnému poškození zraku (Townsend et al. 2020). Při tomto jevu dochází k vytvoření spoju mezi duhovkou a čočkou, a také mezi periferní duhovkou a rohovkou.

Ze zadní části duhovky odpadávají pigmentové buňky na přední pouzdro čočky. Dalšími možnými komplikacemi jsou sekundární katarakta a glaukom. Obvykle se toto onemocnění projevuje mezi 5. a 10. rokem života (Genetic Committee 2020). Pravděpodobně se jedná o dědičnou polygenní nebo autozomálně dominantní s neúplnou penetrací (Holly et al. 2016; Townsend et al. 2020).

Na základě mimovolného mrkání je onemocnění hodnoceno jako bolestivé (Goodhead 1996; Burgess et al. 2024). U zvířete mohou být přítomné deprese a nechutenství. Intenzivní bolest je pravděpodobně spojena se svalovým spasmem v duhovce a řasnatém tělísku, a tyto křeče vedou k mióze. Indikátorem uveitidy je rezistence na lokálně aplikovaná mydriatika při nepřítomnosti srůstů duhovky k čočce nebo rohovce (Goodhead 1996; Gelatt & Plummer 2017). Běžně přítomné je nadměrné slzení, otok rohovky, zakalení komorové vody, nahromadění hnisu v přední oční komoře (viz Obrázek VIII), krvácení do přední oční komory a tření obličejů (Goodhead 1996; Massa et al. 2002; Maggio & Parry 2007; Klein et al. 2011; Zarfoss 2018; Burgess et al. 2024). Dále je běžným jevem srůst duhovky k rohovce nebo čočce, změna barvy duhovky a přítomnost sraženin a zánětlivých buněk na epitelu rohovky (Goodhead 1996; Massa et al. 2002; Klein et al. 2011). Během zánětu se může projevit degenerace sítnice nebo její odchlípnutí. Onemocnění může vést až ke slepotě (Goodhead et al. 1996; Burgess et al. 2024).

Při rozsáhlém srůstu duhovky k čočce může být zastaven průtok komorové vody ze zadní komory do přední komory. Tento stav se nazývá pupilární blok. Jedná se o přední uveitidu, během které se při zástavě toku vody zvyšuje tlak v zadní komoře a vzniká glaukom (Maggs et al. 2017) a iris bombé (viz Obrázek IX) – stav, kdy je duhovka vytlačována tekutinou do přední oční komory (Townsend 2008).

Chronický zánět může vést k vytvoření katarakty pravděpodobně v důsledku šíření zánětlivých mediátorů skrze pouzdro čočky (Sapienza et al. 2000). Také může způsobit luxaci čočky, protože dochází k degradaci zonulárních vláken vlivem zánětlivých látek v komorové vodě (Davidson & Nelms 2013; Ali & Mostafa 2023).

Ve studii od Burgess et al. (2024) u více než poloviny pacientů s uveitidou (57,5 %) nebyla zaznamenána pozitivní odpověď na léčbu. Dobrou odpověď na léčbu vykazovalo 12,5 % případů a u zbytku pacientů (30 %) byla pozorována částečná odpověď na léčbu. Úspěšnost léčby spočívala ve včasném zahájení terapie a podávání systémových kortikosteroidů a imunosupresivní léčby oproti méně úspěšnému podávání systémových protizánětlivých léčiv spolu s lokálními.

3.4.2.2 Katarakta

Katarakta neboli šedý zákal, je jedním z nejčastějších očních onemocnění psů, které je možné chirurgicky odoperovat. Katarakta je typicky charakterizovaná jako zakalení krystalické čočky, což je nejběžnější problém s čočkou vedoucí k postupné slepotě u tisíců psů a dalších zvířat každý rok (Keil & Davidson 2001). Dochází při ní k zamlžení čočky a jejího pouzdra. Když čočka ztratí svou průhlednost a schopnost akomodace, tvorba obrazu na sítnici je silně narušena a zvíře trpí slepotou (Ofri 2017). Jediný účinný způsob léčby katarakty je chirurgické odstranění nemocné čočky (Singh et al. 2023). Katarakta může působit

uniláterálně i bilaterálně, přičemž k jejímu chirurgickému odstranění dochází při bilaterálním nálezu (Pamuk 2021). Nemoc je progresivní a vede až ke slepotě (Mahanand et al. 2020).

Primární katarakta se vyvíjí v reakci na vystavení chemickým látkám, ionizujícímu záření, elektrickému proudu a v důsledku traumatu, zatímco sekundární katarakta vzniká v souvislosti s uveitidou, cukrovkou, PRA a glaukomem (Gomes et al. 2017). Nejčastější příčina vzniku katarakty je genetická predispozice nebo *diabetes mellitus* (Terhaar et al. 2022). Diabetické katarakty mají často rychlý vývoj. K poruchám výživy čočky a vývoji katarakty může vést jakékoliv systémové nebo endokrinně-metabolické onemocnění (Jhala et al. 2009).

Diagnóza katarakty zahrnuje detailní anamnézu spolu s důkladným systémovým a oftalmologickým vyšetřením. Katarakta může být nejjednodušeji diagnostikována retroiluminací (prosvícení čočky) skrz rozšířenou zornici (Jhala et al. 2009).

Standardním postupem při léčbě katarakty je fakoemulzifikace (rozmělnění čočky pomocí ultrazvuku a odsátí) s implantací intraokulární čočky (Zibura et al. 2021). Dvě časté komplikace spojené s fakoemulzifikací zahrnují pooperační hypertenzi (POH) (Dees et al. 2017) a glaukom (Foote et al. 2018). Závažnost obou komplikací se může pohybovat od přechodných a léčitelných po znesnadňující vidění a bolestivé stavy (Zibura et al. 2021). Pooperační hypertenze oka je přechodné, akutní zvýšení nitroočního tlaku, které se vyvine do 2 hodin po operaci a vrátí se do normálu do 24 hodin. Tento jev může postihnout až 48 % pacientů s kataraktou v pooperačním období (Smith et al. 1996; Lu et al. 2017).

V dnešní době je operace katarakty na velmi dobré úrovni. Dochází k brzkému zotavení a po týdnu získává pacient opět svůj zrak. Je schopen opět provádět činnosti jako pohyb, běhání, přijímání potravy, identifikaci předmětů a reakci na volání z dálky (Mahanand et al. 2020).

Přítomnost *diabetes mellitus* neovlivňuje výskyt POH nebo pooperačního glaukomu, ale má vliv na ztrátu zraku po operaci. Při vyšším věku operovaných jedinců se snižuje pravděpodobnost vzniku POH, ale zvyšuje se pravděpodobnost vzniku pooperačního glaukomu nebo ztráty zraku. Pohlaví nemá na pooperační komplikace vliv (Zibura et al. 2021).

3.4.2.3 Luxace čočky

Luxace čočky lze odlišovat na vrozené, primární, sekundární nebo traumatické (Curtis 1990). V odborné literatuře se lze setkat s rozdělením luxace zapříčiněné porušením zonulárních vláken vlivem kongenitálních, hereditárních nebo sekundárních vlivů a zvláště na ty způsobené traumatem (Saroglu et al. 2007). Primární luxace se vyskytuje nejčastěji u teriérů, sharpeje, německého ovčáka a border kolie (Davidson & Nelms 2013).

Luxace čočky může být částečná (subluxace) nebo úplná (Valtonen & Jalomäki 2019). Při subluxaci dochází ke ztrátě spojení části zonulárních vláken k čočce a při pohledu do oka může být patrný afakický srpek (Gelatt & Plummer 2017). Při tomto stavu je pohyb čočky omezen a poloha čočky zůstává ve stejné pozici. Subluxace často předchází úplné luxaci čočky (Nasisse & Glover 1997). Při úplné luxaci nastává ztráta spoje mezi veškerými zonulárními vlákny a čočkou. Čočka už není omezována a dochází k jejím posunům buď do přední nebo zadní komory. Tento stav je daleko závažnější než subluxace a má často za následek dalekozrakost, odchlípení sítnice, chronickou uveitidu a edém rohovky (Ali & Mostafa 2023).

Kongenitální forma luxace může nastat samostatně nebo současně s více vrozenými vadami (Curtis 1990; Saroglu et al. 2007), výskyt je zaznamenáván vzácně (Sandmeyer et al. 2011) a je zapříčiněna úplnou absencí zonulárních vláken (Bowyer et al. 2023).

Hereditární luxace čočky nastává v důsledku dědičné nestability zonulárního aparátu (Sandmeyer et al. 2011). Může vzniknout dvěma způsoby – dysplazií zonulárních vláken způsobenou abnormálními proteinovými strukturami, nebo kolagenizací zonulárních vláken. Je děděna autozomálně recesivní formou (Morris & Dubielzig 2005) a projevuje se kolem 3-5 roku věku bilaterálně (Saroglu et al. 2007). Mutace je způsobena delecí na 10. intronu v genu *ADAMTS17* (Farias et al. 2010).

Sekundární luxace čočky může být způsobena chronickou uveitidou, glaukomem nebo traumatickým poraněním. Traumatické luxace čočky nejsou běžné, bývají přítomny při vážnějším poškození struktury oka. Při zvýšeném nitroočním tlaku, který je běžný u glaukomu, dochází k rozšíření bulbu, který má za následek natažení a prasknutí zonulárních vláken. Chronická uveitida může vést k degeneraci zonulárních vláken a tím zapříčinit luxaci čočky (Sandmeyer et al. 2011).

Terapie pro přední luxaci čočky zahrnují chirurgickou intrakapsulární extrakci čočky nebo fakoemulzifikaci s možným umístěním umělé nitrooční čočky (Bowyer et al. 2023).

3.4.2.4 Glaukom

Glaukom je komplexní skupina progresivních optických neuropatií, která je charakterizována ztrátou gangliových buněk sítnice a jejich axonů v optickém nervu (Weinreb et al. 2014). Hlavním rizikovým faktorem je zvýšený nitrooční tlak, který poškozuje zrak a zdraví oka (Strom et al. 2011) a je způsoben poruchou odtoku komorové vody, znázorněnou na Obrázku IX a Obrázku X. Toto onemocnění způsobuje ztrátu zraku u lidí i zvířat včetně psů. Existují primární a sekundární formy glaukomu, které jsou definovány podle přítomnosti detekovatelného základního chorobného procesu.

Glaukom často probíhá asymptomaticky, příznaky nemoci mohou nastat až ve vážnější fázi nemoci (Weinreb et al. 2014). Mezi ně patří projevy bolesti jako je mimovolné mrkání, zívání a zvracení. Při dlouhodobě přetrvávající bolesti vykazuje pes v lokální i vzdálené oblasti vyšší senzibilitu (Zibura et al. 2021).

Zvýšení nitroočního tlaku má za následek poškození hlavy zrakového nervu, kde jsou umístěny axony gangliových buněk sítnice. Nejvíce zasaženy jsou periferní buňky z důvodu jejich větší délky a výraznějšího úhlu zahnutí u hlavy optického nervu. Změny na zrakovém nervu jsou ovlivněny stupněm nitroočního tlaku a jeho trváním (Gelatt & Plummer 2017).

Glaukomy u psů jsou klasifikovány podle různých faktorů, jako jsou možné příčiny (vrozené, primární nebo sekundární), stav iridokorneálního úhlu (otevřený, úzký nebo uzavřený – viz Obrázek IX) a stadia onemocnění (akutní, subakutní nebo chronické). Vrožený glaukom se projevuje do 1 roku stáří psa a souvisí s vážnými abnormalitami iridokorneálního úhlu (Gelatt & Mackay 2004). Symptomy u dědičného glaukomu se často objevují až v pozdějším věku (Strom et al. 2011). Postihuje více než 42 plemen psů (Gelatt & Mackay 2004).

U glaukomu s úzkým nebo uzavřeným úhlem se zvýšený nitrooční tlak často objeví akutně a dochází k atrofii zrakového nervu (Gelatt & Plummer 2017). Glaukom s otevřeným

úhlem kvantitativně převažuje, zatímco glaukom s uzavřeným úhlem způsobuje významný podíl případů s těžkou ztrátou zraku (Day et al. 2012). Postižení psi se obvykle stanou oboustranně postižení během jednoho roku (Strom et al. 2011). Glaukomy vznikají v důsledku různých faktorů, jako jsou zranění, užívání léků (například kortikosteroidů), zánět a nádory (Weinreb et al. 2014). Každý faktor může být více patogenní pro dané plemeno nebo typ glaukomu (Strom et al. 2011).

Byly identifikovány mutace v genech *ADAMTS10* (Kuchtey et al. 2011), *ADAMTS17* (Forman et al. 2015) a *OLFML3* (Oliver et al. 2020), které jsou příčinou pro vývoj primárního glaukomu u několika plemen. Pomocí ultrasonografie lze předpokládat budoucí vznik primárního glaukomu s uzavřeným úhlem prostřednictvím viditelné úzké nebo uzavřené ciliární štěrbin v daném úseku (Dubin et al. 2017).

Přestože se léčba zaměřuje na snížení nitroočního tlaku, stávající terapie jsou často omezené nebo málo účinné (Komáromy et al. 2021). Existují léky omezující tvorbu komorové vody nebo uvolňující odtokové cesty, nicméně u psů není tato terapie dlouhodobě účinná a nemusí fungovat na všechny typy glaukomů (Komáromy et al. 2019). Chirurgické metody také slouží ke snížení nitroočního tlaku, ale stále je potřeba zlepšit jejich účinnost. Genové a buněčné terapie nabízejí potenciál pro efektivnější léčbu glaukomu, i když jsou zatím ve fázi výzkumu a laboratorních studií (Komáromy et al. 2021).

Příčiny glaukomu jsou složité a zčásti závisí na nitroočním tlaku (IOP), ačkoli snížení IOP je klíčovou součástí léčby u všech typů glaukomu. Aplikace léků proti glaukomu může způsobit, že snížení IOP není konzistentní po celý den (Medeiros et al. 2020). To může vést ke krátkodobým fluktuacím IOP, které jsou často větší u pacientů s glaukodem ve srovnání se zdravými jedinci. Tyto fluktuace mohou přispět k progresi onemocnění, a proto je důležité minimalizovat jak krátkodobé, tak dlouhodobé variace IOP (Huang et al. 2018).

Dalším faktorem ovlivňujícím léčbu glaukomu je dodržování doporučené terapie, která může být problematická. Předepsaný léčebný režim není často dodržován, ať už z důvodu nepohodlí, nedostatku klinických příznaků nebo jiných faktorů (Weinreb et al. 2014). Nedodržování léčby může negativně ovlivnit výsledky léčby a progresi onemocnění (Newman-Casey et al. 2020). Nedostatečné porozumění míře dodržování léčebného režimu u zvířecích pacientů ztěžuje posouzení účinnosti léčby. Léky s postupným uvolňováním mohou představovat řešení, které by mohlo zlepšit konzistenci snižování IOP a tím i výsledky léčby glaukomu (Miller & Eaton 2021).

3.4.3 Geneticky podmíněná onemocnění

Většina genetických poruch děděných podle Mendelových zákonů je recesivních. V rámci recesivní varianty onemocnění se vyskytuje zvýšená frekvence recesivních homozygotů napříč čistokrevnou populací a vyšší výskyt heterozygotních jedinců mezi kříženci. Vyšší pravděpodobnost narození recesivního homozygota u čistokrevných psů je zapříčiněná omezeným genofondem daného plemene z důvodu minimálního počtu genetických zakladatelů plemene, opakovaného páření příbuzných jedinců, intenzivní selekci a oblibou připarovat populární jedince. Náhodné páření kříženců může díky hybridizaci zvyšovat zdraví jedince a zároveň je u nich snížena pravděpodobnost spáření dvou heterozygotů a následné možnosti narození recesivního homozygota (Donner et al. 2018).

3.4.3.1 Progresivní retinální atrofie

Progresivní retinální atrofie (PRA) je jedním z nejčastějších onemocnění sítnice, její výskyt je zaznamenán u více než 100 plemen. Je také nejběžnějším dědičným onemocněním způsobující slepotu u psů. Typickým průběhem nemoci je degenerace buněk sítnice vedoucí ke ztrátě zraku. Běžně začíná ztrátou odpovědí tyčinkových fotoreceptorů a následně i čípkových fotoreceptorů (Parry 1953; Clements et al. 1996; Downs et al. 2014). Rychlost progresu je různá a závisí na konkrétní genové mutaci a plemeni (Miyadera et al. 2012).

Aguirre et al. (1978) poprvé popsali defekt v metabolismu GMP (guanosinmonofosfát), který je nepostradatelný v procesu fototransdukce a jehož mutace genu mohou vést ke vzniku PRA.

Mutace mohou ovlivňovat funkci tyčinek, nebo tyčinek i čípků zároveň, avšak časnější a závažnější ztráta tyčinek je hlavním rysem PRA. Degenerace čípků může následovat sekundárně po ztrátě tyčinek, nebo je primárním jevem s pozdějším a pomalejším průběhem než je degenerace tyčinek. Dominantní postižení tyčinek u PRA zabraňuje běžnému skotopickému vidění způsobuje šeroslepost, která často bývá prvním klinickým příznakem a později vede k těžké zrakové dysfunkci za různých světelných podmínek (Miyadera et al. 2012).

Kelawala et al. (2017) sledovali 31 psů s podezřením na progresivní retinální atrofii. Nejprve se u psů projeví počáteční příznaky šerosleposti, poté následovala úplná šeroslepost a nakonec úplné oslepnutí. Věk nástupu šerosleposti a rychlost progresu ztráty zraku se značně lišily. Psi měli problém s vyhýbáním se překážkám při tlumeném světle, jejich zornice vykazovaly pomalé reakce a z oka vycházel charakteristický odlesk – tapetální hyperreflexivita.

Progrese je sledována pomocí opakovaných klinických a funkčních vyšetření, která ukazují postupnou ztrátu struktury sítnice (Miyadera et al. 2012). Vyjma oftalmologického vyšetření použitelného až v době projevu nemoci lze odhalit pozitivní jedince v časnějším věku pomocí ERG (elektroretinogram – zaznamenání elektrických potenciálů, vznikajících při stimulaci fotoreceptorů světlem), který odhalí pokles funkce tyčinek a čípků, nebo v jakémkoli věku jedince pomocí molekulární metody využívající DNA z krevních vzorků nebo buňkách (Bunel et al. 2019).

Při oftalmoskopii jsou u jedinců s výskytem PRA přítomny bilaterální a generalizované změny. V raných fázích onemocnění jsou často zaznamenávány ložiskové oblasti s hyperreflexními lézemi na tapetu. Tyto léze souvisí se ztenčením sítnice a jsou nepravidelné (Petersen-Jones 2005; Kelawala et al. 2017). V pokročilém stavu lze odhalit zúžené krevní cévy, snížení jejich počtu, snížení pigmentace netapetální oblasti, zvýšený odraz tapeta a atrofii disku zrakového nervu, kdy jsou viditelné vroubkované nebo nezřetelné okraje disku a ztráta myelinu (Gelatt & Plummer 2017; Kelawala et al. 2017). V pozdních stádiích onemocnění se může u některých jedinců vyvinout sekundární katarakta (Miyadera et al. 2012). Dle studie od Kelawala et al. (2017) se změny na očním fundu vyskytují u psů ve vyšším věku a v pokročilejších stádiích PRA. V průběhu onemocnění se snižují hodnoty odpovědí buněk sítnice při záznamu ERG.

V rámci jednoho plemene může existovat více forem mutací PRA a některé mutace se mohou vyskytovat u více plemen. To naznačuje genetickou rozmanitost této choroby (Downs et al. 2011; Downs et al. 2012).

Bylo nalezeno 21 mutací v 18 genech, které způsobují PRA, ale spousta mutací zůstává neznámých. Většina známých mutací spojených s PRA je přenášena autozomálně recesivní dědičností, avšak dvě mutace se dědí prostřednictvím gonozómu X a jedna je přenášena autozomálně dominantní dědičností (Miyadera et al. 2012).

Klinické studie prokázaly, že věk nástupu onemocnění se u různých plemen liší. V pokročilém stádiu onemocnění se oftalmologické nálezy různých plemen shodují, ačkoli věk prvních změn, rychlost progresu jsou obvykle specifické pro dané plemeno (Miyadera et al. 2012). Například u plemene cardigan welsh corgi dochází do jednoho roku života k oslepnutí (Keep 1972), zatímco gordonsetři vykazují klinické příznaky nemoci kolem desátého roku věku (Downs et al. 2012). Při PRA s časným nástupem dochází k narušení procesu postnatálního vývoje sítnice a dochází k degeneraci buněk při konečné fázi vývoje sítnice. PRA s pozdním nástupem se začíná projevovat až po dokončeném vývoji sítnice, který nastává ve věku 2 měsíců (Gelatt et al. 2013).

Existují dvě základní formy tohoto onemocnění – generalizovaná a centrální. Tyto formy se liší klinickým projevem a způsobem dědičnosti. Generalizovaná forma se projevuje atrofií v periférii sítnice a nezměněným stavem středové sítnice, zatímco centrální forma onemocnění postihuje středovou část sítnice bez periferie (Gelatt et al. 2013).

Nejběžnější formou PRA je progresivní degenerace tyčinek a čípků (prcd). Vyskytuje se u několika plemen, převážně u pudlů, kokršpanělů a labradorských retrívrů (Petersen-Jones 1998). Nástup prcd mutace se u postižených jedinců projevuje v závislosti na plemeni, pravděpodobně je tato diference daná specifickými genetickými polymorfismy v genomu (Miyadera 2014). U pudlů dochází k úplné slepotě v noci okolo 3-5 roku života. Při této formě mutace je typickým sekundárním projevem katarakta (Babnett 1965).

Dalšími významnými mutacemi jsou dysplazie tyčinek a čípků (rcd), dělí se podle zmutovaného genu na 4 druhy. Rcd1 postihuje plemeno irský setr (Clements et al. 1993; Suber et al. 1993) a sloughi (Dekomien et al. 2000) s mutací genu *PDE6B*. Mutace rcd2, ovlivňující gen *RD3*, byla zaznamenána u kolií (Kukekova et al. 2009) a rcd3 je typická pro plemeno cardigan welsh corgi se zmutovaným genem *PDE6A* (Petersen-Jones et al. 1999). Rcd4 se vyskytuje u setrů a dalších plemen s postiženým genem *C2orf71* (Downs et al. 2012).

Mutace PRA vázaná na pohlaví (XL PRA1) se vyskytuje u samojeda a sibiřského husky na genu *RPGR* vyskytující se na gonozomu X (Zhang et al. 2002).

Autozomálně dominantní PRA (ADPRA) se projeví při mutaci genu *RHO* a typickými nosiči mutace jsou plemena bullmastif a anglický mastif (Kijas et al. 2002).

PRA, při které dysfunkce a následná smrt tyčinek předchází ztrátě čípků, je analogická lidské *retinis pigmentosa* a psi s touto vadou slouží jako přirozený model nemoci. Podobnosti mezi psí PRA a lidskou RP popsal již na počátku 20. století Magnusson (1911) u plemene gordon setr. První identifikovaný gen PRA byl objeven u plemene irský setr a jednalo se o mutaci v exonu 21 v genu *PDE6B* (Suber et al. 1993). Tato forma mutace je modelem pro RP40 u lidí, která je jednou z nejběžnějších autozomálně recesivních *retinis pigmentosa* (Bunel et al. 2019; Winkler et al. 2020).

Za tuto nemoc bývá zaměňována dystrofie tyčinek a čípků (CRD), u které se vyskytují podobné nálezy na očním fundu (Downs et al. 2014). Na rozdíl od PRA je CRD porucha, která primárně postihuje čípky, tyčinky až později, nebo zároveň, ale v menší míře. Mezi prvními příznaky se objevuje selhání denního vidění (Kijas et al. 2004).

3.4.3.2 Anomálie oka kolii

Anomálie oka kolii (CEA) je vrozené, dědičné postižení oka postihující několik plemen psů, zejména ovčácká plemena, a to především kolie a sheltie (Michanek & Wallin-Håkansson 2019). Spolu s PRA patří mezi nejčastěji se vyskytující dědičná onemocnění u psů (Donner et al. 2018; Donner et al. 2023). CEA není progresivní, působí bilaterálně a většinou nesymetricky. U postižených jedinců dochází k choroidální hypoplazii a kolobomu optického nervu, které se mohou vyskytovat samostatně nebo společně (Gray et al. 2022; Sigdel et al. 2023). Při tomto onemocnění se konečný projev mutace může značně lišit. U většiny psů dochází k minimálním změnám ve vidění (jedinci mírně až středně postižení), ale může dojít i ke stavům slepoty. Onemocnění není závislé na pohlaví, zbarvení ani typu srsti (Bjerkås 1991; Mizukami et al. 2012).

Hypoplazie cévnatky vede k oftalmologicky detekovatelnému defektu ve fundu oka, lokalizovanému temporálně k zrakovému nervu a viditelnému v podobě bílé oblasti (Palanova 2015). Mohou být přítomné defekty skléry, charakterizované kolobomatózními lézemi, viditelné jako jamky uvnitř hlavy zrakového nervu, jamky překrývající hlavu zrakového nervu nebo v přilehlém fundu. Dochází k nadměrnému zvlnění cév sítnice a zvýšení četnosti retinálních záhybů. U vážně postižených psů může dojít k odchlípení sítnice vedoucí ke slepotě. U takových jedinců může nastat subretinální a preretinální novotvorba cév a nitrooční krvácení (Masuko et al. 2020; Gray et al. 2022).

Postižené jedince lze diagnostikovat po oftalmologickém vyšetření, které je nutno provést v 6-7 týdnech věku štěněte (Gough et al. 2018). Pozdější oftalmologické vyšetření by nemuselo být průkazné z důvodu efektu „go normal“ zapříčiněnému změnou barvy sítnice (Bjerkås 1991; Lowe et al. 2003). Oftalmologické vyšetření v doporučeném věku nezaručuje jistotu prokázání mutace, protože genotyp nemusí plně penetrovat do fenotypu (Lowe et al. 2003). Jistější diagnostiku poskytují genetické testy, které odhalí nemocné jedince spolu s heterozygotními přenašeči, a to pomocí vzorků krve nebo stěrů z bukální sliznice (Holečková et al. 2022; Majchrakova et al. 2023).

Vhodnou prevencí před onemocněním se jeví genetické testování chovných jedinců a následné vyřazení recesivních homozygotů z chovu a možné páření heterozygotů pouze se zdravými jedinci (Dostál et al. 2010; Clark et al. 2023).

Parker et al. (2007) vydal studii, ve které testoval 135 psích plemen a pomocí shlukové analýzy je rozdělil do pěti skupin. U čtyř plemen s nejvyšší prevalencí výskytu CAE (kolie, sheltie, border kolie, australský ovčák) došel k závěru, že příčina mutace může být identická z možného sdílení společného předka. U všech postižených jedinců a přenašečů byla přítomna 7799bp delece 4. intronu genu *NHEJ1*, nacházejícím se na 37. chromozómu. Tato studie odhalila totožnou delecii i u plemen nepříbuzným koliiím jako je lancashirský patař, nova scotia duck tolling retriever a další.

Gen s označením *NHEJ1* hraje důležitou roli při opravě poškození DNA. Velká delece v tomto genu je hlavní příčinou vzniku CEA. Tato delece narušuje důležité části genu, což má za následek poruchu vývoje oka u postižených psů. Studie ukázala, že někteří heterozygotní jedinci mohou také vykazovat známky postižení. To naznačuje, že i psi s jednou zdravou alelou mohou mít problémy se zrakem (O'Driscoll 2012).

Roku 2012 Mizukami et al. (2012) ve své studii zdokumentovali první výskyt CEA u plemene hokkaido. Psi v populaci 3 chovatelských stanic plemene byli nezávisle na sobě postiženi nebo přenašeči. Ze studie vyplývá jako nejpravděpodobnější možnost příčiny výskytu nemoci u plemene hokkaido, starší výskyt mutace, než se do té doby předpokládalo, a její vstoupení do genofondu plemene hokkaido a kolíí od velmi dávného společného předka.

U kolie jsou pozorovány výrazné odlišnosti od ostatních plemen psů. Kolie jsou nejběžnějšími recesivními homozygoty nebo heterozygoty v daném genu spojeném s CEA, a to jak ve srovnání s ostatními plemeny, tak i v průběhu času (Bjerkås 1991; Walser-Reinhardt et al. 2009; Palanova 2015; Michanek & Wallin-Häkansson 2019). Vývoj frekvence mutace spojené s CEA byl u kolíí zdokumentovaný, přičemž kolie dlouhosrsté vykazovaly nárůst mutace, zatímco kolie krátkosrsté měly tendenci k poklesu. Zvýšená frekvence problémů s očima kolíí, by mohla být důsledkem selektivního chovu, kde se preferovaly určité estetické rysy očí, které jsou spojeny s touto mutací (Clark et al. 2023).

Výzkumy v průběhu mnoha let identifikovaly genetickou mutaci spojenou s CEA u několika psích plemen. Tato znalost umožňuje chovatelům provádět selektivní křížení, aby snížili výskyt tohoto onemocnění v populaci (Palanova 2015).

3.4.3.3 Achromatopsie

Achromatopsie (ACH) patří mezi dědičná onemocnění sítnice, projevující se dysfunkcí čípků. Toto onemocnění patří mezi stacionární čípkové dystrofie, to znamená že je minimálně progresivní, spíše neprogresivní (Michaelides et al. 2004; Mowat et al. 2024). Může být také označována jako degenerace čípků (Yeh et al. 2013). Jedná se o autozomálně recesivní onemocnění, které vede k úplné ztrátě funkčnosti čípkových fotoreceptorů bez jakéhokoli vlivu na tyčinkové fotoreceptory (Michaelides et al. 2004). Při achromatopsii dochází k oboustranné barvosleposti ke snížení zrakové ostrosti, fotofobii, nystagmu (nekontrolovaný kmitavý pohyb očí) a denní slepotě (Sharpe & Nordby 1990). Slepotu psi vykazují za jasných světelných podmínek, kdy jsou nejvíce stimulovány čípkový. Za skotopických podmínek, během stimulace tyčinek, psi vykazují normální vidění (Seddon et al. 2006). Klinické příznaky achromatopsie se začínají projevovat během 8-12 týdnů věku štěněte, a to v dobu kdy dochází k dokončení vývoje sítnice (Yeh et al. 2013).

Nefunkčnost čípků je působena mutací genů, které narušují čípkovou fototransdukční kaskádu. Byly objeveny mutace v genu *CNGA3*, který je zásadní pro vyvolání odpovědi na světelné podněty ve vnějších membránách čípkových fotoreceptorů. Mutace v tomto genu byla zaznamenána u plemene německý ovčák (*CNGA3*-R424W) a labradorský retrívr (*CNGA3*-V644del) (Tanaka et al. 2015). Dále byla u plemene německý ohař nalezena bodová mutace v genu *CNGB3*, nacházejícím se na 29. chromozomu a u aljašského malamuta byla zaznamenána delece v totožném genu (Sidjanin et al. 2002; Kostic & Arsenijevic 2016).

Diagnóza se stanovuje na základě klinických příznaků a potvrzuje se vyšetřením pomocí elektroretinografie. ERG prokáže absenci funkce čípků za nezměněné funkce tyčinek. Sítnice zachovává svůj vzhled a vyšetření pomocí oftalmoskopie není průkazné (Yeh et al. 2013). Dále lze jedince otestovat na přítomnost genetické mutace zapříčiňující ACH (Seddon et al. 2006).

V současnosti pro pacienty s achromatopsií neexistuje žádná farmaceutická ani terapeutická léčba. Zatím se na zvířecích modelech testuje genová terapie, která by se mohla

později vyskytovat v lidské medicíně (Yang & Yao 2024). Komáromy et al. (2010) ve své studii úspěšně obnovil zrakové funkce u dvou psů s mutací v genu *CNGB3* pomocí subretinální injekce vektoru rAAV (rekombinantní adeno-asociovaný vir) obsahujícího lidský transgen *CNGB3* (*hCNGB3*).

3.4.3.4 Kongenitální stacionární noční slepota

Kongenitální stacionární noční slepota (CSNB) je vrozené onemocnění, neprogresivní nebo minimálně progresivní, při kterém je typická dysfunkce tyčinek (Mowat et al. 2024). Jeho příčinou může být narušení genetických mechanismů v metabolismu retinoidů v retinálním pigmentovém epitelu (RPE), poruchy fototransdukce ve fotoreceptorech nebo problémy s přenosem signálů skrze ON-bipolární buňky (Zeitz et al. 2015). Psi s touto vadou vykazují vizuální potíže ve slabém světle nebo ve tmě již od narození (Das et al. 2019).

U plemene briard se vyskytuje CSNB s autozomálně recesivní dědičností. U postiženého psa může být přítomen nystagmus, který se s věkem psa často omezuje. Zrakových abnormalit si lze povšimnout v 5-6 týdnu věku štěněte. Byl zaznamenán drobný výskyt abnormalit na sítnici oka staršího psa, značící velmi pomalou progresi nemoci. Vznik nemoci je ovlivněn delecí v genu *RPE65*, který je pravděpodobně spojen s ukládáním lipidových inkluzí na pigmentovém epitelu sítnice (Aguirre et al. 1998). Psi s touto mutací jsou přirozeným modelem pro lidskou retinální dystrofii a Leberovu kongenitální amaurozu (Narfström et al. 2003).

Byl nalezen přirozeně vyskytující se model lidské CSNB u plemene bígl. Onemocnění vykazovalo autozomálně recesivní dědičnost a nebylo vázané na pohlaví. Přítomnost CSNB neovlivňuje vzhled oka – rohovka, přední komora, čočka i fundus zůstávají normální. Ke změnám na sítnici nedochází ani při dlouhodobém pozorování v rámci let. Nemoc je diagnostikována na základě ERG. Data z něj naznačují poruchu v přenosu signálu z fotoreceptorů do ON-bipolárních buněk. ERG nálezy u heterozygotních psů byly podobné jako u geneticky normálních psů. Postižení psi mají v šerém světle pomalejší chůzi, častější střet s překážkami a zvedají přední končetiny výš v porovnání se zdravými jedinci (Kondo et al. 2015). Hodnoty odpovědi fotosenzitivních buněk při ERG přizpůsobenému nízké světelné intenzitě bylo podobné u postiženého psa a zdravých psů, nicméně u postiženého psa nebyla zaznamenána žádná reakce ON-bipolárních a Müllerových buněk. Výsledky ERG při jasných světelných podmínkách byly podobné u postiženého jedince jako u kontrolních psů. Reakce OFF-bipolárních buněk zůstává nezměněna (Oh et al. 2018). Byla nalezena korelace mezi onemocněním a změnou v psím chromozomu CFA32, a to konkrétně delecí v genu *LRIT3*, který nebyl v předchozích studiích potvrzen jako příčina onemocnění, kvůli chybné identifikaci vzorků (Das et al. 2019). V populaci bíglů je CSNB vzácné onemocnění (Oh et al. 2018).

Lék na onemocnění způsobené delecí v genu *LRIT3* není v současnosti k dispozici (Das et al. 2019). Z výsledků studie od Narfström et al. (2003) vyplývá, že aplikace vektoru rAAV.RPE65 prostřednictvím subretinální injekce vede k výraznému zlepšení vizuálních funkcí u psů trpících mutací *RPE65*. Tato terapie vedla ke snížení nystagmu, zlepšení vidění za denního i nočního světla a normalizaci elektoretinografických (ERG) odpovědí. Terapie může

vést k redukci lipidových inkluzí v pigmentovém epitelu, nicméně byla objevena nežádoucí reakce na terapii prostřednictvím vzniku uveitidy.

4 Závěr

Pes je díky evoluci přizpůsoben k životu v šeru. Tím pádem má lepší skotopické vidění než fotopické. Při skotopickém vidění dochází k rozšíření zornice a umožnění průchodu co nejvíce světlu na sítnici. Výraznou funkci má *tapetum lucidum*, díky němuž se světlo, které již jednou stimulovalo fotoreceptory, odráží zpět z cévnatky na sítnici a stimuluje fotoreceptory podruhé. Tyčinky tvoří zhruba 97 % fotoreceptorů a jejich aktivita začíná nad čípkou převažovat již při 60 cd/m^2 , přičemž proces přechodu z jednoho druhu fotoreceptoru na druhý trvá zhruba 10 minut. Plný proces adaptace tyčinek může trvat až 70 minut z důvodu regenerace pigmentu tyčinek.

Psi jako většina savců dokážou vidět své okolí v barvách. Umožňují jim to dva typy čípků. Čípky zaznamenávající dlouhé vlnové délky, které se psům jeví ve žluté barvě a čípky detekující krátké vlnové délky zobrazující barvu modrou. Čočka psa je uzpůsobena k propouštění UV záření, nicméně kvůli absenci speciálních čípků detekujících UV záření jako další barvu, vidí psi světlo o této vlnové délce jako další odstín modré. V rozmezí vlnových délek, které jsou detekovány oběma typy čípků, se nachází neutrální bod, který psi mohou vnímat jako achromatickou barvu. Opačné konce detekovaných vlnových délek psi vnímají jako černou barvu. Existují studie potvrzující rozeznání červené, modré a zelené barvy od šedé. Vnímání barev je značně ovlivněno intenzitou jasu, kdy při výrazném jasu mohou barvy připomínat odstín bílé. Obecně uváděná velikost zorného pole psa je o úhlu 240° s binokulárním viděním 60° .

Oproti dřívějšímu přesvědčení je nyní známo, že psi dokážou zaostřit obraz na sítnici a krátkozrakost či dalekozrakost se spíše vyskytuje u predisponovaných plemen, nebo u starších psů se zhoršenou akomodací čočky způsobenou věkem.

Patologie zraku patří mezi vážné zdravotní problémy, které komplikují životy nejen psích společníků. Spousta problémů je vzájemně propojených. Syndrom suchého oka může způsobit ulceraci rohovky, uveitida může způsobit glaukom, obě nemoci mohou zapříčinit luxaci čočky, nebo kataraktu, která může být způsobena také PRA. Nemoci mohou být také předávány z generace na generaci a v závislosti na typu dědičnosti je v zájmu chovatelů vyřadit z chovu jedince s daným postižením a omezit tak možný výskyt nemoci v budoucí době.

Je nutné si uvědomit, že odkládání návštěvy veterináře může ovlivnit průběh nemoci, která může ve vážných případech způsobit i slepotu. Klíčový význam pro úspěšnost léčby znamená včasné zahájení léčby, ke kterému je potřebná základní znalost zvířete chovatelem a povšimnutí si symptomů signalizujících nepohodlí zvířete.

5 Literatura

- Acevedo TSP, Ramírez LM, Restrepo RLG. 2010. Uveitis and glaucoma associated with *Hepatozoon canis* infection: a case report. *Revista Colombiana de Ciencias Pecuarias* **23**:485-491.
- Aguirre G. 1978. Retinal degenerations in the dog. I. Rod dysplasia. *Experimental eye research* **26**:233-253.
- Aguirre GD, Baldwin V, Pearce-Kelling S, Narfström K, Ray K. 1998. Congenital stationary night blindness in the dog: common mutation in the RPE65 gene indicates founder effect. *Molecular Vision* **4**:23-30.
- Ali KM, Mostafa AA. 2023. Lens-related ocular emergencies (LROE) in dogs: treatment and visual outcome after late presentation of 90 eyes. *Irish Veterinary Journal* **76**:1-11.
- Arita R, Fukuoka S, Morishige N. 2017. Functional Morphology of the Lipid Layer of the Tear Film. *Cornea* **36**:S60-S66.
- Azari AA, Arabi A. 2020. Conjunctivitis: A Systematic Review. *Journal of Ophthalmic & Vision Research* **15**:372-395.
- Babnett KC. 1965. Two forms of hereditary and progressive retinal atrophy in the dog. I. The Miniature Poodle. II. The Labrador Retriever. *Journal of the American Animal Hospital Association* **1**:234-245.
- Baden T, Euler T, Berens P. 2020. Understanding the retinal basis of vision across species. *Nature Reviews Neuroscience* **21**:5-20.
- Balakrishnan P, Ashwini MJ. 2014. Conceptual analysis of Physiology of vision in Ayurveda. *Journal of Ayurveda and Integrative Medicine* **5**:190-196.
- Balicka A, Zwolska J, Szadkowski M, Trbolova A, Balicki I. 2023. Refractive errors in mixed breed dogs of different ages. *Veterinarni medicina* **68**:11-16.
- Baneth G, Koutinas AF, Solano-Gallego L, Bourdeau P, Ferrer L. 2008. Canine leishmaniosis - new concepts and insights on an expanding zoonosis: part one. *Trends in Parasitology* **24**:324-330.
- Barber AL, Mills DS, Montealegre-Z F, Ratcliffe VF, Guo K, Wilkinson A. 2020. Functional performance of the visual system in dogs and humans: A comparative perspective. *Comparative Cognition & Behavior Reviews* **15**:1-44.
- Barrett PM, Scagliotti RH, Merideth RE, Jackson PA. 1991. Absolute Corneal sensitivity and corneal trigeminal nerve anatomy in normal dogs. *Progress in Veterinary and Comparative Ophthalmology* **1**:245-254.
- Baya P, Press S, Istvan S, Rizzo K. 2024. Immune-mediated polyarthritis and anterior uveitis secondary to zonisamide administration in a dog with refractory epilepsy. *Veterinary medicine and science* **10** (e1374) DOI: 10.1002/vms3.1374.

- Bayley KD, Read RA, Gates MC. 2019. Superficial keratectomy as a treatment for non-healing corneal ulceration associated with primary corneal endothelial degeneration. *Veterinary Ophthalmology* **22**:485–492.
- Bellows J, Colitz CM, Daristotle L, Ingram DK, Lepine A, Marks SL, Sanderson SL, Tomlinson J, Zhang J. 2015. Common physical and functional changes associated with aging in dogs. *Journal of the American Veterinary Medical Association* **246**:67-75.
- Bergstrom BE, Stiles J, Townsend WM. 2017. Canine panuveitis: a retrospective evaluation of 55 cases (2000–2015). *Veterinary Ophthalmology* **20**:390-397.
- Bishop PO. 1987. Binocular vision. Pages 619-689 in Moses RA, Hart WM, editors. *Adler's Physiology of the Eye: Clinical Application*. 8th edition. C.V.Mosby Co, St. Louis.
- Bittencourt MKW, Barros MA, Martins JFP, Vasconcellos JPC, Morais BP, Pompeia C, Bittencourt MD, Evangelho KDS, Kerkis I, Wenceslau CV. 2016. Allogeneic Mesenchymal Stem Cell Transplantation in Dogs with Keratoconjunctivitis Sicca. *Cell Medicine* **8**:63-77.
- Bjerkås E. 1991. Collie eye anomaly in the rough collie in Norway. *Journal of Small Animal Practice* **32**:89-92.
- Black J, Browning SR, Collins AV, Phillips JR. 2008. A canine model of inherited myopia: familial aggregation of refractive error in labrador retrievers. *Investigative ophthalmology & visual science* **49**:4784-4789.
- Bonini S, Lambiase A, Schiavone M, Centofanti M, Palma LA, Bonini S. 1995. Estrogen and Progesterone Receptors in Vernal Keratoconjunctivitis. *Ophthalmology* **102**:1374–1379.
- Bowyer AN, Lassaline ME, Holt E. 2023. An evaluation of intracapsular lens extraction and transcorneal lens reduction for treatment of anterior lens luxation in dogs. *Veterinary Ophthalmology* **00**:1–7.
- Bradley OC. 1933. M. retractor bulbi (oculi) in Carnivora and Ungulata. *Journal of Anatomy* **68**:65-74.
- Budras K, McCarthy PH, Fricke W, Richter R, Horowitz A, Berg R. 2010. *Anatomy of the dog: With aaron horowitz and rolf berg*. Schlütersche Verlagsgesellschaft.
- Bunel M, Chaudieu G, Hamel C, Lagoutte L, Manes G, Botherel N, Brabet P, Pilorge P, André C, Quignon P. 2019. Natural models for retinitis pigmentosa: progressive retinal atrophy in dog breeds. *Human Genetics* **138**:441–453
- Burgess J, Scurrall E, Collier E, Featherstone H. 2024. Sterile granulomatous panuveitis in dogs in the United Kingdom: A review of 33 cases. *Veterinary Ophthalmology* **00**:1-13.
- Byosiere SE, Chouinard PA, Howell TJ, Bennett PC. 2018. What do dogs (*Canis familiaris*) see? A review of vision in dogs and implications for cognition research. *Psychonomic bulletin & review* **25**:1798-1813.

- Byosiere SE, Chouinard PA, Howell TJ, Bennett PC. 2019. The effects of physical luminance on colour discrimination in dogs: A cautionary tale. *Applied Animal Behaviour Science* **212**:58–65.
- Cebrian P, Escanilla N, Lowe RC, Dawson C, Sanchez RF. 2021. Corneo-limbo-conjunctival transposition to treat deep and perforating corneal ulcers in dogs: A review of 418 eyes and corneal clarity scoring in 111 eyes. *Veterinary Ophthalmology* **24**:48–58.
- Cerrada I, Leiva M, Vilao R, Peña T, Ríos J. 2023. Follicular conjunctivitis in dogs: A retrospective study (2007–2022). *Veterinary Ophthalmology* **00**:1–8.
- Clark JA, Anderson H, Donner J, Pearce-Kelling S, Ekenstedt KJ. 2023. Global Frequency Analyses of Canine Progressive Rod-Cone Degeneration-Progressive Retinal Atrophy and Collie Eye Anomaly Using Commercial Genetic Testing Data. *Genes* **14**:1-23.
- Clements PJ, Gregory CY, Peterson-Jones SM, Sargan DR, Bhattacharya SS. 1993. Confirmation of the rod cGMP phosphodiesterase β subunit (PDE β) nonsense mutation in affected rcd-1 Irish setters in the UK and development of a diagnostic test. *Current eye research* **12**:861-866.
- Clements PJ, Sargan DR, Gould DJ, Petersen-Jones SM. 1996. Recent advances in understanding the spectrum of canine generalised progressive retinal atrophy. *Journal of Small Animal Practice* **37**:155-162.
- Coile DC, Pollitz CH, Smith JC. 1989. Behavioral determination of critical flicker fusion in dogs. *Physiology & behavior* **45**:1087-1092.
- Corbett JJ, Chen J. 2018. The Visual System. Pages 268-305 in Haines DE, Mihailoff GA editors. *Fundamental Neuroscience for Basic and Clinical Application*. Elsevier Saunders, Missouri.
- Curtis R. 1990. Lens Luxation in the Dog and Cat. *Veterinary Clinics of North America: Small Animal Practice* **20**:755–773.
- Dartt DA. 2004. Control of mucin production by ocular surface epithelial cells. *Experimental eye research* **78**:173-185.
- Das RG et al. 2019. Genome-wide association study and whole-genome sequencing identify a deletion in LRIT3 associated with canine congenital stationary night blindness. *Scientific Reports* **9**:1-12.
- Davidson MG, Nelms SR. 2013. Diseases of the lens and cataract formation. Pages 1199–1233 in Gelatt KN, Gilger BC, Kern TJ, editors. *Veterinary ophthalmology*. John Wiley & Sons, United Kingdom.
- Day AC, Baio G, Gazzard G, Bunce C, Azuara-Blanco A, Munoz B, Friedman DS, Foster PJ. 2012. The prevalence of primary angle closure glaucoma in European derived populations: a systematic review. *British Journal of Ophthalmology* **96**:1162-1167.
- de Lanuza GPI, Font E. 2014. Ultraviolet vision in lacertid lizards: evidence from retinal structure, eye transmittance, SWS1 visual pigment genes and behaviour. *Journal of Experimental Biology* **217**:2899-2909.

- Dees DD, Spahn KJ, Wagner LS, Greller A, Paglia D, Armour MD, Madsen R. 2017. Effect of prophylactic topical hypotensive medications in reducing the incidence of postoperative ocular hypertension after phacoemulsification in dogs. *Vet Ophthalmology* **20**:514-521.
- Dekomien G, Runte M, Goedde R, Eppelen JT. 2000. Generalized progressive retinal atrophy of Sloughi dogs is due to an 8-bp insertion in exon 21 of the PDE6B gene. *Cytogenetics and cell genetics* **90**:261-267.
- Delgado E, Gomes É, Gil S, Lourenço AM. 2023. Diagnostic approach and grading scheme for canine allergic conjunctivitis. *BMC Veterinary Research* **19**:1-11.
- Delgado E, Rico A, Lourenço AM. 2014. Can conjunctival provocation tests be used to assess benefits of allergen specific immunotherapy in canine allergic conjunctivitis? *Veterinary Ophthalmology* **18**:1-3.
- Dodi P. 2015. Immune-mediated keratoconjunctivitis sicca in dogs: current perspectives on management. *Veterinary Medicine: Research and Reports* **6**:341-347.
- Donner J, et al. 2018. Frequency and distribution of 152 genetic disease variants in over 100,000 mixed breed and purebred dogs. *PLOS Genetics* **14** (e1007361) DOI: 10.1371/journal.pgen.1007938.
- Donner J, et al. 2023. Genetic prevalence and clinical relevance of canine Mendelian disease variants in over one million dogs. *PLOS Genetics* **19** (e1010651) DOI: 10.1371/journal.pgen.1010651.
- Dostál J, Horák P, Hrdlicová A, Stratil A. 2010. Simplified PCR analysis of a mutation in the NHEJ1 gene causing collie eye anomaly in some dog breeds. *Czech Journal of Animal Science* **55**:346-350.
- Douglas RH, Jeffery G. 2014. The spectral transmission of ocular media suggests ultraviolet sensitivity is widespread among mammals. *Proceedings of the Royal Society B: Biological Sciences* **281**:1-8.
- Downs LM, Bell JS, Freeman J, Hartley C, Hayward LJ, Mellersh CS. 2012. Late-onset progressive retinal atrophy in the Gordon and Irish Setter breeds is associated with a frameshift mutation in C2orf71. *Animal Genetics* **44**:169–177.
- Downs LM, Hitti R, Pregolato S, Mellersh CS. 2014. Genetic screening for PRA-associated mutations in multiple dog breeds shows that PRA is heterogeneous within and between breeds. *Veterinary Ophthalmology* **17**:126-130.
- Downs LM, Wallin-Hakansson B, Boursnell M, Marklund S, Hedhammar A, Truvé K, Hübinette L, Lindblad-Toh k, Bergström T, Mellersh CS. 2011. A frameshift mutation in golden retriever dogs with progressive retinal atrophy endorses SLC4A3 as a candidate gene for human retinal degenerations. *PLoS One* **6** (e21452) DOI: 10.1371/journal.pone.0021452.

- Dubin AJ, Bentley E, Buhr KA, Miller PE. 2017. Evaluation of potential risk factors for development of primary angle-closure glaucoma in Bouviers des Flandres. *Journal of the American Veterinary Medical Association* **250**:60-67.
- Eden D. 2009. Jsou lidé opravdu bytostmi světla? Analýza převratných objevů dr. Alberta Poppa na poli biofotonické rezonance lidské DNA. Matrix-2001. Available from <https://www.matrix-2001.cz/clanek-detail/4107-jsou-lide-opravdu-bytostmi-svetla-analyza-prevratnych-objevu-dr-alberta-poppa-na-poli-biofotonicke-rezonance-lidske-dna-1/> (accessed December 2009).
- Ekenstedt KJ, Crosse KR, Risselada M. 2020. Canine Brachycephaly: Anatomy, Pathology, Genetics and Welfare. *Journal of Comparative Pathology* **176**:109–115.
- Evans HE, de Lahunta A. 2012. *Miller's anatomy of the dog-E-Book*. Elsevier Saunders, Missouri.
- Fain GL, Matthews HR, Cornwall MC, Koutalos Y. 2001. Adaptation in vertebrate photoreceptors. *Physiological reviews* **81**:117-151.
- Farghali HA, AbdElKader NA, AbuBakr HO, Ramadan ES, Khattab MS, Salem NY, Emam IA. 2021. Corneal Ulcer in Dogs and Cats: Novel Clinical Application of Regenerative Therapy Using Subconjunctival Injection of Autologous Platelet-Rich Plasma. *Frontiers in Veterinary Science* **8**:1-17.
- Farias FHG et al. 2010. An ADAMTS17 Splice Donor Site Mutation in Dogs with Primary Lens Luxation. *Investigative Ophthalmology & Visual Science* **51**:4716–4721.
- Feddersen-Petersen D. 2008. *Ausdrucksverhalten beim Hund: Mimik und Körpersprache, Kommunikation und Verständigung*. Kosmos, Germany.
- Foote BC, Pederson SL, Welihozkiy A, Stine JM, Carastro SM, Andrew SE, Michau TM. 2018. Retinal detach-ment and glaucoma in the Boston Terrier and Shih Tzu following phacoemulsification (135 patients): 2000–2014. *Vet Ophthalmology* **21**:240-248.
- Forman OP, Pettitt L, Komáromy AM, Bedford P, Mellersh C. 2015. A novel genome-wide association study approach using genotyping by exome sequencing leads to the identification of a primary open angle glaucoma associated inversion disrupting ADAMTS17. *PloS one* 10 (e0143546) DOI: 10.1371/journal.pone.0143546.
- Gácsi M, McGreevy P, Kara E, Miklósi Á. 2009. Effects of selection for cooperation and attention in dogs. *Behavioral and Brain Functions* **5**:1-8.
- García-Santisteban R, Linares-Alba MA, Botello-Bárcenas A, Margay P, Soto C, Fonzar-Furtado J, Brooks D, García D, Sánchez GAG. 2024. Subconjunctival liposomal sirolimus vs. cyclosporine or tacrolimus as treatment of keratoconjunctivitis sicca in dogs: A double-blind, randomized study. *Veterinary Ophthalmology* **00**:1-8.
- Gegenfurtner KR, Braun DI, Schütz AC. 2010. Vision. Pages 445-454 in Moini J, Piran P editors. *Functional and Clinical Neuroanatomy: A Guide for Health Care Professionals*. Academic Press, Cambridge.

- Gelatt KN, Gilger BC, Kern TJ. 2013. *Veterinary ophthalmology : Two volume set*. John Wiley & Sons, United Kingdom.
- Gelatt KN, Plummer CE. 2017. *Color atlas of veterinary ophthalmology*. John Wiley & Sons, United Kingdom.
- Gelatt KN, Mackay EO. 2004. Prevalence of the breed-related glaucomas in pure-bred dogs in North America. *Veterinary Ophthalmology* **7**:97–111.
- Gelatt KN. 2014. *Essentials of veterinary ophthalmology*. John Wiley & Sons, United Kingdom.
- Genetic Committee of the American College of Veterinary Ophthalmologists. 2020. *Ocular Disorders Presumed to be Inherited in Purebred Dogs*, 12th edition. American College of Veterinary Ophthalmologists, Arizona.
- Giannetto C, Piccione G, Giudice E. 2009. Daytime profile of the intraocular pressure and tear production in normal dog. *Veterinary Ophthalmology* **12**:302-305.
- Gomes MC, de Souza Melo M, Vasconcelos RH, Bezerra WGA, Costa PPC. 2017. Aspectos e estágios da catarata em cães–Revisão de literatura. *Revista Brasileira de Higiene e Sanidade Animal* **11**:456-471.
- Goodhead AD. 1996. Uveitis in dogs and cats: guidelines for the practitioner. *Journal of the South African Veterinary Association* **67**:12-19.
- Gough A, Thomas A, O'Neill D. 2018. *Breed Predisposition to Disease in Dogs and Cats*. Willey-Blackwell, United Kingdom.
- Gouras. 2005. Color Vision. Pages 1-42 in Kolb H, Fernandez E, Nelson R, editors. *Webvision: The Organization of the Retina and Visual System*. University of Utah Health Sciences Center, Utah.
- Granar MI, Nilsson BR, Hamberg-Nyström HL. 2011. Normal color variations of the canine ocular fundus, a retrospective study in Swedish dogs. *Acta Veterinaria Scandinavica* **53**:1-9.
- Gray AP, Sato Y, Miyadera K, Aguirre GD. 2022. Novel insights into chorioretinal and juxtapapillary colobomas by optical coherence tomography. *Veterinary ophthalmology* **25**:36-143.
- Grozdanic SD, Matic M, Sakaguchi DS, Kardon RH. 2007. Evaluation of retinal status using chromatic pupil light reflex activity in healthy and diseased canine eyes. *Investigative ophthalmology & visual science* **48**:5178-5183.
- Halenda RM, Moore CP. 1998. Presumed lipid retinopathy in a diabetic dog. *Veterinary Ophthalmology* **1**:171-174.
- Hartley C, Williams DL, Adams VJ. 2006. Effect of age, gender, weight, and time of day on tear production in normal dogs. *Veterinary Ophthalmology* **9**:53-57.
- Hartley C, Hendrix DVH. 2021. Diseases and surgery of the canine conjunctiva and nictitating membrane. Pages 1045-1081 In: Gelatt KN, Ben-Shlomo G, Gilger BC, Hendrix

- DVH, Kern TJ, Plummer CE, editors. *Veterinary Ophthalmology*. 6th edition. Wiley Blackwell, United Kingdom.
- Hawryshyn CW. 2003. Mechanisms of ultraviolet polarization vision in fishes. *Sensory processing in aquatic environments* **13**:252-265.
- Healy K, McNally L, Ruxton GD, Cooper N, Jackson AL. 2013. Metabolic rate and body size are linked with perception of temporal information. *Animal behaviour* **86**:685-696.
- Hermanson JW, de Lahunta A. 2018. *Miller and Evans' Anatomy of the Dog-E-Book*. Elsevier Saunders, Missouri.
- Herrera FS. 2013. *Manual of Ophthalmology in the Dog*. Grupo Asís Biomedica, S.L., Spain.
- Hisey EA, Galor A, Leonard BC. 2023. A comparative review of evaporative dry eye disease and meibomian gland dysfunction in dogs and humans. *Veterinary Ophthalmology* **26**:16–30.
- Holečková B, Bučan J, Hornáková L, Halušková J, Sedláková S, Galdíková M. 2022. PCR Detection of an Eye Anomaly in a Family of Longhaired Collies. *Folia Veterinaria* **66**:75-81.
- Holly FJ, Lemp MA. 1977. Tear physiology and dry eyes. *Surv Ophthalmol* **22**:69 – 87.
- Holly L, Sandmeyer LS, Bauer BS, Verges L, Grahn BH. 2016. Golden retriever cystic uveal disease: a longitudinal study of iridociliary cysts, pigmentary uveitis, and pigmentary/cystic glaucoma over a decade in western Canada. *Veterinary Ophthalmology* **19**:237-244.
- Huang J, Katalinic P, Kalloniatis M, Hennessy MP, Zangerl B. 2018. Diurnal intraocular pressure fluctuations with self-tonometry in glaucoma patients and suspects: a clinical trial. *Optometry and Vision Science* **95**:88- 95.
- Chen J, Sampath AP. 2013. Structure and Function of Rod and Cone Photoreceptors. Pages 342-359 in Ryan SJ, editor. *Retina*. Elsevier Saunders, London.
- Imes GD, Lloyd JC, Brightman MP. 1977. Disseminated protothecosis in a dog. *Onderstepoort Journal of Veterinary Research* **44**:1-6.
- Ingram NT, Sampath AP, Fain GL. 2016. Why are rods more sensitive than cones?. *The Journal of physiology* **594**:5415-5426.
- Jacobs GH, Deegan JF, Crognale MA, Fenwick JA. 1993. Photopigments of dogs and foxes and their implications for canid vision. *Visual neuroscience* **10**:173-180.
- Jacobs GH, Neitz J, Deegan JF. 1991. Retinal receptors in rodents maximally sensitive to ultraviolet light. *Nature* **353**:655-656.
- James-Jenks EM, Pinard CL, Charlebois PR, Monteith G. 2023. Evaluation of corneal ulcer type, skull conformation, and other risk factors in dogs: A retrospective study of 347 cases. *The Canadian Veterinary Journal = La Revue Veterinaire Canadienne* **64**:225–234.

- Jhala SK, Parikh PV, Patil DB, Kelawala NH, Sheth MJ, Joy N and Patel AM. 2009. Extracapsular cataract extraction with intraocular lens implantation in dogs. *Indian Journal of Veterinary Surgery* **30**:1-4.
- Jindrova H. 1998. Vertebrate phototransduction: activation, recovery, and adaptation. *Physiol. Res.* **47**:155–168.
- Kanizsár O, Mongillo P, Battaglini L, Campana G, Lööke M, Marinelli L. 2018. The effect of experience and of dots' density and duration on the detection of coherent motion in dogs. *Animal Cognition* **21**:651–660.
- Kanizsár O, Mongillo P, Battaglini L, Campana G, Marinelli L. 2017. Dogs are not better than humans at detecting coherent motion. *Scientific Reports* **7**:1-7.
- Kasparson AA, Badridze J, Maximov VV. 2013. Colour cues proved to be more informative for dogs than brightness. *Proceedings of the Royal Society B: Biological Sciences* **280**:1-4.
- Kaswan R, Pappas C, Wall K, Hirsh SG. 1998. Survey of Canine Tear Deficiency in Veterinary Practice. Pages 931–939 in Sullivan DA, Dartt DA, Meneray MA, editors. *Lacrimal Gland, Tear Film, and Dry Eye Syndromes 2. Advances in Experimental Medicine and Biology*. Springer, Boston.
- Kaswan RL, Salisbury MA, Lothrop CJ. 1991. Interaction of age and gender on occurrence of canine keratoconjunctivitis sicca. *Progress in Veterinary and Comperative Ophthalmology* **1**:93-97.
- Keep JM. 1972. Clinical Aspects of Progressive Retinal Atrophy in the Cardigan Welsh Corgi. *Australian Veterinary Journal* **48**:197-199.
- Keil SM, Davidson HJ. 2001. Canine cataracts: a review of diagnostic and treatment procedures. *Veterinary Medicine* **96**:14-38.
- Kelawala DN, Patil DB, Parikh PV, Sheth MJ, Joshi CG, Reddy B. 2017. *Iranian Journal of Veterinary Research* **18**:119-123.
- Kemp CM, Jacobson SG. 1992. Rhodopsin levels in the central retinas of normal miniature poodles and those with progressive rod-cone degeneration. *Experimental eye research* **54**:947-956.
- Kernacki KA, Fridman R, Hazlett LD, Lande MA, Berk RS. 1997. In vivo characterization of host and bacterial protease expression during *Pseudomonas aeruginosa* corneal infections in naive and immunized mice. *Current Eye Research* **16**:289–297.
- Kijas JW, Cideciyan AV, Aleman TS, Pianta MJ, Pearce-Kelling SE, Miller BJ, Jacobson SG, Aguirre GD, Acland GM. 2002. Naturally occurring rhodopsin mutation in the dog causes retinal dysfunction and degeneration mimicking human dominant retinitis pigmentosa. *Proceedings National Acadademy of Sciences* **99**:6328-6333.
- Kijas JW, Zangerl B, Miller B, Nelson J, Kirkness EF, Aguirre GD, Acland GM. 2004. Cloning of the canine *ABCA4* gene and evaluation in canine cone-rod dystrophies and progressive retinal atrophies. *Molecular Vision* **10**:223-232.

- Klein HE, Krohne SG, Moore GE, Stiles J. 2011. Postoperative complications and visual outcomes of phacoemulsification in 103 dogs (179 eyes): 2006–2008. *Veterinary Ophthalmology* **14**:114-120.
- Komáromy AM et al. 2019. The future of canine glaucoma therapy. *Veterinary Ophthalmology* **22**:726–740.
- Komáromy AM, Alexander JJ, Rowlan JS, Garcia MM, Chiodo VA, Kaya A, Tanaka JC, Acland GM, Hauswirth WW, Aguirre GD. 2010. Gene therapy rescues cone function in congenital achromatopsia. *Human Molecular Genetics* **19**:2581–2593.
- Komáromy AM, Koehl KL, Park SA. 2021. Looking into the future: Gene and cell therapies for glaucoma. *Vet Ophthalmology* **24**:16–33.
- Kommenou AT, Thomas ALN, Papadopoulos E, Koutinas AF. 2016. Intraocular localization of *Onchocerca lupi* adult worm in a dog with anterior uveitis: A case report. *Vet Ophthalmol* **19**:245-249.
- Kondo M et al. 2015. A Naturally Occurring Canine Model of Autosomal Recessive Congenital Stationary Night Blindness. *PLOS ONE* **10** (e0137072) DOI: 10.1371/journal.pone.0137072.
- Kostic C, Arsenijevic Y. 2016. Animal modelling for inherited central vision loss. *The Journal of Pathology* **238**:300–310.
- Koutinas AF, Koutinas CK. 2014. Pathologic mechanisms underlying the clinical findings in canine leishmaniosis due to *Leishmania infantum/chagasi*. *Veterinary Pathology* **51**:527-538.
- Kraft TW, Schneeweis DM, Schnapf JL. 1993. Visual transduction in human rod photoreceptors. *The Journal of physiology* **464**:747-765.
- Kreuzer RO, Sivak JG. 1985. Chromatic aberration of the vertebrate lens. *Ophthalmic and Physiological Optics* **5**:33-41.
- Kubai MA, Bentley E, Miller PE, Mutti DO, Murphy CJ. 2008. Refractive states of eyes and association between ametropia and breed in dogs. *American Journal of Veterinary Research* **69**:946-951.
- Kuchtey J, Olson LM, Rinkoski T, MacKay EO, Iverson TM, Gelatt KN, Haines JL, Kuchtey RW. 2011. Mapping of the disease locus and identification of ADAMTS10 as a candidate gene in a canine model of primary open angle glaucoma. *PLoS genetics* **7** (e1001306) DOI: 10.1371/journal.pgen.1001306.
- Kukekova AV, Goldstein O, Johnson JL, Richardson MA, Pearce-Kelling SE, Swaroop A, Friedman JS, Aguirre GD, Acland GM. 2009. Canine RD3 mutation establishes rod-cone dysplasia type 2 (rcd2) as ortholog of human and murine rd3. *Mammalian Genome* **20**:109-123.
- Labelle P. 2017. The eye. *Pathologic basis of veterinary disease* 1265–1318.

- Lamb TD, Pugh Jr EN. 2004. Dark adaptation and the retinoid cycle of vision. *Progress in retinal and eye research* **23**:307-380.
- Lan NT et al. 2005. Pathogenesis and phylogenetic analyses of canine distemper virus strain 007Lm, a new isolate in dogs. *Veterinary Microbiology* **110**:197–207.
- Ledbetter EC, Hornbuckle WE, Dubovi EJ. 2009. Virologic survey of dogs with naturally acquired idiopathic conjunctivitis. *Journal of the American Veterinary Medical Association* **235**:954–959.
- Leonardi A. 2013. Allergy and allergic mediators in tears. *Experimental Eye Research* **117**:106–117.
- Lesiuk TP, Braekevelt CR. 1983. Fine structure of the canine tapetum lucidum. *Journal of anatomy* **136**:157–164.
- Lind O, Milton I, Andersson E, Jensen P, Roth LS. 2017. High visual acuity revealed in dogs. *PLoS One* 12 (e0188557) DOI: 10.1371/journal.pone.0188557.
- Lind O, Mitkus M, Olsson P, Kelber A. 2014. Ultraviolet vision in birds: the importance of transparent eye media. *Proceedings of the Royal Society B: Biological Sciences* **281**:1-9.
- Loewenfeld IE. 1958. Mechanisms of reflex dilatation of the pupil: historical review and experimental analysis. *Documenta Ophthalmologica* **12**:185-448.
- Löoke M, Kanizsar O, Battaglini L, Guerineau C, Mongillo P, Marinelli L. 2020. Are dogs good at spotting movement? Velocity thresholds of motion detection in *Canis familiaris*, *Current Zoology* **66**:699–701.
- Lowe JK, Kukekova AV, Kirkness EF, Langlois MC, Aguirre GD, Acland GM, Ostrander EA. 2003. Linkage mapping of the primary disease locus for collie eye anomaly. *Genomics* **82**: 86-95.
- Lu J, English R, Nadelstein B, Weigt A, Berdoulay A, Binder D, Ngan E. 2017. Comparison of topically applied flurbiprofen or bromfenac ophthalmic solution on post-operative ocular hypertension in canine patients following cataract surgery. *Veterinary ophthalmology* **20**:107-113.
- Maggio F, Parry N. 2007. Uveitis in dogs. *UK Vet Companion Animal* **12**:81-86.
- Maggs DJ, Miller PE, Ofri R. 2017. *Slatter's Fundamentals of Veterinary Ophthalmology*. 6th edition. Elsevier, St. Louis, Missouri.
- Maggs DJ. 2013. Conjunctiva. Pages 139-154 in Maggs DJ, Miller PM, Ofri R, editors. *Slatter's Fundamentals of Veterinary Ophthalmology*. 5th ed. Elsevier Saunders, Missouri.
- Magnusson H. 1911. Uber retinis pigmentosa und Konsingunitat beim Hunde. *Arch Vergleichende Ophthalmol* **2**:147-149.
- Magrane WG. 1977. *Canine ophthalmology* (3rd ed.). Lea & Febiger, Philadelphia.

- Mahanand, B, Das J, Acharya AP, Patra R. 2020. Clinical Management of Hyper Matured Cataract in a Labrador Dog. *International Journal of Current Microbiology and Applied Sciences* **9**:1217-1222.
- Majchrakova Z, Hrcakova Turnova E, Bielikova M, Turna J, Dudas A. 2023. The incidence of genetic disease alleles in Australian Shepherd dog breed in European countries. *Plos one* **18** (e0281215) DOI: 10.1371/journal.pone.0281215.
- Massa KL, Gilger BC, Miller TL, Davidson MG. 2002. Causes of uveitis in dogs: 102 cases (1989–2000). *Veterinary Ophthalmology* **5**:93-98.
- Masuko A, Maehara S, Hayashi M, Kato R, Shimode A, Yamato O, Nakade T. 2020. Indocyanine green angiography findings with Collie eye anomaly in Hokkaido dogs. *Japanese Journal of Veterinary Research* **68**:13-20.
- Matsumoto K. 2004. Role of bacterial proteases in pseudomonal and serratial keratitis. *Biological Chemistry* **385**:1007-1016.
- Maxwell JC. 1872. On colour vision. *Royal Institution of Great Britain* **6**:260-271.
- McGreevy P, Grassi TD, Harman AM. 2003. A strong correlation exists between the distribution of retinal ganglion cells and nose length in the dog. *Brain Behavior and Evolution* **63**:13-22.
- Medeiros FA, Walters TR, Kolko M, Coote M, Bejanian M, Goodkin ML, Guo Q, Zhang J, Robinson MR, Weinreb RN, Agar A. 2020. Phase 3, randomized, 20-month study of bimatoprost implant in open-angle glaucoma and ocular hypertension (ARTEMIS 1). *Ophthalmology* **127**:1627-1641.
- Meurs KM, Montgomery K, FriedenberG SG, Williams B, Gilger BC. 2021. A defect in the NOG gene increases susceptibility to spontaneous superficial chronic corneal epithelial defects (SCCED) in boxer dogs. *BMC Veterinary Research* **17**:1-9.
- Michaelides M, Hunt DM, Moore AT. 2004. The cone dysfunction syndromes. *The British Journal of Ophthalmology* **88**:291–297.
- Michanek M, Wallin-Häkansson N. 2019. Literature study: Collie eye anomaly (CEA). *Svensk Veterinärtidning* **71**:18-23.
- Miller PE, Eaton JS. 2021. Medical anti-glaucoma therapy: Beyond the drop. *Veterinary ophthalmology* **24**:2-15.
- Miller PE, Murphy CJ. 1995. Vision in dogs. *Journal-American Veterinary Medical Association* **207**:1623-1634.
- Miyadera K, Acland GM, Aguirre GD. 2012. Genetic and phenotypic variations of inherited retinal diseases in dogs: the power of within- and across-breed studies. *Mammalian Genome* **23**:40–61.
- Miyadera K. 2014. Inherited retinal diseases in dogs: advances in gene/mutation discovery. *Dobutsu iden ikushu kenkyu* **42**:79-89.

- Mizukami K, Chang HS, Ota M, Yabuki A, Hossain MA, Rahman MM, Yamato O. 2012. Collie eye anomaly in Hokkaido dogs: case study. *Veterinary ophthalmology* **15**: 128-132.
- Morris RA, Dubielzig RR. 2005. Light-microscopy evaluation of zonular fiber morphology in dogs with glaucoma: secondary to lens displacement. *Veterinary Ophthalmology* **8**:81–84.
- Mowat FM, Iwabe S, Aguirre GD, Petersen-Jones SM. 2024. Consensus guidelines for nomenclature of companion animal inherited retinal disorders. *Veterinary Ophthalmology* **00**:1–5.
- Mowat FM, Petersen-Jones SM, Williamson H, Williams DL, Luthert PJ, Ali RR, Bainbridge JW. 2008. Topographical characterization of cone photoreceptors and the area centralis of the canine retina. *Molecular vision* **14**:2518-2527.
- Murphy CJ, et al. 2011. The pharmacologic assessment of a novel lymphocyte function-associated antigen-1 antagonist (SAR 1118) for the treatment of keratoconjunctivitis sicca in dogs. *Investigative Ophthalmology & Visual Science* **52**:3174–3180.
- Murphy CJ, Zadnik K, Mannis MJ. 1992. Myopia and refractive error in dogs. *Investigative ophthalmology & visual science* **33**:2459-2463.
- Mutti DO, Zadnik K, Murphy CJ. 1999. Naturally occurring vitreous chamber-based myopia in the Labrador retriever. *Investigative ophthalmology & visual science* **40**:1577-1584.
- Narfström K, Katz ML, Bragadottir R, Seeliger M, Boulanger A, Redmond TM, Caro L, Lai C-M, Rakoczy PE. 2003. Functional and Structural Recovery of the Retina after Gene Therapy in the RPE65 Null Mutation Dog. *Investigative Ophthalmology & Visual Science* **44**:1663–1672.
- Nascimento FF, Passareli JVGC, Zulim LFDC, Silva DA, Giuffrida R, Estanho GJG, Villa MC, Andrade SF. 2023. Comparison of strip meniscometry and Schirmer tear test results and tear film breakup time between healthy dogs and dogs with dry eye disease. *Arquivos Brasileiros de Oftalmologia* **86**:314-321.
- Nasissse MP, Glover TL. 1997. Surgery for Lens Instability. *Veterinary Clinics of North America: Small Animal Practice* **27**:1175–1192.
- Neitz J, Carroll J, Neitz M. 2001. Color vision: Almost reason enough for having eyes. *Optics and Photonics News* **12**:26-33.
- Neitz J, Geist T, Jacobs GH. 1989. Color vision in the dog. *Visual neuroscience* **3**:119-125.
- Newman-Casey PA, Niziol LM, Gillespie BW, Janz NK, Lichter PR, Musch DC. 2020. The association between medication adherence and visual field progression in the Collaborative Initial Glaucoma Treatment Study. *Ophthalmology* **127**:477-483.
- O’Driscoll M. 2012. Diseases associated with defective responses to DNA damage. *Cold Spring Harbor perspectives in biology* **4**:1-25.
- O’Neill DG, Lee MM, Brodbelt DC, Church DB, Sanchez RF. 2017. Corneal ulcerative disease in dogs under primary veterinary care in England: epidemiology and clinical management. *Canine Genetics and Epidemiology* **4**:1-12.

- Ofri R, Ekesten B. 2021. Optics and Physiology of Vision. Pages 168-224 in Gelatt KN, Ben-Shlomo G, Gilger BC, Hendrix DVH, Kern TJ, Plummer CE, editors. *Veterinary Ophthalmology*, sixth edition, Wiley Blackwell, Hoboken.
- Ofri R, Hollingsworth SR, Groth A, Motta MJ, Doval JH, Kass PH, Murphy CJ. 2012. Effect of optical defocus on performance of dogs involved in field trial competition. *American Journal of Veterinary Research* **73**:546–550.
- Ofri R. 2017. Diseases of the lens. Pages 306-333 in Maggs DJ, Miller PE, Ofri R, editors, *Slatter's Fundamentals of Veterinary Ophthalmology*, 6th edition. Elsevier, Missouri.
- Oh A, Loew ER, Foster ML, Davidson MG, English RV, Gervais KJ, Herring IP, Mowat FM. 2018. Phenotypic characterization of complete CSNB in the inbred research beagle: how common is CSNB in research and companion dogs? *Documenta Ophthalmologica* **137**:87–101.
- Oliver JA, Wright H, Massidda PA, Burmeister LM, Mellersh CS. 2020. A variant in OLFML3 is associated with pectinate ligament abnormality and primary closed-angle glaucoma in Border Collies from the United Kingdom. *Veterinary ophthalmology* **23**:25-36.
- Palanova A. 2015. Collie eye anomaly: a review. *Veterinární medicína* **60**:345-350.
- Palko JR, Pan X, Liu J. 2011. Dynamic testing of regional viscoelastic behavior of canine sclera. *Experimental eye research* **93**:825-832.
- Pamuk K. 2021. Cataract evaluation in owned patients admitted to the clinic for eye diseases: a retrospective study 2018-2020. *Kocapete Veterinary Journal* **14**:129-136.
- Parker HG, Kukekova AV, Akey DT, Goldstein O, Kirkness EF, Baysac KC, Mosher DS, Aguirre GD, Acland GM, Ostrander EA. 2007. Breed relationships facilitate fine-mapping studies: a 7.8-kb deletion cosegregates with Collie eye anomaly across multiple dog breeds. *Genome research* **17**:1562-1571.
- Parkes JH, Aguirre G, Rockey JH, Liebman PA. 1982. Progressive rod-cone degeneration in the dog: characterization of the visual pigment. *Investigative Ophthalmology & Visual Science* **23**:674-678.
- Parry HB. 1953. Degenerations of the dog retina. II. Generalized progressive atrophy of hereditary origin. *British Journal of Ophthalmology* **37**:487–502.
- Parry HB. 1953. Degenerations of the dog retina: I. Structure and development of the retina of the normal dog. *The British Journal of Ophthalmology* **37**:385-404.
- Patel KP, Parikh PV, Mahla JK, Ashwath SN, Kelawala DN. 2020. Incidence of Corneal Ulcer in Dogs – A Retrospective Study. *International Journal of Current Microbiology and Applied Sciences* **9**:3174–3179.
- PDSA. 2018. Eye ulcers (corneal ulcers) in dogs. The People's Dispensary for Sick Animals, United Kingdom. Available from <https://www.pdsa.org.uk/pet-help-and-advice/pet-health-hub/conditions/eye-ulcers-corneal-ulcers-in-dogs> (accessed December 2018).

- Peichl L. 1992. Morphological types of ganglion cells in the dog and wolf retina. *Journal of Comparative Neurology* **324**:603-620.
- Peña MT, Roura X, Davidson MG. 2000. Ocular and periocular manifestations of leishmaniasis in dogs: 105 cases (1993–1998). *Veterinary Ophthalmology* **3**:35-41.
- Péter A. 2019. Dog Vision. András Péter. Available from <https://dog-vision.andraspeter.com/#Home> (accessed březen 2024).
- Petersen-Jones S. 2005. Advances in the molecular understanding of canine retinal diseases. *Journal of Small Animal Practice* **46**:371–380.
- Petersen-Jones SM, Entz DD, Sargan DR. 1999. cGMP Phosphodiesterase- α Mutation Causes Progressive Retinal Atrophy in the Cardigan Welsh Corgi Dog. *Investigative Ophthalmology & Visual Science* **40**:1637-1644.
- Petersen-Jones SM. 1998. A review of research to elucidate the causes of thegeneralized progressive retinal atrophies. *The Veterinary Journal* **155**:5-18.
- Qiao H, Hisatomi T, Sonoda KH, Kura S, Sassa Y, Kinoshita S, Ishibashi T. 2005. The characterisation of hyalocytes: the origin, phenotype, and turnover. *British Journal of Ophthalmology* **89**:513-517.
- Rajaei SM, Faghihi H, Zahirinia F. 2024. The Shih Tzu eye: Ophthalmic findings of 1000 eyes. *Veterinary Ophthalmology* **00**:1-5.
- Rapaport DH, Stone J. 1984. The area centralis of the retina in the cat and other mammals: focal point for function and development of the visual system. *Neuroscience* **11**:289-301.
- Reynolds B et al. 2024. Retrospective assessment of ophthalmic disease development in domestic dogs and cats when hospitalised with tick paralysis caused by *Ixodes holocyclus*. *Australian Veterinary Journal* 1-10.
- Rossi L, Rigano C, Tomio E, Frassetto D, Ferroglio E. 2008. Use of sustained-release moxidectin to prevent eyeworm (*Thelazia callipaeda*) infection in dogs. *The Veterinary record* **161**:820–821.
- Saito A, Izumisawa Y, Yamashita K, Kotani T. 2001. The effect of third eyelid gland removal on the ocular surface of dogs. *Veterinary Ophthalmology* **4**:13-18.
- Salcedo E, Zheng L, Phistry M, Bagg EE, Britt SG. 2003. Molecular Basis for Ultraviolet Vision in Invertebrates. *Journal of Neuroscience* **23**:10873-10878.
- Samuelson DA, Gelatt KN. 1984. Aqueous outflow in the Beagle. II. Postnatal morphologic development of the iridocorneal angle: corneoscleral trabecular mesh work and angular aqueous plexus. *Current eye research* **3**:795-808.
- Sandmeyer LS, Bauer BS, Grahn BH. 2011. Diagnostic Ophthalmology. *The Canadian Veterinary Journal* **52**:1257–1258.
- Sánchez-Hernández M et al. 2015. Consensus document on allergic conjunctivitis (DECA). *J. investig. allergol. clin. immunol.* **25**:94–106.

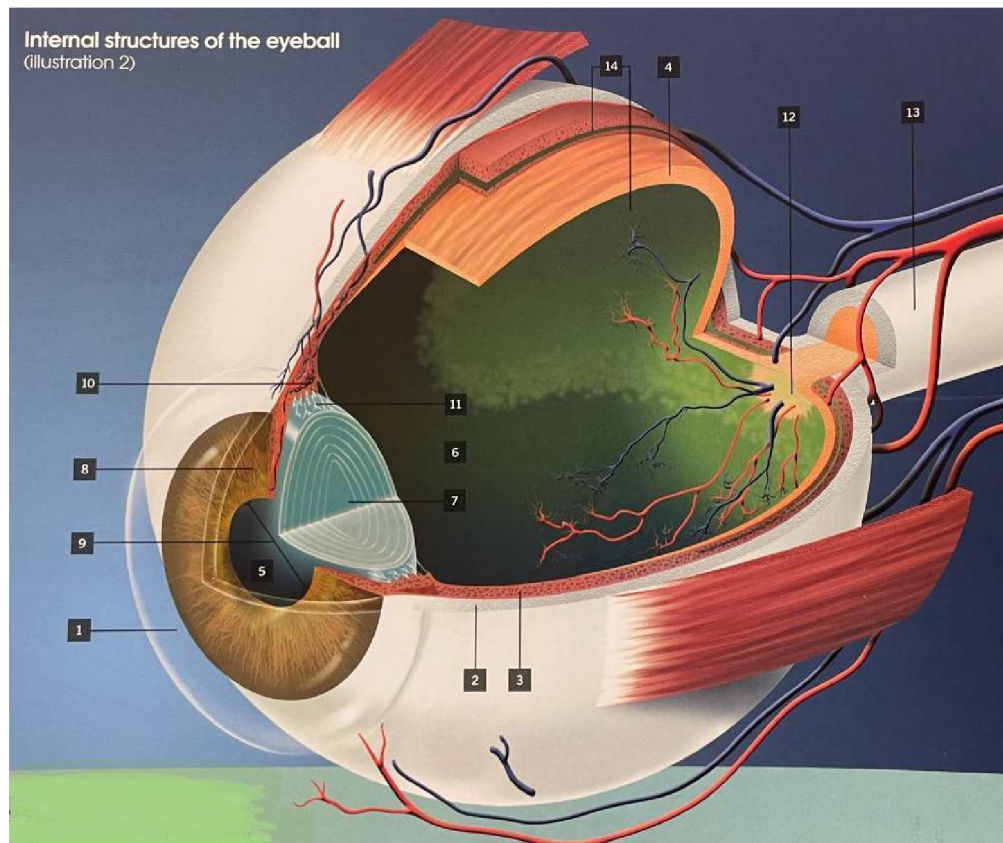
- Sansom J, Barnett KC. 1985. Keratoconjunctivitis sicca in the dog: a review of two hundred cases. *Journal of Small Animal Practice* **26**:121–131.
- Sapienza JS, Simó FJ, Prades-Sapienza A. 2000. Golden Retriever uveitis: 75 cases (1994–1999). *Veterinary Ophthalmology* **3**:241-246.
- Saroglu M, Erdikmen DO, Guzel O, Aydin D. 2007. Luxatio lentis in dogs: a case report. *Veterinárni medicína* **52**:213–222.
- Sebbag L, Mochel JP. 2020. An eye on the dog as the scientist's best friend for translational research in ophthalmology: Focus on the ocular surface. *Medicinal Research Reviews* **40**:2566–2604.
- Sebbag L, Park SA, Kass PH, Maggs DJ, Attar M, Murphy CJ. 2017. Assessment of tear film osmolarity using the TearLab™ osmometer in normal dogs and dogs with keratoconjunctivitis sicca. *Vet Ophthalmol* **20**:357-364.
- Seddon JM, Hampson ECGM, Smith RIE, Hughes IP. 2006. Genetic heterogeneity of day blindness in Alaskan Malamutes. *Animal Genetics* **37**:407–410.
- Sharpe LT, Nordby K. 1990. Total Colour Blindness: An Introduction. Pages 253–289 in Hess RF, Sharpe LT, Nordby K, editors. *Night Vision: Basic, Clinical and Applied Aspects*. Cambridge University Press.
- Sherman SM, Wilson JR. 1975. Behavioral and morphological evidence for binocular competition in the postnatal development of the dog's visual system. *Journal of Comparative Neurology* **161**:183-195.
- Schatz KZ, Engelke E, Pfarrer C. 2021. Comparative morphometric study of the mimic facial muscles of brachycephalic and dolichocephalic dogs. *Anatomia, histologia, embryologia* **50**:863-875.
- Schmidt B. 1968. Adaptive performance and spectral sensitivity of the dog's retina. *Albrecht von Graefes Archiv für klinische und experimentelle Ophthalmologie* **176**:61-75.
- Sidjanin DJ, Lowe JK, McElwee JL, Milne BS, Phippen TM, Sargan DR, Aguirre GD, Acland GM, Ostrander EA. 2002. Canine CNGB3 mutations establish cone degeneration as orthologous to the human achromatopsia locus ACHM3. *Human Molecular Genetics* **11**:1823–1833.
- Sigdel A, Niggel J, Aguirre GD, Murgiano L. 2023. Whole-genome mapping unravels the genetic etiology associated with complex phenotypes of collie eye anomaly. *Investigative Ophthalmology & Visual Science* **64**:2779-2779.
- Singh YP, Jhirwal SK, Parashar MC, Singh S, Kumawat NK. 2023. A Study on Ophthalmological Diagnosis of White Cataract in Dogs. *Veterinary Practitioner* **24**:17-24.
- Siniscalchi M, d'Ingeo S, Fornelli S, Quaranta A. 2017. Are dogs red–green colour blind?. *Royal Society Open Science* **4**:170869.

- Şirin ÖŞ, Çetin MN, Neyse B. 2023. Evaluation of eye diseases in cats and dogs: a retrospective study: 200 cases (2021-2022). *Veterinary Journal of Mehmet Akif Ersoy University* **8**:44-49.
- Smith PJ, Brooks DE, Lazarus JA, Kubilis PS, Gelatt KN. 1996. Ocular hypertension following cataract surgery in dogs: 139 cases (1992-1993). *Journal of the American Veterinary Medical Association* **209**:105-11.
- Stark WS, Tan KE. 1982. Ultraviolet light: photosensitivity and other effects on the visual system. *Photochemistry and photobiology* **36**:371-380.
- Strom AR, Hässig M, Iburg TM, Spiess BM. 2011. Epidemiology of canine glaucoma presented to University of Zurich from 1995 to 2009. Part 1: Congenital and primary glaucoma (4 and 123 cases). *Veterinary ophthalmology* **14**:121-126.
- Suber ML, Pittler SJ, Qin N, Wright GC, Holcombe V, Lee RH, Craft CM, Lolley RN, Baehr W, Hurwitz RL. 1993. Irish setter dogs affected with rod/cone dysplasia contain a nonsense mutation in the rod cGMP phosphodiesterase beta-subunit gene. *Proceedings of the National Academy of Sciences* **90**:3968-3972.
- Svožilková P, Říhová E, Heissigerová J, Brichová M, Jeníčková D, Kalvodová B. 2009. Farmakoterapie uveitid. *Klinická farmakologie a farmacie* **23**:115-119.
- Sykes JE, Hartmann K, Lunn KF, Moore GE, Stoddard RA, Goldstein RE. 2011. 2010 ACVIM Small Animal Consensus Statement on Leptospirosis: Diagnosis, Epidemiology, Treatment, and Prevention. *Journal of Veterinary Internal Medicine* **25**:1-13.
- Tanaka N et al. 2015. Canine CNGA3 Gene Mutations Provide Novel Insights into Human Achromatopsia-Associated Channelopathies and Treatment. *PLoS ONE* **10** (e0138943) DOI: 10.1371/journal.pone.0138943.
- Tanaka T, Watanabe T, Eguchi Y, Yoshimoto T. 2000. Color discrimination in dogs. *Nihon Chikusan Gakkaiho* **71**:300-304.
- Terhaar HM, Henriksen MDL, Uhl LK, Boeckling C, Mehaffy C, Hess A, Lappin MR. 2022. Pro-inflammatory cytokines in aqueous humor from dogs with anterior uveitis and post-operative ocular hypertension following phacoemulsification, primary glaucoma, and normal healthy eyes. *Plos one* **17** (e0273449) DOI: 10.1371/journal.pone.0273449.
- Townsend WM, Stiles J, Krohne SG. 2006. Leptospirosis and panuveitis in a dog. *Veterinary Ophthalmology* **9**:169-173.
- Townsend WM. 2008. Canine and feline uveitis. *The Veterinary clinics of North America. Small animal practice* **38**:323-346.
- Townsend WM, Huey JA, McCool E, King A, Diehl KA. 2020. Golden retriever pigmentary uveitis: Challenges of diagnosis and treatment. *Vet Ophthalmol.* **23**:774-784.
- Tsvetanova A, Powell RM, Tsvetanov KA, Smith KM, Gould DJ. 2021. Melting corneal ulcers (keratomalacia) in dogs: A 5-year clinical and microbiological study (2014-2018). *Veterinary Ophthalmology* **24**:265-278.

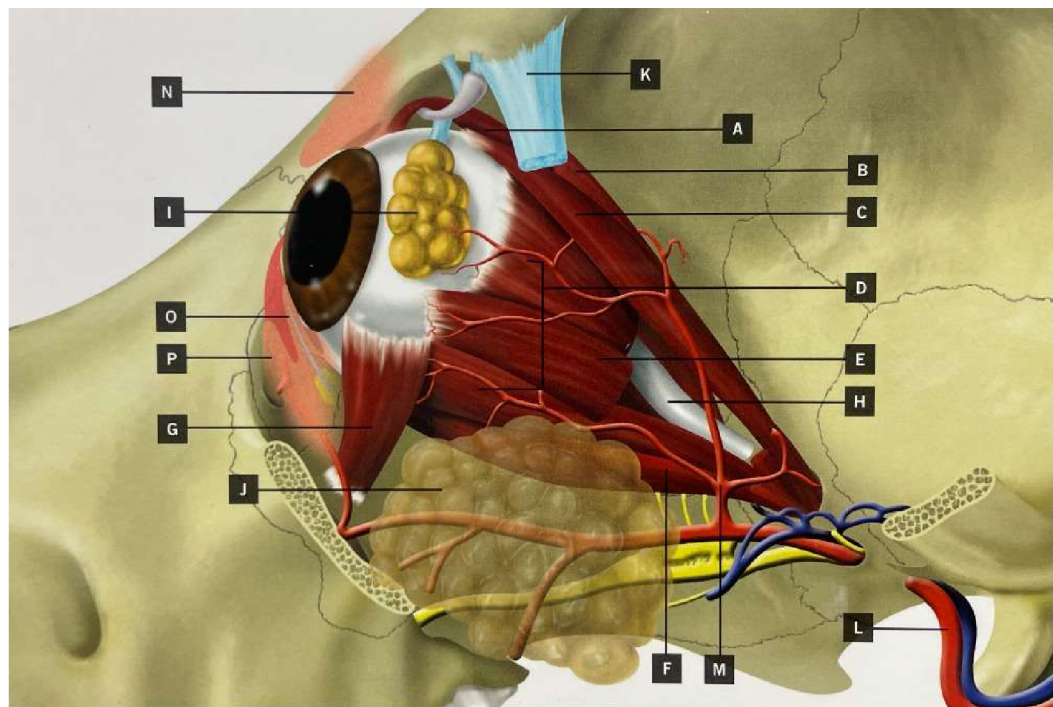
- Tuntivanich N, Mentzer AL, Eifler DM, Montiani-Ferreira F, Forcier JQ, Johnson CA, Petersen-Jones SM. 2005. Assessment of the dark-adaptation time required for recovery of electroretinographic responses in dogs after fundus photography and indirect ophthalmoscopy. *American journal of veterinary research* **66**:1798-1804.
- Valtonen A, Jalomäki S. 2019. Primary lens luxation in the dog-review. *Suomen Eläinlääkäri-lehti* **125**:559-564.
- Verdenius CY, Broens EM, Slenter IJM, Djajadiningrat-Laanen SC. 2024. Corneal stromal ulcerations in a referral population of dogs and cats in the Netherlands (2012–2019): Bacterial isolates and antibiotic resistance. *Veterinary Ophthalmology* **27**:7–16.
- Veselý P. 2010. Současné metody vyšetřování barvocitu. *Česká oční optika* **51**:54-66.
- Viñas M, Maggio F, D'Anna N, Rabozzi R, Peruccio C. 2019. Meibomian gland dysfunction (MGD), as diagnosed by non-contact infrared Meibography, in dogs with ocular surface disorders (OSD): a retrospective study. *BMC Veterinary Research* **15**:1-8.
- Violette NP, Ledbetter EC. 2019. Lipemic uveitis and its etiologies in dogs: 75 cases. *Veterinary Ophthalmology* **22**:577–583.
- Walser-Reinhardt L, Hässig MR, Spiess B. 2009. Collie eye anomaly in Switzerland. *Schweizer Archiv für Tierheilkunde* **151**:597-603.
- Wandell BA. 1995. *Foundations of vision*. Sinauer Associates, Inc. Sunderland, Massachusetts.
- Wei Q, Sueda S, Pai DK. 2010. Physically-based modeling and simulation of extraocular muscles. *Progress in biophysics and molecular biology* **103**:273-283.
- Weinreb RN, Aung T, Medeiros FA. 2014. The pathophysiology and treatment of glaucoma: a review. *Jama* **311**:1901-1911.
- Whitley R. 2000. Canine and Feline Primary Ocular Bacterial Infections. *Veterinary Clinics of North America: Small Animal Practice* **30**:1151–1167.
- Williams LA, Kubai MA, Murphy CJ, Mutti DO. 2011. Ocular components in three breeds of dogs with high prevalence of myopia. *Optometry and Vision Science* **88**:269–274.
- Winkler PA, Occelli LM, Petersen-Jones SM. 2020. Large animal models of inherited retinal degenerations: a review. *Cells* **9**:1-28.
- Wolter JR. 1964. The Retinal Ganglion Cell Layer. *Neurology* **14**:881-881.
- World Glaucoma Association. 2024. Occludable angle. World Glaucoma Association. Available from <https://www.glaucomapatients.org/basic/occludable-angle/> (accessed March 2024).
- World Glaucoma Association. 2024. Open angle glaucoma. World Glaucoma Association. Available from <https://www.glaucomapatients.org/basic/open-angle-glaucoma/> (accessed březem 2024).
- Yang Z, Yao K. 2024. Dyschromatopsia: a comprehensive analysis of mechanisms and cutting-edge treatments for color vision deficiency. *Frontiers in Neuroscience* **18**:1-18.

- Yanoff M, Duker JS. 2008. Ophthalmology. Elsevier Saunders, Missouri.
- Yeh CY, Goldstein O, Kukekova AV, Holley D, Knollinger AM, Huson HJ, Pearce-Kelling SE, Acland GM, Komáromy AM. 2013. Genomic deletion of CNGB3 is identical by descent in multiple canine breeds and causes achromatopsia. *BMC Genetics* **14**:1-12.
- Zarfoss MK, Tusler CA, Kass PH, Montgomery K, Lim CC, Mowat F, Thomasy SM. 2018. Clinical findings and outcomes for dogs with uveodermatologic syndrome. *Journal of the American Veterinary Medical Association* **252**:1263-1271.
- Zeitz C, Robson AG, Audo I. 2015. Congenital stationary night blindness: An analysis and update of genotype–phenotype correlations and pathogenic mechanisms. *Progress in Retinal and Eye Research* **45**:58–110.
- Zhang Q, Acland GM, Wu WX, Johnson JL, Pearce-Kelling S, Tulloch B, Vervoort R, Wright AF, Aguirre GD. 2002. Different *RPGR* exon ORF15 mutations in *Canids* provide insights into photoreceptor cell degeneration. *Human Molecular Genetics* **11**:993–1003.
- Zibura AE, Salmon JH, Lopez BB, Lascelles BDX, Westermeyer HD. 2021. Glaucoma-associated pain results in mechanical sensitivity changes in dogs: A pilot study. *Veterinary Ophthalmology* **24**:116–124.
- Zibura AE, Robertson JB, Westermeyer HD. 2021. Gonioscopic iridocorneal angle morphology and incidence of postoperative ocular hypertension and glaucoma in dogs following cataract surgery. *Veterinary Ophthalmology* **24**:50–62.

6 Samostatné přílohy

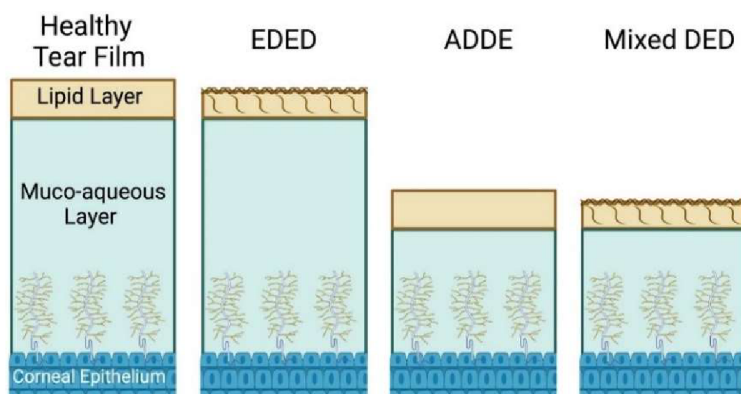


Obrázek I: 1 – Rohovka, 2 – bělma, 3 - cévnatka, 4 - sítnice, 5 - komorová tekutina, 6 - sklivce, 7 - čočka, 8 - duhovka, 9 - zornice, 10 - řasnaté tělísko, 11 - zonulární vlákna, 12 - disk zrakového nervu, 13 - zrakový nerv, 14 - *tapetum lucidum* (Herrera 2013).

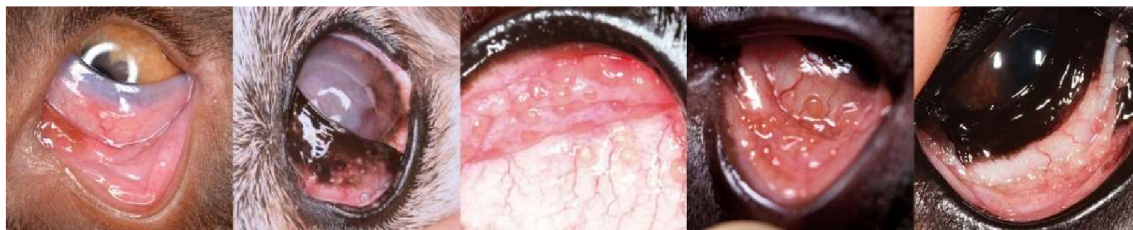

Obrázek II: A – horní šikmý sval, B – zdvihač horního víčka, C – horní přímý sval, D - , E – zevní přímý sval, F – dolní přímý sval, G – dolní šikmý sval, H – zrakový nerv, I – slzná

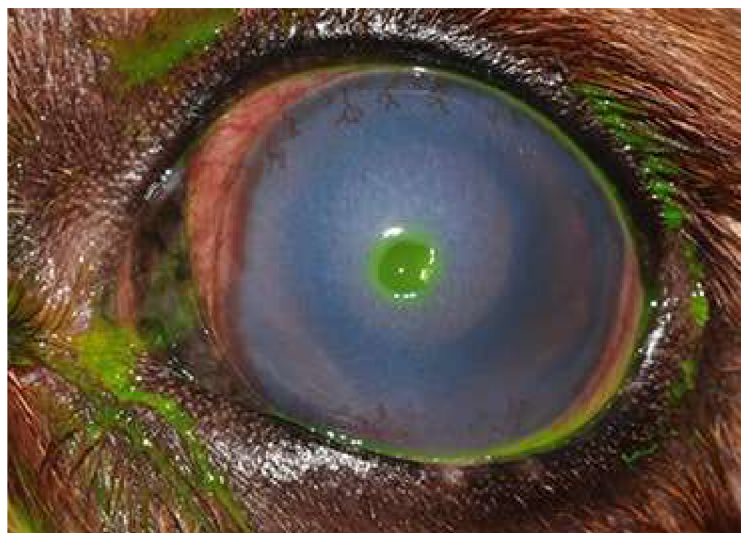žláza, J – zygomatická slinná žláza, K – očníkový vaz, L – čelistní tepna, M – infraorbitální tepna, N – horní víčko, O – třetí víčko, P – spodní víčko (Herrera 2013).



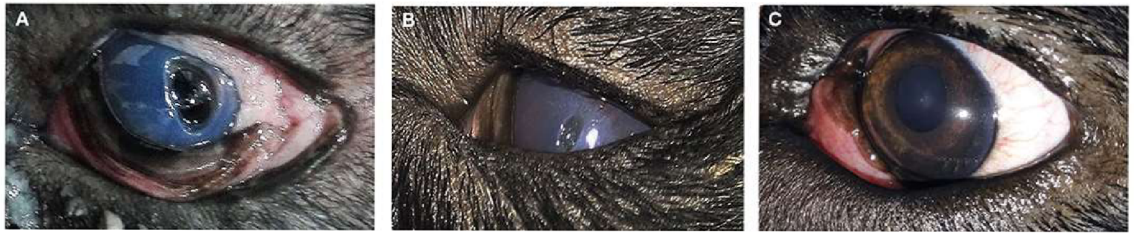Obrázek III: EDED – syndrom suchého oka vzniklý odpařováním vody; ADDE – syndrom suchého oka vzniklý nedostatečnou produkcí vody (Hisey et al. 2023).



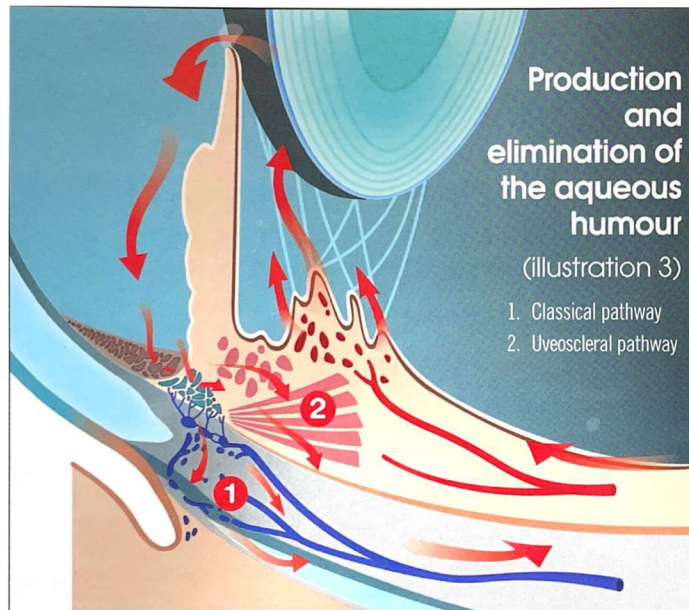
Obrázek IV: Stupňování folikulární konjunktivitidy, vlevo velmi mírná, uprostřed střední a vpravo velmi těžká (Cerrada et al. 2023).



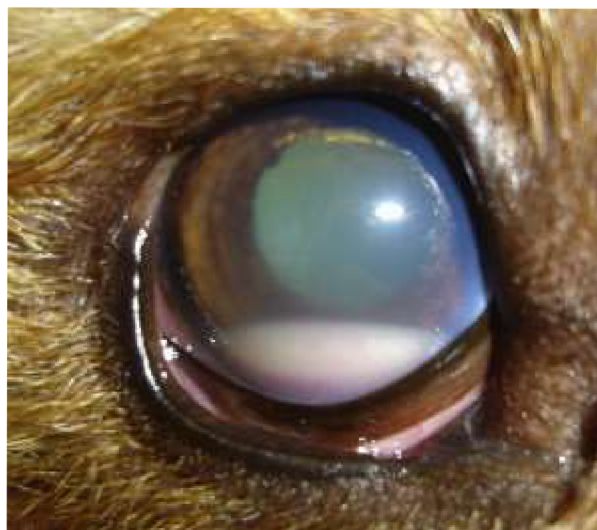Obrázek V: Hluboký vřed rohovky (PDSA 2018).



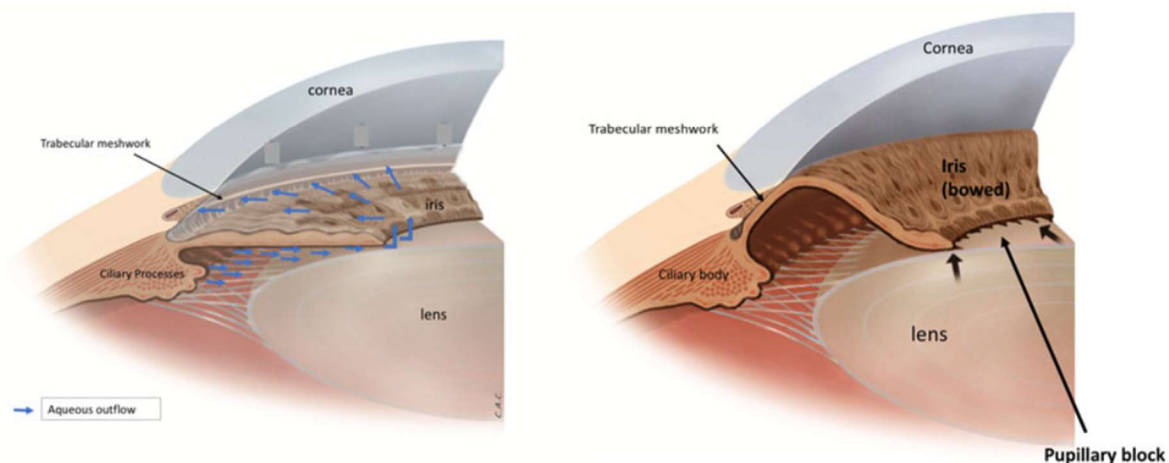
Obrázek VI: Série fotografií rotvajlera ukazující (A) hluboký vřed s keratitidou (B) zmenšení velikosti vředu po 2 týdnech po injekci (C) úplné zhojení vředu po 3 měsících injekce (Farghali et al. 2021).



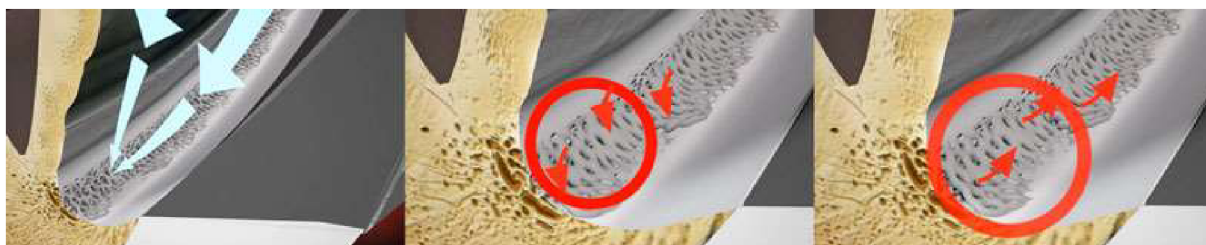Obrázek VII: Sekrece komorové tekutiny z výběžků řasnatého tělíska, průtok ze zadní oční komory přes zornici do přední oční komory a vstřebání v iridokorneálním úhlu do krevního řečiště přes trabekulární síť (Herrera 2013).



Obrázek VIII: Hypopyon (Townsend 2008).



Obrázek IX: Normální otevřený úhel a normální odtok vody znázorněn na obrázku vlevo. Pravý obrázek znázorňuje pupilární blok a uzavřený úhel, kvůli kontaktu mezi duhovkou a trabekulární sít'ovinou (World Glaucoma Association 2024).



Obrázek X: Na obrázku vlevo je šipkami značen normální odtok komorové tekutiny, na prostředním a pravém obrázku je červenými šipkami znázorněn zhoršený odtok komorové tekutiny z důvodu poškození trabekulární sítě (World Glaucoma Association 2024).