



# Ligamentum transversum acetabuli (LTA) jako vodící vaz při totálních artroplastikách kyčle

## Bakalářská práce

*Studijní program:*

B3944 Biomedicínská technika

*Studijní obor:*

Biomedicínská technika

*Autor práce:*

**Ondřej Pelc**

*Vedoucí práce:*

doc. Ing. Petr Henyš, Ph.D.

Ústav nových technologií a aplikované informatiky





## Zadání bakalářské práce

# Ligamentum transversum acetabuli (LTA) jako vodící vaz při totálních artroplastikách kyčle

*Jméno a příjmení:* **Ondřej Pelc**  
*Osobní číslo:* D19000020  
*Studijní program:* B3944 Biomedicínská technika  
*Studijní obor:* Biomedicínská technika  
*Zadávající katedra:* Fakulta zdravotnických studií  
*Akademický rok:* **2021/2022**

## Zásady pro vypracování:

### Cíle práce:

1. Spočítat pozici LTA vůči definovaným rovinám.
2. Analýza korelace mezi věkem/pohlavím a orientací acetabulární roviny.
3. Prokázat závislost LTA a polohy acetabula jako vodícího prvku.

### Teoretická východiska (včetně výstupu z kvalifikační práce):

Totální artroplastika kyčle je jednou z nejvýznamnějších ortopedických operací, která se momentálně provádí. Přes její úspěšnost i zde přetrvávají problémy, které mohou způsobit komplikace. Identifikování a využití LTA jako intraoperačního navigačního prvku by pomohlo najít operatérů spolehlivý orientační prvek, který by usnadnil nejen práci ortopedů, ale i potencionálně snížil problémy se stabilitou protézy po výkonu.

Výstupem bakalářské práce bude odborný článek připravený k publikaci.

### Výzkumné předpoklady / výzkumné otázky:

- 1a) Předpokládáme, že úhel antevertze vůči sagitální rovině bude v rozmezí  $5^\circ - 20^\circ$ .
- 1b) Předpokládáme, že úhel abdukce vzhledem k dlouhé ose těla bude v rozmezí  $30^\circ - 50^\circ$ .
- 2a) Předpokládáme, že korelace mezi polohou acetabulární roviny a věkem nebude staticky významná.
- 2b) Předpokládáme, že korelace mezi polohou acetabulární roviny a pohlavím bude staticky významná.
- 3) Předpokládáme, že hodnota korelačního koeficientu mezi polohou LTA a polohou acetabula bude 0,9 a vyšší.

Výzkumné předpoklady budou upřesněny na základě provedení předvýzkumu.

**Metoda:** kvantitativní

### Technika práce, vyhodnocení dat:

Analýza CT souborů pomocí algoritmu, data budou vyhodnocena pomocí statistického programu a vložena do tabulek a grafů.

### Místo a čas realizace výzkumu:

Vybraná nemocnice fakultního typu, prosinec 2021 – leden 2022

**Vzorek:** 100 klinických CT souborů pacientů

### Rozsah práce:

Rozsah bakalářské práce činí 50–70 stran (tzn. 1/3 teoretická část, 2/3 výzkumná část).

### Forma zpracování kvalifikační práce:

Tištěná a elektronická.

*Rozsah grafických prací:*  
*Rozsah pracovní zprávy:*  
*Forma zpracování práce:*  
*Jazyk práce:*

tištěná/elektronická  
Čeština



### **Seznam odborné literatury:**

1. ČIHÁK, Radomír. Anatomie. Praha: Grada, 2016. ISBN 978-80-247-3817-8.
2. DUNGL, Pavel. Ortopedie. 2., přeprac. a dopl. vyd. Praha: Grada, 2014. ISBN 978-80-247-4357-8.
3. KUCHAR, Michal et al. Shape morphing technique can accurately predict pelvic bone landmarks. *International Journal of Legal Medicine*. 2021, 135(4), 1617-1626. DOI: 10.1007/s00414-021-02501-6. Dostupné také z: <https://link.springer.com/article/10.1007%2Fs00414-021-02501-6>
4. TEZUKA, Taro et al. Functional Safe Zone Is Superior to the Lewinnek Safe Zone for Total Hip Arthroplasty: Why the Lewinnek Safe Zone Is Not Always Predictive of Stability. *The Journal of Arthroplasty*. 2019, 34(1), 3-8. DOI: 10.1016/j.arth.2018.10.034. Dostupné také z: <https://www.sciencedirect.com/science/article/pii/S088354031831091X?via%3Dihub>
5. KNIGHT, S., R. AUJLA a S. BISWAS. Total Hip Arthroplasty –over 100 years of operative history. *Orthopedic Reviews*. 2011, 3(2). DOI: 10.4081/or.2011.e16. Dostupné také z: <https://www.ncbi.nlm.nih.gov/pmc/articles/PMC3257425/>
6. VARACALLO, M., T. LUO a J. JOHANSON. Total Hip Arthroplasty Techniques. *StatPearls [online]*, 2020. Dostupné z: <https://www.ncbi.nlm.nih.gov/books/NBK507864/>
7. KAWAHARA, Shinya et al. Digitalized analyses of intraoperative acetabular component position using image-matching technique in total hip arthroplasty. *Bone & Joint Research*. 2020, 9(7), 360-367. DOI: 10.1302/2046-3758.97.BJR-2019-0260.R2.
8. ČAPEK, L., P. HÁJEK a P. HENYŠ. Biomechanika člověka. Praha: Grada, 2018. ISBN 978-80-271-0367-6.
9. COLOMBI, A., D. SCHENA, a C. C. CASTELLI. Total hip arthroplasty planning. *EFORT open reviews*. 2019, 4(11), 626-632. DOI: 10.1302/2058-5241.4.180075.
10. HOLZWARTH, Uwe a Giulio COTOGNO. Total hip arthroplasty: State of the art, prospects and challenges. EUR 25378 EN. Lucemburk: Publications Office of the European Union, 2012. DOI: 10.2788/31286.
11. COLMAN, Kerri L. et al. The accuracy of 3D virtual bone models of the pelvis for morphological sex estimation. *International Journal of Legal Medicine*. 2019, 133(6), 1853-1860. DOI: 10.1007/s00414-019-02002-7

*Vedoucí práce:*

doc. Ing. Petr Henyš, Ph.D.  
Ústav nových technologií a aplikované informatiky

*Datum zadání práce:*

30. listopadu 2021

*Předpokládaný termín odevzdání:*

29. července 2022

L.S.

prof. MUDr. Karel Cvachovec, CSc., MBA  
děkan

## Prohlášení

Prohlašuji, že svou bakalářskou práci jsem vypracoval samostatně jako původní dílo s použitím uvedené literatury a na základě konzultací s vedoucím mé bakalářské práce a konzultantem.

Jsem si vědom toho, že na mou bakalářskou práci se plně vztahuje zákon č. 121/2000 Sb., o právu autorském, zejména § 60 – školní dílo.

Beru na vědomí, že Technická univerzita v Liberci nezasahuje do mých autorských práv užitím mé bakalářské práce pro vnitřní potřebu Technické univerzity v Liberci.

Užiji-li bakalářskou práci nebo poskytnu-li licenci k jejímu využití, jsem si vědom povinnosti informovat o této skutečnosti Technickou univerzitu v Liberci; v tomto případě má Technická univerzita v Liberci právo ode mne požadovat úhradu nákladů, které vynaložila na vytvoření díla, až do jejich skutečné výše.

Současně čestně prohlašuji, že text elektronické podoby práce vložený do IS/STAG se shoduje s textem tištěné podoby práce.

Beru na vědomí, že má bakalářská práce bude zveřejněna Technickou univerzitou v Liberci v souladu s § 47b zákona č. 111/1998 Sb., o vysokých školách a o změně a doplnění dalších zákonů (zákon o vysokých školách), ve znění pozdějších předpisů.

Jsem si vědom následků, které podle zákona o vysokých školách mohou vyplývat z porušení tohoto prohlášení.

18. července 2022

Ondřej Pelc

## Poděkování

Rád bych poděkoval všem, kteří přispěli ke vzniku této práce.

## Anotace v českém jazyce

<b>Autor:</b>	Ondřej Pelc
<b>Instituce:</b>	Technická univerzita v Liberci
<b>Název práce:</b>	Ligamentum transversum acetabuli jako vodící vaz při totálních artroplastikách kyčle
<b>Vedoucí práce:</b>	doc. Ing. Petr Henyš, Ph.D.
<b>Počet stran:</b>	64
<b>Počet příloh:</b>	4
<b>Rok obhajoby:</b>	2022
<b>Anotace:</b>	<p>Totální artroplastika kyčle je jednou z nejvýznamnějších ortopedických operací, která se momentálně provádí. Přes její úspěšnost i zde přetrvávají problémy, které mohou způsobit komplikace. Identifikace a využití ligamentum transversum acetabuli jako intraoperačního navigačního prvku by pomohlo najít lékařům spolehlivý orientační prvek, který by usnadnil nejen práci ortopedů, ale i potencionálně snížil problémy se stabilitou protézy po výkonu. Cílem této práce je analyzovat pomocí registračního algoritmu vztah mezi acetabulem a ligamentum transversum acetabuli. Byla nalezena významná korelace mezi acetabulární anteverzí a anteverzí ligamentum transversum acetabuli pro obě pohlaví a bez významného vlivu věku.</p>
<b>Klíčová slova:</b>	Ligamentum transversum acetabuli, totální artroplastika kyčle, registrační algoritmus, anteverzce acetabula

## Annotation

<b>Author:</b>	Ondřej Pelc
<b>Institution:</b>	Technical University of Liberec
<b>Title:</b>	Ligamentum transversum acetabuli as a guiding ligament in total hip arthroplasty
<b>Supervisor:</b>	doc. Ing. Petr Henyš, Ph.D.
<b>Pages:</b>	64
<b>Apendix:</b>	4
<b>Year:</b>	2022
<b>Annotation:</b>	<p>Total hip arthroplasty is one of the most important orthopedic surgery, which is currently used. Despite its success, there are still problems, that can cause complications. Identifying and using the ligamentum transversum acetabuli as a guiding structure could help a surgeon to find a reliable guide, that would facilitate not only a work of orthopedists, but also potentially reduce problems with stability of the prosthesis after surgery. The aim of this thesis is to analyze the relationship between the acetabulum and ligamentum transversum acetabuli using a registration algorithm. A significant correlation was found between acetabular anteversion and ligamentum transversum acetabuli anteversion for both sexes and no significant effect of age.</p>
<b>Keywords:</b>	Ligamentum transversum acetabuli, total hip arthroplasty, registration algorithm, acetabular anteversion



# Obsah

Seznam zkratk	9
<b>1 Úvod</b>	<b>10</b>
<b>2 Teoretická část</b>	<b>11</b>
2.1 Anatomie kyčelního kloubu a anatomické roviny	11
2.1.1 Pánevní kost	11
2.1.2 Kyčelní kloub	11
2.1.3 Důležité anatomické roviny a úhly v souvislosti s totální ar- troplastikou kyčle	13
2.2 Totální artroplastika kyčelního kloubu	15
2.2.1 Historické pozadí totální artroplastiky kyčle	15
2.2.2 Indikace k totální artroplastice kyčle	16
2.2.3 Průběh totální artroplastiky kyčle	16
2.2.4 Komplikace po totální artroplastice kyčle	17
2.3 Automatizace analýzy z CT	18
2.3.1 Segmentace CT snímku	18
2.3.2 Transformační matice	19
2.3.3 Registrační algoritmy	21
<b>3 Výzkumná část</b>	<b>23</b>
3.1 Cíle práce	23
3.1.1 Cíle práce	23
3.1.2 Výzkumné předpoklady	23
3.2 Metodika práce	24
3.2.1 Segmentace pánevní kosti	24
3.2.2 Vytvoření transformační matice	26
3.2.3 Vytvoření průměrné pánevní kosti	27
3.2.4 Registrační algoritmus	28

3.2.5	Palpace bodů . . . . .	29
3.2.6	Výpočet úhlů . . . . .	30
3.3	Analýza výzkumných dat . . . . .	32
3.3.1	Vzorek . . . . .	33
3.3.2	Deskriptivní statistika . . . . .	34
3.3.3	Korelace . . . . .	38
3.3.4	Pohlavní rozdíly vzhledem ke straně . . . . .	46
3.3.5	Stranové rozdíly . . . . .	47
3.4	Analýza výzkumných cílů a předpokladů . . . . .	48
3.4.1	Poloha LTA . . . . .	48
3.4.2	Vztahy mezi orientací acetabula v závislosti na věku a pohlaví . . . . .	49
3.4.3	Závislost acetabula a LTA . . . . .	50
<b>4</b>	<b>Diskuze</b>	<b>51</b>
<b>5</b>	<b>Závěr</b>	<b>54</b>
	<b>Literatura</b>	<b>54</b>
<b>A</b>	<b>Přílohy</b>	<b>59</b>
A.1	Seznam příloh . . . . .	59
A.2	Stanovisko etické komise . . . . .	59
A.3	Korelace muži levá vs. pravá strana . . . . .	59
A.4	Korelace ženy levá vs. pravá strana . . . . .	59
A.5	Párový T-test rozdílu stran . . . . .	64

## Seznam zkratek

<b>TUL</b>	Technická univerzita v Liberci
<b>FZS</b>	Fakulta zdravotnických studií
<b>TAK</b>	Totální artroplastika kyčle
<b>PAN</b>	Počítačově asistovaná navigace
<b>CT</b>	Computed tomography
<b>LTA</b>	Ligamentum transversum acetabuli
<b>ANTs</b>	Advanced Neuroimaging Tools
<b>OA</b>	Operativní antevertze
<b>OI</b>	Operativní inklinace
<b>AA</b>	Anatomická antevertze
<b>APP</b>	Anatomická pánevní rovina
<b>APPs</b>	Odchylka APP vůči frontální rovině promítnutá do roviny sagitální
<b>TAL1</b>	Odchylka LTA od sagitální roviny promítnutá do roviny transverzální
<b>TAL2</b>	Odchylka LTA od transverzální roviny promítnutá do roviny sagitální
<b>K-S</b>	Kolmogorův - Smirnovův test normality

# 1 Úvod

Totální artroplastika kyčle je jednou z nejúspěšnějších operací moderní ortopedie (1). Přes její úspěch je potřeba zdokonalovat metody, technologie a postupy. I po této operaci se můžou vyskytnout pooperační komplikace, jako jsou například aseptické uvolňování náhrady, bolest nebo vykloubení. Tyto komplikace nejen, že zhoršují kvalitu života pacientů, ale také se podílí na další finanční zátěži z důvodu revizních operací. Kvalita provedení operaci velmi závisí na zkušenostech lékaře, operačním přístupu a volbě správné kloubní náhrady (2).

Jedním z ovlivnitelných aspektů TAK je uložení acetabulární komponenty endoprotézy. Pokud je tato část protézy zasazena špatně, může to vést k výše uvedeným komplikacím (2). V roce 1978 bylo Lewinnekem zjištěno u 300 případů, že pokud se acetabulární komponenta zasadí do takzvané „bezpečné zóny“, dojde ke snížení množství případů vykloubení a to z 6,1% na 1,5% (3). Studie v posledních letech prokazují, ačkoliv je Lewinnekova bezpečná zóna užitečnou znalostí při TAK, nemusela by být považována za bezpečnou, protože ve velkém množství případů vykloubení byla acetabulární komponenta uvnitř Lewinnekovy zóny (4).

Počítačově asistovaná navigace napomohla ke zvětšení přesnosti umístění komponenty, avšak PAN je závislá na správné registraci anatomických bodů, které díky vlivům, jako je například obezita nebo osteoporóza, mohou vést ke ztížení práce s ní. Dále je také PAN drahá a uživatelsky komplikovaná. Proto je nutné, aby došlo k nalezení nových metod, jak definovat správné uložení acetabulární komponenty (3).

Jednou z těchto metod je využití intraoperačních orientačních struktur. Tyto struktury jsou pro každého pacienta specifické. Jednou z nejlepších intraoperačních orientačních struktur se zdá být LTA (3). Tato práce se zabývá tím, zda-li je zde korelace mezi polohou LTA a acetabula. Pokud by došlo k potvrzení této informace, mohla by tato metoda usnadnit operační postupy a snížit množství pooperačních komplikací.

## 2 Teoretická část

### 2.1 Anatomie kyčelního kloubu a anatomické roviny

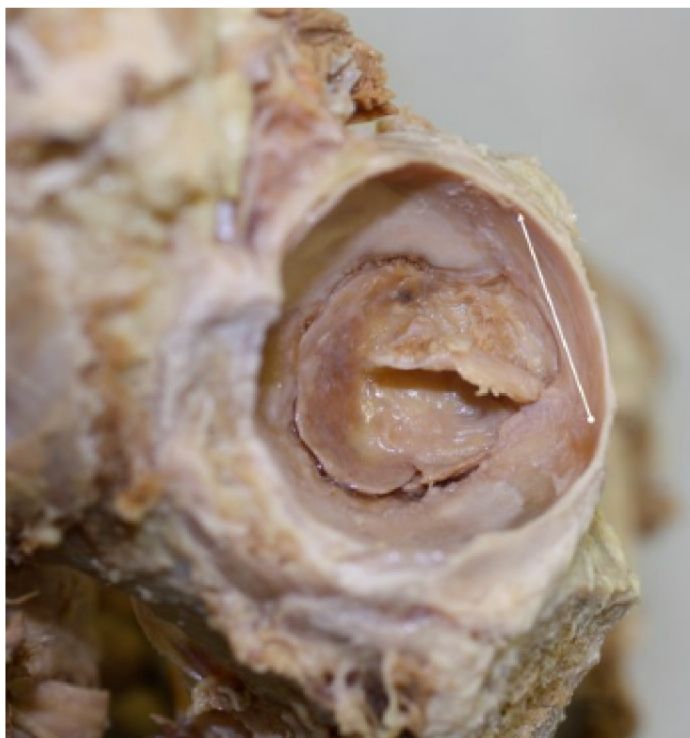#### 2.1.1 Pánevní kost

Kost pánevní neboli os coxae je jedinou kostí pletence dolní končetiny. Je vytvořena srůstem 3 kostí: kyčelní (ilium), sedací (ischii) a stydká (pubis). Kost kyčelní tvoří horní část pánve. Kosti sedací a stydká tvoří dolní část. Všechny 3 kosti se za vývoje setkávají ve tvaru Y a společně vytváří acetabulum. Samotné acetabulum má nápadný okrouhlý tvar o průměru 5 cm na zevní straně pánve, který je přerušen pouze v místě incisura acetabuli. Mezi další důležité anatomické struktury na pánvi patří: facies lunata (vlastní styčná plocha na obvodu jamky, kaudálně neuzavřená), limbus acetabuli (prominující okraj jamky přerušovaný kaudálně incisurou acetabuli), fossa acetabuli (vyhloubený střed jamky), foramen obturatum (otvor kaudálně od acetabula; vyplněn membránou obturatoria), sulcus obturatorius (prostor pro nerv a tepnu ve vnitřním obvodu foramen obturatum nahoře vpředu) (5).

#### 2.1.2 Kyčelní kloub

Kloub kyčelní (articulation coxae) je kulovitý omezený kloub s hlubokou jamkou, jejíž okraje zastavují pohyby kloubu (viz obrázek 2.2). Kloubní plochy se skládají z hlavice, kterou tvoří část caput femoris s kloubní chrupavkou. Povrch odpovídá třem čtvrtinám koule. Hlavice stehenní kosti zapadá do jamky kyčelního kloubu (acetabula) na pánvi (os coxae), kde z části slouží jako kloubní plocha. Dalšími částmi kloubu jsou pulvinar acetabuli (tukový polštář vyplňující vkleslý střed jamky), labrum acetabuli (lem vazivové chrupavky zvyšující okraje jamky) a ligamentum transversum acetabuli (vaz uzavírající zářez v kaudální části jamky) (viz obrázek 2.1). Kloubní pouzdro začíná na okrajích acetabula a upíná se na krček (5).

Kyčelní klouby nesou trup a balančními pohyby pomáhají k udržení rovnováhy, která souvisí se sklonem pánve. Vlastní pohyby jsou pohyby otáčivé, které jsou krč-

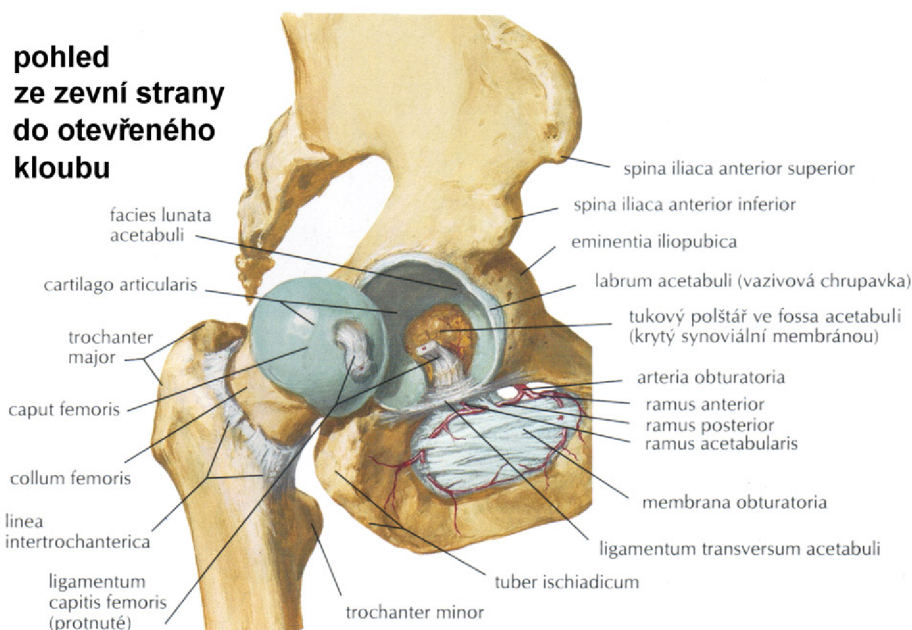


Obrázek 2.1: Vyznačená poloha LTA v acetabulu (Zdroj: autor)

kem femuru, postaveném v úhlu  $125^\circ$  oproti tělu femuru, přenášeny na pohyby těla femuru. V základním postavení (při vzpřímeném postoji) jsou možné tyto pohyby: flexe, extenze, abdukce, addukce a rotace. Flexe je možná do  $120^\circ$ , ale lze při abdukci dosáhnout i větší. Extenze pouze do  $13^\circ$ , poté je blokována iliofemorálním ligamentem. Abdukce je možná do  $40^\circ$  a addukce do  $10^\circ$ . Dále kloub umožňuje také rotaci a to do  $15^\circ$  zevní rotace a  $35^\circ$  vnitřní rotace (5).

LTA se nachází v incisura acetabuli a je částečným pokračováním labra, ale hlouběji položené snopce již samostatně vycházejí z okrajů incisura acetabuli (5). V hluboké části vazu prochází ligamentum capitis femoris, které se upíná k hlavici femuru (5). Tudíž LTA by měl souviset s původním sklonem acetabula a to i při výskytu artrózy, tvorbě osteofytů nebo dysplázie kyčlí, kdy byla následkem postižení původní rovina vchodu změněna. Z toho vycházíme i u našich výzkumných předpokladů, kdy jsme předpokládali stejný průběh LTA jako je acetabulární úhel.

Tím, že je LTA stěžejním bodem naší práce je potřeba si říci něco o jeho identifikovatelnosti k provedení měření. My jsme se rozhodli využít rutinních CT snímků pánve a z toho následně vytvořit 3D model jednotlivých pánevních kostí, kde LTA namapujeme na anatomicky známá místa začátku a úponu (nahradíme úsečkou). Tento postup byl například využit ve výzkumné práci Abeho Hirohita (6). Další



Obrázek 2.2: Kyčelní kloub Zdroj: NETTER, Frank H. 2016. *Netterův anatomický atlas člověka*. 6. vyd. Brno: CPress, s. 474. ISBN 978-80-264-1176-5.

možností, jak určit polohu LTA je pomocí PAN a to intraoperativně, jako je tomu například ve výzkumu profesora Kalteista nebo dalších výzkumných pracích (7). Ne všechny výzkumy jsou prováděny na živých pacientech (3). Problémem s LTA jsou jeho možné odchylky na základě například vývojové dysplázie nebo nemožnost jeho identifikace při výkonu z důvodu jeho poškození při operaci (2). Identifikace LTA je také závislá na zkušenostech chirurga provádějícího výkon (2). Výhodou LTA je, že jeho vztah s acetabulem není ovlivněn pozicí pacienta na operačním stole (8).

### 2.1.3 Důležité anatomické roviny a úhly v souvislosti s totální artroplastikou kyčle

Orientace acetabula se většinou určuje jako jeho inklinace a antevertze. Tyto úhly se však mění v závislosti na užití určitých rovin, radiografických nebo přímo operačních. Mnoho dalších termínů je používáno k popisu acetabula jako například flexe, náklon, otevírání, abdukce nebo překrytí. Inklinace a antevertze jsou však nejpoužívanější (9).

Acetabulární komponenty jsou velmi často umísťovány pomocí navigačních pomůcek. Většinou dvěma tyčemi, které jsou na sebe kolmé. Inklinace acetabulární komponenty se měří položením jedné s těchto tyčí paralelně s transversální osou pacienta a druhou paralelně s longitudinální osou. Antevertze je změřena rotováním

tyče kolem transverzální osy a pohybem podobnému flexi kyčle. Úhel je tak promítnut do sagitální roviny. **Operativní antevertze** je tedy úhel mezi longitudinální osou a acetabulární osou projektován na sagitální rovinu (viz obrázek 2.3). Inklinace prezentována pomocí navigační pomůcky, jako úhel mezi acetabulární osou a podélnou tyčí. **Operativní inklinace** je tedy úhel mezi acetabulární osou a sagitální rovinou. Je to také úhel abdukce acetabulární osy (viz obrázek 2.3) (9).

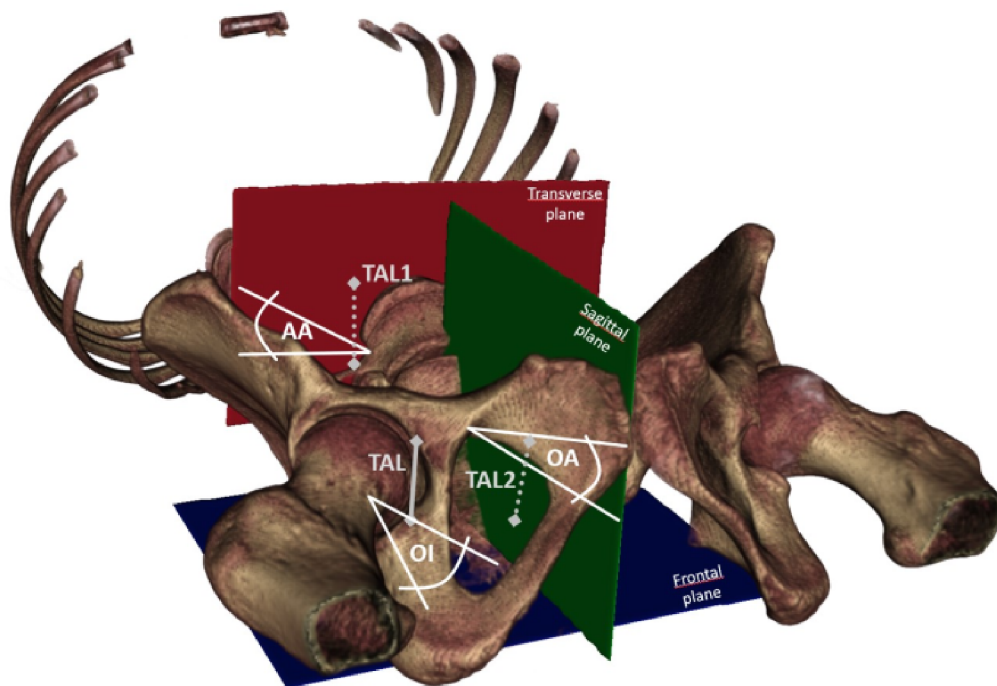
Radiografická orientace acetabulární komponenty může být definována pooperačně. Inklinace je úhel mezi čelem pohárku a transverzální osou. Tento úhel je stejný jako úhel mezi longitudinální osou a acetabulární rovinou promítnutou na radiograf. **Radiografická inklinace** je definována tedy jako úhel mezi longitudinální osou a acetabulární osou promítnutou na frontální rovinu. S antevertzí v radiografickém zobrazení se mohou vyskytnout různé definice v závislosti na způsobu měření, ale obecně se dá říci, že **radiografická antevertze** se definuje jako úhel mezi acetabulární osou a frontální rovinou (9).

V anatomických studiích, jak na normálních, tak dysplazických kyčlích, je úhel mezi rovinou čela acetabula a transverzální rovinou považován za inklinaci acetabula. Toto je ekvivalentní s úhlem mezi osou acetabula a longitudinální osou. Tato definice se pro **anatomickou inklinaci** používá častěji. **Anatomická antevertze** je definována jako úhel mezi transverzální osou a acetabulární osou projektována na transverzální rovinu. Anatomické úhly je poměrně těžké změřit jinak než pomocí CT nebo magnetické rezonance (viz obrázek 2.3) (9).

V roce 1978 publikoval Lewinnek et al. práci, ve které pojmenovává tak zvanou „bezpečnou zónu“ pro uložení acetabulární komponenty. Lewinnekova bezpečná zóna je definována jako antevertzní úhel v rozmezí  $5^{\circ}$ - $25^{\circ}$  a úhel inklinace (abdukce)  $30^{\circ}$ - $50^{\circ}$  (3).

V posledních letech však bývá funkčnost této anatomické roviny zpochybňována. Dle práce Taro Tekuzy et al. z roku 2019 (10) bylo z 320 kyčlí, u kterých byla provedena TAK, se 14,2% nacházelo uvnitř Lewinnekovy zóny, ale mimo „funkční bezpečnou zónu“. Tyto případy jsou potenciálním rizikem ke vzniku komplikací, například luxace. Tato nesrovnalost vzniká tím, že se acetabulární komponenta pohybuje a není statická (z důvodu pohybu páteře a pánve například při sezení) (10). Přes tyto nové poznatky můžeme považovat Lewinnekovu zónu za užitečnou, nikoliv zcela bezpečnou.





Obrázek 2.3: Naznačení našich anteverzních úhlů (TAL1, AA, OA) a úhlů OI, TAL2 (Zdroj: autor)

## 2.2 Totální artroplastika kyčelního kloubu

Totální endoprotéza kyčelního kloubu je jedna z nejčastějších ortopedických operací, která je momentálně prováděna. Pomáhá pacientům ulevit od bolesti a zároveň navrátit kyčelnímu kloubu jeho původní funkci (11). Oproti totální artroplastice kolene má totální artroplastika kyčle spolehlivější a konsistentnější výsledky (1). Během let 2003 - 2012 bylo v České republice registrováno na 101734 implantací náhrady kyčelního kloubu a 13459 revizních operací (12).

### 2.2.1 Historické pozadí totální artroplastiky kyčle

První zaznamenaný pokus provést TAK můžeme datovat už do roku 1891, kdy profesor Themistocles Glück demonstroval na desáté Mezinárodní Medicínské Konferenci nahrazení poškozené hlavice femuru slonovinovou náhradou. Výzkum v této oblasti medicíny pokračoval dále během konce 19. století a začátku 20. století. V roce 1953 začal anglický chirurg George McKee běžně používat endoprotézu s kontaktem kov na kov. Toto vedlo ke zvýšení šance na přežití, avšak v průběhu 70. let minulého století se od této metody upustilo a to z důvodu negativních efektů částic oceli na

okolní tkáň. Začátkem 60. let John Charnley, chirurg pracující v té době v Manchester Royal Infirmary, navrhl svůj typ endoprotézy „friction arthroplasty”, která je téměř totožná s endoprotézou, která se používá dodnes (13).

### **2.2.2 Indikace k totální artroplastice kyčle**

Jednou z hlavních indikací k TAK je pokročilá osteoartróza, degenerativní choroba, způsobující bolest a omezení pohybu. Tato indikace tvoří až 2/3 z indikací k TAK. Hlavní příčinou je stárnutí a náročná fyzická aktivita. K TAK je přistoupeno, pokud nepomůžou ostatní prostředky léčby, jakými je například cvičení, ztráta hmotnosti u obézních pacientů a podávání analgetik ke zmírnění bolesti (14).

Druhou nejčastější indikací k TAK je revmatoidní artritida. Jedná se o chronický zánět, který způsobuje dekalifikaci kosti a destrukci kloubní chrupavky. TAK je finálním řešením pokud nepomůže podávání analgetik, protizánětlivých léků či kortikoidů. Dalšími možnými indikacemi k TAK jsou poškození kloubu či kostí při incidentu, avaskulární kostní nekróza, či nemoci komplikující funkci kyčelního kloubu. Naopak kontraindikací k TAK jsou infekce, sepse nebo vážná kardiovaskulární dysfunkce (14).

### **2.2.3 Průběh totální artroplastiky kyčle**

Nejdříve dochází k předoperačnímu plánování a volbě implantátu. Volba implantátu je závislá na pacientově anatomii, patologii, stáří a dalších proměnných. K tomu může pomoci předoperační plánování, kdy na rentgenové snímky vkládáme digitálně různé šablony (15).

Dalším důležitým krokem je volba operačního přístupu. Tato volba závisí zejména na operátrovi, který volí na základě své zkušenosti. Častými operačními přístupy, které se používají při TAK jsou: přední, zadní, Bauerův transgluteální přístup (16).

Zde si podrobněji rozebereme anterolaterální přístup neboli Watson - Jonesův přístup (W-J). U něj je nutná poloha na zádech. Kožní řez je veden v délce 15 cm laterálně v dlouhé ose stehenní kosti. V místě, kde je možné nahmatat vrchol velkého trochanteru, je řez zalomen šikmo směrem k spina iliaca anterior superior. Následně je prořazena fascie. Dále je odňata částečně přední porce úponů m. gluteus medius a minimus. Po ozřejmění kloubního pouzdra je pouzdro proříznuto. V dalším kroku je provedena luxace kyčelního kloubu a osteotomie krčku femuru. Pokud se nepodaří provést luxaci, je možné nejprve provést osteotomii krčku a extrahovat

hlavici vývrtkou. K usnadnění přístupu opracování rašplemi, jsou uvolněny i další svalové úpony podle zhodnocení (15).

Tento přístup umožňuje kvalitní přehled o operačním poli, dochází pouze k částečné svalové dezinzerci, která je následně pečlivě sešita. Poloha na zádech má výhodu kvůli stabilní pozici pánve. To napomáhá ke správnému zavedení femorální komponenty a správné orientaci acetabula (15).

Po dosažení acetabula je následně frézami vytvarováno acetabulum až na spongiózní tkáň, kam se následně ukotví jamka náhrady a to pomocí cementové, či necementové náhrady. Ideální velikost acetabulární náhrady je volena s přihlédnutím na doporučení výrobce. Před opracováním dřevěné dutiny stehenní kosti je nejdříve dutým vrtákem odebrán kus spongiózní kosti, která je poté vyžita k uzavření dutiny. Následně rašplemi dále opracováváme dutinu, kterou následně vyplníme cementem nebo zavedeme necementovaný dřík. Poté provádíme kontrolu správné délky krčku. Pokud je vše optimální, měli bychom dosáhnout stejné délky končetin, stability při pasivní flexi 90°, rotační stability a přiměřeného tonusu okolních svalů. Po zákroku je provedena kontrola rentgenem v předsálí (15).

#### **2.2.4 Komplikace po totální artroplastice kyčle**

Jednou z nejčastějších komplikací po TAK je luxace endoprotézy. Luxace se objevují v rozmezí 1-10 % u primárních implantací a až u 20 % reimplantací (15). Jedním z hlavních rizikových faktorů, který může vést k vymknutí, jsou předchozí operace (15). Dalšími faktory přispívající k vymknutí kyčelního kloubu je špatné usazení kyčelní náhrady, neopatrný pohyb z důvodů mozkové poruchy (Parkinsonova choroba) či abúzus alkoholu (1). Stáří a velikost hlavice nejsou jednoznačnými rizikovými faktory (15). Nejvyšší riziko luxace je v prvním měsíci po operaci a to až 70% (15). Možnost recidivující luxace se snižuje pokud k ní dojde právě v prvním pooperačním měsíci, přičemž méně než v 1% luxovaných TAK dojde k první luxaci až po 5 letech o implantace (15).

Mezi hlavní mechanismy vzniku luxace patří: spontánní luxace při nedostatečné stabilitě protézy, páčení krčku femorální komponenty o okraj náhrady acetabula, páčení kostěného femuru o kostní prominenci pánve (15).

Dalšími z možných komplikací jsou periprotetické zlomeniny, které vznikají zejména u mladých pacientů. Nejčastěji se jedná o intraoperační zlomeniny femuru a to z důvodu technické chyby nebo špatné kvality kostní tkáně (1).

Společně s operací také souvisí problém s nestejnou délkou končetin po operaci. 15 - 18% pacientů po TAK mají nestejnou délku končetin, z toho 50% projevilo

nespokojenost s tímto stavem. Důležité je předoperační měření a perioperační kontrola, která je komplikována pozicí pacienta na operačním stole. Zároveň se občas nelze této komplikaci vyvarovat, kvůli snaze zajistit stabilitu implantované protézy. Drobné rozdíly v délce se dají řešit malým podpatkem (15).

Mezi další komplikace patří: poranění nervů, infikovaná protéza, ořez protézy (1).

## 2.3 Automatizace analýzy z CT

Před vyhodnocením a zpracováním snímku CT je potřeba snímek upravit, aby vyhovoval našemu použití a to segmentací a natočením pomocí transformační matice.

### 2.3.1 Segmentace CT snímku

Segmentace je označení rozčlenění obrazu do částí, které chceme definovat jako jednotnou strukturu. Segmentace se dá provést celá ručně (procházet řez po řezu) a takto postupně označit námi určenou strukturu. Z důvodu rychlého vývoje technologií, používáním vyššího rozlišení a vysokého počtu snímků rostou i nároky na analýzu samotných vyšetření. Jedním z možných řešení do budoucna je využití neuronových sítí. Ty však vyžadují velké množství dat, která musí být předem segmentována (17).

Jednou z nejčastějších metod je manuální segmentace, nasledovaná morfologickou interpolací. Při této metodě jsou v jednotlivých intervalech vytvořeny "značky" s určitou prioritou, které jsou následně doplněny pomocí interpolace na řezy mezi jednotlivými "značkami". Nevýhodou této metody je, že samotná interpolace závisí pouze na "značkách" a nebere v potaz snímek. Z tohoto důvodu je pro kvalitní segmentaci nutné přidávat "značky" ve velmi krátkém intervalu a následně je nutné data překontrolovat (17).

Místo morfologické interpolace lze využít interaktivních metod, které segmentují prostor mezi předem segmentovanými řezy. Tyto předem segmentované řezy slouží jako výchozí hodnoty. Pro tuto metodu je však nutná správná specifikace parametrů a její aplikace. Zároveň je tato metoda poměrně výpočetně náročná a vyžaduje jisté programátorské vzdělání. Proto jsme se rozhodli použít program Biomedisa, který lze spustit přes webový prohlížeč (17).

Biomedisa využívá vážené náhodné procházky pro chytrou interpolaci. Při "vážené náhodné procházce" je systémem lineárních rovnic spočítána pravděpodobnost toho, že náhodná procházka začínající v určitém voxelu narazí na námi určenou

”značku”. Nejdříve je spočítána váha každé náhodné procházky začínající ve voxelu v předem segmentovaném řezu (viz vzorec 2.1).

$$w_{x_0}(y) = \exp\left(-\frac{(I(x_0) - I(y))^2}{2\sigma_{x_0}^2}\right) \quad (2.1)$$

((17) s. 11)

Kde  $I$  jsou data v obrazu,  $y$  je voxel v obrazu a  $\sigma$  je střední kvadratická chyba vůči sousedícím voxelům od startovní pozice  $x_0$ . Během náhodné procházky se počítá pravděpodobnost pohybu z voxelu  $x$  na sousedící voxel  $y^{(j)}$ ,  $j = 1, \dots, 6$ , které jsou sousedními voxelů (viz vzorec 2.2).

$$P_{x_0}(y^{(j)}, x) = \frac{w_{x_0}(y^{(j)})}{\sum_{i=1}^6 w_{x_0}(y^{(i)})} \quad (2.2)$$

((17) s. 11)

Pro malé  $\sigma$  je pravděpodobnější, že náhodná procházka zůstane v oblasti podobné s začínající pozicí. S rostoucí  $\sigma$  roste i váha a tím pádem se i jednotlivé směry aproximují. Výhodou je, že vstupními daty jsou jak předem segmentované řezy, tak i samotný snímek. Zároveň není nutné přesné nastavení parametrů (17).

### 2.3.2 Transformační matice

V našem případě je nutno počítat s tím, že pacienti nemusí, ať už z důvodu svého postižení nebo jiného důvodu, ležet v ideální poloze během CT vyšetření. Tudiž nastává potíž s přesným určením anatomických a radiologických rovin, a tím pádem i se samotným výpočtem úhlu či vzdálenosti. Proto je nutné každý snímek CT natočit pomocí transformační matice, aby se daly tyto hodnoty určit. Zároveň jsou tyto matematické metody natočení součástí registračních algoritmů, o kterých se také budeme zmiňovat později.

Transformační matice natočí a posune vektor do jiného souřadnicového systému. Jedná se o lineární transformaci v našem případě. První ze základních operací s transformačními maticemi, kterou si rozebereme, je posunutí, kde změnou para-

metru  $Px, Py, Pz$ , posouváme soubor podél značené osy (18).

$$T = \begin{bmatrix} 1 & 0 & 0 & Px \\ 0 & 1 & 0 & Py \\ 0 & 0 & 1 & Pz \\ 0 & 0 & 0 & 1 \end{bmatrix} \quad (2.3)$$

((18) s. 547)

U zkosení záleží podle jaké osy chceme obraz zkosit. Následné matice mají takoveto tvary:

$$Sh_{yz} = \begin{bmatrix} 1 & sh_y & sh_z & 0 \\ 0 & 1 & 0 & 0 \\ 0 & 0 & 1 & 0 \\ 0 & 0 & 0 & 1 \end{bmatrix}, Sh_{xz} = \begin{bmatrix} 1 & 0 & 0 & 0 \\ sh_x & 1 & sh_z & 0 \\ 0 & 0 & 1 & 0 \\ 0 & 0 & 0 & 1 \end{bmatrix}, Sh_{xy} = \begin{bmatrix} 1 & 0 & 0 & 0 \\ 0 & 1 & 0 & 0 \\ sh_x & sh_y & 1 & 0 \\ 0 & 0 & 0 & 1 \end{bmatrix}.$$

(2.4)

((18) s. 549)

U otáčení nám zase závisí podle které osy obraz rotujeme. Jak je zobrazeno v následujících maticích.

$$R_x(\alpha) = \begin{bmatrix} 1 & 0 & 0 & 0 \\ 0 & \cos \alpha & -\sin \alpha & 0 \\ 0 & \sin \alpha & \cos \alpha & 0 \\ 0 & 0 & 0 & 1 \end{bmatrix}, R_y(\beta) = \begin{bmatrix} \cos \beta & 0 & \sin \beta & 0 \\ 0 & 1 & 0 & 0 \\ -\sin \beta & 0 & \cos \beta & 0 \\ 0 & 0 & 0 & 1 \end{bmatrix}, \quad (2.5)$$

$$R_z(\gamma) = \begin{bmatrix} \cos \gamma & -\sin \gamma & 0 & 0 \\ \sin \gamma & \cos \gamma & 0 & 0 \\ 0 & 0 & 1 & 0 \\ 0 & 0 & 0 & 1 \end{bmatrix}.$$

(2.6)

((18) s. 547)

Co se týče změny měřítka, můžeme také i v tomto případě měnit měřítko ve směru jednotlivých os a to použitím této matice:

$$S(s_x, s_y, s_z) = \begin{bmatrix} s_x & 0 & 0 & 0 \\ 0 & s_y & 0 & 0 \\ 0 & 0 & s_z & 0 \\ 0 & 0 & 0 & 1 \end{bmatrix}. \quad (2.7)$$

((18) s. 548)

Transformační matice je reprezentovaná v našem případě velikostí 4x4, protože se pohybuje v trojrozměrném prostoru a plus poslední sloupec reprezentující posuv vektoru. Jednotlivé matice transformace se tedy můžou vynásobit, ale závisí na jejich pořadí (18).

### 2.3.3 Registrační algoritmy

Z důvodu rychlého pokroku a neustálému zvětšování množství dat ke zpracování, roste poptávka po výpočetních anatomických nástrojích v biomedicíně a medicíně. Základním účelem registrace je normalizovat anatomii. Principem těchto nástrojů jsou deformovatelné mapy mezi dvěma obrazy. Zvláště metoda difeomorfní transformace je poměrně zajímavá a to z toho důvodu, že při jejím použití si obrazy zachovávají svou topologii a výsledná transformace je invertovatelná a hladká (19). Samotná topologie je důležitá pro následné porovnávání mezi jednotlivými objekty (19). Registrační nástroje hrají důležitou roli v získávání dat z obrazu, plánování operací, počítačově asistované diagnostice, simulaci operací, radiační terapii, segmentaci či stavbě šablon (20).

Na výběr je poměrně velké množství registračních nástrojů pro použití v medicíně. Liší se svojí dostupností, aktuálností, schopností využívat k výpočtům grafickou kartu, datovými formáty, programovacím jazykem, metodami registrace nebo operačním systémem (20). V našem výzkumu budeme využívat volně dostupnou softwarovou knihovnu **Advanced Neuroimaging Tools**, zkráceně ANTs, která obsahuje nástroje k registraci, segmentaci a tvorby šablon, pomocí kvantitativní morfometrické analýzy (20). Tato knihovna, jak z názvu vyplývá je sice určena původně k výzkumu a práci s obrazy mozku. V tomto uplatnění je používána nejčastěji. Jsou však i výzkumy, kde byla použita i k práci s kostmi (21).

Kromě jeho registrační funkce je možné také využít funkcí pro segmentaci nebo vytváření šablon. ANTs obsahuje několik variant transformací od rigidní, afinní, elastické po diffeomorfní transformaci. Výsledky výzkumů ukazují, že při použití u snímků magnetické rezonance mozku a hrudním CT, symetrická normalizační transformace implementovaná v ANTs patří mezi jeden z nejlepších registračních algoritmů. K tomu využívá různých nerigidních registračních metod jako jsou Demonův algoritmus (algoritmus využívající metodu Monte Carlo, která patří mezi stochastické metody používající pseudonáhodná čísla), deformace volné formy nebo diffeomorfní metoda, která spočívá ve vytvoření izomorfní hladké mapy, která mapuje jeden diferencovatelný objekt na druhý, přitom funkce i její inverze jsou diferencovatelné. To je však pouze jedna část algoritmu, protože je nutné provést ověření, zda-li byla registrace úspěšná. K tomu ANTs využívá různých metod, které mají zjišťovat míru podobnosti mezi fixovaným obrazem a obrazem pohybujícím. Mezi metody, které ANTs používá k vyjádření míry podobnosti patří: vzájemná korelace, střední kvadratická chyba, vzájemná informace, normalizovaná vzájemná korelace a očekávaná pozice sady bodů. ANTs většinou pracuje v několika iteracích, dokud není splněno jedno z podobnostních kritérií. Další výhodou ANTs je, že výstupem není samotná transformace *pohybujícího se obrazu*, ale její invertibilní forma (20).



## 3 Výzkumná část

### 3.1 Cíle práce

#### 3.1.1 Cíle práce

1. Spočítat pozici LTA vůči definovaným rovinám.
2. Analýza korelace mezi věkem/pohlavím a orientací acetabulární roviny.
3. Prokázat závislost LTA a polohy acetabula jako vodícího prvku.

#### 3.1.2 Výzkumné předpoklady

1. Předpoklady polohy LTA
  - (a) Předpokládáme, že úhel antevertze vůči sagitální rovině bude v rozmezí  $5^\circ$  -  $20^\circ$ .
  - (b) Předpokládáme, že úhel abdukce vzhledem k dlouhé ose těla bude v rozmezí  $30^\circ$  -  $50^\circ$ .
2. Korelace acetabulární roviny v závislosti na věku a pohlaví
  - (a) Předpokládáme, že korelace mezi polohou acetabulární roviny a věkem nebude staticky významná.
  - (b) Předpokládáme, že korelace mezi polohou acetabulární roviny a pohlavím bude staticky významná.
3. Předpokládáme, že hodnota korelačního koeficientu mezi polohou LTA a polohou acetabula bude 0,9 a vyšší.

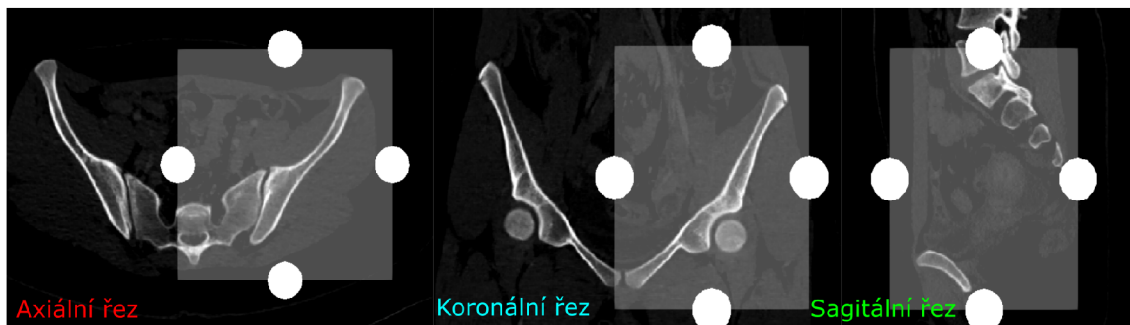
## 3.2 Metodika práce

Abychom mohli zjistit korelaci mezi acetabulem a LTA, porovnat tuto korelaci na základě věku a pohlaví, musíme si nejdříve zpracovat data. Z důvodu poměrně velkého vzorku dat se musíme uchýlit k co největší automatizaci. Co se týče samotných dat (CT snímků pánví), využijeme poloautomatickou segmentaci pomocí programů MITK a Biomedisa, kde obzvláště Biomedisa nám velmi urychlí práci díky své automatizaci s použitím chytré interpolace. Výslednou vysegmentovanou pánví a jejím polygonovým modelem ořízneme původní CT. Společně s tím vytvoříme transformační matice, abychom eliminovali možnost nesprávně položeného pacienta při vyšetření počítačovou tomografií a tak se vyhnuli následné chybě, která by mohla znehodnotit výsledná data. Pro automatické změření úhlů využijeme registrační algoritmus z knihovny ANTs, ale nejdříve musíme určit polohu LTA a acetabula, kterým proložíme rovinu. Nejdříve spočítáme průměrnou hustotu a tvar kosti pomocí ANTs pro obě pohlaví a strany. Z těchto modelů vytvoříme polygonovou geometrii na které následně definujeme potřebné roviny a úhly.

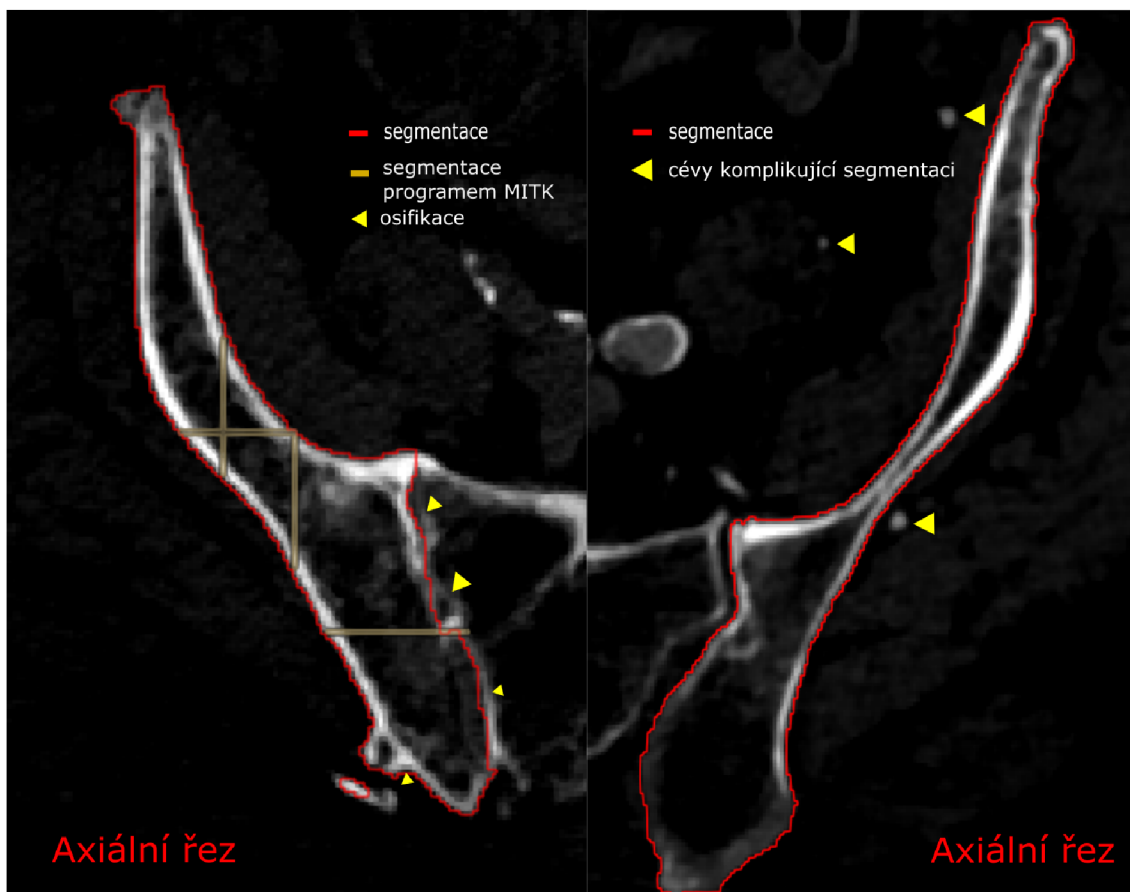
### 3.2.1 Segmentace pánevní kosti

K segmentaci jsme zvolili program MITK v 2021.10 (22). Pro usnadnění výpočtu segmentace a snížení velikosti dat jsme nejdříve oblast každé pánevní kosti ořízli, vytvořením boxu, jehož hranice se nacházely 2-5 cm od nejzazšího okraje pánevní kosti. Důležité si je dávat pozor v axiálním řezu, kraniálně na vrchol crista iliaca, v kaudálním směru na spodní část tuber ischiadicum (23). V sagitálním řezu je vhodné zkontrolovat, zda-li náš box sloužící pro ořez bude zachycovat i konec pánve mediálně u spony stydké (viz obrázek 3.1). Pro celkovou kontrolu jsme shledali řez axiální jako nejvhodnější a používali jsme ho i při kontrolách segmentace samotné. Nejvíce výhodnou rovinou k segmentaci jsme posoudili rovinu axiální, ale vzhledem k použití programu Biomedisa k následnému dotvoření segmentace jsme přidali 2-3 segmentované řezy, jak v sagitální rovině, tak v rovině frontální. Nejvíce problematickou částí bylo zajištění segmentace poblíž ostatních kostí (kost křížová, hlavice stehenní kosti v kyčelní jamce a stydká spona), zkornatělých cév (viz obrázek 3.2) a jiných artefaktů či dalších anatomických struktur. Právě segmentace štěrbiny křížokyčelního kloubu, byla zejména u starších pacientů, komplikovaná a to z důvodu osifikace tkání (viz obrázek 3.2).


V axiálním řezu jsme provedli segmentaci zejména v místech už zmiňované stydké spony, dále také u spina ischiadica, v průběhu acetabula, ve fossa iliaca (ztenčené



Obrázek 3.1: Vytváření boxu pro ořez (Zdroj: autor)



Obrázek 3.2: Komplikace segmentace (Zdroj: autor)



(a) Laterální pohled

(b) Přední pohled

Obrázek 3.3: Polygonový model vysegmentované pravé pánevní kosti (Zdroj: autor)

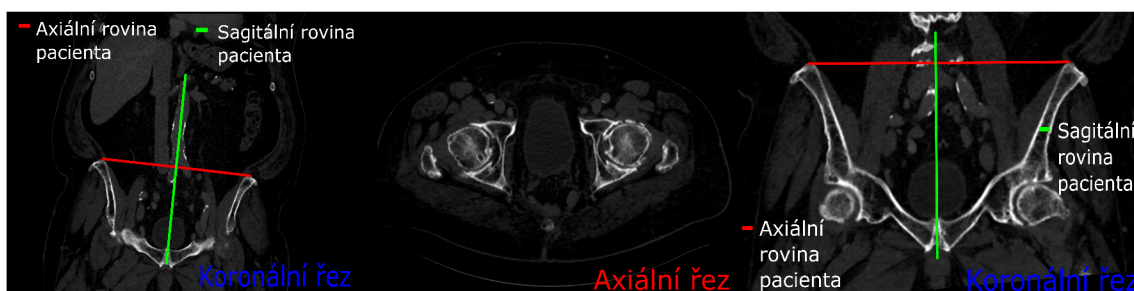zejména u starších osob) a průběhu výše jmenované křížokyčelní štěrbin. Ve frontální rovině jsme se snažili vysegmentovat u některých pacientů obtížně zobrazitelnou spina iliaca posterior superior a inferior a znova zdůraznili kontury acetabula a křížokyčelní štěrbin. V rovině sagitální jsme zdůraznili acetabulum a fossa iliaca.

Následně jsme vysegmentovanou pánevní kost vložili do programu Biomedisa (17). Nejdříve oříznutou část CT, na které byla provedena segmentace a následně vysegmentované řezy z CT souboru. Data byla následně zpracována procesem chytré interpolace. Výsledná data byla překontrolována. V případě nespokojenosti s výsledkem byly přidány další segmentované řezy a znovu vloženy do programu Biomedisa. Pokud data ani poté nebyla uspokojivá, museli jsme přistoupit k ruční segmentaci a úpravě jednotlivých řezů.

Následně vytvoříme polygonový model, který budeme používat k výpočtu a oříznutí CT snímku. Následný ořez (tzv. maska) bude jednou ze vstupních hodnot pro ANTs.

### 3.2.2 Vytvoření transformační matice

Při vyšetření CT může dojít k problému s polohou pacienta. Tento problém by nám následně mohl způsobit problémy s popisováním a vyhodnocením 3D modelu. Proto jsme našli transformační matici pomocí programu Slicer 4.11.20210226 (24). Nejdříve zobrazili axiální řez v části, kde hlavice stehenní kosti dosedá na acetabulum. Následně jsme se pomocí rotace kolem sagitální osy těla snažili, aby na řezu byly obě dvě hlavice zhruba stejně velké. Dalším krokem bylo zobrazení koronárního



Obrázek 3.4: Proces zarovnání pacienta (viz matice 3.1) (Zdroj: autor)

řezu ve ventrálním směru, posouzení polohy spina iliaca anterior superior a korekce pomocí rotace kolem vertikální osy těla. Upravením obrazu, aby se koncové části spina iliaca anterior superior jevily jako stejně velké, jsme dosáhli zarovnáním pacienta rovnoběžně se stolem. Nakonec jsme pomocí posunutí obrazu podél osy transverzální zarovnali obraz tak, aby se spona stydká nacházela na prostředním řezu v sagitální rovině. Tato natočení a posunutí jsme nakonec získali v maticové podobě pomocí programu Slicer. Příklad polohování pacienta je uveden na obrázku 3.4). Byla použita transformační matice tohoto tvaru:

$$T = \begin{bmatrix} 1 & 0,03 & 0,09 & 100 \\ -0,03 & 1 & 0 & 0 \\ -0,09 & 0 & 1 & 0 \\ 0 & 0 & 0 & 1 \end{bmatrix}. \quad (3.1)$$

Tato matice byla vytvořena složením rotace (viz vzorce 2.5, 2.6) a posunu (viz vzorec 2.3). Musíme počítat s tím, že lidské pánve nejsou anatomicky dokonalé a i přes uvedené zarovnání, zde budou vždycky nějaké nedostatky. Důležité je, že toto zarovnání nám umožní aspoň rámcově přesné měření.

### 3.2.3 Vytvoření průměrné pánevní kosti

U vytvoření průměrné pánevní kosti nám jde zejména o eliminaci anatomické variability. Proto nemůžeme vybrat náhodnou pánev z našeho souboru jako definující model pro zadání LTA a acetabula. Zároveň musíme oddělit mužské a ženské pánve od sebe kvůli anatomické odlišnosti pánví.

Zde využijeme algoritmus z knihovny ANTs, který mapuje jednotlivé pánve na sebe v několika iteracích, dokud není průměrná deformace všech kostí co nejmenší

(limit 0,01). Ve finále tedy budeme mít 4 geometrické modely pánví: levou a pravou stranu pro obě pohlaví.

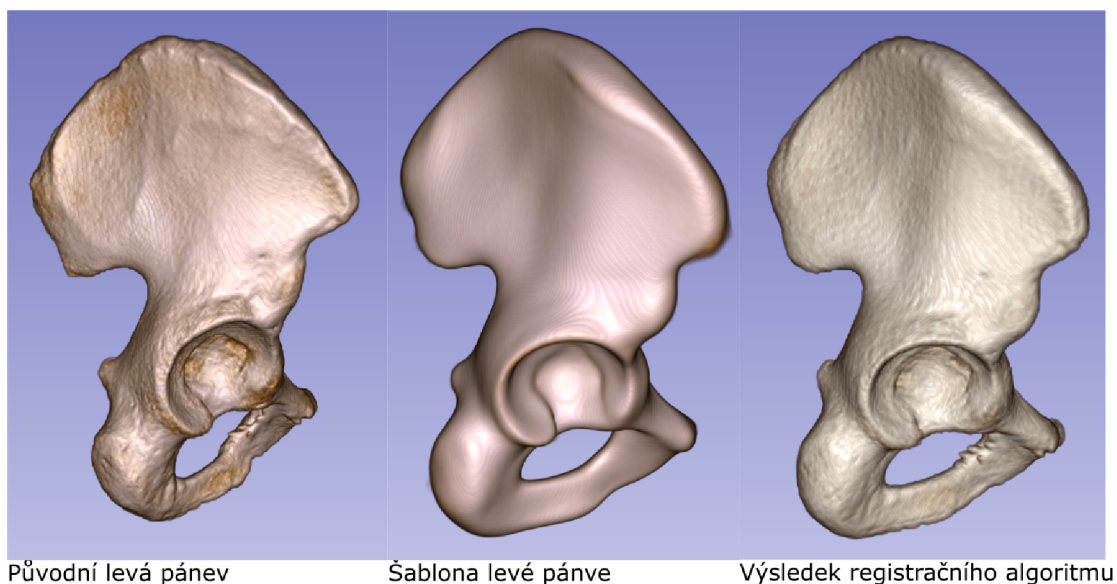
### 3.2.4 Registrační algoritmus

Pro registraci bodů jsme využili registrační algoritmus SyN z knihovny ANTs. Je to ten samý algoritmus, který byl také využit při tvorbě průměrné pánve. Zde se snažíme pánevní kost ze souboru, zde jako **pohybující obraz**  $I$ , geometricky zarovnat na tak zvaně **stálý obraz**  $J$  pomocí vhodné třídy map (viz obrázek 3.5). Tyto mapy umožňují transformovat každý voxel  $x$  na pohybujícím obraze  $I(x)$  na korespondující voxel  $y$  na stálém obraze  $J(y)$  tím, že minimalizujeme rozdíl mezi obrazy pomocí minimalizace účelové funkce. Nejdříve probíhá afinní část, kde pomocí transformačních matic popsaných v teoretické části globálně transformujeme pánevní kost na přibližně správné místo. Následně nastupuje nelineární část, kde nelineárně deformuje jednotlivé voxely tak, aby došlo zarovnání se stálým obrazem (21).

V našem případě využijeme v registračním algoritmu parametr u registrace "SyNRA", který je zkratkou pro symetrickou normalizaci, která se provede nejdříve pomocí rigidní transformace, potom přijde na řadu transformace afinní a na závěr procesu deformativní transformace. Proces probíhá v několika iteracích a pokaždé je kontrolováno definované kritérium.

```
#nahrání knihovny ANTs
import ants
#nahrání knihovny numpy (slouží k matematickým výpočtům)
import numpy as np

#definování stálé proměnné
fixed = ants.image_read('templates/template_left_pelvic_women.mha')
#definování pohybující proměnné
moved = ants.image_read('pacienti/h144F2004k/left_pelvic_masked.mha')
#spuštění registračního algoritmu a definování způsobu registrace "SyNRA"
mytx = ants.registration(fixed=fixed, moving=moved,
                        type_of_transform = 'SyNRA', verbose = True)
#aplikování transformace na pohybující obraz
obr=ants.apply_transforms(fixed=fixed, moving=moved,
                        transformlist = mytx['fwdtransforms'])
```



Obrázek 3.5: Ukázka registračního algoritmu (Zdroj: autor)

*#uložení pohybujícího obrazu*

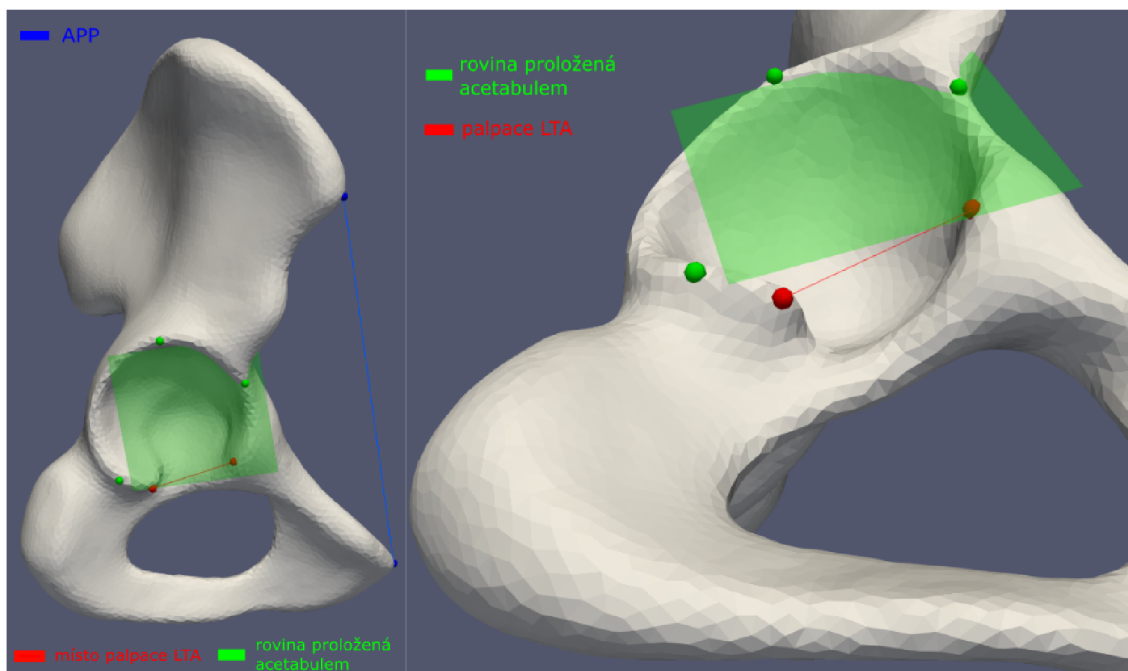
```
ants.image_write(obr, 'pokus1.mha')
```

Zde jsme pouze pro demonstraci zobrazili model pánve a model pánve pacienta po použití registračního algoritmu (viz obrázek 3.5). Můžeme si zde všimnout patrné změny v celkovém natočení a poloze pánve provedenou rigidní a afinní transformací. Model se také mírně vyhladil, ale zůstaly zachované případné výčnělky, či chyby v segmentaci. Je potřeba říci, že dokonalá vyhlazenost není přímo v našem případě žádána z důvodu využití takto zpracovaných pánví pro další výzkum. V našem případě nebudeme však potřebovat registrovat pánev, pouze rozmístit jednotlivé body definující LTA a rovinu acetabula.

### 3.2.5 Palpace bodů

Před použitím registračního algoritmu nejdříve musíme nadefinovat jednotlivé anatomické struktury a roviny, které budou použity při výpočtu. Tyto útvary nadefinujeme pomocí jednotlivých bodů. Vaz LTA definujeme jako úsečku mezi dvěma palpovanými body (viz obrázek 3.6). Rovinu proloženou acetabulem můžeme vyjádřit pomocí tří bodů, které budou vytvářet rovinu (viz obrázek 3.6).

Palpace roviny acetabula je ztížena nerovnoměrností a výstupky acetabula, proto vytvoříme nejdříve rovinu a na základě ní definujeme tři body pro registrační algoritmus. Rovinu zarovnáme tak, aby její střed a normála směřovala do středa



Obrázek 3.6: Palpovaný model levé ženské pánevní kosti (Zdroj: autor)

acetabula. LTA palpujeme narozdíl od acetabulární roviny napřímo, kde definujeme dva body, které po propojení vytvoří úsečku, která doplňuje acetabulum (vyplňuje incisura acetabuli). Dále pro možnost porovnání výsledků s dalšími pracemi jsme museli nalézt průmět anatomické roviny pánve. Průmět APP je definován mezi spina iliaca anterior superior a tuberculum pubicum na levé nebo pravé straně. Zároveň nám APP určuje náklon pánve vůči frontální rovině.

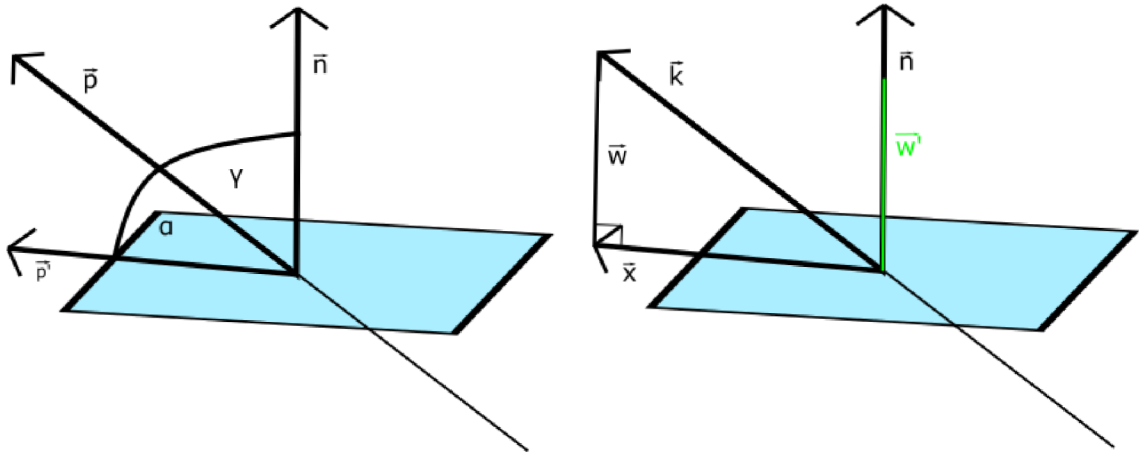
### 3.2.6 Výpočet úhlů

Při výpočtů úhlů a jejich následné korelaci budeme muset využít analytické geometrie. Co se týče úsečky, kterou jsme na našem modelu pánve nahradili LTA vaz, spočítáme její směrový vektor  $\vec{p}$  pomocí rozdílu bodů  $P_1$  a  $P_2$  (viz vzorec 3.2), které jsme definovali na modelu. Vektor  $v$  v našem případě bude tříložkový, protože se pohybujeme v trojrozměrném systému.

$$\vec{p} = P_1 - P_2 = (x_1 - x_2, y_1 - y_2, z_1 - z_2) \quad (3.2)$$

Pro měření úhlu mezi vektorem a rovinou nejdříve určíme normálový vektor roviny  $\vec{n}$ . Po zjištění normálového vektoru roviny se nám situace zjednoduší na výpočet úhlu mezi dvěma vektory (viz vzorec 3.3 a obrázek 3.7), jejichž úhel získáme pomocí





Obrázek 3.7: Úhel rovina/přímka (vlevo) a projekce vektoru na rovinu (vpravo) (Zdroj: autor)

skalárního součinu „ $\cdot$ ” a  $\gamma$  následně odečteme od  $90^\circ$  (viz vzorec 3.4).

$$\cos \gamma = \frac{\vec{p} \cdot \vec{n}}{|\vec{p}| |\vec{n}|}, \gamma \in \langle 0^\circ; 90^\circ \rangle \quad (3.3)$$

$$\alpha = 90^\circ - \gamma \quad (3.4)$$

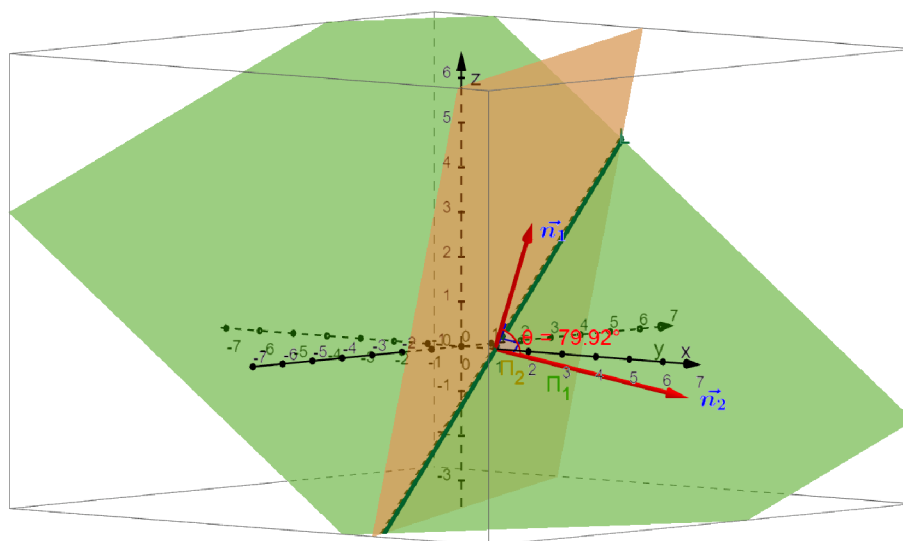
Pro proložení acetabula rovinou jsme definovali 3 body, které použijeme pro zjištění normály roviny  $\vec{n}$ . Jelikož máme zadány naše 3 body, můžeme normálu spočítat jako vektorový součin rozdílů jednoho námi zvoleného bodu, například  $A$ , ku bodům  $B$  a  $C$ :

$$\vec{n} = (A - B) \times (A - C) \quad (3.5)$$

Teď, když už víme, jak zjistit normálu roviny, nám zbývá vyřešit problematiku úhlu dvou rovin. Jak už bylo řečeno, pro výpočet úhlu roviny použijme normály obou rovin, dostaneme tak zase výpočet úhlu dvou přímek (viz vzorec 3.3). Jediným rozdílem bude, že na rozdíl od úhlu roviny a přímky, nebudeme v tomto případě odečítat vypočítaný úhel od  $90^\circ$ .

Vypočítané úhly budeme projektovat do vhodné roviny kvůli rozdílnému pohledu operujícího lékaře při operaci. Jinými slovy, námi spočítaný úhel bude jiné velikosti, pokud se na něj budeme dívat z jiného pohledu. Proto budeme muset nalézt projekci jednotlivých vektorů či normál na jednu z definovaných rovin a následně spočítat úhel v projekci.

Projekci vektoru na rovinu můžeme spočítat pokud známe námi zadaný vektor  $\vec{k}$  a zadanou rovinu, na které budeme vektor zobrazovat (viz vzorec 3.7). Pro výpočet



Obrázek 3.8: Odchylka rovina/rovina (Zdroj: autor)

našeho zobrazovaného vektoru  $\vec{k}$  budeme potřebovat jeho projekci  $\vec{w}$  na normálový vektor  $\vec{n}$ , kterou spočítáme jako:

$$\vec{w} = \frac{\vec{k} \cdot \vec{n}}{|\vec{n}|} \cdot \vec{n} \quad (3.6)$$

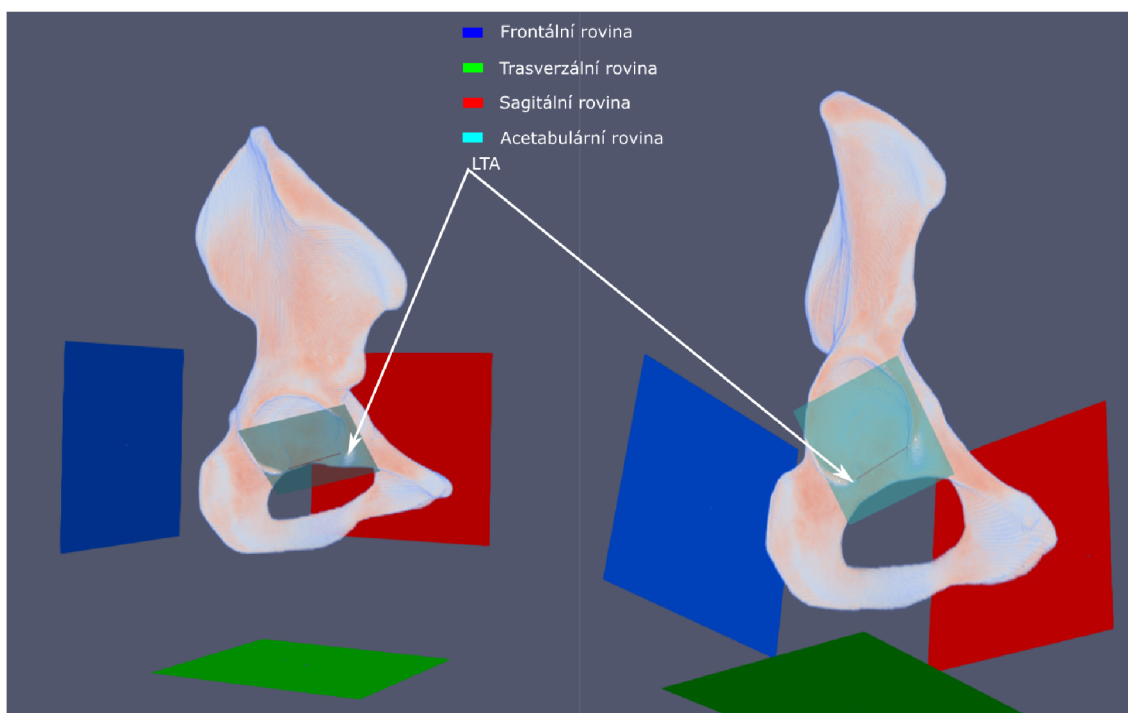
Pokud známe projekci našeho vektoru na normálu námi zvolené roviny, spočítáme náš hledaný vektor  $\vec{x}$  pomocí tohoto vzorce:

$$\vec{x} = \vec{k} - \vec{w} \quad (3.7)$$

Následně výše popsaným vzorcem nalezneme úhel v projekci, jen místo původních vektorů použijeme vektory zobrazené do roviny (viz vzorec 3.3). V případě odchylky roviny a vektoru opět odečteme úhel od  $90^\circ$  (viz vzorec 3.4).

### 3.3 Analýza výzkumných dat

Pro naši práci jsme dostali k dispozici 270 CT snímků, které jsme rozdělili na pravý a levý model pánve. Následně jsme rozdělili modely na mužské a ženské pánve. Dostali jsme tak 133 mužských vzorků obou stran a 137 ženských vzorků. Společně se snímky nám byly poskytnuty informace o věku a pohlaví pacientů.



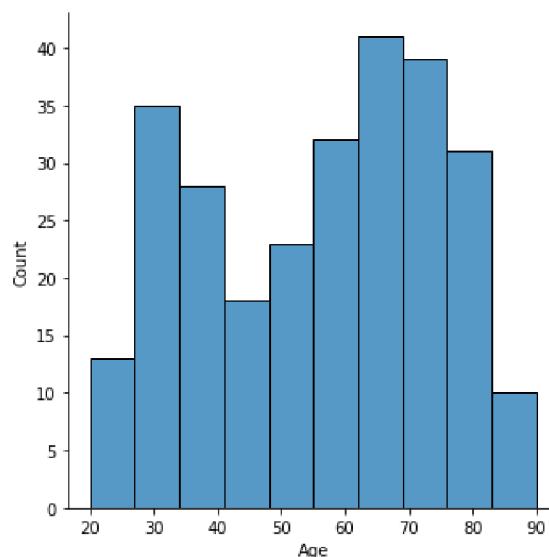
Obrázek 3.9: Anatomické roviny, acetabulární rovina a LTA (Zdroj: autor)

Námi počítanými údaji (viz obrázek 3.9) byla: odchylka LTA vůči sagitální rovině promítnutá do trasverzální (TAL1), odchylka LTA vůči trasverzální rovině promítnutá do roviny sagitální (TAL2), odchylka acetabulární roviny vůči frotální rovině promítnutá do roviny trasverzální (AA), odchylka acetabulární roviny vůči frotální rovině promítnutá do roviny sagitální (OA), odchylka acetabulární roviny vůči sagitální rovině promítnutá do roviny frontální (OI) a odchylka APP vůči frontální rovině promítnutá do roviny sagitální (APPs). TAL1 je náš úhel anteverzace LTA. TAL2 je nově měřený úhel odpovídající pohledu lékaře do acetabula. Acetabulární úhly byly podrobněji vysvětleny v teoretické části.

Pro vyhodnocení dat jsme použili programovací jazyk *Python* a jeho knihovny *NumPy*, *Seaborn*, *Pandas*, *SciPy*. Pro práci s daty byl také využit tabulkový procesor *Microsoft Excel*.

### 3.3.1 Vzorek

Sadou pro naše modely pánví byly retrospektivní a anonymizované soubory DICOM, uloženy jako *MetaImage Medical Format* (.mha). Tyto soubory byly náhodně vybrány z rutinních vyšetření z Fakultní nemocnice Hradec Králové pod dohledem etické komise Fakultní nemocnice Hradec Králové, jednací číslo 202203 P02 (viz příloha



Obrázek 3.10: Histogram věku všech pacientů

A.2). Prostorové rozlišení CT bylo v rozmezí  $0.7 \times 0.7 \times 0.7$  mm až  $1 \times 1 \times 1$  mm (Siemens Definition AS+, Siemens Definition 128, 120-130 kV použito CareDose, rekonstrukční kernel 80-90, kostní algoritmus). Kritéria k zařazení: abdominální CT sken, bez kostního traumatu, od 20 let a výše. Byla snaha vybrat co nejrovnoměrnější zastoupení dat v závislosti na věku (viz obrázek 3.10). Z důvodu frekvence výskytu CT vyšetření u různých věkových kategorií se nám nepodařilo nalézt naprosto shodný počet pacientů ze všech věkových kategorií. Průměrný věk byl 55,7 let. Nejmladšímu pacientovi bylo 20 let, nejstaršímu 90 let.

### 3.3.2 Deskriptivní statistika

Námi vypočítaná data nejdříve prověříme deskriptivní statistikou a testem na normalitu dat. Nejprve se podíváme na naše data jako celek a následně je budeme dělit na jednotlivé, už předem zmíněné části. Při testech normálního rozdělení jsme považovali výsledek za statisticky významný při  $p < 0,05$ . Protože Shapiro-Wilkův test normality je pro větší soubor dat nevhodný, zvolili jsme K-S test pro normální rozdělení. Dále bylo také přihlédnuto k histogramům (viz kapitola Korelace) a kontrolován výskyt odlehlých hodnot.

Z níže vložené deskriptivní statistiky můžeme vidět, že všechna data jsou přibližně normálního rozdělení. Na základě vypočítaných průměrů jednotlivých měření lze vidět, že rozdíly mezi levou a pravou stranou v rámci pohlaví jsou pouze drobné. Naopak u rozdílů průměrů v rámci pohlaví už můžeme vidět odchylky u *TAL1*

a APPs. Důvodem jsou nejspíše anatomické rozdíly mezi mužskou a ženskou pánevní kostí.

## Celek

Tabulka 3.1: Celkový vzorek

	Věk	TAL1	TAL2	AA	OA	OI	APPs
<b>Počet:</b>	270	540	540	540	540	540	540
<b>Průměr:</b>	55,659	4,449	25,021	30,686	31,103	44,441	2,179
<b>Rozptyl:</b>	18,361	6,731	5,871	6,915	6,458	4,433	7,349
<b>MIN:</b>	20	-18,436	5,904	4,939	4,824	27,856	-32,886
<b>25%:</b>	38	-0,496	21,069	26,686	27,237	41,510	-1,890
<b>50%:</b>	58	4,421	25,250	30,591	31,187	44,533	2,707
<b>75%:</b>	71	8,952	28,601	35,194	35,479	47,158	6,756
<b>MAX:</b>	90	23,127	48,803	53,365	56,554	57,812	25,866
<b>K-S test D:</b>	0,092	0,035	0,037	0,036	0,039	0,041	0,048
<b>p-hodnota (K-S):</b>	0,019	0,505	0,442	0,459	0,365	0,318	0,169
<b>Normální rozložení:</b>	NE	ANO	ANO	ANO	ANO	ANO	ANO

## Muži pravá strana

Tabulka 3.2: Muži pravá strana

	Věk	TAL1	TAL2	AA	OA	OI	APPs
<b>Počet:</b>	133	133	133	133	133	133	133
<b>Průměr:</b>	54,932	1,255	25,352	28,615	29,611	43,756	-1,048

Tabulka 3.2: Muži pravá strana

	Věk	TAL1	TAL2	AA	OA	OI	APPs
<b>Rozptyl:</b>	18,365	5,209	6,044	6,792	6,706	4,503	6,849
<b>MIN:</b>	20	-8,847	9,987	4,939	4,824	31,079	-21,024
<b>25%:</b>	38	-2,728	20,954	25,365	25,880	41,254	-5,557
<b>50%:</b>	58	1,406	26,108	28,777	29,575	43,917	-0,581
<b>75%:</b>	69	4,442	29,398	32,083	33,695	46,375	4,022
<b>MAX:</b>	90	15,279	48,561	51,495	55,392	57,070	15,238
<b>K-S test D:</b>	0,096	0,078	0,068	0,049	0,038	0,048	0,075
<b>p-hodnota (K-S):</b>	0,165	0,382	0,556	0,912	0,988	0,915	0,435
<b>Normální rozložení:</b>	ANO	ANO	ANO	ANO	ANO	ANO	ANO

**Muži levá strana**

Tabulka 3.3: Muži levá pánev

	Věk	TAL1	TAL2	AA	OA	OI	APPs
<b>Počet:</b>	133	133	133	133	133	133	133
<b>Průměr:</b>	54,932	-0,084	22,857	30,140	30,827	44,058	1,014
<b>Rozptyl:</b>	18,170	5,972	6,194	7,856	7,247	4,711	7,656
<b>MIN:</b>	20,0	-18,436	5,904	10,082	10,559	27,856	-32,886
<b>25%:</b>	38,0	-3,240	18,336	25,790	27,086	40,815	-3,127
<b>50%:</b>	58,0	-0,516	23,427	30,532	30,596	43,932	1,637
<b>75%:</b>	69,0	3,770	26,425	34,960	35,821	46,936	4,922

Tabulka 3.3: Muži levá pánev

	Věk	TAL1	TAL2	AA	OA	OI	APPs
<b>MAX:</b>	90,0	22,183	48,803	53,365	56,554	57,434	25,866
<b>K-S test D:</b>	0,096	0,066	0,062	0,042	0,054	0,051	0,078
<b>p-hodnota (K-S)</b>	0,161	0,584	0,655	0,969	0,811	0,858	0,379
<b>Normální rozložení:</b>	ANO	ANO	ANO	ANO	ANO	ANO	ANO

### Ženy pravá strana

Tabulka 3.4: Ženy pravá pánev

	Věk	TAL1	TAL2	AA	OA	OI	APPs
<b>Počet:</b>	137	137	137	137	137	137	137
<b>Průměr:</b>	56,365	8,851	25,605	31,378	31,443	44,899	4,100
<b>Rozptyl:</b>	18,430	5,472	5,162	6,002	5,884	4,188	6,843
<b>MIN:</b>	21	-3,385	14,091	15,378	17,269	33,573	-15,165
<b>25%:</b>	39	5,017	21,726	27,612	28,483	42,251	-0,175
<b>50%:</b>	60	8,713	25,595	31,120	31,696	44,764	4,107
<b>75%:</b>	71	11,367	28,626	35,724	34,816	47,944	8,122
<b>MAX:</b>	89	23,127	42,140	48,772	44,582	55,597	22,229
<b>K-S test D:</b>	0,09581	0,050	0,055	0,047	0,055	0,063	0,056
<b>p-hodnota (K-S)</b>	0,1514	0,883	0,785	0,907	0,793	0,634	0,778
<b>Normální rozložení:</b>	ANO	ANO	ANO	ANO	ANO	ANO	ANO

## Ženy levá strana

Tabulka 3.5: Ženy levá pánev

	Věk	TAL1	TAL2	AA	OA	OI	APPs
<b>Počet:</b>	137	137	137	137	137	137	137
<b>Průměr:</b>	56,365	7,550	26,217	32,535	32,479	45,019	4,521
<b>Rozptyl:</b>	18,430	5,420	5,550	6,355	5,636	4,240	6,637
<b>MIN:</b>	21	-6,039	9,349	6,354	5,636	34,388	-13,710
<b>25%:</b>	39	3,724	22,962	17,819	18,264	42,579	0,907
<b>50%:</b>	60	8,075	26,469	28,562	29,167	44,901	4,205
<b>75%:</b>	71	10,586	29,088	32,368	32,898	47,462	8,180
<b>MAX:</b>	89	21,706	43,897	50,764	44,664	57,812	23,412
<b>K-S test D:</b>	0,096	0,042	0,066	0,038	0,060	0,039	0,062
<b>p-hodnota (K-S)</b>	0,151	0,777	0,586	0,988	0,691	0,983	0,659
<b>Normální rozložení:</b>	ANO	ANO	ANO	ANO	ANO	ANO	ANO

### 3.3.3 Korelace

Jelikož jsme naše data vyhodnotili pomocí deskriptivní statistiky a nezamítli jsme normální rozložení našich dat, rozhodli jsme se k zjištění korelace mezi jednotlivými proměnnými využít Pearsonův korelační koeficient. Spočítané hodnoty jsme vynesli do korelační matice. Zároveň jsme vytvořili korelační diagram pro jednotlivé matice, kde je vidět i histogram s rozložením jednotlivých dat. Dále jsme vynesli do korelačního diagramu data v závislosti na stranách a pohlaví.



### **Muži pravá strana**

U mužů na pravé straně jsme našli silnou kladnou korelaci mezi ligamentem a anteverzemi acetabula (viz obrázek 3.11a). Mezi OA a AA je silná kladná korelace, nejspíše proto, že se jedná o jeden a ten samý úhel v různém zobrazení. Mezi AA a OI je střední kladná korelace (0,35). Další statisticky významné závislosti souvisí s APPs, a to střední s úhly ligamenta a dále také střední s OI. U věku nebyla nalezena žádná významná závislost.

### **Muži levá strana**

I na levé straně mužů můžeme pozorovat silnou kladnou statistickou závislost mezi LTA, OA a AA (viz obrázek 3.12a.) Také se zde vyskytují podobné závislosti mezi úhly LTA a APPs, APPs a OI, anteverze. Pouze drobné změny je možné pozorovat u závislostí s nízkým korelačním koeficientem. u věku se nám objevují pouze statisticky slabé korelace krom závislosti na APPs, ale jedná se spíše o výchylku.

### **Ženy pravá strana**

U žen na pravé straně pozorujeme podobnou korelační závislost jako u mužů (viz obrázek 3.13a). Pouze závislost TAL2 a OA nám klesla o pár setin a dostala se na úroveň závislosti střední. U věku se nám teď ukázala závislost na TAL2. Je zde i slabá záporná korelace mezi OI a OA.

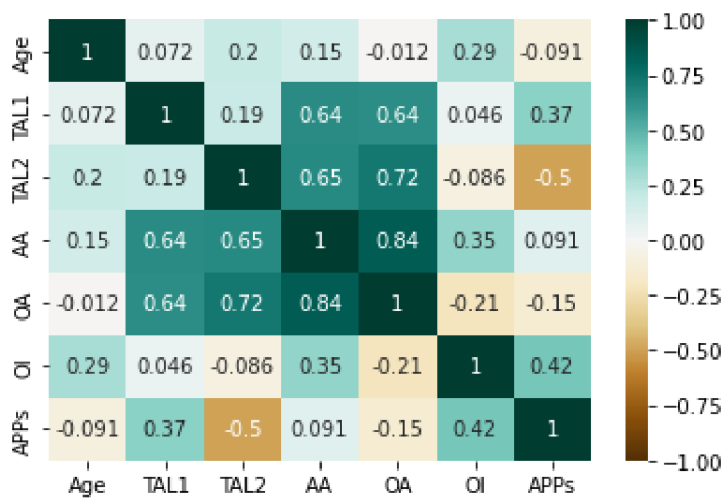
### **Ženy levá strana**

I u žen na levé straně nebyli nalezeni téměř žádné významné odchylky od pravé strany (viz obrázek 3.14a). Hodnoty korelačního koeficientu nám o pár setin vzrostly mezi anteverzí a TAL2. Naopak TAL1 proti OA a AA nám o pár setin kleslo. Opět, jako v předchozích maticích, zde pozorujeme kladnou střední korelaci mezi OI a AA. U věku se nám vyskytuje korelace slabá krom TAL2 i u APPs.

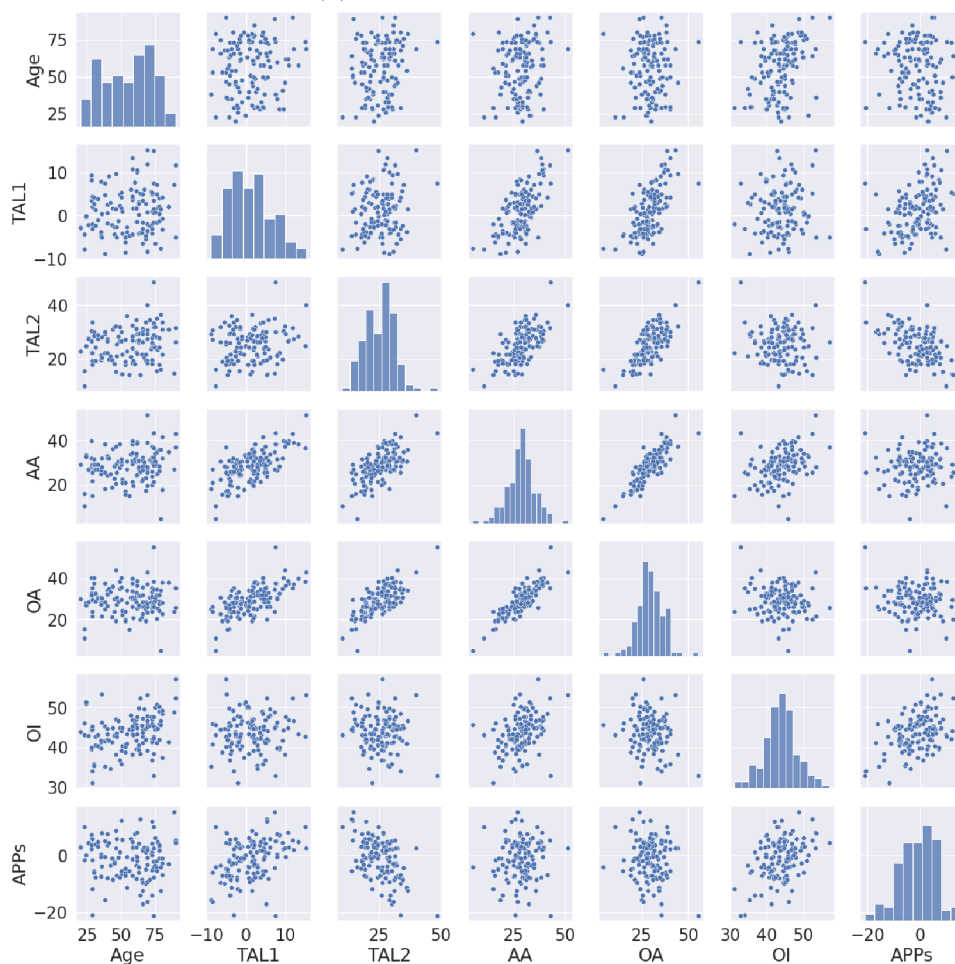
### **Rozdíly**

Rozhodli jsme se také prověřit vizuálně pomocí korelačního diagramu případné změny a rozdíly v korelaci, pokud spolu budeme prověřovat obě strany současně u jednoho pohlaví nebo jednu stranu u obou pohlaví zároveň. V případě levé a pravé strany bylo zamítnuto normální rozdělení, proto byly hodnoty, které s věkem korelujeme, korelovány Spearmanovým korelačním koeficientem.

### Korelační matice



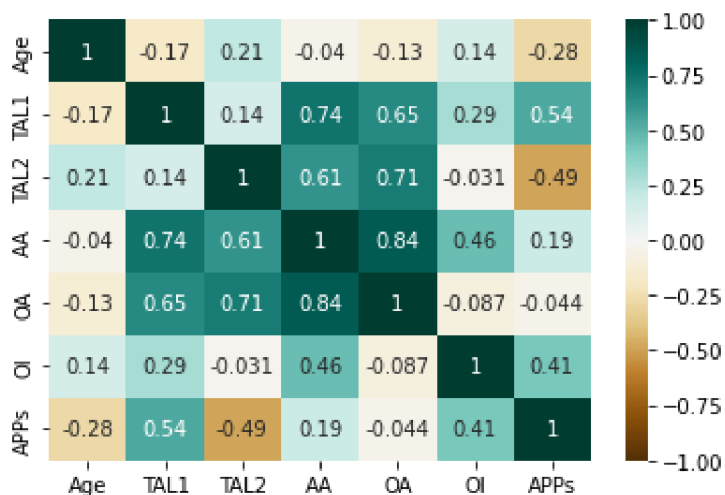
(a) Korelační matice - muži pravá strana



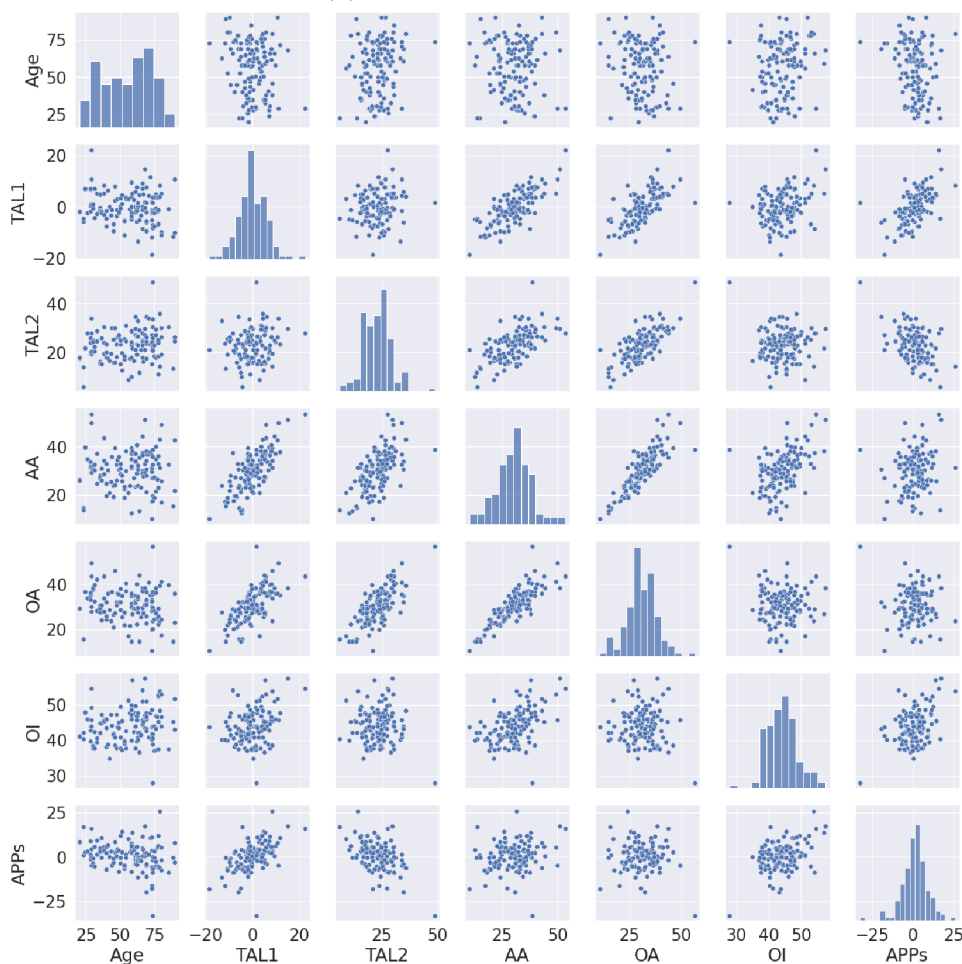
(b) Korelační diagram - muži pravá strana

Obrázek 3.11: Korelace muži pravá strana

### Korelační matice



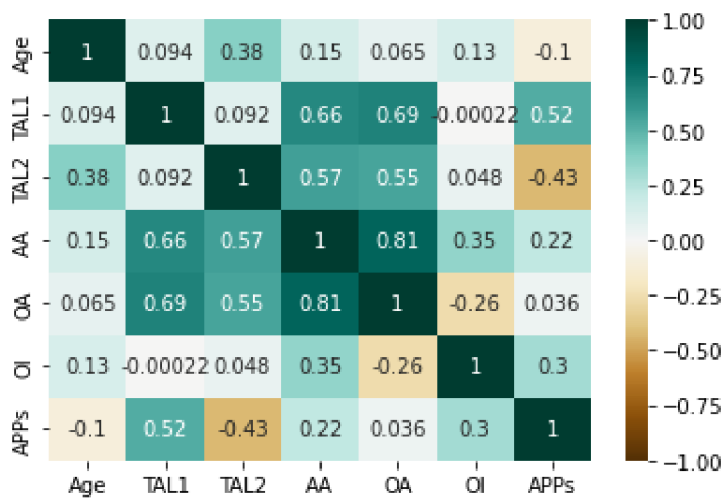
(a) Korelační matice - muži levá strana



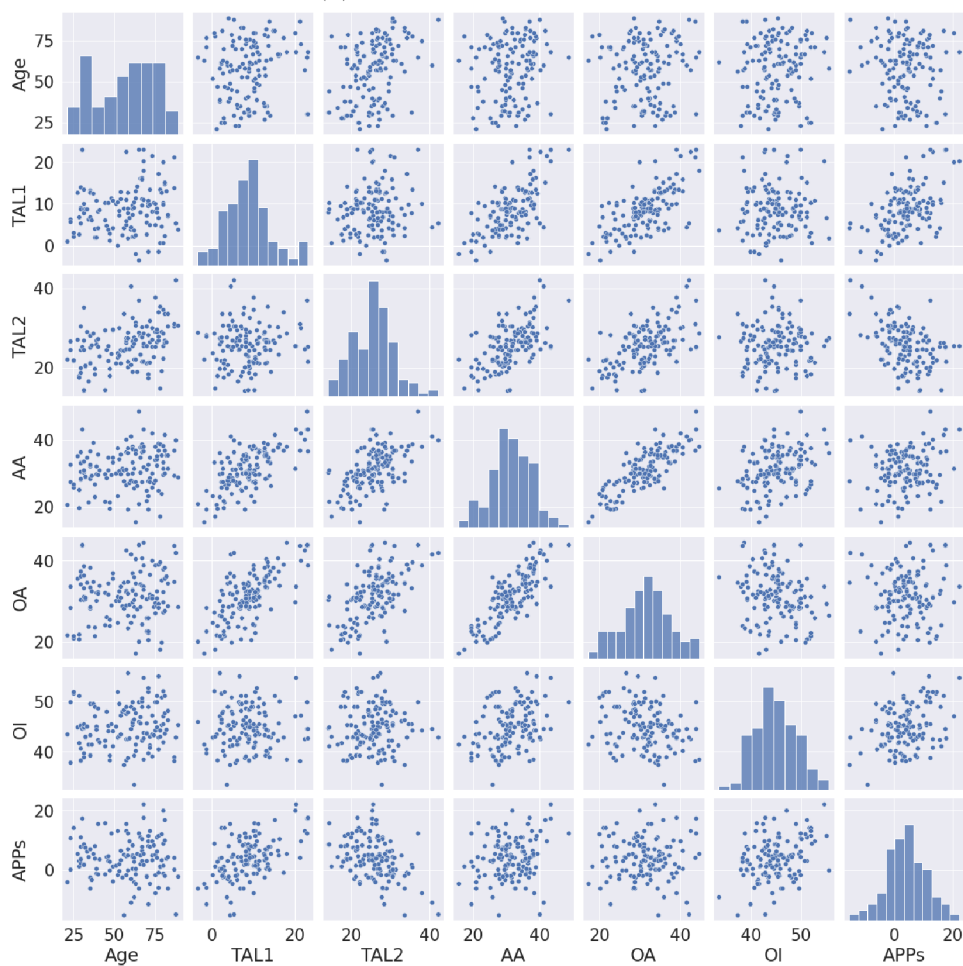
(b) Korelační diagram - muži levá strana

Obrázek 3.12: Korelace muži levá strana

### Korelační matice



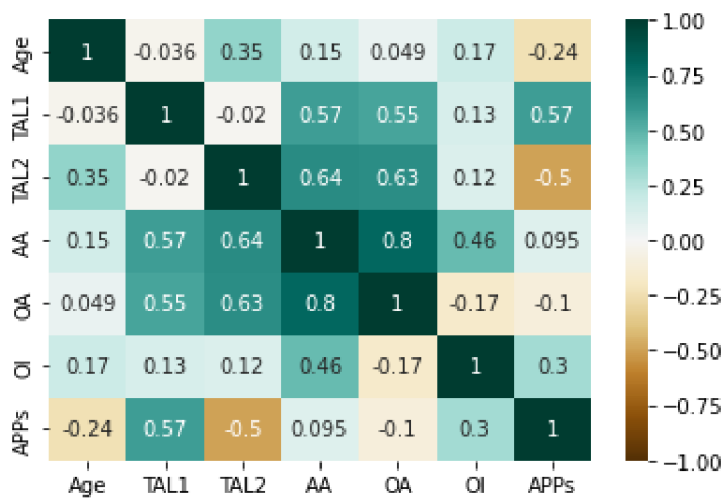
(a) Korelační matice - ženy pravá strana



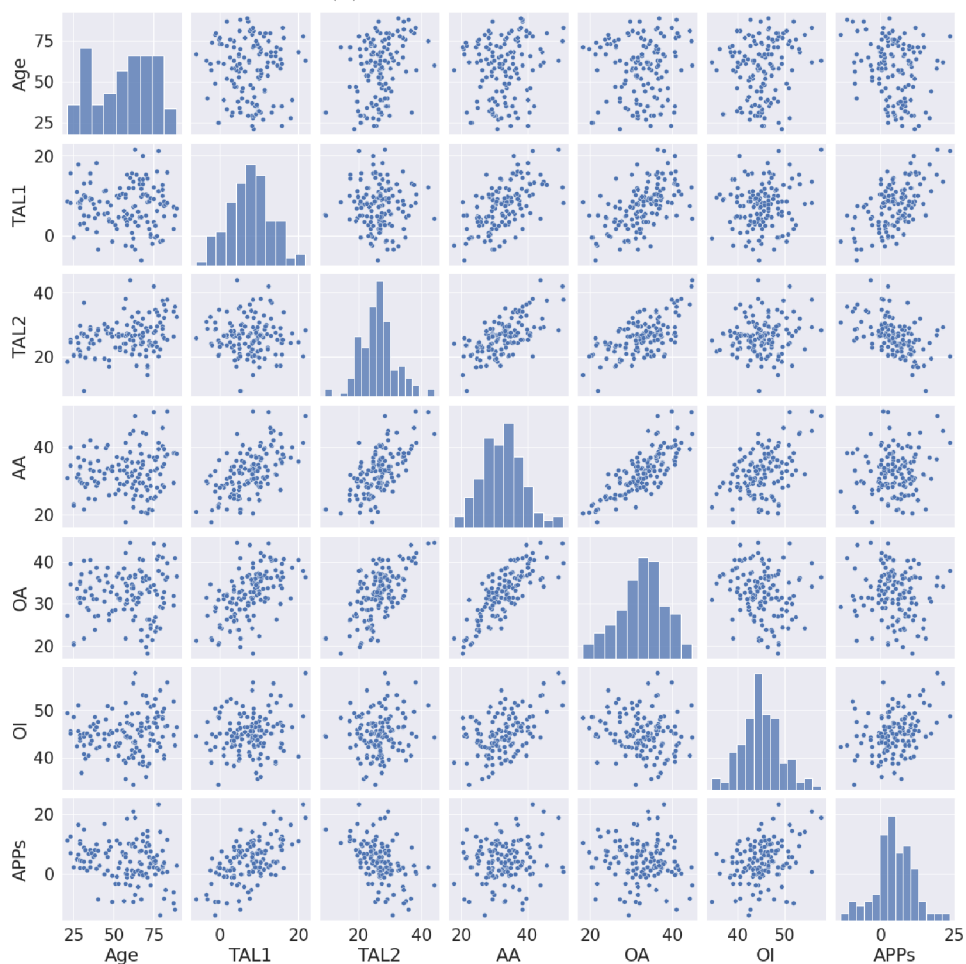
(b) Korelační diagram - ženy pravá strana

Obrázek 3.13: Korelace ženy pravá strana

### Korelační matice



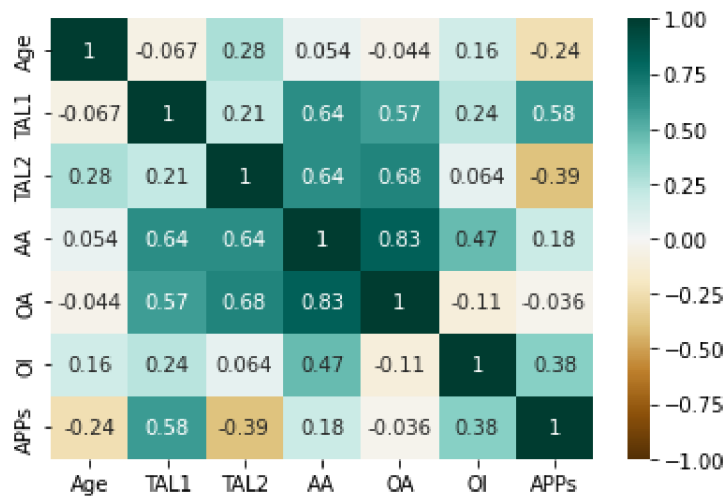
(a) Korelační matice - ženy levá strana



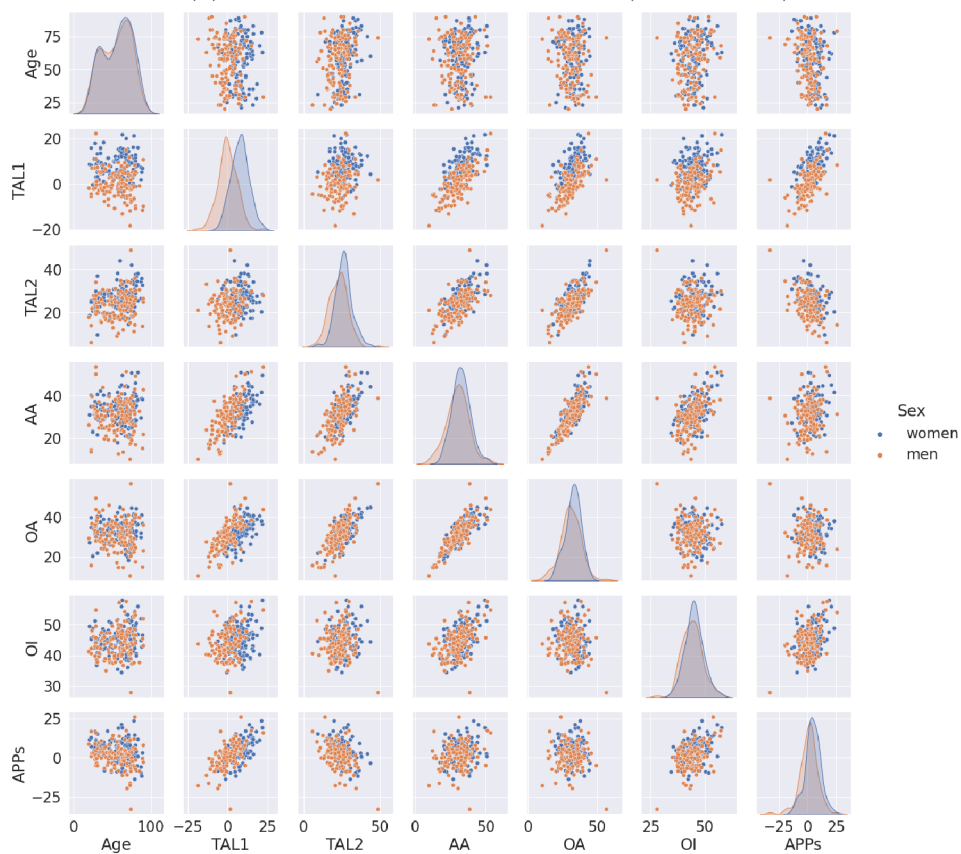
(b) Korelační diagram - ženy levá strana

Obrázek 3.14: Korelace ženy levá strana

### Korelační matice



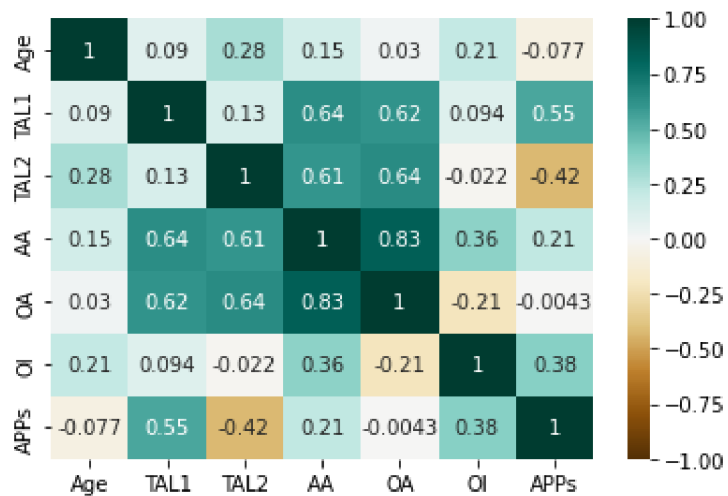
(a) Korelační matice - levá strana (obě pohlaví)



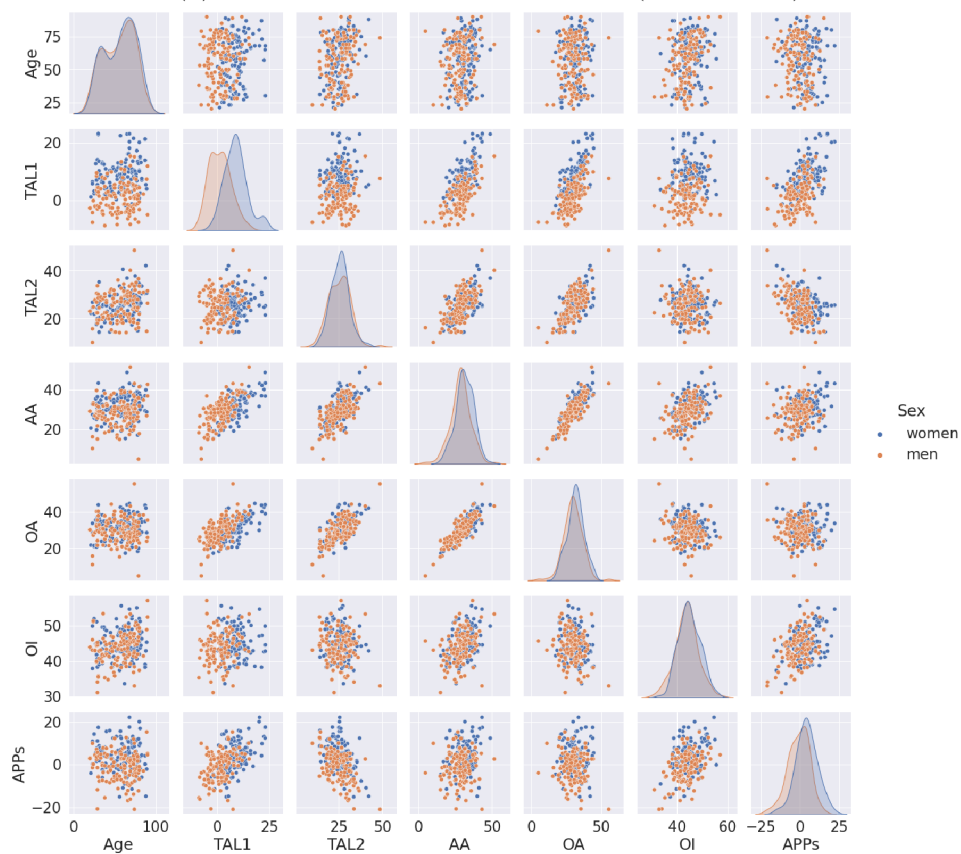
(b) Korelační diagram - levá strana (obě pohlaví)

Obrázek 3.15: Korelace levá strana (obě pohlaví)

### Korelační matice



(a) Korelační matice - pravá strana (obě pohlaví)



(b) Korelační diagram - pravá strana (obě pohlaví)

Obrázek 3.16: Korelace pravá strana (obě pohlaví)

Výsledky korelačních matic a diagramy odpovídají našim zjištěním, které jsme korelovali samostatně a nebyly zjištěny žádné významné odchylky. Z rozsetí hodnot na korelačních diagramech můžeme vyčíst rozdíly hodnot pohlaví (viz obrázky 3.15, 3.16). U stranových rozdílů se jednotlivé hodnoty překrývaly (viz přílohy A.3, A.4). Nejsilnější závislost byla nalezena mezi OA a AA. V tom to případě se jedná o jeden a ten samý úhel, byť promítnutý do jiné roviny. Silné až střední korelace mezi AA, OA a TAL1 a TAL2 jsou předmětem jedné z výzkumných otázek, a proto se k ní vyjádříme v následující kapitole. Závislosti mezi OI a antevertzními úhly lze vysvětlit tím, že všechny tyto úhly popisují vztah acetabula a jeho polohy vzhledem k anatomickým rovinám těla. APPs nám určuje sklon pánve a už z toho můžeme předpokládat, že bude souviset s dalšími hodnotami, které byly měřeny na pánvi. Jedině u OA a AA nejsou viděny statisticky významné korelace, nebo jen slabé. Z toho lze usoudit, že sklon pánve nebude tak významný pro antevertzní hodnoty jako například pro TAL a OI.

### 3.3.4 Pohlavní rozdíly vzhledem ke straně

Pro prokázání rozdílů mezi pohlavími použijeme nepárový T-test a budeme porovnávat jednotlivé strany zvlášť. Za nulovou hypotézu považujeme nulový rozdíl průměrů. Za kritickou hladinu budeme považovat  $p = 0,05$ . Budeme porovnávat, zda jednotlivé měřené úhly patří do stejného souboru. Zároveň ověříme data pro shodu rozptylů.

Tabulka 3.6: Nepárový test hodnot mezi levou stranou muže a ženy

	Věk	TAL1	TAL2	AA	OA	OI	APPS
<b>Normalita K-S Test:</b>	0,092	0,045	0,041	0,026	0,038	0,028	0,047
<b>Normalita K-S Test p:</b>	0,019	0,643	0,751	0,993	0,822	0,981	0,589
<b>Shoda rozptylu T:</b>	1,01	0,824	0,803	0,654	0,605	0,81	0,752
<b>Shoda rozptylu p:</b>	0,968	0,262	0,204	0,015	0,004	0,224	0,099
<b>T-hodnota:</b>	0,640	11,004	4,698	2,759	2,094	1,764	4,026
<b>T-testu hladina p:</b>	0,523	0,000	0,000	0,006	0,037	0,079	0,000



Tabulka 3.6: Nepárový test hodnot mezi levou stranou muže a ženy

	Věk	TAL1	TAL2	AA	OA	OI	APPS
<b>H0:</b>	ANO	NE	NE	NE	NE	ANO	NE
<b>HA:</b>	NE	ANO	ANO	ANO	ANO	NE	ANO

Tabulka 3.7: Nepárový test hodnot mezi pravou stranou muže a ženy

	Věk	TAL1	TAL2	AA	OA	OI	APPS
<b>Normalita K-S Test:</b>	0,092	0,048	0,047	0,042	0,041	0,050	0,042
<b>Normalita K-S Test p:</b>	0,019	0,549	0,584	0,712	0,746	0,504	0,733
<b>Shoda rozptylu T:</b>	1,010	1,100	0,730	0,781	0,770	0,865	0,752
<b>Shoda rozptylu p:</b>	0,968	0,570	0,069	0,153	0,131	0,402	0,099
<b>T-hodnota:</b>	0,640	11,678	0,370	3,545	2,388	2,159	6,178
<b>T-testu hladina p:</b>	0,523	0,000	0,711	0,000	0,018	0,032	0,000
<b>H0:</b>	ANO	NE	ANO	NE	NE	NE	NE
<b>HA:</b>	NE	ANO	NE	ANO	ANO	ANO	ANO

Z tabulek můžeme vidět, že nepárový T-test jsme mohli použít ve všech hodnotách kromě věku, který stejně nebyl v tomto případě stěžejním bodem této statistické metody. U levé strany (viz tabulka 3.6) můžeme pozorovat, že jediná OI ( $p = 0,073$ ) splnila nulovou hypotézu. Naopak u pravé strany (viz tabulka 3.7), jsme našli potvrzení nulové hypotézy u TAL2 ( $p = 0,711$ ) a to poměrně s vysokou hladinou  $p$ .

### 3.3.5 Stranové rozdíly

Pro porovnání stran jsme vzali párový T-test, protože máme od každého pacienta levou a pravou stranu. Jako kritickou hladinu jsme opět vybrali hladinu  $p = 0,05$ .

Nulová hypotéza byla zvolena, že data pocházejí ze stejného souboru. Alternativní, že data nepocházejí ze stejného souboru. Tato část byla provedena nad rámec výzkumných otázek.

U mužů jsme nenašli statisticky významný rozdíl mezi hodnotami pravé a levé strany pouze u OI ( $p = 0,515$ ), za hraniční by se dala považovat AA ( $p = 0,044$ ) (viz tabulka A.1). U žen bylo zjištěno více potvrzení nulové hypotézy, avšak minimálně APPs ( $p = 0,052$ ) se pohybuje na poměrně nízké hodnotě k 5% (viz tabulka A.2). Další potvrzení nulové hypotézy jsme našli u AA ( $p = 0,069$ ) a OI ( $p = 0,773$ ), které byly nalezeny i u mužů.

## 3.4 Analýza výzkumných cílů a předpokladů

### 3.4.1 Poloha LTA

Jedním z našich cílů práce bylo spočítat polohu LTA. Jednou z stěžejních hodnot měl být úhel antevertze vůči sagitální rovině ( $0^\circ$ -  $20^\circ$ ) a druhou měl být úhel abdukce k dlouhé ose těla ( $30^\circ$ -  $50^\circ$ ). Během analýzy dat jsme zjistili, že oproti předchozím předpokladům úhel ligamenta není stejný jako úhel acetabulární. Jeho absolutní hodnota tedy nemůže být zaměněna s doporučenými úhly pro umístění acetabulární komponenty. Úhel abdukce LTA se v literatuře téměř nevyskytuje. Úhel antevertze se v literatuře ve spojení s LTA vyskytuje a i tento úhel slouží k porovnání korelací mezi LTA a acetabulem (25). Naš úhel TAL1 by se dal považovat za výše zmíněnou antevertzi LTA promítnutou do transverzální roviny a je porovnatelný i s výsledky jiných prací. TAL2 se v literatuře nevyskytuje, protože se poměrně obtížněji měří a hodnotí na rentgenech a CT. Protože jsme naše úhly měřili na 3D modelech, mohli jsme zpřesnit model využitím TAL2. Tento úhel odpovídá pohledu chirurga do acetabulární jamky.

Úhel abdukce jsme se rozhodli nevyužít, tudíž pro něj nemůžeme splnit ani výzkumné předpoklady. Z hodnot TAL1, neboli antevertze LTA v transverzální rovině, se do rozmezí z našeho předpokladu ( $5^\circ$ -  $20^\circ$ ) vešly hodnoty u obou stran ženské pánve. U celkového souboru hodnot se nám podařilo spočítat hodnotu poměrně blízkou k  $5^\circ$  ( $4,45^\circ$ , rozptyl:  $6,73^\circ$ , MIN:  $-18,44^\circ$ , MAX:  $23,13^\circ$ ). U mužů se nám do našeho rozmezí dostat nepodařilo. Za tím můžou být původní hodnoty získané literární rešerší, které byly převzaty z prací, kde se měřila antevertze jiným způsobem. Výzkumný předpoklad tak nebyl v původním smyslu splněn.

### 3.4.2 Vztahy mezi orientací acetabula v závislosti na věku a pohlaví

#### Věk

Jedním z našich předpokladů v tomto bodě bylo, že korelace mezi acetabulem a věkem pacientů nebude statisticky významná. Při zjišťování korelací pomocí Pearsonova korelačního koeficientu jsme zjistili, že hodnoty koeficientu se u obou stran, pohlaví i různých kombinací pohybují v nízkých hodnotách. Korelace nám ukazuje v mnoha případech na nezávislost vztahu mezi věkem a jednotlivými úhly nebo na slabý vztah mezi nimi. Ve výjimečných případech můžeme říci, že korelace je střední. Toto se vyskytuje u více vzorků dat u TAL2, kdy se hodnoty vyskytují v rozmezí 0,2-0,38. Zajímavé je, že na hodnoty určující nám střední korelaci se dostaneme pouze u výsledků žen. Co se týče slabých korelací, častá slabá závislost se nám projevila u OI, AA a sklonu pánevní roviny. Acetabulum je jeden z prvků, krom spony stydké a fascies auricularis, které slouží k určení věku (26). Nejedná se však o změny, které by měli mít vliv na acetabulární rovinu, ani palpaci díky promítnutí na průměrnou pánev (27). U APPs jiné vědecké práce ukazují právě na nezávislost sklonu pánve na věku (28). Dá se tak říci, že pokud zde nějaká korelace je, neměla by být významná pro použití LTA jako vodícího prvku.

I přes všechny slabé až střední závislosti usuzujeme, že orientace acetabulární roviny není statisticky závislá na věku pacientů a tím pádem splňujeme náš výzkumný předpoklad.

#### Pohlaví

Naším předpokladem bylo, že korelace mezi polohou acetabula a pohlavím bude statisticky významná. Vzhledem k naším hodnotám (muž/žena) jsme se nakonec rozhodli pro ověření, zda-li hodnoty u mužů a žen pocházejí ze stejného souboru, použít nepárový T-test. U levé strany jediná nevyvrácená nulová hypotéza se nacházela u OI. U pravé strany byla jedinou nevyvrácenou nulovou hypotézou TAL2. Tyto výsledky byly očekávané, z důvodu našich znalostí anatomických rozdílů pánve mezi mužem a ženou.

Už jen na výsledku z tohoto testu a našich znalostí z předvýzkumu můžeme říci, že mezi orientací acetabula (i LTA) a pohlavím pacienta, jsou statisticky významné rozdíly. Výzkumný předpoklad byl splněn, byť ne původně zvažovaným testem.

### 3.4.3 Závislost acetabula a LTA

Zjistili jsme kladnou závislost TAL1 a TAL2 na antevertzi acetabula. Tato závislost se pohybovala v hodnotách odpovídající střední až silné korelaci. Ty odpovídají  $p = 0,55 - 0,74$ . Nebyla zjištěna žádná závislost na OI. Nebyl prokázán námi zvolený předpoklad o velmi silné korelaci, ale i naši střední až silnou jsme zhodnotili za statisticky významnou. Díky LTA, tak můžeme určit úhel antevertze při TAK. Ne, však úhel inklinace při TAK.

## 4 Diskuze

Pro naši práci bychom měli porovnat naše výsledky s výsledky prací zabývajících se podobným tématem. V jedné z prací (3) je možné najít, že hodnoty acetabulární antevertze ve pohybuji kolem  $19^\circ$ . To se s výsledky naší práce neshoduje, i když někteří pacienti těchto hodnot dosahují. Zajímavým poznatkem z této práce je, že i podle této práce mají ženy větší hodnoty antevertze než muži a tím pádem nás dále utvrzují v našem předpokladu rozdílu hodnot mezi pohlavími (3).

V asi nejpodobnější práci (6) té naší byla hodnota průměrné antevertze LTA  $11^\circ$  (v rozmezí:  $-12^\circ$ -  $35^\circ$ ), náklon pánve odpovídal  $5,7^\circ$  (v rozmezí:  $-20^\circ$ -  $20^\circ$ ). Tato práce měla za úkol zkoumat různé parametry polohy LTA u pacientů s určitým stupněm postižení kyčelního kloubu od sekundární osteoartritidy, nekrózy hlavice stehenní kosti až po dysplazii kyčelního kloubu. K jejich vyhodnocení používala 3D rekonstrukci z CT obrazu. Jedna z důležitých věcí související s touto prací je potvrzení vlivu sklonu pánve (APPs) na polohu LTA, kterou jsme mohli pozorovat u našich korelačních matic. I zde je vidět rozdíl mezi antevertzami u mužů a žen (6).

Důvody, které mohou způsobit rozdíly mezi výsledky různých prací, jsou odlišné metody výpočtu úhlů (například pomocí PAN) a různý vzorek (menší vzorek, či pacienti s již postiženou pávní nebo po provedení TAK). Dalším odlišením od naší práce může být využití jiných úhlů, či rovin, do kterých je promítáno například radiologické zobrazení antevertze (29).

Pro další ověření našich domněnek můžeme využít článek doktora Yanga (30), který se zaměřoval na vliv sklonu pánve na acetabulární protetiku. On a jeho spolupracovníci změřili sklon pánve (muži  $-6^\circ$ , ženy  $-4,3^\circ$ ), ale v porovnání s námi nepromítali sklon pánve do sagitální roviny. Změna sklonu pánve o jeden stupeň vede k změně antevertze acetabula o  $0,5^\circ$ -  $1^\circ$  (30). V článku je také odkaz na další práci McColluma et al., která navrhuje, že jakákoliv acetabulární antevertze mezi  $20^\circ$ - $40^\circ$  v závislosti na APP může být považována za stabilní (31). Zároveň jsou zde zmíněny velké změny v AA u pacientů s vysokou mobilitou pánve. Tento článek nám však pomohl přiblížit závislost mezi AA, OA (tím pádem i TAL1) a APPs. U AA a OA jsme

tyto korelace nezaznamenali, ale TAL1 a TAL2 s naší APPs mají poměrně významnou korelaci a zároveň korelují s AA a OA. Tím pádem by informace v tomto článku neměly být zanedbány (30).

V práci doktora Jaina a jeho spolupracovníků (2), kteří analyzovali vědecké práce zabíhající se využitím acetabula při TAK před rokem 2013, potvrdili pozitivní význam při určování anteverze u TAK (2). U prací se případná korelace mezi LTA a acetabulem zjišťuje na základě korelace mezi anteverzí acetabula a anteverzí LTA. I výše zmíněné práce se shodují na závislosti acetabulární anteverze a anteverzi LTA. Často je však zmiňována individualita variace hodnot anteverze u různých pacientů, která může vyústit v uložení kyčelní náhrady mimo Lewinnekovu zónu. Cílem této práce je poukázat na možnost využití LTA při TAK jako vodícího prvku a tím pádem uložení acetabulární komponenty v rozmezí Lewinnekovy bezpečné zóny. Jedna z dalších prací (32) uvádí, že 90 % z jejich vzorku bylo po umístění acetabula paralelně s LTA v bezpečném rozsahu. Zároveň nedoporučují používat LTA jako univerzální vodící prvek, ale mělo by být přihlédnuto ke sagitálnímu sklonu pánve a anteverze stehenní kosti (32). Můžeme na tuto problematiku pohlédnout i ze druhé strany a anteverze podle LTA, může lékaři vykonávajícímu výkon poskytnout vodící prvek, který je přirozený pro každého pacienta.

S přihlédnutím na naše výsledky a výsledky z pracích s podobným zaměřením, nelze pochybovat o závislosti polohy acetabula na LTA. Samozřejmě panují jisté pochybnosti, zejména o poměrné individuální varietě LTA.

Tyto poznatky můžou posloužit pro případný další výzkum a vznik doporučení pro praxi. V tomto případě je důležitá komunikace s ortopedy provádějícími operace z důvodu nejasného určování úhlů mezi jednotlivými pracemi.

Jedním z problémů využití LTA při TAK je identifikovatelnost LTA v operačním poli. Rozlišujeme tak 4 případy stavu LTA při operaci. Nejčastější je případ, kdy je LTA možné rozeznat hned při odhalení acetabula. Dále následují případy, kde je LTA pokryto měkkou tkání, která jde odstranit nebo je LTA pokryto osteofyty. Ve vzácných případech nelze LTA nalézt vůbec (8).

Je možné se taky zamyslet nad naší identifikací LTA. Na CT snímcích je LTA vidět pouze nepatrně a jeho polohu na 3D modelu při palpaci předpokládáme na základě anatomických znalostí. U pacientů by se mohly na základě onemocnění, zranění nebo vrozených variací vyskytnout nesrovnalosti.

Také správná pozice pacienta na operačním stole je rozhodující při provedení úspěšné TAK. Na základě operačního přístupu by měl být pacient správně napolohován, aby bylo zajištěno, že nenastalo žádné vychýlení z anatomických rovin

a správné polohy těla vůči stolu (33). Samotná poloha TAL by neměla být ovlivněna polohou pacienta, na rozdíl od použití mechanického měřiče úhlu (8).

U podobností levé a pravé pánevní kosti nebyla nalezena shoda mezi stranami. To je vysvětlitelné polohou pacienta v CT, přičemž na OI byl dopad nejmenší. Pro zvýšenou korelaci mezi věkem a TAL2 u žen nebyla nalezena žádná zmínka, protože TAL2 není úhlem, který byl dosud měřen.

Další proměnou při TAK jsou zkušenosti operujícího lékaře. Je zde korelace mezi zkušenostmi lékaře a počtu vykloubení. Šance pro vykloubení jsou vyšší u prvních 30 TAK a riziko vykloubení klesá o 50 % každou desátou provedenou primární TAK (8). Tato data je třeba brát s rezervou. Jedná se práce starší datace a je možné, že změny ve výuce a moderní technologie mohou minimalizovat vliv zkušeností.

## 5 Závěr

Byla nalezena významná korelace mezi orientací LTA a acetabulem. Anteverzní hodnoty se blížily k hodnotám v literárních zdrojích. Mezi věkem a jednotlivými úhly jsme nenašli žádnou významnou korelaci. Byl prokázán rozdíl mezi úhly na mužských a ženských pánvích, který jsme předpokládali. Nad rámec našich výzkumných otázek jsme porovnali rozdíl mezi levou a pravou stranu, u kterých jsme zjistili, že nejsou zanedbatelné.

K našemu měření jsme využili velkého vzorku pacientů, který se skládal z CT snímků, ze kterých byl vytvořen 3D model pánevní kosti. Jen díky použití mnoha metod, které nám zjednodušily a zrychlily získání dat pro naši práci, jsme mohli takto velký vzorek zpracovat. Taková míra využití registračních algoritmů a segmentačních nástrojů je oproti ostatním pracím zabývajícím se tímto tématem nestandardní. Zároveň nám to umožnilo měřit i nový úhel TAL2, který by mohl posloužit jako nové vodítko při TAK.



## Seznam použité literatury

1. VARACALLO M., T. D. LUO a N. A. JOHANSON. Total Hip Arthroplasty Techniques. In: *StatPearls [Internet]*. StatPearls Publishing, 2020. Dostupné také z: <https://www.ncbi.nlm.nih.gov/books/NBK507864/>.
2. JAIN S., J. ADERINTO a P. BOBAK. The role of the transverse acetabular ligament in total hip arthroplasty. *Acta Orthop Belg.* 2013, **79**(2), 135–40. ISSN 0001-6462. Dostupné také z: [http://actaorthopaedica.be/assets/2117/02-Jain\\_et\\_al.pdf](http://actaorthopaedica.be/assets/2117/02-Jain_et_al.pdf).
3. HIDDEMA W. B., J. F. MERWE a W. MERWE. The transverse acetabular ligament as an intraoperative guide to cup abduction. *The Journal of arthroplasty.* 2016, **31**(7), 1609–1613. Dostupné z DOI: [10.1016/j.arth.2016.01.019](https://doi.org/10.1016/j.arth.2016.01.019).
4. ABDEL, Matthew P et al. What safe zone? The vast majority of dislocated THAs are within the Lewinnek safe zone for acetabular component position. *Clinical Orthopaedics and Related Research®.* 2016, **474**(2), 386–391. Dostupné z DOI: [10.1007/s11999-015-4432-5](https://doi.org/10.1007/s11999-015-4432-5).
5. ČIHÁK, Radomír. *Anatomie.* Praha: Grada, 2016. ISBN 978-80-247-3817-8.
6. ABE, Hirohito et al. Is the transverse acetabular ligament a reliable cup orientation guide? *Acta Orthopaedica.* 2012, **83**(5), 474–480. Dostupné z DOI: [10.3109/17453674.2012.727077](https://doi.org/10.3109/17453674.2012.727077).
7. KALTEIS, T. et al. The role of the transverse acetabular ligament for acetabular component orientation in total hip replacement. *The Journal of Bone and Joint Surgery. British volume.* 2011, **93-B**(8), 1021–1026. Dostupné z DOI: [10.1302/0301-620X.93B8.25720](https://doi.org/10.1302/0301-620X.93B8.25720).
8. AGARWAL, Archit et al. Validation of use of transverse acetabular ligament and mechanical angle guide device to orient the acetabular cup. *Journal of Clinical Orthopaedics and Trauma.* 2020, **11**, S766–S771. ISSN 0976-5662. Dostupné z DOI: [10.1016/j.jcot.2020.07.034](https://doi.org/10.1016/j.jcot.2020.07.034).

9. MURRAY, DW. The definition and measurement of acetabular orientation. *The Journal of bone and joint surgery. British volume.* 1993, **75**(2), 228–232. ISSN 2049-4408. Dostupné také z: <https://citeseerx.ist.psu.edu/viewdoc/download?doi=10.1.1.476.9132&rep=rep1&type=pdf>.
10. TEZUKA, Taro et al. Functional Safe Zone Is Superior to the Lewinnek Safe Zone for Total Hip Arthroplasty: Why the Lewinnek Safe Zone Is Not Always Predictive of Stability. *The Journal of Arthroplasty.* 2019, **34**(1), 3–8. ISSN 0883-5403. Dostupné z DOI: [10.1016/j.arth.2018.10.034](https://doi.org/10.1016/j.arth.2018.10.034).
11. PIVEC, Robert et al. Hip arthroplasty. *The Lancet.* 2012, **380**(9855), 1768–1777. ISSN 0140-6736. Dostupné z DOI: [10.1016/S0140-6736\(12\)60607-2](https://doi.org/10.1016/S0140-6736(12)60607-2).
12. VAVŘÍK, Pavel et al. The National Register of Joint Replacements of the Czech Republic. *Acta chirurgiae orthopaedicae et traumatologiae Cechoslovaca.* 2014, **81**, 3–68. ISSN 0001–5415.
13. KNIGHT S. R., R. AUJLA a S. P. BISWAS. Total Hip Arthroplasty-over 100 years of operative history. *Orthopedic reviews.* 2011, **3**(2). Dostupné z DOI: [10.4081/or.2011.e16](https://doi.org/10.4081/or.2011.e16).
14. HOLZWARTH, Uwe a Giulio COTOGNO. Total hip arthroplasty. *Brussels: European Commission.* 2012. Dostupné z DOI: [doi/10.2788/31286](https://doi.org/10.2788/31286).
15. DUNGL, Pavel. *Ortopedie.* Praha: Grada, 2014. ISBN 978-80-247-4357-8.
16. MORETTI, Vincent M.; POST, Zachary D. Surgical approaches for total hip arthroplasty. *Indian journal of orthopaedics.* 2017, **51**(4), 368–376. Dostupné z DOI: [10.4103/ortho.IJOrtho\\_317\\_16](https://doi.org/10.4103/ortho.IJOrtho_317_16).
17. LÖSEL, Philipp D. et al. Introducing Biomedisa as an open-source online platform for biomedical image segmentation. *Nature communications.* 2020, **11**(1), 1–14. Dostupné z DOI: [10.1038/s41467-020-19303-w](https://doi.org/10.1038/s41467-020-19303-w).
18. ŽÁRA, Jiří. *Moderní počítačová grafika.* Brno: Computer Press, 2004. ISBN 80-251-0454-0.
19. AVANTS, Brian B. et al. A reproducible evaluation of ANTs similarity metric performance in brain image registration. *NeuroImage.* 2011, **54**(3), 2033–2044. ISSN 1053-8119. Dostupné z DOI: [10.1016/j.neuroimage.2010.09.025](https://doi.org/10.1016/j.neuroimage.2010.09.025).
20. KESZEI A. P., B. BERKELS a T. M. DESERNO. Survey of non-rigid registration tools in medicine. *Journal of digital imaging.* 2017, **30**(1), 102–116. Dostupné z DOI: [10.1007/s10278-016-9915-8](https://doi.org/10.1007/s10278-016-9915-8).

21. KUCHARŤ, Michal et al. Shape morphing technique can accurately predict pelvic bone landmarks. *International Journal of Legal Medicine*. 2021, 1–10. Dostupné z DOI: [10.1007/s00414-021-02501-6](https://doi.org/10.1007/s00414-021-02501-6).
22. WOLF, Ivo et al. The Medical Imaging Interaction Toolkit (MITK) - a toolkit facilitating the creation of interactive software by extending VTK and ITK. *Proc SPIE*. 2004. Dostupné z DOI: [10.1117/12.535112](https://doi.org/10.1117/12.535112).
23. NETTER, Frank H. *Netterův anatomický atlas člověka*. Brno: CPress, 2016. ISBN 978-80-264-3212-8.
24. FEDOROV, Andriy et al. 3D Slicer as an image computing platform for the Quantitative Imaging Network. *Magnetic Resonance Imaging*. 2012, **30**(9), 1323–1341. ISSN 0730-725X. Dostupné z DOI: [10.1016/j.mri.2012.05.001](https://doi.org/10.1016/j.mri.2012.05.001).
25. YOON, Byung-Ho et al. Is transverse acetabular ligament a reliable guide for aligning cup anteversion in total hip arthroplasty?: A measurement by CT arthrography in 90 hips. *Journal of Orthopaedic Science*. 2016, **21**(2), 199–204. ISSN 0949-2658. Dostupné z DOI: [10.1016/j.jos.2015.11.007](https://doi.org/10.1016/j.jos.2015.11.007).
26. MIRANKER, Molly. A comparison of different age estimation methods of the adult pelvis. *Journal of forensic sciences*. 2016, **61**(5), 1173–1179. Dostupné z DOI: [10.1111/1556-4029.13130](https://doi.org/10.1111/1556-4029.13130).
27. CALCE, Stephanie E. A new method to estimate adult age-at-death using the acetabulum. *American journal of physical anthropology*. 2012, **148**(1), 11–23. Dostupné z DOI: [10.1002/ajpa.22026](https://doi.org/10.1002/ajpa.22026).
28. ZAHN, Robert K. et al. Pelvic tilt compensates for increased acetabular anteversion. *International orthopaedics*. 2016, **40**(8), 1571–1575. Dostupné z DOI: [10.1007/s00264-015-2949-6](https://doi.org/10.1007/s00264-015-2949-6).
29. SALAL, Mohammed Hatem. Transverse acetabular ligament as an anatomical landmark for intraoperative cup anteversion in primary total hip replacement. *J Coll Physicians Surg Pak*. 2017, **27**(10), 642–644. Dostupné také z: <https://www.jcpsp.pk/archive/2017/Oct2017/11.pdf>.
30. YANG G., Y. LI a H. ZHANG. The influence of pelvic tilt on the anteversion angle of the acetabular prosthesis. *Orthopaedic Surgery*. 2019, **11**(5), 762–769. Dostupné z DOI: [10.1111/os.12543](https://doi.org/10.1111/os.12543).
31. MCCOLLUM, Donald E. a Williem J. GRAY. Dislocation after total hip arthroplasty. Causes and prevention. *Clinical Orthopaedics and Related Research*. 1990, (261), 159–170. ISSN 0009-921X.

32. MIYOSHI, Hideaki et al. Anteversion of the Acetabular Component Aligned With the Transverse Acetabular Ligament in Total Hip Arthroplasty. *The Journal of Arthroplasty*. 2012, **27**(6), 916–922. ISSN 0883-5403. Dostupné z DOI: [10.1016/j.arth.2011.10.017](https://doi.org/10.1016/j.arth.2011.10.017).
33. BEVERLAND, DE. et al. Placement of the acetabular component. *The bone & joint journal*. 2016, **98**(1A), 37–43. Dostupné z DOI: [10.1302/0301-620X.98B1.36343](https://doi.org/10.1302/0301-620X.98B1.36343).

## A Přílohy

Tato část obsahuje seznam příloh. Jsou zde vloženy grafy, matice a tabulky, které byly zkoumány mimo výzkumné otázky. Navíc je zde souhlas etické komise s výzkumem.

### A.1 Seznam příloh

- Stanovisko etické komise
- Korelace muži levá vs. pravá strana
- Korelace ženy levá vs. pravá strana
- Párový T-test rozdílu stran

### A.2 Stanovisko etické komise

### A.3 Korelace muži levá vs. pravá strana

### A.4 Korelace ženy levá vs. pravá strana

Etická komise, Fakultní nemocnice Hradec Králové, Sokolská 581, 500 05 Hradec Králové  
Ethics Committee, University Hospital Hradec Kralove, Sokolská 581, 500 05 Hradec Králové

STANOVISKO ETICKÉ KOMISE Opinion of the Ethics Committee	
Vážený pan Mgr. Michal Kuchař Ústav anatomie. LF Hradec Králové	
Číslo jednací/Reference number:	202203 P02
Zkoušející: Vedoucí: Konzultant:	Ondřej Pelc, student bc. Studia TUL Liberec, Fakulta zdravotnických studií doc. Ing. Petr Henyš, Ph.D., Technická Univerzita v Liberci, Fakulta mechatroniky Mgr. Michal Kuchař, Ústav anatomie. LF Hradec Králové
Název studie/Full Title of study:	Ligamentum transversum acetabuli (LTA) jako vodící vaz při totálních artroplastikách kyčle
Datum doručení žádosti/Date of submission of the Application Form: Datum jednání EK + čas/Date and time of Ethics Committee's session:	08Mar2022 03Mar2022 (14.00-15.00)
Seznam hodnocených dokumentů/List of all submitted documents:	Žádost o projednání EK FNHK
Vyjádření EK/ Ethics Committee's opinion: EK vydává / EC issues	<input checked="" type="checkbox"/> Souhlasné stanovisko/Favourable opinion <input type="checkbox"/> Nesouhlasné stanovisko/Unfavourable opinion

University Hospital Hradec Králové  
Ethics Committee  
Sokolská 581  
500 05 Hradec Králové  
Czech Republic

Datum/Date: 08Mar2022

MUDr. Jiří Vortel, předseda EK  
Signature of Chairperson of the EC

Vyřizuje: Ing. Petra Doležalová, tel.: 49 583 3795; E-mail: [etikom@fnhk.cz](mailto:etikom@fnhk.cz)

Obrázek A.1: Stanovisko etické komise strana první

Seznam členů etické komise/List of the Ethics Committee Members:

Jméno a příjmení First name and surname	Muž/ Žena Male/ Female	Odbornost Specialization	Zaměstnanec zřizovatele EK*		Funkce v EK Role in EC	Přítomen Attendance		Hlasoval Voted	
			Ano Yes	Ne No		Ano Yes	Ne No	Ano Yes	Ne No
Josef Bis, M.D., Ph.D.	M	Physician, The 1st Dept. of Internal Medicine, University Hospital Hradec Králové	<input checked="" type="checkbox"/>	<input type="checkbox"/>	member	<input type="checkbox"/>	<input checked="" type="checkbox"/>	<input type="checkbox"/>	<input checked="" type="checkbox"/>
Petra Doležalová, Ing.	F	Economist, University Hospital Hradec Králové	<input checked="" type="checkbox"/>	<input type="checkbox"/>	member	<input checked="" type="checkbox"/>	<input type="checkbox"/>	<input checked="" type="checkbox"/>	<input type="checkbox"/>
Jan Harrer, Prof, M.D, Ph.D.	M	Cardiac surgeon University Hospital Hradec Králové	<input checked="" type="checkbox"/>	<input type="checkbox"/>	member	<input checked="" type="checkbox"/>	<input type="checkbox"/>	<input checked="" type="checkbox"/>	<input type="checkbox"/>
Eduard Havel, M.D., Ph.D.	M	Physician of the Surgery Dept., University Hospital Hradec Králové	<input checked="" type="checkbox"/>	<input type="checkbox"/>	member	<input type="checkbox"/>	<input checked="" type="checkbox"/>	<input type="checkbox"/>	<input checked="" type="checkbox"/>
Josef Herink, Assoc.Prof., M.D., Ph.D.	M	Physician , Dept. of Toxicology	<input type="checkbox"/>	<input checked="" type="checkbox"/>	member	<input checked="" type="checkbox"/>	<input type="checkbox"/>	<input checked="" type="checkbox"/>	<input type="checkbox"/>
Marta Horáková, Ing.	F	Economist	<input type="checkbox"/>	<input checked="" type="checkbox"/>	member	<input checked="" type="checkbox"/>	<input type="checkbox"/>	<input checked="" type="checkbox"/>	<input type="checkbox"/>
Jaromír Hrubecský, M.D.	M	Physician Retired	<input type="checkbox"/>	<input checked="" type="checkbox"/>	member	<input checked="" type="checkbox"/>	<input type="checkbox"/>	<input checked="" type="checkbox"/>	<input type="checkbox"/>
Petr Hůlek, Prof., M.D., Ph.D.	M	Physician ,The 2nd Dept. of Internal Medicine, University Hospital Hradec Králové	<input checked="" type="checkbox"/>	<input type="checkbox"/>	member	<input checked="" type="checkbox"/>	<input type="checkbox"/>	<input checked="" type="checkbox"/>	<input type="checkbox"/>
Štěpán Klásek	M	Diocesan bishop of Litomyšl	<input type="checkbox"/>	<input checked="" type="checkbox"/>	member	<input checked="" type="checkbox"/>	<input type="checkbox"/>	<input checked="" type="checkbox"/>	<input type="checkbox"/>
Kopecský Jindřich M.D., Ph.D.	M	Physician, Department of Oncology and Radiotherapy, University Hospital Hradec Králové	<input checked="" type="checkbox"/>	<input type="checkbox"/>	member	<input checked="" type="checkbox"/>	<input type="checkbox"/>	<input type="checkbox"/>	<input checked="" type="checkbox"/>
Hubert Vaniček, M.D., Ph.D.	F	Physician, Department of Pediatric Medicine, University Hospita Hradec Králové I	<input checked="" type="checkbox"/>	<input type="checkbox"/>	member	<input checked="" type="checkbox"/>	<input type="checkbox"/>	<input checked="" type="checkbox"/>	<input type="checkbox"/>
Petra Rozsivalová, PhamDr.	F	Pharmacy, University Hospital Hradec Králové	<input checked="" type="checkbox"/>	<input type="checkbox"/>	member	<input type="checkbox"/>	<input checked="" type="checkbox"/>	<input type="checkbox"/>	<input checked="" type="checkbox"/>
Rosvita Ševčíková, M.A.	F	Lawyer	<input type="checkbox"/>	<input checked="" type="checkbox"/>	member	<input checked="" type="checkbox"/>	<input type="checkbox"/>	<input checked="" type="checkbox"/>	<input type="checkbox"/>
Ivana Dvořáčková, M.A.	F	Vice-Head Nurse, University Hospital Hradec Králové	<input checked="" type="checkbox"/>	<input type="checkbox"/>	member	<input checked="" type="checkbox"/>	<input type="checkbox"/>	<input checked="" type="checkbox"/>	<input type="checkbox"/>
Jiří Vortel, M.D.	M	Cardiologist – private physician	<input checked="" type="checkbox"/>	<input type="checkbox"/>	chairman	<input checked="" type="checkbox"/>	<input type="checkbox"/>	<input checked="" type="checkbox"/>	<input type="checkbox"/>
Jiřina Zatloukalová, M.A.	F	Lawyer	<input type="checkbox"/>	<input checked="" type="checkbox"/>	member	<input checked="" type="checkbox"/>	<input type="checkbox"/>	<input checked="" type="checkbox"/>	<input type="checkbox"/>

(pozn: \*Zaměstnanec zřizovatele EK/ Employee of EC appointing authority)

Etická komise prohlašuje, že byla ustavena a pracuje podle jednacího řádu v souladu se správnou klinickou praxí (GCP) a platnými právními předpisy/The Ethics Committee hereby declares that it was established and operates in accordance with its Rules of Procedure in compliance with Good Clinical Practice and valid legal regulations:

Ano/Yes

Ne/No

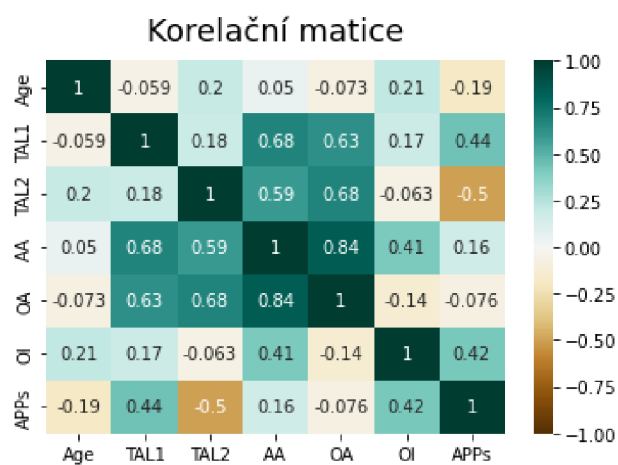
Komentář/Comments: no.....

University Hospital Hradec Králové  
Ethics Committee  
Sokolská 581  
500 05 Hradec Králové  
Czech Republic

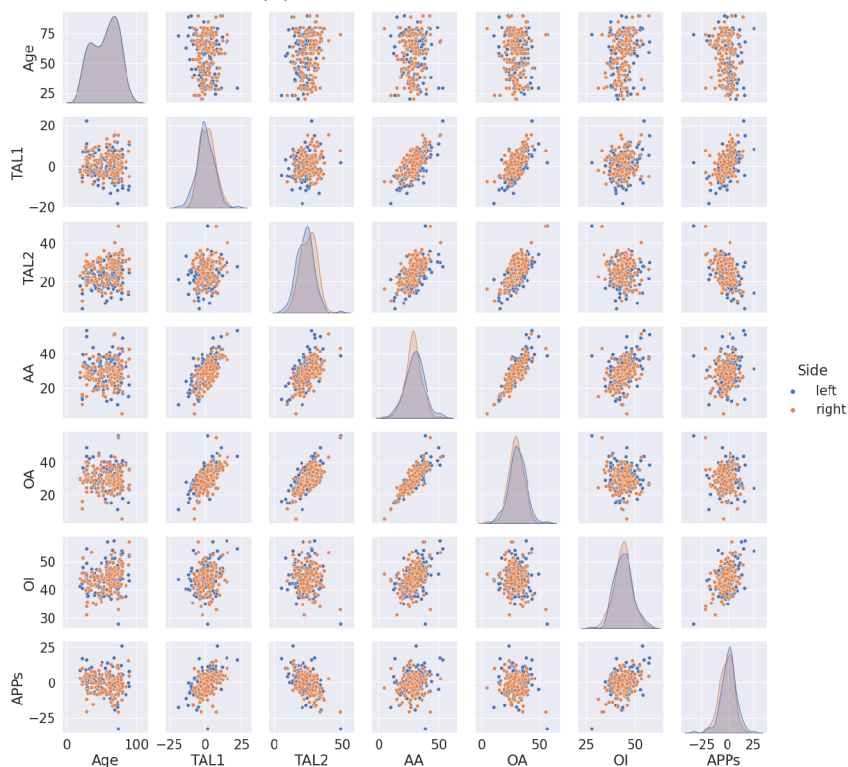Datum/Date: 03MAR2022

MUDr. Jiří Vortel, předseda EK  
Signature of Chairperson of the EC

Obrázek A.2: Stanovisko etické komise strana první



(a) Korelační matice - muži

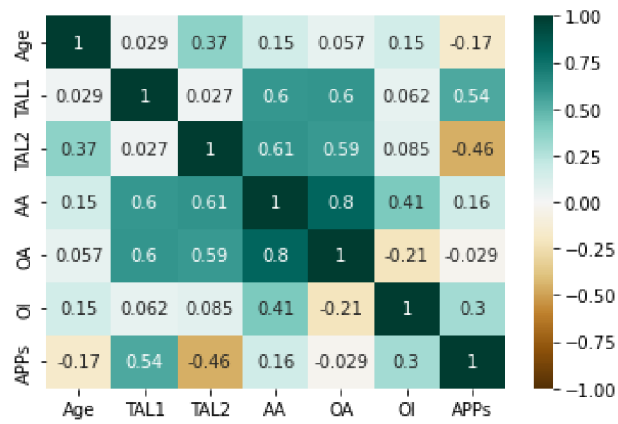


(b) Korelační diagram - muži

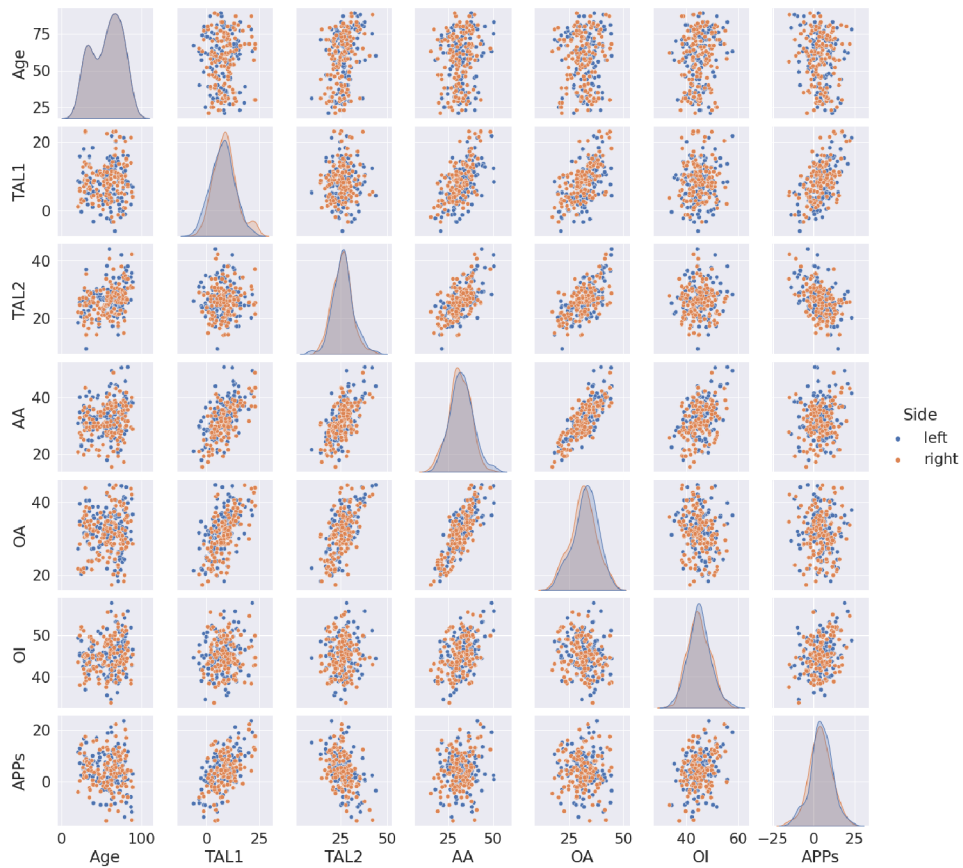
Obrázek A.3: Korelace muži levá vs. pravá strana



### Korelační matice



(a) Korelační matice - ženy



(b) Korelační diagram - ženy

Obrázek A.4: Korelace ženy levá vs. pravá strana

## A.5 Párový T-test rozdíl stran

Tabulka A.1: Muži T-test rozdíl pravá vs. levá

	Věk	TAL1	TAL2	AA	OA	OI	APPs
Normalita K-S Test:	0,096	0,055	0,039	0,033	0,028	0,032	0,056
Normalita K-S Test p:	0,165	0,384	0,812	0,939	0,983	0,942	0,375
Shoda rozptylu T:	1	1,31	1,05	1,34	1,17	1,09	1,25
Shoda rozptylu p:	1	0,117	0,778	0,096	0,374	0,605	0,202
T-hodnota:	0.0	-2,2	-9,49	2,03	2,27	0,652	2,83
T-testu hladina p:	1	0,029	0	0,044	0,025	0,515	0,005
H0:	ANO	NE	NE	NE	NE	ANO	NE
HA:	NE	ANO	ANO	ANO	ANO	NE	ANO

Tabulka A.2: Ženy T-test rozdíl pravá vs. levá

Rozdíl levá/pravá	Věk	TAL1	TAL2	AA	OA	OI	APPs
Normalita K-S Test:	0,096	0,045	0,038	0,03	0,049	0,045	0,031
Normalita K-S Test p:	0,151	0,645	0,831	0,963	0,528	0,62	0,95
Shoda rozptylu T:	1	0,981	1,16	1,12	0,918	1,02	0,941
Shoda rozptylu p:	1	0,912	0,4	0,506	0,617	0,886	0,723
T-hodnota:	0.0	-2,294	2,154	1,836	2,114	0,289	0,645
T-testu hladina p:	1	0,023	0,033	0,069	0,036	0,773	0,52
H0:	ANO	NE	NE	ANO	NE	ANO	ANO
HA:	NE	ANO	ANO	NE	ANO	NE	NE