



Zdravotně
sociální fakulta
Faculty of Health
and Social Sciences

Jihočeská univerzita
v Českých Budějovicích
University of South Bohemia
in České Budějovice

Fyzioterapie bolesti spodní části zad (low back pain) u vícerodiček

BAKALÁŘSKÁ PRÁCE

Studijní program:

FYZIOTERAPIE

Autor: Lucie Lacinová

Vedoucí práce: Mgr. Zuzana Širůčková

České Budějovice 2024

Prohlášení

Prohlašuji, že svoji bakalářskou práci s názvem „*Fyzioterapie bolesti spodní části zad (low back pain) u vícerodiček*“ jsem vypracovala samostatně pouze s použitím pramenů v seznamu citované literatury.

Prohlašuji, že v souladu s § 47b zákona č. 111/1998 Sb. v platném znění souhlasím se zveřejněním své bakalářské práce, a to v nezkrácené podobě elektronickou cestou ve veřejně přístupné části databáze STAG provozované Jihočeskou univerzitou v Českých Budějovicích na jejích internetových stránkách, a to se zachováním mého autorského práva k odevzdanému textu této kvalifikační práce. Souhlasím dále s tím, aby toutéž elektronickou cestou byly v souladu s uvedeným ustanovením zákona č. 111/1998 Sb. zveřejněny posudky školitele a oponentů práce i záznam o průběhu a výsledku obhajoby bakalářské práce. Rovněž souhlasím s porovnáním textu mé bakalářské práce s databází kvalifikačních prací Theses.cz provozovanou Národním registrem vysokoškolských kvalifikačních prací a systémem na odhalování plagiátů.

V Českých Budějovicích dne 5. 4. 2024

.....

Lucie Lacinová

Poděkování

Touto cestou bych velice ráda poděkovala paní Mgr. Zuzaně Širůčkové za její odborné vedení, cenné rady a připomínky během zpracování této bakalářské práce. Dále patří velké poděkování probandkám za jejich skvělou spolupráci a nadšení pro realizaci výzkumné části.

Fyzioterapie bolesti spodní části zad (low back pain) u vícerodiček

Abstrakt

Tato bakalářská práce se zabývá bolestí spodní části zad u vícerodiček a jejím ovlivněním pomocí fyzioterapie.

U vícerodiček jsou více patrné změny způsobené těhotenstvím a poporodní změny. Mohou u nich být patrné i změny díky předchozím těhotenstvím, proto si myslím, že je důležité této části populace věnovat naši pozornost.

Cílem práce bylo teoreticky zpracovat problematiku bolesti spodní části zad u vícerodiček z dostupných literárních zdrojů. Dalším cílem bylo poté navrhnout vhodné fyzioterapeutické postupy při bolesti spodní části zad u vícerodiček.

V teoretické části jsem se zaměřila na první cíl, to znamená že byla teoreticky zpracována problematika bolesti spodní části zad u vícerodiček. Byla popsána anatomie páteře, hluboký stabilizační systém páteře, dále byly uvedeny změny v těhotenství a poporodní změny, byl také zpracován rozdíl mezi prvoroďčkou a vícerodičkou. Zabývala jsem se také hypermobilitou a nejčastějšími příčinami bolesti spodní části zad u vícerodiček. Důležité bylo také téma ergonomie a handlingu dítěte. Nakonec byly v teoretické části popsány postupy užití v terapii.

V praktické části jsem se zaměřila na popis metodik, které byly v terapii použity. Dále byly tyto metody aplikovány na probandky s jejich souhlasem, každé byl věnován individuální přístup a podle potřeb byla navržena po dobu tří měsíců terapie. Na poslední desáté terapii byl proveden výstupní kineziologický rozbor, ze kterého bylo zjištěno zmírnění obtíží vícerodiček.

Z praktické části vyplynulo, že pokud se probandky budou cvičení věnovat dlouhodobě, budou dodržovat všechna pravidla správného držení těla a manipulace s dítětem, mohou se tak vyhnout bolesti spodní části zad, tím se jimlepší i jejich psychický stav alepší tak své celkové zdraví.

Práce může být využita v praxi fyzioterapeutů nebo k rozšíření informovanosti žen po porodu, které trápí bolest spodní části zad.

Klíčová slova

Bolest, fyzioterapie, bederní páteř, dýchání, pánevní dno, hluboký stabilizační systém;

Physiotherapy of lower back pain in multiparous women

Abstract

This bachelor thesis deals with low back pain in multiparous women and its influence by physiotherapy.

In multiparous women, changes due to pregnancy and postpartum changes are more noticeable. They may also show changes due to previous pregnancies, so I think it is important to pay attention to this part of the population.

The aim of this thesis was to theoretically elaborate the issue of low back pain in multiparous women from the available literature. Another aim was then to suggest appropriate physiotherapeutic procedures for lower back pain.

In the theoretical part I focused on the first objective, that is, it was to theoretically elaborate the issue of lower back pain in multiparous women. The anatomy of the spine, the deep stabilizing system of the spine was described, the changes in pregnancy and postpartum changes were also presented, the difference between first-born and multiparous women was also elaborated. I also discussed hypermobility and the most common causes of low back pain in multiparous women. The topic of ergonomics and baby handling was also important. Finally, the theoretical part described the procedures used in the therapy.

In the practical part I focused on the description of the methodologies used in the therapy. Furthermore, these methods were applied to the probands with their consent, each one was given an individual approach and a therapy was designed according to their needs for a period of three months. At the tenth and final therapy session, an exit kinesiological analysis was performed, which revealed an alleviation of the multiparous women's difficulties.

The practical part showed that if the probands practice the exercises for a long period of time, follow all the rules of correct posture and handling of the child, they can avoid lower back pain, thus improving their psychological state and improving their overall health.

The work can be used in the practice of physiotherapists or to increase the awareness of women after childbirth who suffer from lower back pain.

Keywords

Pain, physiotherapy, lumbar spine, respiration, pelvic floor, deep stabilization system;

Obsah

1	Úvod	10
2	Teoretická část	11
2.1	Anatomie páteře	11
2.2	Kinetické komponenty páteře	11
2.3	Hluboký stabilizační systém páteře (dále jako HSSP).....	12
2.3.1	M. transversus abdominis (příčný sval břišní).....	13
2.3.2	Musculi multifidi (krátké autochtonní svaly)	13
2.3.3	Diaphragma pelvis (svaly pánevního dna).....	14
2.3.4	M. diaphragma (bránice).....	14
2.3.5	Souvislost dýchání a HSSP	15
2.3.6	Nedostatečná funkce HSSP	15
2.4	Změny v těhotenství.....	16
2.4.1	První trimestr	16
2.4.2	Druhý trimestr.....	17
2.4.3	Třetí trimestr	17
2.5	Poporodní změny	17
2.6	Rozdíl mezi prvorodičkou a vícero dičkou.....	18
2.7	Bolest	19
2.7.1	Bolest spodní části zad.....	19
2.8	Nejčastější příčiny bolesti spodní části zad u vícero diček.....	20
2.8.1	Funkční poruchy spodní části zad.....	20
2.8.2	Dolní zkřížený syndrom.....	20
2.8.3	Lokální hypertonické změny svalové tkáně.....	21
2.8.4	Psychosomatické poruchy.....	22
2.8.5	Vertebrogenní algický syndrom.....	22
2.9	Ergonomie a nácvik běžných denních činností.....	23
2.10	Handling dítěte.....	24
2.11	Hypermobilita	24
2.12	Postupy užití v terapii.....	24
2.12.1	Techniky měkkých tkání.....	24
2.12.2	Postizometrická relaxace (dále jako PIR).....	25
2.12.3	Mobilizace	25
2.12.4	Trakce	25

2.12.1	Metoda Ludmily Mojžíšové.....	26
2.12.2	Dynamická neuromuskulární stabilizace (dále jako DNS).....	26
2.12.3	Akrální koaktivační terapie (dále jako ACT)	26
2.12.4	Proprioceptivní neuromuskulární facilitace (dále jako PNF)	26
3	Praktická část.....	27
3.1	Cíle práce	27
3.2	Výzkumné otázky	27
3.3	Metodika	27
3.3.1	Metody sběru dat	27
3.4	Výsledky	33
3.4.1	Kazuistika č. 1.....	33
3.4.2	Kazuistika č. 2.....	45
3.4.3	Kazuistika č. 3.....	56
4	Diskuse.....	66
5	Závěr	70
6	Seznam použitých zdrojů.....	71
7	Seznam příloh, obrázků a tabulek	76
8	Přílohy	79
9	Seznam použitých zkratk	96

1 Úvod

Tématem mé bakalářské práce je Fyzioterapie bolesti spodní části zad (low back pain) u vícerodiček. Toto téma jsem si zvolila díky tomu, že bolest spodní části zad je problém, který řeší velká část populace, zejména pak ženy po více porodech. Proto si tato bakalářská práce klade za cíl teoreticky zpracovat problematiku bolesti spodní části zad u vícerodiček z dostupných literárních zdrojů, dalším cílem je poté navrhnout vhodné fyzioterapeutické postupy při bolesti spodní části zad u vícerodiček.

Tato práce je rozdělena do dvou hlavních podkapitol a dále je rozdělena na jednotlivé kapitoly, které se zabývají řešením daného problému a při čtení textu na sebe logicky navazují. Práce se skládá z teoretické části, která se zabývá danou problematikou a možnostmi jejího řešení pomocí literární rešerše, která byla pro tyto účely provedena. V této části bude popsána anatomie páteře, hluboký stabilizační systém páteře, dále budou uvedeny změny v těhotenství a poporodní změny, budou také zpracovány rozdíly mezi prvorodičkami a vícerodičkami. Budu se také zabývat hypermobilitou a nejčastějšími příčinami bolesti spodní části zad u vícerodiček. Důležité bude také téma handlingu dítěte a ergonomie. Nakonec budou v teoretické části popsány postupy užití v terapii. Druhou podstatnou část práce tvoří praktická část, kde se zaměřím na popis metodik, které budou v terapii použity. Dále budou tyto metody aplikovány na probandky s jejich souhlasem a po dokončení desáté terapie budou patrné změny, které nastanou po skoro tří měsíčním cvičení, podle stanovené cvičení jednotky.

Ve své bakalářské práci bych se chtěla zaměřit na úlevu od bolesti spodní části zad díky aktivaci svalů hlubokého stabilizačního systému, správné ergonomii pracovního prostředí a handlingu dítěte. Dále bych se chtěla pokusit navrhnout vhodnou cvičební jednotku, která by při pravidelném cvičení ulevila od bolesti spodní části zad.

2 Teoretická část

2.1 Anatomie páteře

Páteř se skládá z pohybové části, do které řadíme krční, hrudní a bederní obratle, tato část páteře sahá až k promotoriu (Čihák, 2011). Jako nepohyblivou část páteře tento autor uvádí křížovou a kostrční kost. Stavební komponenty kolem páteře se označují jako axiální systém, do kterého spadá osový skelet, kam patří páteř a její spoje, svaly osového skeletu, dýchací svaly a spoje na hrudníku společně s jeho kosterním základem, dále sem můžeme zařadit výstupy míšních nervů (Dylevský, 2009a). Páteř je zakřivena v sagitální rovině pomocí lordózy a kyfózy, toto zakřivení umožňuje páteři pružnost (Čihák, 2011). Páteř se podílí na udržení rovnováhy a chrání nervové struktury (Effler, 2009). Bederní páteř (dále jako Lp) je složena z pěti obratlů, tyto obratle disponují vysokým tělem, mohutným obloukem, dále jsou tvořeny trnovými výběžky a processus costales, které nahrazují příčné výběžky (Čihák, 2011). Autor dále uvádí, že největší pohyblivost Lp je v úseku, kde se spojuje s kostí křížovou. Křížovou kost tvoří pět obratlů, je součástí páteře a pánve díky spojení s pánevními kostmi, což jí umožňuje se podílet na funkci dolních končetin (Čihák, 2011). Kostrč tvoří čtyři nebo pět obratlů, tyto obratle neobsahují oblouky, ale kostrční rohy (Čihák, 2011). Symfýza je přední spojení dvou pánevních kostí, zezadu jsou tyto kosti spojeny pomocí skloubení, které se nazývá sakroiliakální (dále jako SI), které je spojeno s kostí křížovou, toto spojení umožňuje nutační pohyb pánve (Véle, 2006). Dlouhé vazy se podílejí na podélné fixaci páteře a dělí se na podélné vazy přední a zadní (Dylevský, 2009a). Autor také zmiňuje krátké vazy, mezi které patří žluté, interspinální a intertransverzální vazy, tyto vazy se podílejí na spojení mezi výběžky a oblouky sousedních obratlů.

2.2 Kinetické komponenty páteře

Jsou složeny z meziobratlových kloubů, které zajišťují pohyby sousedních obratlů, spolu s meziobratlovými destičkami tvoří funkční jednotku, mezi kinetické komponenty také řadíme páteřní svaly, kterými jsou břišní a bederní svaly, svaly boční strany krku a hluboké svaly zádové, které se podílejí na pohybech pánve a kyčelního kloubu (Dylevský, 2009a). Autor dále uvádí, že klouby i svaly jsou aktivně fixační a kinetickou komponentou páteře.

Udržení vzpřímeného stoje se děje hlavně díky posturálním svalům, které mají tendenci se zkracovat, mají nižší práh dráždivosti, jsou lépe cévně zásobeny, to znamená že lépe regenerují (Stackeová, 2018). Autorka uvádí také svaly fázické, u kterých dochází k oslabení, ty mají vyšší práh dráždivosti (Stackeová, 2018). Svaly zádové, břišní a svaly pánevního dna umožňují pohyb trupu, na kterém se podílí i respirace (Véle, 2006). Autor dále popisuje i funkci pánve, ta má za úkol spojovat páteř s dolními končetinami, toto spojení umožňuje přenášení zátěže mezi těmito dvěma strukturami.

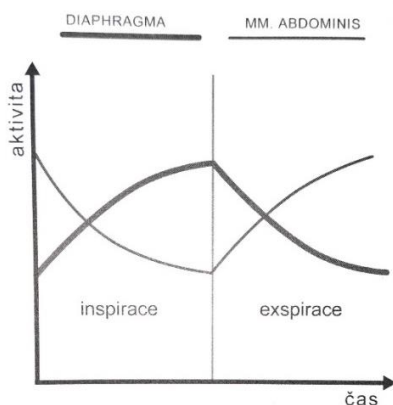
2.3 Hluboký stabilizační systém páteře (dále jako HSSP)

Díky spolupráci se HSSP podílí na zpevnění páteře během veškerých pohybů, zapojení těchto svalů je zcela automatické (Kolář et al., 2020). Při statické zátěži, jako je stoj nebo sed a při provedení určitého cíleného pohybu, se vždy zapojí HSSP (Kolář a Lewit, 2005). Pokud chceme udržet správné postavení páteře, je nutná souhra svalů funkční skupiny a její spolupráce s dalšími svalovými skupinami v rámci svalových řetězců (Kolář et al., 2020). Na tomto tvrzení se shodují i Kolář a Lewit (2005), kteří také tvrdí, že stabilizace se děje díky celému svalovému řetězci, ne pouze díky jednomu svalu.

HSSP tvoří hluboké extenzory páteře, břišní svaly, svaly pánevního dna, hluboké flexory krční a bránice (Kolář et al., 2020). Levitová a Hošková (2016) tvrdí, že pokud je ovlivněna činnost jednoho svalu z HSSP, ovlivní se tak automaticky činnost celého HSSP.

Pokud není probandka schopna kontrolovat aktivaci bránice společně s laterálními břišními svaly, často dochází k přetížení spodní části zad díky nedostatečné stabilizaci ventrálního úseku páteře, také se může objevit nadměrná aktivace paravertebrálních svalů (Kolář a Lewit, 2005). Autoři dále poukazují na břišní lis, který může být oslaben a tím je také oslabena ventrální stabilita páteře, to také vede k bolesti spodní části zad. Levitová a Hošková (2016) doplňují, že při oslabení HSSP můžeme sledovat hyperlordózu Lp, zkrácení části vzpřimovače páteře, ochabnutí břišních svalů, anteverzi

pánve a ochabnutí hýžďových svalů. Na obrázku č. 1 můžeme vidět správnou dechovou činnost mezi bránicí a břišními svaly (Véle, 2006).



Obrázek 1 – Dechová činnost mezi bránicí a břišními svaly (Véle, 2006)

2.3.1 *M. transversus abdominis (příčný sval břišní)*

Tento sval tvoří nejhlubší vrstvu břišní stěny, začíná na posledních šesti žebrech a upíná se do linea alba díky aponeuróze (Čihák, 2011). Autor dále popisuje průběh svalu jako příčný pás, který se podílí na břišním lisu, aktivuje se například při zvedání těžkých břemen, kdy reguluje napětí břišní stěny v místě tříselného kanálu a podílí se na rotaci trupu (Čihák, 2011). Hudák a Kachlík (2021) doplňují fakt, že daný sval rotuje trup na stranu působícího svalu, podílí se také na správné funkci bránice, fixuje žebra a účastní se výdechu.

2.3.2 *Musculi multifidi (krátké autochtonní svaly)*

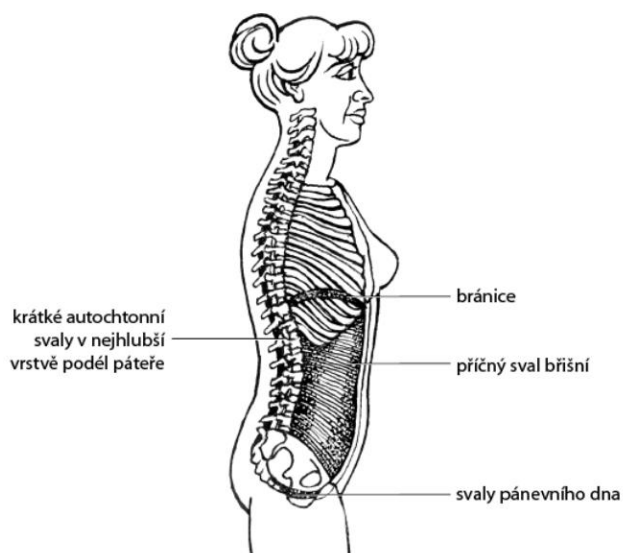
Musculi multifidi jsou součástí hluboké vrstvy zádočných svalů (Čihák, 2011). Tyto svaly podle autora začínají na kosti křížové a končí na trnovém výběžku axisu. Musculi multifidi jsou podstatnou složkou HSSP a nastavují polohu obratlů (Palaščíková Špringrová, 2012). Pomocí musculi multifidi je tvořen transverzospinální systém, který spojuje příčné a trnové výběžky bederních obratlů spolu s kostí křížovou (Hudák a Kachlík, 2021). Autoři také popisují jejich funkci, která je při oboustranné kontrakci retroflexe páteře a rotace páteře na opačnou stranu.

2.3.3 *Diaphragama pelvis (svaly pánevního dna)*

Pánevní dno se rozepíná od stěn malé pánve a prochází jím pochva, konečník a močová trubice, můžeme ho vnímat jako protipól bránice, který má za úkol udržení tlaku v abdominální dutině a brání jeho přenosu do malé pánve (Hudák a Kachlík, 2021). Pánevní dno se skládá z m. levator ani, který sahá ke štěrbině průchodu pro močové a pohlavní cesty a ke konci rekta, druhým svalem je m. coccygeus, který doplňuje vzadu laterálně m. levator ani (Čihák, 2013). Pánevní dno je aktivní pružinou spodní části pánve, které podepírá její orgány a spolupracuje se zádovými svaly (Čihák, 2011). Véle (2006) a Palaščáková Špringrová (2012) se shodují na tom, že svaly pánevního dna mají dechovou a stabilizační funkci, ovlivňují postavení pánve a při spolupráci s bránicí a m. transversus abdominis se podílejí na nitrobřišním tlaku. Při aktivaci svalů pánevního dna můžeme pozorovat správné držení těla (Véle, 2006).

2.3.4 *M. diaphragma (bránice)*

Bránice je tvořena třemi částmi, které se nazývají parst sternalis, costalis a lumbalis (Čihák, 2011). Autor dále popisuje bránici jako plochý, kopulovitý sval, který najdeme mezi břišní a hrudní dutinou. Bránice má při nádechu hlavní funkci, je to stabilizační sval, ovlivňuje zakřivení Lp a pohyby žeber (Palaščáková Špringrová, 2012). Jednotlivé části bránice se mohou aktivovat odděleně ve třech rovinách (Dylevský, 2009b). Důležitou částí bránice je také centrum tendinum, což je její úpon a může ovlivnit pohyby žeber, Lp a postavení hrudníku (Véle, 2006). Véle (2006) a Kolář et al. (2020) se shodují na ovlivnění přední stabilizace páteře pomocí bránice díky nitrobřišnímu tlaku. Dále autoři uvádějí, že nedostatečná funkce bránice má vliv na stabilizaci páteře, to může způsobit zvýšené zapojení paravertebrálních svalů, což vede k největšímu přetížení thorakolumbálního přechodu. K tomu, aby si dechové a posturální funkce nekonkurovaly při běžných denních činnostech, je zapotřebí správná funkce bránice (Kolář et al., 2020). Na obrázku č. 2 můžeme vidět svaly HSSP.



Obrázek 2 – Hluboký stabilizační systém trupu a páteře (Levitová, Hošková, 2016)

2.3.5 Souvislost dýchání a HSSP

Díky souhře všech svalů HSSP se při dýchání udržuje konstantní nitrobřišní tlak, který napomáhá k udržení neutrálního postavení (Lewit, 1999). Při nádechu je zvýšen nitrobřišní tlak díky tomu, že se bránice pohybuje kaudálně a kvůli tomu se břišní stěna vyklenuje (Palaščáková Špringrová, 2012). Autorka se shoduje společně s Kolářem et al. (2020) na tom, že ke stabilizaci Lp je zapotřebí nejen bránice, ale i m. transversus abdominis, břišní svaly a svaly pánevního dna. Pro aktivaci HSSP je dobré zapojení správných dechových vzorců do cvičení (Kolář et al., 2020).

2.3.6 Nedostatečná funkce HSSP

Tato obtíž je jednou z nejčastějších příčin bolesti zad, s ní mohou být spojeny i svalové dysbalance, jako je například horní a dolní zkrížený syndrom (Stackeová, 2018). Nábory svalových jednotek mohou být ovlivněny i pomocí zevního prostředí, zejména jednostranným přetěžováním, následkem jejich poruchy může dojít k nedostatečné stabilizační funkci svalů, díky tomu může dojít k přetížení vazů a kloubů páteře (Kolář a Lewit, 2005). Paradoxní stabilizace vzniká díky nedostatečné funkci bránice a díky tomu, že je oslaben m. transversus abdominis, to způsobí zešíkmení bránice a zúžení hrudníku (Kolář et al., 2020). Autoři dále považují za důležitou i aktivaci bránice před zapojením břišních svalů.

2.4 Změny v těhotenství

Při těhotenství jsou patrné změny všech částí těla, tělo těhotné ženy se musí přizpůsobit výjimečné situaci, která zasahuje do jejích tělesných funkcí (Hájek et al., 2014). Při růstu dělohy se během těhotenství mění nejen tvar břicha, ale mění se i poloha bránice a tvar hrudníku, kdy dýchání je spíše břišního nebo hrudního typu (Binder, 2020). Autor dále poukazuje na zvýšení potřeby kyslíku u těhotných o 20 %, což uvádí také Hájek et al. (2014), který dále poukazuje na zvětšení respiračního objemu a minutové ventilace u těhotných. Hájek et al. (2014) spolu s Gregorou a Velemínským (2017) dále uvádí, že probíhají změny ve stavbě a funkci orgánů, dochází k růstu tkání, zadržování vody a uvolnění hladké svaloviny, významné jsou také psychické a hormonální změny. Během těhotenství žena za normálních okolností přibere v průměru 12,5 kg (Hájek et al., 2014).

Ke změně dochází i u pohybového aparátu posunutím těžiště směrem dopředu, vznikne tak bederní hyperlordóza a centrum rovnováhy je díky zvětšující se děloze přesunuto na dolní končetiny, což se u těhotné ženy projeví poruchou rovnováhy (Roztočil, 2017). Autor dále uvádí, že poté je na svaly a vazy spodní části zad kladena velká zátěž, zvýší se elasticita kolagenních a pojivových tkání, to má za důsledek vznik hypermobility v oblasti pánve, především v SI skloubení a v oblasti symfýzy, problém nastává při výrazném rozvolnění tkání, kdy mohou mít ženy problém s chůzí, která pro ně může být bolestivá, toto platí především u obézních žen.

2.4.1 První trimestr

Toto první období těhotenství trvá zhruba 12 týdnů, kdy vývoj zárodku je velmi rychlý, na konci tohoto období váží plod optimálně 20 gramů (Gregora a Velemínský, 2017). Autoři dále uvádí změny, které nastávají u těhotných žen, mezi ně patří ranní nevolnost, poruchy trávení, pálení žáhy, změna chutí, nadýmání, únava, změny nálad, tendence k omdlávání a zvýšený pocit na močení, s tím souhlasí i Pařízek (2006), který dále uvádí, že nárůst hmotnosti těhotné ženy by měl být rovnoměrný.

2.4.2 Druhý trimestr

Druhý trimestr probíhá od 12. do 28. týdne a ženy v tomto období nemusí pociťovat žádné obtíže, většina potíží odeznívá, v tomto období začne žena cítit pohyby plodu (Gregora a Velemínský, 2017). Růst plodu by se měl dít rovnoměrně jako u prvního trimestru (Pařízek, 2006).

2.4.3 Třetí trimestr

Poslední z trimestrů probíhá od 28. týdne těhotenství až do porodu (Gregora a Velemínský, 2017). S postupujícím těhotenstvím se zvyšují obtíže související s příbytkem váhy, který je v tomto období největší (Pařízek, 2006). Autor také poukazuje na problém zhoršeného dýchání z důvodu neustálého zvětšování dělohy. Při nevhodné poloze rodičky při porodu se mohou objevit i bolesti svalů dolních končetin a sakralgie (Roztočil, 2017).

2.5 Poporodní změny

V období šestinedělí by se měla začít zmenšovat děloha, děje se to díky retrakci, kdy se zkracují pružná vlákna děložní, po ní nastává kontrakce a involuce, což je postupný proces, kdy se svalová vlákna srašťují a mezi nimi přibývá elastin a pojivová tkáň (Hájek et al., 2014). Děloha je v tomto období stále méně pružná, ale u svalů pánevního dna dochází k znovunabytí jejich napětí, také se začne vracet do normálu napětí břišních svalů, může však stále přetrvávat břišní diastáza, to se děje především po vícečetných porodech (Hájek et al., 2014). Vícerodičky mohou častěji trpět břišní hernií díky rozestoupeným břišním svalům a mohou mít také problém s často se vyskytujícími varixy na dolních končetinách (Hájek et al., 2014). V poporodním období je důležité cvičení, které by mělo zpevnit břišní svaly a posílit pánevní dno, cviky nejsou silové, ale spočívají v hlubokém dýchání, stažení břišních a hýžd'ových svalů se zvedáním pánve a dolních končetin, dále se mohou provádět úklony nebo kočičí hřbet (Hájek et al., 2014).

Po přirozeném porodu je žena propuštěna do domácího prostředí třetí den po porodu, po bezproblémovém císařském řezu se doba hospitalizace ženy může prodloužit až na devět dní (Procházka, 2020). Rekonvalescence po císařském řezu je delší a více bolestivá, může trvat půl roku i déle (Slánská, 2017). Rekonvalescence po přirozeném porodu je naopak kratší, ženy se lépe adaptují a pozdější kvalita života je také lepší (Torkan et al., 2009).

Bolest spodní části zad se může objevit již v těhotenství díky velkému příbytku na váze a po porodu může přejít do chronicity, díky oslabení svalů HSSP, může také dojít k vadnému držení těla, tyto dva problémy můžeme ovlivnit pomocí cvičení a předejít tak bolesti spodní části zad (Katonis et al., 2011). Autoři dále uvádí, že pokud po porodu nedojde k obnově správné funkce tělesných změn způsobené porodem, tak se tyto bolesti mohou stupňovat a nabývat na intenzitě, zejména díky dítěti, které neustále přibývá velkou rychlostí na váze a rodička tak musí neustále nosit větší zátěž.

Únava patří mezi časté poporodní obtíže, může vážně ovlivnit zdraví matky, jejího dítěte a kvalitu života (Liu et al., 2020). Autoři dále uvádí, že řízené cvičení pod dohledem, které trvá déle než dva měsíce, může mít pozitivní vliv na poporodní únavu. Poporodní únava může být způsobena nedostatkem spánku, neustálou péčí o dítě, což je pro prvorodičku nová role, se kterou se musí vypořádat, a je na ní kladen velký tlak, proto pokud zmírníme únavu, zlepší se tak fyzický i psychický stav ženy (Liu et al., 2020).

2.6 Rozdíl mezi prvorodičkou a vícerodičkou

Byl proveden výzkum, kde se zjistilo, že prvorodičky pocítují ke svému budoucímu dítěti silnější vztah než vícerodičky, je to dáno tím, že prvorodičky se soustředí pouze na těhotenské období, ale vícerodičky u toho musí pečovat ještě o jedno nebo více dětí a pozornost je tedy rozptýlena do více stran, a proto na sebe nemají tolik času jako prvorodičky (Masopustová et al., 2018). Autorky dále uvádí, že vícerodičky jsou již na roli matky adaptované a péče o dítě jim nedělá takový problém, musí se však zvládnout postarat o více dětí najednou, což je náročnější. Studie podle Gameiro et al. (2009) ukázala, že vícerodičky se s novou rolí nedokážou tak dobře srovnat jako prvorodičky a trpí více psychickými problémy, mají větší problémy se spánkem a věk u vícerodiček je také vyšší. Autor dále zmiňuje u vícerodiček horší péči o sebe a zhoršení partnerských vztahů, v průběhu času také narůstá u vícerodiček smutek. U vícerodiček se více projeví změny způsobené těhotenstvím, jako například břišní hernie, oslabení HSSP, nebo varixy na dolních končetinách (Hájek et al., 2014).

2.7 Bolest

Ze základního hlediska se bolest dělí podle času na bolest akutní, která trvá okolo šesti týdnů (Vrba, 2008). Akutní bolest je následkem bolestivé události, vzniká na základě poškození tkání nebo určité nemoci, působí jako varovný signál a může být přítomna i po vyléčení daného poškození (Kolář et al., 2020). Davies a Davies (2022) popisují, že při akutní bolesti je nejdůležitější zachovat klid a uvolnit se, protože negativní emoce mohou vyvolat větší svalové napětí, a to poté může zvýšit bolest. Druhým typem je bolest subakutní, která může trvat až 12 týdnů (Vrba, 2008). Přetrvávající bolest, která trvá déle než 12 týdnů je bolest chronická (Vrba, 2008). Chronická bolest trvá déle a negativně působí na celkový stav osobnosti (Kolář et al., 2020).

Bolest může být také povrchová, která vzniká drážděním kůže (Králíček, 2023). Další typy bolesti jsou bolest hluboká a útrobní, ty vychází z vnitřních orgánů a nemůžeme je přesně lokalizovat, pokud jsou drážděny vnitřní orgány může také vzniknout bolest přenesená, kterou cítíme na povrchu těla (Králíček, 2023). Véle (2006) také uvádí, že přenesená bolest nemusí být pouze z vnitřních orgánů, ale také se nám může promítat například bolest kotníku do oblasti kyčelního kloubu, musíme tedy poznat, jestli se jedná o lokální nebo přenesenou bolest.

2.7.1 Bolest spodní části zad

Lumbosakrální přechod je oblast, kde dochází k neustálému napětí vazů a také k přetížení svalů, které se v této části nacházejí, spodní část zad nese celou váhu horní poloviny těla, kterou přenáší na dolní končetiny (Levitová a Hošková, 2016). Autorky dále uvádějí, že až 80 % dospělých trápí někdy v průběhu života bolesti spodní části zad, které jsou většinou způsobeny přetěžováním, z toho poté vznikají degenerativní změny na páteři a silné bolesti až omezení pohybu páteře díky oslabení. Postavení pánve souvisí s oblastí Lp, tyto struktury jsou spojeny v jednu funkční jednotku, důležitá je také spolupráce bránice, pánevního dna a kyčelních kloubů (Levitová a Hošková, 2016). Obtíže s Lp jsou nejčastější, to také podle Efflera (2009) dokazuje poměr postižení mezi bederní, krční a hrudní páteří – 4:2:1.

2.8 Nejčastější příčiny bolesti spodní části zad u vícerodiček

2.8.1 Funkční poruchy spodní části zad

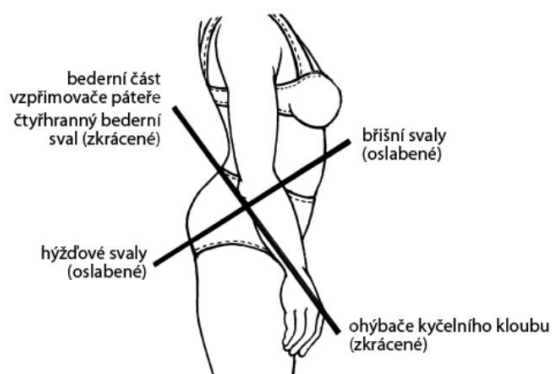
Jedná se o poruchy vertebrogenní bez poruchy anatomických struktur, Lp je nejvíce pohyblivý a namáhaný úsek páteře, proto se poruchy nejvíce nacházejí na přechodu Lp s kostí křížovou, může také dojít k poruše struktury (Stackeová, 2018). Mezi rizikové faktory přispívající k bolesti Lp patří manipulace s těžkými břemeny, dlouhodobý duševní stres, degenerativní změny na páteři, které s věkem rostou, dědičné predispozice k bolestem, hormonální změny a dlouhodobá léčba (Levitová a Hošková, 2016). Stackeová (2018) dále uvádí jako důvod malou pohybovou aktivitu a jednostranné přetěžování, problémy mohou být spojeny s nadváhou, díky tomu mohou vznikat svalové nerovnováhy, jako je horní a dolní zkřížený syndrom.

Funkční kloubní blokáda je omezení kloubní vůle, pohyblivosti kloubu, který vyvoláme díky pasivnímu pohybu (Kolář et al., 2020). Tento stav omezuje pohyb, ale patologické změny nejsou přítomny (Rychlíková, 2012). Blokádu můžeme poznat díky chybějícímu pružení v krajním postavení, nebo můžeme narazit na tvrdou bariéru (Lewit, 2003). Kolář et al. (2020) doplňují u blokády rychlý nárůst odporu, dále uvádí, že pokud setrváme v daném místě, dostaví se uvolnění bariéry. Bariéra daná kostěnými strukturami je anatomická, fyziologická bariéra označuje první místo nárazu (Lewit, 2003).

2.8.2 Dolní zkřížený syndrom

Tento pojem označuje svalovou nerovnováhu v oblasti spodní části zad, která souvisí s dolními končetinami (Levitová a Hošková, 2016). Autorky dále popisují vadné držení těla, které je podle nich následkem ochabnutí, nebo naopak zkrácení určitých svalových skupin. Svalová dysbalance je označení, které se používá při narušení svalové rovnováhy mezi posturálními a fázickými svaly (Stackeová, 2018).

Levitová a Hošková (2016) a Stackeová (2018) sdílejí názor, že díky dolnímu zkříženému syndromu dochází k oslabení hýžd'ových a břišních svalů a zkrácení flexorů kyčlí, extenzorů Lp a m. quadratus lumborum, což můžeme vidět na obrázku č. 3.

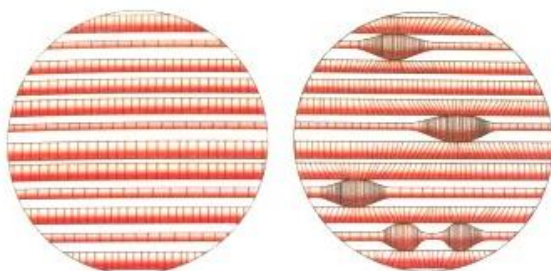


Obrázek 3 – Dolní zkřížený syndrom (Levitová a Hošková, 2016)

2.8.3 Lokální hypertonické změny svalové tkáně

Jedná se o trigger pointy (dále jako TrPs), které postihují konkrétní část svalu, mají přesné ohraničení a na pohmat jsou bolestivé, zejména při rychlém přebrnknutí kolmo na sval, kdy to může způsobit lokální zášklub svalu (Kolář et al., 2020). Bolest se podle autora může objevit i ve vzdáleném místě jako takzvaná přenesená bolest. TrPs mají ochrannou funkci, což znamená, že při patologické situaci dochází ke kompenzované stabilizaci (Kolář et al., 2020), tyto TrPs můžeme vidět na obrázku č. 4.

TrPs dělíme na aktivní, ty jsou bolestivé kdykoliv, zejména při pohybu, a latentní, které jsou bolestivé jen při tlaku na dané místo (Kolář et al., 2020). Podstatné také je, že ztuhlý svalový snopec může omezovat kloubní rozsah (Kolář et al., 2020). Pokud budeme chtít TrPs terapeuticky ošetřit, můžeme do terapie zařadit měkké techniky, strečink, akupunkturu nebo dokonce léčbu pomocí placebo (Kameda a Tanimae, 2019). Davies a Davies (2022) také uvádí jako účinnou autoterapii působení tvrdého míčku proti TrPs.



Obrázek 4 – Trigger point (Kolář et al., 2020)

2.8.4 Psychosomatické poruchy

Ve vzniku bolestí zad hraje důležitou roli stres, který může zvýšit svalové dysbalance (Stackeová, 2018). Autorka dále uvádí, že díky bolestem mohou být vyvolány reflexní změny. Reflexní vztahy mohou ovlivnit vnitřní orgány a onemocnění vnitřních orgánů může vyvolat bolesti pohybového systému (Stackeová, 2018). Stresory, které se nejvíce podílejí na bolesti spodní části zad, jsou tendence k obavám, sociální izolace, chronické bolesti a sociální konflikt (Puschmann et al., 2020).

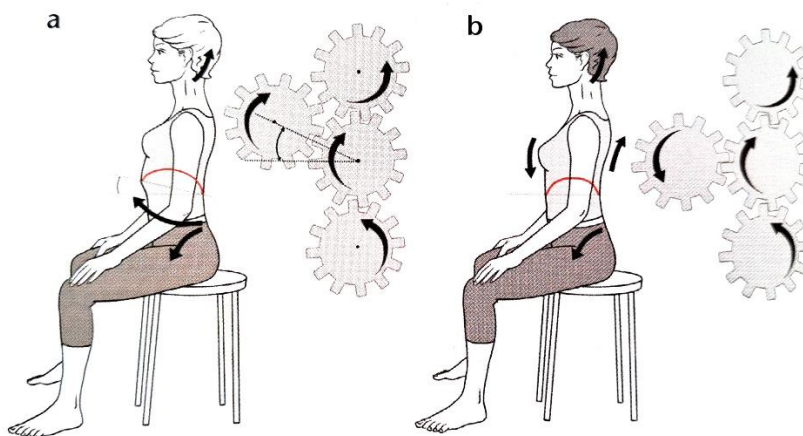
Po porodu je žena z psychosomatické stránky vystavena obrovské zátěži, zprvu je plna euforie a radosti z nově narozeného potomka, to však po šestinedělí vystřídá vyšší citlivost, kdy si žena začne připouštět zodpovědnost a náročnost celé situace (Wilhelmová, 2021). V prvním týdnu po porodu se může dostavit poporodní blues, které se projevuje labilní náladou, neklidem, úzkostí a zvýšenou citlivostí (Praško et al., 2012). Mohou se také dostavit poporodní deprese, které mohou trvat různě dlouho s různým stupněm intenzity, tyto deprese jsou charakterizovány jako déletrvající a závažné zhoršení nálady (Praško et al., 2012). Autor dále uvádí, že tento stav se nejčastěji objevuje v rozmezí dva týdny až půl roku po porodu. Poporodní psychóza je dalším onemocněním, které se může po porodu objevit, a projevuje se bludy, halucinacemi, špatnou náladou a kognitivním útlumem (Hatters Friedman et al., 2023). V poporodním období může také dojít k sociální izolaci, díky ní mohou nastat psychické potíže, sociální fobie, nebo například panická porucha (Praško a Prašková, 2007).

2.8.5 Vertebrogenní algický syndrom

Vertebrogenní algický syndrom je velmi častým syndrom, ale není to úplně výstižný pojem, protože páteř funguje jako celek a nedochází pouze k postižení obratlů, ale mohou být postiženy i okolní struktury (Mlčoch, 2008). Bolest se může objevit ve všech oblastech páteře, to způsobí omezení hybnosti (Krchová, 2023). Mohou se vyskytnout také lumbalgie, což je dlouhodobá bolest beder, která trvá déle než tři měsíce a podílí se na ovlivnění psychosociálních vztahů (Kolář et al., 2020). Lewit (2003) a Rychlíková (2012) dále uvádějí, že lumbalgie je nejčastěji bolest lumbosakrálního přechodu nebo SI oblasti, tato bolest může vyzařovat zadní stranou stehna až do podkolenní oblasti. Může také nastat akutní ústřel (lumbago), který se projevuje jako prudká a náhlá bolestivost v Lp, může být způsobena přetížením svalů, zvedáním těžkých břemen a také chybným pohybovým stereotypem (Levitová a Hošková, 2016).

2.9 Ergonomie a nácvik běžných denních činností

Jedná se o běžné denní činnosti, jako je sezení, stání, poloha při spánku, chůze a jejich úprava do ergonomického postavení, aby nedocházelo k přetěžování (Stackeová, 2018). Rychlíková (2016) pokládá za důležitý způsob ranního vstávání z postele, kdy za ideální situace vstává člověk přes bok s postupným spouštěním nohou z lůžka, nepřetěžuje se tak bederní oblast. Při jakékoliv aktivitě je nutné dbát na správné postavení páteře, aby nedocházelo k jejímu ohybovému zatížení (Rašev, 1992). Autor uvádí, že na správné postavení páteře si musíme dávat pozor zejména při zvedání břemen, kdy je poloha těla taková, že obě dolní končetiny pokrčíme, a jednu z nich nakročíme dopředu, poté se postupně s uchopeným břemenem zvedáme a snažíme se mít páteř po celou dobu v rovině. Při zvedání opravu těžkého předmětu si můžeme pomoci například širokým stojem, nebo klekem na jedno koleno, při zvedání by se měly dostatečně zpevnit břišní a pánevní svaly (Rašev, 1992). Autor také klade důraz na přenášení břemen, které by se mělo dít v neutrální pozici, neměl by být patrný záklon ani předklon a břemeno by se mělo nejlépe nést v obou rukách. Velmi důležité je také správné nastavení při sedu, které vychází z Brüggerova konceptu, jako základní pracovní poloha s napřímenou páteří, Kolář et al. (2020) doplnili tento sed o kaudální postavení hrudníku a neutrální postavení v lumbosakrálním a thorakolumbálním přechodu, jak ukazuje obrázek č. 5.



Obrázek 5 – Doplňný Brüggerův sed (Kolář et al., 2020)

2.10 Handling dítěte

Tento pojem označuje správnou manipulaci a zacházení s dítětem (Kiedroňová, 2010). Autorka dále uvádí, že handling můžeme využít při zvedání, nošení, pokládání dítěte a při všech běžných denních činnostech, je to také forma komunikace mezi rodiči a dítětem. Kiedroňová, (2010) zmiňuje i správné provedení handlingu, které je důležité jak pro dítě, tak i pro jeho matku. Handling je ekonomický a je vhodný při bolestech spodní části zad a po operaci císařským řezem (Kiedroňová, 2010). Autorka také uvádí to, že matka se díky němu cítí sebejistější a méně se bojí manipulace s potomkem, tento postup by si matka měla nejlépe osvojit ještě předtím, než se dítě narodí.

2.11 Hypermobilita

Hypermobilita označuje nadměrný rozsah pohybu (Véle, 2006). Tento stav může být dědičný, závisí na věku a pohlaví, kdy ženy postihuje více (Simmonds a Keer, 2007). Hypermobilitu dělí Janda (2004) na místní, která může kompenzovat například blokádu mezi obratli, generalizovanou, kde může dojít k poruše přenosu informací z periferie do centra, a konstituční, která postihuje celé tělo, ale nemusí být symetrická. Při hypermobilitě dochází k uvolnění vaziva a k hypotonii svalů (Véle, 2006). Tento autor také uvádí, že při hypermobilitě dochází ke zvýšenému rozsahu pasivního pohybu se zvýšenou kloubní vůlí. Všechny tyto faktory přispívají k přetěžování svalových úponů a mají vliv i na držení těla, může tak dojít k mikrotraumatizaci při jakékoliv změně pohybu (Véle, 2006). Hypermobilita může způsobit bolest zad díky zvýšenému rozsahu pohybu a sníženému svalovému napětí (Stackeová, 2018). Autorka také uvádí, že hypermobilita je trvalý stav a je třeba ji kompenzovat a dlouhodobě s ní pracovat.

2.12 Postupy užití v terapii

2.12.1 Techniky měkkých tkání

Měkké techniky se mohou využívat v bederní a pánevní oblasti na uvolnění měkkých tkání (Kolář 2020). Měkké tkáně se skládají z několika vrstev, mezi ně patří kůže, podkoží, svaly a fascie (Kolář et al., 2020). Rychlíková (2016) dále uvádí, že měkké techniky využíváme k ovlivnění reflexních změn, kdy se na těle mohou nacházet hyperalgycké zóny, TrPs, svalové spasmy, které se snažíme ovlivnit tak, aby se k sobě dané struktury nepřilepily a nebránily tak volnému pohybu. Mezi důležité palpační techniky patří tření kůže, kde zjišťujeme její citlivost (Kolář et al., 2020). Autoři dále

uvádí protažení kůže, protažení měkkých tkání v řase, můžeme také působit pouhým tlakem, právě proti TrPs. Na fascie se dá podle Koláře et al. (2020) působit pomocí posouvání facií, dále můžeme vyšetřovat svalové spoušťové body pomocí přebrnknutí staženého svalstva. Vlček a Dobeš (2017) dále uvádějí terapii podkoží, která se může dít pomocí „C“ a „S“ řasy. Autoři také uvádějí techniku protažení ve vlně, kdy na svaly nepoužíváme techniku do „C“ z důvodu nevhodného tlaku palce na sval.

2.12.2 Postizometrická relaxace (dále jako PIR)

Díky PIR můžeme uvolnit stažené svaly, které jsou ve zvýšeném napětí a mají omezený rozsah pohybu (Lewit, 2003). Autor dále uvádí, že uvolnění docílíme díky malému odporu, který probandka klade proti svalové izometrické kontrakci, která trvá nejméně deset sekund, poté následuje relaxační fáze, která trvá stejně dlouho jako kontrakce, nebo i déle, a nakonec můžeme dostat daný sval do předpětí a pokračovat dále s další izometrickou kontrakcí, tento postup je vhodné třikrát zopakovat. Velmi důležité je neopustit nejzazší polohu, do které nás měkké tkáně pustily, při terapii můžeme také využít facilitační prvky jako například dechové synkinézy a pohyby očí (Lewit, 2003).

2.12.3 Mobilizace

Díky mobilizaci se snažíme zvýšit rozsah pohybu v kloubech, například v oblasti páteře se provádí vyšetření nazývané jako pružení vidličkou, u kterého můžeme provést repetitivní pohyb, tento pohyb by měl být jemný, s tím že po dosažení bariéry bychom ji neměli opouštět (Lewit, 2003). Správné provedení mobilizace je podle autora možné jen za úplné relaxace, kdy terapeut fixuje proximální a mobilizuje distální kloub, existují však výjimky, kde je to naopak, ale vždy platí, že fixace by měla být co nejbližší kloubní štěrbině. Rychlíková (2016) dále uvádí, že mobilizace může být nesespecifická, ta má přesah přes více segmentů a není zacílená, anebo může být mobilizace specifická, která cílí do konkrétního segmentu a je tam omezený rozsah pohybu.

2.12.4 Trakce

Jedná se o způsob terapie, kde v určitém měřítku dochází ke kloubní manipulaci, kdy se v ose kloubu provede tah, který může být proveden krátce opakovaně, nebo naopak dlouze a stále (Kolář et al., 2020). Vlček a Dobeš (2017) rozlišují tři typy trakcí, které byly také v terapii použity.

2.12.1 Metoda Ludmily Mojžšové

Tato metoda se zabývá poruchou funkční ženské sterility (Strusková a Novotná, 2022). Metoda pomáhá od bolesti zad, kombinuje tělesná cvičení na uvolnění pánevního dna a svalových spasmů páteře s mobilizačními technikami (Strusková a Novotná, 2022). Autorky také uvádí, že smyslem metody je především posílit břišní a hýžd'ové svalstvo, provádějí se také mobilizace všech částí páteře a protahují se paravertebrální svaly. Probandky se musí aktivně účastnit terapie a denně cvičit (Kolář et al., 2020).

2.12.2 Dynamická neuromuskulární stabilizace (dále jako DNS)

Kolář et al. (2020) uvádí, že pokud vezmeme DNS jako cíl, musíme začít od centrální nervové soustavy, abychom ovlivnili posturálně lokomoční funkci svalů, to znamená, že se nemůžeme při zvyšování svalové síly spoléhat pouze na anatomická hlediska. Autor dále tvrdí, že principy posturální ontogeneze lze využít k ovlivnění stabilizačních funkcí, a že tato metoda zahrnuje také posturální stabilizaci páteře, pánve a hrudníku.

2.12.3 Akrální koaktivační terapie (dále jako ACT)

Metoda ACT využívá základních myšlenek z metody Roswithy Brunkow a díky tomu rozvíjí neurofyziologické principy (Palaščáková Špringrová, 2018). Autorka dále uvádí cíle, které si tato terapie klade pro ženy po porodu. Prvním cílem je podpořit zavinování dělohy a aktivovat svaly pánevního dna. Vzhledem k inkontinenci jako další cíl autorka udává zlepšení držení těla napřímením trupu a celkový návrat kondice zvýšením svalové síly a stabilizací trupu v rámci pravidelných denních aktivit. Metodou ACT aktivujeme svaly pánevního dna v globálních pohybových vzorcích (Palaščáková Špringrová, 2018).

2.12.4 Proprioceptivní neuromuskulární facilitace (dále jako PNF)

Je metodou usnadnění reakce nervosvalového mechanismu díky proprioceptorům, využívají se sdružené pohybové vzory, kdy se do pohybu zapojí komplexní svalové skupiny, tento pohyb se odehrává současně ve více kloubech i rovinách (Holubářová a Pavlů, 2022). Autorky dále uvádějí, že při oslabení břišního svalstva se můžeme zaměřit na anteriorní elevaci, posteriorní depresi, posteriorní elevaci a anteriorní depresi pánve.

Konkrétní cvičení užitá v terapii je uvedeno v přílohách.

3 Praktická část

3.1 Cíle práce

Cílem práce bylo teoreticky zpracovat problematiku bolesti spodní části zad u vícerodiček z dostupných literárních zdrojů. Dalším cíle bylo poté navrhnout vhodné fyzioterapeutické postupy při bolesti spodní části zad.

3.2 Výzkumné otázky

- 1) Jaké jsou nejčastější příčiny bolesti spodní části zad u vícerodiček?
- 2) Jaký efekt měla vybraná cvičení?
- 3) Jakým způsobem lze zmírnit bolesti spodní části zad u vícerodiček?

3.3 Metodika

Praktická část bakalářské práce byla zpracována kvalitativní metodou jako kazuistika zabývající se třemi probandkami, které mají potíže s bolestí spodní částí zad. Probandky prošly vstupním vyšetřením, které se skládalo z anamnestických údajů, dále byla provedena aspekce, vyšetření stoje v modifikacích, vyšetření chůze, testy pohyblivosti páteře, vyšetření palpací, neurologické vyšetření, vyšetření jizvy, vyšetření svalové síly a vyšetření pomocí DNS testů. Dle Jandy (2004) bylo provedeno vyšetření zkrácených svalů a vyšetření hypermobility. Poté byla probandkám díky výsledkům ze vstupního vyšetření navržena individuální terapie. Výzkum probíhal v objektu Zdravotně sociální fakulty Jihočeské univerzity v Českých Budějovicích v Centru fyzioterapie, nebo po domluvě u probandek doma. Setkání proběhlo celkem desetkrát a při prvním setkání všechny probandky podepsaly informovaný souhlas.

3.3.1 Metody sběru dat

Kineziologický rozbor

Kineziologický rozbor je základní prostředek fyzioterapie, který se užívá k diagnostice, musí být komplexní a skládá se z několika částí (Poděbradská, 2018). Autorka dále uvádí že tento rozbor musí mít výstup, tím je například rehabilitační diagnóza a cíl fyzioterapie, který se snažíme postupně naplňovat.

Anamnéza:

Anamnézu zjišťujeme nejčastěji přímým rozhovorem, tato metoda je velmi důležitá při jakémkoli vyšetření (Kolář et al., 2020). Autoři dále uvádí, že díky anamnéze můžeme zjistit příčinu a typ bolesti, zjišťujeme také okolnosti, za kterých obtíže vznikly. Důležité je se ptát vhodnými otázkami, abychom se dozvěděli od probandek vše potřebné (Kolář et al., 2020). Hart (2014) upozorňuje na důležitost odebrané anamnézy, protože tvrdí, že dobře odebraná anamnéza je jako půl diagnózy. Anamnéza je složena z několika částí popsaných níže (Kolář et al., 2020).

Nynější onemocnění udává údaje o aktuálních obtížích a o jejich průběhu, vývoji a léčbě (Poděbradská, 2018). U této anamnézy popisujeme nejčastěji bolest, u které zjišťujeme například její vznik, denní dobu a intenzitu (Kolář et al., 2020). Autoři dále uvádí, že zjišťujeme okolnosti, při kterých se dostavuje úleva, může to být například poloha, teplo nebo chlad.

Osobní anamnéza obsahuje všechny informace o operacích a úrazech, které člověk za život prodělal, a také ty nynější (Kolář et al., 2020).

Pracovní anamnéza se zabývá zjištěním informací o zaměstnání, které člověk vykonává, například se zabývá stresem, pracovní polohou a prostředím, dále se ptáme, jestli je práce různorodá, nebo nikoli (Kolář et al., 2020).

Sociální anamnéza zjišťuje situaci v rodině, míru spokojenosti v partnerství, kvalitu bydlení, počet dětí a finanční situaci (Kolář et al., 2020).

Rodinná anamnéza může obsahovat otázky týkající se dědičných chorob (Kolář et al., 2020). Pro úspěšné odebrání této anamnézy je jako u všech ostatních důležité klást cílené a srozumitelné otázky (Poděbradská, 2018).

Gynekologická anamnéza se provádí u žen, doptáváme se na první menstruaci, pravidelnost cyklu, na průběh, bolestivost a její lokalizaci, dále se ptáme na prodělaná těhotenství, počet porodů a jak porody probíhaly. U starších žen se můžeme také zeptat na menopauzu, jak u nich probíhala a v kolika letech (Poděbradská, 2018).

U sportovní anamnézy nás zajímají koníčky probandek, zejména ty, kde dochází k jednostrannému přetěžování, to může totiž za čas způsobit chronické zdravotní problémy (Kolář et al., 2020).

Důležité je se při fyzioterapii zaměřit na alergologickou anamnézu, zejména na kožní, dechové a anafylaktické reakce (Kolář et al., 2020).

Ve farmakologické anamnéze nám probandky sdělují léky, které užívají a zda je berou podle doporučení, a také jestli se nezměnilo jejich dávkování (Kolář et al., 2020).

Abúzus je další druh anamnézy, který zahrnuje škodlivé návyky probandek, zjišťujeme například užívání návykových látek, alkoholu nebo kouření (Hart, 2014).

Při bolesti Lp je důležité myslet i na obtíže ostatních částí páteře, nezaměřit se pouze na její dolní část (Rychlíková, 2012). Ptáme se i na ostatní onemocnění, ty totiž také mohou působit bolest beder (Rychlíková, 2012). Mezi onemocnění, která mohou způsobit bolest spodní části zad, tato autorka řadí například tumory, metastázy, záněty, metabolická a neurologická onemocnění nebo například postižení kloubů končetin a přenesené bolesti.

Aspekce:

Aspekci začínáme vyšetřovat pohledem již v čekárně, kde si všímáme všech jednotlivých částí těla, tím získáme důležité informace o chůzi a držení těla, sledujeme také mimiku probandek (Kolář et al., 2020). Toto vyšetření probíhá na boso ve spodním prádle (Kolář et al., 2020). Rychlíková (2012) zmiňuje, že vyšetření pomocí aspekce provádíme ve třech variantách, a to pohledem zezadu, z boku a zepředu. Nejdůležitější je si všimnout odlišností mezi pravou a levou stranou těla, symetrií jednotlivých končetin, postavení lopatek, postavení spina iliaca posterior superior (dále jako SIPS) a spina iliaca anterior superior (dále jako SIAS), u všech částí těla také sledujeme osu, konfiguraci a reliéf, také se zaměříme na postavení hlavy (Haladová a Nechvátalová, 2010). Autorky také uvádí, že můžeme hodnotit i postavení a zakřivení páteře, valgozitu a varozitu kolenních a hlezenních kloubů.

Palpace:

Při palpaci používáme hmat, což je oproti aspekci mnohem složitější záležitost, protože každý vnímá palpaci individuálně a záleží na zkušenostech daného terapeuta, palpace je subjektivně zabarvena (Kolář et al., 2020). Sledujeme mnoho změn na těle, může to být změna vlhkosti, posunlivosti, teploty, pružnosti kůže (Lewit, 2003). Autor také pozoruje to, jaká palpační technika vyvolává bolest. Kolář et al. (2020) tyto palpační techniky

rozdělují na tření kůže, protažení kůže, kde používáme C a S řasu, vyšetření fascií a měkkých tkání, které provádíme pomocí tlaku. Stěžním je také vyšetření žizev, TrPs, kloubní hybnosti a také můžeme vyšetřovat pohyblivost hlubokých fascií proti kostem především na páteři, hrudníku, skalpu a krku (Kolář et al., 2020).

Vyšetření stoje v modifikacích

Do vyšetření stoje řadíme Trendelenburgovu zkoušku zaměřenou na správnou stabilizaci pánve a na případné oslabení m. gluteus medius, tato zkouška je pozitivní, pokud dojde k poklesu pánve nad pokrčenou dolní končetinou (Kolář et al., 2020). Autoři také uvádí Adamsův test, což je předklon, při kterém si všímáme všech nerovností na páteři. Pfeiffer (2006) zmiňuje také Rombergerův test, složený ze tří částí, jeho nejtěžší úroveň je stoj spatný se zavřenýma očima.

Vyšetření chůze:

Chůze se vyšetřuje pomocí aspekce a je to základní lokomoční stereotyp pro každého jedince individuální, máme 8 fází krokového cyklu (Kolář et al., 2020). Autor také udává, že podle Jandy máme 3 základní typy chůze – proximální, akrální a peroneální. Rychlíková (2016) doplňuje důležitost souhybů horních končetin při chůzi. Probandky by měly být během vyšetření bosy a ve spodním prádle, kdy se zaměříme na došlap, odvíjení chodidla, délku a šířku kroku s dopnutím kolene (Kolář et al., 2020).

Vyšetření pohyblivosti páteře v oblasti spodní části zad

Při tomto druhu vyšetření se zabýváme hybností jak celé páteře, tak i jednotlivých částí, kdy je podstatný rozvoj páteře při předklonu, hodnotíme i symetrii hrudníku a paravetebálních valů (Kolář et al., 2020). Vzhledem k obsahu mé práce jsem se zaměřila na Schoberovu, Stiborovu, Thomayerovu vzdálenost a lateroflexi.

Shoberova vzdálenost měří pohyblivost Lp tak, že od trnu L5 naměříme 10 cm kraniálně, poté se probandka předkloní s tím, že by se měla vzdálenost prodloužit nejméně o 5 cm (Kolář et al., 2020).

Pohyblivost hrudní a Lp měříme pomocí Stiborovi vzdálenosti mezi obratli C7 a L5, tato vzdálenost by se měla při předklonu prodloužit o 7–10 cm (Kolář et al., 2020).

Pomocí Thomayerovy zkoušky nespécificky hodnotíme pohyblivost celé páteře pomocí předklonu (Kolář et al., 2020). Metoda není moc přesná, protože může dojít ke kompenzačnímu pohybu v kyčlích (Kolář et al., 2020). Autoři také poukazují na to, že díky této zkoušce můžeme hodnotit hypermobilitu, kdy se probandka dotkne při předklonu podložky celou rukou, nebo hypomobilitu, kdy se probandka nedotkne země, například díky zkrácení flexorů kolenních kloubů (Kolář et al., 2020). Autoři uvádí, že normou je dotknout se podlahy pomocí třetího prstu, avšak je tam tolerance deset centimetrů.

U lateroflexe měříme, kam se dostanou špičky prstů ruky při úklonu, kdy by se měly za fyziologický podmínek dostat do oblasti kolenního kloubu (Rychlíková, 2016).

Vyšetření hypermobility

Janda (2004) posuzuje při hypermobilitě rozsah pohyblivosti v kloubech díky testům, speciálně zaměřeným na tento problém, u dolní části těla se provádí zkouška úklonu, předklonu a posazení na paty (Janda, 2004).

Vyšetření zkrácených svalů

Zkrácené svaly nám nedovolí při pasivním natažení provést plný rozsah pohybu díky tomu, že jsou v klidovém stavu kratší (Janda, 2004). Autor také podává informaci o tom, že zkrácení se nejvíce týká posturálních svalů. Zásady, které se musí při tomto vyšetření dodržovat, aby došlo ke správnému určení úrovně zkrácení, jsou dodržení stanovené výchozí polohy, přesný směr pohybu a přesná fixace (Janda, 2004). Autor považuje za důležité to, aby nebylo stlačeno břicho svalů a síla ve směru pohybu nesmí být vedena přes dva klouby. Klíčové je udržet stejnou rychlost po celou dobu tohoto vyšetření, svalové zkrácení jde dobře vyšetřit jen tehdy, není-li problém jinde (Janda, 2004).

Vyšetření svalové síly

Toto vyšetření se provádí pomocí funkčního testu svalové síly podle Jandy (2004), což je pomocná vyšetřovací metoda, která nás informuje o síle svalů a svalových skupin. Používá se při analýze hybných stereotypů a je označena pomocí stupňů, kdy pátý stupeň je sval s velmi dobrou funkcí, při nultém stupni sval nevyvolá žádný stah (Janda, 2004).

Vyšetření pomocí testů DNS

Ve své práci jsem použila osm testů z metody DNS, které jsou popsány níže.

Brániční test se provádí v napřímeném sedu, kdy dáváme odpor v oblasti dolních žeber proti aktivním břišním svalů (Kolář et al., 2020). Autoři dále uvádí, že poté má probandka za úkol provést proti našemu odporu protitlak tak, že se pokusí dolní část hrudníku roztáhnout. Páteř musí během celého testu zůstat napřímena a sledujeme symetrii svalů a koaktivaci bránice, pánevního dna a břišních svalů (Kolář et al., 2020).

Poloha na břicho je výchozí polohou pro test extenze v kyčlích (Kolář et al., 2020). Probandka se pokusí o extenzi v kyčlích proti našemu odporu, u toho sledujeme postupné zapojení daných svalů, které jsou pro tento pohyb podstatné (Kolář et al., 2020).

Test flexe v kyčlích provádíme vsedě, kdy dáváme probandce odpor proti flexi a ta střídavě proti našemu odporu flektuje dolní končetiny, poté flektuje pouze proti gravitaci (Kolář et al., 2020).

V sedě byl také proveden test nitrobřišního tlaku, kde dáváme odpor mediálně od SIAS a probandka aktivuje břišní svaly proti našemu odporu (Kolář et al., 2020).

Extenční test se provádí vleže na břicho, kdy na výzvu probandka extenduje páteř a my hodnotíme postupné zapojení zádoových svalů (Kolář et al., 2020).

Test flexe trupu začíná vleže na zádech, kdy probandka postupně flektuje krční a hrudní páteř, hodnotíme souhyby dolních žeber a aktivaci břišní stěny (Kolář et al., 2020).

Při testu polohy na čtyřech se probandka opře o dlaně a chodidla, ve všech kloubech by mělo být centrované postavení, ale nejprve sledujeme, jak se do této polohy dostane probandka sama bez naší korekce (Kolář et al., 2020). Autoři dále uvádí, že následně můžeme postupně odlehčovat končetiny, důležité je, aby k tomu docházelo bez souhybu pánve a páteř by měla zůstat v centrovaném postavení.

Kolář et al. (2020) také zmiňují test hlubokého dřepu, který začíná ve vzpřímeném stoji, kdy chodidla jsou položena na podložce ve vzdálenosti širší ramen, poté probandka provede hluboký dřep. Autoři dále uvádí, že probandka musí být v centrovaném postavení a kolena ani ramena se nesmí dostat přes přední část nohy. Jako u všech DNS testů musí být opora rozložena mezi prsty a celé chodidlo (Kolář et al., 2020).

3.4 Výsledky

3.4.1 *Kazuistika č. 1*

Iniciály: MŘ

Rok narození: 1976

Anamnéza:

Osobní anamnéza: v roce 1995 operace žlučníku, vysoký krevní tlak, před posledním porodem byla dárce krve osm let, před šesti lety pád na kostrč plnou silou při pokusu posadit se na židli, po úrazu bolestí omdlela a bylo jí špatně od žaludku, bolest několik týdnů po úrazu přetrvávala, nemohla sedět, běhat, skákat, bolest odezněla sama, probandka se s tím nijak neléčila, bála se uvolnění per rektum, dále dlouhodobě trpí bolestmi krční páteře a pocitem ztuhlosti zádových svalů.

Nynější onemocnění: bolest dolní části zad po delším stání, sezení a po delší době popisuje bolest i kyčelních kloubů, při delším sezení dělá probandce obtíže se narovnat, bolest v bederní části páteře vnímá od posledního porodu, tedy od roku 2020, pravou stranu vnímá jako bolestivější.

Rodinná anamnéza: dědeček rakovina žlučníku, otec rakovina hrtanu, matka obezita.

Pracovní anamnéza: mateřská, v prosinci roku 2023 nástup do práce jako mzdová účetní, sedavé zaměstnání.

Sociální anamnéza: žije v bytě s manželem a se synem.

Sportovní anamnéza: cvičení doma podle internetu nepravidelně, pouze když ji začnou bolet záda, po pohybu vždy úleva od bolesti.

Abúzus: sklenička vína příležitostně, ostatní nejuje.

Alergologická anamnéza: nejuje.

Farmakologická anamnéza: léky na vysoký krevní tlak, doplňky stravy jako kolagen a multivitaminy.

Gynekologická anamnéza: probandka má za sebou tři porody, první proběhl císařským řezem v roce 1997 a byl bez komplikací, druhý porod proběhl bez komplikací v roce 2001, třetí porod se uskutečnil v roce 2020 císařským řezem, probandce vzrostla prudce váha, během těhotenství o 20 kg a po něm jí zůstalo 8 kg navíc. Začaly jí obtíže s bolestí dolní části zad, při těhotenství bolest v bedrech neudává. Probandka má po dvou porodech dvě jizvy na stejném místě v podbřišku vedené stejným směrem, neuvádí bolestivost, ale poruchu citu pod místem jizvy, o jizvu se pravidelně stará, každý den maže krémem, po posledním porodu se jizva stáhla a způsobila převis břicha přes jizvu. Inkontinence byla nejsilnější po druhém porodu, po dvou letech však vymizela, po třetím porodu byla patrna při silném kašli, do roka však vymizela, u prvního porodu bez inkontinence. Po posledním porodu bylo zavedeno probandce nitroděložní tělíčko.

Vstupní vyšetření:

Aspekce zezadu:

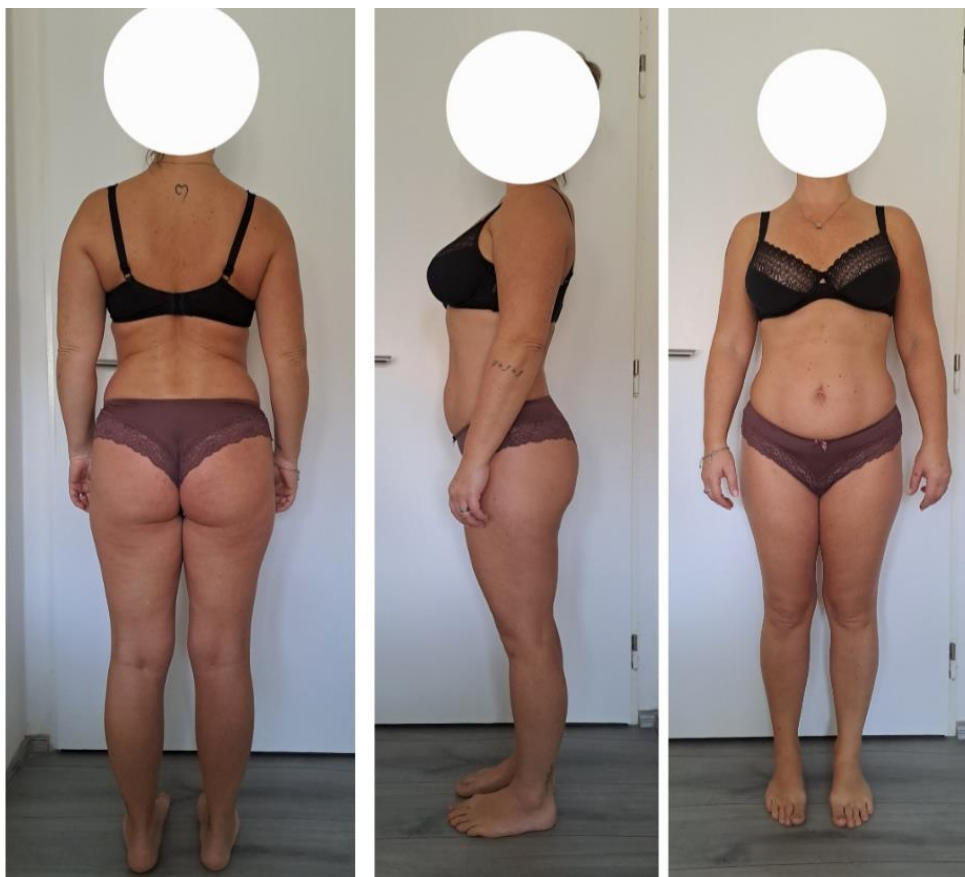Hlezenní klouby ve varózním postavení, výraznější m. triceps surae na levé straně, lehká valgozita kolenních kloubů, pravá podkolenní rýha výše, levá intergluteální rýha výše s menším zakřivením, SIPS levé strany výše, thorakobrachiální trojúhelník výraznější vlevo, levé rameno výše.

Aspekce z boku:

Kolena v neutrálním postavení, anteverze pánve, hyperlordóza Lp, mírná protrakce ramen, lehké předsunuté držení hlavy.

Aspekce zepředu:

Počínající halux valgus bilaterálně, varózní postavení hlezenních kloubů, valgózní postavení kolenních kloubů, na levém stehně patrna větší muskulatura než na pravém, ochablé břišní svalstvo, levý žeberní oblouk výše, stejně tak levý prsní sval, levé rameno výše, hlava je zepředu symetricky postavena bez úklonu.



Obrázek 6 – Vstupní vyšetření pomocí aspekce, probandka č. 1 (vlastní zdroj)

Vyšetření stoje v modifikacích:

- Rombergerův stoj I, II, III: bez patologického nálezu;
- Trendelenburgova zkouška: v normě;
- Adamsův test: paravertebrální valy symetrické, Lp se rozvíjí hůře.

Vyšetření chůze:

- Spíše peroneální typ chůze, menší pohyby v kyčelním kloubu (dále jako KYK), větší flexe v kloubech kolenních, souhyby horních končetin, pohyb trupu a pánve v normě.

Testy pohyblivosti páteře:

- Shoberova vzdálenost: +4 cm;
- Stiborova vzdálenost: + 12 cm;
- Thomayerova vzdálenost: + 11 cm;
- Lateroflexe: na pravé straně 26 cm, na levé straně 25 cm.

Testy hypermobility:

- Na horní polovině těla se hypermobilita u probandky neprokázala, dolní polovina těla se však prokázala jako hypermobilní.
- Pozitivní byla zkouška předklonu, úklonu a zkouška posazení na paty.
- Probandka mi sdělila, že posazení na paty provádí často a je to pro ni úlevové.

Vyšetření palpací:

- Posunlivost kůže a podkoží zhoršeno v thorakolumbální (dále jako Th/L) oblasti, stejně tak omezená posunlivost jednotlivých vrstev při vyšetření pomocí Kibblerovy řasy horší rozvíjení v Th/L;
- Dorzolumbální fascie ve zvýšeném napětí, omezena posunlivost;
- Paravertebrální svaly jsou bilaterálně v hypertonu;
- TrPs v paravertebrálních svalech Lp;
- Při vyšetření pomocí tření kůže byl patrný mírný odpor v oblasti Lp;
- Vyšetření pánve ukázalo, že přední spiny jsou níže než zadní.

Neurologické vyšetření:

- Bez neurologického deficitu, reflexy bez patologického nálezu, cití v rámci dermatomů bez patologického nálezu, Lassegue i obrácený Lassegue negativní.

Vyšetření jizvy:

- Jizva nevystupuje, neprosakuje, je klidná, nebolestivá, potíže s citlivostí, při palpaci probandka uvádí snížené cití pod jizvou, udává, že se dotýkám nad jizvou, horší citlivost na levé straně.

Vyšetření svalové síly:

Tabulka 1: Vyšetření svalové síly u probandky č. 1

Svalová skupina		
Flexe trupu	5	
Extenze trupu	4	

	Levá	Pravá
Elevace	4	4
Flexe KYK	5	5
Extenze KYK	4	4
M. gluteus maximus	3 +	3 +
Addukce KYK	4	4
Abdukce KYK	5	5
Zevní rotace KYK	5	5
Vnitřní rotace KYK	5	5

Zdroj: vlastní zpracování, 2024

Vyšetření zkrácených svalů:

Tabulka 2: Vyšetření zkrácených svalů u probandky č. 1

Vyšetřované svaly	Levá	Pravá
Flexory KYK	1	1
Flexory KOK	0	0
Adduktory KYK	0	0
M. piriformis	0	0
M. quadratus lumborum	0	0
Paravertebrální zádové svaly	0	0

Zdroj: vlastní zpracování, 2024

Vyšetření pomocí DNS testů:

Test extenze v kyčlích: jako první se zapojily ischiokrurální svaly, následovalo zapojení hýžďových svalů, poté se zapojily svaly paravertebrální na homolaterální straně a kontralaterální paravertebrální svalstvo se nezapojilo skoro vůbec.

Test flexe v kyčli: na aktivované straně dochází k antevertzi pánve, nadměrná aktivita horní části břišních svalů.

Brániční test: probandka aktivuje potřebné svaly pouze minimální silou, nedokáže udržet dolní postavení žebor, pouze malé laterální rozšíření hrudníku.

Test nitrobřišního tlaku: převaha horní části břišních svalů, pouze malý tlak do prstů položených mediálně od SIAS.

Test flexe trupu: vyklenutí laterální skupiny břišních svalů, vyšší aktivita m. rectus abdominis.

Extenční test: výrazná aktivita paravertebrálního svalstva v Th/L oblasti, pouze malá aktivita laterální skupiny břišních svalů.

Test polohy na čtyřech: odstávání lopatek od hrudníku, kyfotizace v Th/L oblasti, při nároku se insuficience ještě více zvýraznila.

Test hlubokého dřepu: neschopnost provést úplný dřep, v průběhu probandka kyfotizuje Th/L přechod s překlopením pánve do antevertze.

Terapie č. 1

Při první návštěvě byl proveden vstupní kineziologický rozbor, poté byla podle jeho výsledků naplánovaná terapie. Probandka přišla s bolestí dolní části zad a měla obtíže se správným dechovým stereotypem, proto byla probandce doporučena dechová cvičení na doma se zaměřením na dýchání do břicha s vytlačováním prstů, dále dýchání do dolních žebor se zpevněním břišních svalů, to bylo doporučeno z důvodu, že probandka dýchala více pomocí horního hrudního typu dýchání. Z protahovacích a uvolňovacích cvičení bylo provedeno cvičení číslo 2. Dále proběhla edukace o pánevním dnu, o jeho uvědomění a správném zapojování jako příprava na budoucí cvičení.

Terapie č. 2

Probandka udává, že trénovala dýchací cvičení pravidelně, dále také zkoušela uvědomit si pánevní dno a pokoušela se ho zapojit při každodenních činnostech. Bolest spodní části zad přetrvává, ale probandka udává mírné zlepšení. Bylo provedeno ošetření měkkých tkání v oblasti spodní části zad. Při provedení Kibblerovy řasy probandka udává bolest, tato řasa je hůře protažitelná, dále bylo provedeno ošetření fascií a trakce I Lp. Proběhla kontrola zadaných cviků z minula, kde bylo vidět patrné zlepšení a snaha ze strany probandky. Na závěr jsme přešly ke cvičení, kde jsme cvičily cviky ze cvičební jednotky. Z ACT to byl cvik 1 a poté cviky na uvolnění 3 a 4. Tyto cviky byly také zadány na doma.

Terapie č. 3

Probandka cvičí každý den uvedené cviky pravidelně. Po odhazování sněhu však udává bolest a ztuhlost v zádech, večer tentýž den provedla cvičení a pocítila úlevu od bolesti. Byly provedeny měkké techniky, trakce I a zařadily jsme také i trakci II Lp. Byla provedena kontrola zadaných cviků, probandka si cviky pamatuje a cvičí dobře. Pro další cvičení na doma jsme zařadily cvičení 2 z ACT, poté na uvolnění cvik 1 a na posílení cvik 1 ze cvičební jednotky.

Terapie č. 4

Pravidelné cvičení probíhalo i tentokrát, ze strany probandky je vidět snaha. Opět byly provedeny měkké techniky na uvolnění spodní části zad, u Kibblerovy řasy se postupně snižuje bolestivost, probandka udává, že spíše vnímá ošetření jako příjemné, dále byly provedeny trakce I, II na bederní oblast a PIR na flexory KYK, po které probandka udává úlevu. Provedla jsem kontrolu zadaných cviků a dále jsme s probandkou odcvičily další řadu cviků na doma. Tentokrát z ACT cvik 4, kde je pro ni obtížnější udržet správný sed při tlaku z boku na protilehlé stehno, dále byl proveden cvik 1 na posílení, který byl pro probandku namáhavý, avšak ho zvládla obstojně a cvik 3 na posílení, kde se probandka vychyluje z roviny a podklesává jí pánev.

Terapie č. 5

Probandka cvičí pravidelně, snaží se cviky provádět správně. Měkké techniky, jako je například tření kůže, uvolnění thorakolumbální fascie, Kibblerova řasa, řasa dle Leube-Dickeové, řasy ve tvaru písmene C a S byly provedeny na uvolnění Lp a Th/L přechodu,

zaměřily jsme se také na uvolnění TrPs. Dále byly provedeny trakce I a III Lp. Provedly jsme také PIR na m. rectus femoris, kde jsme se pokoušely o zlepšení rozsahu pohybu, probandce byla doporučena autoterapie m. rectus femoris. Byl proveden cvik 1 z uvolňovacích cvičení. S probandkou jsme odcvičily cviky 4, 5 a 6 z posilovacích cvičení a také jsme je zadaly na doma.

Terapie č. 6

Na začátku byly provedeny měkké techniky v oblasti Lp, kde byla posunlivost kůže, podkoží, fascie a svalů již v normálu, avšak tuhost přešla do oblasti hrudní a krční páteře, proto byly provedeny měkké techniky a uvolnění i v této oblasti. Dále byly provedeny trakce I a II na oblast Lp, kde probandka udává úlevu, při PIR flexorů KYK probandka udává mírný tlak, jinak proběhlo v pořádku. Provedla jsem také kontrolu zadaných cviků z minula, které probandka zvládá již ve správném nastavení. Při cvičení jsme se vrátily ke cvičení 1 z ACT, protože si myslím, že mělo na probandku pozitivní efekt, proto jsme ho zařadily i na další týden, přidaly jsem také odtlačování se slovní korekcí „nenechte se odtlačit“, bylo to pro probandku složitější, dále bylo zařazeno cvičení 6 z posilovacích cvičení, tentokrát s modifikací, s otáčením trupu a elevací horní končetiny. Z posilovacích cvičení byl proveden cvik 7, kde probandka nesvedla udržení správné pozice, při elevaci končetin se probandka méně vychylovala při zvedání dolních končetin než horních končetin.

Terapie č. 7

Probandka byla nemocná, proto se cvičení moc nevěnovala, po doporučení zkoušela pouze dechová cvičení. Setkání tedy proběhlo až po 14 dnech z důvodu její nemoci, kdy byly provedeny měkké techniky, Lp byla volná, bez bolesti, potíže v ThL přechodu, tužší, mírně bolestivé. Dále jsme se v terapii věnovali traccím II, III, uvolnění SI skloubení, PNF pánve, kde jsme se zaměřily na posílení břišních svalů, probandka správně zapojuje břišní svalstvo, nemá tendenci se prohýbat v zádech. Byla také provedena technika PIR na m. rectus femoris, kde sval je již plně protažitelný. Dále byla provedena kontrola cviků z minula, kde u cviku č. 7 již zvládá výchozí nastavení a vychýlení při nadzvednutí jakékoliv končetiny je minimální, největší potíž dělá odlehčení pravé ruky, což je zvláštní, protože je probandka levačka, takže by měla mít levou ruku silnější. Nově jsme odcvičily posilovací cvik 4, kde šla kolena přes chodidla, po korekci však zvládá v rovině osy páteře, cvik 7 jsem doplnila o zvedání kontralaterálních končetin, kdy si po správné

korekci a procvičení probandka uvědomila své těžiště a cvik provedla správně, vychylování z rovnováhy je však velké, větší potíže s levou nohou a pravou rukou. Proběhlo také uvolňovací cvičení č. 1, kdy kolena klesají čím dál tím více k podložce. Tyto cviky byly také zadány na doma.

Terapie č. 8

Zlepšení stavu, probandka již cvičí pravidelně, bolest se objevuje většinou po námaze, po bruslení uvádí bolest pravé spodní část zad, během proběhlé nemoci záda nebolela. Měkké techniky byly provedeny společně s trakcí I, III, po které probandka cítí uvolnění, Lp volná, mírné ztuhnutí v Th/L přechodu, dále byla provedena PNF pánve, u které si probandka vedla výborně. Při kontrole cviků z minula bylo zapotřebí jen mírné korekce posilovacího cviku 4, u posilovacího cviku 6 proběhlo zlepšení, probandka si uvědomuje své těžiště, soustředí se na daný cvik a méně vychyluje trup, strana s levou dolní končetinou a pravou horní končetinou ji dělá pořád větší potíže než druhá strana. První nově zadaný cvik byl z metody ACT cvik 3, kdy má probandka zvýšenou antevertzi pánve, po korekci cvik provádí správně. Poté jsme zařadily posilovací cvičení, konkrétně cviky 4 a 5.

Terapie č. 9

Byly provedeny měkké techniky, kdy je již Lp volná, stále přetrvává ztuhnutí v Th/L oblasti páteře, dále byly provedeny trakce II, III a PNF pánve, kde se obstojně zapojují břišní svaly. Dále byla provedena PIR na m. rectus femoris. Také jsem zkontrolovala cviky z minula, kde si již probandka u 3. cviku z ACT uvědomuje prohýbání Lp a umí se zkorigovat sama. Tato terapie byla poslední před závěrečným vyšetřením, proto jsme s probandkou zopakovaly celou sestavu cvičení, aby se jí dostala do paměti a dané cviky mohla nadále preventivně cvičit, dále byly všechny cviky probandce poskytnuty. Po každé terapii jí byla zaslána aktuální cvičení a na tomto závěrečném setkání jí byla poskytnuta celá cvičební jednotka.

Terapie č. 10

Na poslední terapii bylo provedeno výstupní vyšetření, probandka udává úlevu od bolesti zad, bolest pociťuje jen při dlouhém nehybném stání, udává také, že bolest závisí na změně počasí.

Výstupní vyšetření:

U výstupního vyšetření byly zjištěny změny, které popisují dále v práci. Údaje, co zůstaly stejné, již neuvádím.

Aspekce zezadu:

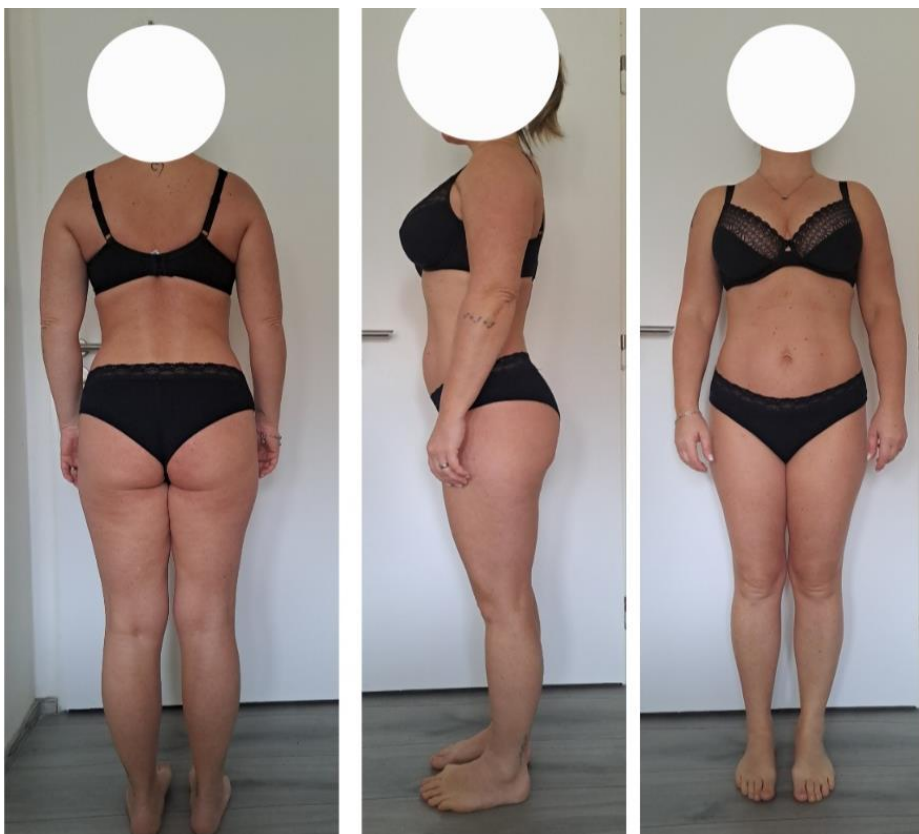Levá intergluteální rýha stále výše, hlavní rozdíl v posílení muskulatury zádového svalstva, hlavně m. latissimus dorzi, dochází ke zpevnění.

Aspekce z boku:

Pánev v menší anteverzii, hyperlordóza Lp snížena.

Aspekce zepředu:

Vyrovnění thorakobrachiálních trojúhelníků, zpevnění břišního svalstva, aktivace břišních svalů.



Obrázek 7 – Výstupní vyšetření pomocí aspekce, probandka č. 1 (vlastní zdroj)

Testy pohyblivosti páteře:

- Shoberova vzdálenost: +5 cm (prodloužení o 1 cm);
- Stiborova vzdálenost: + 11 cm (zkrácení o 1 cm);
- Thomayerova vzdálenost: + 9 cm (zkrácení o 3 cm);
- Lateroflexe: na pravé straně 20 cm, na levé straně 20 cm.

Vyšetření palpací:

- Posunlivost kůže a podkoží výrazně zlepšena, bez zarudnutí a opocení;
- Při vyšetření pomocí Kibblerovy řasy lepší protažitelnost, probandka uvádí toto vyšetření za příjemné, poprvé cítila bolestivost a řasu nebylo možné uchopit;
- Paravertebrální svaly jsou již v minimálním napětí.

Vyšetření svalové síly:

Tabulka 3: Výstupní vyšetření svalové síly u probandky č. 1

Svalová skupina	Vstupní	Výstupní		
	Levá vstupní	Levá výstupní	Pravá vstupní	Pravá výstupní
Flexe trupu	5	5		
Extenze trupu	4	5		
Elevace	4	5	4	5
Flexe KYK	5	5	5	5
Extenze KYK	4	5	4	5
M. gluteus max.	3 +	4	3 +	4
Addukce KYK	4	5	4	5
Abdukce KYK	5	5	5	5
Zevní rotace KYK	5	5	5	5

Vnitřní rotace KYK	5	5	5	5
-------------------------------	---	---	---	---

Zdroj: vlastní zpracování, 2024

Vyšetření zkrácených svalů:

Tabulka 4: Výstupní vyšetření zkrácených svalů u probandky č. 1

Vyšetřované svaly	Levá vstupní	Levá výstupní	Pravá vstupní	Pravá výstupní
Flexory KYK	1	0	1	0
Flexory KOK	0	0	0	0
Adduktory KYK	0	0	0	0
M. piriformis	0	0	0	0
M. quadratus lumborum	0	0	0	0
Paravertebrální zádové svaly	0	0	0	0

Zdroj: vlastní zpracování, 2024

U flexe KOK byla na vstupním vyšetření patrna výraznější hypermobilita než nyní.

Vyšetření pomocí DNS testů:

Test extenze v kyčlích: pohyb začíná aktivací ischiokrurálních svalů, ale hýžďové svaly se zapojují do pohybu větší silou a také se zapojí kontralaterální paravertebrální svaly.

Brániční test: výrazné zlepšení, svaly aktivovány optimální silou, probandka dokáže při dýchání udržet nitrobřišní tlak a zvládá i různé úkoly, jako například mluvit při výdechu s udrženým aktivace nitrobřišního tlaku.

Extenční test: zlepšení, menší aktivita paravertebrálního svalstva v Th/L oblasti.

Test hlubokého dřepu: stále neprovede úplný dřep, ale již provádí ve správném nastavení.

3.4.2 *Kazuistika č. 2*

Iniciály: MT

Rok narození: 1987

Anamnéza:

Osobní anamnéza: v mládí operace slepého střeva, před 15 lety úraz levého kolene, nejistota při kleku, porucha stability, před časem blokáda SI skloubení, snaha o řešení, ale bez úlevy, bolest přetrvávala, v těhotenství bolest i kyčelních kloubů z důvodu jejich velkého zatížení, dále probandka uvádí bolest krční páteře, kterou aktuálně řeší fyzioterapií, jinak vše ostatní neguje.

Nynější onemocnění: bolest dolní části zad po delší manuální práci, po třech porodech se bolest ještě zhoršila, neschopnost ležet na zádech bez pokrčení KYK.

Rodinná anamnéza: matka trpí roztroušenou sklerózou.

Pracovní anamnéza: hospodářka, aktivní, manuální práce, dále pracuje jako výpomoc v družině.

Sociální anamnéza: žije v domě se třemi dětmi a manželem, dům rekonstruuje.

Sportovní anamnéza: neustále zaneprázdněna, nemá na sebe čas, jako koníček uvádí četbu a procházky.

Abúzus: alkohol pouze příležitostně, ostatní návykové látky neguje.

Alergologická anamnéza: intolerance na lepek a mléko.

Farmakologická anamnéza: neužívá žádné léky ani doplňky stravy, neguje.

Gynekologická anamnéza: menstruace je bolestivá, ale pravidelná, dva dny vždy velké bolesti, musí si vzít léky proti bolesti. Probandka má za sebou tři porody, kdy první proběhl v roce 2014, byl vyvolaný v porodnici, druhý v roce 2017 přirozený, proběhl v sanitce a třetí proběhl v roce 2020 přirozeně v domácím prostředí. Při každém porodu probandka přibrala kolem 18 kg. Inkontinenci pocítovala po všech porodech, s časem se však vše vrátilo do normálu.

Vstupní vyšetření:

Aspekce zezadu:

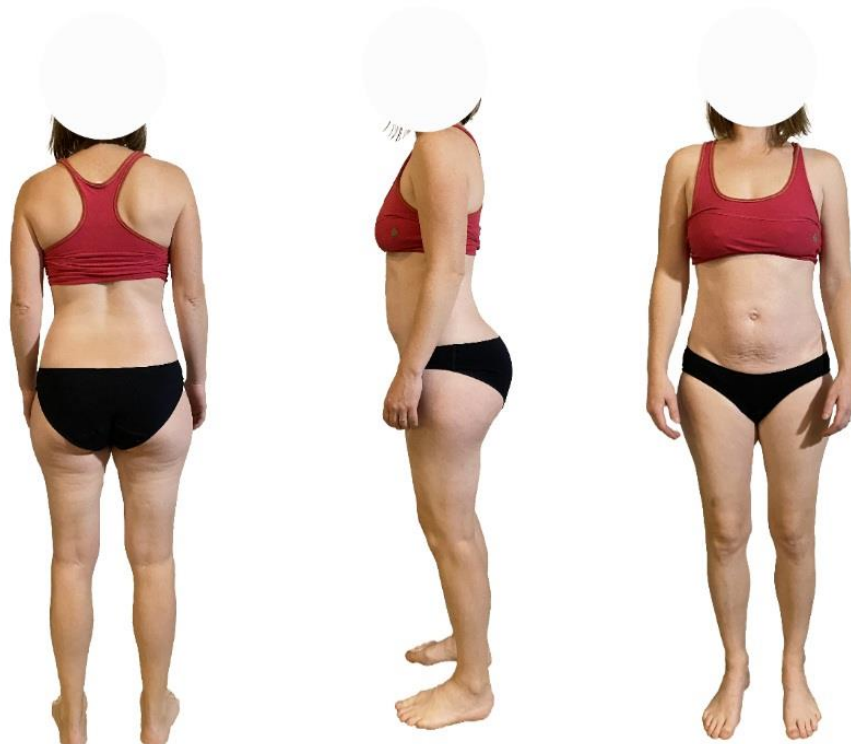Postavení dolních končetin bez patologického nálezu, SIPS ve stejné výši, výraznější levý thorakobrachiální trojúhelník, pravá lopatka výše, s ní je výše postaveno i levé rameno, celý trup se naklání mírně doleva, lehká skolióza, napravo konvexita, gibus.

Aspekce z boku:

Hyperlordóza Lp s vyhlazením kyfózy hrudní páteře, anteverze pánve, protrakce ramen, lehký předsun hlavy, celé tělo vypadá že přepadává dopředu, kolena mírně ve flexi.

Aspekce zepředu:

Dolní končetiny v neutrálním postavení, SIAS symetrické, oslabené břišní svalstvo, levý prsní sval je výše oproti ramenům, kde je naopak pravé rameno výše.



Obrázek 8 – Vstupní vyšetření pomocí aspekce, probandka č. 2 (vlastní zdroj)

Vyšetření stoje v modifikacích:

- Rombergerův stoj I, II, III: v normě;
- Trendelenburgova zkouška: mírná nejistota na stojné noze, drobný pokles pánve nad stojnou nohou;
- Adamsův test: horší rozvíjení Lp, pravý paravertebrální val více patrný, gybus na pravé straně.

Vyšetření chůze:

- Peroneální typ, omezená extenze v kyčelních kloubech bilaterálně, kompenzace díky větší flexi v kolenních kloubech.

Testy pohyblivosti páteře:

- Shoberova vzdálenost: + 4 cm;
- Stiborova vzdálenost: + 9 cm;
- Thomayerova vzdálenost: + 14 cm;
- Lateroflexe: pravá 16 cm, levá 17 cm.

Testy hypermobility:

- V horní polovině těla bez hypermobility, v dolní části těla byly prokázány zkouška předklonu, zkouška úklonu, zkouška posazení na paty jako pozitivní.

Vyšetření palpací:

- Menší protažlivost kůže na pravé straně bederní oblasti;
- Výrazný odpor v bederní oblasti při vyšetření tření kůže;
- Posunlivost dorzolumbální fascie omezena, na pravé straně omezená posunlivost, probandka vnímá při protažení fascií bolest;
- Paravertebrální svaly jsou hypertonické, jsou přítomny TrPs, hypertonus je také na m. quadratus lumborum a m. piriformis;
- Kibblerova řasa je výrazně omezena v bederní oblasti, nabrání řasy téměř nemožné, pro probandku bolestivé;
- Přední spiny jsou při palpaci níže než zadní, pánev je v antevertzi;
- SI skloubení palpačně lehce bolestivé.

Neurologické vyšetření:

- Bez neurologického deficitu, reflexy bez patologického nálezu, čítí v rámci dermatomů v pořádku, Lassegue i obrácený Lassegue negativní.

Vyšetření svalové síly:

Tabulka 5: Vyšetření svalové síly u probandky č. 2

Vyšetřované svaly		
Flexe trupu	2	
Extenze trupu	4	
	Levá	Pravá
Elevace	4	4
Flexe KYK	4	4
Extenze KYK	4	4
M. gluteus maximus	4	4
Addukce KYK	4	3
Abdukce KYK	4	4
Zevní rotace KYK	5	5
Vnitřní rotace KYK	5	5

Zdroj: vlastní zpracování, 2024

Vyšetření zkrácených svalů:

Tabulka 6: Vyšetření zkrácených svalů u probandky č. 2

Vyšetřované svaly	Levá	Pravá
Flexory KYK	2	2

Flexory KOK	0	0
Adduktory KYK	0	1 +
M. piriformis	0	0
M. quadratus lumborum	0	0
Paravertebrální zádové svaly	0	0

Zdroj: vlastní zpracování, 2024

Při vyšetření m. piriformis probandka cítí bolest v oblasti pravé SIAS.

Vyšetření pomocí DNS testů:

Test extenze KYK: zapojení gluteálních svalů se zpožděním, tendence zapojit na pomoc i protilehlé hýžděové svaly.

Test flexe v kyčli: provedeno s anteverzí pánve, s výrazným zapojení spíše břišních svalů horní části.

Brániční test: minimální zapojení potřebných svalů s omezeným rozšířením hrudníku laterálně, nedaří se jí udržet dolní postavení žeber.

Test nitrobřišního tlaku: minimální tlak proti prstům, pouze mírné zapojení potřebných svalů, s převahou horního typu dýchání.

Test flexe trupu: výrazné oslabení břišních svalů, inspiračního postavení.

Extenční test: snížená síla laterálních břišních svalů, zvýšená aktivita paravertebrálního svalstva v Th/L oblasti.

Test polohy na čtyřech: dynamicky nestabilní lopatky, hyperkyfóza v Th/L oblasti zvýrazněná při nároku.

Test hlubokého dřepu: pozitivní, neprovede, zkrácení Achillových šlach, neschopnost udělat úplný dřep, kompenzace v kyčelních kloubech překlopením, kolena jdou přes špičky, neudrží se na patách.

Terapie č. 1

Jako první byl proveden vstupní kineziologický rozbor a podle jeho výsledků byla naplánována terapie. Probandka má potíže s bolestí spodní části zad, dále byl zjištěn nesprávný stereotyp dýchání, kdy probandka dýchá typem horního hrudního dýchání. Bylo patrné přetížení, při dechu zvedá ramena. Bylo provedeno uvolňovací cvičení 1. Probandce byly doporučeny na doma dechová cvičení, proběhla edukace o správné dechové vlně, kde jsme se hlavně zaměřily na dýchání do břicha s vytlačováním prstů a na dýchání do dolních žeber. Zaměřily jsme se také na pánevní dno a na jeho správné vnímání a zapojení. Uvědomění správného dechu a pánevního dna bylo zadáno na doma.

Terapie č. 2

Jako první proběhla kontrola zadaných cviků, probandka uvádí, že pravidelně cvičí dechová cvičení, u kterých bylo vidět zlepšení. Viditelné zlepšení dýchání do spodního břicha. Byly provedeny měkké techniky, jako například tření a protažení kůže, ošetření thorakolumbální fascie, Kibblerova řasa, Leube-Dickeova řasa, trakce I L páteře, mobilizace SI skloubení a Lp. Poté jsme přešly na cvičební jednotku, kde jsme využily cvik 1 z ACT s různými modifikacemi, provedly jsme také uvolňovací cvičení č. 6. Z uvolňovacích cviků jsem zvolila cviky 3 a 4, které dostala probandka spolu s ACT 1 cvičením na doma. Bylo doporučeno nadále provádět dechová cvičení.

Terapie č. 3

Probandka měla v tomto týdnu dva dny velmi bolestivou menstruaci, udává, že cvičení tyto dny vynechala, jinak se ale snažila cvičení dodržet. To se ukázalo také na kontrole zadaných cviků, kde bylo zjištěno že je probandka provádí správně. Dále přišel čas na měkké techniky, trakce II L páteře a odblokování SI skloubení. Byla provedena také PIR na m. iliopsoas a na m. piriformis. Nakonec jsme odcvičily cvik 2 z ACT, z protahovacích cvičení jsem zvolila cvik 2 na uvolnění SI skloubení. Z posilovacích cvičení cvik 2 kdy má probandka tendenci přepadávat dozadu a nedotkne se vzadu podložky, po korekci zlepšení. Tyto cviky byly také zadány na doma.

Terapie č. 4

Dechová cvičení, jak probandka uvádí, cvičí pravidelně a vždy se po nich dostaví úleva, stejně tak po ostatních cvicích z cvičební jednotky. Při Kibblerově řase udává ostrou

bolest nalevo, kde je také omezenější protažlivost než napravo. Při PIR m. rectus femoris cítí uvolnění a dolní končetina klesá do horizontály, bérce stále mírně napjaté. Při kontrole cviků u 2. posilovacího cviku tendence stále přepadávat dozadu, ale již menší, je vidět zlepšení. Ostatní cviky provádí v normě. Na doma byly zadány cviky 4 z ACT, z uvolňovacích cvik 1 a cvik 3 z posilovacích.

Terapie č. 5

Tato terapie byla provedena v období Vánoc, proto probandka uvádí že cvičení nestihala, necvičila tedy vůbec, proto jsme se domluvily, že ponecháme stejná cvičení jako minule, aby byly dané cviky prováděny správně, tedy cvik 4 z ACT, posilovací cvik 3 a uvolňovací 1. Probandka dále uvádí že již nepocítuje bolest v zádech, ale ztuhlost. Ukázala jsem tedy probandce ještě cvik č. 6 ze cviků uvolňovacích a na doma ji byl zapůjčen válec na protažení zad a na úlevu od bolesti, pokud se dostaví. Opět byly provedeny měkké techniky, trakce II, III L páteře, PIR m. piriformis a m. rectus femoris, kde bylo vidět velké zlepšení a zkrácení je již minimální.

Terapie č. 6

Probandka uvádí bolest Lp a pravého SI skloubení při dlouhodobém stání, zejména když musí chovat dítě. Proto jsem probandku poučila o správném handlingu a ergonomickém nastavení těla při zvedání dítěte. Při měkkých technikách je stále patrná ztuhlost v oblasti Lp, po trakcích I a II probandka uvádí úlevu, byla provedena mobilizace SI skloubení a rotační uvolnění páteře. Zadaná cvičení zvládá v pořádku, potíže ji dělá pouze cvik 3 z posilovací jednotky, kde nedokáže bez korekce udržet pánev v rovině a prohýbá se v bederní oblasti. Při této terapii byly použity posilovací cviky 5 a 6, kdy byla při cviku 6 přidána modifikace elevace horní končetiny s rotací trupu a dále byl ponechán cvik 1 z metody ACT.

Terapie č. 7

Nadále byly prováděny měkké techniky, trakce II a II Lp, uvolnění SI skloubení, PIR m. rectus femoris, nově byla zařazena metod PNF v oblasti pánve na posílení břišních svalů, tato metoda probandce vyhovovala, cítila po ní úlevu, musela si však dávat pozor na prohýbání zad v bederní oblasti, při lehu na pravém boku byla vidět lepší hybnost pánve a síla než při lehu na levém boku. Cvičení z minulého setkání provádí v normě, při posilovacích cvičeních 5 a 6 mírná nejistota z důvodů nestability levého

kolene, které měla před dávnou dobou probandka poraněné, při správném nastavení zvládá ale i to. Nově zadaná cvičení byla z posilovacích cvik 7, kde byla ze začátku potíží se stabilitou, dále cvik 4, kde probandka nesvede udržet paty na zemi, zpočátku provádí zbrkle po korekci zlepšení.

Terapie č. 8

Po 14denní pauze z důvodu nemoci přichází probandka na další cvičení, udává úlevu a je nadšená z toho, že může konečně ležet na zádech bez pokrčení dolních končetin. Byly provedeny měkké techniky, uvolnění páteře pomocí rotace, PIR m. rectus femoris, PNF pánve. Při kontrole cviků z minula bylo vidět u posilovacího cviku 4 zlepšení stability a dosahu, u cviku 6 se zlepšila rovnováha, tento cvik byl ponechán do dalšího týdne, avšak s modifikacemi. Dále byl přidán cvik 3 z ACT a cvik 2 na uvolnění SI skloubení.

Terapie č. 9

Probandka uvádí úlevu po každém cvičení, kterému se věnuje pravidelně. Při provedení měkkých technik patrné uvolnění Th/L oblasti, dále byly provedeny trakce I a III, naposledy také PNF pánve. S probandkou jsme si zopakovaly celou cvičební jednotku, která ji byla kompletně poskytnuta v online podobě. Stále dělá potíže hlavně dřep, u kterého jsou nadále patrné zkrácené Achillovy šlachy, proto jsem probandce ještě ukázala cvičení na jejich protažení, dále dělá potíže cvik s názvem Rytíř, kde si je probandka stále mírně nejistá. Při uvolňovacím cviku 3 dělalo potíže přilepení Lp k podložce, nyní však zvládá v normě.

Terapie č. 10

Na závěrečné terapii bylo provedeno výstupní vyšetření. Probandka mě také informovala že si již může lehnout na záda na tvrdou podložku s nataženými dolními končetinami, což pro ni bylo na začátku terapie zcela nemožné. Udává také, že již necítí tlak v kříži, cítí se zpevněná a bolest je vždy při delším stání nebo zvýšené námaze, jinak zcela odezněla. Probandka se snaží cvičit pravidelně a bere to jako součást každého dne.

Výstupní vyšetření:

Jako u první kazuistiky popisují pouze změny, které byly po terapii patrné a údaje, co zůstaly totožné již nezmiňují.

Aspekce zezadu:

- Trup se stále naklání na levou stranu, ale méně než na začátku, zpevnění hýžďových svalů, postavení lopatek více symetrické.

Aspekce z boku:

- Hyperlordóza v L oblasti menší, zpevnění břišního svalstva.

Aspekce zepředu:

- Patrné zpevnění břišních svalů a jejich aktivace.



Obrázek 9 – Výstupní vyšetření pomocí aspekce, probandka č. 2 (vlastní zdroj)

Testy pohyblivosti páteře:

- Thomayerova vzdálenost: + 8 cm (zkrácení o 6 cm, již není taková hypermobilita).

Vyšetření palpací:

- Nadále přetrvává mírná tuhost Th/L oblasti, avšak Kibblerova řasa jde provést bez obtíží, probandka ji vnímá jako formu relaxace, bez bolesti.
- Stále mírné napětí paravertebrálních svalů. SI skloubení bez blokace, volná.

Vyšetření stoje v modifikacích:

- Trendelenburgova zkouška: v normě.

Vyšetření svalové síly:

Tabulka 7: Výstupní vyšetření svalové síly u probandky č. 2

Svalová skupina	Vstupní	Výstupní		
	Levá vstupní	Levá výstupní	Pravá vstupní	Pravá výstupní
Flexe trupu	2	3		
Extenze trupu	4	5		
Elevace	4	5	4	5
Flexe KYK	4	5	4	5
Extenze KYK	4	5	4	5
M. gluteus maximus	4	4	4	4
Addukce KYK	4	5	3	5
Abdukce KYK	4	5	4	5
Zevní rotace KYK	5	5	5	5

Vnitřní rotace KYK	5	5	5	5
-------------------------------	---	---	---	---

Zdroj: vlastní zpracování, 2024

Vyšetření zkrácených svalů:

Tabulka 8: Výstupní vyšetření zkrácených svalů u probandky č. 2

Vyšetřované svaly	Levá vstupní	Levá výstupní	Pravá vstupní	Pravá výstupní
Flexory KYK	2	1+	2	1+
Flexory KOK	0	0	0	0
Adduktory KYK	0	0	1 +	0
M. piriformis	0	0	0	0
M. quadratus lumborum	0	0	0	0
Paravertebrální zádové svaly	0	0	0	0

Zdroj: vlastní zpracování, 2024

Probandka projevila hypermobilitu při flexi KOK, která se u výstupního vyšetření snížila, stejně tak odezněla i bolest v oblasti SIAS při testu na m. piriformis.

Vyšetření pomocí DNS testů:

Test extenze KYK: zapojení kontralaterálních paravertebrálních svalů minimální na levé straně, na pravé optimální, jinak test prováděn ve správném pořadí.

Test flexe v kyčli a brániční test: v normě, zvládá i s modifikacemi.

Test nitrobřišního tlaku a extenční test: bez patologického nálezu.

Test flexe trupu: břišní svaly stále oslabeny, zapojení je lepší než při vstupním vyšetření.

Test polohy na čtyřech: mírná hyperkyfóza Lp.

Test hlubokého dřepu: přetrvává zkrácení Achillových šlach, hluboký dřep nemožný

3.4.3 *Kazuistika č. 3*

Iniciály: ŠD

Rok narození: 1990

Anamnéza:

Osobní anamnéza: v dětství mononukleóza, jinak vše ostatní neguje.

Nynější onemocnění: již před porodem trpěla bolestí spodní části zad, při těhotenství se potíže ještě víc zvýraznily, po porodu mírný útlum, bez cvičení je toto místo bolestivé, častěji probandku bolí pravá strana, v těhotenství řešila pomocí fyzioterapií, kde byly zjištěny obtíže v SI skloubení, udává že jí bolest vystřeluje do pravé dolní končetiny.

Rodinná anamnéza: prarodiče trpí cukrovkou, dědeček postižen nádorem mozku, matka má rakovinu dělohy.

Pracovní anamnéza: učitelka základní školy na prvním stupni, práce různorodá, není pořád v jedné pozici.

Sociální anamnéza: žije v domě s manželem a dvěma syny.

Sportovní anamnéza: jóga, jízda na kole, chůze rekreačně, zpěv ve sboru.

Abúzus: v normě

Alergologická anamnéza: v normě

Farmakologická anamnéza: v normě

Gynekologická anamnéza: probandka prodělala dva přirozené porody, kdy první proběhl v roce 2018, byl bez komplikací, při tomto porodu přibrala 15 kg a netrpěla po něm inkontinencí. Druhý porod proběhl v roce 2021, byl vyvolaný, bez komplikací, probandka však během tohoto těhotenství přibrala 25 kg a pociťovala mírnou inkontinenci, která s časem vymizela. Cyklus probíhá pravidelně, vždy před menstruací cítí větší bolest a citlivost v oblasti spodní části zad.

Vstupní vyšetření:

Aspekce zezadu:

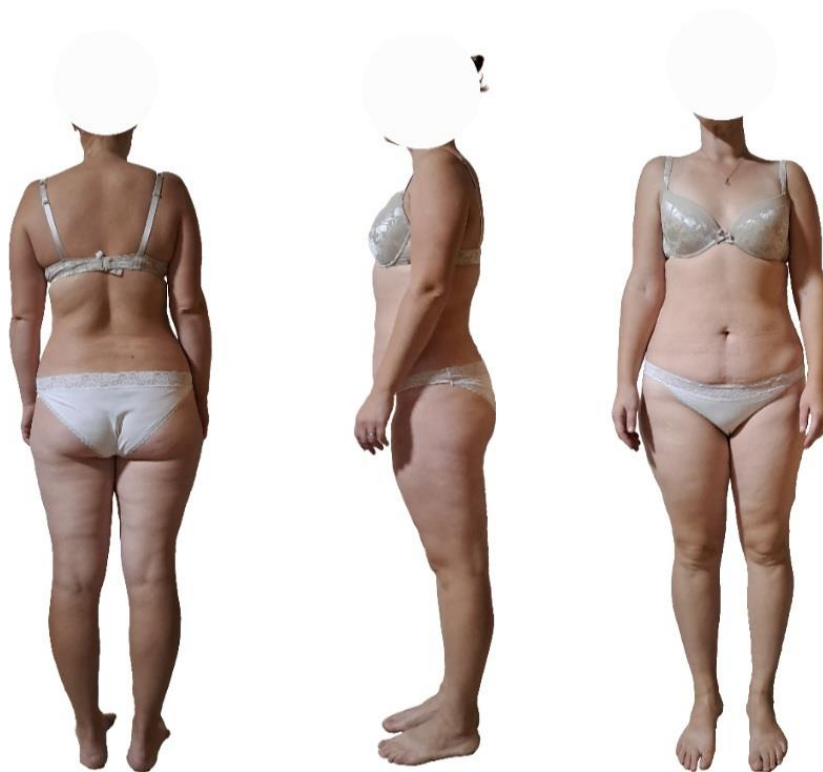Hlezenní klouby vykazují varózní postavení, přičemž se pravý m. triceps surae jeví jako více svalnatý a v kolenních kloubech je pozorována mírná valgozita. Intergluteální rýha je symetrická, zatímco gluteální svaly jsou ochablé. Pravá SIPS je umístěna výše a levý thorakobrachiální trojúhelník se jeví hlubší. Pravé rameno je umístěno výše.

Aspekce z boku:

Kolenní klouby jsou v hyperextendované pozici, ramena jsou v protrakci a hlava je v předsunutém držení.

Aspekce zepředu:

Valgozita hlezenních kloubů, zvýšená muskulatura na pravém stehně, pravá SIAS výše, ochablé břišní svaly, výraznější levý thorakobrachiální trojúhelník, pravý prsní sval výše, stejně tak je výše i pravé rameno.



Obrázek 10 – Vstupní vyšetření pomocí aspekce, probandka č. 3 (vlastní zdroj)

Vyšetření stoje v modifikacích:

- Rombergerův stoj I, II, III: v normě;
- Trendelenburgova zkouška: bez patologického nálezu;
- Adamsův test: rozvíjení Lp v normě, paravertebrální val více patrný napravo.

Vyšetření chůze:

Převládá peroneální typ, chůze je symetrická, bilaterálně omezená extenze v kyčelních kloubech, probandka to kompenzuje větší flexí v kolenních kloubech.

Testy pohyblivosti páteře:

- Shoberova vzdálenost: + 5 cm;
- Stiborova vzdálenost: + 15 cm;
- Thomayerova vzdálenost: + 18 cm;
- Lateroflexe: levá +20 cm, pravá +19 cm.

Testy hypermobility:

- Hypermobilita pozitivní u testu předklonu a zkoušky úklonu, jedná se tedy o částečnou hypermobilitu s uvolněnými kyčelními vazy v oblasti spodní části těla.

Vyšetření palpací:

- Kůže bez výrazných hyperalgických zón, při vyšetření pomocí Kibblerovy řasy zatuhlost více na pravé straně. Udává bolest v oblasti pravého SI skloubení.

Neurologické vyšetření:

- Probandka udává bolest vystřelující po zadní straně stehna, Lassegue i obrácený Lassegue negativní. Jinak bez neurologického deficitu.

Vyšetření svalové síly:

Tabulka 9: Vyšetření svalové síly u probandky č. 3

Svalová skupina		
Flexe trupu	4	

Extenze trupu	5	
	Levá	Pravá
Elevace	4	4
Flexe KYK	5	5
Extenze KYK	5	5
M. gluteus maximus	4	4
Addukce KYK	4	4
Abdukce KYK	5	5
Zevní rotace KYK	5	4
Vnitřní rotace KYK	5	4

Zdroj: vlastní zpracování, 2024

Vyšetření zkrácených svalů:

Tabulka 10: Vyšetření zkrácených svalů u probandky č. 3

Vyšetřované svaly	Levá	Pravá
Flexory KYK	1	1
Flexory KOK	0	0
Adduktory KYK	0	0
M. piriformis	0	1
M. quadratus lumborum	0	0
Paravertebrální zádové svaly	0	0

Zdroj: vlastní zpracování, 2024

Při vyšetření addukce pravého KYK probandka udává mírnou bolest na začátku pohybu, při vyšetření pravého m. piriformis probandka udává větší citlivost v oblasti pravého SI skloubení.

Vyšetření pomocí DNS testů:

Test extenze KYK: pohyb se nejdříve odehrává v ischokrurálním svalstvu, poté dojde k zapojení m. gluteus maximus, s minimálním zapojením paravertebrálního svalstva, hlavně na kontralaterální straně.

Test flexe v kyčli: v normě

Brániční test: bez patologického nálezu

Test nitrobřišního tlaku: v normě

Test flexe trupu: oslabení břišního svalstva, laterální skupina břišních svalů prominuje, převládá zapojení horní části m. rectus abdominis.

Extenční test: paravertebrální svalstvo v nadměrné aktivitě.

Test polohy na čtyřech: probandka propíná lokty do hyperextenze.

Test hlubokého dřepu: záda se vychylují z centrovaného postavení, probandka neudrží rovnováhu a dřep neprovede v plném rozsahu.

Terapie č. 1

Na začátek byl proveden vstupní kineziologický rozbor, kde jsem se seznámila s obtížemi, které probandku trápí a podle toho jsem navrhla vhodnou terapii. Vzhledem k tomu, že probandka zpívá celý život ve sboru a pravidelně provádí dechová cvičení, neměla s nimi žádný problém, umí pracovat s dechem, proto jsem provedla jen lehkou edukaci o správném dýchání a zkusily jsme pár těžších dechových cvičení jako například udržení nitrobřišního tlaku při pravidelném dýchání společně se slovním doprovodem, které probandka zvládla bez obtíží, proto jsem se u ní tímto tématem již nezabývala. U probandky bylo však patrné oslabení pánevního dna, proto jsem provedla edukaci o jeho vnímání a správném zapojení, což má probandka za úkol cvičit také doma spolu se cvikem 1 z ACT a uvolňovacím cvičením č. 1.

Terapie č. 2

Probandka udává, že cvičila pouze třikrát v týdnu, bolest zad přetrvává hlavně po ránu, když vstane z postele. Provedla jsem tedy kontrolu zadaných cvičení z minula a zjistila jsem, že si probandka cviky vůbec nepamatovala. Domluvily jsme se tedy na pravidelném zasílání dané cvičební jednotky online formou pro lepší orientaci a zapamatování. Byly provedeny měkké techniky, ošetření fascií, trakce I Lp, patrné zablokování pravého SI skloubení, proto byla provedena mobilizace SI skloubení a uvolnění páteře pomocí rotace, dále jsme zopakovaly cvičení 1 z ACT, bylo také provedeno uvolňovací cvičení 6. Na doma byl zadán cvik 1 z posilovacích cvičení a na uvolnění cviky 3 a 4.

Terapie č. 3

Po zaslání cviků zlepšení, cvičí pravidelněji než předtím, přijde mi však, že dělá pouze cviky, co si oblíbila a ne všechno. Opět byly provedeny měkké techniky, trakce II L páteře, PIR m. rectus femoris a m. piriformis a mobilizace SI skloubení. S probandkou jsme odcvičily z ACT cvik 2, z uvolňovacích cvik 2 a z posilovacích také cvik 2, kde dělá potíže dotknout se podložky za tělem.

Terapie č. 4

Z důvodu nešťastné události bylo cvičení posunuto o 14 dní, probandka v těchto dnech vůbec necvičila, bolest v zádech přetrvává. Domluvily jsme se na pravidelné kontrole z mé strany, kdy jsem probandce namátkově v týdnu psala o tom, jestli už provedla dané cvičení. Byly provedeny měkké techniky, trakce I a III L páteře, dále PIR m. piriformis, kde na levé straně cítí bolest. Na doma byl zadán cvik 4 z ACT, dále posilovací cvičení 1 a 3.

Terapie č. 5

Z důvodu vánočních svátků, probandka necvičila pravidelně, již nepocituje bolest v zádech, pouze tlak a napětí v L oblasti. Po II L trakci se dostavila úleva, dále byly provedeny měkké techniky, kde jsou struktury bez většího napětí, PIR m. rectus femoris, rotační uvolnění páteře. Z ACT jsme provedly cvik 3, který však probandka nezvládne s napřímenou páteří, nemá dostatečně silné břišní svalstvo, proto jsme ho na doma neřádaly. Místo toho jsem probandce doporučila cvik z ACT 2, kde si ještě bude trénovat napřimování páteře a dále posilovací cvičení 5 a 6.

Terapie č. 6

Probandka udává, že cvičí pravidelně, sama od sebe zařadila i cvičení jógy, cítí se lépe. Provedení měkkých technik, trakce II a III Lp, cítí uvolnění, PNF pánve, kde jsme provedly posílení břišních svalů, probandka udává, že jí je toto cvičení velmi příjemné. Při kontrole posilovacího cviku č. 6 dělá potíže mít pánev ve stejné rovině, ale po uvědomění zvládne sama zkorigovat, při cviku 5 dělá potíže rovnováha, těžiště vychyluje dopředu, avšak po korekci zvládá ve správném nastavení. Nově odcvičenými cviky byly uvolňovací cvik 2, posilovací cvik 6 s modifikacemi a posilovací cvik č. 7.

Terapie č. 7

Při sedmé návštěvě bolest již nezmiňuje, avšak tento týden cvičila pouze jednou, důvod udávala zaneprázdněnost. Při provedení měkkých technik záda bez napětí, volná, nebolestivá, PIR m. rectus femoris je prospěšná, probandka se již dostane do horizontály, bérec je volný. Dále byla provedena PNF pánve ve všech 4 rovinách. Při posilovacím cvičení 6 s elevací horní končetiny cítí tah a bolest v levé lopatce, je patrný i nižší rozsah pohybu, při opakování se ale rozsah zlepšuje. Na doma byl zvolen cvik č. 1 z uvolňovacích, z posilovacích cvičení 7 s modifikacemi, dále bylo zadáno posilovací cvičení 4.

Terapie č. 8

Měkké techniky a trakce již bez obtíží, po PNF pánve pociťuje úlevu od napětí. Potíže dělá posilovací cvik 7, kde je patrné velké vychylování těžiště, ale po opakování a správném nastavení zlepšení. Opět jsme se s probandkou pokusily o cvik z ACT 3, kde je patrné zlepšení břišních svalů, stále ale nezvládá ve správném nastavení a prohýbá páteř, probandka nesvede udržet napřímenou páteř, proto jsem provedla opět edukaci o setrvání v nižší pozici u ACT 2, kde jsme trénovaly mírný odpor s napřímenou páteří, toto cvičení jsme ponechaly i na doma, a ještě k němu přidaly posilovací cvičení 3 a 6.

Terapie č. 9

Předposlední setkání proběhlo u probandky doma z důvodu hlídání dětí, nebyl přítomen tedy takový klid, jaký by byl vhodný pro terapii. Naposledy byly provedeny měkké techniky, trakce II a III, rotační uvolnění páteře, mobilizace SI skloubení, které je již volné, dále technika PNF pánve. Při kontrole zadaných cvičení z minula se ukázalo,

že probandka opět nestíhala cvičit. Při zopakování celé cvičební jednotky jsme si jednotlivé cviky opět vysvětlily a ucelily. Probandce byla celá cvičební jednotka poskytnuta k pravidelnému cvičení i mimo terapie, které absolvovala.

Terapie č. 10

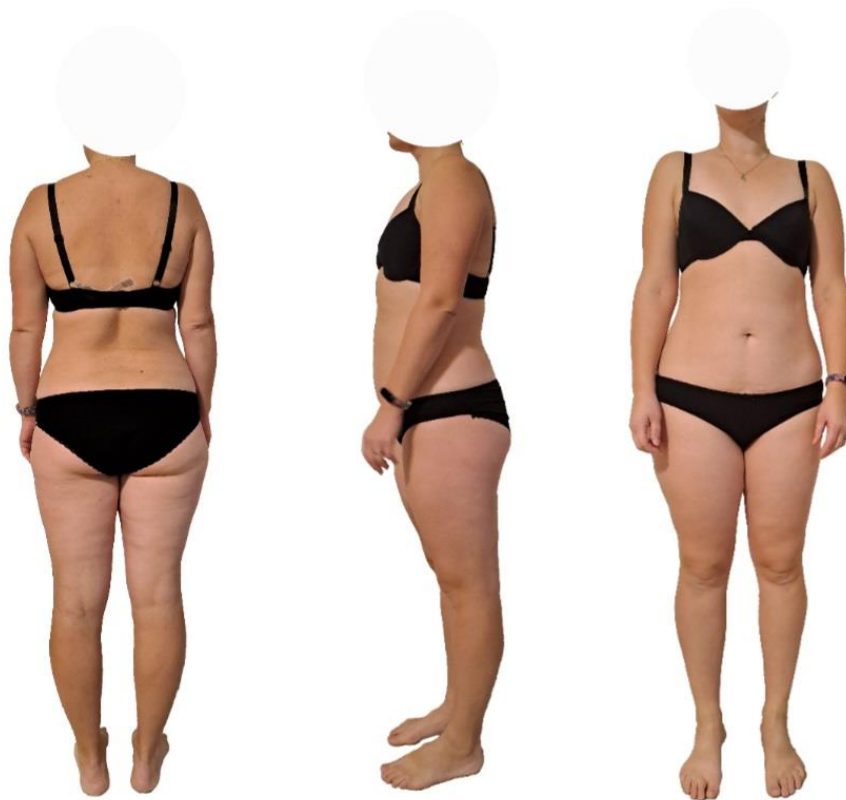Na poslední terapii proběhlo výstupní vyšetření, probandka subjektivně cítí stále občasnou bolest v oblasti SI skloubení, po zacvičení však udává úlevu. Cviky, co jí ze začátku dělaly obtíže, již zvládá v normě a jsou pro ni úlevové. Udává také, že vždy před menstruací byla oblast spodní části zad více citlivá a bolestivá než v jiné části menstruačního cyklu.

Výstupní vyšetření:

Toto vyšetření udává změny patrné po terapii, údaje neměnné již neuvádím.

Aspekce:

- Lehké posílení břišního svalstva, jinak nejsou patrné žádné změny.



Obrázek 11 – Výstupní vyšetření pomocí aspekce, probandka č. 3 (vlastní zdroj)

Testy pohyblivosti páteře:

- Shoberova vzdálenost: + 6 cm (prodloužení o 1 cm)

Vyšetření palpací:

- Kůže bez výrazných hyperalgických zón, při vyšetření pomocí Kibblerovy řasy zatuhlost obou stran, více na pravé straně.
- Udává bolest v oblasti SI skloubení, více v pravém, byl tam objeven blok.

Vyšetření svalové síly:

Tabulka 13: Výstupní vyšetření svalové síly u probandky č. 3

Svalová skupina	Vstupní		Výstupní	
	Levá vstupní	Levá výstupní	Pravá vstupní	Pravá výstupní
Flexe trupu	4	5		
Extenze trupu	5	5		
Elepace	4	5	4	5
Flexe KYK	5	5	5	5
Extenze KYK	5	5	5	5
M. gluteus maximus	4	4	4	4
Addukce KYK	4	5	4	5
Abdukce KYK	5	5	5	5
Zevní rotace KYK	5	5	4	4
Vnitřní rotace KYK	5	5	4	4

Zdroj: vlastní zpracování, 2024

Vyšetření zkrácených svalů:

Tabulka 14: Výstupní vyšetření zkrácených svalů u probandky č. 3

Vyšetřované svaly	Levá vstupní	Levá výstupní	Pravá vstupní	Pravá výstupní
Flexory KYK	1	1+	1	1+
Flexory KOK	0	0	0	0
Adduktory KYK	0	0	0	0
M. piriformis	0	0	1	0
M. quadratus lumborum	0	0	0	0
Paravertebrální zádové svaly	0	0	0	0

Zdroj: vlastní zpracování, 2024

Na pravé dolní končetině je stále při addukci KYK cítit bolest, ale probandka udává, že je již menší, dále u vyšetření pravého m. piriformis je pocíťován tlak v oblasti SI skloubení.

Vyšetření pomocí DNS testů:

Test extenze KYK: větší zapojení paravertebrálních svalů do pohybu.

Test hlubokého dřepu: více stabilní a dostane se níže.

4 Diskuse

Tématem, kterým jsem se zabývala ve své bakalářské práci, byla bolest spodní části zad u vícerodíček. Tuto skupinu žen jsem si vybrala z toho důvodu, že jí podle mého není věnována dostatečná pozornost, spíše se řeší bolest zad v těhotenství, nebo brzy po něm, což je také velmi důležité, ale pokud problémy v oblasti spodní části zad neodezní nebo se objeví déle po porodu, je třeba se těmito problémy zabývat více do hloubky a řešit je se stejnou vážností. U vícerodíček jsou více patrné poporodní změny, mohou u nich být patrné i změny díky předchozím těhotenstvím, zejména změny díky nošení předchozího miminka, což zmiňuje i Katonis et al. (2011), který dále uvádí, že bolesti spodní části zad nemají zcela jasnou příčinu, ale nejvíce za tuto bolest může nefunkčnost svalů HSSP, proto by se po porodu měla žena zaměřit na cvičení HSSP a na cvičení, díky němuž dojde ke zlepšení držení těla. Toto tvrzení se mi potvrdilo i v mé bakalářské práci, kdy měly ženy nesprávné držení těla, hlavně v oblasti pánve, kde u všech probandek převládala anteverze pánve a hyperlordóza Lp, kdy byly oslabené svaly HSSP a po porodu nedošlo k jejich zacvičení, proto bolesti spodní části zad přetrvávaly i delší dobu po porodu. Po správném zacvičení s probandkami se tyto změny zlepšily a bolest spodní části zad se zmírnila. Důležité bylo se při terapii zaměřit i na psychický stav probandek, konkrétně například na únavu, která postihuje velké množství vícerodíček, které jsou vystavená velké psychické zátěži, proto bylo zapotřebí myslet i na jejich psychické zdraví a provádět tedy pravidelné cvičení ke zlepšení jejich zdravotního stavu, nejlépe pod odborným dohledem (Liu et al., 2020). Od probandek mi bylo toto tvrzení potvrzeno ústně, kdy mi sdělily, že se na terapii těší, protože si na chvíli odpočinou od dětí a mohou také chvíli myslet na sebe a své tělo. Studie podle Ramezani et al. (2020) prokázala, že pokud se ženy s bolestí spodní části zad budou vyhýbat škodlivým fyzickým aktivitám, které souvisejí s péčí o dítě, budou si ve zdravém rozmezí udržovat tělesnou hmotnost, dále budou mít povědomí o správné technice manipulace s dítětem, mohou tak předcházet bolesti spodní části zad. Probandky po dobu deseti týdnů terapie na tyto věci myslely a podle mého je probandky č. 1 a 2 dodržovaly, proto se bolest spodní části zad zlepšila, probandka č. 3 uváděla velké pracovní vytížení, z toho důvodu se jimi tolik nezabývala a změna nebyla tak patrná. Další studie podle Barreya et al. (2019) dokázala, že pokud se při bolestech spodní části zad najdou v této oblasti degenerativní změny, tak po dobu jednoho roku musí být zajištěna konzervativní léčba, které je upřednostněna před chirurgickým zákrokem, který s sebou může přinášet mnohá rizika, pokud

po konzervativní léčbě bolesti vymizí, chirurgický zákrok již není potřeba. Vzhledem k tomu, že u všech probandek se při terapii dostavila větší či menší úleva od bolesti spodní části zad, předpokládám tedy, že jejich problémy byly funkční a ne strukturální. Proto si myslím, že je zapotřebí pravidelného cvičení a správné manipulace s těžkými předměty. Pokud toho bude dosaženo, bolest v oblasti spodní části zad by se neměla zhoršovat a problémy by neměly přejít z funkčních do strukturálních, za této situace by tedy nemělo být chirurgické řešení třeba.

Dle mého názoru je velký problém u vícerodiček v tom, že jsou velmi zaneprázdňené péčí o děti a nemají čas na sebe a své problémy neřeší, nebo je začínají řešit příliš pozdě, kdy už jsou nesnesitelné. Proto je zapotřebí řešit bolest již v jejím zárodku a předejít tak větším komplikacím. Důležité je vyhledat odborníka, se kterým probandka své obtíže bude konzultovat a společně se pokusí najít řešení daného problému. Řešení může dosáhnout díky změně životního stylu, kdy bude dodržovat zásady ergonomie a všechny pohyby bude, pokud možno provádět v centrovaném postavení, hlavně při běžných denních činnostech, důležité je také pravidelné cvičení. Jestliže k takovému nebo podobnému postupu dojde, je velká pravděpodobnost, že dané obtíže vymizí, pokud se však probandky nebudou těmito pravidly řídit dlouhodobě, může dojít k návratu bolestí.

Na praktické části mé bakalářské práce se mnou spolupracovaly tři probandky, jako první byl u každé proveden vstupní kineziologický rozbor, následovalo osm setkání, kde jsem se každé probandce věnovala podle jejích individuálních potřeb, a po těchto terapiích byl proveden výstupní kineziologický rozbor. Po dokončení všech terapií bylo provedeno porovnání výsledků mezi jednotlivými probandkami. Tato setkání se uskutečnila v rozmezí třech měsíců dle časových možností probandek. Probandky byly vybrány dle žádosti o pomoc s bakalářskou prací, podmínkou byla bolest spodní části zad, dále musely splňovat dobu posledního porodu do pěti let a musely to být vícerodičky, tato žádost byla rozšířena mezi mé známé a byla také umístěna na sociální síť, na emailovou adresu se mi poté probandky s bolestí spodní částí zad splňující všechny podmínky ozvaly.

Probandku č. 1 trápila bolest spodní části zad po posledním porodu, kdy přibrala dvacet kilogramů a po něm jí zůstalo osm kilogramů navíc, myslím si tedy, že bolest mohla být způsobena váhovým přírůstkem probandky, bolest probandka uvádí více v oblasti pravé strany dolní části zad, to podle mého názoru může být způsobeno chybným ergonomickým zatížením, především chybným zvedání těžkého břemene, v tomto

případě dítěte nesymetricky, pouze jednou rukou. Probandka č. 2 měla dle mého názoru největší obtíže, bolesti byly nejvýraznější a při vyšetření pomocí aspekce byla nejvíce patrna hyperlordóza Lp a anteverze pánve, proto měla probandka z mého pohledu potíže právě se zmiňovaným lehem na zádech s nataženými dolními končetinami. Měla také nejvýrazněji oslabené břišní svaly a po jejich posílení se dostavilo zlepšení právě zmíněného lehu na zádech, kdy je leh bez obtíží. Probandka č. 3 přibrala při posledním porodu pětadvacet kilogramů, což vedlo k bolesti dolní části zad již během těhotenství a následně i po něm.

Bylo zajímavé, že u všech třech probandek se díky testům prokázala hypermobilita dolní části těla, kdy probandka č. 1 uvádí, že trpí hypermobilitou celý život a nemyslela si, že je na tom nic špatného. U probandky č. 2 se hypermobilita dostavila až po posledním porodu, což dle mého názoru mohlo být způsobeno poporodními změnami a uvolněním pánevního vaziva, protože měla problém pouze v dolní polovině těla. Probanda č. 3 uvádí, že trpí hypermobilitu celý život, od dvou předchozích probandek se ale liší tím, že neměla pozitivní všechny testy na hypermobilitu dolní části těla, ale zkouška dosedání na paty byla negativní.

U všech probandek převládal peroneální typ chůze, to znamená, že byl menší pohyb v kyčelních kloubech, který byl kompenzován větší flexí kolenních kloubů, chůze nebyla nijak patologická. Menší flexe a extenze v kyčelních kloubech při chůzi může být podle mého názoru následkem oslabení zejména m. gluteus maximus, HSSP, bolesti spodní části zad a zkrácení flexorů kyčelního kloubu.

Bylo vidět, že probandka č. 2, která měla nejvýraznější problém, cvičení opravdu nepodcenila a pravidelně se mu věnovala a díky tomu se po deseti terapiích dostavila úleva od bolesti zad. Naopak probandka č. 3 cvičení spíše podcenila a nevěnovala mu takovou pozornost, jakou by si zasloužilo, proto u ní bolest spodní části zad přetrvávala i po deseti terapiích. Probandka č. 1 cvičení nepodcenila a jeho pravidelné opakování vedlo k úlevě od bolesti spodní části zad. Dle mého názoru by se všechny probandky měly cvičební jednotce věnovat dlouhodobě a preventivně tak předcházet dalším obtížím, a ne si zacvičit pouze při akutních bolestech.

Podle mého názoru by bylo dosaženo ještě lepšího výsledku, pokud bych se s probandkami vídala dvakrát týdně, protože některá cvičení probandky necvičily doma úplně správně, došlo by tak k lepší korekci, to však vzhledem k časovému vytížení obou stran nebylo možné. Při terapii by bylo také dobré použít například fyzikální terapii, jako je například elektroléčba, kde bych využila Träbertovy proudy, dále z balneoterapie vířivou koupel nebo parafín. Na tyto procedury by však byly zapotřebí speciální přístroje, které jsem neměla v danou chvíli k dispozici. Tento výzkum by se dal dále rozpracovat a mohla by z něj být například vytvořena příručka pro ženy po porodu, ve které by byly shrnuty všechny potřebné informace o tomto období, dále by zde byla uvedena cvičební jednotka na posílení HSSP a informace, které by vedly k pomoci od bolesti spodní části zad.

5 Závěr

Tématem, kterým jsem se zabývala ve své bakalářské práci, byla bolest spodní části zad u vícerodiček. Bolest spodní části zad je primárně způsobena dysfunkcí svalů pánevního dna, které patří do HSSP, bylo tedy zapotřebí aktivovat a posílit HSSP. Kvůli tomu byla vytvořena cvičební jednotka, která se snažila tyto problémy odstranit.

V bakalářské práci jsem si stanovila dva cíle, kterých jsem chtěla dosáhnout.

Prvním cílem bylo teoreticky zpracovat problematiku bolesti spodní části zad u vícerodiček z dostupných literárních zdrojů. Tento cíl byl splněn tím, že byla tato problematika popsána v teoretické části. Podle mého názoru byly popsány nejčastější problémy, které se týkají již zmíněné bolesti spodní části zad u vícerodiček, zejména to byly obtíže se správným handlingem dítěte, ergonomie běžných denních činností a také únava a stres, které mohou k problémům významně přispět.

Druhým cílem bylo poté navrhnout vhodné fyzioterapeutické postupy při bolesti spodní části zad. Byly vybrány postupy, které se při těchto obtížích nejčastěji používají. Vzhledem k tomu, že u všech probandek došlo ke zlepšení bolesti spodní části zad, si myslím, že tyto postupy byly zvoleny správným způsobem. Byly jimi například nácvik správného držení těla, pravidelné cvičení cviků ze cvičební jednotky, posílení HSSP a správný dechový stereotyp. Pokud chceme dosáhnout dlouhodobého zlepšení, je potřeba tato pravidla dodržovat dlouhodobě. Byla vytvořena sestava cviků z ACT, dále uvolňovací, protahovací a posilovací cvičení na ovlivnění bolesti spodní části zad.

Díky porovnání výsledků ze vstupního a výstupního kineziologického vyšetření bylo zjištěno, že u všech probandek došlo ke zlepšení v různé intenzitě. Proto si dovoluji říci, že byla terapie zvolena správně. I když ne všechny probandky dosáhly úplné úlevy od bolesti spodní části zad, všem bylo poskytnuto poučení o správném provedení daných cviků a o správném držení těla. Dále jsem zdůraznila důležitost správného ergonomického zatížení a pravidelného cvičení i při ústupu bolesti. Probandkám bylo kladeno na srdce, aby se těmito pravidly řídily při každodenních činnostech. Cvičební jednotku jsem zpracovala na základě toho, co jsem měla šanci poznat a naučit se díky tříletému studiu fyzioterapie.

Práce může být využita v praxi fyzioterapeutů nebo k rozšíření informovanosti žen po porodu, které trápí bolest spodní části zad.

6 Seznam použitých zdrojů

Monografie

- 1) BINDER, T., 2020. *Nemoci v těhotenství: a řešení vybraných závažných peripartálních stavů*. Praha: Grada. 368 s. ISBN 978-80-271-2009-3.
- 2) ČIHÁK, R., 2011. *Anatomie 1*. Třetí, upravené a doplněné vydání. Praha: Grada. 522 s. ISBN 978-80-247-3817-8.
- 3) ČIHÁK, R., 2013. *Anatomie 2*. Třetí, upravené a doplněné vydání. Praha: Grada. 512 s. ISBN 978-80-247-4788-0.
- 4) DYLEVSKÝ, I., 2009a. *Funkční anatomie*. Praha: Grada. 544 s. ISBN 978-80-247-3240-4.
- 5) DYLEVSKÝ, I., 2009b. *Speciální kineziologie*. Praha: Grada. 180 s. ISBN 978-80-247-1648-0.
- 6) GREGORA, M., VELEMÍNSKÝ, M., 2017. *Těhotenství a mateřství: nová česká kniha*. 2. vydání. Praha: Grada. 240 s. ISBN 978-80-247-5579-3.
- 7) HÁJEK, Z., ČECH, E., MARŠÁL, K., 2014. *Porodnictví*. 3. vydání. Praha: Grada. 580 s. ISBN 978-80-247-4529-9.
- 8) HALADOVÁ, E., NECHVÁTALOVÁ, L., 2010. *Vyšetřovací metody hybného systému*. 3. vydání. Brno: Národní centrum ošetrovatelství a nelékařských zdravotnických oborů. 135 s. ISBN 978-80-7013-516-7.
- 9) HART, R., 2014. *Degenerativní onemocnění páteře*. Praha: Galén. 291 s. ISBN 978-80-7492-067-7.
- 10) HOLUBÁŘOVÁ, J., PAVLŮ, D., 2022. *Proprioceptivní neuromuskulární facilitace 1. část*. 4. vydání. Praha: Karolinum. 116 s. Učební texty Univerzity Karlovy. ISBN 978-80-246-3607-8.
- 11) HUDÁK, R., KACHLÍK, D., 2021. *Memorix anatomie*. 5. vydání. Praha: Triton. 632 s. ISBN 978-80-7553-873-4.
- 12) JANDA, V., 2004. *Svalové funkční testy*. Praha: Grada. 328 s. ISBN 80-247-0722-5.
- 13) KIEDROŇOVÁ, E., 2010. *Rozvíjej se, děťátko...: moderní poznatky o významu správné stimulace kojence v souladu s jeho psychomotorickou vyspělostí*. Praha: Grada. 384 s. ISBN 978-80-247-3744-7.
- 14) KOLÁŘ, P., et al., 2020. *Rehabilitace v klinické praxi*. 2. vydání. Praha: Galén. 714 s. ISBN 978-80-7492-500-9.

- 15) KRÁLÍČEK, P., 2023. *Úvod do speciální neurofyzologie*. 4. vydání. Praha: Galén. 235 s. ISBN 978-80-7492-641-9.
- 16) LEVITOVÁ, A., HOŠKOVÁ, B., 2015. *Zdravotně-kompenzační cvičení*. Praha: Grada. 112 s. ISBN 978-80-247-4836-8.
- 17) LEWIT, K., 2003. *Manipulační léčba v myoskeletální medicíně*. 5. vydání. Praha: Česká lékařská společnost J. Ev. Purkyně. 411 s. ISBN 80-86645-04-5.
- 18) MASOPUSTOVÁ, Z., DAŇSOVÁ, P., LACINOVÁ, L., 2018. *Jak to mají mámy: psychologický výzkum mateřství*. Brno: Masarykova univerzita. 123 s. ISBN 978-80-210-9169-6.
- 19) PALAŠČÁKOVÁ ŠPRINGROVÁ, I., 2012. *Funkce – diagnostika – terapie hlubokého stabilizačního systému*. 2. vydání. Brno: Masarykova univerzita. 67 s. ISBN 978-80-260-1698-4.
- 20) PALAŠČÁKOVÁ ŠPRINGROVÁ, I., 2018. *Akrální koaktivační terapie*. 3. vydání. Čelákovice: ACT centrum. 143 s. ISBN 978-80-906440-7-6.
- 21) PAŘÍZEK, A., 2006. *Kniha o těhotenství @ porodu*. 2. vydání. Praha: Galén. 452 s. ISBN 80-7262-411-3.
- 22) PFEIFFER, J., 2006. *Neurologie v rehabilitaci: pro studium a praxi*. Praha: Grada. 352 s. ISBN 978-80-247-1135-5.
- 23) PODĚBRADSKÁ, R., 2018. *Komplexní kineziologický rozbor: funkční poruchy pohybového systému*. Praha: Grada. 176 s. ISBN 978-80-271-0874-9.
- 24) PRAŠKO, J., PRAŠKOVÁ, H., 2007. *Asertivitou proti stresu*. 2. vydání. Praha: Grada. 280 s. Psychologie pro každého. ISBN 978-80-247-1697-8.
- 25) PROCHÁZKA, M., 2020. *Porodní asistence*. Praha: Maxdorf. 788 s. Jessenius. ISBN 978-80-7345-618-4.
- 26) RAŠEV, E., 1992. *Škola zad*. Praha: Direkta. 222 s. ISBN 80-900272-6-1.
- 27) ROZTOČIL, A., 2017. *Moderní porodnictví*. 2. vydání. Praha: Grada. 656 s. ISBN 978-80-247-5753-7.
- 28) RYCHLÍKOVÁ, E., 2012. *Bolest v kříži: průvodce diagnostikou, diferenciální diagnostikou a léčbou pro praktické lékaře*. Praha: Maxdorf. 260 s. ISBN 978-80-7345-273-5.
- 29) RYCHLÍKOVÁ, E., 2016. *Manuální medicína: průvodce diagnostikou a léčbou vertebrogenních poruch*. 5. vydání. Praha: Maxdorf. 504 s. ISBN 978-80-7345-474-6.

- 30) STACKEOVÁ, D., 2018. *Cvičení na bolavá záda*. 2. vydání. Praha: Grada. 200 s. Fitness, síla, kondice. ISBN 978-80-271-0411-6.
- 31) STRUSKOVÁ, O., NOVOTNÁ, J., 2022. *Metoda Ludmily Mojžíšové od A do Z*. 3. vydání. Praha: XYZ. 264 s. ISBN 978-80-7683-097-4.
- 32) VÉLE, F., 2006. *Kineziologie: přehled klinické kineziologie a patokineziologie pro diagnostiku a terapii poruch pohybové soustavy*. 2. vydání. Praha: Triton. 374 s. ISBN 80-725-4837-9.

Elektronické zdroje:

- 33) BARREYA, C.Y., LE HUEC, J.-C., 2019. Chronic low back pain: Relevance of a new classification based on the injury pattern. *Elsevier* [online]. 105(2), 339-346 [cit. 2024-3-30]. Dostupné z: doi.org/10.1016/j.otsr.2018.11.021
- 34) EFFLER, J., 2009. Vertebrogenní poruchy – systém červených praporků (red flags). *Practicus* [online]. 8(2), 2 [cit. 2024-3-1]. ISSN 1471-2318. Dostupné z: <https://www.svl.cz/odborny-obsah/casopis-practicus/vydani-c-2-2009-100071>
- 35) GAMEIRO, S., MOURA-RAMOS, M., CRISTINA CANAVARRO, M., 2009. Maternal adjustment to the birth of a child: Primiparity versus multiparity. *Journal of Reproductive and Infant Psychology* [online]. 27(3), 269-286 [cit. 2024-3-27]. Dostupné z: doi.org/10.1080/02646830802350898
- 36) HATTERS FRIEDMAN, S., REED, E., E. ROSS, N., 2023. Postpartum Psychosis. *Current Psychiatry Reports* [online]. 25(2), 65–72 [cit. 2024-3-26]. DOI: 10.1007/s11920-022-01406-4. Dostupné z: <https://pubmed.ncbi.nlm.nih.gov/36637712/>
- 37) KAMEDA, M., TANIMAE, H., 2019. Effectiveness of active soft tissue release and trigger point block for the diagnosis and treatment of low back and leg pain of predominantly gluteus medius origin: a report of 115 cases. *The Journal of Physical Therapy Science* [online]. 31(2), 141–148 [cit. 2024-4-15]. DOI: 10.1097/PHM.0000000000000728. Dostupné z: https://www.jstage.jst.go.jp/article/jpts/31/2/31_jpts-2018-326/_article/-char/ja/
- 38) KATONIS, P., KAMPOUROGLOU, A., ALPANTAKI, K., 2011. Pregnancy-related low back pain. *Hippokratia* [online]. 15(3), 205-210 [cit. 2024-3-29]. ISSN 1108-4189. Dostupné z: <https://www.ncbi.nlm.nih.gov/pmc/articles/PMC3306025/>

- 39) KOLÁŘ, P., LEWIT, K., 2005. Význam hlubokého stabilizačního systému v rámci vertebrogenních obtíží. *Neurologie pro praxi* [online]. Klinika rehabilitace FN Motol a 2. LF UK, Praha, 5 [cit. 2024-3-11]. Dostupné z: <https://www.neurologiepropraxi.cz/pdfs/neu/2005/05/10.pdf>
- 40) KRCHOVÁ, E., 2023. Vertebrogenní algický syndrom z pohledu posudkového lékařství. *Revizní a posudkové lékařství* [online]. Praha, (1-2), 12-24 [cit. 2024-3-12]. Dostupné z: <https://www.prolekare.cz/casopisy/revizni-posudkove-lekarstvi/2023-1-2-3/vertebrogenni-algicky-syndrom-z-pohledu-posudkoveho-lekarstvi-136191>
- 41) LEWIT, K., 1999. Stabilizační systém bederní páteře a pánevní dno. *Rehabilitace a fyzikální lékařství*. (2), 46-48.
- 42) LIU, N., WANG, J., CHEN, D.-D., 2020. Effects of exercise on pregnancy and postpartum fatigue: A systematic review and meta-analysis. *European Journal of Obstetrics & Gynecology and Reproductive Biology* [online]. Elsevier, (253), 285-295 [cit. 2024-3-25]. DOI: 10.1016/j.ejogrb.2020.08.013. Dostupné z: <https://pubmed.ncbi.nlm.nih.gov/32916639/>
- 43) MLČOCH, Z., 2008. Vertebrogenní algický syndrom. *Medicina pro praxi* [online]. 5(11), 437–439 [cit. 2024-3-26]. Dostupné z: <https://www.solen.cz/pdfs/med/2008/11/09.pdf>
- 44) PRAŠKO, J., BULIKOVÁ, B., SIGMUNDOVÁ, Z., 2012. *Depresivní porucha a jak ji překonat* [online]. 2. vydání. Praha: Galen [cit. 2024-3-25]. ISBN 978-80-7262-656-4. Dostupné z: https://psych.fnplzen.cz/sites/users/psych/Depresivni_porucha.pdf
- 45) PUSCHMANN, A.-K., DRIESSLEIN, D., BECK, H., 2020. Stress and Self-Efficacy as Long-Term Predictors for Chronic Low Back Pain: A Prospective Longitudinal Study. *Journal of Pain Research* [online]. 613–621 [cit. 2024-3-13]. DOI: 10.2147/JPR.S223893. Dostupné z: <https://pubmed.ncbi.nlm.nih.gov/32280264/>
- 46) RAMEZANI, M., EGLIDI, J.E., PURGHAYOOMI, E.P., MOHAMMADI, S.M., 2020. Caring-Related Chronic Low Back Pain and Associated Factors among Mothers of Children with Cerebral Palsy. *Rehabilitation Research and Practice* [online]. Hindawi, 6 [cit. 2024-3-30]. DOI: 10.1155/2020/8854435. Dostupné z: https://www.ncbi.nlm.nih.gov/pmc/articles/PMC7787802/pdf/RER_P2020-8854435.pdf

- 47) SIMMONDS, J., KEER, R., 2007. Hypermobility and the hypermobility syndrome. *Elsevier* [online]. London, 4 (12), 298-309 [cit. 2024-3-11]. DOI: 10.1016/j.math.2007.05.001. Dostupné z: <https://www.sciencedirect.com/science/article/pii/S1356689X07000823?via%3Dihub>
- 48) SLÁNSKÁ, D., 2017. *Císařský řez – průběh, léčba a rekonvalescence*. [online]. Rehabilitace.info. [cit. 2024-3-25]. Dostupné z: <https://www.rehabilitace.info/bolesti-2/cisarsky-rez-prubeh-lecba-a-rekonvalescence/>
- 49) TORKAN, B., PARSAY, S., LAMYIAN, M., 2009. Postnatal quality of life in women after normal vaginal delivery and caesarean section. *BMC Pregnancy and Childbirth* [online]. 9(4), [cit. 2024-3-25]. DOI: 10.1186/1471-2393-9-4. Dostupné z: <http://www.biomedcentral.com/1471-2393/9/4>.
- 50) VLČEK, J., DOBEŠ, M., 2017. *FYZIOWEB* [online]. [cit. 2024-3-26]. Dostupné z: <https://www.fyzioweb.cz/>
- 51) VRBA, I., 2008. Diferenciální diagnostika a léčba bolestí zad. *Interní medicína pro praxi* [online]. 10 (3), 4 [cit. 2024-3-11]. ISSN 1803-5256. Dostupné z: <https://www.internimedicina.cz/pdfs/int/2008/03/10.pdf>
- 52) WILHELMOVÁ, R., 2021. *Vybrané kapitoly Porodní asistence I a II* [online]. Ústav zdravotnických věd – Pracoviště nelékařských oborů – Lékařská fakulta MU [cit. 2024-3-25]. Dostupné z: https://is.muni.cz/do/rect/el/estud/lf/ps20/porodni_asistence/web/docs/vybrane_kapitoly_porodni_asistence.pdf

7 Seznam příloh, obrázků a tabulek

Seznam příloh:

Příloha 1: Sestava cvičení na bolest spodní části zad – ACT

Příloha 2: Sestava cvičení na bolest spodní části zad – protahovací a uvolňovací cvičení

Příloha 3: Sestava cvičení na bolest spodní části zad – posilovací cvičení

Příloha 4: Vzor informovaného souhlasu

Seznam obrázků:

Obrázek 12 – Dechová činnost mezi bránicí a břišními svaly (Véle, 2006)

Obrázek 13 – Hluboký stabilizační systém trupu a páteře (Levitová, Hošková, 2016)

Obrázek 14 – Dolní zkřížený syndrom (Levitová a Hošková, 2016)

Obrázek 15 – Trigger point (Kolář et al., 2020)

Obrázek 16 – Doplněný Brüggerův sed (Kolář et al., 2020)

Obrázek 17 – Vstupní vyšetření pomocí aspekce, probandka č. 1 (vlastní zdroj)

Obrázek 18 – Výstupní vyšetření pomocí aspekce, probandka č. 1 (vlastní zdroj)

Obrázek 19 – Vstupní vyšetření pomocí aspekce, probandka č. 2 (vlastní zdroj)

Obrázek 20 – Výstupní vyšetření pomocí aspekce, probandka č. 2 (vlastní zdroj)

Obrázek 21 – Vstupní vyšetření pomocí aspekce, probandka č. 3 (vlastní zdroj)

Obrázek 22 – Výstupní vyšetření pomocí aspekce, probandka č. 3 (vlastní zdroj)

Obrázek 12 – Vzpěrná koaktivační cvičení: poloha na zádech a její varianty (vlastní zdroj)

Obrázek 13 – Vzpěrná koaktivační cvičení: poloha na břiše a její varianty (vlastní zdroj)

Obrázek 14 – Vzpěrná koaktivační cvičení: vzpěr do polohy na čtyřech (vlastní zdroj)

Obrázek 15 – Vzpěrná koaktivační cvičení: sed na židli a jeho varianty (vlastní zdroj)

Obrázek 16 – Uvolnění kyčelních kloubů a křížokyčelního spojení (vlastní zdroj)

Obrázek 17 – Uvolnění SI skloubení a kyčelních kloubů (vlastní zdroj)

Obrázek 18 – Aktivní stahování hýždí a podsazování pánve (vlastní zdroj)

Obrázek 19 – Most (vlastní zdroj)

Obrázek 20 – Přitažení kolen k hrudníku (vlastní zdroj)

Obrázek 21 – Brouk (vlastní zdroj)

Obrázek 22 – Dosedání na paty (vlastní zdroj)

Obrázek 23 – Posílení HSSP, břišních svalů a svalů pánevního dna (vlastní zdroj)

Obrázek 23 – Posílení laterálních stabilizátorů pánve a HSSP (vlastní zdroj)

Obrázek 25 – Kompenzační cvičení na posílení svalů středu těla (vlastní zdroj)

Obrázek 26 – Podřep (vlastní zdroj)

Obrázek 27 – Rytíř (vlastní zdroj)

Obrázek 28 – Tripod (vlastní zdroj)

Obrázek 29 – Medvěd (vlastní zdroj)

Seznam tabulek:

Tabulka 1: Vyšetření svalové síly u probandky č. 1

Tabulka 2: Vyšetření zkrácených svalů u probandky č. 1

Tabulka 3: Výstupní vyšetření svalové síly u probandky č. 1

Tabulka 4: Výstupní vyšetření zkrácených svalů u probandky č. 1

Tabulka 5: Vyšetření svalové síly u probandky č. 2

Tabulka 6: Vyšetření zkrácených svalů u probandky č. 2

Tabulka 7: Výstupní vyšetření svalové síly u probandky č. 2

Tabulka 8: Výstupní vyšetření zkrácených svalů u probandky č. 2

Tabulka 9: Vyšetření svalové síly u probandky č. 3

Tabulka 10: Vyšetření zkrácených svalů u probandky č. 3

Tabulka 13: Výstupní vyšetření svalové síly u probandky č. 3


Tabulka 14: Výstupní vyšetření zkrácených svalů u probandky č. 3

8 Přílohy

Příloha 1: Sestava cvičení na bolest spodní části zad

1. Vzpěrná koaktivační cvičení – poloha na zádech a její varianty


Probandka leží na zádech, má pokrčené obě dolní končetiny v kolenou a nohy jsou v dorzální flexi (dále jako DF), poté se vzepře o paty a napřímí páteř, provede také vzpěr do kořenů dlaní. Dále existují různé modifikace, například, že jednu dolní končetinu nadzvedne a provede proti ní odpor pomocí dlaně, může se také pokusit jednu dolní končetinu natáhnout nad podložku, vše ale musí zůstat ve správném postavení a páteř v rovině (Palašáková Špringrová, 2018).



Obrázek 12 – Vzpěrná koaktivační cvičení: poloha na zádech a její varianty (vlastní zdroj)

2. Vzpěrná koaktivační cvičení – poloha na břicho a její varianty


Leh na břicho s devadesáti stupňovou flexí v ramenních kloubech je výchozí polohou, ruce si udržují podélnou a příčnou klenbu a dolní končetiny leží volně s mírně pokrčenými kolenními klouby a nohy jsou v DF. Cvičení probandka provede tak, že se zapře o kořeny dlaní, kdy předloktí musí zůstat v kontaktu s podložkou, virtuálně se pokusí opřít o paty, díky tomu se jí napřímí páteř a pánev se dostane do neutrální polohy. Modifikace tohoto cviku jsou pohyby končetin, zvedání hlavy do roviny s trupem, popřípadě přizvednutí trupu. Pokud si probandka není jistá, jestli cvik provádí dobře, může si paty opřít o zeď, tím dosáhne reálného vzpěru (Palaščáková Špringrová, 2018).



Obrázek 13 – Vzpěrná koaktivační cvičení: poloha na břicho a její varianty (vlastní zdroj)

3. Vzpěrná koaktivační cvičení – vzpěr z lehu na břicho do polohy na čtyřech

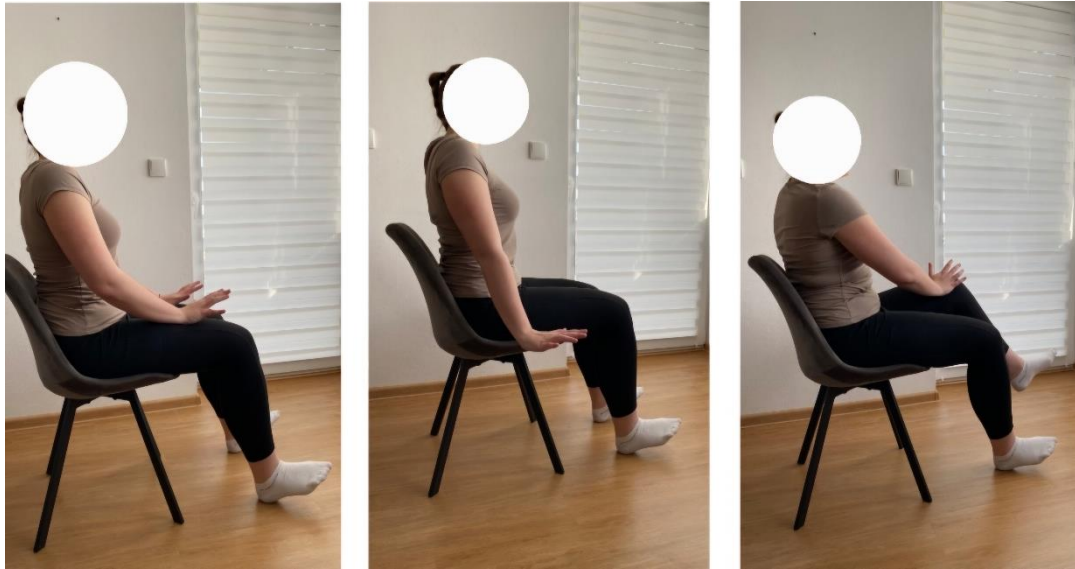Tento cvik se provádí v leže na břicho s rukama opřenými o kořeny dlaní a lokty jsou nad podložkou, kolenní klouby jsou mírně pokrčené a nohy jsou v DF, následně provede vzpěr o paty a kořeny dlaní, díky tomu dochází k napřímení páteře a k neutrálnímu postavení pánve, hlava musí být v rovině s trupem, nyní může zvednout do polohy na čtyřech napřímený osový orgán (Palaščáková Špringrová, 2018).



Obrázek 14 – Vzpěrná koaktivační cvičení – vzpěr do polohy na čtyřech (vlastní zdroj)

4. Vzpěrná koaktivační cvičení – sed na židli a jeho varianty

Probandka se posadí na židli, horní končetiny mohou být před tělem opřené dlaněmi o stehna, nebo jsou virtuálně opřeny vedle těla a nohy jsou v DF. Cvičení začíná vzpěrem o dlaně jak reálně o stehna, tak i virtuálně vedle nich, k neutrálnímu postavení pánve a napřímení páteře dochází v průběhu vzpěru, díky postupnému zvedání dolní končetiny a horní končetiny probandka zvyšuje náročnost cvičení (Palaščíková Špringrová, 2018).




Obrázek 15 – Vzpěrná koaktivační cvičení: sed na židli a jeho varianty (vlastní zdroj)

Příloha 2: Sestava cvičení na bolest spodní části zad – protahovací a uvolňovací cvičení

1. Uvolnění kyčelních kloubů a křížokyčelního spojení, protažení svalů hýžd'ových


Cvik probandka provede tak, že položí obě kolena doleva, kdy koleno jedné nohy bude směřovat k patě té druhé a s nádechem se vrátí zpět, s výdechem položí obě kolena ve stejné pozici doprava. Strany postupně střídá, cvik zopakuje 3x. Důležité je nechat dolní končetiny na pár vteřin ztěžknout, tím se uvolní potřebná oblast (Hurtíková, 2023).



Obrázek 16 – Uvolnění kyčelních kloubů a křížokyčelního spojení (vlastní zdroj)

2. Uvolnění SI skloubení a kyčelních kloubů, protažení hýžd'ových, prsních svalů a svalů mediální strany stehen

Probandka leží na břiše s roztaženýma rukama a její dlaně směřují k zemi, začíná s pravou stranou, na kterou otočí hlavu a flektuje kolenní kloub, který pomalu sune po podložce směrem k hrudníku do doby, kdy je jí to je příjemné. Cvik musí být nebolestivý, může však cítit malý tah v oblasti mediální strany stehna a v třísele. V této pozici chvíli vytrvá a tím uvolní hýžd'ové svaly a nechá klesat vlastní vahou tříselo a pravý bok k podložce, poté vrátí nohu do výchozí polohy a cvik provede na levou stranu, kam také otočí hlavu. Cvik bude opakovat 3x na každou stranu (Hurtíková, 2023).



Obrázek 17 – Uvolnění SI skloubení a kyčelních kloubů (vlastní zdroj)

3. Aktivní stahování hýždí a podsazování pánve

Probandka leží na zádech s pokrčenými dolními končetinami, s výdechem aktivně stahuje hýždě, podsazuje pánev a bedra tlačí k podložce, s nádechem vše uvolní (Levitová a Hošková, 2015).



Obrázek 18 – Aktivní stahování hýždí a podsazování pánve (vlastní zdroj)

4. Most

Probandka se položí na záda s mírně pokrčenými dolními končetinami, aktivně stáhne hýždě a postupně bude zvedat pánev až po dolní úhly lopatek. V této pozici s nádechem chvíli vydrží, poté půjde s výdechem postupně obratel po obratli do původní polohy a s nádechem uvolní (Levitová a Hošková, 2015).



Obrázek 19 – Most (vlastní zdroj)

5. Přitažení kolen k hrudníku

Probandka začíná v leže na zádech, kdy si ruce položí na pokrčená kolena, s výdechem přitáhne kolena k hrudníku a s nádechem kolena oddálí do napjatých paží (Levitová a Hošková, 2015).



Obrázek 20 – Přitažení kolen k hrudníku (vlastní zdroj)

6. Brouk

Tento cvik probandka provádí v leže na zádech, kdy nohy v kyčelních a kolenních kloubech svírají devadesátistupňový úhel a ruce jsou v postavení, jako by chtěly držet velký míč. Probandka zpevní střed těla, aktivuje HSSP a s pravidelným dechem provede s napřímenou páteří rotaci celé páteře do strany, toto opakuje i na druhou stranu.



Obrázek 21 – Brouk (vlastní zdroj)

7. Dosedání na paty

Probandka začíná v poloze na čtyřech, kdy se pokusí zachovat výchozí nastavení páteře v napřímené pozici a postupně pokrčuje dolní končetiny v kolenních kloubech a dosedá v tomto nastavení na paty. Chvíli v této pozici vydrží a pomalu se vrací zpět do výchozí pozice, cvik několikrát opakuje.



Obrázek 22 – Dosedání na paty (vlastní zdroj)

Příloha 3: Sestava cvičení na bolest spodní části zad – posilovací cvičení

1. Posílení HSSP, břišních svalů a svalů pánevního dna

Cvik se provádí vleže na zádech, kdy probandka flektuje dolní končetiny v kyčelních a kolenních kloubech, jako by měla položená lýtka na židličce, paty jsou u sebe a kolena od sebe. Hlavu se snaží držet v prodloužení páteře, ruce jsou položené na stehnech a Lp fixuje k podložce. Vnímá tah svalů, hlava by měla růst za temenem, kdy se sedací kosti prodlužují druhým směrem, probandka má pocit prodlužování trupu. Poté zatlačí rukama do stehen, kdy stehna vyvíjí protitlak a zůstávají na místě a paty tlačí proti sobě. V tu chvíli se přidají do aktivace svaly pánevního dna, které zaktivuje, pokusí se je tak udržet v kontrakci, a přitom udržuje volné dýchání. Tuto pozici udrží 3 dechy, poté tělo uvolní a opakuje třikrát až pětkrát (Hurtíková, 2023).




Obrázek 23 – Posílení HSSP, břišních svalů a svalů pánevního dna (vlastní zdroj)

2. Posílení laterálních stabilizátorů pánve, HSSP a pánevního dna

Probandka se položí na bok, spodní horní končetinu má nataženou nad hlavou a v ose těla trvale udržuje protažení. Vytahuje se za temenem a sedací kostí do dálky, poté může začít opisovat horní nohou obloučky, tak že se bude dotýkat země před a za spodní nohou špičkou. Tělo udržuje v neustálém napětí a opisuje takzvané gotické okno, cvičí na každou nohu 10x (Hurtíková, 2023).

Cvik na boku může dále různě modifikovat, například mírně nadzvedne vrchní dolní končetinu a k ní přisune spodní, poté pomalu s výdechem pokládá (Hurtíková, 2023).



Obrázek 24 – Posílení laterálních stabilizátorů pánve a HSSP (vlastní zdroj)

3.Kompenzační cvičení se zaměřením na posílení svalů středu těla

Probandka začíná ve správné poloze na čtyřech s dlaněmi pod rameny a koleny pod kyčlemi, hlava je v prodloužení páteře. S nádechem zvedne od podložky kontralaterální končetiny a protáhne je do dálky, s výdechem končetiny položí zpět a cvik opakuje na protilehlých končetinách po dobu pěti opakování na každou stranu (Hurtíková, 2023).



Obrázek 25 – Kompenzační cvičení na posílení svalů středu těla (vlastní zdroj)

4. Podřep

Probandka cvik začíná ve stoji, kdy dá chodidla na šíři pánve a mírně pokrčí kolena tak, aby česky směřovaly vpřed a kolena vytočí mírně ven nad střed nohy. Kolena by neměla jít nad špičky, měla by zůstat nad patami. Nádech směřuje do podbřišku, beder a boční a zadní strany žeber, s výdechem se pokusí udržet aktivní nitrobřišní tlak, který s nádechem získá, hlava se vytahuje do dálky s prodloužením páteře. Cvik provede tak, že postupně pokrčuje kolena a jde plynule do podřepu s tím, že ruce směřují dopředu, jako by držela velký míč, po chvíli se probandka vrátí do natažených kolen.



Obrázek 26 – Podřep (vlastní zdroj)

5. Rytíř – vysoký klek

Cvik začíná vkleče na kolenou, kdy si probandka jednou dolní končetinou nakročí dopředu, položí chodidlo na zem tak, že koleno má nad kotníkem a ve všech kloubech nohy drží pravý úhel s koleny lehce vytočenými ven. Nádech směřuje do celého břišního válce a s výdechem se snaží udržet aktivní nitrobřišní tlak. Hlavu vytahuje do prodloužení páteře nahoru a bradu drží blíže u krku. Ramena a lopatky zůstávají vzadu a dole, vzdálená od uší, nakročenou nohou zatlačí do podložky jako by se chtěla zvednout a po chvíli uvolní a opakuje i na druhou stranu. Může také zvednout horní končetinu nad nakročenou dolní končetinu.



Obrázek 27 – Rytíř (vlastní zdroj)

6. Tripod

Probandka začíná v kleče na čtyřech se zvednutým jedním kolenem a opře se o chodidlo. Dýchání je stejné jako u předchozího cvičení. Probandka si musí uvědomit kontakt chodidla především v oblasti palcového a malíčkového kloubu nohy a paty. Pro ztížení cviku ještě může probandka natáhnout ruku před sebe a po chvíli uvolnit.


Další variantou je elevace horní končetiny s rotací trupu.



Obrázek 28 – Tripod (vlastní zdroj)

7. Medvěd

Poloha na čtyřech je pro probandku výchozí polohou, kdy postupně odlepuje kolena od podložky, ke středu těla se připojí intenzivní práce stehem, v této pozici vydrží 10 sekund a vrací se do základní pozice, toto opakuje pětkrát. V základní pozici může zkusit nadzvednout dlaň nad podložku tak, aby došlo k minimálnímu vychýlení trupu do strany, toto opakuje s druhou dlaní a postupně i s nohami. Po zvládnutí základního nácviku se pokusí zvednout pravou dlaň a levou plosku a snaží se držet rovnováhu a nevychýlit trup do strany, toto opakuje třikrát na každou stranu, při výdrži v pozici vždy 5 sekund.



Obrázek 29 – Medvěd (vlastní zdroj)

Příloha 4: Vzor informovaného souhlasu

Prohlašuji, že souhlasím s účastí na uvedeném výzkumu. Student/ka mne informoval/a o podstatě výzkumu a seznámil/a mne s cíli, metodami a postupy, které budou při výzkumu používány, stejně jako s výhodami a riziky, které pro mne z účasti na výzkumu vyplývají. Souhlasím s tím, že všechny získané údaje budou anonymně zpracovány a použity pro účely vypracování závěrečné práce studenta/ky.

Měl/a jsem možnost si vše řádně, v klidu a v dostatečně poskytnutém čase zvážit. Měl/a jsem možnost se studenta/ky zeptat na vše pro mne podstatné a potřebné. Na tyto dotazy jsem dostal/a jasnou a srozumitelnou odpověď.

Prohlašuji, že beru na vědomí informace obsažené v tomto informovaném souhlasu a souhlasím se zpracováním osobních a citlivých údajů účastníka výzkumu v rozsahu, způsobem a za účelem specifikovaným v tomto informovaném souhlasu.

Tento informovaný souhlas je vyhotoven ve dvou stejnopisech, každý s platností originálu, z nichž jeden obdrží účastník výzkumu (nebo zákonný zástupce) a druhý student/studentka.

Jméno, příjmení a podpis účastníka výzkumu: _____

V _____ dne: _____

Jméno, příjmení a podpis studentky: _____

9 Seznam použitých zkratek

ACT – Akrální koaktivační terapie

DF – Dorzální flexe

DNS – Dynamická neuromuskulární stabilizace

HSSP – Hluboký stabilizační systém páteře

KOK – Kolenní kloub

KYK – Kyčelní kloub

Lp – Bederní páteř

PIR – Postizometrická relaxace

PNF – Proprioceptivní neuromuskulární facilitace

SI – Sakroiliakální

SIAS – Spina iliaca anterior superior

SIPS – Spina iliaca posterior superior

Th/L – Thorakolumbální

TrPs – Trigger points