



Bakalářská práce

Význam funkčních skiagrafických vyšetření v radiodiagnostice

Studijní program:

B0914P360009 Radiologická asistence

Autor práce:

Anežka Babůrková

Vedoucí práce:

Mgr. Tomáš Husár

Fakulta zdravotnických studií

Liberec 2023



Zadání bakalářské práce

Význam funkčních skiagrafických vyšetření v radiodiagnostice

<i>Jméno a příjmení:</i>	Anežka Babůrková
<i>Osobní číslo:</i>	D21000049
<i>Studijní program:</i>	B0914P360009 Radiologická asistence
<i>Zadávající katedra:</i>	Fakulta zdravotnických studií
<i>Akademický rok:</i>	2022/2023

Zásady pro vypracování:

Cíle práce:

1) Zhodnocení úspěšnosti stabilizačního výkonu bederní páteře pomocí CT navigace ve vybrané nemocnici krajského typu.

2) Popsat roli radiologického asistenta v průběhu diagnostického postupu, předoperační diagnostiky, samotného operačního výkonu i následných pooperačních kontrol.

Výstupem práce bude zhodnocení úspěšnosti stabilizačního výkonu bederní páteře na základě statistického zpracování získaných dat.

Teoretická východiska:

Bakalářská práce obsahuje popis jednotlivých zobrazovacích metod v radiodiagnostice, které se používají pro vyšetření páteře. Jedná se o rentgenové zobrazení, výpočetní tomografii a magnetickou rezonanci. Práce zahrne i anatomický popis páteře. Dále pak bude obsahovat problematiku spojenou s páteří a popis řešení problému.

Metody práce:

Kombinace kvantitativního a kvalitativního výzkumu.

Vzorek:

min. 30 pacientů

Rozsah stran:

Rozsah bakalářské práce činí 40-60 stran.

Rozsah grafických prací:

Rozsah pracovní zprávy:

Forma zpracování práce:

tištěná/elektronická

Jazyk práce:

čeština

Seznam odborné literatury:

- GOODWIN, M. L., Jacob M. BUCHOWSKI a Daniel M. SCIUBBA. 2022. Why X-rays? The importance of radiographs in spine surgery. *The Spine Journal*. 22(11), 1759–1767. DOI 10.1016/j.spinee.2022.07.102
- HLÁVKOVÁ, Jana et al. 2012. Průběžná informace o vývoji metodiky posuzování onemocnění bederní páteře jako nemocí z povolání v České republice. *Pracovní lékařství*. 64(2–3), 120–121. ISSN 0032-6291.
- KRAJSKÁ NEMOCNICE LIBEREC, 2020. Stabilizace bederní páteře (instabilita, spondylolistéza). KRAJSKÁ NEMOCNICE LIBEREC. Krajská nemocnice Liberec [online]. Liberec: Krajská nemocnice Liberec, 2020-09-01 [cit. 2022-12-21].
- KYJOVSKÁ, Eva. 2019. RTG zobrazení páteře na dlouhý formát, speciální RTG projekce páteře, reklináční a úklonové snímky. Brno. Bakalářská práce. Masarykova univerzita, Lékařská fakulta.
- ŠUBRTOVÁ, Dominika. 2014. Strukturální instabilita bederní páteře a možnosti její léčby. Olomouc. Bakalářská práce. Univerzita Palackého v Olomouci, Fakulta tělesné kultury.
- HUDÁK, Radovan a David KACHLÍK. 2021. *Memorix anatomie*. 5. ISBN 978-80-7553-873-4.
- BORIKOVÁ, A., J. GALLO a M. NAKLÁDALOVÁ. 2015. Degenerativní onemocnění bederní páteře, hlavní diagnostické jednotky. *Pracovní lékařství*. 67(2), 54–60. ISSN 0032-6291.
- BARSA, Pavel et al. 2014. Navigace v páteřní chirurgii založená na intraoperačním CT zobrazení: zkušenost s iniciálními 295 implantáty. Praha: Česká lékařská společnost J.E. Purkyně. 93(1), 16–20. ISSN 0035-9351.
- DŽUPA, Valér a Jiří JENŠOVSKÝ eds. 2018. Diagnostika a léčba osteoporózy a dalších onemocnění skeletu. Praha: Karolinum. ISBN 978-80-246-3741-9.
- BARSA, Pavel et al. 2020. Chirurgická léčba zlomenin krční páteře v terénu ankylozující spondylitis: zadní stabilizace s užitím navigace založené na intraoperačním CT zobrazení. *Rozhledy v chirurgii*. 99(5), 212–218. DOI 10.33699/PIS.2020.99.5.212-218
- KULHAVÁ, Karolína. 2022. Léčebně-rehabilitační plán a postup u pacientů s traumatickou lézí míšni s klinickým obrazem tetraplegie. Brno. Bakalářská práce. Masarykova univerzita, Lékařská fakulta..

Vedoucí práce:

Mgr. Tomáš Husár

Fakulta zdravotnických studií

Datum zadání práce:

1. července 2023

Předpokládaný termín odevzdání:

30. dubna 2024

L.S.

prof. MUDr. Karel Cvachovec, CSc.,

MBA

děkan

Prohlášení

Prohlašuji, že svou bakalářskou práci jsem vypracovala samostatně jako původní dílo s použitím uvedené literatury a na základě konzultací s vedoucím mé bakalářské práce a konzultantem.

Jsem si vědoma toho, že na mou bakalářskou práci se plně vztahuje zákon č. 121/2000 Sb., o právu autorském, zejména § 60 – školní dílo.

Beru na vědomí, že Technická univerzita v Liberci nezasahuje do mých autorských práv užitím mé bakalářské práce pro vnitřní potřebu Technické univerzity v Liberci.

Užiji-li bakalářskou práci nebo poskytnu-li licenci k jejímu využití, jsem si vědoma povinnosti informovat o této skutečnosti Technickou univerzitu v Liberci; v tomto případě má Technická univerzita v Liberci právo ode mne požadovat úhradu nákladů, které vynaložila na vytvoření díla, až do jejich skutečné výše.

Současně čestně prohlašuji, že text elektronické podoby práce vložený do IS/STAG se shoduje s textem tištěné podoby práce.

Beru na vědomí, že má bakalářská práce bude zveřejněna Technickou univerzitou v Liberci v souladu s § 47b zákona č. 111/1998 Sb., o vysokých školách a o změně a doplnění dalších zákonů (zákon o vysokých školách), ve znění pozdějších předpisů.

Jsem si vědoma následků, které podle zákona o vysokých školách mohou vyplývat z porušení tohoto prohlášení.

Poděkování

Ráda bych poděkovala Mgr. Tomáši Husárovi za odborné vedení bakalářské práce. Dále děkuji respondentům, kteří mi ochotně poskytli informace, potřebné pro výzkum.

ANOTACE

Význam funkčních skiagrafičeských vyšetření v radiodiagnostice

Bakalářská práce se v teoretické části zaměřuje na popis jednotlivých zobrazovacích metod v radiodiagnostice, které se používají pro vyšetření páteře. Jedná se o rentgenové zobrazení, výpočetní tomografii a magnetickou rezonanci. Teoretická část dále zahrnuje anatomický popis a současnou problematiku v oblasti páteře. Praktická část obsahuje zhodnocení úspěšnosti stabilizačního výkonu páteře pomocí CT navigace. Dále práce popisuje roli radiologického asistenta v průběhu diagnostického postupu, předoperační diagnostiky, samotného operačního výkonu i následných pooperačních kontrol.

Klíčová slova

CT, neurochirurgie, páteř, radiologický asistent, zobrazovací metody

ANNOTATION

Significance of functional skiagraphic examinations in radiodiagnostics

The bachelor thesis, in its theoretical part, focuses on describing individual imaging methods in radiodiagnostics, which are used for examining the spine. These methods include X-ray imaging, computed tomography and magnetic resonance imaging. The theoretical part also includes an anatomical description and contemporary issues with the lumbar spine. The practical part involves evaluating the success of spine stabilization procedures using CT navigation. Additionally, the thesis discusses the role of the radiological assistant during the diagnostic procedure, preoperative diagnosis, the actual surgical procedures as well as subsequent postoperative checks.

Keywords

CT, neurosurgery, spine, radiological assistant, imagining methods

Obsah

Seznam symbolů a zkratk.....	9
Úvod.....	10
1 Přehled současného stavu	11
1.1 Anatomie a fyziologie páteře.....	11
1.1.1 Stavba bederního obratle	12
1.2 Radiodiagnostické metody zobrazení bederní páteře	13
1.2.1 Rentgen	13
1.2.2 Výpočetní tomografie.....	15
1.2.3 Magnetická rezonance	17
1.3 Současná problematika	19
1.3.1 Indikace ke stabilizační operaci	19
1.3.2 Léčba	22
1.3.3 Konzervativní	22
1.3.4 Operativní.....	23
1.3.5 Léčebné komplikace	24
2 Praktická část	25
2.1 Cíle práce	25
2.2 Výzkumné otázky	25
2.3 Metody	26
2.4 Analýza výzkumných dat	27
2.5 Proces stabilizačního výkonu	27
2.5.1 Analýza úspěšnosti	28
2.5.2 Technické vybavení.....	31
2.6 Role radiologického asistenta	34
2.6.1 Zkušenosti RA s prací na sále	35
2.6.2 Zkušenosti RA se zobrazovacími metodami	39
2.7 Vyhodnocení cílů a výzkumných otázek	45

3	Diskuze	51
4	Návrh doporučení pro praxi	56
5	Závěr	57
6	Seznam použité literatury	58
7	Seznam tabulek/grafů	62
8	Seznam obrázků	63
9	Seznam příloh	64

Seznam symbolů a zkratek

ALIF	Přední bederní mezitělová fúze
AP	Předozaďní
CT	Výpočetní (počítačová) tomografie
FBSS	Failed back surgery syndrom
FOV	Field of view
KL	Kontrastní látka
kV	Kilovolt
L1-5	Bederní obratle
L páteř	Bederní páteř
L-S	Lumbosakrální
Mg	Miligram
mGy	Miligray
MR	Magnetická rezonance
např.	Například
NRHZZ	Národní registr hrazených zdravotnických služeb
PACS	Systém pro archivaci a komunikaci snímků
PLIF	Zadní bederní mezitělová fúze
RA	Radiologický asistent
RTG	Rentgen
S1	První sakrální obratel
T1-12	Hrudní obratle
Th-L	Thorakolumbální
TLIF	Transforaminální bederní mezitělová fúze

Úvod

Bolesti zad patří mezi jedny z nejrozšířenějších civilizačních chorob, týkají se téměř každého z nás. Jejich příčiny jsou různé od nesprávného držení těla a ochablých svalů zad až po zánětlivá a degenerativní onemocnění páteře. U některých lidí se bolest rozvine v chronickou a jsou nuceni vyhledat lékařskou pomoc (Vitálošová, 2021).

Tato bakalářská práce je rozdělena na teoretickou a praktickou část. Teoretická část práce popisuje základní anatomii bederní páteře a současnou problematiku s ní spojenou, jako jsou právě různá degenerativní onemocnění páteře. Zabývá se jednotlivými zobrazovacími metodami, kterými lze páteř vyšetřit, a to jsou rentgen, výpočetní tomografie a magnetická rezonance. Dále práce obsahuje léčebné řešení různých onemocnění páteře, s kterými se může člověk potýkat, ať už konzervativní nebo operativní metody. Na operativní řešení onemocnění páteře dále navazuje praktická část, kde je popsán samotný operační výkon a je procentuálně hodnocena jeho úspěšnost. V práci jsou popsány výhody použití intraoperačního CT a jeho celkový význam v celém operačním procesu.

Důležitou součástí zdravotnického týmu je radiologický asistent, který pracuje právě se sálovým CT. V praktické části je zkoumána jeho úloha v procesu stabilizačního výkonu. Dále je popsána role radiologického asistenta při klíčových předoperačních a pooperačních vyšetřeních páteře, kde je zkoumán význam jednotlivých zobrazovacích modalit a způsoby provedení vyšetření. Výzkum zahrnuje rozhovory se zkušenými radiologickými asistenty, kteří problematice rozumí a poskytují tak informace o operačním procesu, o různých specifikách práce na sále, o všech zdravotnických výkonech, které provádí a co naopak přísluší pouze sálovému personálu.

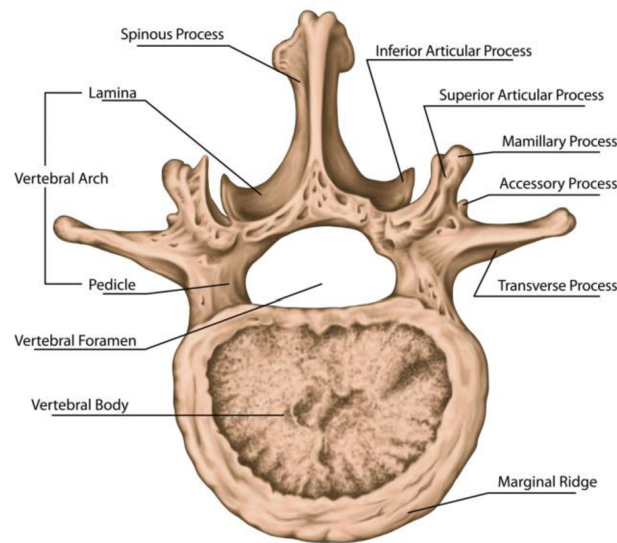
1 Přehled současného stavu

1.1 Anatomie a fyziologie páteře

Páteř (*columna vertebralis*) v lidském těle zastává opěrnou a ochrannou funkci. Dělíme ji na 5 segmentů: krční (7 obratlů), hrudní (12 obratlů), bederní (5 obratlů), křížová kost (5 srostlých obratlů) a kostrč (4-5 srostlých obratlů). Obratle spolu tvoří páteřní kanál (*canalis vertebralis*), kde se nachází mícha a z ní odstupující nervy. Jsou tak chráněny před poškozením. Míšní nervy z páteřního kanálu vystupují skrz *foramen intervertebrale* – otvorem vzniklým ze spojení dvou sousedních obratlů. Páteř je oporou pro celkové držení těla a tvoří tzv. osový skelet. To, do jaké míry se páteř pohybuje zajišťují meziobratlové kloubní spojení, svaly a vazy, které se na páteř upínají (Kulhavá, 2022).

Anatomicky se páteř dvakrát esovitě zakřivuje, střídá se tzv. lordóza a kyfóza. Kyfotické zakřivení neboli předozadní vyklenutí (páteř se prohýbá směrem vzad) najdeme na hrudní páteři a na kosti křížové. Lordózu neboli vklenutí (páteř se prohýbá směrem vpřed) máme na krční a bederní páteři. Zajímavostí je, že s kyfózou se již narodíme, lordózu získáváme později, při používání příslušných zádočných svalů (Hudák a Kachlík, 2021).

1.1.1 Stavba bederního obratle



Obrázek 1: Stavba bederního obratle (Palko, 2023)

Obecně obratel tvoří obratlové tělo (*corpus vertebrae*), obratlový oblouk (*arcus vertebrae*), otvor ohraničený tělem a obloukem (*foramen vertebrale*), kudy prochází *canalis vertebralis*, obsahující míchu s plenami míšními. Oblouk obratle je připojen k tělu obratle, tzv. pedikly (*pediculus arcus vertebrae*). Jedná se o nejužší místo oblouku. Dále u obratle rozeznáváme několik výběžků – trnový výběžek (*processus spinosus*), párové příčné (*processus transversus*) a kloubní výběžky (*processus articularis*) (Hudák a Kachlík, 2021).

Bederní páteř tvoří 5 bederních obratlů, které společně tvoří bederní lordózu, tedy vklenutí. Značí se L1 – L5. Obratle jednotlivých úseků páteře se od sebe mírně liší. Obratel bederní je na rozdíl od ostatních mohutnější a má vysoké tělo ledvinovitého tvaru. Příčné výběžky u bederních obratlů zakrněly v *processus mammillaris*. Existuje i *processus costalis* – zakrnělé bederní žebro. U hrudního obratle slouží tyto výběžky ke spojení obratle s žebry (kromě T11 a T12) (Hudák a Kachlík, 2021).

Na páteři najdeme všechny typy spojení. Vazivová spojení ve formě dlouhých a krátkých vazů, chrupavčitá spojení – meziobratlové ploténky, spojení kostní tkáně (synostóza) – spojení křížové kosti (Hudák a Kachlík, 2021).

Meziobratlové ploténky (disky) mají uvnitř dřevnaté jádro (*nucleus pulposus*). Hlavním prvkem je prstenec z vazivové chrupavky (*anulus fibrosus*). Fungují jako „výstelky“ páteře, vstřebávají síly působící na páteř (Hudák a Kachlík, 2021).

1.2 Radiodiagnostické metody zobrazení bederní páteře

Rozeznáváme tři základní metody zobrazování páteře, a to zobrazování pomocí rentgenu, výpočetní tomografie a magnetické rezonance. Další metodou je například scintigrafie skeletu, která ale již spadá pod nukleární medicínu.

1.2.1 Rentgen

Prvořadým vyšetřením je zobrazení rentgenem (dále jen RTG). Je ze všech zmíněných metod nejrychlejší a také nejlevnější. Další jeho výhodou je menší radiační zátěž než u vyšetření výpočetní tomografií. Jak již z názvu vyplývá, přístroj využívá RTG záření, což je typ elektromagnetického vlnění a je schopno ionizace (vzniká natolik velká energie, aby došlo k uvolnění elektronu z atomu). Zdrojem záření je vakuová trubice zvaná rentgenka, skládá se ze žhavené katody a wolframové anody. Principem je termoemise elektronů, které se po dopadu na anodu zabrzdí, a přitom vyzáří kvanta RTG záření – fotony. Zbylá energie se přemění na teplo. Vznikající svazek fotonů je třeba usměrnit, aby se neozářovaly nežádoucí oblasti. K tomu slouží kolimační systém zahrnující tubus a clony. Pro správnou funkci přístroje je třeba vysokého napětí a chladicího systému v podobě rotační anody či chladicí kapaliny (Seidl et al., 2012).

Obraz vzniká průchodem záření skrz vyšetřovaného, kde se různě vychytává ve tkáních a poté dopadá na detektor. Tam se převádí na elektrický signál a posílá do počítače. To, jak se záření vychytává různě například v kostech nebo v měkkých tkáních je interpretováno ve stupnici šedi – kosti absorbují více záření, jeví se proto světle (Seidl et al., 2012).

U RTG projekcí bederní páteře rozlišujeme dvě standardní – tzv. předozadní (AP) a boční projekce (laterální) a pak speciální projekce – šikmé a funkční. Indikace bývají nejčastěji úrazy, skoliózy, degenerativní změny, bolestivé stavy, kontrolní snímky po operacích (Kyjovská, 2019).

RTG zobrazuje různé kostní patologie jako například osteofyty a patologie v oblasti meziobratlových kloubů, nelze ale zobrazit meziobratlový disk. Přesto lze podle rozměrů meziobratlového prostoru hodnotit možnou degenerativní změnu (Šrámek, 2015).

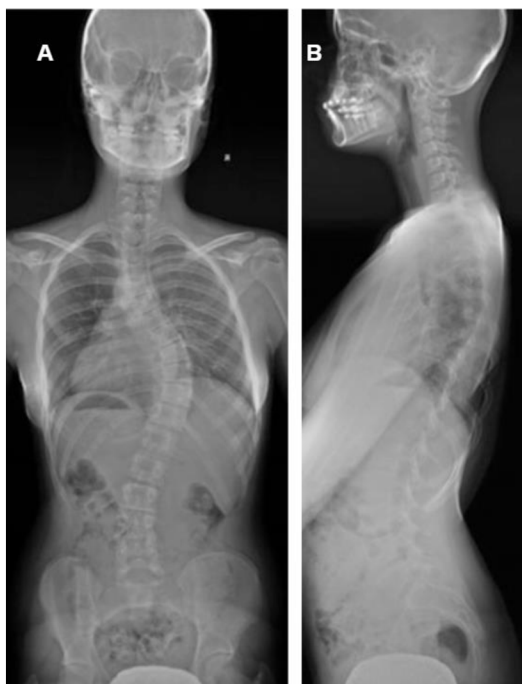
Při AP projekci leží pacient na zádech, má pokrčené nohy v kolenou a oběma chodidly se dotýká stolu. Ruce má spojené na hrudníku. V bočné projekci pacient leží na boku s nohama pokrčenými. Při AP a bočné projekci centrujeme na střed bederní páteře (orientujeme se pomocí jizvy pupeční a hrany lopaty kyčelní). Na snímku je vidět bederní páteř v celém rozsahu, včetně posledního hrudního obratle a L-S přechodu. Napětí na rentgence je kolem 80 kV. Pokud je třeba, doplní se o další speciální projekci na zobrazení L-S přechodu, kdy pacient leží ve stejné poloze na zádech jako při standardní AP projekci, centrální paprsek míří pod úhlem 15-30° kraniálně přibližně 4 cm nad stydkou sponu. Šikmé projekce se provádí pro zobrazení foramin intervertebrale (Kyjovská, 2019).

Funkční neboli dynamické jsou projekce, ze kterých se posuzuje instabilita páteře. Pacient stojí bokem k rentgence, bederní páteř se na snímek zachytí v maximálním předklonu a poté v záklonu (Coufalová, 2015).

Funkční snímky jsou spolu s vyšetřením MR hlavními vyšetřeními před operací páteře (Šrámek, 2015).

U některých deformit páteře jako například skolióza se používají RTG snímky na „dlouhý formát“. Jde o speciální projekci, která má zachytit celou páteř včetně části lebky a zespodu části pánve, kvůli posouzení vzájemných poloh. Principem je vytvoření dvou až tří snímků, které si pak počítač seskládá dohromady. Je však nutné mít adekvátní softwarové vybavení, kterým ne každý běžný rentgen disponuje. Zpravidla se provádí vstoje v AP a bočné projekci. Může se provádět vsedě i vleže, pokud není pacient schopen stát. Takové snímky nejsou tolik vypovídající, protože nejsou provedeny v přirozené „zátěži“. Snímky slouží i k pooperačním kontrolám (Coufalová, 2015).

Prostá RTG vyšetření by se neměla podceňovat, i s existencí různých jiných moderních přístrojů, RTG snímky poskytují cenné informace, které často z různých modalit nelze získat a umožňují celkový obraz páteře pacienta (Goodwin, Buchowski a Sciubba, 2022).



Obrázek 2: RTG snímek deformity páteře na dlouhý formát A) AP
B)bočně (Ortopedická klinika LF MU a FN Brno, 2015)

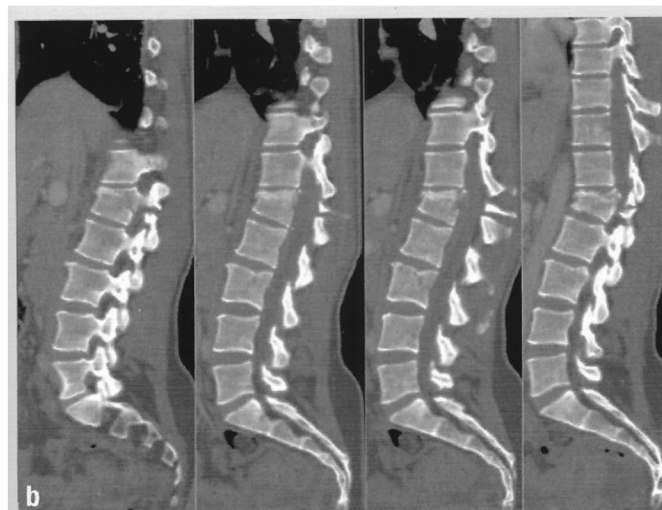1.2.2 Výpočetní tomografie

V dnešní době je to nejpoužívanější metoda k diagnostice poranění celé páteře. Výpočetní tomografie (dále jen CT) stejně jako RTG využívá ke tvorbě snímku rentgenové záření. Principem je tvorba jednotlivých řezů z různých úhlů a výsledný obraz vzniká matematickou rekonstrukcí. Nejnovější verzí přístroje je spirální multidetektorové CT. Spirální (helikální) znamená, že se snímkuje za stálé rotace komponentů v přístroji (rentgenka a detektory) současně s pohybem vyšetřovacího stolu. Na rozdíl od RTG, kde je detektor jen jeden, dnešní CT přístroje disponují několika stovkami detektorů, multidetektorové pak mají detektory umístěny ve více řadách, na obvodu „kruhu“ přístroje (gantry). To umožňuje přesnější a podrobnější snímky a rychlejší skenování (Ferda et al., 2015).

Při CT vyšetření se využívají kontrastní látky (dále jen KL), ty pomáhají lépe zobrazit jednotlivé struktury, jejich syčení a prokrvení. Bývají to nejčastěji látky na bázi jódu a podávají se intravenózně. Pro podání KL se používá tzv. přetlakový injektor, ten intravenózním vstupem vpravuje KL rychlostí v rozmezí 3 - 5ml/s. Pokud chceme

hodnotit cévní zásobení tkáně či patologických útvarů, říkáme tomu CT angiografie (CTA). Před podáním KL přichází pacient nalačno a pokud je třeba, tak je mu indikována antialergická příprava před vyšetřením ve formě kortikoidů, např. Prednison v tabletách ve dvou dávkách (40 mg 12-18 hodin před aplikací KL a pak 20 mg 6-9 hodin před aplikací KL) (Holasová, 2011).

Konkrétně u páteře se jedná o vyšetření nativní, tudíž KL se nepodává, a proto není potřeba speciální příprava. Vyšetření se provádí v leže na zádech a je nutné, aby se pacient nehýbal. Ruce má mimo vyšetřovanou oblast, nejlépe za hlavou. Radiologický asistent pak v počítači vybírá vyhovující vyšetřovací protokol a přístroj následně provede tzv. toposcan (také topogram). Jedná se o rentgenový snímek ve větším rozsahu. Následně se pomocí toposcanu vymezi finální rozsah vyšetření – tedy segment páteře, který určí lékař. Na základě toho se spustí samotné skenování, které trvá jen několik vteřin. Výsledkem je snímek v transverzální (příčné) rovině. Pro pacienta je tímto vyšetření hotové, nicméně snímek ještě projde počítačovou rekonstrukcí, kdy pak ze snímku vznikají dvojrozměrné a trojrozměrné rekonstrukce v různých rovinách (Ferda et al., 2015).



Obrázek 3: CT snímek poranění páteře – sagitální rekonstrukce (Ferda et al., 2015, str. 113)

Na CT snímku páteře se dá dobře posoudit případné poškození páteřního kanálu, souvisejícího s traumatem, například krvácení. Na transverzálních řezech je patrný tvar páteřního kanálu, vidíme tak polohu míchy, případně patologické změny kanálu (stenóza, fragmenty). Ve všech třech rovinách jsou patrné posuny obratlů a poruchy osy

páteře. Dobře zobrazuje i měkké tkáně, ovšem ne tak přesně jako magnetická rezonance (Ferda et al., 2015).

Kvůli větší radiační zátěži se většinou vyšetřuje v rozsahu 2-3 segmentů páteře. V některých případech, například u nádorových onemocnění s podezřením na metastázy nebo při rozsáhlejších traumatech se dá vyšetřit bederní páteř v celém rozsahu. Indikace k CT vyšetření páteře bývají traumata – především polytraumata, kde tato modalita výrazně dominuje. Výhodou CT oproti magnetické rezonanci je jednoznačně rychlost vyšetření, která hraje významnou roli právě při akutních traumatických stavech. Dalšími indikacemi jsou dlouhodobější bolestivé stavy či degenerativní změny páteře – poškození plotének, spondylolistéza, spondylolýza. Závažnějšími indikacemi jsou pak neurologické příznaky, které naznačují poranění míchy (Peterová, 2010).

1.2.3 Magnetická rezonance

Z těchto metod je magnetická rezonance (dále jen MR) jediná, která nepoužívá pro zobrazování RTG záření, tudíž je zcela bez radiační zátěže. Je také ekonomicky nejnáročnější. Přesto je, díky jejím vlastnostem, dominující modalitou ve vyšetřování páteřní míchy, chrupavek, vazů, šlach, svalů i tukové tkáně. Pro operační výkony je snímek MR naprosto nezbytný (Ferda et al., 2015).

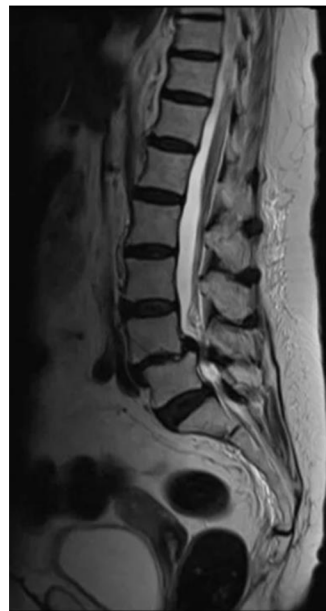Právě díky přesnému zobrazení měkkých tkání je MR vyšetření indikováno v případech podezření na traumatické poškození míchy či její kompresi, které nejsou při CT vyšetření příliš dobře identifikovatelné. Dále zobrazuje poranění na úrovni šlach – odhaluje tzv. ligamentózní poranění. Dalšími indikacemi MR bývají traumatické nebo degenerativní změny na úrovni vazivového aparátu a kloubní chrupavky. MR dokáže zobrazit zánětlivé změny, nádory i otoky (Ferda et al., 2015).

Velmi zjednodušeným principem MR je využívání vlastností lichého počtu protonů v jádře – konkrétně pohybech, které vykonávají (sudý počet protonů způsobí, že se jejich magnetický moment vyruší) (Seidl et al., 2012).

„Ideálním prvkem pro měření se nabízí vodík (součástí vody), který má pouze jeden proton v jádře, a co je důležité, je nejhojnějším prvkem v biologické tkáni (může poskytnout až 1000krát silnější signál než ostatní prvky.“
(Seidl et al., 2012, str. 51)

Vznikající magnetické pole nasměruje atomová jádra do určitého uspořádání a poté se vrátí do původního stavu. Obraz vznikne příjmem a zpracováním signálu, vzniklým z interakce vodíkových jader a magnetického pole. V závislosti na vyšetření vybíráme příslušné sekvence. Dvě základní nejvíce používané jsou T1 vážený obraz a T2 vážený obraz. Liší se od sebe tím, jak se zobrazuje tekutina (na T2 váženém obraze je hypersignální (světlá), na T1 váženém obraze je hyposignální) a T2 vážené sekvence mají delší vyšetřovací dobu. Existují sekvence, které potlačují určité tkáně jako voda nebo tuk pro lepší rozlišování. Sekvence na potlačení tuku mají využití právě u vyšetření páteře – na hyposignálním tuku je pak dobře patrná patologie (Koval, 2020).

Lze také provádět vyšetření za použití KL, například při podezření na zánětlivé či nádorové onemocnění. Uplatňují se zde gadoliniové KL. Výsledné snímky jsou v sagitálním a transverzálním řezu. Výhodou MR je možnost provádět snímky ve více rovinách, na rozdíl od CT, kde je možno zhotovit jen přímý transverzální řez. Zobrazení v jiných rovinách se na CT musí řešit postprocessingově (rekonstrukcí). Absence záření nám také umožňuje vyšetřit větší úseky páteře (Ferda et al., 2015).



Obrázek 4: MR snímek bederní páteře zachycující spondylolistézu (George et al., 2023)

1.3 Současná problematika

Bolesti zad se v současné době uvádějí mezi civilizační choroby a počet lidí trpících chronickou bolestí zad každoročně přibývá. Podle některých článků postihuje až 65% populace ročně, s tím, že je mnoho lidí s bolestmi zad, kteří ani léčbu nevyhledávají (Nascimento a Costa, 2015).

Příčinou je zvyšující se počet lidí s nadváhou a stárnutí populace. Dále se mluví o problematice sedavého zaměstnání, špatného držení těla či nedostatku cvičení. Kromě věku jsou to problémy ovlivnitelné, nicméně příčinou bolestí zad mohou být různá onemocnění, pro které mají jedinci genetickou dispozici. Mimo to jsou to potíže vznikající z důsledku zranění či zánětlivého původu (Hlávková et al., 2012).

V moderní době existují různé možnosti léčby onemocnění páteře, které jsou rozebrány v další kapitole. Jedna z možností je chirurgický stabilizační výkon. Pro takové účely vzniklo samostatné oddělení spondylochirurgie, kde se chirurgové zabývají čistě operativou páteře. Původně to byli neurochirurgové, ortopedi a traumatologové. Dnes se nahradili přímo spondylochirurgy (Česká Spondylochirurgická Společnost, 2021).

Nejčastějšími diagnózami řešenými operativně jsou degenerativní onemocnění v oblasti bederní páteře, popřípadě pak vrozené poruchy (Barsa et al., 2014).

1.3.1 Indikace ke stabilizační operaci

Je nutno zmínit, že pacienti často bývají komorbidní (u jedince je přítomno více onemocnění současně), proto bývá náročné správně určit vyhovující léčbu. Níže vypisují jednotlivá onemocnění či postižení, které se mohou léčit chirurgicky.

Segmentální bederní instabilita – V této problematice se setkáváme s pojmy stabilní/nestabilní páteř. Instabilita (nestabilita) znamená, že se neúměrně zvyšuje pohyb mezi jednotlivými obratli. Páteř tím ztrácí svoji opěrnou funkci. Může být degenerativního, traumatického, zánětlivého nebo nádorového původu. V lepším případě se jedná pouze o bolesti zad v oblasti bederní páteře. V horším případě, kdy bolest „vystřeluje“ do dolních končetin, jsou obvykle postiženy nervové struktury, konkrétně jejich útlak. Zjednodušeně dělíme degenerativní instabilitu na primární a sekundární (pooperační) (Krajská nemocnice Liberec, 2020).

FBSS je zkratka pro failed back surgery syndrom, jedná se o obtíže a bolesti bederní páteře po podstoupení chirurgického výkonu pro degenerativní onemocnění. Bolest může postupovat i k dolním končetinám. Již z názvu vyplývá, že jde o nežádoucí výsledek léčby, přičemž chyba mohla nastat při diagnostice problému, v indikaci k operaci, při samotném operačním výkonu či při pooperační léčbě. Může se stát, že se chyba nenastala vůbec, ale dochází k časné recidivě, například při výhřezu meziobratlové ploténky (Náhlovský, 2010).

Spondylolistéza je posun obratle dopředu vůči obratli níže položenému. Spondylolistézu dělíme na dysplastickou (vrozená anomálie v oblasti LS přechodu), isthmickou (defekt v místě zúžení obratlového oblouku), degenerativní, traumatickou a patologickou. Istmická je nejčastějším typem spondylolistézy a vyskytuje se nejvíce v LS přechodu, v části L5-S1. Degenerativní vzniká z degenerativního onemocnění meziobratlové ploténky. Traumatická spondylolistéza může být následkem úrazu na páteři, kdy dojde ke zlomení oblouku obratle. Patologická spondylolistéza může doprovázet nádory, infekce a další kostní onemocnění. Řadíme do této skupiny i pooperační spondylolistézu (Náhlovský, 2010).

V souvislosti s tím se často používají podobné termíny, které ale každý znamenají něco jiného. Spondylóza je obecný pojem, zahrnující degenerativní onemocnění obratlových kloubů a těl, degenerativních změn v podobě kostních výrůstků – osteofytů. Olistéza je také obecný termín, který se používá pro označení nějakého posunu nebo sklouznutí jednoho obratle vůči druhému. Spondylolýza je pojem pro přerušení oblouku obratle v místě zúžení, kde se místo kosti začne tvořit chrupavka či vazivo. Může vést právě k isthmické spondylolistéze, tedy nejdříve dojde k narušení oblouku obratle a pak k jeho posunu (Náhlovský, 2010).

K výhřezu meziobratlové ploténky dochází při porušení prstence (anulus fibrosus), který za normálních okolností uzavírá ploténkové jádro (nucleus pulposus). Prstenec se opotřebovává a vznikají v něm trhliny, kudy může vyhřeznout jádro. Výhřez ploténky je uváděn i jako hernie nebo prolaps (Boriková, Gallo a Nakládalová, 2015).

Další diagnózou, kdy se může indikovat chirurgická léčba je nádor páteře. V terapii se pak hovoří buďto o chemoterapii, radioterapii, imunoterapii či právě o chirurgickém výkonu. Volí se podle charakteru nádoru a léčebné metody se dají navzájem kombinovat. Chirurgicky se dá nádor řešit metodou exstirpační (úplné

odstranění nádoru) a metodou resekční (částečné odstranění). Nejčastějším typem nádoru indikovaný k chirurgické léčbě je páteřní hemangiom (benigní nádor) (Náhlovský, 2010).

Ankylozující spondylitida, také známá jako Bechtěrevova nemoc se projevuje osteoporózou obratlových těl. Ty pak atrofují a celkově se kostnatěním značně omezuje pohyb, až do chvíle, kdy dojde k úplné nepohyblivosti a ztuhlosti páteře. Páteř se tak stává velmi křehkou. U starších pacientů může snadno docházet k frakturám (Džupa a Jenšovský, 2018).

Mezi deformity páteře patří skolióza, hyperkyfóza, hyperlordóza. S pojmem skolióza se setkáváme denně, hlavně ve spojitosti s dospívajícími dětmi, ale vyskytuje se výjimečně i u dospělých. Skolióza znamená, že páteř nepřírozně vybočuje do strany. Dělíme ji na primární (neznámého původu či související s vrozenou vadou) a sekundární (v důsledku nádorových změn na páteři/míše) (Náhlovský, 2010).

„Skolióza neboli trojdimenzionální deformita páteře, je onemocnění, které se vyskytuje u 2 % dětí v Česku. Každé sté dítě z postižených dětí pak trpí tak závažnou formou deformity páteře, že musí podstoupit operaci.“ (Fakultní nemocnice Brno, 2020)

Hyperkyfóza a hyperlordóza jak již z názvu vypovídá jsou patologicky zvětšené již existující zakřivení (kyfóza, lordóza) (Hudák a Kachlík, 2021).

Stenóza páteřního kanálu je další z možných diagnóz, jedná se o zúžení páteřního kanálu. Podle Seidla et al., 2012, s. 308 se v rámci bederní páteře stenóza diagnostikuje ve chvíli, kdy je šíře páteřního kanálu méně než 16 mm.

Zmenšením prostoru dochází ke kompresi míšních struktur, a tím pak i k jejímu poškození. Takové narušení může způsobovat bolesti a neurologické příznaky. Typickým příznakem je neurogenní klaudikace – začíná bolestí, slabostí v dolních končetinách při pohybu, postupně se zhoršuje. Pro bederní stenózu je typická bolest v dolní části zad. Stenózu dělíme na kongenitální stenózu a sekundární (získanou) stenózu (Mičánková Adamová a Krkoška, 2023).

Velkou skupinou jsou traumata. Thorakolumbální jsou nejčastějším typem zlomeniny na páteři. Konkrétně poranění v Th-L přechodu. Více než polovinu zranění na páteři tvoří dopravní nehody, dalšími jsou úrazy při sportu, pracovní úrazy a pády z výšky (Náhlovský, 2010).

Páteř je schopna pohybů flexe, extenze a rotace. Při překročení určité míry takových pohybů může docházet k poškození jednak kostí, ale také měkkých struktur jako např. meziobratlového disku. Může se jednat i o kombinace několika pohybů. Při hodnocení závažnosti se řeší, zdali se jedná o stabilní nebo nestabilní poranění. Nestabilní poranění znamená, že je ohrožena mícha či míšní kořeny. Nejčastějšími typy zlomenin v oblasti Th-L páteře jsou kompresivní a tříštivé fraktury (Ferda et al., 2015).

1.3.2 Léčba

Obecně dělíme způsob léčby na konzervativní a operativní. Konzervativní léčba znamená, že se daný problém řeší neinvazivně, jinak než chirurgicky. Jedná se o primární způsob léčby, je preferována před léčbou operativní. Pro některé pacienty s onemocněním páteře může být jakákoliv operace příliš riskantní. Indikující lékař o typu léčby rozhodne podle stavu pacienta (Národní zdravotnický informační portál, 2023).

1.3.3 Konzervativní

Zpravidla se upřednostňuje konzervativní léčba, jako například léčba analgetická, protizánětlivá, rehabilitační nebo využití bederních pásů a podobných fixačních pomůcek. Chirurgická terapie bývá indikována ve chvíli, kdy léčba konzervativní pacientovi nepomáhá nebo rychle dochází k progresi nemoci či potíží (Náhlovský, 2010).

Léčbou rehabilitační se rozumí posilování zádočných a břišních svalů. Cílem je tělo zpevnit a snažit se imitovat operační stabilizaci páteře. Mimo to může být pacientovi doporučena redukce hmotnosti. Rehabilitační terapie je vhodná například pro léčbu degenerativní instability páteře. Při ní se využívá i léčby analgetické ve formě anestetika a směsi kortikoidů, které se aplikují ke kloubním ploškám nebo přímo do kloubu (Náhlovský, 2010).

Kromě těchto léků se ve farmakoterapii využívají nesteroidní antirevmatika, které mají jak analgetický, tak protizánětlivý účinek. Využívá se i paracetamol. Další typ léčby je reflexní léčba, do které patří různé formy masáže a aplikace akupunkturních jehel. Jako doplňková léčba se využívá fyzikální terapie, která má působit proti bolesti a uvolňovat svaly. Do této kategorie řadíme aplikaci tepla a chladu, elektroterapii, magnetoterapii nebo např. ultrazvuk. Nedílnou součástí konzervativní terapie je snažit se o správné držení těla a šetření páteře dodržováním klidu na lůžku (Šubrtová, 2014).

Pomocť si můžeme také různými fixačními pomůckami jako jsou bederní pásy, přičemž je třeba dbát na stabilizační cvičení těla. Při delším používání pásů nebo korzetů může totiž docházet k oslabení svalů zad a břicha (Šubrtová, 2014).

1.3.4 Operativní

Ve chvíli, kdy konzervativní léčba selhává, zvažuje se léčba chirurgická. Rozhoduje se tak na podkladě předchozích vyšetření zobrazovacími metodami, předchozí snahy o léčení konzervativně, a také záleží na zdravotním stavu pacienta. Cílem stabilizační operace je zlepšit kvalitu života a ulevit od bolesti dekompresí nervových struktur a navrácení správné opěrné funkce pomocí různých implantátů. Existuje několik operačních technik, které se využívají v problematice degenerativních postiženích bederní páteře. Techniky se od sebe liší především operačním přístupem do oblasti meziobratlových disků (Neurochirurgická klinika Fakulty zdravotnických studií Univerzity J. E. Purkyně v Ústí nad Labem a Krajské zdravotní – Masarykovy nemocnice v Ústí nad Labem, 2017).

PLIF je technikou, kde se volí zadní přístup k páteři. Po odhalení páteřních struktur chirurg odstraní obratlový oblouk a některé vazy, tím dojde k uvolnění útlaku nervů. Následně vyjme meziobratlový disk a nahradí ho speciálním implantátem vyplněným kostní drtí. Stabilizace dosáhne zavedením dvou šroubů, většinou titanových, a ty se pak po stranách propojí tyčemi. Oba obratle spolu pomocí fixátoru a kostních implantátů srostou. Závěrem se zavede odsavný drén (hadička), který odvádí přebytečnou tekutinu (krev, tkáňový mok) z těla a rána se zavírá (Neurochirurgická a neuroonkologická klinika, 2015).

Technika TLIF probíhá podobně jako PLIF, s tím rozdílem, že nemusí být vyjmut obratlový oblouk pro dosažení páteřního kanálu. Jedná se také o techniku se zadním přístupem k páteři, ovšem k meziobratlovému disku se chirurg dostane přes kloub a *foramen intervertebrale*. Disk se odstraní, nahradí implantátem a zavedou se šrouby stejně jako u PLIF (Šrámek a Bertagnoli, 2015).

Specifická technika ALIF se používá právě ve spojitosti s bolestí v oblasti bederní páteře, kde se opět podobným způsobem odstraňuje a nahrazuje meziobratlový disk, v tomto případě ale z předního přístupu, tedy přes dutinu břišní. Při této technice je pacient v poloze na zádech, na rozdíl od techniky PLIF a TLIF, kde leží v operační poloze

na břicho. Problémem mohou být orgány a cévy, které jsou „v cestě“ anebo mají nějaké závažnější postižení. Naopak výhodou techniky je právě přední přístup, při kterém je přímo a přesně vidět na prostor meziobratlového disku. Usnadňuje přípravu na implantaci a dodržení přirozeného zakřivení páteře (Mobbs et al., 2015).

1.3.5 Léčebné komplikace

Chirurgický výkon s sebou nese mnoho rizik. Pacient je před operací řádně poučen o možných komplikacích, které mohou vznikát v průběhu operace, či po ní. Operační komplikace představují postižení durálního vaku nebo nervových kořenů, poranění zádových svalů (při technice PLIF), ztrátu krve, poranění velkých cév a břišních orgánů (při technice ALIF). Mezi pooperační komplikace patří hematomy, porucha hojení operační rány nebo FBSS (Šubrtová, 2014).

S existencí zobrazovacích metod se šance špatného zavedení šroubů při stabilizačním výkonu velmi snižují, celý výkon totiž probíhá pod CT kontrolou. Pokud by se tak stalo, je nutno chybu identifikovat a zvážit reoperaci. Rizikem nesprávně zavedeného šroubu a nesprávné dekomprese je poškození neurovaskulárních struktur, to se projeví zhoršením stávajícího či vznikem nového neurologického nálezu. Kromě toho může šroub poškodit tvrdou plenu míšni načež dojde k úniku mozkomíšního moku. Během operace je nutno neustále monitorovat životní funkce pacienta a jakékoliv nežádoucí krvácení okamžitě řešit. Při poranění velké cévy (např. břišní aorty) by se měl výkon ukončit a následně pacienta předat na angiografii (Zhao et al., 2018).

Poruchu hojení operační rány dělíme na povrchovou a hlubokou infekci. V páteřní chirurgii je infekce v ráně nejčastější komplikací. Ovlivňuje ji mnoho faktorů jako např. vyšší věk pacienta, jiné onemocnění (diabetes mellitus), kouření, užívání kortikosteroidů. V druhé řadě vznik takové komplikace ovlivňuje délka a rozsah operace, potřeba krevní transfúze, zvolený operační přístup (zadní operační přístup bývá rizikovější), nebo pooperační péče. Významnou komplikací je porucha srážení krve, kdy mohou vznikát hematomy a je zde riziko vzniku trombózy. Faktory pro vznik jsou stejné jako u infekce v ráně. Řešením je nastavení vhodné antikoagulační léčby (Nesnidal et al., 2022).

2 Praktická část

2.1 Cíle práce

1) Zhodnocení úspěšnosti stabilizačního výkonu bederní páteře pomocí CT navigace ve vybrané nemocnici krajského typu.

2) Popsat roli radiologického asistenta v průběhu diagnostického postupu, předoperační diagnostiky, samotného operačního výkonu i následných pooperačních kontrol.

V teoretické části jsem popsala jednotlivé zobrazovací metody vhodné pro vyšetření bederní páteře. Dále jsem popsala anatomii bederní páteře a různé typy patologií s ní spojených. To zahrnuje různá onemocnění, často degenerativního původu, ale jedná se i například o zánětlivá či onkologická onemocnění. Na to v další kapitole navazují možnostmi léčby takových onemocnění. Nastínila jsem jednu z léčebných metod, zejména degenerativních onemocnění bederní páteře, a to stabilizační výkon páteře pod CT kontrolou. Na tu navazují v praktické části, kde vyhodnocuji úspěšnost stabilizačního výkonu a popisuji, jak takový výkon probíhá z pohledu radiologického asistenta.

2.2 Výzkumné otázky

Na základě předem definovaných cílů byly stanoveny dvě výzkumné otázky, které se zabývají úspěšností stabilizačního výkonu páteře za pomoci CT navigace a popis role radiologického asistenta v tomto procesu.

1) Výzkumná otázka nestanovena, jedná se o cíl popisný.

2) Jaká je úloha radiologického asistenta při stabilizačním výkonu bederní páteře?

2.3 Metody

V bakalářské práci byl využit kvalitativní výzkum metodou polostrukturovaného rozhovoru s celkem 6 respondenty. Pro potřeby vlastního výzkumu zaměřeného na roli RA při stabilizačním výkonu páteře je počet aktérů dostatečný k dosažení datové saturace. Jedná se o záměrný výběr z profesní skupiny radiologických asistentů ze dvou různých zdravotnických zařízení, kteří mají zkušenosti s prací s intraoperačním CT v klinickém provozu. Z každého zařízení byli osloveni 3 asistenti, aby se pracovní zvyky na různých pracovištích mohly navzájem porovnávat. Sběr dat probíhal formou osobního setkání, rozhovory byly s výslovným souhlasem respondenta nahrávány na záznamník mobilního telefonu. Respondenti byli ujištěni, že nahrávky slouží pouze pro mé osobní účely ke zpracování bakalářské práce a nebudou nikde zveřejňovány. Stejně tak byli ujištěni, že získané informace budou pro potřeby bakalářské práce anonymizovány. Také není pro tento výzkum důležité spojovat odpovědi s konkrétní osobou respondenta či klinickým pracovištěm. Dále byl od každého respondenta získán podepsaný informovaný souhlas s účastí ve výzkumu a se zpracováním osobních údajů a také souhlas o realizaci výzkumu od vedení oddělení.

Bylo předpokládáno, že bude sestavena statistika pacientů, kteří podstoupili operační stabilizační výkon s pomocí CT navigace, a z toho bude hodnocena procentuální úspěšnost. Data se mi nepodařilo získat, vybrané zdravotnické zařízení nedalo souhlas k poskytnutí takového množství dat a nepodepsalo protokol o realizaci výzkumu. Proto jsem se rozhodla, že výstupem bude vyhodnocení úspěšnosti stabilizačního výkonu páteře pomocí CT navigace na základě literární rešerše a informací, které jsem získala při observaci samotného operačního výkonu v rámci odborných semestrálních praxí a také prostřednictvím neformálních narativních rozhovorů se zaměstnanci neurochirurgického oddělení. Snímky z různých zobrazovacích modalit v praktické části byly poskytnuty oddělením radiodiagnostiky ve zvolené nemocnici krajského typu, přičemž byl získán podepsaný souhlas o realizaci výzkumu.

Pro absenci potřebných dat pro statistické vyhodnocení úspěšnosti stabilizačního výkonu jsem se přiklonila k rozšíření kvalitativního výzkumu o zkušenosti a znalosti radiologických asistentů o intraoperačním CT přístroji, radiační ochraně a různých specifikách, které práce přináší.

2.4 Analýza výzkumných dat

Rozhovor obsahuje 11 otázek, které byly rozděleny do 2 kategorií a sepsány do tabulek. Otázky byly nejdříve zpracovány do myšlenkové mapy (viz Příloha B: Myšlenková mapa otázek) a poté sepsány do bloku. Samostatnou kategorií v Tabulka 1 je délka praxe jednotlivých respondentů, která je uvedena na začátku vlastního výzkumu. Otázky 1. kategorie (viz 3.5.1. Zkušenosti RA s prací na sále) se zabývají zkušenostmi dotazovaných respondentů s prací na operačním sále, jak se k takové práci dostali, jak se chrání před zářením a jaká jsou specifika práce na sále, jako například práce ve sterilním prostředí. Dále jsou kladeny otázky přímo na náplň práce, za co všechno je RA zodpovědný.

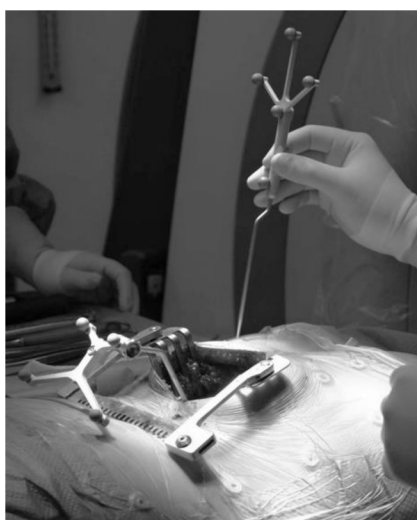Otázky 2. kategorie (viz 3.5.2. Zkušenosti RA se zobrazovacími metodami) se zabývají různými zobrazovacími metodami důležitými pro předoperační či pooperační diagnostiku a klíčovými metodami pro kvalitní naplánování výkonu. Jedná se o otázky na samotný intraoperační CT skener, na provedení klasických, funkčních a celotělových RTG snímků, na polohování pacienta při některých vyšetřeních a na významnost magnetické rezonance v tomto procesu. Kvalitativní analýza začala doslovnou transkripcí získaných rozhovorů a identifikací klíčových odpovědí každého respondenta s cílem zjednodušit vyřčené a vystihnout podstatné informace.

2.5 Proces stabilizačního výkonu

V praktické části je zkoumána úspěšnost stabilizačního výkonu páteře s využitím CT navigace a role radiologického asistenta při takovém výkonu. Nejprve je třeba uvést, jak takový operační výkon probíhá. Na vybraném oddělení neurochirurgie po rozhovorech s radiologickými asistenty a po osobní observaci stabilizačního výkonu páteře pod CT navigací jsem o procesu získala mnoho informací. Výkon popisují dle informací, které jsem získala na jednom ze dvou pracovišť, ve kterých byl proveden kvalitativní výzkum. Je nutno zmínit, že stejný operační výkon v jiné nemocnici se může mírně lišit.

Po usnutí pacienta anesteziologem a uvedení do operační polohy na břicho se označí místo, kde se bude operovat a celé se dezinfikuje. Pacient musí být správně umístěn tak, aby bylo možné během výkonu provádět kontrolní snímky pomocí pojízdného sálového CT přístroje. Lékař – chirurg provede v operované oblasti středočárový řez, kam poté umístí 12 výchozích plastových značek, které slouží

k orientaci v operačním poli. Dále se k registraci operačního pole využívá navigačního rámu, který se připevní k jednomu obratli, konkrétně k jeho trnovému výběžku. Na řadu přichází CT vyšetření ve stanoveném rozsahu, které je pro zákrok klíčové, umožňuje naplánovat přesné zavedení šroubů. Podobně jako u klasického CT vyšetření, nejdříve se musí provést toposcan. Radiologický asistent si poté vymezí oblast zájmu, přičemž se musí dbát na to, aby byly zachycené navigační body. Následně se data pošlou do navigačního systému, kde se obraz musí zrekonstruovat do trojrozměrné podoby. Navigační systém umožňuje naplánovat trajektorii implantátu a díky speciálním programům i jednotlivé parametry implantátu a jeho průchod kostěnými strukturami. Všechny registrační prvky neustále snímá elektrooptická kamera, která se nachází nad



Obrázek 5: Navigační instrumentárium (Barsa et al., 2014)

pacientem, aby se zajistilo jejich stálé polohy. Nástrojem v ruce chirurga na obrázku 5 je navigační sonda, ta slouží k vyhledání místa vstupu, kde se pak předvrtá „dráha“ pro samotný šroub. Po zavedení šroubů následuje dekomprese nervových struktur. Nakonec se zavedené šrouby fixují pomocí tyčí do finální polohy a proběhne kontrola CT vyšetřením. Zavádí se Redonův drén a rána se zavírá po anatomických vrstvách (Barsa et al., 2014).

2.5.1 Analýza úspěšnosti

Intraoperační CT zobrazení se ukázala být přínosem v několika ohledech, například má speciální program zvaný „probe view“, který umožňuje předem zobrazit trajektorii jednotlivých šroubů. Dále intraoperační CT minimalizuje radiační zátěž personálu, protože nemusí být u samotného skenování přítomní, na rozdíl od fluoroskopické navigace (RTG C-rameno). Nevýhodou CT navigace může být delší

operační čas, kvůli počtu úkonů. To může mít za následek větší riziko pooperačních komplikací (Barsa et al., 2014).

Co se týká úspěšnosti stabilizací páteře pod CT kontrolou, pro zhodnocení byly vybrány 4 různé studie. Ke každé studii jsou graficky zpracovány nejčastější diagnózy, s kterými pacienti na stabilizační výkon přicházejí, v podobě grafů 1-3. (Druhá studie nemá graficky zpracovány diagnózy, protože se jednalo o soubor pacientů s jednou stejnou diagnózou). Úspěšnost bude vyhodnocena v rozsahu celé páteře namísto pouze bederního segmentu, za účelem zpracování více relevantních dat. Pro upřesnění je „nesprávně zavedený šroub“ takový šroub, který přesně nedodrжуje naplánovanou trajektorii.

V první studii bylo provedeno 50 operačních výkonů během 1 roku v celém rozsahu páteře. Celkově bylo zavedeno 295 implantátů a nesprávné zavedení bylo diagnostikováno u 4 implantátů, neúspěšnost zavedení šroubů činilo 1,3 %. Ani v jednom z těchto případů nedošlo k poškození nervových struktur a také nebylo v žádném z případů nutno pacienta znovu operovat. Při nesprávném zavedení se díky CT kontrole může implantát vyjmout a znovu zavést, tak tomu bylo u 2 implantátů, kde jeden šroub perforoval přes ventrální stranu obratle a druhý šroub penetroval horní krycí lištu obratlového těla. Nejčastějšími diagnózami pacientů byly stenózy, traumata a různé deformity páteře a jsou vyobrazeny v grafu 1 (Barsa et al., 2014).

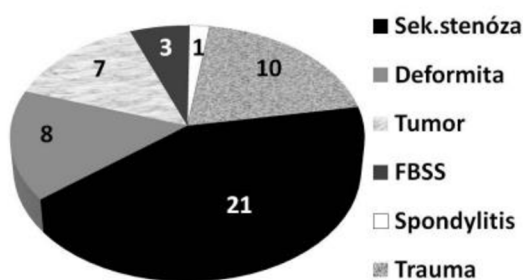


Figure 1: Podíl jednotlivých diagnóz pro studii 1 (Barsa et al., 2014)

Podle druhé studie od stejného autora, zaměřující se pouze na krční páteř, se s pomocí CT navigace provedly stabilizační výkony u 8 pacientů pro 9 zlomenin v krční páteři, s diagnózou ankylozující spondylitis. Celkově bylo zavedeno 66 implantátů a z toho byly pouze 3 šrouby nesprávně zavedeny. Chybovost zavedení zde činí 4,5 %.

Opět zde vychýlená pozice šroubů nezpůsobila komplikace a nebylo nutno nikoho z pacientů znovu operovat či pozici šroubu měnit již v tomtéž výkonu (Barsa et al., 2020).

V zahraniční studii podle autora Fan Chiang et al., 2012 jsou popsány stabilizační výkony páteře v rozsahu od T1 až L5. Operováno bylo 14 pacientů a celkem se zavedlo 102 šroubů. Pooperační CT vyšetření ukázala 3 nesprávně zavedené šrouby (chybovost 2,9 %). Nebylo zde diagnostikováno žádné iatrogenní poranění, ale v jednom případě došlo k hluboké infekci, kterou vyléčila antibiotická léčba. Nejčastějšími diagnózami pacientů ve třetí studii byla traumata způsobená v dopravní nehodě, traumata způsobená pádem a onkologická onemocnění. V grafu 2 jsou tyto diagnózy zaznamenány.

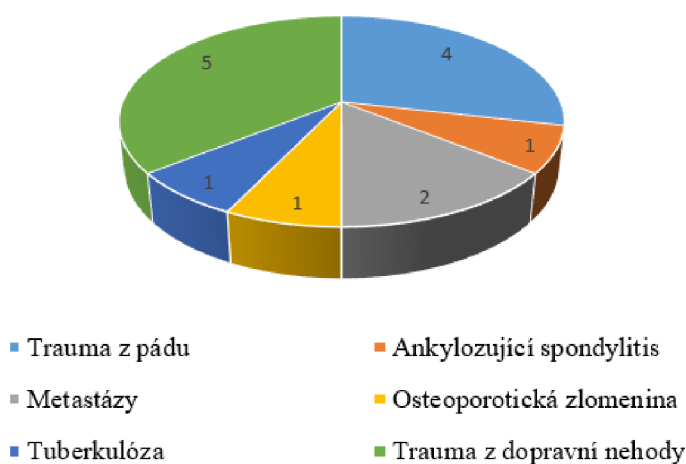


Figure 2: Podíl jednotlivých diagnóz pro studii 3

Studie podle autora Laine et al., 2000, porovnává zavádění šroubů bez a s použitím počítačové (CT) navigace. Pokud se bude hodnotit pouze vzorek pacientů, kde se použila počítačová navigace, jedná se o 41 pacientů, celkově bylo zavedeno 219 šroubů v rozsahu T8 – S1. Z toho bylo nesprávně zavedeno 10 šroubů (chybovost činí 4,6 %). Stejně jako u předchozích studií, nedošlo k poranění neurovaskulárních struktur. Nejčastějšími diagnózami jsou v tomto případě stenóza, spondylolýza/olistéza a degenerativní onemocnění meziobratlových disků a jsou zpracovány v grafu 3 (Laine et al., 2000).

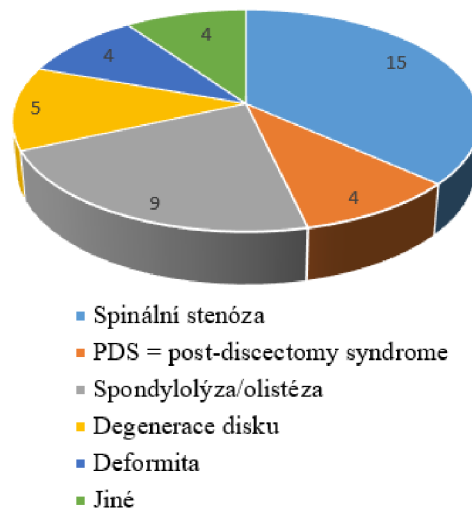


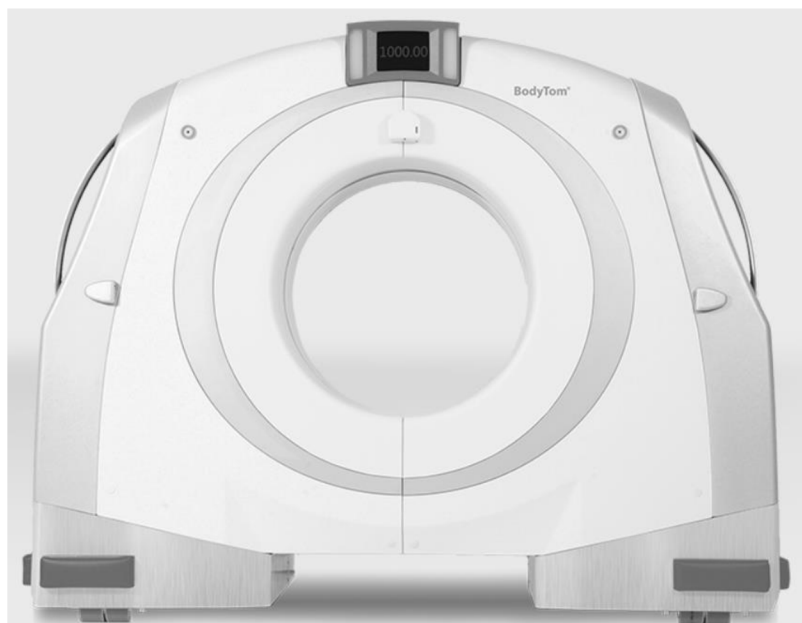Figure 3: Podíl jednotlivých diagnóz pro studii 4

PDS neboli syndrom po diskektomii se řadí mezi diagnózy FBSS, týká se specificky přetrvávajících problémů, které se objevují po chirurgickém odstranění části či celého meziobratlového disku (The Barricaid, 2022).

2.5.2 Technické vybavení

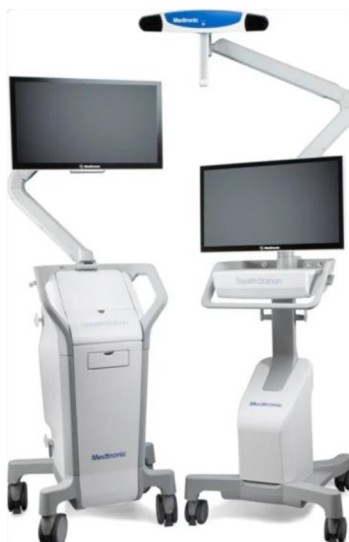Pro identifikaci a popis přístrojového vybavení jsem si vybrala jednu ze dvou zkoumaných nemocnic, které disponují intraoperačním CT přístrojem. Toto zařízení mělo jako vůbec první intraoperační CT v České republice, a proto poskytují školení pro jiná zdravotnická zařízení. Vybrané oddělení neurochirurgie nabízí diagnostiku a terapii v oblasti mozku, nervového systému a ve spolupráci s oddělením traumatologie právě páteře. Nachází se zde specializovaná jednotka intenzivní péče, která má k dispozici vlastní pojízdný CT přístroj. Pacienti tak mohou být vyšetřováni přímo na lůžkách bez odpojení od přístrojů. Pojízdné CT je používáno výhradně pro vyšetření hlavy. Důvodem je omezující rozměr velikosti gantry, kam se větší část těla nevejde.

Oddělení neurochirurgie disponuje mobilním sálovým CT skenerem řady BodyTom od společnosti Neurologica. Tento 32vrstevný CT skener má gantry o velikosti 80 cm a tzv. field of view (FOV) neboli zorné pole o velikosti 60 cm, což je největší možné FOV, kterým může pojízdný skener disponovat. Využívá se pro operační výkony na páteři (NeuroLogica Corp, 2021).



Obrázek 6: Intraoperační CT (NeuroLogica Corp, 2021)

K tomu mají kompatibilní spinální navigační systém StealthStation S8 od společnosti Medtronic, jedná se o nejpokročilejší model této řady. Tento systém umožňuje sledování jak optické, tak elektromagnetické. Je možné je propojit s různými dalšími přístroji, například s ultrazvukem. Je vhodný na různé výkony od biopsií, resekci nádorů, umístění mozkových elektrod až po dekompresivní páteřní výkony či fixace (Medtronic, 2020).



Obrázek 7: Chirurgický navigační systém StealthStation S8 (Medtronic, 2020)

Navigační systém se skládá ze tří hlavních komponentů – generátor elektromagnetického pole, propojovací panel a vozík s monitorem. Propojovací panel

slouží ke spárování jednotlivých komponentů přístroje, zajišťuje jejich vzájemnou komunikaci. Generované elektromagnetické pole interaguje se speciálními senzory, které jsou součástí chirurgických nástrojů. Takto se dá zjistit jejich poloha. Na monitorech chirurg sleduje polohu a orientaci nástrojů v reálném čase. Celý systém pracuje s daty získanými z předoperační diagnostiky (CT vyšetření) a usnadňuje chirurgovi plánovat operaci (Medtronic, 2020).

2.6 Role radiologického asistenta

V této části bakalářské práce jsem zkoumala roli radiologického asistenta v procesu neurochirurgické stabilizační operace páteře, v diagnostickém postupu předoperačním i pooperačním. Zvolenou metodou byl kvalitativní výzkum v podobě polostrukturovaného rozhovoru. Dotazovanými byli radiologičtí asistenti, pracující na oddělení radiodiagnostiky, kteří mají dlouholeté zkušenosti se sálovým CT přístrojem. Jedná se o 6 radiologických asistentů z různých zdravotnických zařízení krajského typu. Pro účely bakalářské práce byly instituce označeny jako nemocnice A a nemocnice B. Cílem těchto rozhovorů bylo zjistit, jak se na celém procesu RA podílí, a porovnat jejich odpovědi. Celkem bylo 11 otázek, které byly rozděleny do dvou kategorií (Tabulka 5), a to na zkušenosti RA s prací na sále, a na kategorii zkušenosti RA se zobrazovacími metodami v problematice předoperačních a pooperačních diagnostických postupů. Respondenti jsou zde označeni jako RA1 až RA3 (z nemocnice A) a RA4 až RA6 (z nemocnice B).

Na začátku rozhovoru jsem se respondentů vždy ptala na délku praxe, ta je uvedena v samostatné kategorii. Nejkratší doba praxe je zde 6 let, uvedená respondentem RA4, a naopak nejdelší dobu praxe uvádí respondent RA6 jako 28 let.

Tabulka 1: Délka praxe RA na radiodiagnostickém pracovišti

Respondent	Délka praxe
RA1	8 let
RA2	8 let
RA3	7 let
RA4	6 let
RA5	10 let
RA6	28 let

2.6.1 Zkušenosti RA s prací na sále

Otázky 1-5 se zabývají zkušenostmi RA s prací na operačním sále, se specifiky, jako je sterilita nebo radiační zátěž, které tato práce přináší. Zabývají se zkušenostmi nabranými již s praxí, dále tím, co přesně RA provádí za zdravotnické výkony, a jak se k takové práci může RA dostat. Výzkum je rozšířen o zkušenosti a znalosti RA, jak je již psáno v kapitole 2.3 Metody.

Tabulka 2: Otázky 1. kategorie

Zkušenosti RA s prací na sále	
1	Měli jste jako studenti povědomí o možnosti práce na sále?
2	Jak se RA dostane k práci se sálovým CT?
3	Jak je to s radiační zátěží personálu/pacienta?
4	Jaká je náplň práce RA na sále?
5	Jaká jsou specifika práce se sálovým CT?

1. Měli jste jako studenti povědomí o možnosti práce na sále?

Na první otázku odpovídají 4 respondenti, že ano. Setkali se s tím na odborných praxích. Začínali s přístroji jako je C-rameno u různých ortopedických výkonů. Všichni respondenti se s prací s intraoperačním CT setkali až po studiu. RA4 dodává, že intraoperační CT jsou jen 2 v České republice. RA6 odpovídá, že v době jejího studia takové praxe nebyly, ale věděla o možnostech práce na sále již jako student. Dodává, že v době, kdy začínala pracovat jako RA se mohlo stát, že pracovala celý týden pouze na sálech, a že snímky tehdy bylo nutné vyvolávat. RA3 a RA5 se na praxích na operační sály nedostali.

2. Jak se RA dostane k práci se sálovým CT?

Z odpovědí plyne, že záleží na pracovišti, existují různé přístupy. Ze zkušenosti RA1, RA2 a RA3 si asistenty, kteří pak pracují se sálovým CT standardně, většinou

vybere vrchní radiologický asistent podle schopností a znalostí daného asistenta. Zeptá se jich, zdali by je taková práce bavila. RA3 dodává: *“RA by měl mít znalost angličtiny, protože přístroj je pouze v anglickém jazyce.”* RA1 mluví o různých přístupech na pracovišti: *„Někde na ty sály potom laborant chodí už v rámci té standardní pracovní doby, protože potom jsou na snímkovnách, a do toho potom je jeden, co odbíhá na ty sály nebo dva. Záleží potom na počtu těch sálů a počtu těch výkonů.“* Když RA1 zmiňuje, že asistent „odbíhá na sály“, myslí tím, že je většinou přidělen například na skiagrafické pracoviště a na sály chodí tak, jak je potřeba. Není to tak, že by ten den pracoval pouze na sálech. V souvislosti s tímto tématem vznikla doplňující otázka, která zní: *„Máte nějaká školení?“* Všichni respondenti kromě RA3 odpovídají stejně, a to, že se jedná spíše o takové interní školení a na přístroj je zaučil jiný RA, a to buď vrchní radiologický asistent nebo kolega, který s tím má zkušenosti. RA4 říká: *„Tím, že já jsem tady byla, když to CT začínalo, tak nám přišli z jiné nemocnice, kde už to CT měli, dělat školení. Většinou takové školení provádí nějaký radiologický asistent.“*

3. Jak je to s radiační zátěží pacienta?

V procesu se provádí dvě CT vyšetření, a to navigační a poté kontrolní. V této otázce zjišťuji, zdali je dávka záření na intraoperačním CT srovnatelná s dávkou na stacionárním CT. Odpovědi se tu lišily. 3 z 6 respondentů odpovídají pouze, že dávka na sálovém CT je srovnatelná s klasickým CT vyšetřením. RA3 odpovídá, že na sálovém CT obdrží pacient větší dávku: *„Pacienti jsou vypodloženi, tím pádem jsou výš, a může vznikat vyšší radiační zátěž. Také se musí sjet větší rozsah té páteře, aby byly zachyceny všechny značky, takže je tam větší dávka.“* RA4 říká, že dávky jsou srovnatelné, ovšem na navigačním CT vyšetření jsou dokonce nižší. Pacient má prý totiž již provedené předoperační CT vyšetření: *„Na navigačním CT jsou nižší dávky, protože tu diagnostiku už má udělanou v tom předoperačním vyšetření na CT nebo na magnetické rezonanci, chirurgovi stačí vidět ty obratle, jak hluboko má zavést ten šroub a tak.“* Lišící se odpovědi respondentů RA3 a RA4 mohou být způsobeny tím, že každý pracuje na jiném pracovišti. U respondenta RA2 jsem řádně nespecifikovala otázku, proto byla odpověď pouze, že záření spadá do lékařského ozáření, tudíž je bez limitů.

Dále pokládám respondentům otázku **„Jak se chráníte před zářením na sále?“** Odpovědi se liší podle daného pracoviště. Polovina respondentů (RA1-RA3) odpovídá,

že se chrání vzdáleností, jsou monitorováni osobním dozimetrem a během vyšetření stojí za olovnatým plexisklem.

RA1 doplňuje:

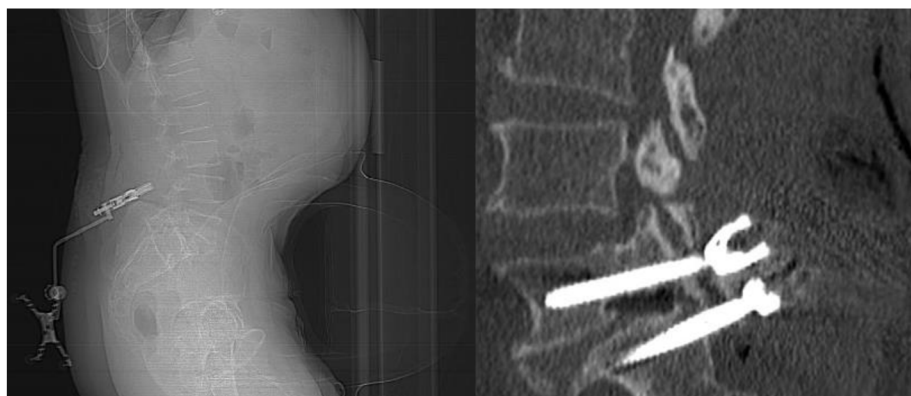
„Tam není vytyčené kontrolované ani sledované pásmo. Máme to vyřešené tak, že potom když se sjíždí to CT, všichni z toho sálu jdou pryč, včetně anesteziologů, neurochirurgů... zůstává tam pouze laborant. Pacient je od nás vzdálený přibližně 6-7 metrů, s tím, že tam pro nás je olovnaté sklo jako přídavná ochrana. Ta se musí vždy dát mezi nás a zobrazovaný objem. Většinou máme CT na těch 120–140 kV, takže v podstatě by měly i ty 3 metry standardně stačit.“

Druhá polovina respondentů (RA4-RA6) se takto také chrání před zářením, a navíc nosí celotělové oboustranné zástěry a límec na ochranu štítné žlázy. RA4 doplňuje, že se snaží stát v místě, kde ví, že je nejmenší dávka záření, a to vedle gantry.

4. Jaká je náplň práce RA na sále?

Ze všech odpovědí jsem poskládala krátký popis o tom, o co všechno se RA na sále stará: Když RA dorazí na sál, pacient je již připravený na CT vyšetření, to znamená, že je připravené operační pole. RA kontroluje polohu stolu a hlídá, aby stůl správně zajížděl se vším sálovým vybavením, a přitom byla dodržena sterilita. Při samotném procesu CT akvizice se personál vzdálí z dosahu záření, na sále zůstává pouze RA, který je v dostatečné vzdálenosti od přístroje a je krytý olověnou clonou. RA nejdříve provede toposcan a v něm vybírá oblast zájmu. Je provedeno samotné CT vyšetření a obraz je poslán do navigačního systému, kde je rekonstruován do 3D podoby a dále se pošle i do systému PACS, kvůli archivaci dat a potvrzení, že dané vyšetření proběhlo. Neurochirurgický tým pokračuje v operaci. V závislosti na délce operace RA buďto zůstává na sále, či ho opouští. Jeho práce však nastává až při dalším kontrolním CT vyšetření, které se provádí za účelem kontroly pozice implantátů. RA se tedy vrátí na sál a zhotoví kontrolní CT snímky, což probíhá podobně, jen není potřeba dbát na navigační rám, ten tam již není. RA sál opouští a vrací se na pracoviště. Chirurg dokončí operaci.

Obě zkoumané pracoviště mají téměř stejný intraoperační CT skener od stejného výrobce. Rozdíl mezi pracovišti je, že nemocnice B disponuje navíc robotickým ramenem, které přesně vede trajektorii šroubu.



Obrázek 8: Sálové CT snímky – toposcan (vlevo), kontrola zavedených šroubů (vpravo)
(nemocnice A)

Náplň práce RA je pro shrnutí: obsluha CT přístroje, tedy nastavení přístroje do pozice, kde je důležité hlídat, aby přístroji nic nepřekáželo ve vyšetřovaném poli. RA hlídá, aby se pacient „vešel“ do gantry spolu se vším anesteziologickým a neurochirurgickým vybavením. Snaží se o centraci pacienta do izocentra. Pak provádí toposcan, naplánuje a provede samotný sken podstatný pro navigaci. Nakonec provádí druhé kontrolní CT vyšetření, které probíhá stejně. RA je zodpovědný za technickou kvalitu zobrazení a za správnou zobrazovanou oblast.

V procesu plánování a provedení navigačního CT jsem zaznamenala rozdíl mezi pracovišti. RA1 popisuje, že se při vybírání oblasti zájmu musí dbát na rentgen-kontrastní značky, kterých je celkově 12 a pro zachování přesnosti by mělo být na skenu zachyceno 10 značek. Poté dodává: „*My pak v podstatě uděláme rekonstrukci na co nejmenší FOV, aby to bylo v co největším rozlišení. Musíme tam mít anatomickou strukturu těch obratlů.*“ RA5 mluví pouze o tom, že toposcan provádí ve velkém rozsahu, a to na téměř celou páteř. Následně ale také provádí rekonstrukci jednotlivých obratlů.

5. Jaká jsou specifika práce na sále?

V této otázce jsem zjišťovala, v čem je práce jiná než práce s konvenčními diagnostickými CT přístroji. Ptala jsem na například na to, jak RA řeší sterilitu. Všichni respondenti se shodli, že o tu se stará hlavně personál sálu, ale je třeba dbát na to, aby nikde nic nekontaminovali. RA1 popisuje:

„Za nás to řeší sálové sestry. Přes pacienta je daný takový sterilní přehoz, když je pacient silnější, a když je tam více instrumentária, tak se může stát, že se ten přehoz chytne

za gantry, a tím ho stáhneme dolů. To se nám na běžném CT nestane. Většinou proto voláme sálovou sestru, která ten přehoz drží.“

RA3 také tvrdí, že se mu stalo, že při práci na sále ten sterilní „přehoz“ neboli rouška spadla a dodává, že je v tu chvíli nutné ihned informovat personál sálu, který se právě o tu sterilitu starají. Sami asistenti nejsou oblečení ve sterilním oblečení, ale při příchodu na operační sál prochází tzv. vstupním filtrem, kde se převlékají do sálového oblečení včetně speciální obuvi, nasadí si operační čepici, rukavice a roušku. V tomto bodě se opět odpovědi všech respondentů shodují. Co se týká obtížnosti práce na sále, RA1 tvrdí, že je tato práce založena na domluvě s ostatním personálem, aby nebyla porušena sterilita a také na schopnosti improvizace. Dále se doptávám, zdali se může stát, že RA pomáhá na sále s jinými výkony. RA1 odpovídá: *„Pro nás je to většinou čistá práce. Když tam přijdeme, pacient je připravený a my se pak zabýváme pouze polohou toho stolu, CT vyšetřením a pak přijdeme na tu kontrolu. Standardně to neděláme.“*

2.6.2 Zkušenosti RA se zobrazovacími metodami

Otázky 6-11 se zabývají zkušenostmi RA se zobrazovacími metodami v předoperační i pooperační diagnostice, konkrétně se sálovým CT skenerem, s RTG klasickým i funkčním vyšetřením, s RTG vyšetřením na „dlouhý formát“ a s MR. Výzkum je rozšířen o zkušenosti a znalosti RA, jak je již psáno v kapitole 2.3 Metody.

Tabulka 3: Otázky 2. kategorie

Zkušenosti RA se zobrazovacími metodami	
6	Využívá se sálové CT i pro jiné účely než pro stabilizace?
7	Liší se sálové CT od standardních CT přístrojů?
8	Jak provádíte RTG snímky bederní páteře na Vašem oddělení?
9	Provádíte i RTG snímky „na dlouhý formát“?
10	S jakými diagnózami chodí pacienti na RTG funkční snímky?
11	Jakou roli v tomto procesu hraje MR?

6. Využívá se sálové CT i pro jiné účely než pro stabilizace?

Na základě literární rešerše jsem se dozvěděla, že sálová CT se mohou kromě stabilizací páteře využívat pro účely intervenční radiologie, radiační onkologie nebo při operacích mozku, například pro zavedení hlubokých mozkových elektrod nebo operace mozkových tumorů (NeuroLogica Corp, 2021).

Respondenti RA1, RA2 a RA3 odpovídají, že se využívá jenom na výkony na páteři. Provádí se ve všech úsecích páteře. RA1 dokonce vysvětluje, že se to s výhodou používá u krčních páteří, kde je v podstatě méně prostoru, a dá se tam přímo naplánovat velikost a délku šroubu, aby to přesně sedělo. Dodává ale, že se dají operovat i přes C-rameno, ale že je to složitější. Při observaci výkonu v nemocnici A jsem se od operujícího neurochirurga dozvěděla, že se všechny úseky páteře provádějí pod navigací CT. Respondentů jsem se doptala, jestli se třeba neprovádějí operace mozku pod navigací. RA3 odpovídá: „*Mozek se nedělá, řekl bych, že to je kvůli kvalitě. My máme starší CT, ty struktury nejsou úplně dokonalé. U páteře jde v podstatě jen o hrubé obrysy kostí.*“

Opět se zde liší odpovědi na základě pracoviště. Respondenti RA4, RA5 a RA6 odpovídají, že se provádějí hlavně stabilizace LS páteře, RA5 a RA6 doplňují, že méně často se pak dělají hrudní páteře a krční páteře se dělají jen výjimečně. Všichni 3 laboranti z nemocnice B říkají, že se provádí také inervace lícního nervu pod navigací, ale může se dělat i pod C-ramenem. Podle RA6 se pod navigací dělají snímky bočné lebky.

7. Liší se sálové CT od standardních CT přístrojů?

Pro upřesnění otázky jsou standardními CT přístroji myšleny diagnostické nepojízdné CT přístroje, kde se denně vyšetřují ambulantní i hospitalizovaní pacienti. Respondenti popisují rozdíl těchto přístrojů v praktickém využití. 100% shoda byla u všech respondentů v prvním zásadním rozdílu, a to, že CT na sále je pojízdné a je to v podstatě jen gantry a počítač i stůl stojí zvlášť a nejsou součástí přístroje. RA6 doplňuje: „*To CT se samo chladí, strojovnu to má v sobě. Jsou tam nabíjecí baterie, protože během výkonu to není v zásuvce*“. U stacionárních CT je stůl fixně spjatý s gantry. Na sále musí RA zavést CT tak, aby se pacient vešel se vším vybavením a instrumentáři do otvoru v gantry a byl v ideální poloze pro skenování. Hrozí tam, že se s něčím pohne, se samotným CT nebo se stolem a poloha pak kvůli tomu nesedí.

RA4 popisuje další rozdíl v přístrojích: „*Sálové CT nemá expoziční automatiku, tam si musíte nastavit kilovoly, oproti statickému CT, kde vám to vypočítá a sníží tu dávku. Na tom sále je to také o dost menší prostor než tady na diagnostice.*“

RA2 a RA3 se zmínili o softwaru přístroje, který má prý intraoperační CT shodný se zmíněným pojízdným CT používaným na vyšetření hlavy, který je v této nemocnici dostupný na oddělení JIP neurologie (viz. kapitola 2.5.2. Technické vybavení).

8. Jak provádíte RTG snímky bederní páteře na Vašem oddělení?

V otázce číslo 8 se odpovědi respondentů opět mírně lišily podle pracoviště. Respondenti RA1, RA2 a RA3 popisují vyšetření podobně jako RA1, ten popisuje provedení klasických RTG snímků bederní páteře a poté funkčních snímků bederní páteře následovně:

„Klasické snímky provádíme předozadní a boční. Myslím, že centrace je většinou kousek nad pupík, ty 2 cm nebo ideálně 2 prsty u toho předozadního. A u toho bočního obrázku si můžeme vyhmátnout lopatu kosti kyčelní, tam se centruje. Jsou to standardní snímky jako víceméně v každé nemocnici. Funkční snímky jsou vsedě, aby potom mohlo být zhodnocení zátěže na páteř. Je to co největší předklon do takového kočičího hřbetu, s tím, že centrace je opět na lopatu kosti kyčelní. To samé u maximálního záklonu. Ideálně potom si pohlídat centrace na komůrku, co se týče té páteře.“

Na to se doptávám, jak se pacient při klasickém RTG vyšetření polohuje, RA1 doplňuje:

„Provádí se vleže na zádech, pacient má pokrčená kolena, ideálně aby to bylo do pravého úhlu. Ruce má překřížené na ramenou, aby neměl možnost ulevovat si a zkreslovat tak vyšetření. Tam se hodnotí různé varianty skoliózy, lordózy, tak kvůli tomu, aby se to nezkruslo. Záleží na tom pak i kvůli plánování těch šroubů. Bočný je vleže, pokud pacient zvládne, na levém boku.“

RA3 také zdůrazňuje, že je třeba pohlídat si centraci té páteře na komůrku a hlídat si jednotlivé parametry, například když na vyšetření přichází silnější pacienti, tak aby snímek byl co nejkvalitnější a nedošlo k podexponování.

Zásadní rozdíl je zde v polohování pacienta. Respondenti RA4, RA5 a RA6 odpovídají, že provádějí klasické i funkční snímky bederní páteře vestoje, na rozdíl

od asistentů z nemocnice A. RA6 doplňuje, že záleží také na pacientovi, jestli vydrží u vertigrafu stát, jinak snímky samozřejmě provede v leže.

9. Provádíte i RTG snímky „na dlouhý formát“?

Otázka číslo 9 se zabývala RTG snímky na „dlouhý formát“, které zachycují celou páteř. Ptala jsem se respondentů, zdali takové snímky hrají nějakou roli v procesu, ať už předoperačním nebo pooperačním. RA1 odpovídá:

„Teď už je děláme skoro standardně pooperačně. Dříve to tak nebylo, provedlo se jenom pokud byly pooperační komplikace, přetrvávala bolest nebo tam bylo omezení pohybu. Teď už je to takový, dá se říct, standard. Teď máme EOS, což je takový ten celotělový rentgen. Tam se hodnotí ještě i fyziologická zátěž, jaký je ten postoj a potom zatížení těch šroubů.“

O novém celotělovém rentgenu mluví i RA3, který naopak říká, že se dělají spíše předoperační snímky. Doplnuje, že pacient musí projít sérií předoperačních vyšetření, zahrnující klasické RTG snímky v AP a bočné projekci, RTG funkční snímky, a právě celotělové snímky, dříve metodou „stitching“, kde se jednotlivé snímky v počítači poskládaly ve jeden. Celotělový rentgen podle RA3 přináší několik výhod: *„Dělají se skoro celotělové snímky za daleko menší dávky než dříve ten stitching. Sjede to zároveň jak v AP, tak v bočné projekci, nenastane tam proto žádná změna polohy, jako když by se ten pacient musel mezi jednotlivými projekcemi otáčet.“* Dále popisuje, že se zde nachází tzv. photon-counting detektory, které umožňují vytvořit snímky za daleko menší dávky a zároveň daleko lepší kvality.

RA2 také říká, že se snímky na „dlouhý formát“ neprovádějí pooperačně. Co si vybavuje, tak se pooperačně provádějí pouze klasické RTG snímky v AP a bočné projekci.

V nemocnici B provádějí celotělové snímky metodou stitching. Respondenti RA4, RA5 a RA6 se shodují, že se někdy takové snímky na páteř provádějí, avšak častěji se dělají dlouhé končetiny. Snímky celé páteře tu tedy nehrají ve zkoumaném procesu významnou roli.

RA6 doplňuje:

„Častokrát doktoři ani nechtějí vidět klasické snímky AP+bočné, pacienti posílají pouze na funkční snímky, protože jim stačí vyšetření z magnetické rezonance. Ty bočné snímky páteře na dlouhý formát se dělají například když má pacient nějaké artritické onemocnění. Musí se jednat o nějaké celkové poškození páteře, ne pouze obratle. AP snímky celé páteře jsou důležité například u lordóz. Bývá to především u mladých holek, třeba u baletek, ty mívají lordózy. Celé páteře se tady ale moc nedělají.“

10. S jakými diagnózami chodí pacienti na RTG funkční snímky?

Všichni respondenti odpovídají, že se tam vždy jedná o nějaký posun obratlů. RA1 detailněji popisuje:

„Většinou je to právě ta retrolistéza nebo se hledá, jestli je ta páteř stabilní. Je tam nějaký výhřez, udělají se funkční snímky, zjistí se tam posun. Už ten neurochirurg by měl mít podezření, když ten pacient řekne: Mám vždycky problém, když se zakloním. Někakým způsobem se mu to může zablokovat, vystřelovat mu bolest do nohy. V tu chvíli je to pro něj indikační kritérium.“

RA2, RA4 a RA5 odpovídají, že se z funkčních snímků zjišťuje možnost a rozsah pohybu páteře, tedy jak moc je pacient schopný se zaklonit a předklonit. RA3 doplňuje, že se může jednat o spondylitidy či výhřezy meziobratlových plotének. RA6 doplňuje, že se provádějí i funkční snímky krční páteře, ale ty mají jiné diagnózy, většinou osteofyty, nebo podezření na ankylozující spondylitidu.

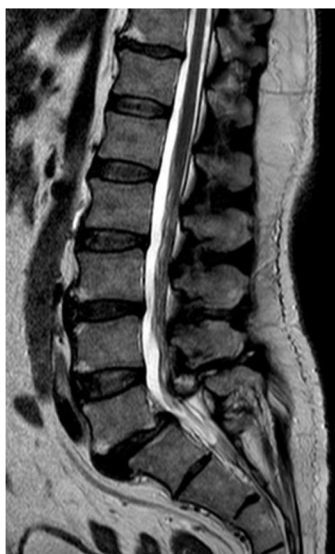Z toho tedy vyplývá, že se funkční snímky provádějí pacientům, u kterých má lékař podezření na nějaký typ posunu obratlů.

11. Jakou roli v tomto procesu hraje MR?

Během rozhovorů s respondenty několikrát zaznělo, že součástí tohoto vyšetřovacího procesu je magnetická rezonance. Na konci každého rozhovoru jsem se proto zeptala, zdali vědí, jestli pacienti chodí na takové vyšetření standardně předoperačně. RA1, RA2 zdůrazňují důležitost této metody, jelikož dokonale zobrazí, zda došlo k výhřezu ploténky, popřípadě, do jaké míry. Zobrazuje také šířku páteřního kanálu, a právě z těchto důvodů je ideální metodou pro předoperační plánování. RA1 popisuje:

„U nás je to standardní předoperační vyšetření, protože většinou i když je to listéza, tak je to v kombinaci s výhřezem disku, a k tomu potřebujete přesně zobrazit ten disk. Zaprvé se tam zobrazí ty vazy – celý ten závěsný zadní aparát páteře, plus ještě tam zhodnotíte rovnou ty disky. Kvůli tomu, jestli je tam výhřez, jestli je ten výkon pak potřeba kombinovat s diskektomií nebo potom s náhradou disku. Většina našich neurochirurgů chce i čerstvý magnet předoperační, ideálně třeba den před operací.“

RA3 se nechce k otázce vyjadřovat, protože nepracuje s magnetickou rezonancí. Respondenti RA4, RA5 a RA6 potvrzují tvrzení, že je to důležité předoperační vyšetření i na jejich pracovišti. RA4 zdůrazňuje, že jsou na to přímo zaměřeni, protože se zde nachází neurochirurgické centrum, které dokonce disponuje peroperační magnetickou rezonancí. RA6 již v předchozí otázce sdělila, že pokud má pacient provedené vyšetření magnetické rezonance, pak není ani třeba provádět klasické RTG snímky a provádí se jen funkční snímky. Jako ukázka vyšetření je níže přiložen obrázek 12, kde je na snímku z magnetické rezonance zachycena spondylolistéza.



Obrázek 9: Příklad předoperačního vyšetření MR v T2W, v sagitální rovině (nemocnice A)

2.7 Vyhodnocení cílů a výzkumných otázek

Pro absenci dat, potřebných pro statistické zpracování a na jeho základě zhodnocení úspěšnosti stabilizačního výkonu, jsem se rozhodla pro změnu výstupu. Výstupem je zhodnocení stabilizačního výkonu v celém rozsahu páteře s pomocí CT navigace, na základě literární rešerše. Úspěšnost byla vyhodnocena v rozsahu celé páteře namísto pouze bederního segmentu, za účelem zpracování více relevantních dat. Ve výstupu chci ukázat význam intraoperačního CT přístroje a dokázat velmi vysokou přesnost zavádění implantátů právě díky této modalitě.

Podkladem pro vypracování statistického vyhodnocení úspěšnosti stabilizace páteře pod CT kontrolou byla analýza problematiky úspěšnosti zavedení spinálních implantátů do různých úseků páteře. Jednotlivé studie byly vyhledány v databázi PubMed a Medvik pomocí kombinace klíčových slov: intraoperační, CT, computed tomography, navigation. Množství článků a studií bylo následně redukováno pomocí specifikace plného textu a požadavků na porovnání studií mezi sebou, jako jsou: použití intraoperačního CT, jednalo se o stabilizační výkony páteře a v každé studii byl uveden počet zavedených šroubů, počet nesprávně zavedených šroubů a zdali bylo nutné u pacientů provádět revizní operaci. Byly vyřazeny duplikáty a vyselektovány pouze relevantní studie s plnohodnotným výstupem. Některé studie nesplňují podmínku 10 let stáří, ale pro tento výzkum jsou relevantními zdroji. Cílem systematické rešerše bylo zanalyzovat a porovnat celkový počet zavedených šroubů u jednotlivých souborů pacientů, dále porovnat počet nesprávně zavedených šroubů a zhodnotit tak procentuální úspěšnost výkonů dle zkoumaných studií. Z těchto výsledků je spočítána celková úspěšnost stabilizačních výkonů s pomocí CT kontroly.

V následující tabulce jsou zpracovány informace získané ze 4 různých studií, které zkoumají přesnost zavádění spinálních implantátů.

Tabulka 4: Zhodnocení úspěšnosti stabilizačního výkonu

Studie	Počet pacientů	Rozsah páteře	Zavedeno šroubů	Nesprávně zavedených šroubů	Úspěšnost (%)
Barsa et al., 2014	50	C1 – S1	295	4	98,7
Barsa et al., 2020	8	C1 – T1	66	3	95,5
Fan Chiang et al., 2012	14	T1 – L5	102	3	97,1
Laine et al., 2000	41	T8 – S1	219	10	95,4

Z tabulky 4 vyplývá, že průměrná úspěšnost zavedení šroubů je 96,7 %. Nesprávné zavedení šroubů je zde definováno jako zavedení, které přesně nedodrжуje naplánovanou trajektorii šroubu (viz 2.5.1. Analýza úspěšnosti). Když k tomu dojde, nemusí znamenat, že se jedná o neúspěšnou operaci. Takový nesprávně zavedený šroub se může již během stejného operačního výkonu přenastavit. Díky kontrolnímu CT vyšetření si chirurg ověří správnost zavedení a případně šroub vyjme a znovu zavede. V některých případech lehce vybočeného šroubu z naplánované trajektorie není nutná revizní operace, protože zavedený šroub nezpůsobuje žádné komplikace a plní svoji funkci.

Kromě velmi vysoké úspěšnosti výkonů, přináší CT navigace další výhody, jako například úplná eliminace radiační zátěže personálu, který není při CT akvizici na sále přítomný. Na rozdíl od C-ramena není personál sálu vystaven záření během zavádění šroubů. Během CT akvizice zůstává na sále pouze RA, který je vybaven osobním dozimetrem pro monitoraci radiační zátěže a je chráněn olověnou clonou. Pro asistenty jsou k dispozici i celotělové zástěry a ochranný límec (viz 2.6.1. Zkušenosti RA s prací

na sále). Na rozdíl od fluoroskopické kontroly, intraoperační CT umožňuje zobrazování ve třech rovinách, což může být výhodou při zobrazení složitých anatomických struktur páteře, které se u každého člověka liší (Laine et al., 2000).

Nejčastějšími diagnózami na základě studií podle Barsa et al., 2014, Barsa et al., 2020, Fan Chiang et al., 2012 a Laine et al., 2000 jsou: stenózy, traumata, deformity, olistézy a onkologická onemocnění.

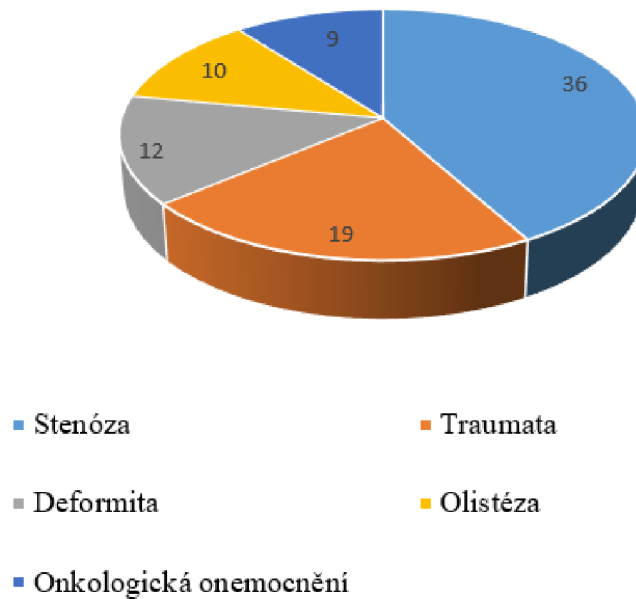


Figure 4: Nejčastější diagnózy na základě zkoumaných studií

Z těchto studií vyplývá, že je použití intraoperačního CT vhodné pro všechny úseky páteře, a že je počítačově navigovaná stabilizace bezpečný výkon o přesnosti 96,7 %.

Dle epidemiologické analýzy dat z NRHZZ, která se týká instrumentovaných výkonů (v období od roku 2010 do roku 2021) jsou hlavními diagnózami: osteochondróza páteře, spondylolistéza a jiné deformující dorzopatie, spondylóza, jiné spondylopatie. Není zde zmínka o onkologických onemocněních. Spondylóza je obecný termín, kam se řadí různá degenerativní onemocnění páteře, například kloubu nebo obratle. Kromě spondylolistézy je jinou deformující dorzopatií také spondylolýza. Mezi jiné spondylopatie lze řadit stenózu páteře, úrazové spondylopatie a únavové zlomeniny. (Ústav zdravotnických informací a statistiky ČR, 2024)

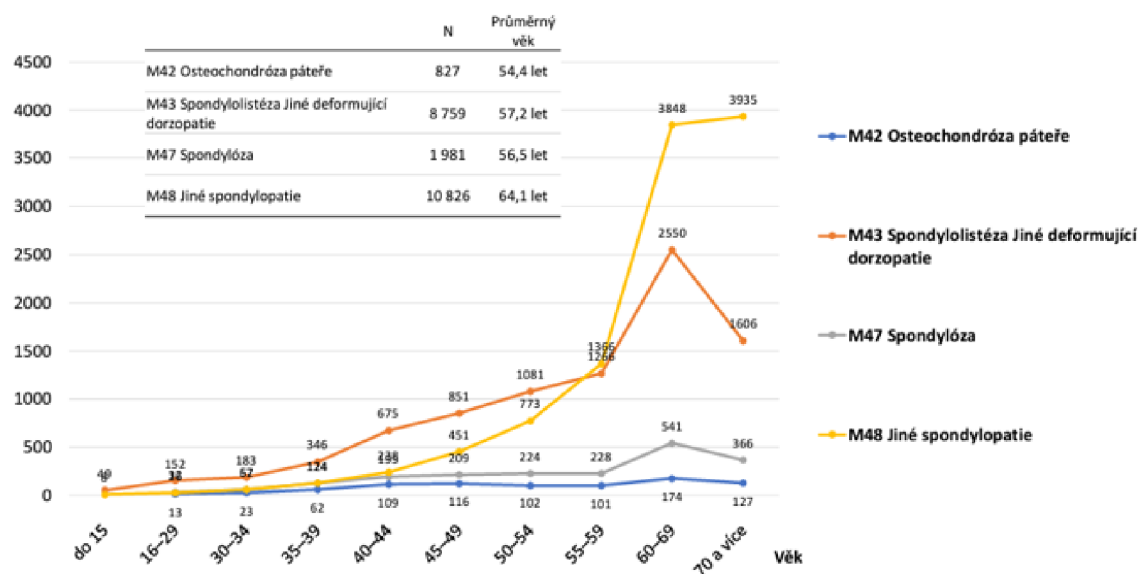


Figure 5: Počet výkonů operace páteře podle hlavní diagnózy v období 2010–2021 dle NRHZZ

Při plnění druhého stanoveného cíle jsem se zabývala rolí radiologického asistenta v průběhu diagnostického postupu, předoperační diagnostiky, samotného operačního výkonu i následných pooperačních kontrol, spojených s problematikou operativy bederní páteře. Pro tento výzkum byla zvolena kvalitativní metoda, formou polostrukturovaného rozhovoru s 6 respondenty ze dvou různých zdravotnických zařízení krajského typu. Dotazovanými byli radiologičtí asistenti, kteří pracují s intraoperačním CT přístrojem. K tomuto cíli byla stanovena výzkumná otázka, která zní: Jaká je úloha radiologického asistenta při stabilizačním výkonu bederní páteře?

Výstupem pro druhý cíl je popis práce RA při stabilizačním výkonu páteře s pomocí CT navigace, a také jsou zkoumány zkušenosti a znalosti respondentů ohledně předoperačních a pooperačních vyšetření zobrazovacími metodami RTG a MR. Výzkum je doplněn otázkami na radiační ochranu, technické vybavení (intraoperační CT) a různá

specifika práce na sále pro řádné naplnění cílů a podpoření výzkumu, který se nepodařilo naplnit z důvodu absence potřebných dat. Zkoumána byla dvě různá pracoviště, zdravotnická zařízení krajského typu, která disponují intraoperačním CT, aby se daly vzájemně porovnat a zjistit v čem se pracovní postupy liší a dát tak dohromady následující popis.

Z rozhovorů plyne, že náplní práce RA je především obsluha samotného intraoperačního CT skeneru, který se liší od klasických CT přístrojů. Hlavním rozdílem je konstrukce, přičemž sálové CT je v podstatě pouze pojízdné gantry s chladícím a nabíjecím systémem bez fixně připojeného stolu. RA s přístrojem manipuluje tak, aby nebyla porušena sterilita a při převozu CT k operačnímu stolu dbá na veškeré sálové vybavení, aby nedošlo k jejich poškození, a také aby nic nepřekáželo následnému vyšetření. Samotný RA ale není oblečen do sterilního oděvu, bere si pouze sálové oblečení, obuv, rukavice, operační čepici a roušku. Při CT akvizici zůstává na sále pouze RA, který je chráněn olověnou clonou a může se dále chránit celotělovou zástěrou a límcem. RA provádí celkem dvě CT vyšetření, jedno pro navigační účely a druhé pro kontrolu zavedených šroubů. Tato dvě vyšetření se od sebe nijak neliší, RA pokaždé nejdříve provede toposcan a následně vybírá oblast zájmu. Po CT akvizici obrazy rekonstruuje a posílá do navigačního systému či pak k archivaci. RA je zodpovědný za kvalitu a správnost vyšetření.

Největší rozdíly v odpovědích jsem zaznamenala v otázce ohledně intraoperačního CT, a to, zdali se liší dávka, kterou pacient obdrží od běžného diagnostického CT vyšetření. Polovina respondentů (RA1, RA5, RA6) odpověděla, že obě dávky jsou srovnatelné. V rozhovoru s RA2 jsem otázku správně neupřesnila, a proto bylo odpovědí pouze, že se jedná o lékařské ozáření, a tím pádem je bez limitů. RA3 odpověděl, že na sálovém CT obdrží pacient větší dávku, protože je vypodložený, tím pádem je výš, a může vznikat vyšší radiální zátěž a také se musí ozářit větší rozsah té páteře. RA4 říká, že dávky jsou srovnatelné, ovšem na navigačním CT vyšetření jsou dokonce nižší, protože již není potřeba takového rozlišení a po diagnostické stránce má již provedené předoperační vyšetření, které chirurgům stačí.

Součástí druhého cíle byla i role RA při předoperačních a pooperačních vyšetřeních, kde jsem zjišťovala, jaké modality jsou v tomto diagnostickém a kontrolním procesu důležité a jak je RA provádí. Z teoretické části a z informací poskytnutých

z rozhovorů vyplývá, že dvěma nejdůležitějšími radiologickými vyšetřeními v tomto procesu jsou RTG funkční vyšetření a MR vyšetření. RTG funkční snímky jsou pro předoperační diagnostiku důležité, protože zachycují jakýkoliv nežádoucí posun obratlů a případnou instabilitu páteře odhalí. Výhodou vyšetření je velká dostupnost metody a rychlost vyšetření. Nevýhodou může být mírná radiační zátěž pacienta.

Naopak je tomu u MR vyšetření, kde je radiační zátěž nulová. MR má výhodu v zobrazování měkkých tkání, což je esenciální při zobrazování meziobratlového disku, který se na RTG zobrazit nedá. Dobře zobrazuje vazy, šlachy i svaly. Nevýhodou je časová náročnost vyšetření, a kontraindikace k vyšetření, kterými jsou například kardiostimulátory, kochleární implantáty nebo cévní klipy. Podle jednoho ze zkoumaných zdravotnických zařízení si operující spondylochirurgové vždy vyžádají předoperační MR vyšetření jeden den před plánovaným výkonem.

3 Diskuze

Praktická část bakalářské práce obsahuje popis neurochirurgického stabilizačního výkonu na páteři s pomocí CT navigace a zhodnocení výkonu na základě literární rešerše a informací získaných prostřednictvím neformálních narativních rozhovorů, prováděných na vybraném oddělení. Dále popisuje náplň práce RA v procesu tohoto operačního výkonu, a také jakou roli hraje v jeho předoperační i pooperační diagnostice. Zabývá se některými zobrazovacími metodami, zhotovováním odpovídajících RTG snímků a vyšetřeních MR.

Intraoperační CT zobrazení spolu s navigačním systémem poskytují několik výhod, umožňují chirurgům zobrazit si velikosti instrumentů a předem si naplánovat jejich umístění. Je tu nulová radiační zátěž personálu, nejsou v dosahu záření, protože nemusejí být přítomni u samotného skenování. Navigační systém dále umožňuje chirurgovi sledovat jednotlivé chirurgické nástroje v reálném čase, a také neustále sleduje polohu některých registračních prvků. CT také na rozdíl od C-ramena poskytuje možnost zobrazování ve třech rovinách. Díky této zobrazovací modalitě dosahují operační stabilizační výkony velmi vysokých úspěšností, právě kvůli kvalitě zobrazování, propojení s moderním navigačním systémem a možnosti kontrolního vyšetření přímo na sále před uzavřením rány.

V rámci neformálních narativních rozhovorů s personálem sálu jsem se dozvěděla, že jen opravdu vzácně je pacient indikován k reoperaci kvůli chybně zavedenému implantátu. Jeden z operujících spondylochirurgů z nemocnice A tvrdí, že si sám pamatuje jedno, maximálně dvě prvotně nesprávné zavedení šroubu během posledního roku, která se ale ihned po zjištění po kontrolním CT skenu napravila. Spondylochirurg z nemocnice B tvrdí, že během posledního roku zaznamenali 1 pacienta ze 120 pacientů, u kterého byl diagnostikován nesprávně zavedený šroub, nebyl ale indikován k reoperaci. Pokud se stane, že se implantát nenachází přesně v plánovaném místě, slouží pro tyto účely právě kontrolní CT skeny, na kterých si chirurg zkontroluje, zdali jsou implantáty správně umístěny. Nesprávně zavedený, či lehce vychýlený implantát se tedy může napravit již během toho samého výkonu, to ušetří pacientovi podstoupení dalšího pro tělo náročného operačního výkonu.

Tvrzení lze opřít o několik studií, které se zaměřují na úspěšnost stabilizačních výkonů s pomocí CT navigace. Přesto, že se jedná o středně velké až velké operace, studie potvrzují bezpečnost zavádění implantátů, protože žádný z prvotně nesprávně zavedených implantátů nezpůsobil větší komplikace. Ze studií dále vyplývá, že je intraoperační CT vhodné pro stabilizaci všech úseků páteře. Podle zkoumaných studií jsou nejčastějšími diagnózami stenózy, traumata, deformity,olistézy a onkologická onemocnění. Dle epidemiologické analýzy dat z NRHZZ, která se týká instrumentovaných výkonů (v období od roku 2010 do roku 2021) jsou hlavními diagnózami: osteochondróza páteře, spondylolistéza a jiné deformující dorzopatie, spondylóza, jiné spondylopatie. Není zde zmínka o onkologických onemocněních. Podle dostupných informací z Ústavu zdravotnických informací a statistiky ČR, 2022 se v nemocnici A průměrně ročně provede 52 operací páteře a v nemocnici B je to 144 operací páteře. Zjištěná data z pracovišť a ze zkoumaných studií by těmto dostupným informacím odpovídala.

Ze zjištěných poznatků vyplývá, že se stabilizační výkony navigované pomocí intraoperačního CT dají hodnotit jako velmi úspěšné operace, na základě 4 zkoumaných studií od autorů: Barsa et al., 2014, Barsa et al., 2020, Fan Chiang et al., 2012 a Laine et al., 2000 úspěšnost činí 96,7 %.

Druhým cílem bylo popsat roli RA v průběhu diagnostického postupu, předoperační diagnostiky, samotného operačního výkonu i následných pooperačních kontrol. Na to vznikla výzkumná otázka: „Jaká je úloha radiologického asistenta při stabilizačním výkonu bederní páteře?“ V této části práce byla využita kvalitativní metoda výzkumu formou polostrukturovaného rozhovoru s radiologickými asistenty, kteří mají zkušenosti s prací na sále při stabilizačních výkonech. Typ výzkumné techniky byl zvolen kvůli flexibilitě při pokládání otázek, kde jsem se mohla na cokoliv doptat a měnit pořadí otázek. Výhodou je i respondentova volnost v odpovědi, tudíž se může odklonit od tématu a poskytnout tak tazateli cenné informace, na které by ho nenapadlo se zeptat. V rozhovoru bylo celkem 11 otázek, které byly rozděleny do dvou kategorií podle zkušeností RA. Rozhovory byly provedeny se 6 radiologickými asistenty, ze dvou různých nemocnic krajského typu. Pro účely bakalářské práce jsou respondenti označeni jako RA1-RA6 a zdravotnická zařízení jako nemocnice A a nemocnice B.

V první kategorii jsem se respondentů ptala na otázky, týkající se práce na sále. Zjišťovala jsem jaká je náplň práce RA na operačním sále, konkrétně při stabilizaci páteře a odpověděla tak na výzkumnou otázku. Ze všech odpovědí byl sepsán průběh výkonů.

Je důležité zmínit, že RA je především zodpovědný za technickou kvalitu snímků, to souvisí se správnou pozicí pacienta, správnou centrací a výběrem adekvátního FOV. Když RA dorazí na sál, pacient je již připravený na CT vyšetření, to znamená, že je připravené operační pole. RA kontroluje polohu stolu a hlídá, aby stůl správně zajížděl se vším sálovým vybavením, a přitom byla dodržena sterilita. Při samotném procesu CT akvizice se personál vzdálí z dosahu záření, zůstává pouze RA, který je v dostatečné vzdálenosti od přístroje a je krytý olovenou clonou, popřípadě si na sebe vezme ochranou celotělovou zástěru a límec na ochranu štítné žlázy. RA nejdříve provede toposcan a v něm vybírá oblast zájmu, která by měla být co nejmenší, kvůli kvalitě obrazu. Obraz je posílán do navigačního systému, kde je rekonstruován do 3D podoby a dále se pošle i do systému PACS, kvůli archivaci dat a potvrzení, že dané vyšetření proběhlo. Neurochirurgický tým pokračuje v operaci. V závislosti na délce operace RA buďto zůstává na sále, či ho opouští. Jeho práce však nastává až při dalším kontrolním CT vyšetření, které se provádí za účelem kontroly pozice implantátů. Není tomu tak, že by ten den byla jeho práce pouze sálová CT vyšetření, ale většinou je přidělený například na skiagrafické pracoviště a na sály pak chodí, jak je potřeba. Zde záleží na pracovišti. RA se tedy vrátí na sál a zhotoví kontrolní CT snímky, což probíhá podobně, jen není potřeba dbát na navigační rám, ten tam již není. Po kontrolním CT vyšetření RA sál opouští a vrací se na pracoviště. Neurochirurgický tým dokončí operaci.

V první kategorii otázek se vyskytly různé odpovědi u otázky 3, která zní „Jak je to s radiační zátěží pacienta?“ Otázka měla za cíl zjistit, zdali je dávka, kterou pacient obdrží při sálovém vyšetření srovnatelná s dávkou na běžném diagnostickém CT vyšetření. Polovina respondentů odpověděla, že dávky jsou srovnatelné, RA3 odpověděl, že je dávka vyšší na sálovém CT, RA4 odpověděl, že je dávka na sále naopak nižší, RA2 kvůli mé špatně položené otázce odpověděl pouze, že je to lékařské ozáření, tudíž je bez limitů. Jednotlivé dávky se mohou mírně lišit na různých CT přístrojích, od různých výrobců. Dle Věstníku MZ ČR č. 2/2016 se dávka, kterou pacient absorbuje na klasickém CT vyšetření bederní páteře pohybuje v rozmezí 20-35 mGy. (Ministerstvo zdravotnictví, 2016)

Na základě dostupných informací je průměrná dávka, kterou pacient absorbuje na sále s použitím intraoperačního CT 63,8 mGy (Barsa et al., 2014).

Jedná se ale vždy o dvě CT vyšetření, jedno pro plánování a druhé pro kontrolu. Dávky na běžném CT vyšetření jsou proto srovnatelné s intraoperačním CT vyšetřením

V druhé kategorii otázek jsem zjišťovala, jak se RA podílí na předoperačních a pooperačních vyšetřeních, co o nich ví, a jak provádí některá vyšetření. Základními zobrazovacími metodami jsou v tomto případě skiagrafičká vyšetření – RTG funkční (dynamické) a prosté snímky a MR. RTG snímky bederní páteře se podle rozhovorů provádějí v AP a bočné projekci, pacient leží na zádech s pokrčenými koleny a ruce má překřížené na ramenou. Projekce se mohou provádět i vestoje, provedení se může lišit na základě pracoviště. 3 z 6 respondentů v rozhovoru popisovali, že AP, bočné i funkční snímky provádějí v projekci vestoje. Druhá polovina respondentů provádí AP a bočné projekce vleže, funkční snímky pak vsedě.

Obě provedení jsou dle literatury správná. Centrace u AP projekce by měla být přibližně 2 cm nad jizvu pupeční. U bočné projekce si můžeme pomoci vyhmátnutím lopaty kostní kyčelní, kam potom centrujeme. Napětí na rentgence je kolem 80 kV. Funkční snímky se provádějí vsedě v maximálním předklonu a záklonu. Opět se mohou na některých pracovištích provádět vestoje. (Kyjovská, 2019)

Dále byly v rozhovorech probrány RTG snímky na „dlouhý formát“. Přestože obě vybraná pracoviště disponují technologií tzv. stitching, (poskládání více snímků v jeden) většina respondentů řekla, že v procesu předoperačním či pooperačním nemají větší význam. Polovina respondentů (RA4, RA5 a RA6) tvrdila, že se takové snímky páteře často neprovádějí, nicméně provádějí se takto například dolní končetiny, kvůli ortopedickým výkonům.

Jednou z odpovědí bylo, že se takové snímky provádějí pooperačně. Na nich se totiž prý hodnotí fyziologická zátěž, a také právě zatížení implantovaných šroubů. Naopak podle jiné odpovědi se snímky na „dlouhý formát“ neprovádějí pooperačně a provádějí se pouze klasické a funkční RTG vyšetření. Dle zkušeností jiného respondenta se mohou snímky provádět spíše předoperačně. Kvalitu vyšetření podle něho zlepšil příchod nového celotělového rentgenu na jeho pracovišti. Princip tohoto přístroje se liší od klasického stitching. Snímky nejsou počítačově skládány, ale přístroj zachytí

celou oblast páteře najednou. Rozdíly v odpovědích mohou být zapříčiněny různými zkušenostmi respondentů s indikacemi od různých lékařů.

Na základě informací z teoretické části bakalářské práce (1.2.1. Rentgen) se RTG snímky celé páteře provádějí u některých deformit páteře, například skoliózy. Odpovědi respondentů se zde shodují s poznatky z teoretické části. Provádí se vstoje v AP a bočné projekci, ale může se provádět vsedě i vleže, pokud není pacient schopen stát. Snímky vsedě a vleže nejsou tolik vhodná, protože nezachycují přirozenou fyziologickou zátěž. Dle literatury mohou snímky sloužit k pooperačním kontrolám. (Vlach, 1986)

V rozhovorech je probráno i vyšetření MR, které je pro celý proces důležité, protože tato modalita dokonale zobrazuje měkké tkáně. To se hodí při zobrazování svalů, vazů a také meziobratlových disků, jak je již probráno v teoretické části (1.2.3. Magnetická rezonance). Respondenti považují MR za nezbytnou modalitu v problematice vyšetřování páteře. RA1 řekl, že na jeho pracovišti spondylochirurgové často vyžadují, pokud možno, co nejnovější snímky z MR před samotnou operací. RA6 řekl, že na jeho pracovišti lékařům stačí předoperační MR vyšetření společně s RTG funkčními snímky. RTG klasické snímky jsou na jeho pracovišti často nahrazeny MR vyšetřením.

Z rozhovorů vyplývá, že je vyšetření MR nezbytnou součástí vyšetřovacího procesu, díky jeho vlastnostem, využívaných v zobrazování nejen měkkých tkání. Toto tvrzení se shoduje s literaturou, kde je podle Šrámka, 2015 považována za nezastupitelnou metodu v předoperačních diagnostických vyšetřeních společně se skiagrafickým vyšetřením.

4 Návrh doporučení pro praxi

Z vlastního výzkumu na základě vybraných studií, byla úspěšnost stabilizačního výkonu páteře s pomocí CT navigace hodnocena jako 96,7 %. Podle zjištěných informací je v České republice pouze pár intraoperačních CT, z rozhovorů bylo zjištěno, že by měla být pouze dvě. Na základě dokázané vysoké úspěšnosti navigovaných výkonů, by se mohlo využití tohoto přístroje v kombinaci s neurochirurgickým navigačním systémem více rozšířit a zlepšit tak celkovou úspěšnost zavedení implantátů, ulehčit spondylochirurgům plánování celého výkonu a usnadnit samotné zavádění šroubů.

Samotné téma sálových zobrazovacích přístrojů není příliš vyučováno, přestože se jedná o důležitou součást oboru. Pro zlepšení většího povědomí o intraoperačních přístrojích jako například C-rameno, CT nebo MR by se na všech fakultách mohla zavést odborná praxe, při které by si studenti mohli zkusit s takovými přístroji pracovat a více se o nich dozvědět a nahlédnout tak do různých oblastí chirurgie.

5 Závěr

Bakalářská práce se zaměřovala na zobrazovací metody, které se využívají pro vyšetřování páteře, zejména pak v procesu operačního výkonu na páteři. Teoretická část se zabývala anatomií a fyziologií páteře, zobrazovacími metodami – konkrétně rentgenem, výpočetní tomografií a magnetickou rezonancí. Dále zahrnovala současnou problematiku spojenou s páteří, a popisovala jednotlivé indikace k operačnímu výkonu. Problémy s páteří mohou být různé, a tak mají i různá léčebná řešení, která jsou také vypsána v teoretické části. Práce se zaměřovala na jedno z léčebných řešení některých onemocnění páteře, kterým je stabilizační výkon s pomocí CT navigace. Tento operativní výkon byl v práci popsán, společně s technickým vybavením potřebným k operaci. Výstupem práce je zhodnocení úspěšnosti počítačově navigovaného stabilizačního výkonu, který byl podle literární rešerše a osobních poznatků získaných observací odhadnut na 96,7 %. (2.7. Vyhodnocení cílů a výzkumných otázek). Vysokou úspěšnost zajišťuje právě používaná zobrazovací modalita intraoperačního CT, která poskytuje kvalitní snímky, společně s kompatibilním navigačním systémem poskytuje naprosto přesné plánování jednotlivých implantátů a také se zde eliminuje radiační zátěž personálu.

V rámci výzkumu byly provedeny rozhovory se 6 zkušenými RA ze dvou různých zdravotnických zařízení krajského typu, kde bylo zjištěno, co je náplní práce RA na sále při stabilizačním výkonu. CT snímky může vytvářet pouze RA, který jako jediný zůstane na sále při samotném snímkování. Jeho hlavním úkolem je obsluha intraoperačního CT, správné nastavení stolu s pacientem a správně provedené CT vyšetření, kde musí dbát na sterilní podmínky sálu, na veškeré anesteziologické a neurochirurgické zdravotnické vybavení a v neposlední řadě na samotné gantry, které je pojízdné a může být náročné s ním manipulovat. RA je velkou součástí celého operačního procesu a díky němu vznikají kvalitní snímky, které jsou klíčové pro naplánování celého výkonu a pro následnou kontrolu a rozhodnutí o případném přenastavení implantátu. Byly zde zkoumány různé modalitty, důležité pro předoperační a pooperační diagnostiku. Největší význam v tomto procesu mají magnetická rezonance a RTG funkční vyšetření. Závěrem je třeba říct, že i taková základní zobrazovací modalita v podobě rentgenových snímků může hrát velkou roli v diagnostice něčeho tak anatomicky složitého jako je páteř.

6 Seznam použité literatury

BARSA, Pavel et al. 2014. Navigace v páteřní chirurgii založená na intraoperačním CT zobrazení: zkušenost s iniciálními 295 implantáty. *Praha: Česká lékařská společnost J.E. Purkyně*. **93**(1), 16–20. ISSN 0035-9351.

BARSA, Pavel et al. 2020. Chirurgická léčba zlomenin krční páteře v terénu ankylozující spondylitis: zadní stabilizace s užitím navigace založené na intraoperačním CT zobrazení. *Rozhledy v chirurgii: měsíčník Československé chirurgické společnosti pro tvorbu domácí a rozhledy po chirurgii zahraniční*. **99**(5), 212–218. DOI 10.33699/PIS.2020.99.5.212-218.

BORIKOVÁ, A., J. GALLO a M. NAKLÁDALOVÁ. 2015. Degenerativní onemocnění bederní páteře, hlavní diagnostické jednotky. *Pracovní lékařství*. **67**(2), 54–60. ISSN 0032-6291.

COUFALOVÁ, Hana. 2015. *Speciální skiagrafické projekce v ortopedii*. České Budějovice. Bakalářská práce. Jihočeská univerzita v Českých Budějovicích, Zdravotně sociální fakulta.

ČESKÁ SPONDYLOCHIRURGICKÁ SPOLEČNOST. 2021. *Česká Spondylochirurgická Společnost* [online]. Česká Spondylochirurgická Společnost [cit. 2024-03-07]. Dostupné z: <http://www.spine.cz/>

DŽUPA, Valér a Jiří JENŠOVSKÝ eds. 2018. *Diagnostika a léčba osteoporózy a dalších onemocnění skeletu*. Praha: Karolinum. ISBN 978-80-246-3741-9.

FAKULTNÍ NEMOCNICE BRNO. 2020. Ve FN Brno proběhla celosvětově první operace dětské skoliózy s novým páteřním systémem. Fakultní nemocnice Brno. *FN Brno* [online]. Brno: Fakultní nemocnice Brno, 2020-12-15 [cit. 2023-12-04]. Dostupné z: <https://www.fnbrno.cz/ve-fn-brno-probehla-celosvetove-prvni-operace-detske-skoliozy-s-novym-paternim-systemem/t7057>

FAN CHIANG, Chih-Yun et al. 2012. Computed tomography-based navigation-assisted pedicle screw insertion for thoracic and lumbar spine fractures. *Chang Gung Medical Journal*. **35**(4), 332–338. DOI 10.4103/2319-4170.106137.

FERDA, Jiří et al. 2015. *Základy zobrazovacích metod*. Praha: Galén. ISBN 978-80-7492-164-3.

GOODWIN, M. L., Jacob M. BUCHOWSKI a Daniel M. SCIUBBA. 2022. Why X-rays? The importance of radiographs in spine surgery. *The Spine Journal*. **22**(11), 1759–1767. DOI 10.1016/j.spinee.2022.07.102.

HLÁVKOVÁ, Jana et al. 2012. Průběžná informace o vývoji metodiky posuzování onemocnění bederní páteře jako nemoci z povolání v České republice. *Pracovní lékařství*. **64**(2–3), 120–121. ISSN 0032-6291.

HOLASOVÁ, Denisa. 2011. *Využití kontrastních látek v současném diagnostickém zobrazování*. B.m. ,. Bakalářská práce. Univerzita Palackého v Olomouci, Fakulta

zdravotnických věd. Dostupné také z:
<https://theses.cz/id/5wralw/?isslhret=Vyu%C5%BEit%C3%AD%3Bkontrastn%C3%ADch%3BI%C3%A1tek%3B;zpet=%2Fvyhledavani%2F%3Fsearch%3DVyu%C5%BEit%C3%AD%20kontrastn%C3%ADch%20I%C3%A1tek%20v%20sou%C4%8Dasn%C3%A9m%20diagnostick%C3%A9m%20zobrazov%C3%A1n%C3%AD%26start%3D1>

HUDÁK, Radovan a David KACHLÍK. 2021. *Memorix anatomie*. 5. ISBN 978-80-7553-873-4.

KOVAL, Artur. 2020. *Sekvence při zobrazování MR*. B.m. ., Bakalářská práce. Univerzita Palackého v Olomouci, Fakulta zdravotnických věd. Dostupné také z:
<https://theses.cz/id/u896t4/?zpet=%2Fvyhledavani%2F%3Fsearch%3DSekvence%20p%C5%99i%20zobrazov%C3%A1n%C3%AD%20MR%26start%3D1;isslhret=sekvence%3B>

KRAJSKÁ NEMOCNICE LIBEREC. 2020. Stabilizace bederní páteře (instabilita, spondylolistéza). KRAJSKÁ NEMOCNICE LIBEREC. *Krajská nemocnice Liberec* [online]. Liberec: Krajská nemocnice Liberec, 2020-09-01 [cit. 2022-12-21]. Dostupné z: <https://www.nemlib.cz/stabilizace-bederni-patere-instabilita-spondylolisteza/>

KULHAVÁ, Karolína. 2022. *Léčebně-rehabilitační plán a postup u pacientů s traumatickou lézí míšni s klinickým obrazem tetraplegie*. Brno. Bakalářská práce. Masarykova univerzita, Lékařská fakulta. Dostupné také z:
https://is.muni.cz/th/ecrw1/Lecebne-rehabilitacni_plan_a_postup_u_pacientu_s_traumatickou_lezi_misni_s_klinickym_obrazem_tetraplegie.pdf?zpet=https:%2F%2Ftheses.cz%2Fvyhledavani%2F%3Fsearch%3Dpo%C3%BArazov%C3%A9%20po%C5%A1kozen%C3%AD%20p%C3%A1te%C5%99e%26start%3D1;info=1

KYJOVSKÁ, Eva. 2019. *RTG zobrazení páteře na dlouhý formát, speciální RTG projekce páteře, reklinální a úklonové snímky*. Brno. Bakalářská práce. Masarykova univerzita, Lékařská fakulta. Dostupné také z:
https://is.muni.cz/th/e6lke/specialni_RTG_projekce_patere.pdf?zpet=https:%2F%2Ftheses.cz%2Fvyhledavani%2F%3Fsearch%3Dfunk%C4%8Dn%C3%AD%20sn%C3%ADmky%20p%C3%A1te%C5%99e%26start%3D1;info=1

LAINE, T. et al. 2000. Accuracy of pedicle screw insertion with and without computer assistance: a randomised controlled clinical study in 100 consecutive patients. *European Spine Journal: Official Publication of the European Spine Society, the European Spinal Deformity Society, and the European Section of the Cervical Spine Research Society*. **9**(3), 235–240. DOI 10.1007/s005860000146.

MÍČANKOVÁ ADAMOVÁ, Blanka a Peter KRKOŠKA. 2023. Lumbální spinální stenóza - klinická manifestace, diagnostika, strategie léčby. *Neurologie pro praxi*. **24**(1), 19–25. DOI 10.36290/neu.2022.040.

MINISTERSTVO ZDRAVOTNICTVÍ. 2016. Věstník Ministerstva zdravotnictví České republiky

MOBBS, Ralph J. et al. 2015. Lumbar interbody fusion: techniques, indications and comparison of interbody fusion options including PLIF, TLIF, MI-TLIF, OLIF/ATP, LLIF and ALIF. *Journal of Spine Surgery (Hong Kong)*. 1(1), 2–18. DOI 10.3978/j.issn.2414-469X.2015.10.05.

NÁHLOVSKÝ, Jiří. 2010. *Neurochirurgie*. Praha: Galén. ISBN 978-80-7262-319-8.

NÁRODNÍ ZDRAVOTNICKÝ INFORMAČNÍ PORTÁL. 2023. konzervativní léčba | NZIP. MINISTERSTVO ZDRAVOTNICTVÍ. NZIP.cz [online]. Praha: Ústav zdravotnických informací a statistiky ČR, 2023 [cit. 2023-11-15]. Dostupné z: <https://www.nzip.cz/rejstrikovy-pojem/1976>

NASCIMENTO, Paulo Roberto Carvalho do a Leonardo Oliveira Pena COSTA. 2015. Low back pain prevalence in Brazil: a systematic review. *Cadernos De Saude Publica*. 31(6), 1141–1156. DOI 10.1590/0102-311X00046114.

NESNÍDAL, Petr et al. 2022. Komplikace ve spondylochirurgii: prospektivní 13leté sledování neplánovaných revizních operací páteře. *Acta chirurgiae orthopaedicae et traumatologicae Českoslovaca*. 89(4), 243–251. ISSN 0001-5415.

NEUROCHIRURGICKÁ A NEUROONKOLOGICKÁ KLINIKA. 2015. *Onemocnění hrudní a bederní páteře s instrumentací* [online]. Praha: Neurochirurgická a neuroonkologická klinika, 2015-08-22 [cit. 2023-11-29]. Dostupné z: <http://www.neurosurg.cz/cs/onemocn%C4%9Bn%C3%AD-hrudn%C3%AD-bedern%C3%AD-p%C3%A1te%C5%99e-s-instrumentac%C3%AD>

NEUROCHIRURGICKÁ KLINIKA FAKULTY ZDRAVOTNICKÝCH STUDIÍ UNIVERZITY J. E. PURKYNĚ V ÚSTÍ NAD LABEM A KRAJSKÉ ZDRAVOTNÍ - MASARYKOVY NEMOCNICE V ÚSTÍ NAD LABEM. 2017. Bederní páteř - instrumentované stabilizační operace. Neurochirurgická klinika Fakulty zdravotnických studií Univerzity J. E. Purkyně v Ústí nad Labem a Krajské zdravotní - Masarykovy nemocnice v Ústí nad Labem. *Neurochirurgická klinika UJEP a MNUL v Ústí nad Labem* [online]. Ústí nad Labem: Neurochirurgická klinika Fakulty zdravotnických studií Univerzity J. E. Purkyně v Ústí nad Labem a Krajské zdravotní - Masarykovy nemocnice v Ústí nad Labem, 2015 [cit. 2024-03-04]. Dostupné z: <https://nchusti.kzcr.eu/pacienti/onemocneni-a-lecba/page/operace-lsp-stabilizace>

NEUROLOGICA CORP. 2021. *BodyTom* [online]. Danvers: NeuroLogica Corp, 2021 [cit. 2024-03-14]. Dostupné z: <https://www.neurologica.com/products/bodytom>

PETEROVÁ, Věra. 2010. CT – základy vyšetření, indikace, kontraindikace, možnosti, praktické zkušenosti. 7(2), 90–94.

SEIDL, Zdeněk et al. 2012. *Radiologie pro studium i praxi*. CZ: Grada. ISBN 978-80-247-4108-6. Dostupné také z: <https://www.medvik.cz/link/bpt7048>

ŠRÁMEK, Jiří. 2015. *Chirurgická léčba degenerativního postižení bederní páteře*. 1. Praha: Grada. ISBN 978-80-247-5362-1.

ŠRÁMEK, Jiří a Rudolf BERTAGNOLI. 2015. Léčba foraminálního výhřezu meziobratlové ploténky u istmické spondylolistézy technikou TLIF. *Česká a slovenská neurologie a neurochirurgie : časopis českých a slovenských neurologů a neurochirurgů*. **78**(4), 468–473. ISSN 1210-7859.

ŠUBRTOVÁ, Dominika. 2014. *Strukturální instabilita bederní páteře a možnosti její léčby*. Olomouc. Bakalářská práce. Univerzita Palackého v Olomouci, Fakulta tělesné kultury. Dostupné také z: https://theses.cz/id/aouvo7/strukturalni_instabilita_bederni_patere_a_moznosti_jeji_1.pdf?info=1;isshlret=Nestabiln%C3%AD%3B;zpet=%2Fvyhledavani%2F%3Fsearch%3Dnestabiln%C3%AD%20list%C3%A9za%26start%3D1

THE BARRICAID, 2022. *What Is Post-Discectomy Syndrome?* [online]. U.S.: Intrinsic Therapeutics, 2022-03-21 [cit. 2024-06-26]. Dostupné z: <https://blog.barricaid.com/blog/what-to-know-about-post-discectomy-syndrome>

ÚSTAV ZDRAVOTNICKÝCH INFORMACÍ A STATISTIKY ČR. 2022. *Degenerativní onemocnění páteře*. Praha: Ústav zdravotnických informací a statistiky ČR, 2022-10-13.

ÚSTAV ZDRAVOTNICKÝCH INFORMACÍ A STATISTIKY ČR. 2024. MKN-10 klasifikace. Ústav zdravotnických informací a statistiky ČR. *mkn10.cz* [online]. Praha: Ústav zdravotnických informací a statistiky ČR, 2024-01-01 [cit. 2024-06-28]. Dostupné z: <https://mkn10.uzis.cz/>

VITÁLOŠOVÁ, Barbora. 2021. *Pacient a chronické bolesti zad*. Brno. Bakalářská práce. Masarykova univerzita, Lékařská fakulta. Dostupné také z: <https://is.muni.cz/th/wxohc/>

VLACH, Otto. 1986. *Léčení deformit páteře*. 1. vyd. Praha: Avicenum. Dostupné také z: <https://www.medvik.cz/link/MED00042638>

ZHAO, Qinpeng et al. 2018. Complications of percutaneous pedicle screw fixation in treating thoracolumbar and lumbar fracture. *Medicine*. **97**(29). DOI 10.1097/MD.00000000000011560. Dostupné také z: <https://www.ncbi.nlm.nih.gov/pmc/articles/PMC6086516/>

7 Seznam tabulek/grafů

Tabulka 1: Délka praxe RA na radiodiagnostickém pracovišti

Tabulka 2: Otázky 1. kategorie

Tabulka 3: Otázky 2. kategorie

Figure 1: Podíl jednotlivých diagnóz pro studii 1 (Barsa et al., 2014)

Figure 2: Podíl jednotlivých diagnóz pro studii 3

Figure 3: Podíl jednotlivých diagnóz pro studii 4

Figure 4: Nejčastější diagnózy na základě zkoumaných studií

Figure 5: Počet výkonů operace páteře podle hlavní diagnózy v období 2010–2021 dle NRHZZ

8 Seznam obrázků

Obrázek 1: Stavba bederního obratle (Palko, 2023)

Obrázek 2: RTG snímek deformity páteře na dlouhý formát A) AP B)bočně (Ortopedická klinika LF MU a FN Brno, 2015)

Obrázek 3: CT snímek poranění páteře – sagitální rekonstrukce (Ferda et al., 2015, str. 113)

Obrázek 4: MR snímek bederní páteře zachycující spondylolistézu

Obrázek 5: Navigační instrumentárium (Barsa et al., 2014)

Obrázek 6: Intraoperační CT (NeuroLogica Corp, 2021)

Obrázek 7: Chirurgický navigační systém StealthStation S8 (Medtronic, 2020)

Obrázek 8: Sálové CT snímky – toposcan (vlevo), kontrola zavedených šroubů (vpravo) (nemocnice A)

Obrázek 9: Příklad předoperačního vyšetření MR v T2W, v sagitální rovině (nemocnice A)

Obrázek 7: Chirurgický navigační systém StealthStation S8 (Medtronic, 2020)

Obrázek 8: Sálové CT snímky – toposcan (vlevo), kontrola zavedených šroubů (vpravo) (nemocnice A)

Obrázek 9: Příklad předoperačního vyšetření MR v T2W, v sagitální rovině (nemocnice A)

9 Seznam příloh

Příloha A: Soubor kladených otázek

Příloha B: Myšlenková mapa otázek

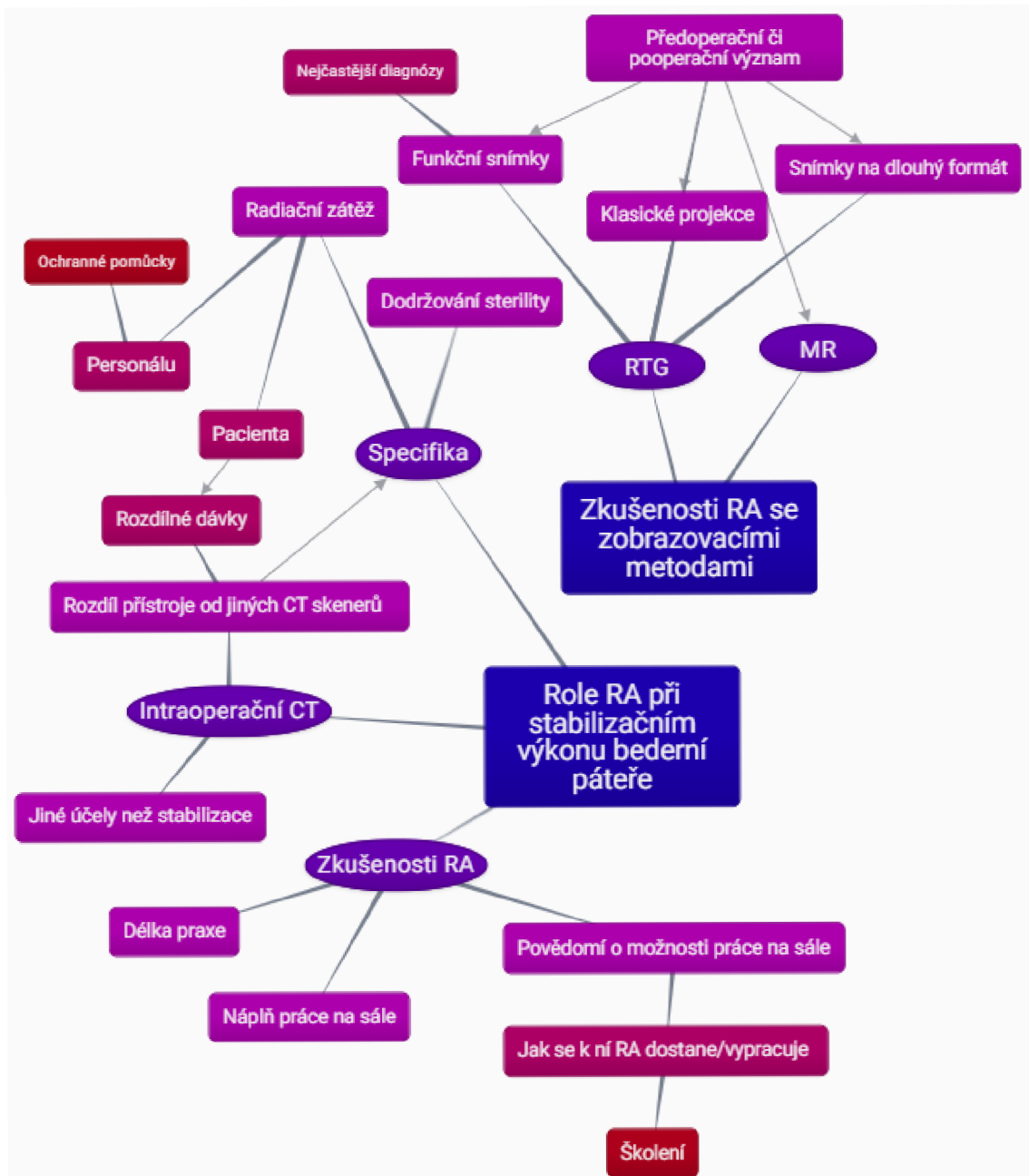Příloha C: Protokol k realizaci výzkumu

Příloha D: Protokol k realizaci výzkumu


Tabulka 5: Soubor kladených otázek

1. Měli jste jako studenti povědomí o možnosti práce na sále?
2. Jak se RA dostane k práci se sálovým CT? Máte nějaká školení?
3. Jak je to s radiační zátěží personálu/pacienta? Liší se dávky na sálovém CT oproti klasickému CT vyšetření? Jak se chráníte před zářením?
4. Jaká je náplň práce RA na sále?
5. Jaká jsou specifika práce se sálovým CT? Jak řešíte sterilitu?
6. Využívá se sálové CT i pro jiné účely než pro stabilizace?
7. Liší se sálové CT od standardních CT přístrojů?
8. Jak provádíte RTG snímky bederní páteře na Vašem oddělení? Jak se pacient polohuje?
9. Provádíte i RTG snímky „na dlouhý formát“? Má toto vyšetření význam jako předoperační či pooperační vyšetření?
10. S jakými diagnózami chodí pacienti na RTG funkční snímky?
11. Jakou roli v tomto procesu hraje MR? Jedná se o standardní předoperační vyšetření?

Příloha B: Myšlenková mapa otázek



FAKULTA ZDRAVOTNICKÝCH STUDIÍ TUL




PROTOKOL K REALIZACI VÝZKUMU

Jméno a příjmení studenta:	Anežka Babůrková
Osobní číslo studenta:	D21000049
Univerzitní e-mail studenta:	anezka.baburkova@tul.cz
Studijní program:	Radiologická asistence
Ročník:	3.
Prohlášení studenta	
Prohlašuji, že v kvalifikační práci ani v publikacích souvisejících s kvalifikační prací nebudu uvádět osobní údaje o respondentech nebo institucích, kde byl výzkum realizován, pokud k tomu není získán souhlas v tomto protokolu. Dále prohlašuji, že budu dodržovat povinnou mlčenlivost o skutečnostech, o kterých jsem se dozvěděl při realizaci výzkumu v rámci osobní ochrany zúčastněných osob.	
Podpis studenta:	
Kvalifikační práce	
Téma kvalifikační práce:	Význam funkčních skiagrafičických vyšetření v radiodiagnostice
Kvalifikační práce:	<input checked="" type="checkbox"/> bakalářská <input type="checkbox"/> diplomová
Jméno vedoucího kvalifikační práce:	Mgr. Tomáš Husár
Metoda a technika výzkumu:	
Soubor respondentů:	
Název pracoviště pro realizaci výzkumu:	
Datum zahájení výzkumu:	
Datum ukončení výzkumu:	
Finanční zatížení pracoviště při realizaci výzkumu:	<input type="checkbox"/> ANO <input checked="" type="checkbox"/> NE
Souhlas vedoucího kvalifikační práce:	<input checked="" type="checkbox"/> souhlasím / <input type="checkbox"/> nesouhlasím
Podpis vedoucího kvalifikační práce:	
Spolupracující instituce	
Souhlas odpovědného pracovníka instituce s realizací výzkumu:	<input checked="" type="checkbox"/> souhlasím <input type="checkbox"/> nesouhlasím
Souhlas s případným zveřejněním názvu instituce v kvalifikační práci a publikacích:	<input type="checkbox"/> souhlasím <input checked="" type="checkbox"/> nesouhlasím
Podpis odpovědného pracovníka a razítko instituce:	



PROTOKOL K REALIZACI VÝZKUMU

Jméno a příjmení studenta:	Anežka Babůrková
Osobní číslo studenta:	D21000049
Univerzitní e-mail studenta:	anezka.baburkova@tul.cz
Studijní program:	Radiologická asistence
Ročník:	3.
Prohlášení studenta	
Prohlašuji, že v kvalifikační práci ani v publikacích souvisejících s kvalifikační prací nebudu uvádět osobní údaje o respondentech nebo institucích, kde byl výzkum realizován, pokud k tomu není získán výslovný souhlas respondenta nebo souhlas instituce v tomto protokolu. Prohlašuji, že budu dodržovat povinnou mlčenlivost o skutečnostech, o kterých jsem se dozvěděl při realizaci výzkumu v rámci ochrany osobní údajů zúčastněných osob.	
Podpis studenta:	
Kvalifikační práce	
Téma kvalifikační práce:	Význam funkčních skiagrafičkových vyšetření v radiodiagnostice
Kvalifikační práce:	<input checked="" type="checkbox"/> bakalářská <input type="checkbox"/> diplomová
Jméno vedoucího kvalifikační práce:	Mgr. Tomáš Husár
Metoda a technika výzkumu:	
Soubor respondentů:	
Název pracoviště pro realizaci výzkumu:	
Datum zahájení výzkumu:	
Datum ukončení výzkumu:	
Finanční zatížení pracoviště při realizaci výzkumu:	<input type="checkbox"/> ANO <input checked="" type="checkbox"/> NE
Souhlas vedoucího kvalifikační práce:	<input checked="" type="checkbox"/> souhlasím <input type="checkbox"/> nesouhlasím
Podpis vedoucího kvalifikační práce:	
Spolupracující instituce	
Souhlas odpovědného pracovníka instituce s realizací výzkumu:	<input checked="" type="checkbox"/> souhlasím <input type="checkbox"/> nesouhlasím
Souhlas s případným zveřejněním názvu instituce v kvalifikační práci a publikacích:	<input checked="" type="checkbox"/> souhlasím <input type="checkbox"/> nesouhlasím
Podpis odpovědného pracovníka a razítko instituce:	