

PŘÍRODOVĚDECKÁ FAKULTA UNIVERZITY PALACKÉHO V OLOMOUCI
KATEDRA OPTIKY

VÝVOJ A VROZENÉ VADY ZRAKOVÉHO ORGÁNU

Bakalářská práce

VYPRACOVALA

Markéta Berková

obor 5345R008 OPTOMETRIE

Studijní rok 2023/2024

VEDOUCÍ BAKALÁŘSKÉ PRÁCE

Mgr. Renáta Indráková

ČESTNÉ PROHLÁŠENÍ

Prohlašuji, že jsem bakalářskou práci vypracovala samostatně pod vedením Mgr. Renáty Indrákové, za použití literatury uvedené v závěru práce.

V Olomouci dne 2. 5. 2024

.....
Markéta Berková

PODĚKOVÁNÍ

Tímto bych ráda poděkovala Mgr. Renátě Indrákové za všechny rady a připomínky k mé bakalářské práci a taky za čas nad ní strávený. Dále děkuji mé rodině, která mi během psaní byla oporou.

Tato práce byla vytvořena za podpory projektů IGA PřF UP v Olomouci s názvem “Optometrie a její aplikace“, č. IGA_PrF_2023_004 a IGA_PrF_2024_019.

Obsah

Úvod.....	7
1 Vývoj oka	8
1.1 Vývoj rohovky a přední a zadní komory.....	8
1.2 Vývoj cévnatky a bělimy	9
1.3 Vývoj duhovky a ciliárního tělíska	9
1.4 Vývoj čočky	9
1.5 Vývoj sklivce	10
1.6 Vývoj sítnice	10
1.7 Vývoj zrakového nervu	11
1.8 Vývoj víček a spojivky.....	12
1.9 Vývoj slzného aparátu.....	12
2 Vrozené vady oka	13
2.1 Vrozené vady bulbu	13
2.1.1 Anoftalmus.....	13
2.1.2 Mikroftalmus	14
2.1.3 Kyklopie.....	14
2.2 Vrozené vady rohovky	14
2.2.1 Megalokornea	14
2.2.2 Mikrokornea.....	15
2.2.3 Cornea plana	15
2.2.4 Keratoglobus	16
2.2.5 Dysgeneze předního segmentu	16
2.3 Vrozené vady bělimy	17
2.4 Vrozené vady žilnatky.....	17
2.4.1 Albinismus	17
2.4.2 Heterochromie duhovky	18
2.4.3 Kolobom uvey.....	18
2.4.4 Aniridie	18
2.4.5 Perzistující pupilární membrána	19
2.4.6 Korektopie	19
2.5 Vrozené vady čočky	19
2.5.1 Ektopie čočky	19
2.5.2 Lentikonus	20
2.5.3 Kolobom čočky.....	20

2.5.4	Kongenitální afakie	20
2.5.5	Kongenitální katarakta	20
2.6	Vrozené vady sklivce	22
2.6.1	Perzistující arteria hyaloidea	23
2.6.2	Perzistující fetální vaskulatura (perzistující primární hyperplastický sklivec)	23
2.7	Vrozené vady sítnice	23
2.7.1	Vrozený kolobom sítnice	23
2.7.2	Perzistence myelinových pochev zrakového nervu (fibrae medullares) ..	24
2.7.3	Coatsova choroba	24
2.7.4	Hereditární vitreoretinopatie	24
2.7.5	Leberova vrozená slepota (SECORD)	25
2.8	Kongenitální glaukom	25
2.9	Vrozené vady terče zrakového nervu	26
2.9.1	Hypoplazie zrakového nervu	26
2.9.2	Megalopapila	27
2.9.3	Kolobom zrakového nervu	27
2.9.4	Jamka na terči zrakového nervu [so350]	27
2.9.5	Inverzní terč	27
2.9.6	Peripapilární stafylom	28
2.9.7	Bergmeisterova papila a epipapilární membrána	28
2.9.8	Handmannova anomálie papily (syndrom morning glory)	28
2.10	Vrozené vady víček	29
2.10.1	Kryptofthalmus	29
2.10.2	Ankyloblefaron	29
2.10.3	Kolobom víčka	30
2.10.4	Epikantus	30
2.10.5	Kongenitální ptóza	30
2.10.6	Blefarofimóza	31
2.10.7	Kongenitální ektropium a entropium	31
2.10.8	Distichiáza	31
2.11	Vrozené vady slzného ústrojí	31
2.11.1	Onemocnění slzného bodu a kanálku	32
2.11.2	Onemocnění slzného vaku a slzovodu	32
2.11.3	Onemocnění slzné žlázy	33

Závěr	34
Seznam použitých zdrojů.....	35

Úvod

Informace o vnějším světě získáváme prostřednictvím smyslových orgánů, z nichž největší význam má pro nás zrak. Díky zraku rozpoznáváme světlo, barvy, tvary a můžeme se dobře orientovat v prostoru. Zrakovým orgánem je oko, které je tvořeno rohovkou, bělimou, žloutkou, čočkou, sítnicí, sklivcem a zrakovým nervem. Proti vnějším vlivům ho chrání oční víčka a slzy.

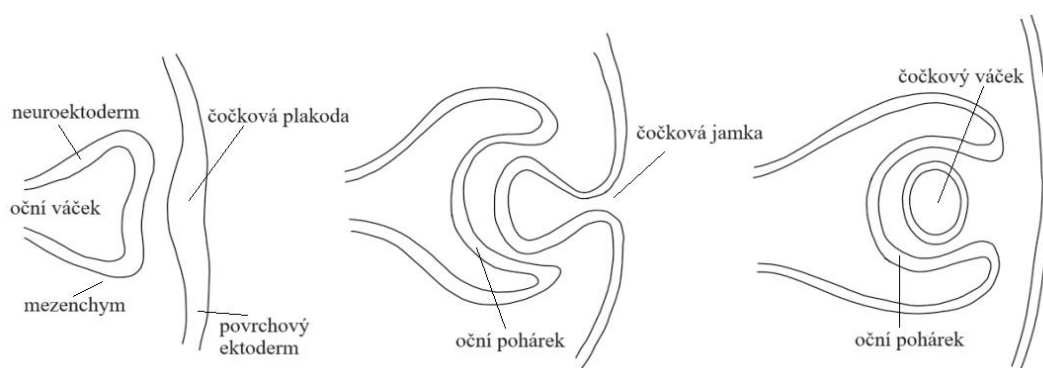
Vývoj oka je složitý proces začínající mezi 4. a 7. týdnem embryonálního vývoje. Jakýkoli zásah do něj vede ke vzniku vrozených vývojových očních vad. Nejčastěji ovlivňují vývoj oka genetické faktory. Vliv mohou mít také vnější faktory, jako infekční onemocnění matky během těhotenství (rubeola, herpesviry, toxoplazmóza, syfilis, HIV), užívání léků, alkoholu. Dále pak mechanické, či fyzikální vlivy, které jsou méně časté. Většinou se příčina anomálie nenajde. Oko je na vznik vrozené vývojové vady nejcitlivější právě na samém počátku jeho vzniku.

Bakalářská práce má čtenáře seznámit s vývojem oka před narozením jedince a s některými vrozenými anomáliemi zapříčiněnými různými faktory. Obě tyto kapitoly se zaměřují nejprve na oko jako celek, poté jsou postupně popsány jeho jednotlivé struktury od rohovky až po zrakový nerv. Největší pozornost je věnována kapitole o kongenitální kataraktě, neboť právě ta se v České republice vyskytuje nejčastěji. Na konci kapitoly jsou zařazeny vrozené vady očních víček a slzného aparátu.

1 Vývoj oka

Oko se začíná vyvíjet okolo 22. dne ontogeneze. Z jednoho z pěti mozkových váčků, z neuroektodermu prosencefala, začnou po obou stranách vyrůstat oční stopky, které se na konci rozšiřují v oční váčky. Povrchový ektoderm přiléhající k očním váčkům začne ve 4. týdnu vývoje nabývat na tloušťce a stává se z něj plakoda čočky. Během následujícího týdne se oční váček mění na dvouvrstevný oční pohárek a plakoda čočky je vchlipována do vzniklého prostoru. Proces invaginace, který je zobrazený na obrázku č. 1, trvá do 7. týdne nitroděložního vývoje a je rychlejší v nazální a dolní části. Plakoda čočky se následně úplně oddělí a stává se z ní váček čočky. Z povrchového ektodermu pak vznikají víčka a ektodermální povrch rohovky. Oční stopka je základem pro optický nerv.

Cévní zásobení má na starosti arteria hyaloidea. Tato tepna leží souběžně s optickým nervem, po vstupu do oční koule se větví v budoucí sítnici (v očním pohárku) a jedna její větev prochází dutinou očního pohárku vyplněnou mezenchymem až k čočce, již vyživuje. Tato větev na konci embryonálního vývoje oka zaniká. [1, 2, 3]



Obrázek 1: Vývoj oka (vytvořeno podle [4, 5])

1.1 Vývoj rohovky a přední a zadní komory

Epitel rohovky vzniká z povrchového ektodermu vlivem interakce s neuroektodermem. Interakce buněk uzavírající se neurální trubice s přilehlým ektodermem podněcuje vývoj buněk neurální lišty. Z nich se pak diferencují buňky rohovkového endotelu a buňky mezenchymové.

Mezenchymová tkáň v prostoru mezi ektodermálním základem rohovky a čočkou se rozestupuje na přední a zadní vrstvu a mezi nimi vzniká dutina přední komory. Přední mezenchym je základem stromálních keratocytů, které vytvářejí elastická kolagenní

vlákna stromatu. Mezenchymová stromální vrstva naléhá na povrchový ektoderm, její vlákna se pod epitelem zahušťují a vytvářejí Bowmannovu membránu. O dva měsíce později, to je v 6. měsíci intrauterinního vývoje, dávají endotelové buňky vznik Descemetově membráně.

Ze zadní části mezenchymové tkáně nazvané jako membrana iridopupillaris se stane základ stromatu duhovky. Membrána se ve středu rozpadá za vzniku zornice. Díky otvoru se mezenchym rozestupuje mezi duhovkou a čočkou, čímž se utváří zadní komora. [1, 2, 3]

1.2 Vývoj cévnatky a bělimy

Oční pohárek s čočkovým váčkem, tedy základ oka, obklopují dvě vrstvy mezenchymálního původu. Ze spodní, hojně vaskularizované, vrstvy se stává cévnatka, z vnější vrstvy bělimy. Tato vazivová vrstva se vyvíjí jako pokračování rohovky kondenzací mezenchymu. Ke zrakovému nervu se přiblíží až v polovině čtvrtého měsíce vývoje. [1, 2, 3]

1.3 Vývoj duhovky a ciliárního tělíska

Okraj očního pohárku sahá k čočce až zhruba do poloviny 3. měsíce intrauterinního vývoje. Poté okrajová část pohárku rychle roste a čočka se tak dostane dovnitř pohárku. Vzniká pars caeca retinae, která vytváří dvě zadní vrstvy duhovky a dva epitelové listy ciliárního tělíska, jako pokračování pigmentového epitelu a neuroepitelu sítnice. Ciliární sval a vazivo ciliárního tělesa vznikají z přilehlého mezenchymu. Obě vrstvy duhovky a zevní list řasnatého tělíska jsou pigmentované, vnitřní epitel řasnatého tělíska pigmentovaný není. Přední epitel duhovky vzniká z mezenchymu, zadní z neuroepitelu.

Do základů duhovky vcestují buňky gangliové lišty, od nichž je odvozen podklad stromatu duhovky. Ve stromatu duhovky jsou pigmentové elementy, takzvané chromatofory, které produkují pigment melanin. Novorozenci mívají obvykle modrou duhovku, neboť se melanin začíná vytvářet až postnatálně. Konečnou barvu získá duhovka zhruba 6-10 měsíců po narození. [1, 2]

1.4 Vývoj čočky

Vývoj čočky začíná ztlustěním povrchového ektodermu, který je přilehlý k očnímu váčku. Ze ztlustělé části se stává plakoda čočky, která se invaginuje v čočkovou jamku a

po oddělení od povrchového ektodermu během 5. týdne se z ní stává váček čočky. Váček je dutý, lemuje ho jednovrstevný epitel a obaluje ho bazální membrána, z níž později vznikne pouzdro čočky.

Na přední straně čočky zůstává kubický epitel, zatímco buňky zadní stěny se protahují, ztrácejí jádra a stávají se z nich primární čočková vlákna utvářející embryonální čočkové jádro. Ekvatoriální buňky se stávají sekundárními vlákny čočky se schopností tvořit se i v dospělosti, což čočce umožňuje zvětšovat svoji velikost. Sekundární čočková vlákna se také podílejí na vzniku fetálního čočkového jádra. Při narození je pak čočka složena z embryonálního a fetálního jádra a z malé vrstvy kůry, která se zvětšuje až po narození. Pouzdro čočky vzniká ve druhém měsíci vývoje jako produkt sekrece epitelových buněk. Během vývoje je čočka obalena ještě pouzdrům z vaskularizované mezenchymové vrstvy, to ale po zániku hyaloidní arterie vyživující čočku v prenatálním vývoji zmizí. [1, 2]

1.5 Vývoj sklivce

Sklivec se vyvíjí ve třech fázích. Primární sklivec vzniká z mezenchymálních buněk, které vnikly choroidální štěrbinou do vnitřního prostoru očního pohárku, postupně tento prostor vyplňují a vytváří v něm síť vláken, která probíhají mezi sítnicí a čočkou. Postupně se utváří síť kapilár a arteria hyaloidea. Ve druhé fázi, kdy je choroidální štěrbina uzavřena, se sklivcový prostor zvětšuje a aktivitou vnitřní strany očního pohárku (sítnice) je vyplňován sekundárním sklivcem. Sekundární sklivec má rosolovitou strukturu, jeho jemná vlákna jsou uspořádána paralelně se sítnicí. Ve 4. měsíci, kdy se začíná hyaloidní systém vstřebávat, vyplňuje sekundární sklivec většinu dutiny a primární sklivec je výplní prostoru mezi papilou a čočkou. V této fázi přichází na řadu terciální sklivec tvořený slepou, ciliární částí sítnice. Po zániku hyaloidní arterie zůstává ve sklivci canalis hyaloideus. [1, 2, 3, 6]

1.6 Vývoj sítnice

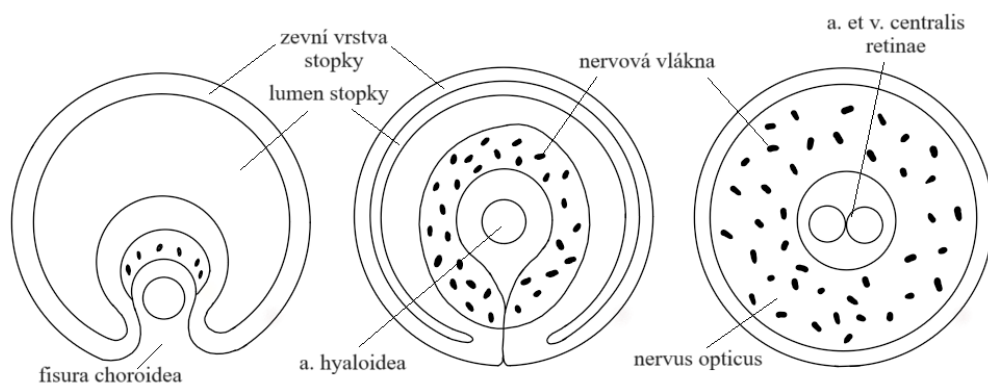
Dvouvrstevný oční pohárek vzniklý invaginací očního váčku je základem sítnice. Vnitřní i vnější list pohárku původně tvoří cylindrický epitel. Buňky vnějšího listu se mění na jednovrstevný kubický epitel a od 5. týdne začínají produkovat melaninová zrna – stává se z nich pigmentová vrstva sítnice. Z buněk vnitřního listu se stává víceřadý neuroepitel a tvoří pars nervosa retinae. Prekurzory všech buněk sítnice (kromě

pigmentového epitelu) jsou neuroblasty a spongioblasty. Z neuroblastů vznikají tyčinky a čípky, gangliové buňky a bipolární neurony. Ze spongioblastů pak Müllerovy gliové buňky, jejichž terminální panožky vytváří vnitřní a vnější limitující membránu. Intraretinální prostor mezi oběma listy se vlivem růstu vnitřní vrstvy a jejímu přikládání k zevní vrstvě zmenšuje. Během toho se tyčinky a čípky dostávají do kontaktu s pigmentovou vrstvou, jejíž mikroklky fotoreceptory obemykají, jejich tvar se tím protahuje a ony mohou dozrát. Tímto se oba listy spojí a je vytvořena kompaktní sítnice.

Nejpozději dozrává oblast makuly. V tomto místě je ve všech vrstvách nejprve větší množství buněk než ostatních oblastech sítnice. Později se ale gangliové buňky roztáhnou do stran, při čemž jejich spojení s bipolárními buňkami a s čípkami zůstává zachováno. Oko začíná být citlivé na světlo již od 7. měsíce nitroděložního vývoje. Vývoj sítnice se ukončuje až po narození. [2, 3, 4]

1.7 Vývoj zrakového nervu

Oční stopka, již je připojen oční pohárek k mozku, tvoří základ pro zrakový nerv. Na spodní straně stopky je rýha, kterou vrůstá mezenchym a cévy vyživující vyvíjející se oko. Současně také vrůstají axony gangliových buněk ze vznikající retiny. Od konce druhého měsíce štěrbina srůstá a zůstává po ní, jak můžeme vidět na obrázku č. 2, patrný jen průnik cév do zrakového nervu. Z neuroektodermu stopky se diferencují glioblasty, které se následně mění na oligodendroglie, tedy buňky, které vytvářejí myelinovou pochvu nervových vláken a které zajišťují funkci zrakového nervu. [1, 3, 4]



Obrázek 2: Vývoj zrakového nervu (vytvořeno podle [3])

1.8 Vývoj víček a spojivky

Vývoj víček začíná v šestém týdnu embryonálního vývoje. Vznikají z povrchového ektodermu, horní víčko má dvojí základ – nazální a temporální, dolní má základ jen jeden. Obě víčka se prodlužují, až kolem devátého týdne jejich epitel úplně splyne a oko je tak překryto souvislou vrstvou, která jej chrání před amniovou tekutinou. Z vnitřní strany se vyvíjí tarzání spojivka (bulbární spojivka se tvoří jako pokračování povrchového epitelu rohovky). Na vnější straně z kůže vyrůstá lanugo, které zmizí až před narozením. Víčka se od sebe znovu oddělují v šestém měsíci, a to nejprve od nazální strany. Vývoj očních víček je dokončen v sedmém měsíci, kdy se musculus orbicularis oculi diferencuje na jednotlivé části. [1, 2]

1.9 Vývoj slzného aparátu

V horní zevní části spojivkového vaku se začíná v osmém týdnu vyvíjet slzná žláza. Z počátku ektodermový epitelový pupen začíná vrůstat do mezenchymového vaziva. Žláza se rozrůstá v acinózní žlázu a začíná produkovat sekret – slzy, které jsou odváděny do spojivkového vaku.

Zanořením kožního ektodermu nazolabiální rýhy vznikají z plných epiteliálních provazců slzné cesty. Základ slzovodu se tvoří ve 3. měsíci, zároveň se horní část slzných cest rozvětňuje k hornímu i dolnímu víčku. O měsíc později vzniká luminizací epitelových provazců základ slzného vaku a kanálek. Jako poslední se vytvářejí slzná punkta. U většiny novorozenců nejsou slzné cesty při narození zcela průchodné. Jejich vývoj pokračuje i po narození, zprůchodnění slzných cest napomáhá například růst lebky novorozence. [1, 2]

2 Vrozené vady oka

V následující kapitole jsou popsány vybrané vrozené anomálie oka, jeho jednotlivých částí, víček a slzného ústrojí. Vady můžeme dělit podle období jejich vzniku. Časné vady vznikající mezi 1. a 4. embryonálním týdnem jsou například anoftalmie, kyklopie a afakie. V 5. až 8. týdnu vznikají kolobomy, vrozená katarakta nebo aniridie. Mezi vady vznikající ve fetálním období (od 9. týdne) řadíme mikroftalmii, kryptoftalmii, perzistující pupilární membránu, vrozený glaukom a také poruchy duhovkové pigmentace. Podle údajů Ústavu zdravotnických informací a statistiky České republiky byla nejčastější vrozenou vadou oka mezi lety 2000 až 2018 kongenitální katarakta, která tvořila 28,4 % ze všech vrozených vývojových anomálií oka u živě narozených dětí. Dále se poměrně často objevovaly vrozené stenózy a striktury slzovodu, mikroftalmie, kolobom duhovky a vrozený zelený zákal. [1]

2.1 Vrozené vady bulbu

Oční bulbus se nachází v obličejové části lebky v orbitě. Jedná se o párový orgán mírně asymetrického tvaru o průměru asi 24 mm. Vrozené vady oční koule vznikají v důsledku chybného vývoje v jeho časných fázích. [7]

2.1.1 Anoftalmus

Anoftalmus je vada, při které bulbus v očnici částečně, nebo zcela chybí. Je způsoben nevyvinutím očních váček. Vzniká během prvního měsíce embryonálního vývoje. Dělí se na primární, sekundární a degenerativní. Primární typ bývá oboustranný a je velmi vzácný. Orbita vystlaná spojivkovým epitelem i adnexa jsou vyvinuty, avšak postiženy. V případě sekundárního anoftalmu chybí kromě bulbu také orbita. Vzniká v důsledku suprese celé přední části neurální trubice a bývá spojen s cerebrálními deformitami. U degenerativního anoftalmu se optický váček nejprve vyvinul, ale později zanikl. V orbitě se nachází pozůstatky očních struktur. Očnice i adnexa bývají postiženy minimálně. Stav lze plasticky upravit. Je-li postiženo jen jedno oko, druhé může být zcela zdravé, nebo být spojeno s různými anomáliemi. Anomálie se obvykle vyskytují i jinde po těle. [1, 6, 5]

2.1.2 Mikroftalmus

Mikroftalmus je jednou z nejčastějších vývojových vad. Vzniká kvůli neobvyklému vývoji očního váčku. Projevuje se zmenšením oka a orbity. Oční víčka jsou zkrácená, zrakový nerv, extraokulární svaly a slzné ústrojí nejsou zcela vyvinuty. U čistého mikroftalmu se setkáváme s vysokou hypermetropií až +25 D. Zraková ostrost zůstává nižší i s nejlepší korekcí. Mikroftalmické oko je náchylnější ke vzniku glaukomu. Vada se může vyskytovat taky s kolobomem, nebo s jinými vývojovými anomáliemi oka, jako je např. katarakta nebo dysplazie sítnice. Největší riziko vzniku nastává během 3. měsíce těhotenství, příčinou může být dědičnost, vliv infekčních agens nebo spojení se syndromovým onemocněním. [1, 2, 6]

2.1.3 Kyklopie

Jedná se o vadu, která vzniká v důsledku nerozdělení mozku na dvě hemisféry. Vyvíjí se buď jeden bulbus, nebo základy obou očí částečně či úplně splynou v jediný orgán se dvěma sítnicemi a jediným optickým nervem nacházející se v jedné orbitě. Kyklopské oko je pak umístěné ve střední rovině a nad ním vzniká chobotovitý rudiment nosu – proboscis. Kyklopie se vyskytuje spolu s dalšími těžkými defekty, v jejichž důsledku embrya nejsou schopná života. [2, 6, 4, 8]

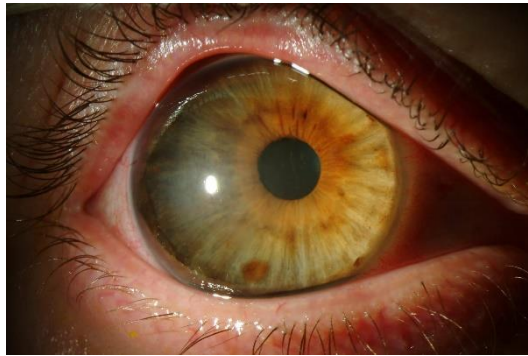
2.2 Vrozené vady rohovky

Rohovka tvoří přední část povrchové vrstvy oka. Je to čirá, bohatě inervovaná, ale bezcévná tkáň. Nejtenčí je ve středu, směrem do periferie nabývá na tloušťce a v limbu pak přechází v bělimu. Skládá se z pěti vrstev, a to z epitelu, Bowmanovy membrány, stromatu, Descemetovy membrány a z endotelu. Rohovka má refrakční funkci. Vrozené vady rohovky mohou spočívat ve změně velikosti (megalokornea, mikrokornea) nebo zakřivení (cornea plana, keratoglobus). Dále se objevují anomálie v rámci dysgeneze předního segmentu. [7, 9]

2.2.1 Megalokornea

Megalokornea je rohovka, jejíž průměr je větší než 13 mm a má normální histologii. Pokud by oko vykazovalo další příznaky, jako je zašednutí rohovky, změny na endotelu, zvýšený nitrooční tlak, může se jednat o vrozený glaukom. Tato oboustranná vada,

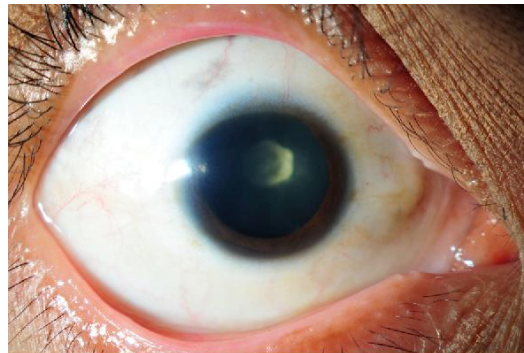
znázorněná obrázkem č. 3, bývá neprogresivní a často se vyskytuje ve spojitosti s genetickými onemocněními, jako je Downův nebo Marfanův syndrom. [9]



Obrázek 3: Megalokornea [10]

2.2.2 Mikrokornea

Oko (nebo oči) pacienta s mikrokorneou má (mají) normální velikost i histologii, avšak rohovka je v průměru menší než 10 mm. Bývá spojena s dalšími anomáliemi předního segmentu oka, kolobomy, kataraktou a taky může být součástí systémového onemocnění nebo intrauterinní infekce. Stav je nutné sledovat z důvodu možnosti rozvinutí glaukomu s uzavřeným úhlem. Mikrokornea je zobrazena na obrázku č. 4. [5, 9]



Obrázek 4: Mikrokornea [11]

2.2.3 Cornea plana

Jedná se o rohovku s vyšším poloměrem zakřivení. Rohovka je tedy plochá a její lomivost je snížena (20-30 D). Tloušťka není pravidelná a v centru můžeme pozorovat stromální zakalení. Přejechod v bělimu není jasně vyhraničený. Oko bývá hypermetropické s astigmatismem. Mělkost přední komory dává predispozice vzniku glaukomu

uzavřeného úhlu. Stejně jako v případě mikrokornej bývá spojena s očními či celkovými chorobami. [4, 9]

2.2.4 Keratoglobus

Keratoglobus se projevuje ztenčením a polokruhovitým vyklenutím rohovky. Největší ztenčení je v periferii rohovky. Její tloušťka je o třetinu nižší než normálně a hloubka přední komory bývá nad 5 mm. V Descemetově membráně se objevují trhlinky, kvůli kterým může vzniknout akutní hydrof (edém). Toto vzácné bilaterální onemocnění se pojí s vyšší křivkovou a indexovou myopií, v jejímž důsledku vzniká středně těžká amblyopie. Řešení tedy spočívá ve správné korekci refrakční vady pomocí brýlí, měkkých nebo tvrdých kontaktních čoček. Keratoplastika se provádí ojediněle, neboť nález je stabilní. [2, 7, 5]

2.2.5 Dysgeneze předního segmentu

Jedná se o skupinu onemocnění, která jsou zapříčiněna chybnou diferenciací mezenchymálních buněk. Řadíme sem **zadní embryotoxon** projevující se posunutím Schwalbeho linie dopředu a okrajovým zkalením rohovky. Vyskytuje se buď samostatně, v tomto případě nemá klinický význam, nebo ve spojení s abnormalitami v komorovém úhlu a s glaukomem, pak hovoříme o **Axenfeldově syndromu**. Přidá-li se k tomu ještě atrofie stromatu duhovky, nemoc se nazývá **Riegerův syndrom**.

Petersova anomálie je další z vrozených vad předního segmentu oka. Spočívá v centrálním zakalení rohovky o různém rozsahu a intenzitě. Descemetova membrána a endotel se vytváří s defektem, v místě zákalu chybí. U jednostranného typu Petersovy anomálie lne duhovka k rohovce a další anomálie většinou nebývají přítomny. Naopak u bilaterálního typu, kdy k rohovce může přirůstat čočka, se vyskytuje katarakta, glaukom nebo další oční i celková postižení. [6, 4, 9]

Neprogresivní, většinou jednostranná vada, při níž je vyklenutá centrální oblast zadního povrchu rohovky směrem dopředu, se nazývá **zadní keratokonus**. Přední plocha bývá pravidelná a nebyla zjištěna žádná souvislost s předním keratokonem. Objevuje se nepravidelný astigmatismus, který je příčinou mírně sníženého vízu. [9, 12]

Změna rohovkové tkáně na tkáň bělimy – skleralizace – je znakem **sklerokornej**. Sklerokorneu rozdělujeme na tři typy podle Waringa. Prvním typem je izolovaná, při níž dochází ke změnám pouze v periferní oblasti. Další je plana, u které se vlivem zploštění

rohovky objevuje vysoká hypermetropie. Typ totální je případ, kdy je rohovka kompletně zakalená. A poslední je výskyt ve spojení s anomáliemi v přední komoře. [1]

2.3 Vrozené vady bělimy

Zadní část obalu oka tvoří bělima. Bělma je bílá, 0,5-1,5 mm tlustá vrstva, která udržuje tvar a tonus oka. Obsahuje otvory pro cévy a nervy a také se do ní upínají okohybné svaly. Vrozené vady bělimy souvisejí se změnami její tloušťky. Ztenčenou sklérrou prosvítá uveální tkáň, což způsobuje, že se skléra jeví jako modrá. Může se objevovat v prvních měsících po narození, zejména u předčasně narozených dětí, avšak přetrvává-li déle, je tento stav patologický. Syndrom modrých sklér bývá projevem dalších anomálií. [7, 8]

2.4 Vrozené vady živnatky

Živnatka je složena ze tří částí: z cévnatky, řasnatého tělíska a z duhovky. Tato střední vrstva oka je bohatě cévně zásobena a vyskytuje se v ní velké množství pigmentových buněk. Právě pigment obsažený v duhovce je zdrojem některých vrozených očních vad uvey. Další anomálie vznikají nedokončeným, či chybným vývojem.

Otvor uprostřed duhovky, nazývaný jako zornice, je velký asi 4 mm. Jeho velikost se mění v závislosti na osvětlení od 2 do 6 mm. Je-li zornice menší než 2 mm jedná se o kongenitální mikrokorii, která může být způsobena například chybným vývojem rozvěrače zornice. Jestliže je zornice naopak permanentně zvětšená, mluvíme o kongenitální mydriáze, která je přítomna u aniridie. [1, 7]

2.4.1 Albinismus

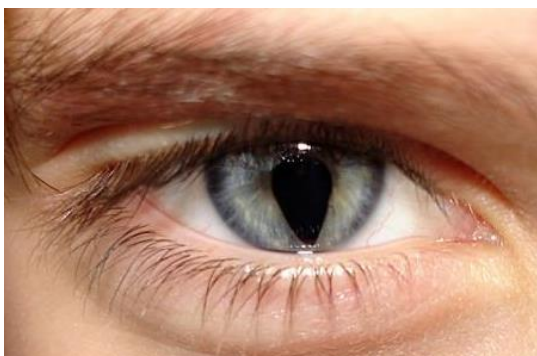Při albinismu částečně nebo zcela chybí pigment v melanocytech. Je to způsobeno nedostatkem enzymu tyrozinázy. Úbytek pigmentu se u očního albinismu projevuje narůžovělým odstínem duhovky a červeným reflexem zornice. Pacienti bývají světlopláší a často mají zhoršenou zrakovou ostrost způsobenou dysplazií makuly. Nemoc bývá taky doprovázena astigmatismem a nystagmem. Albinismus může kromě očních tkání postihovat v rámci celkového albinismu také vlasy a kůži. [2, 8]

2.4.2 Heterochromie duhovky

Heterochromie je stav, kdy mají duhovky různé zbarvení. Je to způsobeno rozdílným rozložením, nadbytkem nebo nedostatkem, pigmentu melaninu v oku. Rozlišujeme různé formy. Na každém oku může mít duhovka jiný odstín nebo zbarvení, může být sektorovitě rozdělena na dvě části, nebo se na ní mohou objevovat barevné skvrny. Heterochromie bývá vrozená, ale také může vzniknout v důsledku úrazu nebo ve spojení s očním onemocněním. [1]

2.4.3 Kolobom uvey

Kolobom je klínovitý defekt duhovky, který vzniká, není-li v průběhu embryonálního vývoje úplně uzavřen oční pohárek. Defekt směřuje z centra oka směrem nazálně dolů, jak můžeme vidět na obrázku č. 5. Kromě duhovky může kolobom postihovat i řasnaté tělísko a cévnatku, nebo dokonce i sítnici a zrakový nerv. V tomto případě dochází k porušení vidění. [4]



Obrázek 5: Kolobom uvey [13]

2.4.4 Aniridie

Oboustranné, geneticky podmíněné onemocnění, při kterém duhovka není vyvinuta, ale nacházíme pouze zbytky duhovkové tkáně v periférii, se nazývá aniridie. Jelikož chybí svaly duhovky, zornice je stále rozšířená, v reakci na světlo se nemůže zužovat. Do oka tak prochází nadbytek světla a lidé postižení touto vadou trpí fotofobií. Vidění bývá rozmazané. S aniridií se často pojí kromě očních onemocnění jako je glaukom, katarakta také karcinom ledvin. Léčba se zaměřuje na řešení sekundárních nemocí, pacienti nosí brýle a také barevné kontaktní čočky, aby do oka pronikalo méně světla. Možné je také operativní řešení v podobě implantace umělé duhovky. [2]

2.4.5 Perzistující pupilární membrána

Jedná se o vrozenou vadu zornice, která vzniká na konci nitroděložního vývoje, nevytvoří-li se správně otvor pro zornici. Na oku pozorujeme vlákna duhovky přehrazující zornici, nebo dokonce i pásy duhovky, které vychází z okruží a upínají se na přední plochu čočky. V mírnější formě není vada významná, avšak při větším shluku přepážek může omezit vidění. [4, 8]

2.4.6 Korektopie

Je-li člověk postižen korektopií, znamená to, že zornice není ve středu duhovky, ale je dislokovaná (většinou směrem temporálně nahoru). S dislokací zornice se pojí také dislokace čočky. Zornice je užší, oválnější a její reakce na světlo a mydriatika jsou zpomalené. [5, 8]

2.5 Vrozené vady čočky

Čočka je průhledná elastická struktura bikonvexního tvaru složená z pouzdra, kůry a jádra. Její hlavní funkcí je akomodace. Závěsný aparát vycházející z ciliárních výběžků řasnatého tělesa ji upevňuje ve správné poloze. V případě čočky se můžeme setkat s vadami jejího tvaru, s chybnou lokací či zakalením. [7]

2.5.1 Ektopie čočky

Jako ektopii čočky označujeme stav, kdy se čočka nachází mimo svoji fyziologickou polohu. Změna polohy je buď částečná (čočka zůstává v prostoru čočky), nebo úplná (čočka leží zcela mimo hyaloidní jamku, volně se vznáší ve sklivci, je v přední komoře nebo leží přímo na sítnici). Posunutím čočky se mění refrakce oka, což způsobuje zhoršení vidění. Ektopie může být vrozená, nebo vzniknout následkem úrazu nebo jiných patologií. [14, 15]

U ektopie čočky se často vyskytuje **mikrosférofakie**. Mikrosférofakická čočka je menší a má kulovitější tvar než normálně. Oči bývají vysoce myopické a jsou náchylné ke vzniku glaukomu. Obě vady se často pojí s Marfanovým syndromem. [8]

2.5.2 Lentikonus

Změnu tvaru čočky, která se projeví vyklenutím její přední nebo zadní plochy, označujeme jako lentikonus. Při vyklenutí zadní plochy bývá vada jednostranná, kdežto vyklenutí přední plochy je obvykle oboustranné a vyskytuje se v rámci Alportova syndromu. Čočka mívá normální velikost, bývá průhledná, nebo mírně zkalená v postižené oblasti. Vada se ve vidění projeví myopizací až -10 D. Jako řešení se nabízí nahrazení anomální čočky umělou nitrooční čočkou (IOL) a následná zraková rehabilitace. [1]

2.5.3 Kolobom čočky

Další poruchou tvaru čočky je čočkový kolobom. Na okraji čočky je vykrojení, od kterého se směrem k řasnatému tělísku táhnou mezodermální pruhy. Bývá narušen také zonulární závěsný aparát, a tím i elasticita čočky. Kvůli nepravidelné sféricitě čočky může vzniknout myopický astigmatismus a amblyopie. [1, 6]

2.5.4 Kongenitální afakie

Člověku s kongenitální afakií v oku chybí čočka. Během embryonálního vývoje se nevytvořily základy pro čočku, nebo byly vstřebány. Afakické oko je výrazně hypermetropické, koriguje se vysokými plusovými čočkami. Chybí schopnost akomodace, tudíž se musí použít také korekce do blízka a na střední vzdálenost. Vrozená afakie je velmi vzácná, častěji o afakii mluvíme v souvislosti s kongenitální kataraktou. [5]

2.5.5 Kongenitální katarakta

Čočka novorozenech dětí bývá normálně průhledná, někdy se však stane, že se dítě narodí s čočkou mléčně zakalenou, jak vidíme na obrázku č. 6, což znemožňuje prostup světla na sítnici, a oko tak nevidí. Situaci je nutné řešit co nejdříve, aby snížené vidění nezpůsobilo amblyopii nebo nystagmus. Aby byla vrozená katarakta co nejdříve podchycena, provádí se od roku 2005 v České republice celoplošně po narození každého dítěte screening na vrozený šedý zákal. Lékař prosvítí obě oči oftalmoskopem, aby zjistil přítomnost červeného reflexu a tím si ověřil, že jsou zraková média průchodná. Pokud červený reflex není přítomen nebo je rušený, dítě přebírá oční lékař. [7]

Příčina vzniku

Vrozený šedý zákal má různorodou etiologii. Hereditární (dědičná) katarakta je ve třech čtvrtinách případů předávána autosomálně dominantně, takové děti jsou jinak zdravé. Méně často se objevuje autosomálně recesivní přenos, u něhož se katarakta pojí se systémovým onemocněním. Postiženy bývají obě oči. Systémové choroby zapříčiňující vznik zhruba 2 % katarakt vznikají kvůli chromozomálním aberacím. Ty jsou buď početní – nejčastěji trisomie 21. (Downův syndrom), 13. (Patauův syndrom) a 18. chromozomu (Edwardsův syndrom), nebo strukturní – zdvojení nebo ztráta části chromozomu. Další příčinou vrozené katarakty je onemocnění matky během těhotenství infekční chorobou, která následně postihne i vyvíjející se plod. Typicky mluvíme o toxoplazmóze, rubeole, cytomegalovirové infekci, herpesové infekci, hepatitidě nebo syfilis či HIV. Katarakta může vzniknout také sporadicky, nebo ve spojení s jinými očními patologiemi. [1]

Typy kongenitální katarakty

Morfologicky můžeme kongenitální kataraktu rozdělit na přední polární, centrální nukleární a zonulární a zadní polární a subkapsulární. Přední polární katarakta zasahuje do předního pouzdra. Vytváří terčíkovitý zákalek zbarvený do bíla obvykle do velikosti 3 mm. Je jednostranná nebo oboustranná a většinou idiopatická. Jednou z variant přední polární katarakty je pyramidální katarakta, která kónicky vyčnívá do přední komory. Chirurgické řešení obvykle není třeba, neboť zákal je poměrně malý.

Nukleární katarakta je zákal v místě embryonálního i fetálního jádra. Častěji bývá oboustranná a stacionární, ale někdy taky progreduje a způsobuje tupozrakost. Zonulární (lamelární) šedý zákal se vyznačuje střídáním čirých a bělavých vrstev okolo jádra. V 7. vydání Willsova očního manuálu [15] je uveden jako nejčastější typ kongenitální katarakty. Jan Krásný v kapitole Vrozené vady čočky v knize Dětská oftalmologie – klinické a mezioborové souvislosti [1] naopak píše, že lamelární katarakta vzniká až několik měsíců po narození.

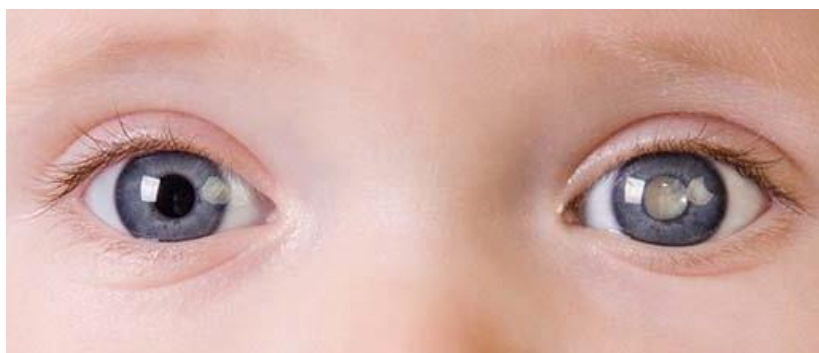U zadní polární katarakty bývá zákal sytější a rozsáhlejší, v důsledku čehož je snížena zraková ostrost a vada musí být chirurgicky odstraněna. Zadní pouzdro čočky je často ztenčené, tudíž se při operaci musí dávat pozor, aby nedošlo k ruptuře. Zákalky menších rozměrů jsou stabilní, ale není vyloučena progresse v pozdějším věku. Zadní subkapsulární katarakta se vyskytuje idiopaticky, pojí se se systémovými nemocemi, nebo vzniká sekundárně - příčinou mohou být například steroidy, radiace, uveitida, či

diabetes. Je lokalizována v oblasti přímo před zadním pouzdrém, vzhledem připomíná ojíněné sklo, někdy až plst'ovitý zákal. Progrese je často poměrně rychlá.

Z většiny neléčených zákalů může vzniknout difúzní (totální) katarakta. U tohoto typu je čočka kompletně zakalená a nejsme schopni rozeznat její jednotlivé vrstvy. Typickým příznakem je bělavý reflex zornice připomínající kočičí oko – leukokorie. Jedná se o závažný nález, který je třeba včas chirurgicky léčit. [1, 4, 15]

Léčba

Kataraktu u novorozenců je nutné léčit co nejdříve, neboť cílem léčby katarakty u dětí je kromě obnovy vidění také vytvoření vhodných podmínek pro správný rozvoj zrakových funkcí, binokulárního vidění a pro růst a vývoj oka. U malých zákalů neohrožujících správný vývoj vidění, není nutný chirurgický zákrok a katarakta se řeší stimulací vidění. U dítěte se hlídá rozlišovací schopnost pomocí různých testů, které zachycují sledovací reakce a fixaci pohybu. Chirurgická léčba je indikována u zákalů, které zhoršují průnik světla k sítnici a tím ohrožují správný vývoj vidění. Zakalená čočka je při operaci z oka vyjmuta a následně ji nahradí umělá nitrooční čočka. Na konci zákroku se do periferie duhovky udělá otvor, aby se předešlo vzniku sekundárního glaukomu, coby pooperační komplikace. Dalšími pooperačními komplikacemi jsou například zánětlivé reakce, slabé krvácení do nitra oka, tvorba nitroočních srůstů a membrán v oblasti zornice a vznik sekundární katarakty. [1, 7]



Obrázek 6: Kongenitální katarakta [16]

2.6 Vrozené vady sklivce

Sklivec je transparentní, bezcévná hmota, rosolovité konzistence. Během embryonálního vývoje jím procházela arteria hyaloidea vyživující čočku. Neúplným zánikem této tepny vznikají kongenitální anomálie sklivce. [7]

2.6.1 Perzistující arteria hyaloidea

Během intrauterinního vývoje vede od zrakového nervu k zadní ploše čočky arterie, která se na ní větví. Na konci prenatálního vývoje se tato tepna vstřebává, ovšem někdy mohou zůstat její zbytky na čočce nebo volně ve sklivci. Mittendorfova tečka je označení pro zbytkovou tkáň v podobě malé bílé okrouhlé plošky na zadním pouzdře čočky. Bergmeisterova papila je potom výraz pro pozůstatek na terči zrakového nervu vyčnívající do sklivce. Hyaloidní arterie může zůstat i celá, někdy dokonce i se zachovalým krevním oběhem. Vidění nebývá poškozené, může však docházet ke snížení zrakové ostrosti. [1, 2]

2.6.2 Perzistující fetální vaskulatura (perzistující primární hyperplastický sklivce)

Tato závažná jednostranná vada se vyznačuje hustým, bělavým pruhem sklivce, který vede od terče zrakového nervu směrem do periferie očního pozadí nebo k čočce. Téměř vždy způsobuje těžké poruchy vidění a tupozrakost. Svrašťující se sklivce, obsahující cévy a membrány pojiv, táhne ciliární výběžky, čímž může dojít k uzavření duhovko-rohovkového úhlu s následným vznikem sekundárního glaukomu. Postižené oko bývá mikroftalmické. [1, 2]

2.7 Vrozené vady sítnice

Sítnice je jemná, průhledná blanka tvořící vnitřní vrstvu oka. Jsou v ní, mimo jiné, obsaženy buňky gangliové, bipolární nervové a světločivné. Fotoreceptory se nenachází ve slepé části, která kryje zadní stranu řasnatého tělesa, a v místě, kde vystupuje zrakový nerv, kterým odcházejí cévy sítnice a nervy ven z bulbu. V místě nejostřejšího vidění – v makule se pak objevují pouze čípky zajišťující barevné vidění a zrakovou ostrost. [4, 7]

Vrozených vad sítnice je celá řada. Stejně jako u předchozích tkání mohou i anomálie sítnice vznikat z různých důvodů (vlivem dědičnosti, infekce matky během těhotenství, idiopaticky). V následujících kapitolách jsou uvedena onemocnění, která jsou v literatuře popisována nejčastěji.

2.7.1 Vrozený kolobom sítnice

Kolobom sítnice pozorujeme ve spojení s kolobomem uveální tkáně. Bývá lokalizován v dolním nazálním kvadrantu, v místě neuzavření fetální oční štěrbin. Může

postihovat i zrakový nerv a makulu, což má za následek tupozrakost či strabismus. V horších případech, kdy dochází k odchlípení sítnice, je nutné stav rychle řešit - využívá se pars plana vitrektomie a laserová fotokoagulace okrajů kolobomu. [17]

2.7.2 Perzistence myelinových pochev zrakového nervu (fibrae medullares)

Jedná se o pozůstatek embryonálního vývoje. Při normálním vývoji se před narozením myelinové pochvy před lamina cribrosa z axonů gangliových buněk ztrácejí. Asi v 1 % případů však ke vstřebání nedojde a perzistující myelinové pochvy se projevují jako bílé skvrny či proužky ve vrstvě nervových vláken vybíhající ze zrakového nervu. Onemocnění je většinou jednostranné, izolované a asymptomatické. Větší rozsah může způsobovat zvětšení papily a výpadky v zorném poli, při zasažení makuly dochází ke snížení vizu. [17]

2.7.3 Coatsova choroba

Coatsova choroba je jednostranná vrozená vada projevující se rozšířením a nahromaděním vlásečnic obvykle temporální části sítnice, mikroaneurysmaty, exsudací, krvácením do hlubších vrstev retiny, nebo jejím otokem. V důsledku nemoci dochází ke snížení zrakové ostroty, objevuje se strabismus, leukokorie, glaukom. Při výrazném prosakování exsudátu z poškozených úseků cév může dojít k odchlípení sítnice. Postižení jsou častěji chlapi. Choroba se vyskytuje v různých stádiích. První stádium léčbu nevyžaduje, od druhého se k ošetření postižených cév využívá hlavně laserová fotokoagulace nebo kryoterapie. [17, 18]

2.7.4 Hereditární vitreoretinopatie

Mezi vrozené vady sítnice řadíme skupinu nemocí souhrnně nazvanou jako hereditární vitreoretinopatie. Patří sem například X-vázaná (juvenilní) retinoschíza, Bestova choroba a Stargardtova choroba. **X-vázaná (juvenilní) retinoschíza** se v oblasti fovey projevuje jako hvězdovitá makulopatie – z centra fovey se radiálně šíří cystoidní změny. Ve vnitřním listu vznikají trhliny, které přemostují cévy vnějšího a vnitřního listu a se zvyšujícím se věkem se objevuje periferní pigmentace, bělavá depozita a fibróza. **Bestova choroba** je oboustranné onemocnění makuly. Projevuje se jako žlutá okrouhlá ložiska připomínající vaječný žloutek. Onemocnění má několik fází – od makuly normálního vzhledu s asymptomatickým průběhem, přes vznik léze v oblasti makuly až

po atrofii a jizvení s možnou tvorbou neovaskularizace. Účinná léčba není známá, pacienti jsou sledováni. Při **Stargardtově chorobě** se v sítnici hromadí toxické sloučeniny částí fotoreceptorů, jejichž transport je narušen, v důsledku čehož dochází k degeneraci pigmentového epitelu sítnice a fotoreceptorů, v pozdějších stádiích nemoc postihuje všechny vrstvy retiny. Léčba tohoto onemocnění je ve stádiu klinických zkoušek. Pacientům se doporučuje používat sluneční brýle a nedoplňovat jídelníček o vitamín A. [4, 15, 17]

2.7.5 Leberova vrozená slepota (SECORD)

Nejčastější genetickou příčinou slepoty u dětí je Leberova vrozená slepota – závažná forma tyčinkovo-čípkové dystrofie. Mluvíme o skupině chorob s autozomálně recesivní dědičností, u kterých byla doposud zjištěna genetická heterogenita se 14 genovými mutacemi. Slepota je přítomná hned při narození, nebo se objevuje v raném věku. Dítě špatně reaguje na zrakové podněty, oční pohyby jsou nekontrolované, zornice nereagují na osvit. Arterioly na očním pozadí jsou zúžené, rozvíjí se pigmentová retinopatie (vzhledem připomíná pepř a sůl), žlutou skvrnu zasahují pigmentace a atrofie kolobomového vzhledu. K nemoci se přidružuje keratokonus a katarakta, dále pak hluchota, epilepsie, poruchy ledvin a centrální nervové soustavy, chybný vývoj kostry, dysfunkce endokrinních žláz či mentální retardace.

Hana Langrová v kapitole Dystrofie sítnice v knize Sítnice: komplexní přehled od anatomie k chirurgické léčbě [18] uvádí, že jako první genová léčba dystrofie sítnice u bialelické RPE65 mutace byl v prosinci roku 2017 schválen voretigene neparvovec-rzyl (Luxturna) asociovaný s AAV2. V EU byla léčba schválena v listopadu 2018, dostupná pak od dubna dalšího roku. Po provedení pars plana vitrektomie je látka jednorázově aplikována subretinálně, s plánovaným 15 letým sledováním pacienta. Dále se testuje QR-110 pro pacienty s mutací genu CEP 290, zatím byla prokázána bezpečnost a tolerabilita při intravitreální aplikaci, která bez závažných vedlejších účinků po čtvrt roce od aplikace zlepšila vizi nemocného. [18]

2.8 Kongenitální glaukom

Vrozený glaukom je obvykle bilaterální onemocnění, při kterém jsou poškozována nervová vlákna na sítnici, což vede k trvalému a výraznému poškození zrakových funkcí. Nitrooční tlak je vysoký, a oko proto rychle roste. Rohovka postiženého oka je také

zvětšená oproti normálnímu stavu, může být zašedlá a v Descemetově membráně jsou trhliny. Mezi další příznaky patří zvětšená centrální exkavace papily zrakového nervu, slzení, světloplachost a blefarospasmus. Vrozený glaukom se dělí podle období, kdy se rozvíjí, na kongenitální (do 3 měsíců po narození) a na infantilní (do 3 let věku). Dále jej dělíme na primární, který vzniká v souvislosti s nekompletní diferenciací trámčiny během embryogeneze, a na sekundární, který je následkem jiného očního nebo systémového onemocnění.

Medikamentózní léčba bývá nedostatečná. Využívá se jako dočasné řešení před chirurgickým zákrokem, jehož cílem je uvolnění odtokových cest a tím snížení nitroočního tlaku. Primárně se provádí goniotomie. V případě, kdy rohovka není čirá, se přichází k trabekulotomii. Operace bývají vysoce účinné, ale pacienti musejí i nadále kapat antiglaukomatika a docházet na pravidelné kontroly. [4, 7, 15]

2.9 Vrozené vady terče zrakového nervu

Slepá skvrna neboli terč zrakového nervu je místo, ze kterého vystupuje zrakový nerv z oka. Toto místo neobsahuje žádné světločivné buňky, v jeho středu se nachází cévní branka, kterou prochází cévy ze sítnice do zrakového nervu. Slepá skvrna má oválný tvar o velikosti asi 1,5 mm. U terče zrakového nervu se setkáváme právě se změnami jeho velikosti, dále pak s abnormálními exkavacemi a s dalšími vadami zapříčiněnými chybným vývojem. [7]

2.9.1 Hypoplazie zrakového nervu

Papila postižená hypoplazií je oproti normální papile zmenšená asi o třetinu až polovinu velikosti a lemují ji žlutavý haló nebo dvojitý prstenec atrofické cévnatky a pigmentového epitelu. Na radiologickém snímku lze rovněž vidět zúžení postiženého optického kanálu. Hypoplazie vzniká kvůli chybnému vývoji fetální oční štěrbinou, kdy je narušena diferenciací gangliových buněk. Postižení se objevuje samostatně nebo ve spojení s anomáliemi centrální nervové soustavy a poruchami endokrinních funkcí hypothalamu a hypofýzy, děti s touto vadou je tedy nutné pravidelně sledovat. Při oboustranném postižení dochází k praktické slepotě s nystagmem. [1, 2]

2.9.2 Megalopapila

Megalopapilou nazýváme terč zřakového nervu, který je kvůli defektnímu embryonálnímu vývoji primitivní epitelální papily dvakrát větší než u normálního stavu a u kterého můžeme vyloučit syndrom morning glory a kolobom optiku. Při jednostranné variantě této anomálie bývá navíc výrazná exkavace s atypickým výstupem a průběhem cév. Důsledkem megalopapily je zvětšení slepé skvrny, oko může být mírně myopické, jinak zřaková ostrost a zorné pole nebývají vážněji narušeny. [1, 5]

2.9.3 Kolobom zřakového nervu

Kolobomem zřakového nervu označujeme stav, kdy je jeho terč v důsledku nedokonalého uzavření oční štěrbiny za fetálního vývoje rozšířený, prohloubený a nachází se na něm bíle se lesknoucí, ohraničená exkavace. Postižení se vyskytuje v různých stupních, od rudimentálních forem až po závažné stavy spojené s kolobomy sítnice a živnatky. Afekce může být také spojena s hypoplazií ledvin. Porušení zřakové ostrosti se pohybuje v rozmezí od prakticky normálního vidění až po těžké výpadky zorného pole nejčastěji v horních kvadrantech. [1, 2]

2.9.4 Jamka na terči zřakového nervu [so350]

Jamka je pohárkovité či kráterové prohloubení různé velikosti a hloubky na terči zřakového nervu. Obvykle ji nacházíme na temporální straně terče jednoho oka společně se změnami pigmentového epitelu v okolní oblasti. Jamka sama o sobě nezhoršuje vidění, ale během dospělého života se může přidružit makulopatie s cystickou přestavbou v makule, která nejenže významně snižuje zřakovou ostrost, ale mohou vzniknout i chorioretinální jizvy a centrální skotom. V léčbě se využívá pars plana vitrektomie s peelingem vnitřní limitující membrány sítnice a tamponádou expanzivním plynem, dle nejnovějších studií se doporučuje s chirurgickou léčbou čekat. [1, 4]

2.9.5 Inverzní terč

Tato vada se vyznačuje horizontálně nebo šikmo oválným terčem zřakového nervu s obráceným a šikmým prostupem cévní branky. Okraje papily mohou být zlehka nadzvednuté. Se syndromem souvisí astigmatismus irregularis nebo obliquus. V temporálních oblastech se mohou objevovat refrakční skotomy, které eliminuje správná korekce. [12]

2.9.6 Peripapilární stafylom

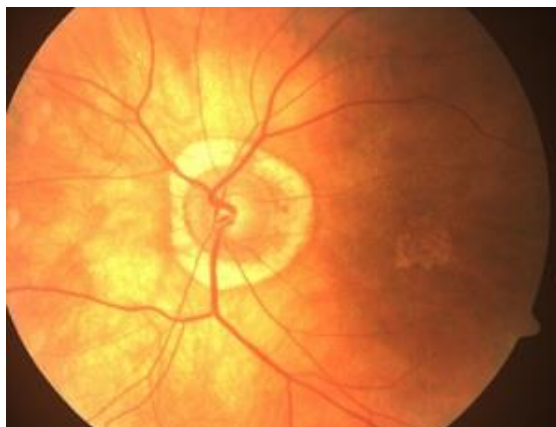
Postižení oka peripapilárním stafylomem je poměrně vzácná vada, při které je papila obklopena hlubokou exkavací. Na stěnách stafylomu můžeme pozorovat atrofické změny živnatky a pigmentového epitelu sítnice. Není-li stafylomem zasažena makula, zraková ostrost je normální, v případě rozsáhlého postižení je vízus výrazně snížen. [5]

2.9.7 Bergmeisterova papila a epipapilární membrána

V obou případech se jedná o pozůstatek primitivní epitelové papily a hyaloidního systému. Během pátého měsíce embryonálního vývoje tyto struktury zanikají, avšak v případě, kdy jejich regrese není úplná, vznikají tyto anomální útvary. Bergmeisterova papila je perzistující pahýl a. hyaloidea vystupující z terče zrakového nervu do sklivce. Jako epipapilární membrána se označuje do šeda zbarvená blanka překrývající část terče. Může přecházet taky na cévy, které z oblasti odstupují. Vidění nebývá narušeno. [4, 12]

2.9.8 Handmannova anomálie papily (syndrom morning glory)

U Handmannovy anomálie je papila jednoho oka výrazně rozšířená, s exkavací, s bělavou hmotou v centru a lemuje ji prstenec atrofické cévnatky, který jí dává oražovo-růžové zbarvení. Z okrajů papily paprscitě vystupují napřímené cévy. Pro svůj vzhled připomínající svlačcový květ dostala vada druhotný název morning glory syndrom. Vada těžce zhoršuje zrakovou ostrost, v zorném poli je zvětšená slepá skvrna. Exkavace může zasahovat i do žluté skvrny. Postižené oči mají předpoklad pro rozvoj serózního odchlípení sítnice. V terapii se uplatňuje pars plana vitrektomie a peripapilární laserová koagulace. [1, 5]



Obrázek 7: Morning glory syndrom [19]

2.10 Vrozené vady víček

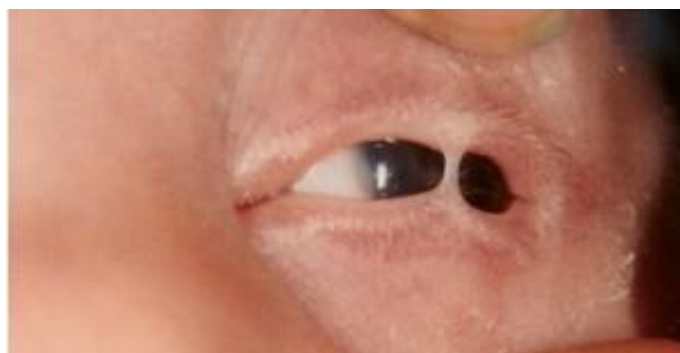Víčka jsou tvořena vazivovými tarzálními ploténkami, zvenku jsou kryta kůží a zevnitř spojivkou. Upínají se na ně svaly zajišťující jejich pohyb. Uzavírají mezi sebou oční štěrbinu, chrání oko před nečistotami a poraněními, roztírají slzný film a pomáhají nasávat slzy do slzných cest. Na jejich okraji vyúsťují žlázy a směrem dopředu vyrůstají řasy. U vrozených vad víček hodnotíme jejich polohu, postavení a pohyblivost, dále pak tvar, uzávěr a symetrii očních štěrbin, postavení řas a vzhled okrajů, kůže a spojivky víček. [2]

2.10.1 Kryptoftalmus

Kryptoftalmus je anomálie vznikající z důvodů nediferencování víčkových struktur během embryonálního vývoje. Oko, které bývá většinou mikroftalmické, zůstává skryté pod kůží vedoucí bez přerušení z čela na tvář. Rohovka může být ke kůži přirostlá, což způsobuje problém při případném chirurgickém řešení. Diagnózu oka pod kůží zjistíme pomocí ultrazvuku, CT nebo MR. Častěji bývá kryptoftalmus jednostranný. Etiologie je často neznámá, v jedné třetině případů se jedná o genetickou příčinu. Pokud má postižený jedinec současně s kryptoftalmem také srostlé prsty, anomálie uší, patra, ledvin a genitálií, jedná se příznaky Fraserova syndromu. [9, 12]

2.10.2 Ankyloblefaron

Horní a dolní víčka bývají během nitroděložního vývoje spojená a před narozením toto spojení normálně zmizí. Ve výjimečných případech nedojde ke kompletnímu oddělení a víčka zůstanou spojená jedním nebo více pruhy tkáně, viz obrázek č. 8. Tato vada může být ukazatelem mnoha dalších problémů novorozence. Terapií je chirurgické přestřížení přepážky a tím uvolnění víček. [1, 20]



Obrázek 8: Ankyloblefaron [21]

2.10.3 Kolobom víčka

Kolobom se může objevit na kterémkoli víčku, nejčastěji ho ale pozorujeme na nasální straně horního víčka. Zasahuje všechny jeho struktury od kůže, přes svalovinu až po spojivku. Velikost defektu se pohybuje od malého zářezu o šířce okolo 2 mm až po úplné chybění víčka. Kvůli narušenému víčku osychá rohovka, to někdy může vést i k tvorbě vředů. Vada se řeší chirurgicky plastickou operací, jejíž výsledky jsou u kolobomů menšího rozsahu velmi dobré jak z kosmetického, tak funkčního hlediska. U rozsáhlejších kolobomů se mohou vyskytnout pooperační komplikace v podobě napětí víčka, poruchy mrkání, či odloučení transplantátu. [1, 5]

2.10.4 Epikantus

Zatímco u orientálních etnik je epikantus charakteristický rasový znak, u europoidní rasy je vnímán jako jedna z nejčastějších kongenitálních anomálií víček, a také jako jeden z příznaků Downova syndromu. Epikantus je kožní řasa obloukovitě překrývající vnitřní oční koutek. Rozeznáváme tři typy, jimiž jsou epicanthus tarsalis (řasa je nejvíce na horním víčku), epicanthus inversus (řasa více prominuje na dolním víčku) a epicanthus palpebralis (řasa je na obou víčkách rovnoměrně).

S růstem kořene nosu epikantus u mnoha dětí spontánně zmizí. Tato vada je spíše kosmetická. Je-li indikována chirurgická úprava, provádí se zákrok podle Mustarda (poměrně účinná varianta tzv. Y-V plastiky). U operace je riziko jizevnatých změn v oblasti vnitřního koutku a poškození slzných cest. [1, 5]

2.10.5 Kongenitální ptóza

Kongenitální ptóza je stav, kdy je horní víčko pokleslé a tím je zmenšena oční štěrbina. Onemocnění se objevuje samostatně, nebo v souvislosti s dalšími očními potížemi. Většinou je způsobeno poruchou zvedáče horního víčka. Pokud víčko překrývá zornici, čímž narušuje optickou osu vidění, existuje riziko vzniku amblyopie. V tomto případě je nutné víčko plasticky upravit. K operaci se přistupuje také při oboustranném postižení. Jestliže víčko ve vidění nepřekáží, je možné operaci odložit a stav pouze sledovat. [2, 15]

2.10.6 Blefarofimóza

Blefarofimóza je vzácná vada, která se vyskytuje ve spojení s inverzním epikantem nebo ptózou. Oční štěrba je horizontálně i vertikálně zúžena a funkce zvedáče horního víčka je snížena. Léčba spočívá v chirurgickém zákroku, v jehož první fázi je upraven epikantus, poté následuje operace ptózy s odstraněním nebo zavěšením zvedáče na frontální sval. [2]

2.10.7 Kongenitální ektropium a entropium

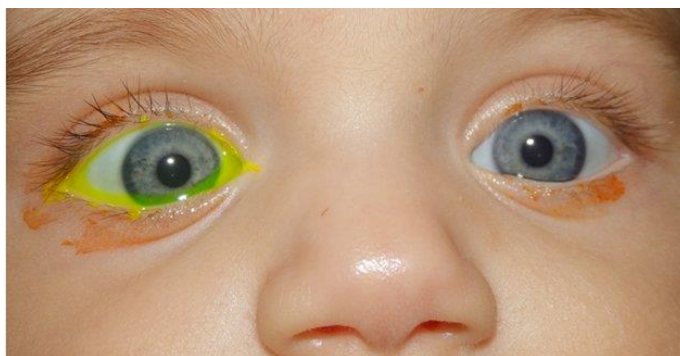Mezi vady postavení víček patří ektropium a entropium, tyto problémy se týkají dolního víčka. Při ektropiu okraj víčka odstává od bulbu nebo je úplně vyvrácen směrem ven. V důsledku odstátého víčka osychá spojivka a rohovka, což vede k dalším potížím. Spojivka je chronicky drážděná, zarudlá. Slzy nemají kudy odtékat, neboť slzný bod je na odstáté části víčka, a tak přetékají přes jeho okraj. U entropia je okraj víčka naopak otočen směrem k bulbu. Zároveň jsou k oku stočené také řasy. Povrch oka je řasami drážděn, oko slzí, je zarudlé a postižený má pocit cizího tělíska. S chirurgickým řešením se u těchto vad vždy čeká. Stav se může spontánně upravit. Pokud obtíže pokračují i přes aplikaci konzervativní léčby, kterou je lubrikace, vylepování víček do správné pozice, či epilace řas, přiklání se k plastické operaci. [1, 7, 15]

2.10.8 Distichíáza

Distichíáza je vzácná vrozená vada, při níž vyrůstá kromě normálních řas ještě druhá řada řas v místě, kde jsou normálně umístěny Meibomovy žlázy. Tato druhá řada kvůli směru růstu dráždí povrch oka a způsobuje trichiázu. Jako řešení se nabízí epilace řas a destrukce jejich folikul pomocí kryoterapie, laseru nebo termokoagulací. [1, 15]

2.11 Vrozené vady slzného ústrojí

Slzné ústrojí se skládá ze slzotvorné části a slzovodné části. Slzné cesty jsou tvořeny slznými body, slznými kanálky, slzným vakem a slzovodem. Jejich funkcí je odvádět slzy vytvořené slznou žlázou z oční štěrby do dutiny nosní. Vrozená onemocnění slzného aparátu se nejčastěji týkají jeho neprůchodnosti, viz obrázek č. 7. [22]



Obrázek 9: Neprůchodnost slzných cest [23]

2.11.1 Onemocnění slzného bodu a kanálku

U slzného bodu i slzného kanálku se můžeme setkat s atrézií. Jedná se o jejich neprůchodnost, která vzniká kvůli chybné luminizaci (vývoj v prenatální fázi, při němž nejsou dutiny vyplněné vzduchem, ale amniovou tekutinou). Jestliže k poruše dojde po 6. gestačním měsíci, slzný bod překrývá tenká membrána, způsobující jeho neprůchodnost. V případě, že k poruše dojde už mezi 4. a 6. gestačním měsícem vzniká atrézie i u slzných kanálků. Terapie slzného bodu spočívá v jeho zprůchodnění ostrým nástrojem s dočasnou intubací silikonovou kanylou. Terapie kanálků je nutná v případě, že ani jeden není funkční, pak se přistupuje k jejich zprůchodnění sondáží. Během vývoje může také vzniknout více slzných bodů nebo nadpočetný slzný kanálek (slzná píštěl), který vyúsťuje na kožním povrchu. Není-li slzný bod nebo kanálek vůbec založený, mluvíme o jeho agenezi (chybění). [2, 22]

2.11.2 Onemocnění slzného vaku a slzovodu

Ve většině případů vrozené neprůchodnosti slzných cest je postižen slzovod. Slzovod může být neprůchodný, protože Hasnerova řasa kryjící ústí slzovodu do nosní dutiny ještě není otevřená – spontánně se zprůchodňuje až během prvních týdnů po narození, nebo z důvodu jeho ageneze, atrezie, či vertikální polohy jeho koncové membrány. Klinickými projevy jsou sekrece, slzení a někdy dakryokéla (viz níže). Při narození bývá přítomno slzení bazální, tyto slzy jsou tvořeny akcesorními slznými žlázkami. Slzení reflexní, u kterého jsou slzy tvořeny slznou žlázou, se objevuje až několik měsíců po narození po dovyvinutí slzné žlázy. Tyto slzy se kvůli uzavřenému slzovodu hromadí v oční štěrbině a přetékají přes okraj víček – epifora. Sekret nahromaděný v oční štěrbině a v slzných cestách je ideálním prostředím pro množení bakterií. Sekret je pak hlenohnisavý až hnisavý a může zasychat na víčkách a řasách.

U dakryokély je uzavřen odtok do nosu i do oční štěrbině a obsah se hromadí v slzném vaku a slzovodu (u dakryocystokély pouze v slzném vaku).

V terapii neprůchodnosti slzovodu a slzného vaku se nejprve přistupuje ke konzervativní léčbě – k podávání očních kapek a antibiotik v kombinaci s masáží slzného vaku, jejímž cílem je zvýšit tlak na neprůchodné místo slzovodu a tím napomoci jeho zprůchodnění. Ve většině případů je konzervativní léčba úspěšná. Pokud však obtíže přetrvávají i po jednom roce života, indikuje se kanyla. Další možností je zavedení silikonových trubiček a v krajním případě dakryocystorinostomie, operativně vytvořené umělé spojení slzného vaku s nosní dutinou. [1, 15, 22]

2.11.3 Onemocnění slzné žlázy

U slzné žlázy se můžeme setkat s agenezí, jejíž následek je syndrom suchého oka, s vrozenou píštělí, kdy žláza vyúsťuje na víčku, nebo s prolapsem, dislokací nebo ptózou. Je-li žláza lokalizována v bělimě nebo na povrchu oka pod spojivkou, nazýváme ji aberantní žlázou, která svým vzhledem připomíná dermoid. U vady s názvem krokodýlí slzy je z důvodu aberantního spojení trojklanného nervu a lícního nervu při chuťové stimulaci drážděna slzná žláza. Tím dochází k reflexnímu slzení při žvýkání. [2, 22]

Závěr

Bakalářská práce byla rozdělena do dvou stěžejních kapitol. První z nich popisuje vývoj oka a jeho jednotlivých částí, očních víček a slzného aparátu během prenatalního období. Druhá část byla zaměřena na seznámení se s některými vývojovými vadami. Postupně byly popsány vady celého oka, vady rohovky, bělimy, uvey, čočky, sklivce, sítnice a zrakového nervu. V závěru kapitoly byly zařazeny anomálie očních víček a slzného ústrojí.

Vývoj oka je dlouhý proces, který začíná již v prvním měsíci těhotenství. Právě v tomto období je oko nejnáchylnější ke vzniku vrozených vad, které mohou být různé etiologie. Vrozené vady se mohou vyskytovat jak samostatně, tak i v kombinaci s jiným očním nebo celkovým onemocněním. Mohou postihovat jedno nebo obě oči. Některé jsou prakticky bezvýznamné, člověka nijak neomezující, některé jsou pouze kosmetické, jiné však mohou významně zhoršovat vidění, vyžadovat chirurgickou léčbu, nebo být i příčinou trvalé ztráty zraku. Ne všechny vrozené vady jsou ihned rozpoznatelné, mohou se projevit až v pozdějším věku. Během těhotenství a po narození dítěte se proto provádí několik testů, aby byly vady odhaleny a mohla co nejdříve započít jejich léčba.

Seznam použitých zdrojů

- [1] BARÁKOVÁ D, BAYER M, ČERVENKA S a kol. Dětská oftalmologie: klinické a mezioborové souvislosti. Praha: Grada Publishing, 2022. ISBN 978-80-271-3052-8.
- [2] ROZSÍVAL P a kol. Oční lékařství. Druhé, přepracované vydání. Praha: Galén, 2017. ISBN 978-80-7492-316-6.
- [3] SADLER TW. Langmanova lékařská embryologie. Praha: Grada Publishing, 2011. ISBN 978-80-247-2640-3.
- [4] HEISSIGEROVÁ J, BRICHOVÁ M, BYDŽOVSKÝ J a kol. Oftalmologie. Pro pregraduální i postgraduální přípravu. 3. aktualizované a doplněné vydání. Praha: Maxdorf, 2023. ISBN 978-80-7345-769-3.
- [5] KUCHYNKA P. Oční lékařství. 2., přepracované a doplněné vydání. Praha: Grada Publishing, 2016. ISBN 978-80-247-5079-8.
- [6] KVAPILÍKOVÁ K. Anatomie a embryologie oka. Brno: Institut pro další vzdělávání pracovníků ve zdravotnictví, 2000. ISBN 80-7013-313-9.
- [7] ŠTROFOVÁ H. Praktická oftalmologie. Praha: Mladá fronta, 2018. ISBN 978-80-204-4888-0.
- [8] AUSTRATA R, ČERNÁ J. Nauka o zraku. Brno: Národní centrum ošetřovatelství a nelékařských zdravotnických oborů, 2006. ISBN 80-7013-362-7.
- [9] KRAUS H, BOGUSZAKOVÁ J, DIBLÍK P a kol. Kompendium očního lékařství. Praha: Grada Publishing, 1997. ISBN 80-7169-079-1.
- [10] Megalocórnea aislada congénita. Femexer. 2018. Online. [cit. 01-05-2024]. Dostupné z: <https://www.femexer.org/24994/megalocornea-aislada-congenita/>.
- [11] Chirapapaisan N, Chonpimai P, Khanobdee K a kol. Operace katarakty se skládacími jednodílnými IOL u vrozeného syndromu katarakty – mikrokornea. Semantic scholar. 2017. Online. [cit. 01-05-2024]. Dostupné z: <https://www.semanticscholar.org/paper/Cataract-Surgery-with-Foldable-Single-Piece-IOLs-in-Chirapapaisan-Chonpimai/6b353c22449abbe2843460298b8db33a6e10cc4>.
- [12] AUSTRATA R. Dětská oftalmologie - 1. část. Brno: Masarykova univerzita, 2008. ISBN 978-80-210-4678-8.
- [13] Gözde Kolobom Hastaligi Nedir. Optik Gazete. 2019. Online. [cit. 01-05-2024]. Dostupné z: <https://www.optikgazete.com/gundem/gozde-kolobom-hastaligi-nedir-h5492.html>.
- [14] Ectopia lentis: quando il cristallino dell'occhio si sposta. Medicinaonline.co. 2019. Online. [cit. 18-02-2024]. Dostupné z: <https://medicinaonline.co/2019/12/06/ectopia-lentis-quando-il-cristallino-delloocchio-si-sposta/>.
- [15] BAGHERI N, WAJDA BRYNN N a kol. Willsův oční manuál: diagnostika a léčba očních chorob v praxi. 7. vydání. Praha: Triton, 2020. ISBN 978-80-7553-808-6.
- [16] Pediatric cataract. Dr. Haifa – Eye hospital. Online. [cit. 01-05-2024]. Dostupné z: <https://www.drhaifaeyehospital.com/service/pediatric-cataract>.

- [17] STUDNIČKA J, DUSOVÁ J, HEISSIGEROVÁ J a kol. Onemocnění sítnice a cévnatky v praxi. Praha: Mladá fronta. 2018. ISBN 978-80-204-4945-0.
- [18] STUDNIČKA J, NĚMČANSKÝ J, STĚPANOV A. Sítnice: komplexní přehled od anatomie k chirurgické léčbě. Praha: Grada Publishing, 2023. ISBN 978-80-271-3586-8.
- [19] Ahmed MAC, Cheikh SS, Baba MJS. Morning Glory Syndrome. Journal of Ophthalmology & Clinical Research. 2022;9:103. Online. [cit. 01-05-2024]. Dostupné z: <https://www.heraldopenaccess.us/openaccess/morning-glory-syndrome>. DOI: 10.24966/OCR-8887/100103
- [20] RAMYIL AV, PANSAK T, SÁLIH N a kol. Izolovaný Ankyloblepharon filiforme adnatum: Kazuistika. Časopis Západoafrické vysoké školy chirurgů. 2022;12(3):124-126. Online. [25-04-2024]. Dostupné z: https://journals.lww.com/jwas/fulltext/2022/12030/isolated_ankyloblepharon_filiforme_adnatum_a_case.20.aspx. DOI: 10.4103/jwas.jwas_99_22
- [21] Ioannides A, Georgakarakos N. Management of ankyloblepharon filiforme adnatum. Eye. 2011;25:823. Online. [cit. 01-05-2024]. Dostupné z: <https://www.nature.com/articles/eye201126#citeas>.
- [22] KOMÍNEK P, ČERVENKA S, MÜLLNER K. Nemoci slzných cest: diagnostika a léčba, operační postupy, kapitoly pro praktické lékaře. Praha: Maxdorf, 2003. ISBN 80-85912-60-0.
- [23] Nemoci slzných cest. Lacrima oční centrum s.r.o. Online. [cit. 01-05-2024]. Dostupné z: <https://www.slzne-cesty.cz/cs/nemoci-slznych-cest>.