



Zdravotně
sociální fakulta
Faculty of Health
and Social Sciences

Jihočeská univerzita
v Českých Budějovicích
University of South Bohemia
in České Budějovice

Práce radiologického asistenta na operačních sálech

BAKALÁŘSKÁ PRÁCE

Studijní program: **SPECIALIZACE VE ZDRAVOTNICTVÍ**

Autor: Jan Klement

Vedoucí práce: MUDr. Petr Lhoták

České Budějovice 2022

Prohlášení

Prohlašuji, že svoji bakalářskou práci s názvem „*Práce radiologického asistenta na operačních sálech*“ jsem vypracoval samostatně pouze s použitím pramenů v seznamu citované literatury.

Prohlašuji, že v souladu s § 47b zákona č. 111/1998 Sb. v platném znění souhlasím se zveřejněním své bakalářské práce, a to v nezkrácené podobě elektronickou cestou ve veřejně přístupné části databáze STAG provozované Jihočeskou univerzitou v Českých Budějovicích na jejích internetových stránkách, a to se zachováním mého autorského práva k odevzdanému textu této kvalifikační práce. Souhlasím dále s tím, aby toutéž elektronickou cestou byly v souladu s uvedeným ustanovením zákona č. 111/1998 Sb. zveřejněny posudky školitele a oponentů práce i záznam o průběhu a výsledku obhajoby bakalářské práce. Rovněž souhlasím s porovnáním textu mé bakalářské práce s databází kvalifikačních prací Theses.cz provozovanou Národním registrem vysokoškolských kvalifikačních prací a systémem na odhalování plagiátů.

V Českých Budějovicích dne 2.5.2022

.....

Jan Klement

Poděkování

Mé poděkování patří panu primáři MUDr. Petru Lhotákovi za odborné vedení mé práce, trpělivost, poskytnutí podkladů a především cenných rad. Rovněž děkuji všem radiologickým asistentům a doktorům z jednotlivých oddělení, kteří se podíleli na sběru dat k výzkumné části práce.

Práce radiologického asistenta na operačních sálech

Abstrakt

Bakalářská práce se zabývá prací radiologického asistenta na různých operačních sálech Nemocnice České Budějovice, a.s. V teoretické části je shrnuta historie a vznik RTG záření. Jsou zde popsány jednotlivé mobilní C ramena používaná na operačních sálech. Od konstrukce, pohybů až po skiaskopické režimy, ve kterých jsou schopny fungovat. Byly zde stručně popsány operační sály, na kterých radiologický asistent může asistovat. Je to oddělení Úrazové a plastické chirurgie (dále jako Traumatologie), Neurochirurgie, Ortopedie a Urologie. V poslední části je shrnuta radiační ochrana, která je velmi důležitá při ochraně personálu před ionizujícím záření.

Práce měla za cíl popsat úlohu radiologického asistenta na vybraných operačních sálech Nemocnice České Budějovice, a.s. Tento cíl byl naplněn v praktické části, kde byly popsány postupy radiologického asistenta při vybraných operačních výkonech. Rovněž praktická část obsahuje jednotlivé analýzy počtů a typů nejvíce provedených výkonů pod skiaskopickou kontrolou za rok 2021 z vybraných oddělení. A statistické srovnání nárůstu počtu operačních výkonů provedených pod skiaskopickou kontrolou v období pěti let. V závislosti na zvyšování se počtu nových typů operačních výkonů.

Práce jako taková by měla být z mého pohledu využita jako edukační text především pro studenty a budoucí radiologické asistenty, kteří budou vykonávat práci na operačním sále.

Klíčová slova

radiologický asistent; C rameno; operační sál; skiaskopie; postup

The role of the radiology assistant at operating rooms

Abstract

This bachelor thesis deals with work of radiology assistant in different operating theatres in Nemocnice České Budějovice, a.s. History and the invention of X-ray radiation is summarised in theoretical part. Individual mobile C arms used in operating theatres are described here. Starting with construction, movement to skiassopic modes in which they can operate. A short description of operating theatres in which radiology assistant can work are described here as well. It is Accident and plastic surgery (hereinafter referred to as Traumatology), Neurosurgery, Orthopedic and Urology department. Radiation protection which is very important in protecting personnel from ionising radiation is summarised in the last part.

The aim of the thesis was to describe the role of radiology assistant in chosen operating theatres of Nemocnice České Budějovice, a.s. This aim was fulfilled in practical part where procedures of radiology assistant during chosen operations were described. Practical part also includes individual analysis of number and types of most carried out procedures under skiassopic control in the year 2021 from chosen departments. And statistical comparison of increase of operating procedures carried out under skiassopic control in a period of five years. All according to increase of number of new types of operation procedures.

The thesis in itself should, from my point of view, be used as an educational text mainly for students and future radiology assistants who will carry out work in operating theatre.

Key words:

radiology assistant; C arm; operating theatre; skaissopic; procedure

Obsah

Úvod.....	8
1 Teoretická část.....	9
1.1 Historie.....	9
1.1.1 Vznik RTG záření	10
1.1.2 Skiografie	11
1.1.3 Skiaskopie	11
2 Pojízdňé RTG přístroje.....	12
2.1 C Rameno.....	12
2.1.1 Historie C ramene	13
2.1.2 Flat panel detektor.....	13
2.2 Ziehm 8000	14
2.2.1 Technické specifikace C ramene	14
2.2.2 Pohyby C ramene	15
2.2.3 Skiaskopické režimy	18
2.3 Ziehm Vision RFD.....	19
2.3.1 Technické specifikace C ramene.....	19
2.3.2 Pohyby C ramene	20
2.3.3 Skiaskopické režimy	20
2.4 Veradius Philips	21
2.4.1 Technické specifikace – ramene	21
2.4.2 Pohyby C ramene	22
2.4.3 Skiaskopické režimy	22
3 Operační sály	23
3.1 Pracovní posloupnost	23
3.2 Traumatologický sál.....	24
3.2.1 Rozdělení zlomenin.....	24
3.2.2 Typy výkonů	25
3.2.3 Klasifikace a diagnostika zlomenin.....	25
3.3 Neurochirurgický sál.....	27
3.3.1 Typy výkonů a zlomenin.....	27
3.4 Ortopedický sál	28
3.4.1 Typy výkonů a zlomenin.....	28
3.5 Urologický sál	28
3.5.1 Typy výkonů	29

4	Radiační ochrana	29
4.1	Principy Radiační ochrany	29
4.2	Způsoby radiační ochrany	31
4.3	Limity ozáření radiačních pracovníků	32
4.4	Lékařské ozáření	32
5	Cíle práce a výzkumné otázky	33
5.1	Cíle práce	33
5.2	Výzkumné otázky	33
6	Metodika výzkumu	34
7	Výsledky	35
7.1	Postupy RA při výkonech vyžadující skiaskopickou kontrolu	35
7.1.1	Postup RA při operaci ramenního kloubu na traumatologickém sále	35
7.1.2	Postup RA při operaci hrudní páteře na neurochirurgickém sále	38
7.1.3	Postup RA při operaci kyčelního kloubu na ortopedickém sále.....	40
7.1.4	Postup RA při perkutánní nefrolitotomii na urologickém sále.....	42
7.2	Výkony na traumatologickém sále prováděné pod skiaskopickou kontrolou	44
7.3	Výkony na neurochirurgickém sále prováděné pod skiaskopickou kontrolou.....	47
7.4	Výkony na ortopedickém sále prováděné pod skiaskopickou kontrolou	49
7.5	Výkony na urologickém sále prováděné pod skiaskopickou kontrolou	51
8	Diskuse	54
9	Závěr	57
10	Seznam použitých zdrojů	58
11	Seznam obrázků	61
12	Seznam použitých zkratk	62

Úvod

V současné době je význam a přínos rentgenova záření již tak velký a objev to byl bezpochyby objevem století, že se stalo záření nedílnou součástí základního diagnostického vyšetření. Hlavně všemi známá skiografie se používá v největším zastoupení v medicíně při kontrolách všech druhů nejen zlomení, ale i jiných vnitřních poranění. Svou roli hraje skiografie, ale i skiaskopie na operačních sálech, kdy při skiagrafické kontrole napomáhá operatérovi snáze reponovat danou zlomeninu při traumatologických úrazech, dále při deformacích či kloubních náhradách na ortopedickém sále, poranění páteře na neurochirurgickém sále a při výkonech na urologickém systému na urologickém sále.

Téma práce radiologického asistenta na operačních sálech jsem si vybral z toho důvodu, že mě toto téma velmi zaujalo. Spousta příchozích pacientů si neuvědomuje co tato profese přináší, není to jen sezení za PC a zhotovování snímků, zpracovávání CT a MR vyšetření. Jedná se i o práci na operačním sále, kterou si pacient po čas spánku ani neuvědomuje. A málokdy ani sám neví, že u operace nějaký radiologický asistent vůbec byl. Asistování na operačním sále obnáší především znalost projekcí, velké soustředění, dobrou manuální zručnost s již tak těžkým strojem jako je C rameno, a hlavně týmovou spoluprací, která je při operaci nedílnou součástí.

Rozhodl jsem se proto ve své práci zasvětit případné čtenáře do chodu jednotlivých operačních sálů. Podrobně jsem v praktické části popsal postupy radiologického asistenta při vybraných operačních výkonech na sálech Úrazové a plastické chirurgie (Traumatologie), Neurochirurgie, Ortopedie a Urologie.

1 Teoretická část

1.1 Historie

Objevitelem rentgenového záření se stal na podzim roku 1895 profesor Wilhelm Conrad Röntgen, při laboratorních pokusech s katodovými paprsky ve Würtzburgu. Sledoval jako i mnozí další vědci na konci 19. století elektrické výboje pod vysokým napětím ve zředěných plynech ve vakuových plynových výbojkách, tzv. katodových trubiciích. Katodové paprsky se skládají z proudu rychle se pohybujících elektronů, které se vytvářejí působením vysokého elektrického napětí mezi elektrodami, tedy mezi záporně nabitou katodou a anodou která je kladně nabitá, umístěnými na koncích uzavřené skleněné trubice, z nichž byl odčerpán vzduch, aby nebránil pohybu elektronů. Röntgen v tmavé komoře zkoumal světélkování vyvolané katodovými paprsky na luminiscenčním stínítku potaženém fluorescenční látkou platinokyanidem barya. (Seidl at. al, 2012)

Při svých pokusech katodovou trubicí zakryl černým papírem a zjistil, že luminiscenční stínítko při přiblížení i k takto zakryté trubicí světélkuje, a to i tehdy, když mezi trubicí a stínítko vložil tlustou knihu. Teprve když mezi stínítko a trubicí umístil předmět z kovového materiálu, na stínítku se objevil stín. Röntgen zjistil, že je-li mezi katodou a anodou zapojen elektrický proud, musí z trubice vycházet nějaké neviditelné záření. Vzhledem k neznámé povaze tohoto záření označil tyto paprsky matematickým symbolem něčeho neznámého, tedy písmenem X, které se dnes užívá jako „X-ray“ neboli RTG záření. (Seidl at. al, 2012)

Popsal i další vlastnost tohoto záření, a sice fakt, že vyvolá zčernání fotografické desky. Měsíc po svém objevu Röntgen zhotovil historicky první rentgenový snímek na světě, byl to obraz ruky své manželky s kovovým prstenem na fotografickou desku. (Seidl at. al, 2012)

W. C. Röntgen získal v roce 1901 jako první Nobelovu cenu za fyziku, ale svůj objev nikdy nepatentoval, což umožnilo jeho rychlé rozšíření do praxe. Zemřel v roce 1923 v Mnichově. (Seidl at. al, 2012)

1.1.1 Vznik RTG záření

Rentgenové záření je elektromagnetické vlnění o velmi krátké vlnové délce 10^{-8} - 10^{-12} m. Pro radiodiagnostiku se využívají vlnové délky v rozmezí od 10^{-9} - 10^{-11} m. Je neviditelné, šíří se rychlostí světla, ve vakuu jeho intenzita klesá se čtvercem vzdálenosti od zdroje. Prostupuje hmotou, ve které se částečně absorbuje, přičemž množství absorbovaného záření závisí na složení hmoty a na kvalitě záření. Při kontaktu s hmotou v něm vyvolá ionizaci a excitaci atomů, a způsobí fotochemický efekt a vyvolá luminiscenci. Významné jsou biologické účinky ionizujícího záření. Přírozené RTG záření vzniká za teplot miliónů °C např. na Slunci. (Heřman, 2014)

Rentgenové záření známé také jako paprsky X, vznikají v umělém vytvořeném zdroji nazývaném rentgenka (Cooldigova trubice). Rentgenka je skleněná trubice v olověném obalu podobná baňce, ve které se nachází katoda (záporná elektroda) a anoda (kladná elektroda), celá trubice je zcela vevakuovaná. Rozžhavením katody jsou uvolněny elektrony, které jsou díky svému vysokému napětí mezi katodou a anodou výrazně urychleny. Při dopadu na anodu nejčastěji tvořenou wolframovým vláknem, která je konstruována jako rotační, aby lépe odváděla teplo se jejich kinetická energie přemění na teplo z 99% a rentgenové záření z 1%. Interakcí elektronů s ohniskem anody vzniká primární záření, které je směsí nejrůznějších vlnových délek. Využitelná část záření v podobě svazku vystoupí okénkem v krytu rentgenky. (Chudáček, 1995)

Brzdné záření vzniká interakcí elektronu a jádra atomů anody. Rychle letící elektrony se dopadem na anodu náhle zabrzdí a jejich kinetická energie se přemění na energii fotonů elektromagnetického záření. Brzdné RTG záření vytváří spojité spektrum.

Charakteristické záření se liší podle typu materiálu, ze kterého je vytvořena anoda. Záření tvoří jen některé vlnové délky. Záření vzniká tak, že letící elektrony z katody, vyrazí na anodě ze slupky K nebo L elektron. Na uvolněné místo přeskočí elektron ze vzdálené slupky. Jelikož kinetická energie na vzdálených slupkách je vyšší, než na slupkách blíže k jádru uvolní se přebytek energie v podobě záření X. Jeho spektrum je čárové.

Sekundární záření vzniká při průchodu primárního záření hmotou jako následek fotoelektrického nebo Comptonova jevu, anihilace pozitronu, nebo brzdného záření, svou roli hraje např. při skiagrafií a RTG terapii. (Chudáček, 1995)

1.1.2 Skiografie

Skiografie je jednou ze základních zobrazovacích metod, která za pomoci rentgenova záření, které vzniká v rentgence zobrazuje lidskou tkáň, kdy při průchodu vyšetřovanou oblastí se absorbuje v závislosti na složení vyšetřovacích tkání a poté dopadne na zobrazovací médium nejčastěji na CR kazetu nebo flat panel detektor. Hustota zčernání je přímo úměrná množství prošlého rentgenového záření. Místa ve vyšetřovaném objemu s vyšší hustotou více absorbují rentgenové záření a jsou tak zobrazena s nízkým zčernáním. Zato místa ve vyšetřovaném objemu s nízkou hustotou mají nižší absorpci, tudíž i vysoké zčernání. (Heřman, 2014)

Ve většině případech se snímková oblast snímkuje ve dvou projekcích, nejčastěji v anteroposterior (AP), tedy paprsek prochází pacientem směrem z ventrální strany dorzálně, nebo projekce bočné. Dvě projekce jsou výhodné hned z několika důvodů. Především poskytují informaci o prostorovém uložení struktur a dovolují nalezení i takových změn, které v jedné projekci nemusí být patrné. (Heřman, 2014)

Nejčastěji vyšetřovanou oblastí pomocí prostých snímků je skelet, hrudník a břicho. Snímky bývají v diagnostice první používanou metodou pro zobrazování. Kontraindikací pro provedení snímku může být u žen těhotenství, zejména v prvním trimestru, kdy se snímky dělají jen v nejnútnejších případech. Dále u žen ve fertilním věku od ovulace po menstruaci, kdy často nelze s jistotou těhotenství vyloučit. Proto se provádějí plánovaná vyšetření během prvních 10 dnů menstruačního cyklu. (Heřman, 2014)

1.1.3 Skiaskopie

Skiaskopie známá také jako prosvěcování je dnes nejzákladnější metodou pro pozorování dynamického děje v těle pacienta za pomoci kontrastní látky. Při skiaskopii je na pacienta pouštěno z rentgenky kontinuální záření o nízké frekvenci, které prochází přes pacienta a dopadá na skiaskopický štít. Ten obsahuje luminiscenční látku, která mění dopadající záření na viditelné světlo. Dnes je štít součástí zesilovače obrazu, ze kterého je obraz televizním řetězcem převeden na monitor. Na většině moderních skiaskopických zařízeních je obraz ze zesilovače digitalizován pomocí digitální videokamery. Skiaskopie představuje pro pacienta vyšší radiační zátěž, než skiografie, přestože z diagnostického

přínosu je význam skiaskopie malý. Záleží i na množství použité energie, kdy skiografie je více energeticky náročná a u skiaskopie záleží na celkové délce expozice. Skiaskopie má také menší rozlišovací schopnost a kontrast než klasické snímky. (Heřman, 2014)

Skiaskopie se nejčastěji používá k zobrazení trávicí trubice, žlučového stromu, ostatních dutých orgánů, páteřního kanálu, píštělí, zavádění katétrů při angiografii atd.

Vyšetřování se nesmí provádět těhotným ženám, které nejsou v ohrožení života, kvůli paprskům X.

2 Pojízdné RTG přístroje

Jsou to nejjednodušší RTG skiaskopické přístroje. Pojízdné RTG skiagrafické přístroje se od stacionárních liší svou výkonností tzn. jsou lehké kolem 50 až 100 kg a výkonem do 3 kW a těžší až do 450 kg, s výkonem až do 30 kW, s napětím v rozsahu do 100 až 150 kV a proudem 25 až 500 mA. Všechny tyto přístroje jsou řízeny pomocí mikroprocesorů, liší se ale ve způsobu ovládání, pohybu ramene zářiče a ergonomiky. (Šmoranc, 2004)

2.1 C Rameno

C rameno je mobilní diagnostický rentgenový přístroj s možností skiaskopických snímků, jak analogových, tak digitálních, který je součástí každého operačního sálu. Pracuje s RTG zesilovačem a TV řetězcem, zakončeným obrazovým monitorem. Rameno je ve tvaru „C“ kde na jedné straně je umístěna rentgenka a na protilehlé straně je umístěn detektor, osa svazku zářiče prochází osou RTG zesilovače. S ramenem jde, jakkoliv otáčet a je možno vytvářet libovolné obrazové projekce. (Šmoranc, 2004)

Možnost libovolné manipulace nám v diagnostice umožňuje velký rozsah při použití mobilního přístroje jak v diagnostice, tak následné léčbě. Rozsah indikací je od použití na chirurgických, traumatologických, ortopedických a urologických sálech až po využití při intervenčních a terapeutických výkonech. (Šmoranc, 2004)

Největší výrobci C ramen jsou firmy Siemens, Philips a Ziehm. Přístrojům od firmy Ziehm a Philips se budeme dále zabývat v níže uvedených kapitolách.

2.1.1 Historie C ramene

C rameno bylo světu představeno roku 1955. První C ramena umožňovala pouze skiagrafický záznam na rentgenový film, který se umisťoval do kazety pod pacienta, do držáku naproti rentgenové lampě. Nevýhodou C ramene a jeho snímání byla nutnost po každé projekci vyměnit rentgenový film a kazetu vyměnit, což značně prodlužovalo délku celé operace.

V dnešní době již C ramena disponují zesilovačem obrazu. Zesilovač obrazu snímá prošlé záření pacientem. Kde na scintilační vrstvu dopadá záření, které vyvolá při dopadu záblesk světla, to pak pomocí fotoefektu vyrazí elektrony z fotokatody. Tyto elektrony jsou přitahovány a urychlovány prstencovými fokusačními elektrodami, na nichž je vysoké kladné napětí. Urychlené elektrony vylétají na výstupní scintilátor, kde vytvářejí intenzivní záblesky. Záblesky jsou poté snímány videokamerou a analogově zobrazovány na monitoru jako výsledný rentgenový obraz. (Seidl at. al, 2012)

2.1.2 Flat panel detektor

Na trhu se objevují i C ramena s plochým detektorem (flat panelem). Mají lepší a kvalitnější zobrazovací schopnost. Můžeme se s nimi setkat jak ve specializovaných centrech, tak hlavně ve větších nemocnicích, protože jejich pořizovací cena není nijak malá a menší zdravotnická zařízení by si je nemusela dovolit. Ale jak víme, vše jde dopředu a do budoucna se můžeme dočkat rozšíření takovýchto rentgenových přístrojů i do menších zdravotnických zařízení. (Seidl at. al, 2012)

Rozlišujeme dva hlavní druhy flat panel detektorů:

1. **Flat panel detektor s přímou konverzí** – kdy je využíváno vrstvy amorfního selenu, která převádí dopadající fotony přímo na elektrický náboj. Výhodou je, že lze vyrobit velmi malé pixely a docílit tak velkého obrazového rozlišení. (Ullmann, 2018)

2. **Flat panel s nepřímou konverzí** – kdy nejdřív mají měděnou vrstvu zajišťující nárůst dávky v důsledku relativně dlouhého dosahu sekundárně nabitých částic, které vzniknou v pacientovi interakcí fotonů, následuje vrstva scintilační látky (jodid cesný – CsI), ve které dopadající fotony vyvolají světelné záblesky. Ty jsou následně zachyceny polovodičovými fotodiodami z amorfního křemíku na skleněném substrátu, v nichž se uvolňuje elektrický náboj. (Ullmann, 2018)

Detekční panel je tvořen velkým množstvím pixelů, které dohromady vytvoří obrazovou matici. Elektrický signál každého jednotlivého pixelu je přímo úměrný počtu fotonů, které na něj dopadají. Signál se přeměňuje na digitální RTG obraz, jež se po spuštění expozice zobrazí na diagnostickém monitoru. (Seidl at. al, 2012)

2.2 *Ziehm 8000*

C rameno firmy Ziehm model Ziehm 8000 je jedním z nejpoužívanějších C ramen v Nemocnici České Budějovice, a.s. zejména pak na ortopedickém sále.

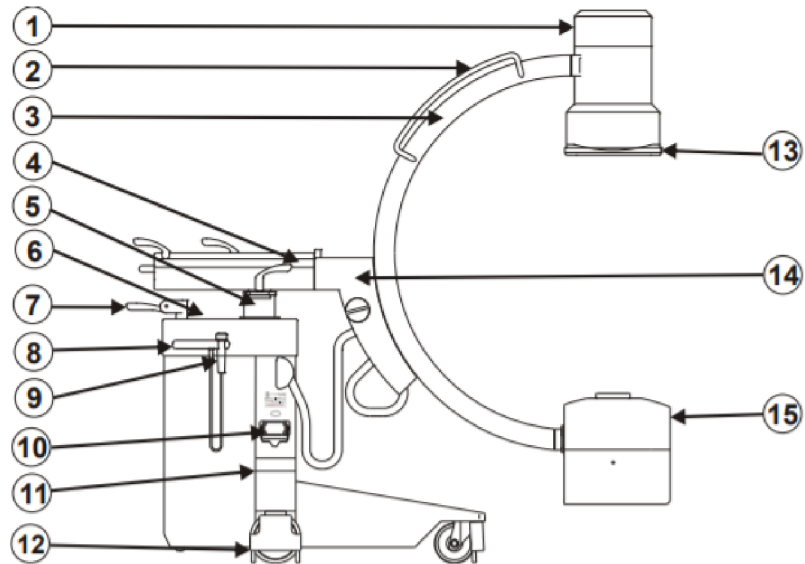
2.2.1 *Technické specifikace C ramene*

- Výrobce ZIEHM Imaging GmbH
- Průměr RTG zesilovače 23 cm
- Rotační rentgenka, dvouohnisková stacionární Wolframová anoda
- Napětí pro rentgenku až 125 kV
- Proud pro skiaskopii do 10 mA, a pro skiagrafiu až do 100 mA
- Generátor o výkonu 2,2 kV
- Orbitální rotace 135°
- 2 monitory pro současné zobrazení předchozí a aktuální projekce najednou
- Pro všechny funkce plná expoziční automatika

Je vhodné, aby C rameno mělo své vyhrazené místo na operačním sále, aby při používání bylo hned a snadno dostupné radiologickému asistentovi.

Všechna C ramena musí splňovat vysoké požadavky na čistotu a sterilitu, a proto je nezbytně nutné před zahájením jakékoli operace umístit detektor a zdroj záření

(rentgenku) do předem připravených sterilních návleků a po ukončení výkonu tyto návleky zlikvidovat a vyměnit za nové sterilní. (Ziehm Imaging, 2020)



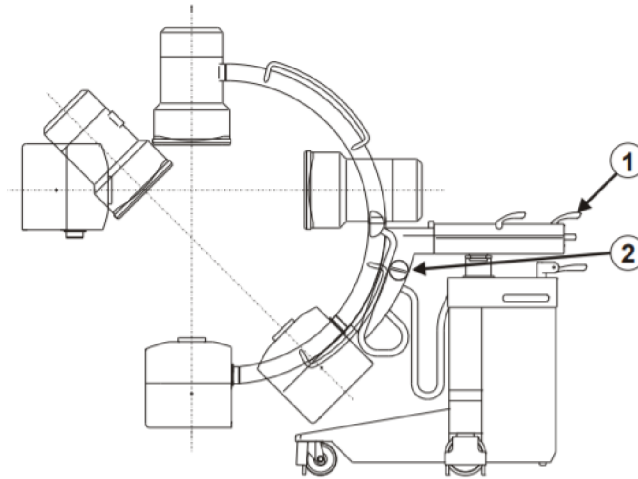
Obr. 1: Ziehm 8000, Technický popis C ramene, zdroj Ziehm Imaging, 2020

- | | |
|---|------------------------------------|
| 1. Obrazový zesilovač
s integrovanou CCD kamerou | 8. Držadlo |
| 2. Držadla C ramene | 9. Ruční expoziční tlačítko |
| 3. C rameno | 10. Připojení propojovacího kabelu |
| 4. Horizontální vozík | 11. Klidová pozice ochrany kůže |
| 5. Sloup | 12. Ochrana kabelů |
| 6. Ovládací panel | 13. Držák kazety |
| 7. Páka pro brzdu a otáčení | 14. Otočné rameno |
| | 15. Generátor |

2.2.2 Pohyby C ramene

C rameno je možné ovládat prakticky v jakémkoli směru. Každý pohyb brzdí samostatná brzda, takže je možno rameno zakotvit v jakékoli poloze.

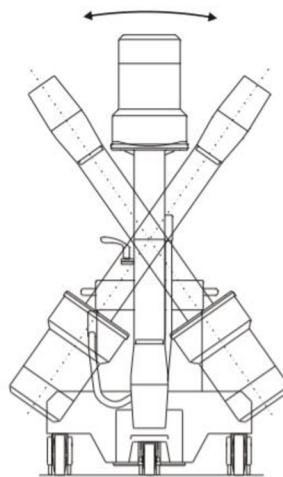
1. **Orbitální rotace** – C rameno lze otáčet v rozmezí 135° : ze základní polohy (0°) o -90° ve směru hodinových ručiček a o $+45^\circ$ proti směru hodinových ručiček. Přesnější pohyb umožňuje 5° stupnice na vnější straně konstrukce.



Obr. 2: Orbitální rotace C ramene Ziehm 8000, zdroj Ziehm Imaging, 2020

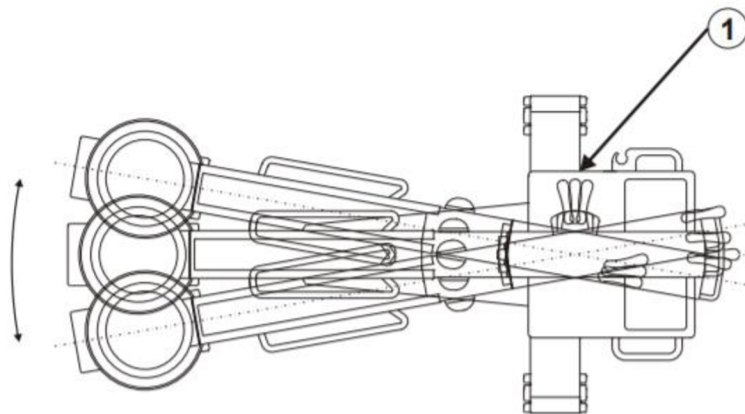
1. Brzda horizontální rotace 2. Brzda orbitální rotace

2. **Horizontální rotace** – C rameno může být sklopeno o $\pm 225^\circ$ kolem horizontální osy. Měření rotace po $\pm 10^\circ$ umístěné na kloubu horizontálního vozíku umožňuje přesné nastavení přístroje.



Obr. 3: Horizontální rotace C ramene Ziehm 8000, zdroj Ziehm Imaging, 2020

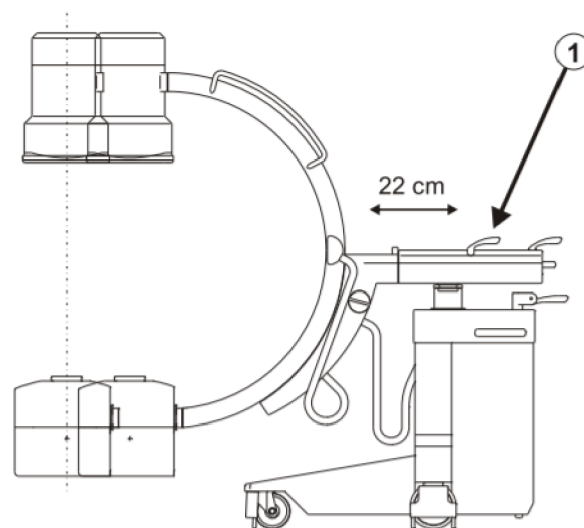
3. **Kyv** – C rameno umožňuje nastavení úhlu $\pm 10^\circ$ vlevo i vpravo kolem vertikální osy.



Obr. 4: Kyv (panning) C ramena (shora) Ziehm 8000, zdroj Ziehm Imaging, 2020

1. Brzda kyvu

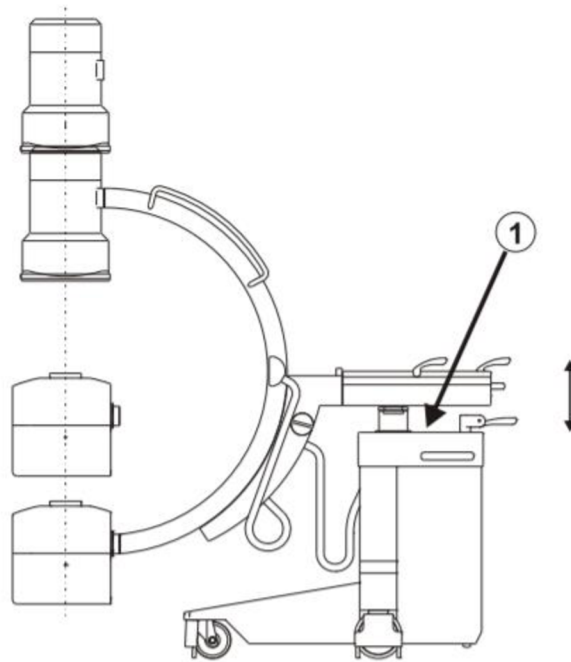
4. **Horizontální posun** – horizontální část zařízení umožňuje pohyb ramene o 22 cm dopředu a dozadu. Přesné polohování usnadňuje měřítko po 1 cm.



Obr. 5: Horizontální pohyb C ramene Ziehm 8000, zdroj Ziehm Imaging, 2020

1. Brzda horizontálního posunu

5. **Vertikální posun** – C rameno může být posunuto dolů, resp. nahoru až o 42 cm.



Obr. 6: Vertikální posun C ramene Ziehm 8000, zdroj Ziehm Imaging, 2020

1. Tlačítko Nahoru/Dolů

2.2.3 *Skioskopické režimy*

System obecně nabízí následující druhy skioskopických režimů:

1. **Kontinuální skioskopie** – při kontinuální skioskopii přístroj generuje záření po celou dobu stisknutého expozičního ručního, nebo nožního tlačítka
2. **Kontinuální pulzní skioskopie** – v pulzním režimu se expozice zapíná a vypíná v intervalech asi jednou tak dlouho, jak stisknete ruční či nožní spínač expozice. Tento režim snižuje míru expozice asi o cca 50%.
3. **Jednopulzní skioskopie (snapshot)** – v režimu snapshot proběhne expozice při konstantním proudu 8 mA a předem definované délce asi 1 s nezávisle na tom, jak dlouho je sepnutý ruční či nožní expoziční spínač. Bývá nejčastěji používán jen pomocí ručního spínače. (Ziehm Imaging, 2020)

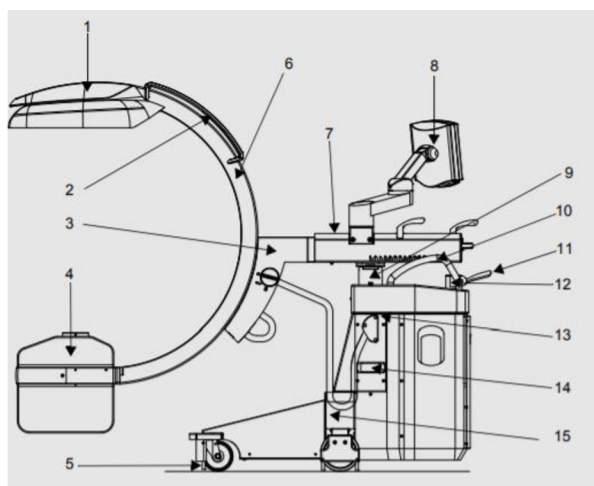
2.3 Ziehm Vision RFD

C rameno firmy Ziehm model Ziehm Vision RFD je druhým nepoužívanějším C ramenem v Nemocnici České Budějovice, a.s. zejména pak na traumatologickém sále.

2.3.1 Technické specifikace C ramene

- Výrobce ZIEHM Imaging GmbH
- Detektor 20x20, 30x30, Scintilátor (Cesium iodide)
- Průměr RTG zesilovače 23 cm
- DUO plochý monitor 19“, 26“, formát lze měnit, aby odpovídal anatomické struktuře v oblasti zájmu.
- Rotační dvouhniková anoda, materiál anody Wolfram rhenium molybden
- Napětí pro rentgenku až 120 kV
- Proud pro skiaskopii do 10 mA, a pro skiografii až do 100 mA
- Generátor o výkonu 2,2 kV
- Orbitální rotace 165°
- 2 monitory pro současné zobrazení předchozí a aktuální projekce najednou
- Pro všechny funkce plná expoziční automatika (Ziehm Imaging, 2015)

Na obrázku č. 7 je podrobný popis konstrukce C ramene modelu Ziehm Vision RFD.



Obr. 7: Ziehm Vision RFD, Technický popis C ramene, zdroj Ziehm Imaging, 2015

- | | |
|---------------------------------|------------------------------------|
| 1. Digitální plochý detektor | 9. Sloup |
| 2. Držadla na C rameni | 10. Držadlo |
| 3. Otočné rameno | 11. Páka na brzdu a otáčení |
| 4. Generátor | 12. Emergency stop tlačítko |
| 5. Ochrana kabelů | 13. Připojení nožního spínače |
| 6. C rameno | 14. Připojení propojovacího kabelu |
| 7. Horizontální vozík | 15. Klidová pozice ochrany kůže |
| 8. Vision Center ovládací panel | |

2.3.2 *Pohyby C ramene*

Stejně jako u modelu Ziehm 8000 – rotace orbitální, horizontální, kyv, posun horizontální a vertikální, viz kapitola 2.2.2.

2.3.3 *Skioskopické režimy*

System obecně nabízí následující druhy skioskopických režimů

1. **Pulzní skioskopie** – přístroj vytváří expoziční pulzy po dobu stisknutého expozičního tlačítka.
2. **Digitální radiografie (snapshot)** - v režimu snapshot proběhne expozice při konstantním proudu 8 mA a předem definované délce asi 1 s nezávisle na tom, jak dlouho je sepnutý ruční či nožní expoziční spínač. Bývá nejčastěji používán jen pomocí ručního spínače.
3. **Manuální režim** – napětí a proud rentgenky jsou obvykle nastavovány pomocí automatické kontroly expozice. Uživatel, v případě potřeby, může tyto hodnoty nastavit ručně. (Ziehm Imaging, 2015)

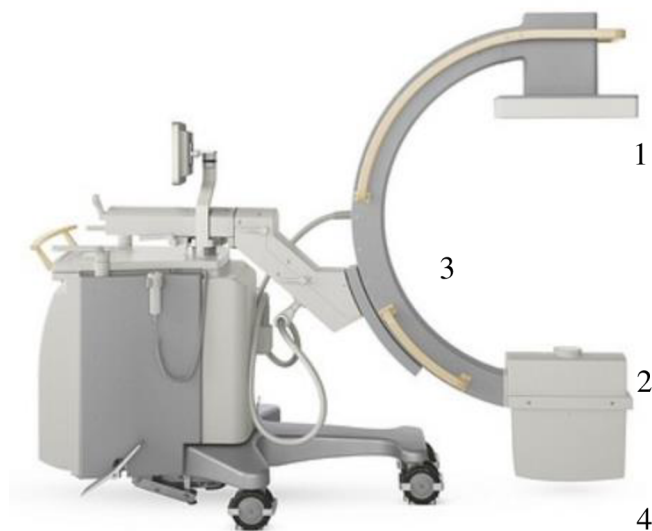
2.4 Veradius Philips

C rameno firmy Philips model Veradius je třetím nejpoužívanějším C ramenem v Nemocnici České Budějovice, a.s. zejména pak na neurochirurgickém sále.

2.4.1 Technické specifikace – rameno

- Philips Medical Systems Nerdeland BV
- Průměr RTG zesilovače 23 cm
- Rentgenka rotační anodová, dvouhniková stacionární Wolframová anoda
- Napětí pro rentgenku 120 kV
- Proud pro skiaskopii do 10 mA, a pro skiagrafiu až do 100 mA
- Maximální celkový výkon generátoru 15kW
- Orbitální rotace 135°
- 2 monitory pro současné zobrazení předchozí a aktuální projekce najednou
- Pro všechny funkce plná expoziční automatika (Philips Medical System Nederland B. V, 2012)

Na obrázku č. 8 je podrobný popis konstrukce C ramene modelu Veradius.



Obr. 8: Philips Veradius, Technický popis C ramene, zdroj Philips Medical System Nederland B. V, 2012

- | | |
|--------------------|-----------------------|
| 1. Plochý detektor | 4. Rentgenová hlavice |
| 2. Kolimátor | 5. Monitor na stojanu |
| 3. C rameno | 6. Stojan C ramene |

2.4.2 Pohyby C ramene

Pohyby C ramene firmy Philips model Veradius jsou totožné s pohyby od firmy Ziehm modelů Ziehm 8000 a Ziehm Vision RFD, viz kapitola 2.2.2.

2.4.3 Skiaskopické režimy

Systém nabízí hned několik režimů akvizice jako jsou například:

- FluoLD: nízkodávková skiaskopie – Vhodné pro účely nastavení a změny polohy C ramene a pro navádění při výkonech.
- Fluoro: normální skiaskopie – zobrazení snímku během skiaskopie v reálném čase
- FluoHQ: vysoce kvalitní skiaskopie – Lze využít v případech, kdy chceme použít skiaskopii s vyšší kvalitou snímku než LDF.
- Boost: vysokodávková skiaskopie pro statické objekty
- Motion: nízké omezení šumů pro pohybující se objekty
- Subtr: režim subtrakce
- Trace: režim vyznačení
- Roadmp: režim mapy dráhy
- DigExp: jeden snímek, vysoce kvalitní expozice – Jednorázová expozice s vysokou kvalitou, vhodná pro zobrazení koncovek katetrů. (Philips Medical Systém Nederland B. V, 2012)

3 Operační sály

Operační sál představuje stavebně i režimově vymezenou jednotku. Jednotlivé sály jsou rozděleny podle typu výkonů, které se na nich provádějí. Operační výkony prováděné na kostěných strukturách musí mít samostatný operační sál, na němž se neprovádí jiné chirurgické výkony. Každý, kdo vstupuje na operační sál, musí dodržovat režimové opatření sálu, zabránit se tím zanesení infekce.

3.1 Pracovní posloupnost

Před každým vstupem na operační sál se radiologický asistent ve vstupním filtru převlékne do čistého oblečení, které je pro operační sály určené. Přezuje si boty, nasadí si ústenku a čepec, kterým zakryje vlasy a nasadí vlastní dozimetr na levou stranu vždy až na olověnou vestu a nasadí si límec chránící štítnou žlázu. Olověnou vestu, límec a osobní dozimetr musí mít každý člen operačního týmu. Po skončení operace se ve vstupním filtru převleče zpět do své uniformy, sálový oděv odloží do prádelního koše na něj určeného. V sálovém oděvu v žádném případě neopouští sálový komplex.

Po vstupu na operační sál se RA seznámí s operačním programem pro daný den. Po konzultaci s lékařem, jak bude operace probíhat si RA zkontroluje, jak je pacient a v jaké poloze umístěn na operačním stole, aby při pohybu C ramene nebyly nikde žádné překážky, aby bylo možné provést všechny požadované projekce.

Po kontrole, zdali je pacient umístěn správně si RA přenesse do počítače C ramene pacientovy údaje a na monitoru zadá potřebný režim v jakém bude skiaskopovat. C rameno se musí před zahájením operace zakrýt sterilními návleky, aby v případě kolize nekontaminovalo operovanou oblast. Při umisťování a používání C ramene je zapotřebí řídit se zásadami radiační ochrany, což znamená, že rentgenka musí být umístěna pod operačním stolem, co nejdále od pacienta a detektor obrazu musí být co nejbližší tělu pacienta. Zabráni se tím velké dávce na kůži pacienta a zároveň se omezí množství rozptýleného záření, což sníží radiační zátěž personálu. Pokud je to možné, operatér by měl při šikmých projekcích stát na straně detektoru obrazu jeli to možné, kde se nachází nejméně sekundárního záření.

Lékař dává RA pokyny, jak si přeje danou oblast zobrazit, nejčastěji se provádějí dvě projekce AP a bočná. Na přání operatéra je možné doplnit i o jiné projekce, které si přeje. Po skončení operace se uložené snímky posílají do informačního systému a dále se upravují. C rameno je nutné po každé operaci vrátit na předem určené místo na operačním sále a vypnout vždy ze zdroje napětí. Poté je C rameno připraveno na dalšího pacienta.

3.2 Traumatologický sál

Traumatologie nebo též úrazová chirurgie je jeden z lékařských oborů, který se zabývá akutním poraněním jakéhokoli orgánu v těle. Nejenom kostí ale i pohybového aparátu.

3.2.1 Rozdělení zlomenin

Zlomeninu lze definovat jako porušení kontinuity kosti. Dochází k ní působením síly, která překračuje pevnost a pružnost dané kosti. Tyto síly mohou být ohybové, kompresivní, kdy se kompakta vtlačí účinkem násilí do spongiózy, a vzniká tvarová deformace, torzní vzniká tehdy, působí-li násilí kolem podélné osy, avulzní a střížné. Zlomenina může být úplná, kdy je kost porušena v celé tloušťce, neúplná, kdy kontinuita kosti v celé tloušťce není porušena (infractio, fractura subperiostalis), nebo defektní, kdy část kosti následkem traumatu chybí.

Zlomeniny se dále dělí na traumatické a patologické. Zvláštním typem jsou zlomeniny únavové, způsobené opakovanými mikrotraumaty při přetěžování. Dále se dělí na zlomeniny zavřené a otevřené, kdy dochází ke komunikaci kosti se zevním prostředím a často k rozsáhlé devastaci měkkých tkání. Podle průběhu a uložení linie lomu se dělí na příčnou při níž linie lomu je kolmá na dlouhou osu kosti, šikmá – linie lomu probíhá vzhledem k dlouhé ose kosti šikmo a podélná, která postihuje dlouhé kosti a linie probíhá rovnoběžně s podélnou osou kosti. Podle počtu úlomků rozlišujeme zlomeniny jednoduché a tříštivé, jsou odlišné počtem úlomků v linii lomu. Klinicky významné je dělení na nedislokované a dislokované zlomeniny. (Hoch & Višňa, 2004) (Žák, 2006)

3.2.2 *Typy výkonů*

Nejčastější výkony prováděné na horní končetině:

- fraktura klíční kosti OS Kirschnerovými (K.) dráty
- fraktura ramenního kloubu – repozice pod skiaskopickou kontrolou OS K. dráty (u dětí)
- humerus – OS UHN hřebem, Prévotovy nebo Enderovy pruty
- fraktury lokte – OS kovovou dlahou, šrouby, K. dráty, zevní fixátory
- fraktury předloktí, zápěstí, prsty a MTC klouby HK – repozice pod skiaskopickou kontrolou, OS K. dráty, kovovou dlahou a šrouby (Žák, 2006)

Nejčastější výkony prováděné na dolní končetině:

- fraktury pánve – OS obloukovitou dlahou a šrouby, zevními fixátory
- fraktury acetabula – OS ocelovým řetízkem, zevními fixátory
- fraktury kyčle – OS DHS dlahou a šrouby, CKP – celková endoprotéza, PFN hřebem, Enderovými pruty
- fraktury femuru (Žák, 2006)

3.2.3 *Klasifikace a diagnostika zlomenin*

Základem pro diagnostiku zlomeniny je anamnéza a klinický stav. Při lokálním vyšetření lze zjistit příznaky jak jisté, tak pravděpodobné. Mezi příznaky jisté řadíme deformace končetin a patologické pohyblivosti. Do příznaků pravděpodobných lze zařadit otok, bolest, funkční poruchu. Nejdůležitější a rozhodující je radiologické vyšetření, které se často provádí ve dvou na sebe kolmých projekcích. Rentgenovým snímkem lze prokázat, jde-li o zlomeninu či ne. Určí typ zlomeniny, posuny úlomků a přiblíží stáří zlomeniny. V posledních letech přichází nárůst vyšetřovat komplikované zlomeniny pomocí CT, které se nejčastěji provádí při zlomenině obratlů, nebo u nitrokloubních zlomenin. Pod skiaskopickou kontrolou mobilním RTG přístrojem se na operačním sále provádějí repozice, snímky pro kontrolu správně přiložené fixace, osteosyntézy a některé extrakce kovových implantátů.

Pro velký počet zlomenin bylo vytvořeno mnoho klasifikačních stupnic. V současné době je pravděpodobně nejvíce využívána klasifikace společnosti AO Trauma (AO Arbeitsgemeinschaft für Osteosynthesefragen). Tato společnost vznikla v roce 1958 ve Švýcarsku a její složky jsou již rozšířené po celém světě. AO klasifikace byla zavedena roku 1987 a doplněna roku 1996. Je sestavena z RTG snímků. Pro klinickou praxi jsou zpravidla zlomeniny určeny čtyřmístným kódem.

První dvě pozice kódu upřesňují pozici zlomeniny. První pozice určuje postiženou anatomickou oblast (1 - femur, 2 – ulna a radius, 3 – femur, 4 – fibula a tibia, apod.). Druhá číslice kódu označuje poraněnou část kosti (1 - proximální oblast, 2 – diafýza, 3 – distální konec). Třetí pozice je určena písmeny A, B, C a čtvrtá pozice je obsazována opět čísly 1, 2, 3. Třetí a čtvrtá pozice upřesňují typ zlomeniny. Třetí pozice udává povahu zlomeniny (jednoduchá, s mezifragmentem, tříštivá, extraartikulární, monokondylární, nitrokloubní). Čtvrtá pozice kódu vyjadřuje závažnost kostního poranění (spirální, příčná, šikmá, spirální s mezifragmentem, ohybová s mezifragmentem, rozlomení mezifragmentu, etážová, kominutivní). Princip závažnosti je určen od A do C a od 1 do 3. Nejzávažnější zlomenina určité oblasti bude typu 3C a nejjednodušší typ bude A1. Tímto systémem lze charakterizovat devět typů zlomenin. Pokud je zapotřebí přesnější klasifikační skóre, kód se rozšíří o pátou pozici, která je opět vyjádřena číslicí 1, 2, 3. Tím lze charakterizovat jednotlivé podtypy zlomenin.

Dalším zásadním bodem při určování závažnosti zlomenin je velikost a rozsah poranění měkkých tkání. Pro zlomeniny zavřené se v klinické praxi využívá klasifikace podle Tscherneho. Rozlišuje čtyři stupně závažnosti poškození měkkých tkání, G0 – G3. G0 znamená žádné nebo nepodstatné poranění, G1 zhmoždění kůže přímým tlakem kostního fragmentu zevnitř, G2 určuje těžké zhmoždění kůže a svalů a G3 určuje rozsáhlé pohmoždění. (Višňa, 2004) (Wendsche, 2015)

3.3 Neurochirurgický sál

Neurochirurgie je jedním z odvětví chirurgie zabývající se léčbou onemocnění, která postihují nervovou soustavu, mozek, míchu a periferní nervy. Mícha po celé své délce prochází páteřním kanálem. Její onemocnění tak úzce souvisí s postižením páteře. Operačně se pak řeší hlavně pokročilé degenerativní změny páteře a zlomeniny s posunem kostních fragmentů tak, že utlačují míchu nebo okolní nervové struktury krční páteře. (Schneiderová, 2014)

Krční páteř tvoří sedm obratlů, které jsou označeny jako C1 – C7. První a druhý obratel se od ostatních liší svou stavbou. První krční obratel neboli atlas (nosič) je jediný obratel, který nemá tělo. Spojuje páteř s kondyly týlní kosti lebky a společně s druhým krčním obratlem (axis/čepovec), který na něj zespoda napojuje výběžek zvaný jako dens axis (zub čepovce), který umožňuje rotaci hlavy. Z hlediska traumatologie se krční páteř dělí na dvě části C0 (kondyly týlní kosti) až C3 a C4 až C7. (Sandström, 2003)

3.3.1 Typy výkonů a zlomenin

Na neurochirurgické sále se provádějí, jak malé výkony na periferních nervech jako je syndrom karpálního tunelu, kubitálního tunelu, peroneálního tunelu tak i větší výkony na periferních nervech např. akutní úrazy, poúrazové deficity nervů a nádory nervů. Prováděny jsou i operace degenerativního onemocnění páteře (krční, bederní). Může jít o dekompresní výkony, fúze páteře a implantace funkčních náhrad. Dále operace poranění krční, hrudní a bederní páteře, operace karotické tepny na krku, lze i radiointervenčně (stent). Cévní operace mozku (mozkových výdutí, malformací) se provádí buď otevřeně (kraniotomií), nebo zavřeně (radiointervenčně). Operace mozkového bypassu, mozkových nádorů, mozkových obalů, base lební, očníce. Při operaci krutých bolestí obličeje (neuralgie) a dalších neurovaskulárních konfliktů je prováděn buď otevřený, chirurgický výkon u mozkového kmene, nebo výkon nápíchem přes kůži obličeje. Kromě odstranění výronů krevních či zhmoždění mozku je prováděna i hemikraniektomie (odstranění poloviny klenby lební) v léčbě nezvládnutelné nitrolební hypertenze. Operace poruch cirkulace mozkomíšního moku jsou prováděny po předoperačním testování. Dle potřeby jsou zaváděny ventrikuloperitoneální zkraty, nebo je proveden výkon endoskopem. (Dungl, 2014) (NEMCB, 2013)

3.4 Ortopedický sál

Ortopedie je lékařský obor zabývající se vrozenými, nebo degenerativními deformitami podpůrného a pohybového aparátu, jejich léčbou a rehabilitací. Kromě léčby se zabývá hlavně prevencí vzniku deformit pohybového aparátu.

Nejčastějšími indikacemi k operaci bývají traumatické zlomeniny, dále pak patologické onemocnění – degenerativní nebo nádorové onemocnění pohybového aparátu, jak maligního, tak benigního typu. (Schneiderová, 2014)

3.4.1 Typy výkonů a zlomenin

Nejčastějšími výkony prováděné na ortopedickém sále jsou totální náhrady kyčelního, kolenního kloubu, reverzní náhrada ramenního kloubu, unikompartmální náhrada kolenního kloubu. Artroskopické operace kolenního a ramenního kloubu, včetně rekonstrukčních operací, jako je náhrada předního a zadního zkříženého vazů, postranních kolenních vazů, ošetření defektů kloubní chrupavky a menisků, stabilizace vrozených a pourazových nestabilit ramenního kloubu nebo rekonstrukce ruptur rotátorové manžety ramene včetně suprakapsulární rekonstrukce pomocí umělého štetpu. Artroskopické odstranění ostruhy patní kosti, artroskopickou stabilizaci poranění akromioklavikulárního kloubu. Dále mezi prováděné výkony patří korekce osy kolene, tzv. osteotomie, kyfoplastika, vertebroplastika, korekce deformit, fixace pánve, nitrodřeňové hřeby a CT řízená biopsie. (Veselý, 2011)

3.5 Urologický sál

Urologie je medicínský obor, který se zabývá jak prevencí, diagnostikou, léčbou, dispenzarizací, tak i výzkumem onemocnění uropoetického systému jako jsou choroby ledvin, horních a dolních močových cest, onemocnění mužského pohlavního ústrojí a retroperitonea včetně nadledvin u dětí a dospělých. Charakter některých urologických onemocnění vede k prolínání i s jinými specializovanými odděleními např. onkologie, endokrinologie, nefrologie, gynekologie, chirurgie, dermatovenerologie, radiologie atd.) (Babjuk, 2013)

3.5.1 Typy výkonů

Je několik výkonů, které se provádějí pomocí radiografických přístrojů buď na operačním sále, nebo mimo něj, např. intravenózní pyelografie, intravenózní urografie. Při tomto vyšetření může, nebo nemusí být přítomen urolog. Aktivní zapojení urologa je při vyšetření cystografií, retrográdní pyelografií, mikční cystouretrogramu (potřeba podání KL). Řada výkonů, jako je perkutánní nefrolitotomie, nefrostomie, umístění stentu, extrakce konkrementu a ablace tumoru, vyžaduje radiografický přístroj na operačním sále. (Schneiderová, 2014)

4 Radiační ochrana

Radiační ochrana je soubor opatření jak technický, tak organizačních, které vedou k omezení ozáření osob ionizujícím zářením a k zabránění radioaktivní kontaminace. (MVCR, 2022)

4.1 Principy Radiační ochrany

Hlavním cílem radiační ochrany při činnostech související s medicínským ozáření v praxi je uplatnit čtyři základní principy.

Princip zdůvodnění – při ozáření je třeba posoudit, zda je navrhovaná činnost přínosem a nejlépe převažuje rizika vznikající při této činnosti. Indikující lékař a aplikující odborník, jsou povinni zvážit dostupné alternativní metody, vzít v úvahu předchozí významné ozáření a u žen ve fertilním věku zvážit možnost kojení nebo gravidity. (SÚRO, 2008)

Princip optimalizace – při lékařském ozáření je nutné postupovat podle principů radiační ochrany, abychom optimálně snížili riziko škodlivých účinků. Do tohoto principu musíme zahrnout i rozumnou úroveň ekonomických a technických hledisek. Princip optimalizace bývá nejčastěji vyjadřován jako princip ALARA (As Low As Reasonably Achievable). Tento princip lze vysvětlit tak, že dávka záření má být tak nízká, jak je rozumně dosažitelné. Součástí tohoto principu je také zavedení diagnostických

referenčních úrovní (DRÚ). Jde o úrovně dávek pro běžně prováděné typy vyšetření skupiny standartních pacientů. Tyto úrovně nemají závazný charakter, slouží k regulaci lékařských expozičních. Jejich časté překračování by mělo vést k prozkoumání příčin nepřiměřeně vysokých dávek pro pacienty a k eventuálním nápravným opatřením. Tyto referenční úrovně by ovšem neměly být jediným zdrojem principu optimalizace, protože je nelze aplikovat na pacienty plošně, ne vždy je potřeba stejná dávka pro dostatečný diagnostický přínos. (SÚRO, 2008)

Princip limitování – Princip limitování se nezabývá ozářením pacientů, protože lékařské ozáření nepodléhá limitům a nejsou tudíž pro pacienty stanoveny dávkové limity. Je to dáno tím, že by došlo ke značnému omezení zdravotního přínosu pro konkrétního pacienta. Princip limitování se týká zdravotnického personálu, limity ovšem platí i pro populaci, pro studenty a další radiační pracovníky. V případě radiačních pracovníků jsou zavedeny limity pro vyloučení deterministických účinků a snížení pravděpodobnosti stochastických účinků. Limitům pro zdravotnický personál se věnuje kapitola 4.3. (SÚRO, 2008)

Princip zajištění bezpečnosti zdrojů – Do principu zajištění bezpečnosti zdrojů, patří všechny zdroje IZ podléhají pravidelným kontrolám. Zejména se jedná o kontroly stability a spolehlivosti RTG systémů. Lze je rozdělit do tří typů: zkouška dlouhodobé stability, zkouška provozní stálosti a přejímací zkouška. Přejímací zkoušky jsou prováděny vždy před prvním použitím RTG přístroje, jehož parametry jsou následně pravidelně kontrolovány jednou ročně prostřednictvím zkoušek dlouhodobé stability a dále zkoušek provozní stálosti, které se provádějí pravidelněji. Tyto zkoušky jsou vykonávány dle pokynů a doporučení Státního úřadu pro jadernou bezpečnost (SÚJB). (SÚRO, 2008)

4.2 Způsoby radiační ochrany

Ochrana časem – Radiační zátěž roste s dobou pobytu v blízkosti zdroje ionizujícího záření. pro pracovníka se zdrojem je nutné pobývat v blízkosti zdroje co nejmenší nutnou dobu. U pracovníků vystavených vyšším dávkám záření je nutné pravidelné střídání a je důležité sledovat, aby nevzrostla kolektivní dávka. (Ullmann, 2008)

Ochrana vzdáleností – Intenzita záření se snižuje se čtvercem vzdálenosti od zdroje, tzn. čím dále jsme od zdroje záření, tím nižší je intenzita ionizujícího záření. (Ullmann, 2008)

Ochrana stíněním – před účinky ionizujícího záření se můžeme chránit vhodnými materiály, které záření absorbují, tím dojde k úplnému odstínění záření nebo alespoň k zmírnění jeho účinku. Stínění by mělo být co nejblíže zdroji záření, nebo jej alespoň obklopovat. Dle druhu ionizujícího záření volíme i vhodný materiál. U záření α díky jeho nízké pronikavosti stačí k ochraně velmi tenká vrstva např. plastu, dolet částic je jen několik cm. U záření β nám postačí plexisklo o tloušťce cca 5–10 mm v kombinaci s lehkým nánosem olova. K odstínění záření γ a záření x je nejvhodnější olovo v různých tloušťkách, popř. ve stavebnictví můžeme využít i beton. U neutronového záření je stínění složitější problém, jelikož je třeba nejdříve záření zpomalit a poté mohou být absorbovány. Zpomalení se provádí látkami bohatými na vodík a poté se záření absorbuje v látkách bohatých na kadmium, bor nebo indium. Při této absorpci je produkováno záření gama, které odstíníme olovem. Neutronové stínění tedy sestává ze tří vrstev – látky bohaté na vodík (např. polyetylen), vrstvy kadmia (boru) a nakonec olova. (Ullmann, 2008)

4.3 Limity ozáření radiačních pracovníků

Pro osoby pracující se zdroji ionizujícího záření a u kterých dochází v rámci vykonávané profese byly zavedeny limity ozáření. Tyto limity se vztahují pouze na profesionální ozáření. Cílem stanovení těchto limitů je zamezit vzniku deterministických účinků IZ a omezit pravděpodobnost vzniku účinků stochastických. Pro kontrolu, zda nedochází k překračování stanovených limitů, slouží osobní dozimetry, které jsou pravidelně kontrolovány a vyhodnocovány. Přehled limitů ozáření určený pro radiační pracovníky je uveden v tabulce níže:

Veličiny	Limity pro radiační pracovníky [mSv]
Efektivní dávka za rok	20
Efektivní dávka za 5 po sobě následujících let	100
Ekvivalentní dávka v oční čočce za rok	50
Průměrná ekvivalentní dávka v 1 cm ² kůže za rok	500

Tab. 1 Limity ozáření, zdroj. Vyhláška 422/2016 Sb.

4.4 Lékařské ozáření

Lékařské ozáření je jediným případem, kdy je člověk vystavován ionizujícímu záření záměrně – s cílem zvýšit kvalitu života pacienta nebo mu přímo život zachránit. Vzhledem ke svému specifickému charakteru lékařské expozice nepodléhají žádným limitům. Uplatňují se při nich však dva základní principy radiační ochrany – princip zdůvodnění a princip optimalizace. (SÚJB, 2001)

Pojem lékařské ozáření bylo původně definován pouze jako vystavení pacientů ionizujícími záření v rámci jejich lékařského vyšetření nebo léčby. Současná legislativa (zákon č.263/2016) zahrnuje do lékařského ozáření také ozáření osob, které poskytují pomoc fyzické osobě podstupující lékařské ozáření, dále ozáření osob, které se dobrovolně účastní lékařského ověřování nezavedené metody spojené s lékařským ozářením a ozáření v rámci pracovnělékařských služeb a preventivní zdravotní péče. (SÚJB, 2001)

5 Cíle práce a výzkumné otázky

5.1 Cíle práce

1. Popsat úlohu radiologického asistenta při operačních výkonech.
2. Analýza počtu a typu operačních výkonů na sálech za asistence radiologického asistenta.

5.2 Výzkumné otázky

1. Jaká je úloha radiologického asistenta při operačních výkonech?

6 Metodika výzkumu

Pro dosažení cílů bakalářské práce bylo použito spojení kvantitativního výzkumu s výzkumem kvalitativním. Výzkum probíhal pozorováním a dotazováním radiologických asistentů při jednotlivých operačních výkonech na oddělení Úrazové a plastické chirurgie, Ortopedie, Neurochirurgie a Urologie nemocnice České Budějovice, a.s. po dobu 3 měsíců. Výzkum se zabýval analýzou a zmapováním přesných postupů, standardů a technik při asistenci jednotlivých operačních výkonů.

Druhá část práce je vytvořena na základě statistického přehledu skiaskopických výkonů na operačních sálech za určité období. Informuje o počtu nejvíce provedených operačních výkonů pod skiaskopickou kontrolou za rok 2021 z oddělení Úrazové a plastické chirurgie, Ortopedie, Neurochirurgie a Urologie nemocnice České Budějovice, a.s. A zkoumáním, zdali v období let 2017-2021 vzrostl nárůst skiaskopické kontroly u operačních výkonů či nikoliv, zaváděním nových metod. Při zpracování této části vycházím zcela z dat poskytnutých z jednotlivých oddělení za daná období.

Práce je koncipována jako edukační a přínosný materiál pro studenty či radiologické asistenty.

7 Výsledky

7.1 Postupy RA při výkonech vyžadující skiaskopickou kontrolu

Během jednotlivých operačních výkonů byly sledovány postupy radiologického asistenta. Na traumatologickém sále to byl výkon prováděný na ramenním kloubu v části proximálního humeru. Na sále neurochirurgickém to byla hrudní páteř, jedna z nejčastěji prováděných operací tohoto oddělení. Na ortopedickém sále byl proveden výkon na kyčelním kloubu a na urologickém sále byl proveden výkon nefrolitomie. Byla zde sledována organizace celého operačního týmu, poloha mobilního RTG přístroje s C ramenem vůči pacientovi a poloha monitorů vůči operatérovi. Jednotlivé postupy se mohou na různých pracovištích lišit vzhledem k technickým možnostem operačních sálů. Dané postupy byly vypracovány z pozorování operačních výkonů na oddělení Nemocnice České Budějovice, a.s.

7.1.1 Postup RA při operaci ramenního kloubu na traumatologickém sále

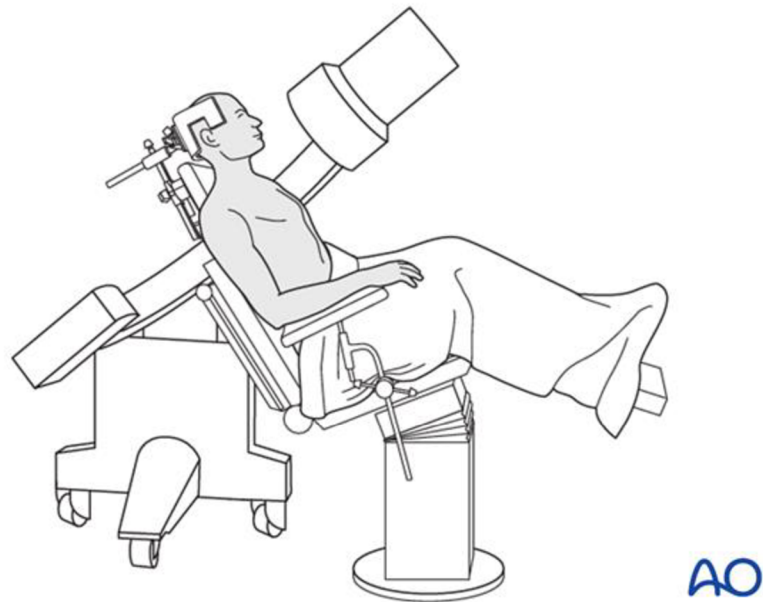
Před začátkem každé operace si RA zadá pacienta ze systému žádanek, kterou si přenesse do mobilního RTG přístroje s C ramenem. Bez řádně vyplněné žádanky nelze provést skiaskopickou kontrolu.

U tohoto typu operací je pacient nejprve položen na zádech a po uvedení do spánku je zafixován ke stolu popruhy pro případné posuny. Po fixaci je pacient i s celým stolem uveden do polosedu s nadzvednutým trupem, do úhlu 30-45°. Hlava je umístěna ve fixačním rámu, aby volně nevisela.

Před samotným výkonem zkontrolujeme, zdali se s C ramenem dostaneme do správné polohy pro snímkování. Zdali nám v cestě nepřekáží žádné překážky, s kterými by se po čas operace muselo hýbat.

Mobilní rentgenový přístroj s C ramenem je umístěn u operačního stolu na protilehlé straně, než je operovaná část, aby nebránila činnosti operatérovi. S přístrojem se najíždí přes pacienta k operovanému ramennímu kloubu, tak aby osa přístroje byla kolmo k operované části pacienta. Ramenní kloub se zobrazuje ve dvou základních projekcích, a to v projekci předozadní AP a v projekci šikmé axiální, které se dosáhne snadným

natočením C ramene. Pod operačním stolem je umístěna rentgenka, což omezuje vyšší dávky záření. Radiologický asistent umístí obrazové monitory k operačnímu stolu u dolních končetin pacienta tak, aby na ně s operátorem dobře viděli, nepřekážely a byly v dostatečné vzdálenosti od sterilního krytí.



Obr. 9: Poloha pacienta a C ramene při skiaskopické kontrole ramenního kloubu, zdroj <https://surgeryreference.aofoundation.org/>

Po sterilním zakrytí pacienta si může operátor vyžádat kontrolní skiaskopický snímek v AP projekci pro lepší orientaci. Při operaci lékař kloub reponuje K dráty, šrouby nebo vytvarovanou dlahou, je-li potřeba odstraní již použitý materiál po OS. Během tohoto postupu si operátor vyžaduje kontrolní snímky, jak v AP, šikmé, tak i speciálních projekcí pro danou oblast. S C ramenem je vždy nutno snímanou oblast opustit, aby nepřekážel ve výhledu. Pro další snímek musí RA C rameno opět nastavit a upravit do vhodného postavení. Pokud je potřeba upravit kvalitu skiaskopického snímku, který RA vidí na obrazových monitorech, v následné skiaskopii jsou změněny pouze použité expoziční parametry. Při pořizování snímků si lékař určuje, jaké snímky budou uloženy a archivovány po skončení operace.

Radiologický asistent v průběhu operačního výkonu dbá pokynů operátora a skiaskopii nespouští zbytečně. Sleduje, aby na sále nebyly přítomny osoby bez ochranných pomůcek. RA si hlídá po nastavení projekce C rameno, aby bylo s rentgenkou

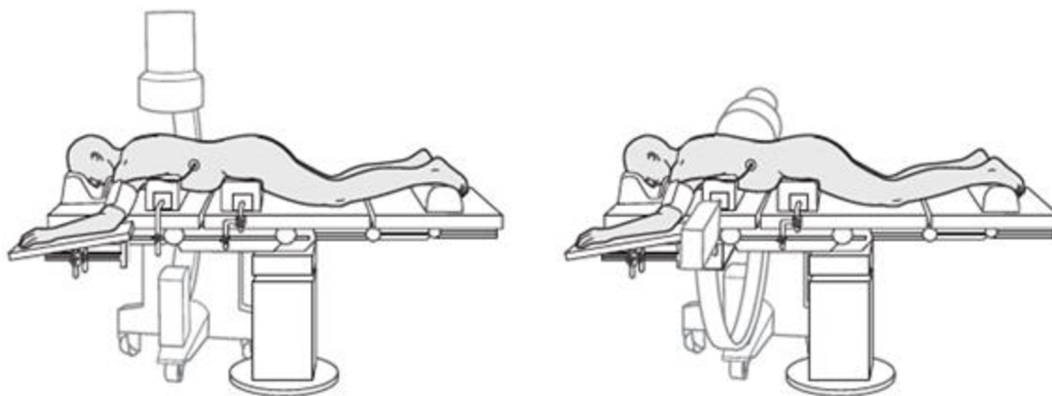
a zesilovačem v absolutním klidu a nedocházelo tak k rozmazání obrazu. Práci radiologického asistenta na operačním sále ukončuje operatér, když už není třeba skiaskopické kontroly. Po ukončení skiaskopické kontroly vyplní radiologický asistent příslušné dokumenty, tzn. žádanku, do které zapíše DAP, skiaskopický čas, hodnoty použité při záření (kV, mAs) a dobu, po kterou byl na operaci přítomen. Stejně informace zapíše i do provozního deníku C ramene. Poté vypne skiaskopický komplet a odpojí ho od elektrické sítě a následně od obrazových monitorů. Celé skiaskopické zařízení umístí na určené místo.

7.1.2 Postup RA při operaci hrudní páteře na neurochirurgickém sále

U tohoto typu operací je pacient umístěn na operačním stole na břiše na dvou vodorovně umístěných polstrovaných podhlavnících (jeden v úrovni hrudní kosti a druhý v úrovni přední bederní páteře), nebo rámu.

Před samotným výkonem zkontrolujeme, zdali se s C ramenem dostaneme do správné polohy pro snímkování. Zdali nám v cestě neprekáží žádné překážky, s kterými by se po čas operace muselo hýbat.

Mobilní rentgenový přístroj s C ramenem je umístěn u operačního stolu na protilehlé straně, než je operovaná část, aby nebránila činnosti operátora. S přístrojem se najíždí přes pacienta k operované části páteřního obratle tak, aby osa přístroje byla kolmo k operované části pacienta. Hrudní páteř se zobrazuje ve dvou základních projekcích, a to v projekci předozadní AP a v projekci bočné, které se docílí snadným natočením C ramene. Pod operačním stolem je umístěna rentgenka, což omezuje vyšší dávky záření. Radiologický asistent umístí obrazové monitory k operačnímu stolu u dolních končetin pacienta tak, aby na ně s operátorem dobře viděli, neprekázely a byly v dostatečné vzdálenosti od sterilního krytí.



Obr. 10: Poloha pacienta a C ramene při skiaskopické kontrole hrudní páteře zdroj <https://surgeryreference.aofoundation.org/>

Po sterilním zakrytí pacienta si může operátor vyžádat kontrolní skiaskopický snímek v AP projekci pro lepší orientaci. Při operaci operující lékař buď obratel zafixuje

pedikulárním šroubem, pomocí vytvarovaných tyčí, Schanzových čepů, nebo vytvarovanou dlahou, je-li potřeba odstraní již použitý materiál po OS. Během tohoto postupu si operatér vyžaduje kontrolní snímky, jak v AP, bočné, tak speciálních projekcí pro danou oblast, lze provést i 3D snímek obratle, kdy na C rameni nastavíme daný program pro danou oblast, stroj provede antikolizní sekvenci a nastaví se do výchozí polohy. RA požádá personál, aby opustil operační sál z důvodu vyšší dávky záření a pomocí šlapacího spínače na kabelu o délce pěti metrů provede 3D snímek z doporučené vzdálenosti. C rameno se otočí dokola kolem pacienta a vytvoří 3D snímek. S C ramenem je vždy nutno snímanou oblast opustit, aby nepřekážel ve výhledu. Pro další snímek musí RA C rameno opět nastavit a upravit jej do vhodného postavení. Pokud je potřeba upravit kvalitu skiaskopického snímku, který RA vidí na obrazových monitorech, tak jsou v následné skiaskopii změněny pouze použité expoziční parametry. Při pořizování snímků si lékař určuje, jaké snímky budou uloženy a archivovány po skončení operace.

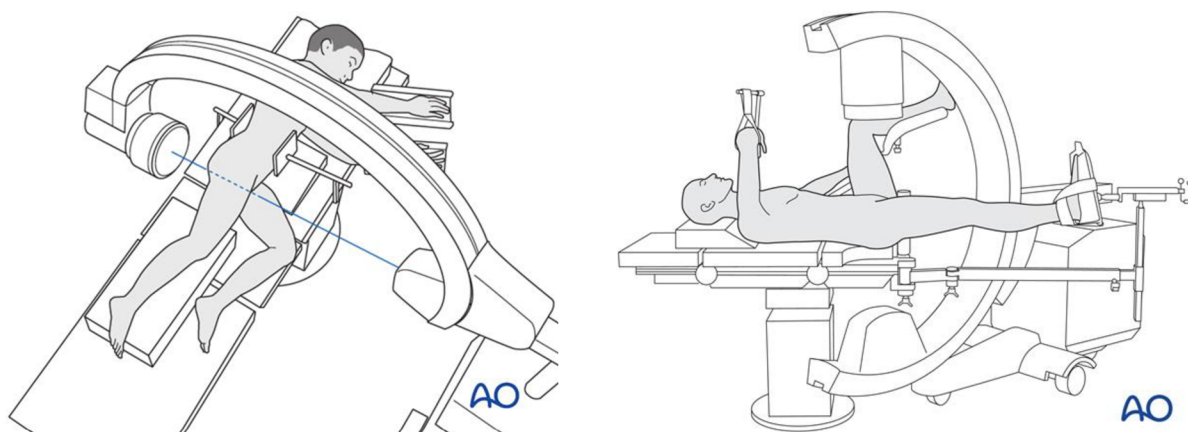
Radiologický asistent v průběhu operačního výkonu dbá pokynů operátora a skiaskopii nespouští zbytečně. Sleduje, aby na sále nebyly přítomny osoby bez ochranných pomůcek. RA si hlídá po nastavení projekce C rameno, aby bylo s rentgenkou a zesilovačem v absolutním klidu a nedocházelo tak k rozmazání obrazu. Práci radiologického asistenta na operačním sále ukončuje operatér, když už není třeba skiaskopické kontroly. Po ukončení skiaskopické kontroly vyplní radiologický asistent příslušné dokumenty, tzn. žádanku, do které zapíše DAP, skiaskopický čas, hodnoty použité při záření (kV, mAs) a dobu, po kterou byl na operaci přítomen. Stejně informace zapíše i do provozního deníku C ramene. Poté vypne skiaskopický komplet, odpojí ho od elektrické sítě a následně od obrazových monitorů. Celé skiaskopické zařízení umístí na určené místo.

7.1.3 Postup RA při operaci kyčelního kloubu na ortopedickém sále

U tohoto typu operací je pacient na operačním stole uložen na zádech se zdravou nohou pokrčenou v kyčelním a kolenním kloubu a upevněn ve fixačním držáku. Další možností je, že pacient leží na zádech a má roztažené dolní končetiny, nebo je uložen v poloze na boku s pokrčenou dolní končetinou a ruce má natažené před sebou. Celé tělo má fixované pro případné posuny. Poraněná dolní končetina je obuta do speciální boty, kde je fixována a natažena.

Mobilní rentgenový přístroj s C ramenem je umístěn u operačního stolu tam, kde má pacient dolní končetinu. S přístrojem se najíždí ke kyčelnímu kloubu mezi dolními končetinami podél zdravé nohy, tak aby osa přístroje byla kolmo k operované části pacienta.

Kyčelní kloub se zobrazuje ve dvou základních projekcích, a to v projekci předozadní AP a v projekci šikmé axiální, které se docílí snadným natočením C ramene. Pod operačním stolem je umístěna rentgenka, což omezuje vyšší dávky záření. Radiologický asistent umístí obrazové monitory k operačnímu stolu u dolních končetin pacienta tak, aby na ně s operátérem dobře viděli, nepřekážely a byly v dostatečné vzdálenosti od sterilního krytí.



Obr. 11: Poloha pacienta a C ramene při skiaskopické kontrole kyčelního kloubu, zdroj <https://surgeryreference.aofoundation.org/>

Po sterilním zakrytí pacienta si může operátor vyžádat kontrolní skiaskopický snímek v AP a axiální projekci pro lepší orientaci. Při operaci operující lékař provede aloplastiku (TEP) nahrazením poškozeného kloubu náhradou cementovou, necementovou, nebo hybridní. Během tohoto postupu si operátor vyžaduje kontrolní snímky jak v AP, axiální, tak speciálních projekcí pro danou oblast. S C ramenem je vždy nutno snímanou oblast opustit, aby nepřekážel ve výhledu. Pro další snímek musí RA C rameno opět nastavit a upravit do vhodného postavení. Pokud je potřeba upravit kvalitu skiaskopického snímku, který RA vidí na obrazových monitorech, tak jsou v následné skiaskopii změněny pouze použité expoziční parametry. Při pořizování snímků si lékař určuje, jaké snímky budou uloženy a archivovány po skončení operace.

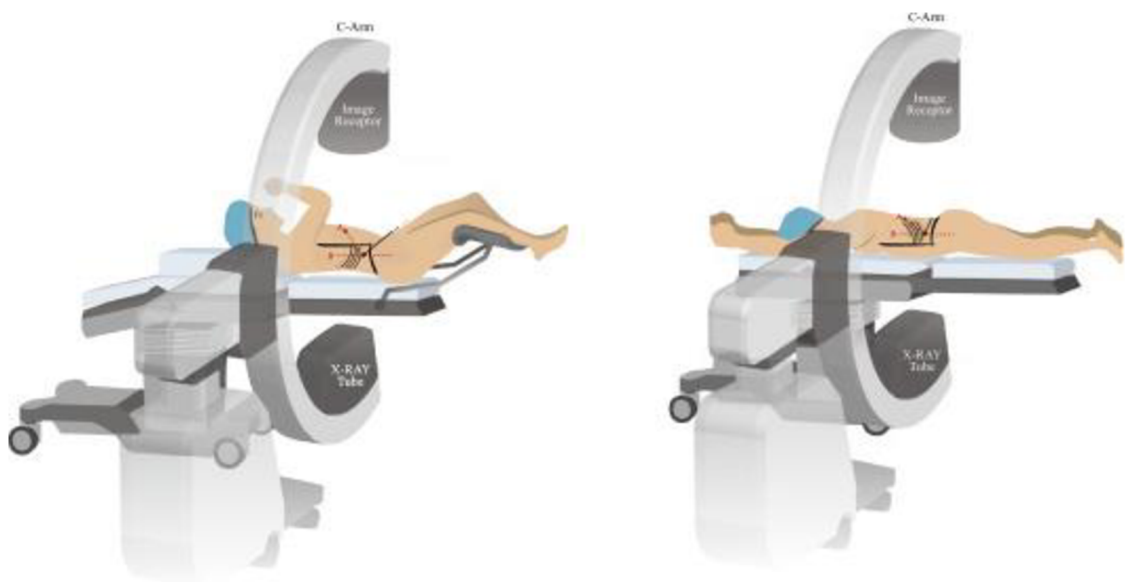
Radiologický asistent v průběhu operačního výkonu dbá pokynů operátora a skiaskopii nespouští zbytečně. Sleduje, aby na sále nebyly přítomny osoby bez ochranných pomůcek. RA si hlídá po nastavení projekce C rameno, aby bylo s rentgenkou a zesilovačem v absolutním klidu a nedocházelo tak k rozmazání obrazu. Práci radiologického asistenta na operačním sále ukončuje operátor, když už není třeba skiaskopické kontroly. Po ukončení skiaskopické kontroly vyplní radiologický asistent příslušné dokumenty, tzn. žádanku, do které zapíše DAP, skiaskopický čas, hodnoty použité při záření (kV, mAs) a dobu, po kterou byl na operaci přítomen. Stejně informace zapíše i do provozního deníku C ramene. Poté vypne skiaskopický komplet a odpojí ho od elektrické sítě a následně od obrazových monitorů. Celé skiaskopické zařízení umístí na určené místo.

7.1.4 Postup RA při perkutánní nefrolitotomii na urologickém sále

U tohoto typu výkonu je pacient na operačním stole uložen na zádech s nohama mírně pokrčenými a ohnutou rukou. Pacient může u tohoto výkonu být uložen i v pozici na břiše s rukama nataženými před sebou, je možná i pozice na boku.

Mobilní rentgenový přístroj s C ramenem je nastaven na pulzní skiaskopii, nízkou dávkou a automatickým režimem a musí být umístěn na stejné straně jako operátor. Účelem toho je mít zesilovač na stejné straně operátora při jeho otočení o 90°, takže rentgenka je na kontralaterální straně a zmírňuje tak dávku na operátora. (Knoll at al., 2017)

Jsou provedeny dvě základní projekce. Nejprve AP, kdy zobrazíme kalich, který má být propíchnut směrem od hlavy k patě a následně otočíme C rameno o 90° kolem polohy pacienta, čímž se dosáhne úplného pohledu na bočnou ledvinu, abychom určili jeho hloubku. Radiologický asistent umístí obrazové monitory k operačnímu stolu u dolních končetin pacienta tak, aby na ně s operátorem dobře viděli, nepřekážely a byly v dostatečné vzdálenosti od sterilního krytí. (Knoll at al., 2017)



Obr. 12: Poloha C ramene a pacienta při perkutánní nefrolitotomii, zdroj (Knoll at al., 2017)

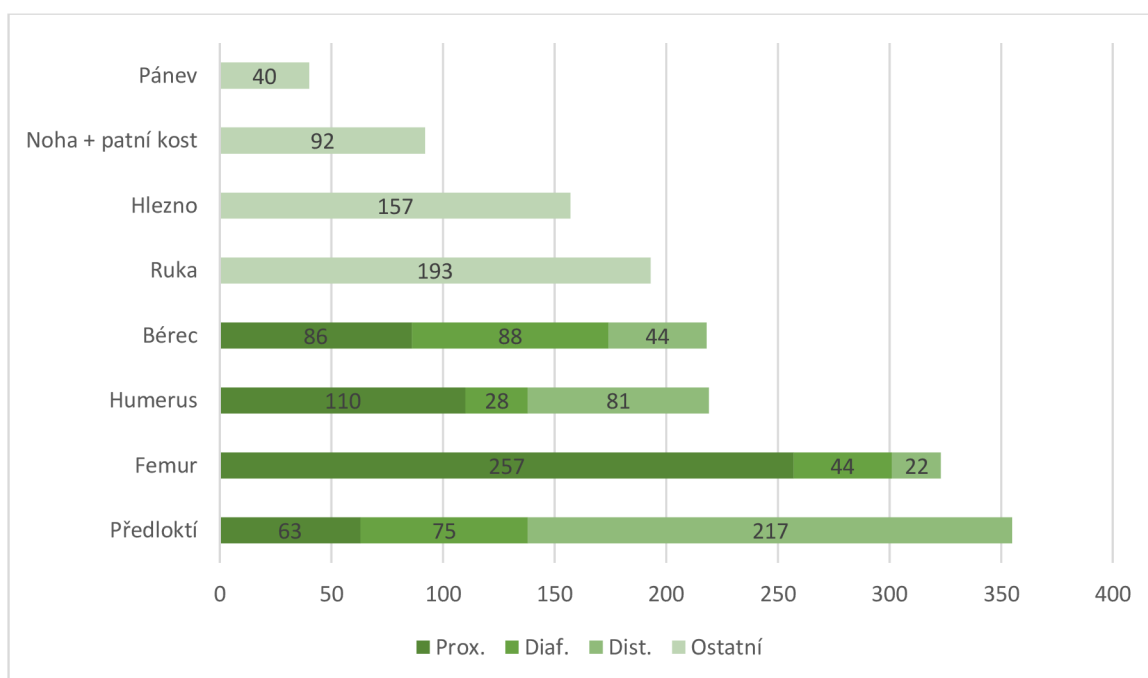
Po sterilním zakrytí pacienta si může operátor vyžádat kontrolní skiaskopický snímek v AP a bočné projekci pro lepší orientaci, kde se ledvina nachází. Při operaci operující lékař může výkon provést punkcí nebo cystoskopicky, kdy je přes močový měchýř zavedena tenká cévka močovodem až do ledviny, při tom je na RTG přístroji kontrolována poloha kamínku. Pak je v poloze pacienta na břiše proveden krátký kožní řez 10-12 mm v příslušné bederní krajině. Pod kontrolou RTG přístroje se provede vpich jehlou do dutého prostoru ledviny a jehlou se zavede kovový vodič. Po vodiči se postupně odtlačí všechny konkrementy pomocí sady dilatátorů a vytvoří se tak nefrostomický kanál od kůže až po dutý prostor ledviny. Tímto kanálem je zaveden nefroskop, který vyhledá kámen a kanálem ho vytáhne. Je-li kámen větší, provádí se jeho drcení některým z dostupných systémů (ultrazvuk, kinetická energie, laser) a úlomky kamene jsou opět vytaženy nebo odsáty. Operace je zakončena dočasným (2-3 dny) uložením nefrostomie do kanálu po výkonu. Během tohoto postupu si operátor vyžaduje kontrolní snímky, jak v AP, axiální, tak i speciálních projekcích pro danou oblast. S C ramenem je vždy nutno snímanou oblast opustit, aby nepřekážel ve výhledu. Pro další snímek musí RA C rameno opět nastavit a upravit do vhodného postavení. Pokud je potřeba upravit kvalitu skiaskopického snímku, který RA vidí na obrazových monitorech, v následné skiaskopii jsou změněny pouze použité expoziční parametry. Při pořizování snímků si lékař určuje, jaké snímky budou uloženy a archivovány po skončení operace. (Knoll at al., 2017)

Radiologický asistent v průběhu operačního výkonu dbá pokynů operátora a skiaskopii nespouští zbytečně. Sleduje, aby na sále nebyly přítomny osoby bez ochranných pomůcek. RA si hlídá po nastavení projekce C rameno, aby bylo s rentgenkou a zesilovačem v absolutním klidu a nedocházelo tak k rozmazání obrazu. Práci radiologického asistenta na operačním sále ukončuje operátor, když už není třeba skiaskopické kontroly. Po ukončení skiaskopické kontroly vyplní radiologický asistent příslušné dokumenty, tzn. žádanku, do které zapíše DAP, skiaskopický čas, hodnoty použité při záření (kV, mAs) a dobu, po kterou byl na operaci přítomen. Stejně informace zapíše i do provozního deníku C ramene. Poté vypne skiaskopický komplet a odpojí ho od elektrické sítě a následně od obrazových monitorů. Celé skiaskopické zařízení umístí na určené místo.

7.2 Výkony na traumatologickém sále prováděné pod skiaskopickou kontrolou

Na traumatologickém sále se pod skiaskopickou kontrolou provádí široké spektrum operačních výkonů. V největším zastoupení to jsou jakékoliv osteosyntézy. Ve své práci uvádím operace, které se provádějí v Nemocnici České Budějovice, a.s., odkud jsem čerpal informace pro bakalářskou práci. Pro představu byl vytvořen graf znázorňující nejčastěji prováděné výkony na traumatologickém sále, graf s procentuálním srovnáním počtů výkonů provedených v letech 2017-2021 pod skiaskopickou kontrolou, zdali se zvýšila potřeba skiaskopické kontroly u zavedených operací a graf s počtem provedených osteosyntéz (operační léčba otevřených a komplikovaných zlomenin, spojení kostních fragmentů kovovými implantáty).

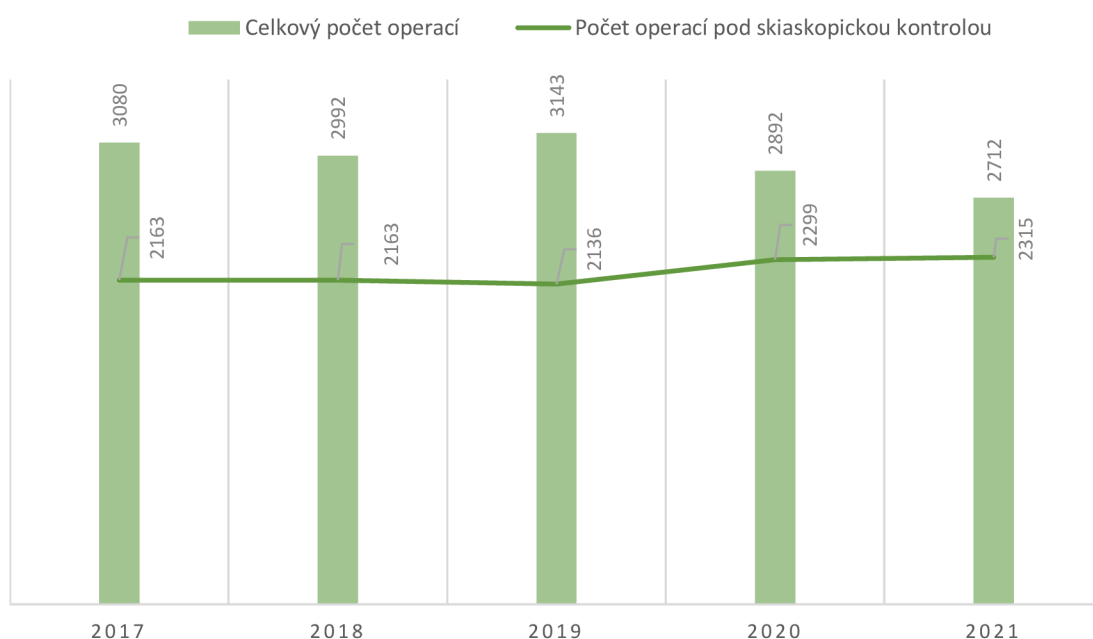
Graf č. 1: Počty a typy operačních výkonů pod skiaskopickou kontrolou na traumatologickém sále za rok 2021.



Z grafu č. 1 lze vyčíst počty nejvíce provedených osteosyntéz na traumatologickém sále. Nejčastějším osteosyntetickým výkonem byl výkon provedený na předloktí s počtem 355 což je 22.2% z celkového počtu 1597 provedených osteosyntéz. Jednotlivé části jsou rozděleny do tří částí. Jsou děleny na proximální (horní část kosti), diafýzu (tělo kosti) a distální část (dolní část kosti). Na proximální části předloktí se provedlo 63 výkonů, na diafýze 75 a na distální části to bylo 217 výkonů. Druhým nejčastějším

výkonem byla osteosyntéza femuru s počtem 323 (20,2%). Nejvíce osteosyntéz bylo na proximálním femuru 257, na diafýze 44 a na distální části femuru to bylo 22 výkonů. Třetím nejčastějším výkonem byl výkon prováděný na humeru s počtem 219 (13,7%), proximální humerus 110 výkonů, diafýza 28 výkonů a distální část 81 výkonů. Osteosyntézy bérce byly provedeny v počtu 218 (13,6%) a umístily se na čtvrtém místě. Proximální část bérce 86 výkonů, diafýza 88 výkonů a distální část 44 výkonů. Na pátém místě byla osteosyntéza ruky s počtem 193 (12,1%) výkonů. Hned za osteosyntézou ruky se umístilo hlezno s počtem 157 (9,8%). Předposledním nejčastějším výkonem byla noha s patní kostí s počtem 92 (5,7%) výkonů. A poslední výkonem prováděným na traumatologické sále byla osteosyntéza pánve s počtem 40 (2,5%) výkonů provedených za rok 2021.

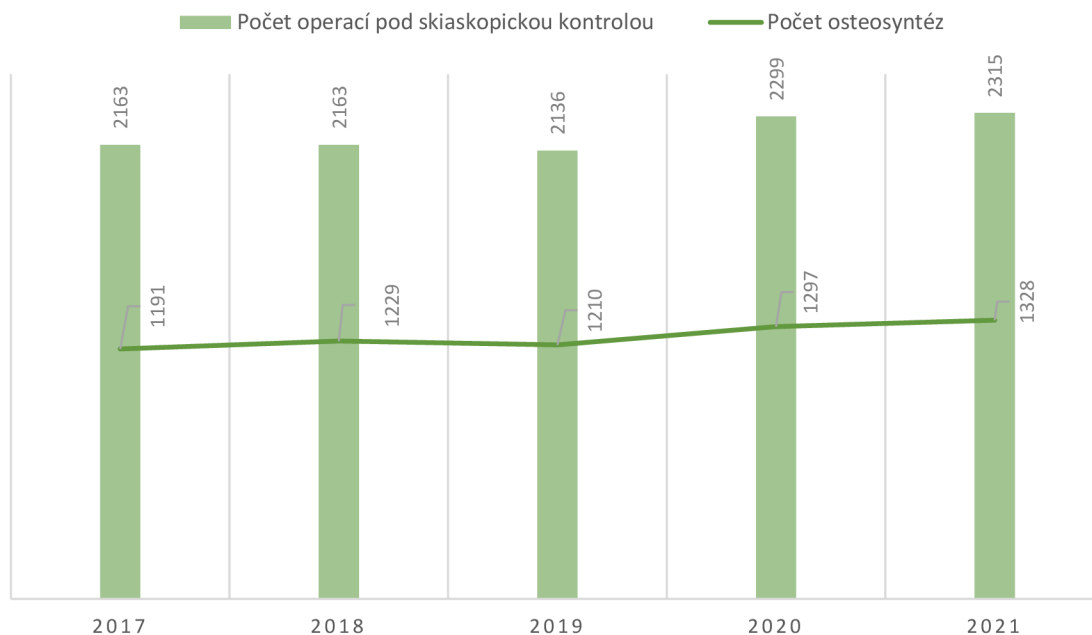
Graf č. 2: Srovnání celkového počtu operací a operací pod skiaskopickou kontrolou



Grafem č. 2 jsme zjišťovali, zdali je nárůst operací pod skiaskopickou kontrolou v rozmezí let 2017-2021. Ze získaných dat lze vyčíst, že za rok 2017 se celkem provedlo 3080 operací z toho 2163 operací bylo pod skiaskopickou kontrolou, to odpovídá 70,2% z celkového počtu všech provedených operací. Za rok 2018 se provedlo 2992 operací, to je o 2,8% méně výkonů než za rok 2017. Pod skiaskopickou kontrolou se za rok 2018 provedlo 2163, tedy stejný počet jako za rok 2017. Pokles počtu operačních výkonů pod skiaskopickou kontrolou nastal v roce 2019, kdy bylo provedeno 2136 operací (67,9%).

To je nejméně operací provedených za pět leté zkoumané období. Pokles byl, ale minimální, pouze o 1,2% než byl předchozí rok. Nicméně v roce 2019 se provedlo celkově nejvíce operací za pět let, celkem 3143, to je o 37,1% více než v roce 2018. Nárůst výkonů pod skiaskopickou kontrolou nastal v roce 2020, kdy z celkového počtu operací 2892 bylo provedeno 2299 (79,2%) operací za asistence radiologického asistenta. V roce 2020 vzrostl počet operací pod skiaskopickou kontrolou o 7,6%. Nárůst o 0,7% nastal i v roce 2021, kdy se celkový počet operací rovnal počtu 2712 z toho bylo 2315 (85%) operací provedeno pod skiaskopickou kontrolou.

Graf č. 3: Srovnání celkového počtu operací pod skiaskopickou kontrolou s počtem osteosyntéz

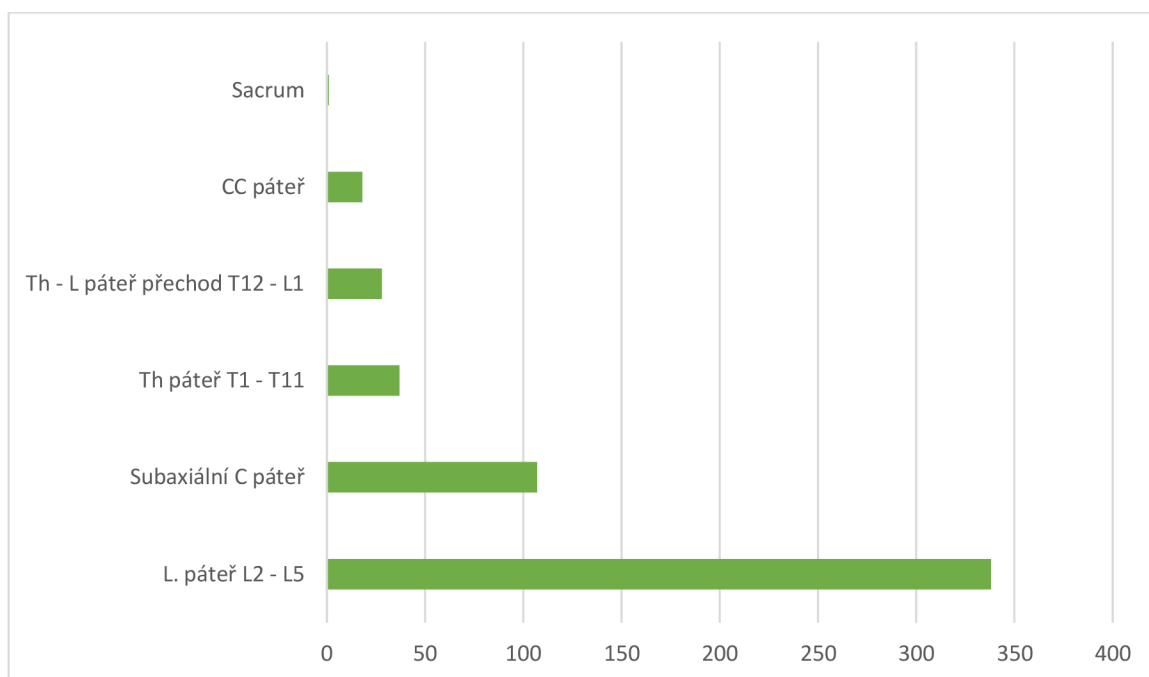


Graf č. 3 znázorňuje celkové počty operací pod skiaskopickou kontrolou s počtem provedených osteosyntéz. Z grafu můžeme vyčíst, že od roku 2017 do roku 2021 počet osteosyntéz vzrostl o 11,5%. Nicméně mezi lety 2018–2019 nastal mírný pokles o pouhých 1,5%. Poté opět nastává postupný nárůst. Lze tedy říci, že až polovinu výkonů pod skiaskopickou kontrolou tvoří osteosyntézy a zbytek jsou výkony, jako například extrakce (odstranění) os materiálu, repozice (navrácení) končetiny bez osteosyntézy, redressy (rozcvičení kloubu v celkové anestezii) pod skiaskopickou kontrolou, vyšetření stability kloubu a spongioplastiky (aplikace kostních štěpů za účelem vyplnění kostního defektu).

7.3 Výkony na neurochirurgickém sále prováděné pod skiaskopickou kontrolou

Na neurochirurgickém sále se pod skiaskopickou kontrolou provádí široké spektrum operačních výkonů, nejčastěji se jedná o operace prováděné na páteři. Ve své práci uvádím operace, které se provádějí v Nemocnici České Budějovice, a.s., odkud jsem čerpal informace pro bakalářskou práci. Pro představu byl vytvořen graf znázorňující nejčastěji prováděné výkony na neurochirurgickém sále a graf s procentuálním srovnáním počtů výkonů provedených v letech 2017-2021 pod skiaskopickou kontrolou, zdali se zvýšila potřeba skiaskopické kontroly u zavedených operací.

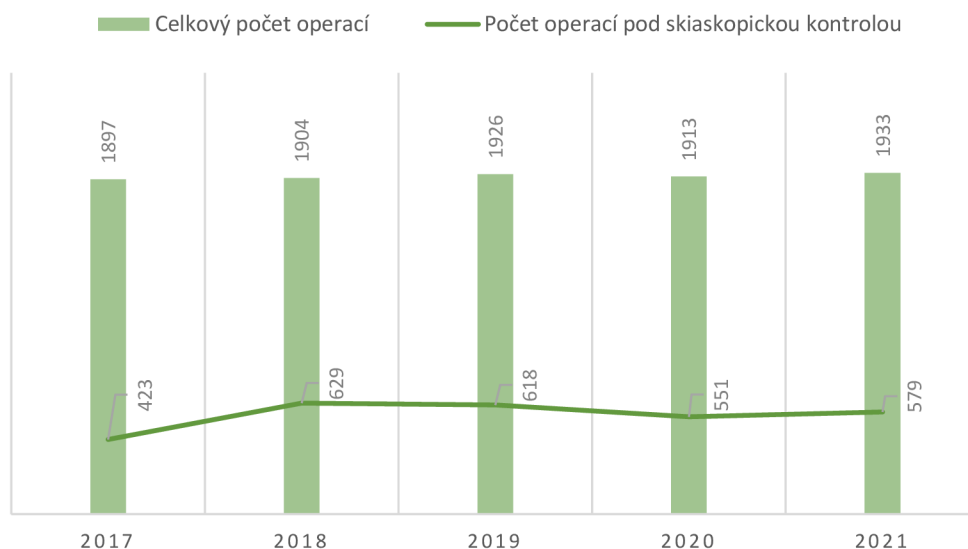
Graf č. 4: Počty a typy operačních výkonů pod skiaskopickou kontrolou na neurochirurgickém sále za rok 2021.



Na neurochirurgickém sále se pod skiaskopickou kontrolou nejčastěji provádějí operace páteře. Na prvním místě je operační výkon prováděný na bederní páteři s celkovým počtem 338, to odpovídá 58,4% celkového počtu výkonů prováděných pod skiaskopickou kontrolou. Druhým nejvíce prováděným výkonem na páteři byla operace subaxiální C (krční) páteře s počtem 107 provedených výkonů (18,5%). Th (hrudní) páteř řadíme na třetí místo s počtem 37 operací, to odpovídá hodnotě 6,4% z celkového počtu všech operací. Hned za Th páteří je přechod Th – L páteře, kde se celkově provedlo 28

výkonů (4,8%). Výkonů na samotné krční páteři pak bylo provedeno pouze 18 (3,1%). A nejméně operací spojených s páteří se provedlo na os sacrum (kost křížová), kde za rok 2021 byla provedena pouze 1 (0,2%).

Graf č. 5: Srovnání celkového počtu operací a operací pod skiaskopickou kontrolou

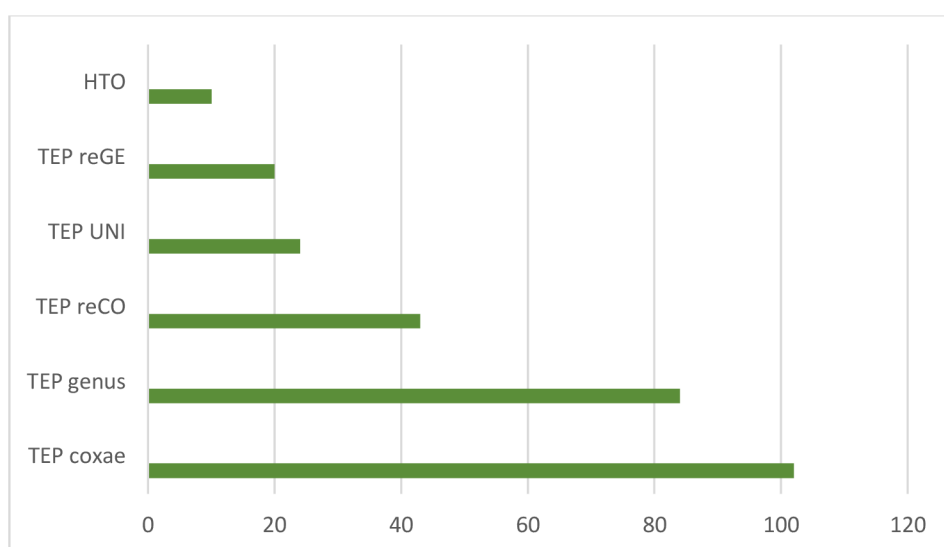


Grafem č. 5 jsme stejně jako grafem č. 2 zjišťovali, zdali je nárůst operací pod skiaskopickou kontrolou v rozmezí pěti let 2017-2021. Z grafu lze vyčíst, že za rok 2017 se na neurochirurgickém oddělení provedlo 1897 operací, z toho bylo 423 operací s asistencí radiologického asistenta, tedy pod skiaskopickou kontrolou. To odpovídá 22,2% operacím z celkového počtu. Rok 2018 přinesl vzestup operací prováděných pod skiaskopickou kontrolou, bylo provedeno 1904 výkonů a 629 výkonů pod skiaskopickou kontrolou, tj. 33%. Celkový nárůst operací mezi lety 2017–2018 byl o 48,6%. Za rok 2019 se celkem provedlo 1926 operací a provedlo se 618 výkonů pod skiaskopickou kontrolou (32,1%). Rok 2019 přinesl mírný pokles o 1,75% než byl předešlý rok 2018. Pokles pokračoval i rokem 2020, kdy bylo celkem provedeno 1913 operací z toho 551 (28,8%), tedy nastal opět pokles provedených operačních výkonů pod skiaskopickou kontrolou o 10,8%. Poklesy za rok 2019 a 2020 můžeme přikládat v té době probíhající pandemii COVID-19, při níž byly plánované operace odkládány na dobu neurčitou. Za rok 2021 se provedlo 1933 výkonů, z toho 579 (30%) pod skiaskopickou kontrolou. Zde již lze pozorovat mírný nárůst o 5% než v předešlém roce 2020.

7.4 Výkony na ortopedickém sále prováděné pod skiaskopickou kontrolou

Na ortopedickém sále se pod skiaskopickou kontrolou provádí široké spektrum operačních výkonů, zejména pak na malých a velkých kloubech končetin. Ve své práci uvádím operace, které se provádějí v Nemocnici České Budějovice, a.s., odkud jsem čerpal informace pro bakalářskou práci. Pro představu byl vytvořen graf znázorňující nejčastěji prováděné výkony na ortopedickém sále a graf s procentuálním srovnáním počtů výkonů provedených v letech 2017-2021 pod skiaskopickou kontrolou, zdali se zvýšila potřeba skiaskopické kontroly u zavedených operací.

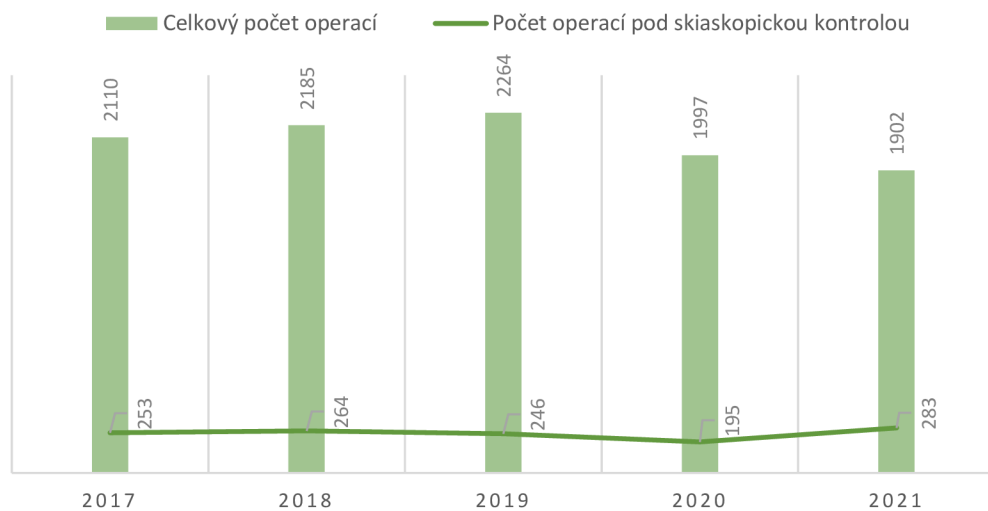
Graf č. 6: Počty a typy operačních výkonů pod skiaskopickou kontrolou na ortopedickém sále za rok 2021.



Nejčastěji prováděným operačním výkonem pod skiaskopickou kontrolou na ortopedickém sále byla za rok 2021 TEP coxae neboli totální endoprotéza kyčelního kloubu, při které je nahrazena hlavice kosti stehenní a jamky kosti pánevní. S celkovým počtem 102 provedených výkonů. Druhým nejčastěji prováděným výkonem byla TEP genus (totální endoprotéza kolenního kloubu) s počtem 84 výkonů. Náhrada je tvořena femorální a tibiální komponentou totální endoprotézy, která je tvořena ze slitiny kovů. Mezi TEP řadíme i třetí nejčastěji prováděný výkon, kterým je reimplantace kyčelního kloubu (TEP reCO) s počtem 43 výkonů, která má za úkol nahradit již stávající TEP a nahradit ji novou. Dalším výkonem je TEP UNI 24 výkonů neboli částečná náhrada

kolenního kloubu. TEP reGE (reimplantace kolenního kloubu) bylo provedeno 20 výkonů. Jedním z posledních výkonů provedených na ortopedickém sále bylo HTO (korekční osteotomie neboli protěti kosti za účelem korekce osové úchytky, prodloužení či zkrácení kosti) s celkovým počtem 10 operací.

Graf č. 7: Srovnání celkového počtu operací a operací pod skiaskopickou kontrolou



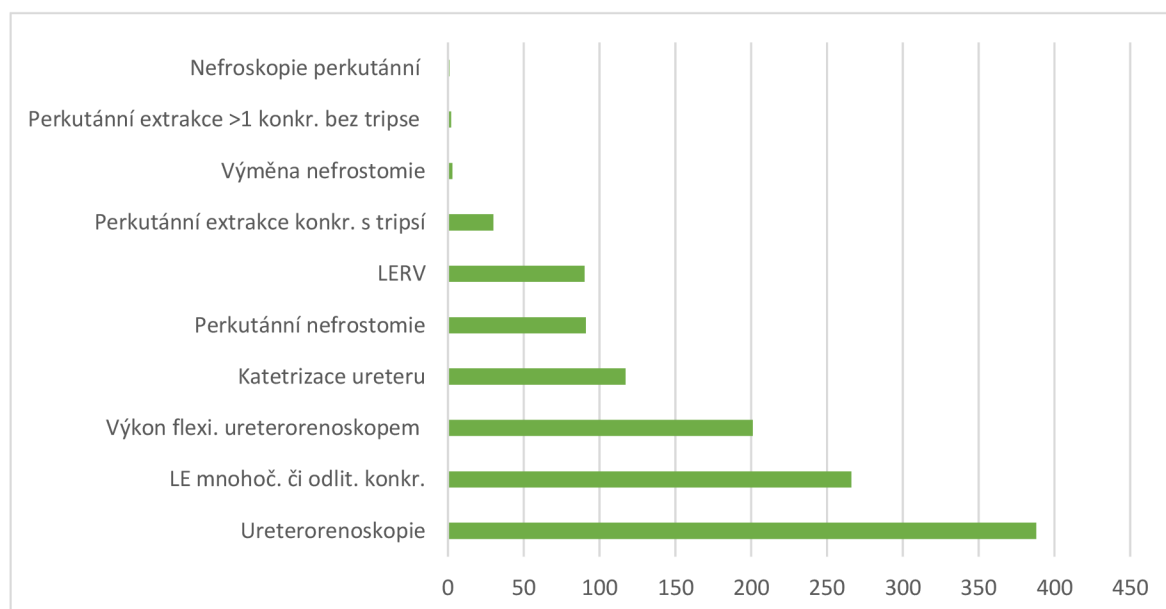
Grafem č. 7 jsme zjišťovali, zdali je nárůst operací pod skiaskopickou kontrolou v rozmezí let 2017-2021. Ze získaných dat lze vyčíst, že počet operací pod skiaskopickou kontrolou za rok 2017 byl 253, to odpovídá 12% celkového počtu (2110) všech provedených operací. Za rok 2018 byl počet výkonů 264 což odpovídá 12% celkového počtu všech operací (2185). Rok 2019 přinesl mírný pokles, kdy byl počet výkonů pod skiaskopickou kontrolou 246 (11%), z celkového počtu 2264 operací. Dále rok 2020 přinesl mírný pokles na 195 (10%) výkonů pod skiaskopickou kontrolou. Tento stav můžeme přikládat pandemii nemoci COVID-19, kdy se plánované operace odkládali na dobu neurčitou. Zlomový byl rok 2021, kdy se počty výkonů začaly postupně zvyšovat na 283 (15%) výkonů pod skiaskopickou kontrolou z celkového počtu 1902 operačních výkonů.

Z grafu lze vyčíst, že v roce 2017-2018 byl mírný nárůst operačních výkonů o 4%. Zatímco v rozmezí let 2018-2020 nastal pokles prováděných výkonů pod skiaskopickou kontrolou o 26%. Nejpravděpodobněji je to způsobeno pandemií nemoci COVID-19. Od roku 2020 do roku 2021 se postupně vracel nárůst prováděných výkonů o 45%.

7.5 Výkony na urologickém sále prováděné pod skiaskopickou kontrolou

Na urologickém sále se pod skiaskopickou kontrolou provádí široké spektrum operačních výkonů, zejména pak výkony prováděné na uropoetickém systému. Ve své práci uvádím operace, které se provádějí v Nemocnici České Budějovice, a.s., odkud jsem čerpal informace pro bakalářskou práci. Pro představu byl vytvořen graf znázorňující nejčastěji prováděné výkony na urologickém sále a graf s procentuálním srovnáním počtů výkonů provedených v letech 2017-2021 pod skiaskopickou kontrolou, zdali se zvýšila potřeba skiaskopické kontroly u zavedených operací.

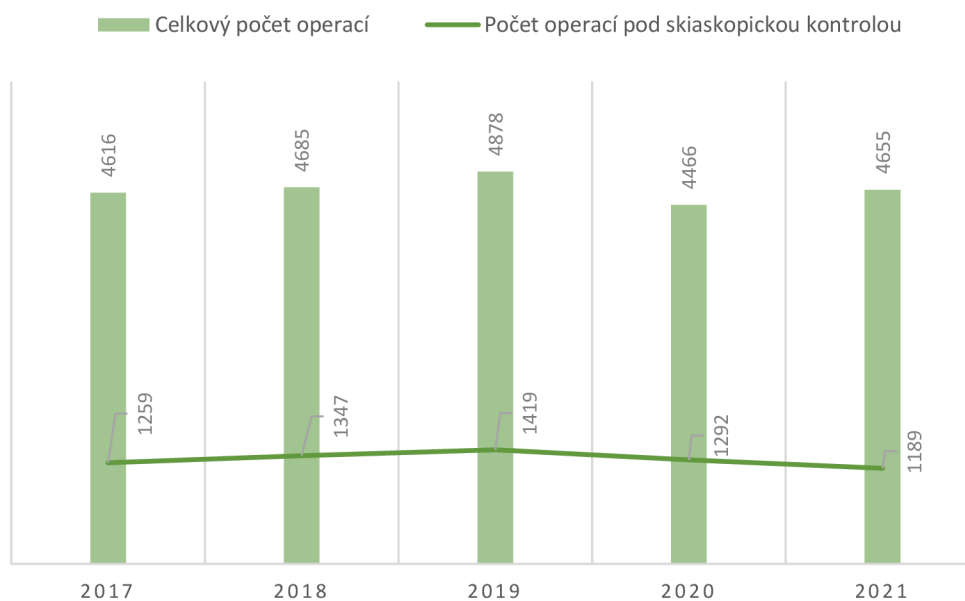
Graf č. 8: Počty a typy operačních výkonů pod skiaskopickou kontrolou na urologickém sále za rok 2021.



Na urologickém sále se nejvíce provádí výkony uropoetického systému. Nejvíce prováděným výkonem za rok 2021 byla ureterorenoskopie, kdy se odstraňuje konkrement z močové trubice, močového měchýře nebo z močovodu s počtem 388 výkonů (32,6% z celkového počtu 1189 výkonů). Druhým nejvíce prováděným výkonem byla extrakorporální lithotrypse mnohočetného či odlitkového konkrementu s počtem 266 (22,3%). Provádí se i extrakorporální lithotrypse rázovou vlnou s počtem 90 výkonů (7,5%). Při tomto neinvazivním výkonu se konkrement naruší rázovou vlnou, aby mohl konkrement snáze odejít přirozenou cestou. Tato metoda se používá především v terapii ledvinových konkrementů a žlučových kamenů. Mezi další nejčastější výkony patří např.

výkony flexibilním ureterorenoskopem 201 výkonů (16,9%). Dále katetrizace ureteru, extrakce konkrementu z močovodu, discize striktury ureteru (patologické zúžení močové trubice), nebo biopsie z ureteru včetně koagulace a zavedení stentu. Všechny tyto výkony byly provedeny 117 krát (9,8%). Výkon perkutánní nefrostomie byl proveden 91 krát (7,6%). Jedná se o drenáž moči z ledviny, která je vedena tenkou hadičkou z ledvinné pánvičky přes kůži v oblasti beder ven z těla. Jednostranná perkutánní extrakce konkrementu s tripsí byla provedena v 30 případech (2,5%). Jde o endoskopické odstranění konkrementu z ledviny vpichem malé jehly přes kůži v oblasti ledviny. Byla provedena i u vícečetných konkrementů, ale již bez tripse s počtem pouhých dvou výkonů. Předposledním výkonem byly 2 výměny nefrostomie a posledním výkonem provedeným na urologickém sále za rok 2021 byla perkutánní nefroskopie (endoskopické vyšetření ledvin), kdy byl proveden pouze jeden výkon.

Graf č.9: Srovnání celkového počtu operací a operací pod skiaskopickou kontrolou



Grafem č. 9 jsme opět zjišťovali procentuální rozdíl mezi celkovým počtem výkonů a výkonů pod skiaskopickou kontrolou. Z grafu lze vyčíst, že za rok 2017 se vykonalo 1259 výkonů pod skiaskopickou kontrolou za asistence radiologického asistenta, to je 27,3% z celkového počtu všech operací 4616. Za rok 2018 narostl počet skiaskopických výkonů o 6,9% na 1347 z celkového počtu 4685. Pozitivní nárůst pokračoval i v roce 2019, kde se počet navýšil o 5,3% a byl zde i značný nárůst všech operačních výkonů, který dosáhl 4878 výkonů za rok. To je nejvíce výkonů provedených za zkoumané pěti leté období. Rok 2020 přinesl pokles jak všech operací, tak i výkonů, které vyžadovaly

skiaskopickou kontrolou. V roce 2020 se provedlo celkem 4466 operací, z nichž bylo pod skiaskopickou kontrolou provedeno 1292 výkonů, což je pokles o 8,9%. Tento stav si lze vysvětlit pandemií COVID-19, kdy se plánované operace odkládaly a prováděly se pouze akutní případy. Ztrátovým rokem byl i rok 2021. Přičemž celkový počet operací vzrostl na hodnotu 4655, ale výkony pod skiaskopickou kontrolou opět klesly a to o 7,9% s počtem 1189. Což je nejméně provedených výkonů pod skiaskopickou kontrolou za pětileté sledované období.

8 Diskuse

Hlavním cílem mé bakalářské práce bylo popsat úlohu radiologického asistenta při operačních výkonech na vybraných odděleních Nemocnice České Budějovice, a.s. Dále zjistit, jakých výkonů bylo za rok 2021 provedeno nejvíce na sálech Úrazové a plastické chirurgie, Neurochirurgie, Ortopedie, Urologie a zjistit, jestli nastal nárůst počtu operačních výkonů pod skiaskopickou kontrolou v průběhu pěti let od roku 2017 do roku 2021 či nikoliv. Výzkum probíhal pozorováním radiologických asistentů na jednotlivých operačních sálech při jejich práci v průběhu třech měsíců. Byla pozorována, jak schopnost zacházet a používat C rameno, tak i spolupráce s operačním týmem. Druhá část výzkumu byla zpracována pomocí dat získaných z jednotlivých oddělení a následně byla zpracována a popsána v jednotlivých grafech.

Cíl práce jsem se rozhodl naplnit vytvořením postupů u vybraných operačních výkonů, kterými se může RA inspirovat. Operačními výkony byly na traumatologickém sále operace ramenního kloubu v jeho proximální části na neurochirurgickém sále je popsána operace hrudní páteře, na ortopedickém sále to byla operace kyčelního kloubu a na urologickém sále, to je výkon nefrolitomie. V jednotlivých postupech jsou popsány postupy od polohy pacienta, základních skiaskopických snímků pro danou oblast až po polohu monitorů vůči operátorovi, aby nikde nepřekážely a poskytovaly nejlepší výhled při operaci. Postupy u jednotlivých výkonů se mohou lišit v závislosti na pracovních podmínkách každé nemocnice. Postupy byly vytvořeny na základě pozorování radiologických asistentů v Nemocnici České Budějovice, a.s.

Druhý cíl jsem se rozhodl naplnit formou zpracování několika grafů, v nichž jsou uvedeny počty nejvíce provedených operačních výkonů na jednotlivých sálech, a grafy vykreslující nárůst či pokles výkonů pod skiaskopickou kontrolou v průběhu pěti let.

Výsledkem grafu č. 1 je, že na traumatologickém sále byla za rok 2021 nejčastěji prováděna operace distální části předloktí s celkovým počtem 217. Dle mého názoru je distální část předloktí velmi namáhanou částí horní končetiny při jakémkoliv pádu. Jelikož při pádu se HK dotkne země jako první a tím pádem absorbuje největší tlak.

Z grafu č. 2, který náleží traumatologickému sálu vyplynulo, že pokud by nebyla pandemie nemoci COVID-19, křivka skiaskopických výkonů by každý rok stoupala. Můžeme tedy říci, že se v rozmezí pěti let zvedal počet operací prováděných pod skiaskopickou kontrolou.

Graf č. 4, který náleží operacím na neurochirurgickém sále odpovídá nejvíce provedená operace bederní páteře s počtem 338. Opět to lze vysvětlit tím, že bederní páteř je jednou z nejčastěji postižených úseků při různých nehodách, od dopravních až po nehody způsobené jinými vlivy.

Graf č. 5 vylučuje, že nastane nárůst výkonů pod skiaskopickou kontrolou. Počty klesají nejspíše vlivem v té době probíhající pandemií COVID-19, až roky 2020 a 2021 přinášejí postupný nárůst. Z toho vyplývá, že v tomto případě nemůžeme potvrdit pozitivní nárůst výkonů pod skiaskopickou kontrolou.

Šestý graf znázorňuje operace na ortopedickém sále. Nejčastější operací byla operace TEP coxe (totální endoprotéza kyčelního kloubu) s počtem 102. Kyčelní kloub je jedním z nejvíce zatěžovaných kloubů a tím pádem je i nejvíce opotřebovávaným kloubem v těle. Proto se nejvíce endoprotéz provádí právě na kyčelním kloubu.

Graf č. 7, patřící ortopedickému sálu značí, že od roku 2017 do roku 2018 opět nastává pozitivní nárůst, načež rok 2019 a 2020 přináší pokles provedených výkonů pod skiaskopickou kontrolou patrně v důsledku pandemie nemoci COVID-19. Pozitivní nárůst nastává opět v roce 2021, kdy křivka pomalu narůstá. Opět nelze 100% říci, zdali nastává nárůst operačních výkonů pod skiaskopickou kontrolou.

Předposlední graf č. 8 znázorňuje nejvíce vykonaný výkon na urologickém sále, čímž byl výkon ureterorenoskopie s počtem 388. Konkrementy, cizí tělesa v močovodu, močové trubici nebo v močovém měchýři trápí spoustu lidí. Může to být způsobeno, jak životním stylem, dědičností, častými záněty močových cest, tak i vysokou koncentrací kamenných látek v ledvinách. Jelikož tento problém trápí čím dál tím více lidí, je tento výkon jeden z nejvíce prováděných na urologické sále.

Poslední graf č. 9 náleží urologickému sálu. Ukazuje stoupající křivku od roku 2017–2019, v tomto období lze říci, že se prokázal nárůst výkonů pod skiaskopickou kontrolou, nebýt pandemie COVID-19, kdy křivka v roce 2019 začíná klesat a klesá až do roku 2021.

Celkem tedy není zcela jednoznačné, zdali nastal v průběhu pěti let (2017-2021) nárůst operačních výkonů pod skiaskopickou kontrolou na sálech traumatologie, neurochirurgie, ortopedie a urologie.

Myslím si, že pokud by nebyla pandemie COVID-19, která nejvíce zasáhla zdravotnictví v roce 2019 a 2020, určitě by nastal pozitivní nárůst počtu operačních výkonů pod skiaskopickou kontrolou, jelikož postupem času se zavádí nové méně invazivní operační metody, při kterých se používá ionizující záření. Avšak nesmíme brát přínos ionizujícího záření na lehkou váhu, jelikož i to pacienta zatěžuje stejně jako invazivní operační výkon. Proto správným zacházením s ionizujícím zářením, správným stíněním pacienta, personálu, dobou expozice a vzdáleností nám ionizující záření může být velmi užitečné.

9 Závěr

Radiologický asistent je nedílnou součástí operačního týmu při terapeutických výkonech vyžadujících skiaskopickou kontrolu, jejichž počet neustále stoupá, především se zdokonalováním a používáním nových operačních technik a přístrojového vybavení.

Ve své bakalářské práci se zabývám prací radiologického asistenta na operačních sálech. V teoretické části je stručně zmíněna historie, vznik RTG záření. Kapitola o C ramenech je zcela individuální pro každé pracoviště, jelikož každá nemocnice může používat jiný typ přístroje. V práci byly popisovány C ramena, která se používají výhradně na sálech Nemocnice České Budějovice, a.s. Kapitola o operačních sálech má za cíl poukázat na typy zlomenin, potažmo výkonů prováděných na operačních sálech. Nedílnou součástí každého RA musí být i znalost radiační ochrany, která je velmi důležitou součástí při práci s ionizujícím zářením.

V praktické části jsou popsány a vypracovány postupy RA při vybraných operačních výkonech jako je operace ramenního kloubu v proximální části na traumatologickém sále, operace hrudní páteře na neurochirurgickém sále, výměna kyčelního kloubu na ortopedickém sále a výkon nefrolitomie prováděný na urologickém sále. Všechny operace byly provedeny na sálech Nemocnice České Budějovice, a.s.

Druhá polovina praktické části měla za cíl analýzou zaznamenat počty a typy výkonů na jednotlivých operačních sálech za rok 2021. Ze získaných dat z jednotlivých oddělení byly vytvořeny grafy. Dále jsou vypracovány grafy celkového počtu všech vykonaných operací v letech 2017–2021. A bylo zkoumáno, zdali nastal nárůst operačních výkonů pod skiaskopickou kontrolou v tomto období či nikoli. Ze získaných dat lze vyčíst, že v některých případech nárůst skutečně nastal, ale z větší části se to nepotvrdilo. Důvodem tohoto jevu může být probíhající pandemie COVID-19 v letech 2019-2020, která zapříčinila pokles všech operací včetně operací pod skiaskopickou kontrolou.

Psaní této bakalářské práce pro mě bylo velkým přínosem. Literatura určená studentům i stávajícím radiologickým asistentům se problematice snímkování na operačních sálech příliš nevěnuje. Z tohoto důvodu pro mě byla práce radiologického asistenta na operačním sále až doposud velkou neznámou. Veškeré získané poznatky jsem se pokusil uspořádat v této práci a doufám, že tak přiblížím snímkování na operačním sále dalším studentům našeho oboru.

10 Seznam použitých zdrojů

1. BABJUK, M., 2013. Koncept oboru urologie. [Online]. [cit. 2022-04-08]. Dostupné z: <https://www.cus.cz/wp-content/uploads/2014/05/Koncepce-urologie-CUS.pdf>
2. DUNGL, P. 2014. *Ortopedie*. 2., přeprac. a dopl. vyd. Praha: Grada. ISBN 9788024743578.
3. HEŘMAN, M., 2014. *Základy radiologie*. Olomouc: Univerzita Palackého. ISBN isbn9788024429014.
4. CHUDÁČEK, Z., 1995. *Radiodiagnostika*. Brno: Institut pro další vzdělávání pracovníků ve zdravotnictví. Učební text (Institut pro další vzdělávání pracovníků ve zdravotnictví). ISBN 8070131144.
5. IAEA, nedatováno. Radiation protection in urology. [Online]. [cit. 2022-04-08]. Dostupné z: <https://www.iaea.org/resources/rpop/health-professionals/other-specialities-and-imaging-modalities/urology>
6. IAEA, © 2022. Radiation protection in orthopedic surgery. [Online]. [cit. 2022-04-08]. Dostupné z: <https://www.iaea.org/resources/rpop/health-professionals/other-specialities-and-imaging-modalities/orthopedic-surgery>
7. KNOLL at al., T., 2017. Percutaneous nephrolithotomy: technique. *World J Urol* 35, 1361–1368. [Online]. [cit. 2022-04-08]. Dostupné z: <https://doi.org/10.1007/s00345-017-2001-0>
8. KUDLÁČKOVÁ, Š., 2003. Endoskopické metody řešení urolitiázy. [Online]. [cit. 2022-04-08]. Dostupné z: <https://www.internimedicina.cz/pdfs/int/2003/01/15.pdf>
9. MVCR, © 2022. Radiační ochrana. [Online]. [cit. 2022-04-10]. Dostupné z: <https://www.mvcr.cz/clanek/pojmy-radiacni-ochrana.aspx>
10. NEMCB, © 2013. Operace a výkony na neurochirurgickém oddělení. [Online]. [cit. 2022-04-08]. Dostupné z: <https://www.nemcb.cz/upload/files/NRO.pdf>
11. ORTOBAR, © 2022. Ortopedické operace. [Online]. [cit. 2022-04-08]. Dostupné z: <https://bartosroman.cz/sluzby/ortopedicke-operace/>
12. Philips Veradius uživatelský manuál, Philips Medical Systém Nederland B. V., © 2012 [Online]. NISZP [cit. 2022-04-08]. Dostupné z: <https://eregpublicsecure.ksrzis.cz/Registr/RZPRO/ZdravotnickýProstředek/Detail/60>

13. SANDSTRÖM at al., S., 2003. The WHO manual of diagnostic imaging: radiographic technique and projections. Geneva: World Health Organization. ISBN 92-4-154608-5.
14. SEIDL, Z., 2012. *Radiologie pro studium i praxi*. Praha: Grada. ISBN 978-80-247-4108-6
15. SCHNEIDEROVÁ, M., 2014. *Perioperační péče*. Praha: Grada. Sestra (Grada). ISBN 978-80-247-4414-8.
16. SÚJB, nedatováno. Použití rentgenů – lékařské ozáření. [Online]. [cit. 2022-04-08]. Dostupné z: <https://www.sujb.cz/radiacni-ochrana/oznameni-a-informace/pouzivani-rentgenu-lekarske-ozareni>
17. SÚRO, © 2021. Principy radiační ochrany. [Online]. [cit. 2022-04-08]. Dostupné z: [suro.cz/cz/radiacni-ochrana/principy-radiacni-ochrany](https://www.suro.cz/cz/radiacni-ochrana/principy-radiacni-ochrany)
18. SÚRO, © 2022. Lékařské Ozáření. [Online]. [cit. 2022-04-08]. Dostupné z: <https://www.suro.cz/cz/lekarske>
19. ŠMORANC, P., 2004. *Rentgenová technika v lékařství*. Pardubice: Střední průmyslová škola elektrotechnická a Vyšší odborná škola. ISBN 80-85438-19-4.
20. ULLMANN, V., © 2002. Radiační ochrana. [online]. [cit. 2017-03-12] AstroNukl Fyzika. Ostrava: Klin. nukleární medicíny FNŠP. Dostupné z: <https://astronuklfyzika.cz/RadiacniOchrana.htm#3>
21. ULLAMNN, V., ©2018. Jaderná fyzika a fyzika ionizujícího záření. [Online]. [cit. 2018-03-08]. Dostupné z: [z http://astronuklfyzika.cz/RadiacniOchrana.htm#3](http://astronuklfyzika.cz/RadiacniOchrana.htm#3).
22. ULLAMNN, V., © 2018. X-záření – rentgenová diagnostika [Online]. [cit. 2018-03-08]. Dostupné z: [z https://astronuklfyzika.cz/JadRadMetody.htm#2](https://astronuklfyzika.cz/JadRadMetody.htm#2)
23. VESELÝ, R., 2011. *Perioperační péče o pacienta v traumatologii*. Brno: Národní centrum ošetřovatelství a nelékařských zdravotnických oborů. ISBN 978-80-7013-539-6.
24. VIŠŇA, Petr & Jiří HOCH., 2004. *Traumatologie dospělých: učebnice pro lékařské fakulty*. Praha: Maxdorf. Jessenius. ISBN 80-7345-034-8.
25. WENDSCHE, Peter & Radek VESELÝ., 2015. *Traumatologie*. Praha: Galén. ISBN 9788074922114.
26. Zákon č. 422/2016 Sb., o radiační ochraně a zabezpečení radionuklidového zdroje, 2016. [online]. [cit. 2022-04-10]. Dostupné z: <https://www.zakonyprolidi.cz/cs/2016-422?citace=1#Top>

27. Záškodný, P. & Záškodná, H., 2019. Metodologie vědeckého výzkumu. Praha: CURRICULUM, ISBN 978-80-87894-20-0.
28. Ziehm 8000 uživatelský manuál, Ziehm Imaging GmbH, © 2020 [Online]. NISZP [cit. 2022-04-08]. Dostupné z:
<https://eregpublicsecure.ksrzis.cz/Registr/RZPRO/ZdravotnickýProstředek/Detail/100291>
29. Ziehm Vision uživatelský manuál, Ziehm Imaging GmbH, © 2015 [Online]. NISZP [cit. 2022-04-08]. Dostupné z:
<https://eregpublicsecure.ksrzis.cz/Registr/RZPRO/ZdravotnickýProstředek/Detail/100292>
30. ŽVÁK, I., 2006. *Traumatologie ve schématech a RTG obrazech*. Praha: Grada. ISBN 8024713470.

11 Seznam obrázků

Obr. 1: Ziehm 8000, Technický popi C ramene, zdroj Ziehm Imaging, 2020	15
Obr. 2: Orbitální rotace C ramene Ziehm 8000, zdroj Ziehm Imaging, 2020	16
Obr. 3: Horizontální rotace C ramene Ziehm 8000, zdroj Ziehm Imaging, 2020	16
Obr. 4: Kyv (panning) C ramena (shora) Ziehm 8000, zdroj Ziehm Imaging, 2020	17
Obr. 5: Horizontální pohyb C ramene Ziehm 8000, zdroj Ziehm Imaging, 2020	17
Obr. 6: Vertikální posun C ramene Ziehm 8000, zdroj Ziehm Imaging, 2020	18
Obr. 7: Ziehm Vision RFD, Technický popis C ramene, zdroj Ziehm Imaging, 2015 ..	19
Obr. 8: Philips Veradius, Technický popis C ramene, zdroj Philips Medical System Nederland B. V, 2012	21
Obr. 9: Poloha pacienta a C ramene při skiaskopické kontrole ramenního kloubu, zdroj https://surgeryreference.aofoundation.org/	36
Obr. 10: Poloha pacienta a C ramene při skiaskopické kontrole hrudní páteře zdroj https://surgeryreference.aofoundation.org/	38
Obr. 11: Poloha pacienta a C ramene při skiaskopické kontrole kyčelního kloubu, zdroj https://surgeryreference.aofoundation.org/	40
Obr. 12: Poloha C ramene a pacienta při perkutánní nefrolitotomii, zdroj (Knoll at al., 2017)	42

12 Seznam použitých zkratek

ALARA	As low As Reasonable Achievable (Riziko, tak nízké, jak je to rozumně dosažitelné)
AP	Anterior – posterior (předo – zadní)
CCD	Charge – coupled device (zařízení s vázanými náboji)
CR	Nepřímá digitalizace
CT	Computed tomography (Výpočetní tomografie)
IZ	Ionizující záření
KL	Kontrastní látka
MR	Magnetická rezonance
OS	Osteosyntéza
PC	Počítač
RA	Radiologický asistent
RTG	rentgenové