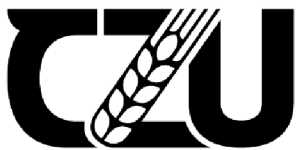

**Česká zemědělská univerzita v Praze**

**Fakulta agrobiologie, potravinových a přírodních zdrojů**

**Katedra veterinárních disciplín**



**Fakulta agrobiologie,  
potravinových a přírodních zdrojů**

**Dilatace a volvulus žaludku u psů – klinická studie**

**Bakalářská práce**

**Stanislava Holčáková**

**Veterinární asistent**

**prof. MVDr. Miroslav Svoboda, CSc.**

**© 2024 ČZU v Praze**

## **Čestné prohlášení**

Prohlašuji, že svou bakalářskou práci "Dilatace a volvulus žaludku u psů" jsem vypracovala samostatně pod vedením vedoucího bakalářské práce a s použitím odborné literatury a dalších informačních zdrojů, které jsou citovány v práci a uvedeny v seznamu literatury na konci práce. Jako autorka uvedené bakalářské práce dále prohlašuji, že jsem v souvislosti s jejím vytvořením neporušil autorská práva třetích osob.

V Praze dne 19.4. 2024

---

## **Poděkování**

Ráda bych touto cestou poděkovala prof. MVDr. Miroslavu Svobodovi, CSc., za vedení mé bakalářské práce. Dále bych chtěla poděkovat veterinární klinice LIVE v Litoměřicích za možnost plnit zde své praxe a být přítomna u klinických případů, které popisuji v této práci. V neposlední řadě děkuji své rodině za podporu během celého studia.

# Dilatace a volvulus žaludku u psů

## Souhrn

Tato bakalářská práce se zabývá shrnutím dostupných informací o dilataci a volvulu žaludku u psů a popisem celkem pěti klinických případů dilatace žaludku s volvulem i bez.

Dilatace a volvulus žaludku je akutní, život ohrožující stav, který by měli dobře znát především majitelé psů s hlubokým hrudníkem, jelikož u těchto psů se GDV vyskytuje nejčastěji. Tento syndrom spočívá v přetočení žaludku kolem podélné osy po směru hodinových ručiček. To způsobí neprůchodnost vrátníku a kardie žaludku. Není jasné, zda primárně dochází k přetočení a poté dilataci nebo naopak. Přetočením a roztažením žaludku dochází k rozvoji dalších zdravotních problémů. Jedná se o snížený návrat krve do srdce z duté a portální žíly, hypovolémii, žaludeční ischemii nebo nekrózu žaludku. Doba mezi projevem klinických příznaků a zahájením terapie nesmí být delší než 4 hodiny, poté se zvyšuje úmrtnost pacientů až na 46 %.

U GDV dále dochází k abnormalitám acidobazického stavu jako je metabolická acidóza, metabolická alkalóza a respirační acidóza.

Mezi příznaky GDV patří distenze abdomenu a neproduktivní pokusy o zvracení. Pro diagnostiku je třeba zhotovit nativní rentgenové snímky žaludku. Při viditelné kompartmentalizaci se jedná o dilataci žaludku s volvulem. Žaludek bez kompartmentu je pouze dilatovaný. Při prosté dilataci je třeba zavést do žaludku sondu a vypustit jeho obsah. Mnohdy stačí jen eruktace. Pro terapii dilatace s volvulem žaludku je nutné provést trokarizaci. Následuje chirurgický zákrok, kdy je provedena derotace žaludku, gastropexe a kontrola okolních orgánů. Často bývá totiž postižena také slezina a střeva. Po dokončení operace pacient zůstává několik dní hospitalizován na veterinární klinice. Pokud nenastanou žádné komplikace může být propuštěn domů. Majitelé však musí dodržovat, aby byl pes v klidu a jedl pouze měkkou stravu.

Pravděpodobně nejúčinnější metoda prevence je gastropexe, kterou lze provést bez otevření břišní dutiny a to endoskopicky.

V teoretické části této bakalářské práce je nejprve popsána anatomie a fyziologie trávicího traktu. Dále je zde rozebrána dilatace žaludku bez volvulu a následně i s volvulem. Tato práce dále obsahuje informace o komplikacích, příčinách, příznacích, diagnostice, terapii a prevenci dilatace a volvulu žaludku u psů. V praktické části je popsáno pět klinických případů dilatace a volvulu žaludku u psů. Dva případy zahrnují dilataci žaludku bez volvulu, ostatní jsou i s volvulem. Jeden případ dilatace žaludku s volvulem byl způsoben ucpáním žaludku polystyrenem, jiný případ ucpáním kostmi.

**Klíčová slova:** dilatace, gastropexe, pes, torze, volvulus, žaludek



# Gastric dilatation and volvulus in dogs

## Summary

This Bachelor thesis discusses a summary of available information on gastric dilatation and volvulus in dogs and describes a total of five clinical cases of gastric dilatation with and without volvulus.

Gastric dilatation and volvulus is an acute, life-threatening condition that should be known to owners of deep-chested dogs in particular, as GDV occurs most frequently in these dogs. This syndrome involves twisting the stomach around the longitudinal axis clockwise direction. This causes the obstruction of the pylorus and cardia of the stomach. It is unclear whether rewinding and then dilatation primarily or vice versa. Twisting and stretching the stomach develops other health problems. This is reduced return of blood to the heart from a hollow and portal vein, hypovolaemia, gastric ischemia or gastric necrosis. The time between clinical signs and initiation of therapy should be no more than 4 hours, after which the patient mortality rate is increased up to 46 %.

Furthermore, GDV also presents with acid-base abnormalities such as metabolic acidosis, metabolic alkalosis and respiratory acidosis.

Symptoms of GDV include abdominal distension and unproductive attempts at vomiting. Native X-rays of the stomach are required for diagnosis. In visible compartmentalisation, this involves dilating the stomach with volvulus. The distended stomach without compartment is only dilated. When simply dilated, a probe should be inserted into the stomach and its contents released. Often all that takes is an eructation. For gastric dilatation and volvulus, trocharisation is required. This is followed by surgery to derotate the stomach, gastropexy and inspect the surrounding organs. In fact, the spleen and intestines are also often affected. After completing the operation, the patient remains hospitalized at the veterinary clinic for several days. If there are no complications, he can be released home. However, owners must keep the dog calm and eat only soft food.

Probably the most effective method of prevention is gastropexy, which can be done without opening the abdominal cavity endoscopically.

The theoretical part of this Bachelor thesis first describes the anatomy and physiology of the digestive tract. Furthermore, the dilatation of the stomach without volvulus and subsequently with volvulus is discussed. This work also includes information on complications, causes, symptoms, diagnostics, therapy and prevention of gastric dilatation and volvulus in dogs. The practical part describes five clinical cases of gastric dilatation and volvulus in dogs. Two cases involve dilating the stomach without volvulus, the others are with volvulus. One case of gastric dilatation with volvulus was due to blockage of the stomach with polystyrene, another was due to blockage of the bones.

**Keywords:** dilatation, dog, gastropexy, stomach, torsion, volvulus

# Obsah

<b>1</b>	<b>Úvod .....</b>	<b>7</b>
<b>2</b>	<b>Cíl práce.....</b>	<b>8</b>
<b>3</b>	<b>Literární rešerše.....</b>	<b>9</b>
<b>3.1</b>	<b>Anatomie a fyziologie trávicího traktu psa .....</b>	<b>9</b>
3.1.1	Anatomie žaludku .....	9
3.1.2	Fyziologie žaludku.....	10
3.1.3	Trávení v žaludku .....	10
3.1.4	Zvracení a dávení .....	11
<b>3.2</b>	<b>Dilatace žaludku .....</b>	<b>11</b>
<b>3.3</b>	<b>Syndrom dilatace a volvulu žaludku (GDV).....</b>	<b>12</b>
3.3.1	Žaludeční plyny u dilatace a volvulu žaludku .....	12
3.3.2	Kardiovaskulární a systémové účinky dilatace a volvulu žaludku .....	12
3.3.3	Prognóza .....	14
<b>3.4</b>	<b>Chronický volvulus žaludku.....</b>	<b>15</b>
<b>3.5</b>	<b>Dilatace a volvulus žaludku u kočky .....</b>	<b>15</b>
<b>3.6</b>	<b>Komplikace .....</b>	<b>15</b>
3.6.1	Vliv splenektomie na výskyt dilatace a volvulu žaludku u psa .....	16
<b>3.7</b>	<b>Příčiny .....</b>	<b>16</b>
3.7.1	Vztah mezi gastrointestinální motilitou a GDV .....	17
3.7.2	Cizí těleso v žaludku jako rizikový faktor .....	17
<b>3.8</b>	<b>Diagnostika a příznaky .....</b>	<b>18</b>
3.8.1	Předoperační vyšetření .....	18
	RTG vyšetření .....	18
	Laboratorní vyšetření .....	19
<b>3.9</b>	<b>Terapie .....</b>	<b>19</b>
3.9.1	Trokarizace .....	19
3.9.2	Dekomprese žaludku.....	19
3.9.3	Podávání tekutin .....	20
3.9.4	Anestezie, analgezie, antibiotikum .....	20
3.9.5	Chirurgická léčba .....	20
3.9.6	Derotace žaludku .....	20
3.9.7	Gastropexe .....	21
	Incizní gastropexe .....	22
	Belt-Loop gastropexe .....	22
	Cirkumkostální gastropexe.....	23
	Trubková gastropexe .....	23
	Incorporating gastropexe.....	23

Gastrokolopexe.....	23
3.9.8 Pooperační péče.....	24
<b>3.10 Prevence.....</b>	<b>24</b>
3.10.1 Laparoskopická gastropexe.....	25
<b>4 Praktická část.....</b>	<b>26</b>
<b>4.1 Dilatace žaludku u labradora.....</b>	<b>26</b>
4.1.1 Příjem pacienta s podezřením na GDV.....	26
4.1.2 Chirurgický zákrok.....	27
4.1.3 Hospitalizace.....	28
<b>4.2 Dilatace a volvulus žaludku – další případy.....</b>	<b>28</b>
4.2.1 Případ 1.....	28
4.2.2 Případ 2.....	29
4.2.3 Případ 3.....	29
4.2.4 Případ 4.....	30
<b>5 Diskuze.....</b>	<b>31</b>
<b>6 Závěr.....</b>	<b>32</b>
<b>7 Literatura.....</b>	<b>33</b>
<b>8 Seznam obrázků.....</b>	<b>37</b>

## 1 Úvod

V této bakalářské práci jsou sepsány informace o dilataci a volvulu žaludku u psů včetně příčin, diagnostiky, příznaků, terapie a prevence. Následně jsou zde popsány tři konkrétní klinické případy dilatace a volvulu žaludku u psů a dva případy prosté dilatace bez volvulu.

Dilatace a volvulus žaludku u psů je život ohrožující stav, kdy dochází k rozšíření žaludku a jeho stočení kolem podélné osy až o 360°. Stočení bývá po směru hodinových ručiček a způsobí neprůchodnost vrátníku a kardie žaludku. Následně se mohou rozvinout další zdravotní problémy. Častá je srdeční arytmie, dysfunkce myokardu a nekróza žaludku. Dalším problémem je hypovolémie, protože při GDV dochází k břišnímu krvácení, a tedy ke ztrátě intravaskulárního objemu. Vlivem snížení celkového objemu hrudníku může dojít k ohrožení dýchání a v těžkých případech dochází ke kolapsu plicního laloku (Rozanski 2014).

U tohoto syndromu hraje čas významnou roli pro přežití pacienta, a proto je nutná velmi rychlá diagnostika. Doba mezi projevem prvních příznaků a začátkem vyšetření na veterinární klinice by neměla být delší než 4 hodiny. Poté se zvyšuje úmrtnost pacientů (Roselli 2022).

Dilatace a volvulus žaludku nejčastěji postihuje psy obřích plemen se širokým hrudníkem jako je například německá doga, bernský salašnický pes nebo bernardýn (Glickman et al. 2000; Briones et al. 2020).

Prostá dilatace se oproti dilataci s volvulem žaludku objevuje méně často. Jedná se o rozšíření žaludku způsobené nadměrným příjmem krmiva, vody či plynů. Prostá dilatace obvykle není tak závažná jako s volvulem (Tivers & Brockman 2009). V obou případech je pro potvrzení diagnózy nutné zhotovit nativní rentgenové snímky, díky kterým následně rozeznáme, zda se jedná o prostou dilataci nebo i volvulus žaludku. Při prosté dilataci se sondou vypustí plyny či tekutina ze žaludku. Pokud RTG snímek ukáže dilataci s volvulem žaludku, provede se trokarizace a následně dekomprese žaludku za účelem zlepšení kardiiovaskulárních a respiračních funkcí (Broome & Walsh 2003; Rosseli 2022). Poté už je nezbytné zahájit chirurgický zákrok, který začíná derotací žaludku. Někdy dochází také k volvulu sleziny (Broome & Walsh 2003). Jeden z posledních, ale nejdůležitějších kroků zákroku je gastropexe (Allen & Paul 2014). Existuje několik technik gastropexe, ale výběr záleží na preferenci lékaře, který zákrok provádí (Broome & Walsh 2003).

Intenzivní pooperační péče je dalším krokem pro přežití pacienta. Po pár dnech je možné pacienta propustit domů, ale je velice důležité majitele informovat o následné stravě a režimu psa. Nutná je omezená aktivita, venčení jen na vodítku a krmivo podávat několikrát denně po menších dávkách (Bruchim & Kelmer 2014).

Existuje více doporučení jak dilataci a volvulu žaludku předejít. Jedná se například o rozdělení denní krmné dávky na více menších a snížení rychlosti požívání. Také je vhodné podstoupit preventivní gastropexi, díky které se riziko rozvoje GDV podstatně snižuje (Broome & Walsh 2003). Preventivní gastropexi lze provést laparoskopicky, nemusí se tedy otevírat břišní dutina. Zákrok je rychlejší a méně invazivní (Allen & Paul 2014; Rosseli 2022). Také je možnost preventivní gastropexe s otevřením břišní dutiny, a to například pokud pes podstupuje kastraci nebo akutní operaci břišní dutiny (Vaga 2023).

## **2 Cíl práce**

Cílem bakalářské práce bylo vytvořit ucelený literární přehled týkající se problematiky dilatace a volvulu žaludku u psů a dále se zaměřit na konkrétní klinické případy dilatace a volvulu žaludku u psů a následně je popsat.

### 3 Literární rešerše

#### 3.1 Anatomie a fyziologie trávicího traktu psa

Trávicí trakt psa začíná ústní dutinou, kde již začíná mechanické zpracování potravy a promíchání se slinami. Trakt dále pokračuje hltanem (*pharynx*), jícnem (*esophagus*) a žaludkem (*ventriculus, gaster*). Jícen je na obou koncích uzavřen – na hltanovém konci kruhovým svěračem a při vstupu do žaludku česlem (*cardia*) (Reece 2011; Marvan et al. 2017).

Na žaludek navazuje tenké střevo (*intestinum tenue*), které je přibližně stejně úzké po celé své délce a vytváří kličky. U psa dosahuje délky 2-5,7 m. Skládá se ze tří částí, dvanáctníku (*duodenum*), lačnicku (*jejunum*) a kyčelníku (*ileum*). Do dvanáctníku ústí žlučovod a slinivka břišní (*pankreas*), jejíž šťáva se značně podílí na trávení. Nejdelším a nejdůležitějším úsekem tenkého střeva je lačník, a naopak nejkratší je kyčelník. Celý vnitřní povrch tenkého střeva je kryt sliznicí, pod kterou jsou umístěny cévy, nervy a vrstva hladké svaloviny. Tato vrstva způsobuje, že sliznice vytváří klky, které zvětšují povrch pro vstřebávání živin (Reece 2011; Marvan et al. 2017).

Kyčelník vyúsťuje do tlustého střeva (*intestinum crassum*) kyčelníkovým otvorem. Slepé střevo (*cecum*) je první částí tlustého střeva a u psa je pouze slabě vyvinuto. Další částí je tračník rozdělený na vzestupný, příčný a sestupný. U psa se vzestupný tračník nachází mezi slepým střevem a příčným tračníkem. Trávicí trakt dále pokračuje konečníkem (*rectum*), což je v podstatě část sestupného tračníku procházející pánevní dutinou (hranici mezi sestupným tračníkem a konečníkem nelze přesně určit). Konečník je roztažitelný a slouží pro skladování nestrávených zbytků potravy a formování výkalů. Rozšířenou částí konečníku je konečnicková výduť (*ampulla recti*), která se následně opět zužuje v řitní kanál (*canalis analis*). Na ten pak navazuje řitní otvor (*anus*) a je uzavírán mohutným svalovým svěračem (Reece 2011; Marvan et al. 2017).

##### 3.1.1 Anatomie žaludku

Pes má jednokomorový typ žaludku, což znamená, že dutina je jednotná. Žaludek rotuje podél dvou os. Jedna osa je přibližně 90° proti směru hodinových ručiček při pohledu kraniálně a druhá osa také přibližně 90° proti směru hodinových ručiček, ale při pohledu ventrálním směrem. Výsledkem je struktura ve tvaru C, nebo prohnutého hruškovitého vaku. Na žaludku pozorujeme dvě plochy – viscerální a parietální. Viscerální plocha směřuje spíše dorzálně a leží u levého laloku slinivky břišní (*pankreas*) a parietální směřuje ventrokraniálně a dotýká se jater (Evans & Lahunta 2013; Cornell 2016; Gaschen & Schaer 2016; Marvan et al. 2017).

Žaludek dále obsahuje malé a velké zakřivení. Velké zakřivení tvoří konvexní hranici žaludku, která se táhne od česla k vrátníku (*pylorus*). Oproti velkému zakřivení tvoří malé zakřivení konkávní hranici mezi česlem a vrátníkem. Jedná se tedy o nejkratší vzdálenost mezi těmito dvěma díly (Evans & Lahunta 2013; Cornell 2016).

Vstup jícnu do žaludku se nazývá česlo, ale nejedná se o jasný útvar, spíše o pokračování jícnu v malé zakřivení. Dno žaludku (*fundus ventriculi*) je velký slepý výběžek přecházející v tělo žaludku (*corpus ventriculi*), což je velká střední část orgánu. Prodlužuje se

od dna k vrátníkové části. Vrátníková část je distální třetina žaludku trychtýřovitého tvaru a směřuje do dvanáctníku (Evans & Lahunta 2013; Marvan et al. 2017).

Žaludek je roztažitelný orgán, zvláště u štěnat. Při plnění migruje kaudovětrálně a rozpíná se až k břišní stěně. Jídlo v žaludku psa zůstává od 10 do 16 hodin. Jeho kapacita u psů se pohybuje v rozmezí 0,5-8 litrů, kdy záleží na plemeni (Evans & Lahunta 2013). Sliznice žaludku masožravců (tedy i psa) je zcela žláznatá a skládá se z cylindrického epitelu. Normální barva sliznice těla žaludku je růžová až šedočervená a v oblasti vrátníku světlejší. Ke sliznici je připojena svalovina uspořádaná do tří vrstev – povrchová podélná, střední kruhová a vrstva vnitřních šikmých vláken. Podélná vrstva je znatelná především na obou zakřiveních žaludku a kruhová na vrátníku, kde tvoří svěrač. Vrstva šikmých vláken je nejmarkantnější při česle (Cornell 2016; Marvan et al. 2017).

### 3.1.2 Fyziologie žaludku

Žaludek slouží ke skladování potravy a zároveň zde probíhá trávení. Jedná se o rozšířenou část trávicí trubice. Uvnitř žaludku se nachází žláznatý epitel, sliznice tedy obsahuje žlázy, které zajišťují sekreci žaludečních šťáv. Jsou zde tři typy žlázek – kardiální produkující hlen, fundální produkují kyselinu chlorovodíkovou (HCl) a pepsinogeny a pylorické žlázy produkují hlen a gastrin (Reece 2011; Cornell 2016).

Buňky produkují HCl, pepsinogeny, hormon gastrin a mucin. Kyselina chlorovodíková je jedna z nejdůležitějších součástí žaludeční šťávy, protože zodpovídá za nízké pH žaludku. Tím, že je v žaludku nízké pH, tak zde lépe denaturují bílkoviny a molekuly jsou lépe přístupné. Dále usnadňuje vstřebávání železa, vápníku a některých vitamínů. HCl také aktivuje pepsinogeny, což jsou prekurzory proteolytického enzymu pepsinu. Přeměna pepsinogenu na pepsin probíhá také v žaludku a pepsin zahajuje trávení bílkovin. Sekreci HCl stimuluje gastrin, ten je uvolňován do krve (na rozdíl od pepsinogenu a HCl, které jdou přímo do dutiny žaludku) (Reece 2011; Cornell 2016).

Pepsinogeny a kyselina chlorovodíková jsou agresivní a je třeba zajistit, aby neprobíhalo trávení i stěny žaludku a tomu zabraňuje mucin (hlen).

V žaludku také probíhá štěpení močoviny ureázou, štěpení tuků lipázou a vstřebávání železnatých iontů pomocí gastroferinu. Sliznice žaludku dále produkuje glykoprotein, který se nazývá vnitřní faktor a ten se spojuje s vitamínem B<sub>12</sub> a napomáhá jeho vstřebávání ve střevě (Reece 2011; Cornell 2016).

### 3.1.3 Trávení v žaludku

V žaludku probíhá trávení především chemické, ale ve stěně je umístěno hladké svalstvo ve třech směrech, které umožňuje motoricky promíchávat potravu s trávicími šťávami. Trávicí šťávy žaludku však nejsou produkovány neustále, pokud neprobíhá trávení tak sliznice žaludku produkuje pouze hlen a šťávu z vrátníku. Sekreci žaludeční šťávy můžeme rozdělit do tří fází – reflexní, žaludeční a střevní. První probíhá fáze reflexní, která začíná už když se potrava nachází v dutině ústní, a to pomocí podmíněných i nepodmíněných reflexů v důsledku podráždění mechanoreceptorů a chemoreceptorů. Poté přichází na řadu fáze žaludeční. Krmivo se dostává do žaludku, působí na jeho stěny, což způsobí druhou vlnu sekrece šťávy. Poslední – střevní fáze probíhá, když je potrava v tenkém střevě, konkrétně ve dvanáctníku.

Dvanáctník začne produkovat gastrointestinální hormon, ten se dostane do krve a dále ovlivňuje funkci žaludečních žláz (Reece 2011; Sláma et al. 2015).

### 3.1.4 Zvracení a dávení

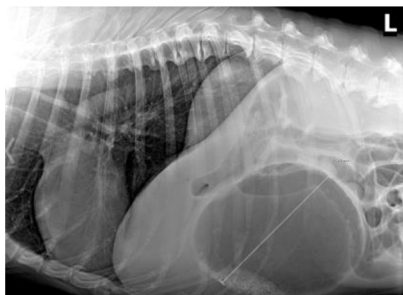Zvracení je reflexní děj, kdy dochází k vyloučení obsahu žaludku, a dokonce i prvních úseků dvanáctníku. Centrum pro zvracení se nachází v prodloužené míše. Příčiny nejsou vždy pouze v žaludku, mohou pocházet i z jiných orgánů, které ani nemusí být součástí trávicí soustavy. Zvracení většinou předchází nevolnost, zblednutí kůže, hypersalivace (nadměrné slinění) a časté polykání. Dále také velké kontrakce dvanáctníku, které přesouvají tráveninu do žaludku. Další kontrakce probíhají vrátníkem a zavírá se záklopka hrtanu. Bránice se také stahuje a tím je obsah žaludku vylučován ven z těla (Elwood et al. 2010; Sláma et al. 2015).

Dávení je pokus o zvracení, při kterém se ale nedaří vypudit tráveninu z organismu. Častý je výskyt u dilatace a volvulu žaludku, kdy přes jakousi bariéru trávenina nemůže projít. Kontrakce bránice a břišního lisu často dávení předchází, stejně tak nevolnost. Projevy jsou podobné expektoraci, kdy pes vykašlává z dýchacích cest, a proto si dávení s expektorací někteří lidé pletou (Klimeš et al. 2000; Urbanová 2020).

## 3.2 Dilatace žaludku

S dilatací žaludku se můžeme nejčastěji setkat u štěňat. Studie uvádí, že prostá dilatace oproti dilataci s volvulem žaludku se objevila u 22 % psů (Tivers & Brockman 2009). Bývá způsobena nadměrným příjmem krmiva, ale i tekutinou (nadměrným pitím) či plyny (při respiračních problémech). Jedná se o zvětšení žaludku s rotací maximálně do 90°. K úlevě někdy stačí eruktace (říhání) nebo zvracení. Můžeme pozorovat zvětšené břicho, pes se dává nebo je apatický. Dalším klinickým příznakem je již zmíněná eruktace.

Abychom diagnózu potvrdili, je nutné zhotovit nativní RTG snímek, a na jeho základě vyloučit syndrom dilatace a volvulu žaludku. Zejména u velkých plemen dilatace často souvisí i s volvulem žaludku. Dilatace se řeší vypuštěním plynu či tekutiny ze žaludku pomocí sondy a případně laváž žaludku (výplach). Dalším řešením je podání emetik, která vyvolají zvracení. Nelze je ale aplikovat ve všech případech, ale pouze pokud víme, že nedošlo k požití ostrého předmětu. Po terapii je potřeba pacienta sledovat a zajistit, aby nedostal žádnou potravu perorální cestou po dobu 24 hodin. Po uplynutí této doby se začíná pes postupně rozkrmovat. Prognóza je v 99 % příznivá, pokud nedojde k rozvoji syndromu dilatace a volvulu žaludku (Klimeš et al. 2000).



Obrázek 1: Rentgenový snímek pravé strany břicha znázorňující prostou dilataci žaludku u psa



### 3.3 Syndrom dilatace a volvulu žaludku (GDV)

Dilatace a volvulus žaludku je život ohrožující stav převážně u psů a lze jej charakterizovat jako akutní stočení žaludku kolem podélné osy typicky po směru hodinových ručiček. Toto zkroucení způsobí neprůchodnost vrátníku a kardiie žaludku (Roselli 2022). Byl však popsán případ, kdy se žaludek stočil proti směru hodinových ručiček. Jedná se ale o vzácný stav. Nesprávná diagnóza dilatace žaludku a volvulu proti směru hodinových ručiček může oddálit definitivní chirurgický zákrok a vést k vyšší morbiditě a mortalitě (Zweig & DeGroot 2022). Proti směru se žaludek otáčí maximálně do 90° kvůli jeho tvaru, ale prakticky se stupeň rotace určuje pouze u otočení po směru. Rozeznáváme stočení menší než 180° a větší než 180°, někdy může dojít k přetočení až o 360° (Klimeš et al. 2000; Altuzarra et al. 2018).

Ukutečnilo se několik pokusů, které zkoumaly, zda primárně dochází k dilataci a až poté ke stočení žaludku nebo naopak. Bohužel definitivní výsledky nebyly zveřejněny. Podle Klimeše et al. (2000) nemůže stočení vzniknout na zvětšeném žaludku. Zvětšený žaludek je zafixován mezi okolními orgány a není příliš pravděpodobné, aby se v tomto stavu sám od sebe otočil.

V důsledku přetočení a roztažení žaludku se mohou rozvinout další zdravotní problémy. Může se jednat například o snížený návrat krve do srdce z duté a portální žíly, poranění myokardu (střední vrstva srdce), hypovolémii (snížený objem obíhající krve), žaludeční ischemii (místní anémie), nekrózu nebo dokonce smrt zvířete. Nutná je velmi rychlá diagnostika a následná chirurgická léčba (Marvan et al. 2017; Roselli 2022). Doba mezi klinickými příznaky a přijetím pacienta musí být maximálně 4 hodiny. Bylo zjištěno, že pokud je tato doba delší nebo rovna 5 hodinám, zvyšuje se úmrtnost pacientů na 46 % (Roselli 2022).

#### 3.3.1 Žaludeční plyny u dilatace a volvulu žaludku

Původ plynů v žaludku při dilataci a volvulu je často sporný. Byla testována hypotéza, zda je přítomnost plynů způsobena aerofagií (polykání vzduchu). Plyn v žaludku byl bohatý na oxid uhličitý (13-20 %), ale obsah atmosférického vzduchu je menší než 1 %. Z toho vyplývá, že roztažení žaludku plynem u GDV není způsobeno aerofagií, a tudíž byla tato hypotéza vyvrácena. Výsledkem studie také bylo, že přítomnost plynů v žaludku je způsobena bakteriální fermentací, a to buď z bakterií, které zvíře pozřelo s krmivem, nebo ze střevní flóry, což je poměrně časté. Bakteriální fermentace probíhá rychle a vysvětluje produkci oxidu uhličitého a dalších látek. Různé substráty, které reagují se střevními bakteriemi, mohou produkovat 675 ml až 18 000 ml plynu na 450 g substrátu během pouhých 4 hodin. Proto je nutné, co nejrychleji vyhledat veterinárního lékaře (Van Kruiningen 2013).

#### 3.3.2 Kardiovaskulární a systémové účinky dilatace a volvulu žaludku

Kardiovaskulární projevy dilatace a volvulu žaludku zahrnují šok, srdeční arytmie a dysfunkci myokardu. Kardiovaskulární dysfunkce je považována za primární systémový vedlejší účinek, který přispívá k časně morbiditě a mortalitě psů s GDV. Konečným výsledkem je snížená dodávka kyslíku do tkání a klinické projevy šoku. Pravděpodobný je výskyt kombinace obstrukčního, distribučního, hypovolemického a kardiogenního šoku (Rozanski 2014).

Obstrukční šok nastává při výrazné dilataci žaludku, kdy dochází ke kompresi (snížování objemu) nízkotlakých intraabdominálních žil, včetně portální žíly, žil sleziny a zadní duté žíly. To má za následek snížení žilního návratu do srdce a tepového objemu. Proto se zvyšuje tepová frekvence, ale tato kompenzace je však obvykle nedostatečná. V závislosti na stavu kompenzace může být doba doplňování kapilár rychlá nebo prodloužená.

Distribuční šok je typický hromaděním krve v břišních orgánech, což je způsobeno sníženým žilním návratem a zvýšeným žilním tlakem. Narušení průtoku krve slezinou často vede k překrvení sleziny a splenomegalii (Rozanski 2014).

Dalším šokem je hypovolemický. Prostřednictvím břišního krvácení dochází ke ztrátě intravaskulárního objemu. Ztráta krve bývá relativně malá a typicky nastává v důsledku prasknutí malých žaludečních cév, když se objeví volvulus žaludku. Obstrukce přítoku žaludku brání perorálnímu příjmu vody (Rozanski 2014).

V důsledku dysfunkce myokardu (srdeční svaloviny) a srdečních arytmií může nastat kardiogenní šok. Srdeční arytmie se objevují přibližně u 40 % psů s GDV, pravděpodobně v důsledku ischemie myokardu (Rozanski 2014).

U psů s GDV může dojít k ohrožení dýchání. Dilatací žaludku a zvýšeným intraabdominálním tlakem se sníží celkový objem hrudníku a brání tak inspiraci. Následkem je hypoventilace a nesoulad ventilace-perfuze, ke kterému dále přispívá snížený plicní průtok krve v důsledku sníženého srdečního výdeje. V těžkých případech může dojít ke kolapsu plicního laloku. Rozvoj předoperační i pooperační aspirační pneumonie je dalším nebezpečím, které psům hrozí. Protože psi s GDV mají často při projevu zrychlenou dechovou frekvenci a dušnost, může být obtížné rozpoznat přítomnost zmíněné aspirační pneumonie pouze na základě klinických příznaků. Proto se doporučují předoperační rentgenové snímky hrudníku k identifikaci důkazů aspirační pneumonie a vedení antimikrobiální terapie. Tato problematika byla dokumentována ve skupině 101 psů s GDV. 27 % z nich bylo tachypnoických a 20 % mělo zvýšené dechové úsilí. U dalších 2 % se objevila respirační tíseň a u 14 % známky aspirační pneumonie na předoperačních rentgenových snímcích hrudníku (Green et al. 2012; Rozanski 2014).

Nekróza žaludku je obávanou komplikací GDV, protože přispívá k morbiditě a mortalitě. Žaludeční průtok krve je snížen v důsledku komprese, trombózy nebo přetržení slezinných, krátkých žaludečních tepen nebo obou, zvýšení intragastrického tlaku a sníženého srdečního výdeje. Stupeň dilatace a stupeň a trvání volvulu nejspíš přispívá k riziku žaludeční nekrózy i její závažnosti. Během chirurgického zákroku se životaschopnost žaludku posuzuje na základě celkového vzhledu žaludku a jeho struktury. Také se klade důraz na zachování arteriálního krvácení, pokud je žaludek naříznut. Příznakem nekrózy žaludku je šedé až černé zbarvení a hmatatelné ztenčení. U zhruba 19-41 % psů s žaludeční nekrózou je nutné provést částečnou gastrektomii (odstranění části žaludku) (Rozanski 2014).

V některých případech GDV je zasažena i slezina. (viz kapitola Vliv splenektomie na výskyt dilatace a volvulu žaludku u psa)

Při dilataci a volvulu žaludku může dojít i k akutnímu poškození ledvin. Nejedná se však o událost, ke které by docházelo příliš často. Dvě studie dokumentovaly poškození ledvin u 9 ze 112 a u 3 ze 130 psů s GDV. V obou studiích byla tato dysfunkce významným rizikovým faktorem úmrtí (Rozanski 2014). Byly vysloveny dvě hypotézy. První hypotéza byla, že psi s GDV mají zvýšené koncentrace biomarkerů ledvin ve srovnání se zdravými psy. Druhou

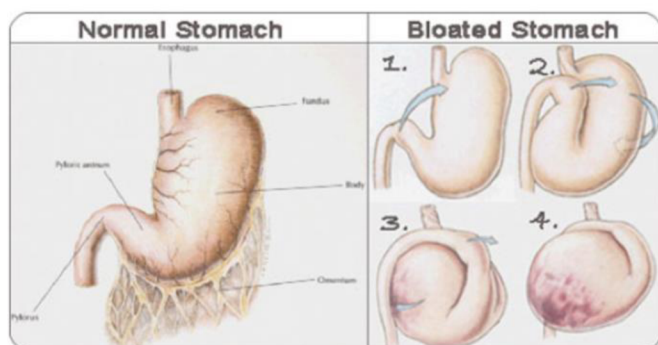
hypotézou bylo, že psi, kterým je během zákroku intravenózně podáván lidokain, mají naopak nižší koncentrace těchto biomarkerů oproti psům, kteří ho nedostávali. Proto byla provedena studie k vyhodnocení koncentrací biomarkerů ledvin u psů s GDV s i bez intravenózně podaného lidokainu. Lidokain je anestetikum a antiarytmikum, také díky svému analgetickému potenciálu zabraňuje bolesti, čímž snižuje použití opioidů během operace. Dále vykazuje antioxidační a protizánětlivé účinky. Nicméně výsledky této studie ukazují, že podávání lidokainu neovlivnilo koncentrace biomarkerů ledvin u psů s GDV (Bruchim 2012; Adamik 2023).

U psů s GDV jsou dále pozorovány abnormality acidobazického stavu. Jedná se o nerovnováhu mezi kyselými a zásaditými látkami. Dochází k metabolické acidóze, která je způsobena sníženou dodávkou kyslíku tkáním. Dále k metabolické alkalóze, kdy se snižuje hladina chloridů a v důsledku hypoventilace dojde k respirační acidóze. Vzhledem k možnosti souběžných protichůdných primárních poruch však může být hodnota pH v normě (Rozanski 2014).

### 3.3.3 Prognóza

Byla provedena studie, jejíž cílem bylo stanovit vzorec mortality u psů s dilatací a volvulem žaludku. Do studie bylo zařazeno 498 psů. Přibližně 64 % z nich přežilo propuštění z veterinární nemocnice a 36 % zemřelo. Předoperační eutanázie, tedy nepřežití bez úmyslu léčit, představovaly většinu mortality GDV. Vzhledem k vysoké míře úmrtnosti ještě před operací je pravděpodobné, že je důležité zaměřit se na prevenci tohoto onemocnění, protože prevence ovlivní větší zlepšení celkové mortality než snaha o zlepšení léčby. O prevenci více v kapitole Prevence (Sharp et al. 2020). Rozanski & Sharp (2014) tvrdí, že v posledních 30 letech došlo k obrovskému pokroku v předoperační stabilizaci psů s GDV, stejně tak v chirurgických a pooperačních intervencích. Také uvádí, že se GDV posunul z obávaného a téměř nepřežitelného stavu do stavu s mírou přežití více než 80 % u léčených psů.

U tohoto onemocnění platí – čím dříve dostane pacient první pomoc, tím má vyšší pravděpodobnost se uzdravit (Klimeš et al. 2000). Cílem studie bylo vyhodnotit techniku okamžité a odložené chirurgické léčby dilatace a volvulu žaludku u psů. U všech psů zařazených do této studie byla provedena dekomprese žaludku a pokud tato fáze proběhla úspěšně, následná operace byla odložena. Výsledky studie naznačují, že u některých psů je možné odložit korekční operaci, ale byl by důležitý pečlivý výběr případů (Bergman 2021).



Obrázek 2: Normální žaludek a porovnání jednotlivých fází dilatace a volvulu žaludku psa

### 3.4 Chronický volvulus žaludku

Na rozdíl od GDV je chronický volvulus žaludku u psů neobvyklý. Diagnóza chronického volvulu oproti akutnímu je jemnější, protože klinické příznaky nejsou tak dramatické. Psi postižení tímto onemocněním vykazují nespecifické, chronické gastrointestinální příznaky, jako jsou například zvracení, anorexie nebo úbytek na hmotnosti, a také dilatace, která sama odezní. Byl popsán jako rotace vrátníku o 45-180° většinou po směru hodinových ručiček, aniž by způsobila úplnou neprůchodnost trávicích cest a akutní dilataci žaludku (Hartman et al. 2018; Briones et al. 2020). Toto onemocnění může trvat přerušovaně týdny nebo měsíce. Střídají se období klidu a ataků. Diagnostikovat chronický volvulus žaludku je daleko obtížnější než GDV. Je potřeba zhotovit nativní rentgenové snímky, a to nejlépe v době ataků. Někdy je potřeba rentgenové vyšetření opakovat po několika dnech až týdnech. Typická je abnormální poloha žaludku. Jediná cesta k vyřešení problémů, které s sebou nese chronický volvulus žaludku je operace. Jedná se o gastropexi. Studie prokazuje, že šest ze sedmi pacientů reagovali dobře na tuto chirurgickou léčbu (Klimeš et al. 2000; Monnet 2003; Hartman et al. 2018).

### 3.5 Dilatace a volvulus žaludku u kočky

Jak již bylo zmíněno, dilatace a volvulus žaludku postihuje převážně psy a u koček se vyskytuje jen velmi vzácně. Leary & Sinnott-Stutzman (2018) tvrdí, že v literatuře je popsáno pouze 8 případů GDV u koček za více než 40 let. Austejjord (1996) však popisuje 10 případů. Ve 3 případech byl zvětšený abdomen jediný příznak. U 4 se objevila kombinace zvětšeného abdomenu a dušnosti. Léčba byla úspěšná v 7 případech z 10 a 3 kočky zemřely.

Na rozdíl od psů s GDV, u kterých se projevují typické příznaky související s gastrointestinálním traktem, kočky s GDV vykazují známky respirační tísně. Jeden z hlavních příznaků GDV u psů, neproduktivní zvracení, nebyl pozorován v žádném případě u koček. Zvýšený nitrobřišní tlak snižuje celkový objem hrudníku a poddajnost hrudní stěny. Může vést až k částečnému kolapsu plicního laloku. Kolaps má za následek snížení dechových objemů, a to může způsobovat hypoventilaci (Leary & Sinnott-Stutzman 2018). Leary & Sinnott-Stutzman (2018) popisují 2 případy brachycefalických koček, kdy ani na jednom předoperačním rentgenovém snímku hrudníku nebyly zaznamenány žádné známky pneumonie (zápal plic) nebo plicních abnormalit. Následně bylo vyvozeno, že respirační potíže souvisí s bolestí a napnutím břicha. Tím, že se jednalo o brachycefalická plemena koček, docházelo k ještě závažnějšímu zhoršení respiračních potíží.

U psů i u koček dochází k poruchám acidobazické rovnováhy, proto je nezbytná pečlivá analýza krevních plynů a elektrolytů v krevním séru, aby se mohla tekutinová terapie přizpůsobit každému pacientovi individuálně (Leary & Sinnott-Stutzman 2018). Více v kapitole Předoperační vyšetření.

### 3.6 Komplikace

S nástupem dilatace s volvulem žaludku jsou zahájeny fyziologické změny a pokud nedojde k rychlému zakročení, mohou se stát nevratnými. Může se jednat například o hypovolemický šok v důsledku zaškrcení a odumření části žaludku. Snížený návrat krve

dotou a portální žílou způsobí hypotenzní šok. Neurogení šok je zprostředkován přes receptory v aferentních nervech žaludku (Urbanová 2020).

Tím, že se GDV většinou rozvine ve večerních až nočních hodinách, je větší riziko přehlédnutí příznaků.

Mezi vnitřní rizikové faktory patří poloha a objem žaludku a laxita žaludečních vazů. Mezi vnější faktory řadíme dietu a hromadění žaludečních plynů. Ačkoli krmení malým počtem porcí a rychlost konzumace potravy hraje u některých psů určitou roli, přesný vliv krmiva na GDV je stále nejasný (Tivers & Brockman 2009).

### **3.6.1 Vliv splenektomie na výskyt dilatace a volvulu žaludku u psa**

Lokální účinky GDV se týkají žaludku a sleziny, kdy je narušen přívod krve do žaludku. V důsledku těsného anatomického vztahu žaludku a sleziny dochází k posunu velkého zakřivení žaludku a následně i sleziny (Tivers & Brockman 2009). Právě díky tomu, že spolu žaludek a slezina úzce souvisí, prováděl Goldhammer et al. (2009) studii, ve které se snažil zjistit, zda splenektomie, tedy chirurgické odstranění sleziny z důvodu poranění nebo nemoci, zvyšuje riziko dilatace a volvulu žaludku. V této studii byly pozorovány záznamy psů, kteří podstoupili splenektomii anebo jinou operaci břicha. Psi byli pozorováni 12 měsíců po operaci. Nebyl nalezen žádný rozdíl mezi výskytem GDV u psů po splenektomii a u psů po jiné operaci, takže závěrem lze říci, že splenektomie nemá zásadní vliv na následný výskyt GDV (Goldhammer et al. 2009).

Byrnes et al. (2017) prováděli podobnou studii. Sledovali 238 psů po splenektomii a pouze u 10 z nich se následně vyvinula dilatace a volvulus žaludku. Ve studii ale popisují, že po splenektomii není dostatek času na sledování výskytu GDV a někteří psi byli německé dogy, což jsou riziková plemena pro GDV. Je tedy obtížné určit, zda by se u těchto psů vyskytl syndrom dilatace a volvulu žaludku stejně, nebo bylo riziko pro GDV zvýšeno odstraněním sleziny. V závěru studie Byrnes et al. (2017) uvádí, že rozdíl ve výskytu GDV mezi psy, kteří podstoupili splenektomii, a psy, kteří podstoupili jinou operaci břicha, se jevil jako klinicky relevantní, ale statisticky nevýznamný.

## **3.7 Příčiny**

Dilatace a volvulus žaludku je u psů poměrně častý syndrom, může se ale objevit i u jiných druhů zvířat, a dokonce i u člověka, což je ale velmi vzácné. GDV se nejčastěji objevuje u těchto psích plemen: německá doga, bernský salašnický pes, bordeauxská doga, irský setr, výmarský ohař, bernardýn. Jedná se tedy o plemena velkého vzrůstu s hlubokým hrudníkem. Velmi často se GDV objevuje u psů se zvýšenou tělesnou hmotností a některé studie prokázaly, že výskyt se zvyšuje i s věkem. Navíc u psů, kteří jsou svými majiteli charakterizováni jako pohodoví a klidní, se onemocnění vyskytuje méně často než u psů, kteří jsou spíše nervózní a ustrašení. Mezi další rizikové faktory patří zhoršená regulace motility žaludku (například zpožděné vyprazdňování žaludku), krmení jedním typem potravy nebo pozření velkého množství potravy najednou, zánět žaludku a aerofagie. Dalším faktorem je pohlaví – častěji se s GDV setkáváme u samců. U kastrováných samců i samic se riziko rozvoje GDV mírně snižuje se srovnáním se sexuálně aktivními psy. Zvýšené uvolňování gastrinu může mít také vliv na rozvoj GDV, protože gastrin zpomaluje přesun krmiva ze žaludku

do dvanáctníku a je zodpovědný za zvyšování tlaku svěrače jícnu a tím blokuje říhání (Glickman et al. 2000; Battisti 2012; Bell 2014; Doubek et al. 2015; Briones et al. 2020). Zkoumána byla i souvislost mezi rozvojem GDV a meteorologickými událostmi, ale prozatím zůstává nejasná (Levine & Moore 2009).

Proběhlo několik studií, které prozkoumaly genetický základ GDV a bylo zjištěno, že výskyt tohoto onemocnění je častější u psů, v jejichž rodokmenu již bylo někdy zaznamenáno. Byla také vyslovena hypotéza, že faktory genetické náchylnosti spojené s GDV by mohly být imunitního původu. Toto tvrzení je založeno na společném výskytu GDV a zánětlivého onemocnění střev a také na tom, že imunitní systém může modulovat mikrobiom trávicího traktu a autoimunitu (Bell 2014; Briones et al. 2020).

### **3.7.1 Vztah mezi gastrointestinální motilitou a GDV**

Hodnocení motility žaludku u psů před a po GDV je komplikováno mnoha faktory. Například stres v důsledku hospitalizace nebo cestování, hladovění nebo stav nasycení, medikace nebo anestetika a další. Také existují pouze omezené informace o změnách gastrointestinální motility u nemocného zvířete. Metody popsané pro hodnocení motility zahrnují zobrazovací metody, sledovací studie nebo měření elektrického odporu.

Snížení motility střeva bylo dlouho spojováno s GDV, i když donedávna nebylo jasné, zda pozorovaný pokles motility byl příčinou nebo důsledkem GDV anebo obojím. Několik studií, které se tuto nejasnost pokoušely objasnit, zjistilo, že snížená motilita střev pozorovaná u psů s GDV není pravděpodobně důsledkem poškození způsobeného dilatací a volvulem žaludku. To naznačuje, že se může jednat naopak o vyvolávací faktor pro GDV. Není však známo, že zdraví psi, u kterých se nikdy nevyvine onemocnění, mají změněnou gastrointestinální motilitu (Gazzola 2014; Cornell 2016; Rozanski & Sharp 2021).

### **3.7.2 Cizí těleso v žaludku jako rizikový faktor**

Při léčbě klinických případů dilatace a volvulu žaludku u psů lékaři zaznamenávají, že cizí těleso v žaludku je během chirurgického zákroku často detekováno. Což naznačuje možný vztah mezi cizím tělesem v žaludku a rozvojem GDV. Na veterinární klinice Lago Maggiore probíhala studie, jejímž cílem bylo vyhodnotit, zda je přítomnost žaludečního cizího tělesa významným rizikovým faktorem pro GDV u psů. Také se snažili kvantifikovat změnu v pravděpodobnosti rozvoje GDV související s přítomností cizího tělesa v žaludku. Cizí těleso bylo definováno jako nestravitelný nebo pomalu stravitelný materiál nahmataný během vyšetření gastrointestinálního traktu, který způsoboval klinické příznaky nebo jehož rozměry byly více než 10 cm na délku nebo 2 cm na šířku (Battisti 2012).

Psi, kteří byli zařazeni do této studie, byli rozděleni do dvou skupin. První skupina zahrnovala psy s GDV a druhá psy bez GDV. U psů s GDV musel být na klinice uvedený kompletní lékařský záznam (datum přijetí, plemeno, věk, tělesná hmotnost, pohlaví, kastrační stav, potvrzená diagnóza GDV a operační zpráva obsahující popis nálezů vyšetření gastrointestinálního traktu). Psi bez GDV museli být starší 12 měsíců a jejich tělesná hmotnost minimálně 30 kg. Dále bylo nutné, aby v předchozím roce neprodělali GDV a aby na klinice podstoupili zákrok v břišní dutině z jiných důvodů než dilatace a volvulus žaludku. Také bylo

potřeba mít jejich kompletní lékařskou dokumentaci zahrnující podobné záznamy jako první skupina psů. Důvod zákroku musel být ale jiný než GDV.

Bylo zjištěno, že cizí těleso v žaludku je významným rizikovým faktorem pro rozvoj GDV u psů. Výsledky studie znázorňují, že pes velkého nebo obřího plemene s cizím tělesem v žaludku měl přibližně 5krát vyšší pravděpodobnost rozvoje GDV než podobný pes bez cizího tělesa v žaludku. Studie také ukázala, že zvýšením věku o 1 rok narůstá pravděpodobnost rozvoje GDV o téměř 16 % (Battisti 2012).

### 3.8 Diagnostika a příznaky

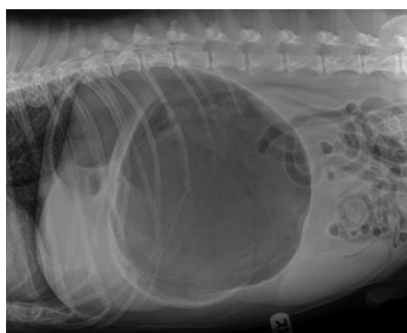
Klimeš et al. (2000) uvádí, že první příznaky GDV se objevují bezprostředně po nakrmení a syndrom je dále typický svým rychlým vývojem. Pes je neklidný a dochází ke zvětšení objemu břicha, salivaci (nadměrné slinění) a k neproduktivním pokusům o zvracení. Když se pes dáví, občas vyzvrací bílou pěnu, pravděpodobně se jedná o sliny, které pes není schopen spolknout a stále se mu vrací do ústní dutiny. Stav pacienta se rychle zhoršuje a je třeba neprodleně navštívit veterináře. U GDV platí pravidlo 4 hodin, kdy je nutné zahájit vyšetření a následnou léčbu maximálně 4 hodiny od projevu prvních příznaků. Pes bolestivě reaguje na palpaci břišní krajiny (Klimeš et al. 2000; Rosselli 2022).

Charakteristická je tympanie neboli nadmuté břicho, tachypnoe (zrychlené dýchání) a periferní pulz je většinou také zrychlený, ale někdy dělá velký problém ho palpat. Pokud zvíře trpí srdečními arytmiemi, pulz je často nepravidelný. Sliznice jsou bledé, ale v některých případech se stává, že jsou naopak překrvené. Také je typický prodloužený CRT (Klimeš et al. 2000; Tivers & Brockman 2009).

#### 3.8.1 Předoperační vyšetření

##### RTG vyšetření

Rentgenologické vyšetření břišní dutiny je bez pochyby nejdůležitější vyšetření k diagnostice GDV. Pravá laterální projekce zobrazí žaludek dilatovaný plynem a také kompartmentalizaci žaludku (výskyt dvojité bubliny). Někdy může být vidět i plynem dilatovaný jícn (Rosselli 2022). Na obrázku 3 je zobrazena pravostranná projekce psa s GDV. Konkrétně se jedná o 11letého psa německého ovčáka, který je kastrován. Lze vidět plynovou distenzi a kompartmentalizaci žaludku.



Obrázek 3: Rentgenový snímek pravé strany břicha psa s GDV

## Laboratorní vyšetření

V ideálním případě je psovi odebrána krev a následně proveden kompletní biochemický profil, který pomáhá odhalit případné poškození jiných orgánů. V případě tohoto onemocnění je potřeba co nejdříve zahájit chirurgický zákrok a většina vyšetření krve trvá minuty, či desítky minut. Často se tedy vyšetření krve ani neprovádí.

Pokud je ale GDV odhaleno relativně včas a na místě jsou k dispozici rychlé analyzátory pro rozbor krve, tak jedním z hlavních faktorů, na které je kladen důraz je laktát. Laktát je totiž spojován s prognózou GDV. Jedná se o produkt anaerobního metabolismu a akumuluje se za sníženého dodávání kyslíku do tkání. Byla provedena studie, která odhalila důkaz, že nižší hladina laktátu při GDV je spojena s nižší mortalitou (Rosseli 2022). Důležitý je také parametr acidobazické rovnováhy. Bylo totiž prokázáno, že během GDV se často vyskytuje těžká metabolická acidóza (snížené pH), což je výsledkem produkce kyseliny mléčné (Broome & Walsh 2003).

### 3.9 Terapie

Do terapie řadíme stabilizaci celkového stavu pacienta se zaměřením na kardiiovaskulární systém, dekomprese dilatovaného žaludku, chirurgický zákrok a pooperační péči, kam řadíme i návrat ke klasické výživě (Klimeš et al. 2000). Nejprve je třeba co nejrychleji stabilizovat stav pacienta a usnadnit tak anestezii. Pes by neměl být stabilizován dlouho protože bez chirurgické korekce může dojít k ischemii (nedokrvení) žaludku a sleziny (Broome & Walsh 2003).

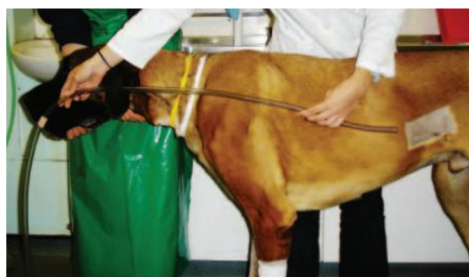#### 3.9.1 Trokarizace

V první řadě je potřeba vypustit vzduch ze žaludku. Toto lze provádět u pacienta, který je stále při vědomí. Nutné je oholit část kůže, vydezinfikovat a zavést jehlu s velkým kalibrem či kanylu, kterou následně proudí vzduch ze žaludku ven z těla. Pro výběr místa je možné použít rentgen nebo ultrasonografii. Většina lékařů ale nejčastěji palpují místo s největší distenzí (Rosseli 2022).

#### 3.9.2 Dekomprese žaludku

Dekomprese žaludku se provádí především za účelem zlepšení kardiiovaskulárních a respiračních funkcí. Pes je při tomto procesu již pod sedací (viz kapitola Anestezie, analgezie, antibiotikum). Nejprve je potřeba zvolit správnou velikost sondy a její délka musí odpovídat vzdálenosti od nosní dutiny po poslední žebro. Jakmile je sonda zasunuta do žaludku, začíná sondou vytékat jeho obsah (Broome & Walsh 2003). Na obrázku 4 můžeme vidět měření sondy, která je poté zavedena ústním otvorem, přes jícen, do žaludku a déle vyholený obdélník, kde byla provedena trokarizace.





Obrázek 4: Měření správné velikosti sondy před zákrokem

### 3.9.3 Podávání tekutin

Z důvodu sníženého průtoku krve je nutné zvýšit její objem. Doporučuje se používat intravenózní katetry velkých rozměrů, a to do cefalické nebo jugulární žíly. Zadní žíly nejsou pro terapii vhodné, protože je pravděpodobně přítomna obstrukce kaudální duté žíly. Používají se izotonické krystaloidy, které jsou bolusovány v šokových rychlostech nejprve 45-90 ml/kg a následně 20 ml/kg/h. Další infuzní terapie závisí na odpovědi organismu psa – mohou být použity koloidní roztoky nebo hypertonický fyziologický roztok (Broome & Walsh 2003; Rosseli 2022). Bylo zjištěno, že ve většině případů je možné obnovit perfuzi a zvrátit šok žaludeční dekompresí a mírnou rychlostí tekutinové terapie - 20-30 ml/kg Ringerova roztoku s laktátem jako bolus. A aby se minimalizovalo riziko post-ischemicko-reperfuzního poranění, je podávána dávka 5 ml/kg/h po dobu dalších 24 hodin (Bruchim & Kelmer 2014).

### 3.9.4 Anestezie, analgezie, antibiotikum

Jak již bylo zmíněno, před operací je třeba obnovit kardiovaskulární a respirační funkce, ale ne vždy se to podaří. Pacienti tedy často vstupují do anestezie například se srdečními arytmiemi nebo acidobazickými poruchami. Pokud je to možné, je důležité vyhnout se látkám, u kterých je známo, že mají arytmogenní vedlejší účinek (Broome & Walsh 2003).

Syndrom dilatace a volvulu žaludku bývá velice bolestivý, proto je důrazně doporučováno podávání analgetik (Roselli 2022).

GDV sice není bakteriální onemocnění, ale podání antibiotik je na místě. Je to z toho důvodu, že dilatace a volvulus žaludku způsobuje zhoršení žaludeční sliznice a zvýšenou permeabilitu, také špatný průtok krve v játrech a poškození imunitního systému. Je tu tedy riziko bakteriální infekce. Ačkoli mikrobiologické kultivační vyšetření krve neprokazuje přítomnost bakterií, hodnocení složení oxidu uhličitého (viz kapitola Žaludeční plyny u dilatace a volvulu žaludku) naznačuje bakteriální fermentaci (Rosseli 2022).

### 3.9.5 Chirurgická léčba

Chirurgická léčba GDV často zahrnuje další dekompresi, ale především korekci umístění žaludku – derotaci, hodnocení břišních orgánů a gastropexi (Broome & Walsh 2003; Rosseli 2022).

### 3.9.6 Derotace žaludku

Typické přetočení žaludku je v úhlu 180° až 270° po směru hodinových ručiček (Rosseli 2022). Anesteziolog musí být informován o úmyslu derotovat žaludek, protože v průběhu

dochází k uvolnění toxinů, které mohou vyvolat kardiovaskulární krizi (Broome & Walsh 2003). Pro repozici žaludku chirurg vytáhne vrátník zleva doprava ventrálním směrem, přičemž současně tlačí dno žaludku dorzálně (Rosseli 2022). Také se kontroluje žaludeční stěna kvůli posouzení životaschopnosti. V některých případech, konkrétně u 12,5 % případů byla pozorována nekróza žaludku. Zdravá stěna má obvykle růžovou až červenou barvu, kdy záleží na míře prokrvení a nekrotická tkáň bývá šedo zelená až černá a může být i drobná. Vzhled žaludeční sliznice ale není hlavní parametr, podle kterého se hodnotí životaschopnost žaludku. Tu hodnotíme podle krvácení z povrchu řezu. Nekrotická část stěny žaludku vyžaduje resekci. Na zdravé části žaludku se zahájí kontinuální obracecí steh nejčastěji z polyglykonátu, který je vstřebatelný. Když se chirurg přiblíží k nekrotické části, zatlačí ji směrem dovnitř do žaludku a další steh umístí opět do zdravé stěny. Nekrotická část se pak odlupuje a je trávena (Broome & Walsh 2003).

Slezina musí být také zkontrolována, často bývá zvětšená a ztuhlá. Po 5 až 10 minutách po repozici žaludku je třeba slezinu prohlédnout, zda se vrátila do normálního stavu. Někdy dojde k volvulu sleziny. V tomto případě se provádí částečná nebo úplná splenektomie (Broome & Walsh 2003). Potřeba splenektomie je uváděna u 9-23 % případů GDV (Rosseli 2022). Chirurg dále kontroluje žaludeční tepny a žíly, zda nedošlo k prasknutí a následně ke krvácení (Broome & Walsh 2003).

### **3.9.7 Gastropexe**

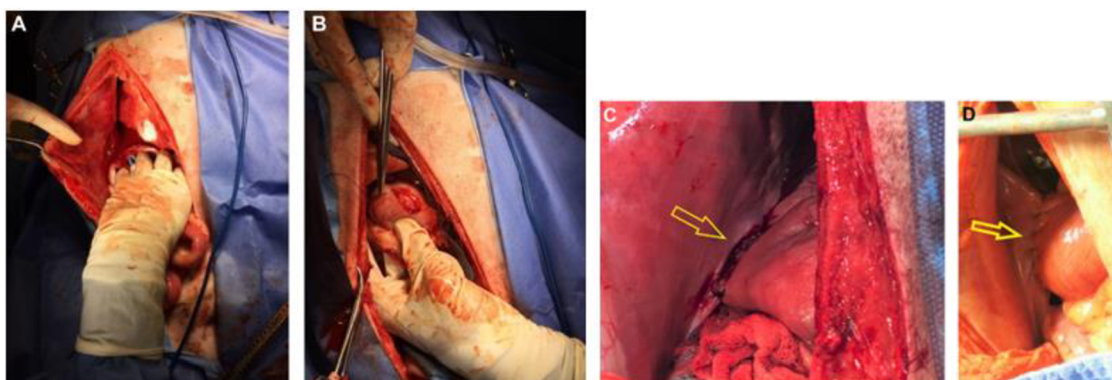
Gastropexe je chirurgicky vytvořené trvalé spojení (srůst) mezi vrátníkem žaludku a stěnou těla. Je nezbytná u pacientů po GDV, protože jinak je míra recidivy GDV více než 75 %. Gastropexe se dále provádí jako prevence GDV (viz kapitola Laparoskopická gastropexe) (Rosseli 2022). Existuje několik technik, které budou popsány v následujících kapitolách. Nicméně bez ohledu na zvolenou techniku se gastropexe provádí vždy na pravé straně v blízkosti posledního žebra. (Allen & Paul 2014). Byl však popsán případ, kdy byla provedena levostranná gastropexe a pokud je autorům studie známo, jedná se o první zprávu o gastropexi na levé straně. 6letá fena prodělala GDV, podstoupila chirurgický zákrok, kdy proběhla dekomprese a derotace žaludku a následná pravostranná gastropexe. 36 hodin po operaci se objevila recidiva dilatace žaludku s těžkou abdominální distenzí. Dekomprese žaludku sondou byla provedena 4krát za 72 hodin, ale pokaždé následovala recidiva dilatace. Endoskopické vyšetření ukázalo dilatovaný žaludek v normální poloze, avšak při velkém zakřivení žaludku byly pozorovány eroze a krvácení. Místo gastropexe bylo prohlédnuto a v pořádku. Následně byla endoskopicky provedena levostranná gastropexe. Po 12 hodinách byla fena krmena přes sondu a po 24 hodinách již sama přijímala potravu (Capitani 2014).

Pokud se gastropexe vykonává jako následek GDV, tak se jedná téměř vždy o otevřenou operaci (Allen & Paul 2014). Existuje málo srovnání mezi technikami gastropexe a výběr záleží na preferencích chirurga (Broome & Walsh 2003). Klimeš et al. (2000) uvádí, že ani gastropexe nezaručuje zabránění recidiv, riziko návratu GDV je ale podstatně nižší. Majitele je na to potřeba upozornit.

## Incizní gastropexe

Existuje spousta technik gastropexe, ale incizní je v literatuře uváděna nejčastěji. Nejspíše je to tím, že její provedení je technicky jednoduché a je zaznamenáno nízké riziko morbidity (Rosseli 2022). Studie hodnotící účinnost incizní gastropexe v prevenci uvádí míru recidivy u psů 0 % (Gazzola 2014). Jiná studie došla k závěru, že míra recidivy dilatace a dilatace s volvulem po incizní gastropexi může být srovnatelná s mírou recidivy u jiných metod gastropexe (Abel 2014).

Jedná se o otevřenou operaci, která začíná řezem dlouhým 4-7 cm ve vrstvě žaludeční stěny tvořené serózou a svalovinou a neměl by vstupovat do vnitřního prostoru žaludku. Řez probíhá rovnoběžně s dlouhou osou žaludku mezi malým a velkým zakřivením na úrovni vrátníku. Další řez prochází přes pobřišnici a pravý příčný břišní sval a je stejně dlouhý jako řez první. Probíhá paralelně se směrem svalových vláken. V závěru se oba řezy sešijí dohromady jednoduchým pokračujícím stehem (Allen & Paul 2014; Cornell 2016).

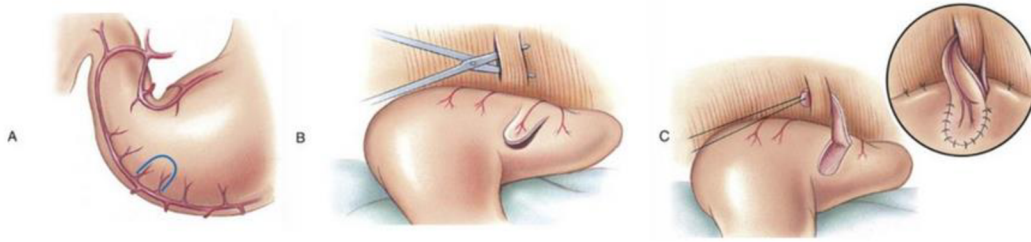

Obrázek 5: Postup incizní gastropexe

Obrázek 5 znázorňuje postup incizní gastropexe. Na obrázku A je proveden řez na pravé boční stěně těla přes přímý břišní sval. Řez stejné délky, ale ve svrchní vrstvě žaludku lze vidět na obrázku B a žlutá šipka na obrázku C míří na zahájené šití. Na obrázku D šipka zvyrazňuje dokončenou gastropexi.

## *Belt-Loop* gastropexe

*Belt-Loop* gastropexe neboli gastropexe s pásovou smyčkou začíná vytvořením laloku. Nejprve je potřeba udělat ze serózní a svalové vrstvy žaludku lalok. Lalok je velký přibližně 3krát 5 cm a je umístěn na úrovni vrátníku podél velkého zakřivení. Dále se vytvoří tunel v příčném břišním svaly a to tak, že jsou v něm provedeny dva 4cm řezy vzdálené 2-3 cm. Volný konec žaludečního laloku je provléknut tunelem v břišním svaly a přišit zpátky k žaludku. Pokud je lalok příliš úzký, může nekrotizovat. Nicméně tato komplikace nebyla v klinických studiích zaznamenána. Ve studii, kdy sledovali 21 psů 33 měsíců po této gastropexi, nedošlo k žádné recidivě (Broome & Walsh 2003; Allen & Paul 2014; Cornell 2016). Na následujícím obrázku (Obrázek 6) je znázorněn postup *Belt-Loop* gastropexe.



Obrázek 6: Postup Belt-Loop gastropexe

### Cirkumkostální gastropexe

Cirkumkostální gastropexe je podobná Belt-Loop gastropexi, rozdíl je v tom, že lalok neprochází tunelem, ale kolem žebra. Tato technika je spíše invazivnější povahy a často ji doprovází řada komplikací. Tunel se tvoří pod chrupavčitou částí 10. nebo 11. žebra nařiznutím pobřišnice a příčného břišního svalu. Žaludeční lalok je vytvořen stejně jako v *Belt-Loop* technice. Lalok je následně protažen tunelem, který obklopuje žebro za pomoci fixačních stehů (nemusí být použity). Dále je lalok opět přišit zpět k žaludku. Tato technika je zajímavá spíše historicky právě kvůli své invazivní povaze. Tato náročná technika je spojována se zvýšeným rizikem pneumotoraxu (kolaps plic) nebo zlomeniny žebra (Allen & Paul 2014).

### Trubková gastropexe

Jedná se o jednu z prvních technik gastropexe u psů. Její princip spočívá v používání Foleyova nebo silikonového katetru. Po korekci volvulu žaludku se do žaludku přes pravou břišní stěnu zavede Foleyho katetr. Na katetru je balónek, který se pomocí sterilního fyziologického roztoku nafoukne a zafixuje se k žaludku pomocí šití. Jemnou trakcí na katetru se žaludek dostane do kontaktu s pobřišnicí, ke které je následně přišit. Katetr je po 7-14 dnech odstraněn. Objevují se ale časté pooperační komplikace. Například poranění měkkých tkání nebo si pes hadičku odstraní předčasně sám. Tato technika se nedoporučuje ale hlavně z toho důvodu, že finální gastropexe je poměrně slabá. Také studie prokázala, že se objevuje 17% míra komplikací a u 2 z 24 psů se rozvinula septická peritonitida (zánět pobřišnice), která pro ně byla smrtelná. Jedná se o poměrně rychlou techniku, která je možná jednodušší na provedení, ale další nevýhodou je dlouhá doba hospitalizace (Allen & Paul 2014; Rosseli 2022).

### *Incorporating* gastropexe

Tato technika je velice rychlá. Chirurg nařizne vazivový pruh, který se táhne od mečovitého výběžku ke stydké kosti (*linea alba*), kam poté začlení žaludek. V jedné studii je popsáno, že k recidivě dilatace došlo u 7 % případů. Technika není doporučována, pokud není nutné náhle přerušit anestezii. Problémem je neúmyslné nařiznutí žaludku při následné potenciální operaci břicha (Broome & Walsh 2003).

### Gastrokolopexe

Gastrokolopexe byla poprvé popsána před přibližně 40 lety. Zákrok se provádí nařiznutím velkého zakřivení žaludku a příčného tračníku. Následně se tyto dvě tkáně sešijí k sobě nevstřebatelným stehem. Míra recidivy je 20 % (Allen & Paul 2014; Cornell 2016).

### 3.9.8 Pooperační péče

Pro přežití pacienta po prodělání GDV je nezbytná intenzivní pooperační péče. A to především léčba bolesti, ke které se používají například tyto léky: morfin, buprenorfin, metadon, fentanyl a další. Je ale nutné se vyhnout nesteroidním protizánětlivým lékům, aby se zabránilo potenciálním gastrointestinálním a renálním nežádoucím účinkům (Bruchim & Kelmer 2014).

Intravenózní tekutinová terapie pokračuje i po operaci, a to i u pacientů bez komplikací, těm se ale mohou snížit dávky. Dále je doporučeno opakovat krevní testy alespoň každých 12-24 hodin, kdy sledujeme především laktát, kreatinin, acidobazický stav a koncentraci elektrolytů. Také by se měla sledovat funkce srdce po dobu 24-48 hodin. U 40 až 70 % psů po GDV se vyskytují pooperační srdeční arytmie. V takových případech se zahajuje léčba. Zvláště pečlivě by měli být sledováni psi, u kterých se objevily důkazy aspirační pneumonie na RTG snímcích před operací. (Aspirační pneumonie je zánět, který je způsoben vdechnutím obsahu žaludku.) Tito pacienti by měli dostat intravenózní antimikrobiální léčbu. Vzhledem ke zvýšené náchylnosti k žaludečním ulceracím a regurgitaci u psů s GDV, je potřeba podat i léky, které se zaměřují na gastrointestinální trakt – například antiemetika. Zatím neexistují žádná konkrétní pooperační doporučení, co se týče výživy psů, ale je uznáváno, že pro obnovení motility trávicího traktu je nezbytná časná enterální výživa. Pes bez komplikací většinou začíná po 1-3 dnech po operaci konzumovat potravu sám (Bruchim & Kelmer 2014).

Po pár dnech je pacient propuštěn domů a majitele je třeba poučit o nutné omezené aktivitě psa. V případě potřeby musí krátkodobě psovi podávat antibiotika a analgetika a během dne je doporučeno podávat několik malých dávek měkkého krmiva (například konzervy, které doporučí veterinární lékař) (Bruchim & Kelmer 2014).

### 3.10 Prevence

Existuje několik doporučení, jak snížit výskyt dilatace a volvulu žaludku u rizikových plemen. Ideální je rozdělit denní krmnou dávku na několik menších a pokusit se snížit rychlost pojidání. Toho můžeme dosáhnout oddělením psů při krmení (v případě více psů v domácnosti). Mezi další doporučení patří omezení krmiv s částicemi menšími než 30 mm. Ve stresovém období je také větší riziko GDV. Dále je vhodné zvážit preventivní gastropexi, kterou lze provést endoskopicky (Broome & Walsh 2003). Preventivní gastropexie provedená endoskopicky lze provést v kombinaci s ovariektomií neboli s odstraněním vaječníků (Gandini & Giusto 2016).

Také je možnost gastropexie s otevřením břišní dutiny. Pokud pes podstoupí kastraci nebo akutní operaci břišní dutiny, rovnou lze uskutečnit incizní gastropexi, která je velice účinná. Byla provedena studie, zabývající se komplikacemi spojenými s preventivní incizní gastropexi prováděnou u psů s rizikem GDV. Závěrem bylo, že gastropexie je bezpečný postup, který by měl být prováděn u rizikových plemen psů v době kastrace nebo jako doplňkový postup během akutní břišní operace. Nějaká rizika se ale objevují téměř vždy (například krvácení nebo infekce). Mohou se objevit přechodné gastrointestinální problémy, které lze lékařsky zvládnout, ale je nepravděpodobné, že budou trvalé. Výhody zde převažují výskyt komplikací (Vaga 2023).

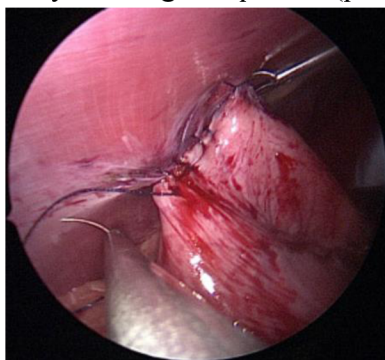


### 3.10.1 Laparoskopická gastropexe

Tato technika je minimálně invazivní a umožňuje lepší vizualizaci. Pokud laparoskopickou gastropexi srovnáme s otevřenými technikami, tak tato je spojena s nižší pooperační bolestivostí a zánětem. Také je pro ni typická kratší operační doba. Preventivní laparoskopická gastropexe probíhá v anestezii a bývá často spojena se sterilizací. Provádí se v dospělosti psa, kdy už je plně vyvinut, protože pokud by po gastropexi stále rostl, mohlo by to vést k nesprávné poloze gastropexe. Studie prokazují, že gastropexe neovlivňuje dobu průchodu potravy gastrointestinálním traktem (Allen & Paul 2014; Rosseli 2022).

Laparoskopická gastropexe zahrnuje vložení 3 portálů neboli vstupů. První umožňuje zavedení plynu pro lepší orientaci v místě gastropexe a je veden 1 cm kaudálně k pupku. Druhý vstup je pro nástroje a vede 3-4 cm kaudálně k mečovitému výběžku. Třetí vstup slouží pro kameru a je umístěn uprostřed mezi prvním a druhým vstupem. Sutura je zavedena stěnou těla nad vrátníkovou částí žaludku, kterou následně prochází a vrací se přes stěnu těla k místu vstupu jehly. Dále se provede řez do příčného břišního svalu v místě, kde je navržena gastropexe. Další řez se provádí v serózní a svalové vrstvě žaludku ve stejné orientaci jako je řez ve svalu. Sešití žaludku ke stěně se dělá buď pomocí šicího zařízení nebo laparoskopických držáků jehel. Záleží, jakou metodu si chirurg zvolí (Allen & Paul 2014).

I během této techniky gastropexe může dojít ke komplikacím. Jedná se například o proděravění sliznice žaludku nebo kardiovaskulární nestabilitu, kterou způsobil snížený krevní návrat v důsledku zavedení plynu (Allen & Paul 2014). Po operaci se polohování a vyprazdňování žaludku nemění (Rosseli 2022). Boscan et al. (2019) se pokusili zhodnotit motilitu žaludku u psů před a po preventivní laparoskopické gastropexi. K této studii bylo využito 9 zdravých psů velkých, tedy rizikových, plemen. Psi byli krmeni standardní stravou tři týdny před a tři týdny po zákroku. Během studie bylo měřeno pH, intragastrický tlak, teplota, frekvence kontrakcí a doba průchodu potravy. Tato studie prokázala, že motilita žaludku se u psů po preventivní laparoskopické gastropexi nezměnila. Bylo tedy zjištěno, že tato prevence nevyvolává gastroparézu (porucha vyprazdňování žaludku) (Boscan 2019).



Obrázek 7: Laparoskopická gastropexe

## 4 Praktická část

V praktické části bych ráda popsala konkrétní klinické případy GDV, kdy jedním se budu zabývat hlouběji a těmi dalšími okrajově.

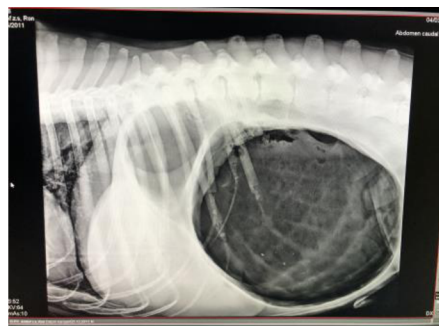
### 4.1 Dilatace žaludku u labradora

Na veterinární klinice LIVE v Litoměřicích proběhla operace dilatace žaludku u téměř 12 let starého samce labradora. V tuto dobu jsem zde plnila svou externí praxi. Byla jsem tedy přítomna u příjmu pacienta i u následného chirurgického zákroku.

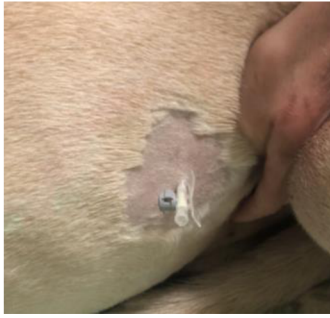#### 4.1.1 Příjem pacienta s podezřením na GDV

Ve večerních hodinách začala majitelka u svého psa pozorovat opakované pokusy o zvracení a zvětšení abdomenu. Pes byl okamžitě přijat jako urgentní pacient a ihned podstoupil RTG vyšetření, které potvrdilo dilataci žaludku. Na obrázku 8 lze vidět rentgenový snímek se zvětšeným žaludkem bez kompartmentu. Kompartment je typický pro volvulus žaludku. Přestože pacienti, u kterých byla diagnostikována pouze dilatace bez volvulu, ne vždy podstupují chirurgický zákrok, veterinární lékařka se rozhodla pro operaci. Stejný den ráno majitelka s labradorem navštívili jinou veterinární kliniku, kde byl psovi diagnostikován osteosarkom na kosti. Majitelka byla upozorněna na vysoké % postoperačních komplikací. Riziko komplikací se vzhledem k věku psa a jeho předešlé diagnóze ještě zvýšilo. Hrozí zejména nekróza a rozpad žaludku, zánět pobřišnice nebo celková sepse organismu. Tyto komplikace mohou nastat v průběhu 3-5 dnů po operaci. Majitelka se rozhodla pro operaci a podepsala tedy operační protokol, čímž souhlasila, že byla obeznámena s možnými riziky anestezie a že mohou nastat komplikace.

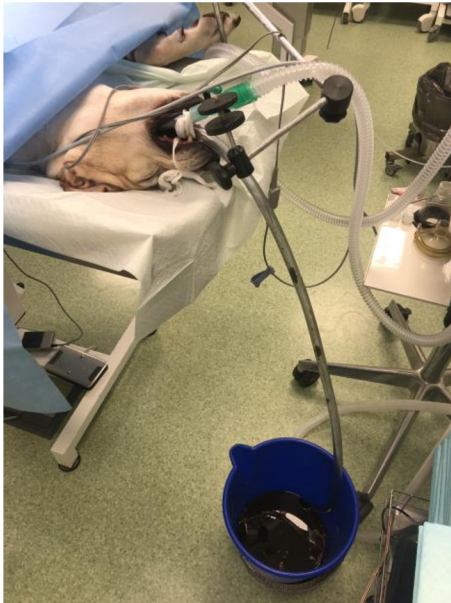Psovi byly podány anestetika a po celou dobu operace byla využívána inhalační anestezie. Před samotným zákrokem bylo ještě třeba odpustit vzduch ze žaludku. Lékařka palpovala místo s největší distenzí, které bylo následně oholeno, a zavedla kanylu, díky které mohl vzduch proudit ven z těla. Dalším krokem bylo vypustit obsah žaludku. Vzhledem k tomu, že se jedná o dilataci, je možné zavést sondu. Po vybrání správné velikosti, byla následně zavedena ústním otvorem až do žaludku. Vytékala voda tmavé až černé barvy s trochou potravy.



Obrázek 8: Rentgenový snímek pravé strany břicha psa (labrador)



Obrázek 9: Zavedená kanyla pro odpuštění vzduchu



Obrázek 10: Zavedená sonda pro vypuštění obsahu žaludku

#### 4.1.2 Chirurgický zákrok

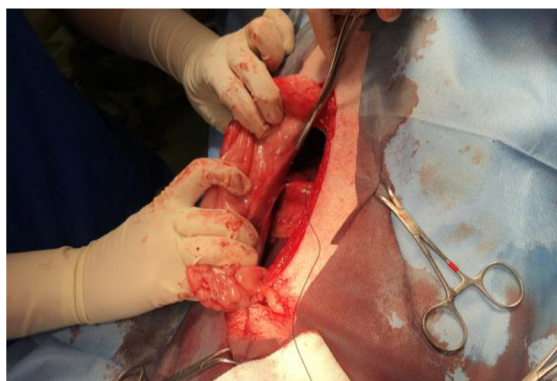
Poté, co byl pes uveden do umělého spánku, byl položen na záda a jako před každým chirurgickým zákrokem bylo třeba místo řezu, v tomto případě břišní krajinu, oholit a řádně dezinfikovat. Mezitím další veterinární sestry připravovaly sál a veškerý chirurgický materiál k operaci. Pes byl také napojen na EKG. Jakmile bylo vše nachystané, mohla začít samotná operace.

Po otevření břišní dutiny zde bylo vidět několik změn. Patrná byla splenomegalie neboli zvětšení sleziny. Co se týče žaludku, tak jeho stěnu pokrývala nekróza v rozsahu přibližně 1/3 velikosti žaludku. Také zde byly viditelné vředy a zřejmě bylo krvácení do žaludku.

Veterinární lékařka provedla invertování žaludku a zdravé části žaludku kolem nekrózy k sobě sešila tak, aby se nekrotická část nacházela uvnitř žaludku. Tato odumřelá část bude později natrávena. Přibližně v polovině operace byla vyndána sonda ze žaludku. Jeden z posledních kroků zákroku byla pravostranná gastropexe a poté zbývalo šitím opět uzavřít břišní dutinu. Následně byl pes umístěn na hospitalizaci a probuzen z anestezie.

Intravenózně pes dostal antibiotika, léky proti zvracení, proti bolesti a infuzní roztoky pro celkové zlepšení zdravotního stavu.





Obrázek 11: Pravostranná gastropexe

### 4.1.3 Hospitalizace

Druhý den ráno pes venku močil, vrtěl ocasem, celkově projevoval zájem o okolí a jedl s chutí malé porce jídla. Jídlo muselo být dietní. Konkrétně dostával konzervu Gastrointestinal od značky Royal Canin. Ten samý den odpoledne bylo provedeno ultrasonografické vyšetření. Břišní dutina byla suchá, bez nálezu volné tekutiny a ani zánět pobřišnice nebyl patrný. Venku očuchával okolí, ale zatím nekálel. Další den bylo znovu provedeno ultrasonografické vyšetření a vše bylo opět v pořádku. Pes vypadal šťastně a odpoledne kálel formovanou stolicí. Třetí den od operace byl propuštěn do domácí péče. Na doma dostal antibiotika, léky proti vředům, dietní konzervu a granule. Také bylo doporučeno jídlo podávat častěji během dne a v menších porcích.

I přes to, že pes úspěšně zvládl operaci i první dny po ní, tak musela být provedena eutanazie. Důvodem byl osteosarkom, kvůli kterému psovi otekla celá pánevní končetina. Přestože byl vykastrovaný, tak otok pokračoval až do šourku a do okolí konečnicku. Kálení bylo bolestivé.

## 4.2 Dilatace a volvulus žaludku – další případy

Dále jsem měla možnost být přítomna u dalších případů GDV, které se odehrály na stejné veterinární klinice, jako případ předešlý.

### 4.2.1 Případ 1

Fena bernského salašnického psa, u které byla diagnostikována dilatace a volvulus žaludku, měla dále v pyloru zaseknuté části polystyrenu. Část sice procházela do střev, ale některé kusy způsobovaly ucpání. To mělo za následek nahromadění vzduchu v žaludku, jeho dilataci a dále i volvulus. Zákrok proběhl bez komplikací a fena zůstala na klinice na pozorování. Poté byla propuštěna do domácí péče a lékařka majitelce doporučila podávat feně měkkou stravu po malých dávkách a dodržovat klidový režim. Byly doporučeny jen krátké procházky na vodítku, aby fena kálela a močila. Ideálně by se fena neměla rozeběhnout, aby se vše řádně zahojilo a nenastaly žádné komplikace. Druhý den proběhla kontrola a vše bylo bez potíží.

#### 4.2.2 Příklad 2

Majitelé labradora si ráno všimli, že se chová jinak než obvykle, má nafouklé břicho a je smutný. Tento pes se s ničím dlouhodobě neléčil a v minulosti neměl žádné závažnější potíže. V ordinaci byl pes apatický s výraznou distenzí abdomenu. Sliznice byly hodnoceny jako hyperemické, prodloužené CRT, tělesná teplota v normálu. Pomocí auskultace nebyl zjištěn žádný patologický nález. Podle RTG mu bylo opět diagnostikováno GDV. Lékař se pokusil zavést sondu do žaludku, ale bohužel neúspěšně. Následně byla provedena dekomprese žaludku trokarizací a další pokus o zavedení sondy byl znovu neúspěšný.

V anestezii byl pes stabilní. Fundus, okolí kardiie a část velkého zakřivení žaludku byly fialové až nekrotické barvy. Během operace bylo telefonováno majiteli, aby zvážil eutanázii. Nakonec se lékař s majitelem domluvil, že bude provedena gastropexie, za dva dny se zhotoví sonografie abdomenu a podle množství hromadící se volné tekutiny se rozhodne o následném postupu. V průběhu zákroku částečně ustupovalo fialové zabarvení stěny žaludku.

Po operaci byl pes ponechán na hospitalizaci. Projevila se u něho respirační arytmie a zrychlené dýchání. Choval se smutně a po pohybu z rány kapala sangvinózní tekutina, proto byla přiložena náplast Omnifix a na abdomen tlakový obvaz. Později byl proveden převaz tlakového obvazu. Pes venku močil, kálel, procházel se, v kotci odpočíval. Večer rána stále kraniálně prosakovala. Pes odmítal přijímat potravu a jeho celkový zdravotní stav se začal zhoršovat. Tělesná teplota prudce stoupla. Po domluvě s majitelem bylo přistoupeno k eutanázii.

#### 4.2.3 Příklad 3

Samci bernardýna se po večerním nakrmení začalo nafukovat břicho, strnule chodil a byl apatický. Majitelka uvedla, že ten den mu dávala kuřecí pařáty jako pamlsek. Pes měl růžové sliznice a auskultací byla zjištěna tachykardie. Abdomen byl silně bolestivý a plynatý. Výsledky krve ukázaly hyperglykémii a neutrofilii, která mohla být způsobena zánětem při dlouhé rekonvalescenci po kastraci. Rentgen potvrdil dilatovaný žaludek, bez kompartmentu, ale vzhledem k přeplněnosti žaludku kostmi, byla vidět výrazná plynatost střev. Lékařka doporučila chirurgickou revizi, se kterou majitelka souhlasila.

Při zákroku byl nalezen dilatovaný žaludek s volvulem, dilatované tenké střevo a splenomegalie. Byla provedena repozice žaludku, zavedení sondy a odpuštění plynu. V žaludku ale zbyla tuhá zažitina, která neprocházela sondou. Kvůli přeplněnosti žaludku lékařka doporučila hospitalizaci na noc a druhý den kontrolní RTG. Pes měl v noci dvakrát neformovanou stolici. Ráno byl podle RTG žaludek ještě mírně naplněn, ale zažitina procházela. Pes zůstal hospitalizovaný na klinice ještě do dalšího rána, kdy už byl čilý, aktivní a sám přijímal potravu.

Odpoledne si ho přišli vyzvednout majitelé, kterým bylo sděleno vše o následné domácí péči. Lékařka doporučila několik prvních dní po zákroku podávat pouze gastrointestinální konzervy v několika dávkách za den. Poté už pes může namočené granule, rýži, uvařené maso atp. a to po dobu 3 týdnů.

#### 4.2.4 Případ 4

Poslední klinický případ, který bude v této práci popsán je případ mého vlastního psa. Jedná se o osmiletého samce bernského salašnického psa, kterého začala kolem poledne nejspíše pálit žába. Projevovalo se to tím, že hledal na zahradě trávu, kterou by snědl. Jelikož se příhoda odehrála v lednu, tráva byla pokrytá sněhem, a tak jsem psovi podala bílý jogurt, který by mohl také pomoci. Pes bohužel úlevu nepocítil a začal tzv. polykat vzduch (aerofagie). Pomalu se mu začal zvětšovat abdomen, a proto jsem s ním okamžitě vyrazila na veterinární kliniku, kam jsme přijeli do 10 minut.

Na klinice byl ihned zhotoven rentgenový snímek žaludku. Žaludek byl naplněn vzduchem, bez kompartmentu a lékaři potvrdili, že se jedná o dilatovaný žaludek a plynaté střevo v celém rozsahu. Tělesná teplota psa byla v normě, sliznice růžové a vlhké a bez salivace. Ve 4 letech pes podstoupil preventivní gastropexi, aby se předcházelo GDV. Riziko, že gastropexe selže a k volvulu dojde, však není nulové. Psovi bylo perorálně podáno 20 ml kontrastní látky, která po následném rentgenování ukázala průchodnost žaludku i střev.

Pes byl uveden do celkové anestezie a lékaři přistoupili k sondáži žaludku. Ze žaludku odcházel vzduch a malé množství zažitiny s kontrastní látkou. Poté byl zhotoven kontrolní rentgenový snímek, který ukázal žaludek bez plynu, ale střeva stále plynatá (meteorismus střev). Bylo zdůrazněno, že plyny budou samovolně odcházet. Po probuzení byl pes propuštěn domů. Lékaři doporučili podat potravu až další den, po malých porcích a častěji a vody směl dostat pouze malé množství. Následná strava by měla být vařená/intestinální.

## 5 Diskuze

Cílem bakalářské práce bylo vytvořit ucelený literární přehled týkající se problematiky dilatace a volvulu žaludku u psů a dále se zaměřit na konkrétní klinické případy dilatace a volvulu žaludku u psů a následně je popsat.

Při řešení klinických případů GDV hraje čas velice významnou roli, proto je třeba šířit informace ohledně prevence a podoby příznaků mezi širší společnost. Také je nutné mít psy rizikových plemen pod dohledem především po večerním krmení, kdy nejčastěji k rozvoji dilatace a volvulu žaludku dochází. Také je doporučeno podávat krmení po menších porcích několikrát denně, ale přesný vliv krmiva na možnost rozvoje dilatace a volvulu žaludku je stále nejasný. Tato nejasnost by mohla být cílem další studie.

Dále je třeba dbát na to, aby pes nepozřel cizí těleso, jelikož bylo prokázáno, že cizí těleso v žaludku může také přispět k rozvoji GDV (Battisti 2012). Toto tvrzení se potvrdilo v klinickém případě číslo 1 v této práci, kdy pes pozřel polystyren, který způsobil ucpání, následnou dilataci a také volvulus žaludku. Dále je důležité poradit se s veterinárním lékařem nebo chovatelem jaké pamlsky psovi lze dávat a jaké raději vynechat. V případě číslo 3 majitelka podala svému psovi kuřecí pařáty, které způsobily plynatost střev vzhledem k přeplněnosti žaludku kostmi. Opět byl nutný chirurgický zákrok. Případ číslo 4 potvrzuje důležitost prevence, konkrétně preventivní laparoskopické gastropexe. U tohoto pacienta se díky gastropexi nejspíše nerozvinul volvulus žaludku. Bylo sice nutné, aby byl pes uveden do anestezie, ale nemusel se provádět chirurgický zákrok. Stačilo pouze odпустit obsah žaludku sondou. Případ číslo 2, kdy pes nezvládnul kritickou dobu po operaci a musela být provedena eutanázie, potvrzuje, že GDV je opravdu život ohrožující stav a je důležité se zabývat šířením těchto informací mezi společnost.

V první řadě je vždy důležité dopravit pacienta na veterinární kliniku hned po projevu příznaků. Jelikož se jedná o akutní stav, pes by měl být přijat přednostně. V ideálním případě je psovi odebrána krev a provedeny krevní testy. Nicméně pokud nejsou dostupné analyzátoři pro vyhodnocení a krev je nutné poslat do laboratoře, nemá smysl krev odebírat, protože na dopravu krve není čas. V takových případech se zahájí rovnou terapie.

## 6 Závěr

Dilatace a volvulus žaludku je jeden z nejčastějších akutních stavů u psů. Jedná se o život ohrožující onemocnění, kdy je nutné zahájit vyšetření již během prvních hodin od projevu klinických příznaků. Nejčastějšími příznaky jsou neproduktivní zvracení a zvětšení abdomenu. Toto onemocnění obzvláště postihuje samce velkých a obřích plemen s hlubokým hrudníkem. Mezi majiteli těchto plemen by měla být lepší informovanost ohledně podoby příznaků, protože čas zde hraje velmi významnou roli. Čím rychleji se zahájí lékařská pomoc, tím má pacient vyšší šanci na přežití. Dilatace žaludku způsobuje kompresi portální žíly, žil sleziny a zadní duté žíly a tím je způsobeno snížení žilního návratu do srdce a následné zvýšení tepové frekvence. Snížený žilní návrat dále zapříčiní hromadění krve v břišních orgánech.

Pro potvrzení diagnózy je nutné zhotovit nativní rentgenový snímek. Pokud na snímku není kompartmentalizace, jedná se o prostou dilataci žaludku. V takovém případě se zavede sonda ústním otvorem do žaludku a vypustí se plyn nebo tekutina. Často k úlevě stačí pouze eruktace nebo zvracení.

Jestliže RTG snímek označuje kompartment, tak je třeba vše připravit na chirurgický zákrok, protože se jedná o dilataci s volvulem žaludku a je tedy nezbytná operace. Nejprve se trokarizací odpustí vzduch ze žaludku. Během zákroku je provedena derotace žaludku, následná gastropexe a kontrola okolních orgánů jako jsou střeva a slezina. Po zákroku musí být pacient pečlivě sledován a zůstává hospitalizován na veterinární klinice. Po pár dnech je propuštěn domů, musí mít však klidový režim a měkkou gastrointestinální a vařenou stravu.

Jako preventivní opatření se uvádí podávat potravu několikrát denně v menších porcích, omezit stres nebo provést gastropexi jako profylaxi.

I za podmínky, kdy se zahájí léčba ihned, jsou stále rizikové první 3 dny po zákroku, kdy může nastat řada komplikací. Proto je třeba se více zaměřit na prevenci. Bylo provedeno několik studií, které zkoumali, jak předcházet GDV. Nejúčinnější se zdá být preventivní gastropexe, díky které nedošlo k rozvoji volvulu žaludku například u klinického případu 4, který je popsán v této bakalářské práci.

Prognóza se sice zlepšila, ale stále je třeba dbát na šíření informací o prevenci a příznacích především mezi majiteli rizikových plemen psů.

## 7 Literatura

Abel SB, Peacock JT, Przywara JF, Shott S. 2014. Occurrence and recurrence of gastric dilatation with or without volvulus after incisional gastropexy. *The Canadian Veterinary Journal* **55**(10): 981-984.

Adamik KN, Brunner A, Francey T, Lehmann A, Marti E, Peters LM, Steinbach S. 2023. Concentrations and kinetics of renal biomarkers in dogs with gastric dilatation-volvulus with and without 24-h intravenous lidocaine. *Frontiers in Veterinary Science* **10**.

Agnello KA, Brown DC, Green JL. 2012. Preoperative thoracic radiographic findings in dogs presenting for gastric dilatation-volvulus (2000–2010): 101 cases. *Journal of Veterinary Emergency and Critical Care* **22**(5): 595-600.

Allen P, Paul A. 2014. Gastropexy for Prevention of Gastric Dilatation-Volvulus in Dogs: History and Techniques. *Topics in Companion Animal Medicine* **29**(3): 77-80.

Altuzarra R, Domínguez E, Espada Y, Novellas R. 2018. Assessment of the Prevalence of Gastric “Gravel Sign” in Dogs with Acute Gastric Dilatation-Volvulus. *Acta Veterinaria* **68**(2): 161-167.

Austejjord Ø, Bredal WP, Eggertsdóttir AV. 1996. Acute Gastric Dilatation in Cats: A Case Series. *Acta Veterinaria Scandinavica* **37**(4): 445-452.

Bergman PJ, Sartor AJ, White RS. 2021. Evaluation of a staged technique of immediate decompressive and delayed surgical treatment for gastric dilatation-volvulus in dogs. *Journal of the American Veterinary Medical Association* **258**(1): 72-79.

Bell JS. 2014. Inherited and Predisposing Factors in the Development of Gastric Dilatation Volvulus in Dogs. *Topics in Companion Animal Medicine* **29**(3): 60-63.

Borrego EJ, Finn E, Rozanski EA, Sharp CR. 2020. The pattern of mortality in dogs with gastric dilatation and volvulus. *Journal of Veterinary Emergency and Critical Care* **30**(2): 232-238.

Boscan P, Coleman KA, Ferguson L, Monnet E, Twedt D. 2019. Evaluation of gastric motility in nine dogs before and after prophylactic laparoscopic gastropexy: a pilot study. *Australian Veterinary Journal*. **97**(7): 225-230.

Briones N, Facista S, Hendricks WPD, London ChA, Perdigones N, Piras IS, Rivera JL, Rozanski E, Zismann V. 2020. Identification of Genetic Susceptibility Factors Associated with Canine Gastric Dilatation-Volvulus **11**(11).

Brockman D, Tivers M. 2009. Gastric dilation-volvulus syndrome in dogs 1. Pathophysiology, diagnosis and stabilisation **31**(2): 66-69.

Broome CJ, Walsh VP. 2003. Gastric dilatation-volvulus in dogs. *New Zealand Veterinary Journal* **51**(6): 275-283.

Bruchim Y, Gilad S, Itamar A, Itay S, Kelmer E, Shira BH, Sigal Y. 2012. Evaluation of lidocaine treatment on frequency of cardiac arrhythmias, acute kidney injury, and hospitalization time in dogs with gastric dilatation volvulus. *Journal of Veterinary Emergency and Critical Care* **22**(4): 419-427.

Bruchim Y, Kelmer E. 2014. Postoperative Management of Dogs With Gastric Dilatation and Volvulus. *Topics in Companion Animal Medicine* **29**(3): 81-85.

Byrnes MJ, Coronado GS, El-Saad AA, Maki LC, Males KN. 2017. Incidence of gastric dilatation-volvulus following a splenectomy in 238 dogs. *The Canadian Veterinary Journal* **58**: 1275-1280.

Capitani O, Cinti F, Pietra M, Spinella G, Valentini S. 2014. A Case Report of Percutaneous Endoscopic Gastrostomy Left-Side Gastropexy to Resolve a Recurrent Gastric Dilatation in a Dog Previously Treated With Right-Side Gastropexy for Gastric Dilatation Volvulus. *Topics in Companion Animal Medicine* **29**(4): 113-116.

Cornell K. 2016. Stomach. *Veterian key Fastest Veterinary Medicine Insight Engine* **91**.

DeGroot W, Zweig JN. 2022. Counterclockwise gastric dilatation and volvulus in a dog. *The Canadian Veterinary Journal* **63**(7): 711-714.

Devor M, Eggertsdóttir AV, Eriksen T, Langeland M, Lønaas L, Stigen Ø, Vibe-Petersen G. 2001. Comparison of the Recurrence Rate of Gastric Dilatation with or Without Volvulus in Dogs after Circumcostal Gastropexy Versus Gastrocolopexy. *Veterinary Surgery* **30**(6): 546-551.

De Battisti, Formaggini L, Toscano A, Toscano MJ. 2012. Gastric foreign body as a risk factor for gastric dilatation and volvulus in dogs. *Journal of the American Veterinary Medical Association* **241**(9): 1190-1193.

De La Vega M, Ralphs SC. 2023. Outcomes and complications of prophylactic incisional gastropexy in 766 dogs (2009–2019). *BMC Research Notes* **16**(1): 300.

Doubek J, Janova E, Machackova K, Rauserova-Lexmaulova L, Uhrikova I. 2015. Risk factors for gastric dilatation and volvulus in central Europe: an internet survey. *Veterinární medicína* **60**(10): 578-587.

Doubek J, Klimeš J, Svoboda M, Senior DF. 2000. *Nemoci psa a kočky. 1. díl. Česká asociace veterinárních lékařů malých zvířat*. Brno.

Elwood C. et al. 2010. Emesis in dogs: a review. *Journal of Small Animal Practice* **51**(1): 4-22.

Evans HE, deLahunta A. 2013. Miller's anatomy of the dog. 4th ed. St. Louis, Missouri: Elsevier, Riverport Ln.

Frueh S, Gargamelli C, Havier J, Jin L, Kruiningen HJV, Suib S. 2013. Stomach Gas Analyses in Canine Acute Gastric Dilatation with Volvulus. *Journal of Veterinary Internal Medicine* **27**(5): 1260-1261.

Gandini M, Giusto G. 2016. Laparoscopic single-port ovariectomy and gastropexy in dogs. *Schweiz Arch Tierheilkd* **158**(11): 755-758.

Gaschen FP, Schaer M. 2016. *Clinical Medicine of the Dog and Cat*. CRC press, London.

Gazzola, Nelson KL, Nelson LL. 2014. The Relationship Between Gastrointestinal Motility and Gastric Dilatation-Volvulus in Dogs. *Topics in Companion Animal Medicine* **29**(3): 64-66.

Glickman LT, Glickman NW, Lee TL, Raghavan M, Schnellenberg DB. 2000. Incidence of and breed-related risk factors for gastric dilatation-volvulus in dogs. *Journal of the American Veterinary Medical Association* **216**(1): 40-45.

Goldhammer MA, Haining H, Milne EM, Shaw DJ, Yool DA. 2010. Assessment of the incidence of GDV following splenectomy in dogs. *Journal of Small Animal* **51**(1): 23-28.

Hampl A, Hložánková E, Kresan J, Marvan F, Massanyi L, Vernerová E. 2017. *Morfologie hospodářských zvířat. Vydání šesté. Česká zemědělská univerzita v Praze v nakladatelství Brázda.*

Hartman MJ, Heerden FG, Kirberger RM, McClure V. 2018. Laparoscopic repositioning of chronic gastric volvulus in a dog. *Journal of the South African Veterinary Association* **89**.

Leary ML, Sinnott-Stutsman V. 2018. Spontaneous gastric dilatation-volvulus in two cats. *Journal of Veterinary Emergency and Critical Care* **28**(4): 346-355.

Levine M, Moore GE. 2009. A time series model of the occurrence of gastric dilatation-volvulus in a population of dogs. *BMC Veterinary Research* **5**(1)

Monnet E. 2003. Gastric dilatation-volvulus syndrome in dogs. *Veterinary Clinics of North America: Small Animal Practice* **33**(5): 987-1005.

Pavlík A, Sláma P, Tančín V. 2015. *Morfologie a fyziologie hospodářských zvířat. Mendelova univerzita v Brně.*



Reece WO. 2011. Fyziologie a funkční anatomie domácích zvířat. Praha: Grada.

Rosselli D. 2022. Updated Information on Gastric Dilatation and Volvulus and Gastropexy in Dogs. *Veterinary Clinics of North America: Small Animal Practice* **52**(2): 317-337.

Rozanski E, Sharp C. 2014. Cardiovascular and Systemic Effects of Gastric Dilatation and Volvulus in Dogs. *Topics in Companion Animal Medicine* **29**(3): 67-70.

Rozanski E, Sharp C. 2014. Foreword. *Topics in Companion Animal Medicine* **29**(3).

Rozanski E, Sharp C. 2021. Understanding Gastric Dilatation-Volvulus or „Bloat“. AKC Canine health foundation. Available from <https://www.akcchf.org/canine-health/top-health-concerns/bloat/understanding-bloat.html#> (accessed January 2024)

Urbanová S. 2020. Torze žaludku u psů. [BSc Thesis] Česká zemědělská univerzita. Praha.

## 8 Seznam obrázků

**Obrázek 1:** Rentgenový snímek pravé strany břicha znázorňující prostou dilataci u psa  
<https://veterinahavirov.cz/dilatace-zaludku/>

**Obrázek 2:** Normální žaludek a porovnání jednotlivých fází dilatace a volvulu žaludku u psa  
<https://drferox.tumblr.com/post/159798336452/hello-there-i-have-a-question-on-gdv-for-dogs-i>

**Obrázek 3:** Rentgenový snímek pravé strany břicha psa  
Rosselli D. 2022. Updated Information on Gastric Dilatation and Volvulus and Gastropexy in Dogs. Veterinary Clinics of North America: Small Animal Practice **52**(2): 317-337

**Obrázek 4:** Měření správné velikosti sondy před zákrokem  
Brockman D, Tivers M. 2009. Gastric dilation-volvulus syndrome in dogs 1. Pathophysiology, diagnosis and stabilisation **31**(2): 66-69.

**Obrázek 5:** Postup incizní gastropexe  
Rosselli D. 2022. Updated Information on Gastric Dilatation and Volvulus and Gastropexy in Dogs. Veterinary Clinics of North America: Small Animal Practice **52**(2): 317-337

**Obrázek 6:** Postup Belt-Loop gastropexe  
Cornell K. 2016. Stomach. Veterian key Fastest Veterinary Medicine Insight Engine **91**.

**Obrázek 7:** Laparoskopická gastropexe  
Rosselli D. 2022. Updated Information on Gastric Dilatation and Volvulus and Gastropexy in Dogs. Veterinary Clinics of North America: Small Animal Practice **52**(2): 317-337

**Obrázek 8:** Rentgenový snímek pravé strany břicha psa (labrador) s GDV  
Vlastní foto

**Obrázek 9:** Zavedená kanyla pro odpuštění vzduchu  
Vlastní foto

**Obrázek 10:** Zavedená sonda pro vypuštění obsahu žaludku  
Vlastní foto

**Obrázek 11:** Pravostranná gastropexe  
Vlastní foto