



Zdravotně  
sociální fakulta  
Faculty of Health  
and Social Sciences

Jihočeská univerzita  
v Českých Budějovicích  
University of South Bohemia  
in České Budějovice

**Fyzioterapeutické postupy u pacientů  
operovaných pro ischemickou chorobu dolních  
končetin**

## **BAKALÁŘSKÁ PRÁCE**

Studijní program: **FYZIOTERAPIE**

**Autor:** Šárka Kačírková

**Vedoucí práce:** doc. MUDr. Vojtěch Kurfirst. Ph.D.

České Budějovice 2024

## **Prohlášení**

Prohlašuji, že svoji bakalářskou práci s názvem „**Fyzioterapeutické postupy u pacientů operovaných pro ischemickou chorobu dolních končetin**“ jsem vypracoval/a samostatně pouze s použitím pramenů v seznamu citované literatury.

Prohlašuji, že v souladu s § 47b zákona č. 111/1998 Sb. v platném znění souhlasím se zveřejněním své bakalářské, a to v nezkrácené podobě elektronickou cestou ve veřejně přístupné části databáze STAG provozované Jihočeskou univerzitou v Českých Budějovicích na jejích internetových stránkách, a to se zachováním mého autorského práva k odevzdanému textu této kvalifikační práce. Souhlasím dále s tím, aby toutéž elektronickou cestou byly v souladu s uvedeným ustanovením zákona č. 111/1998 Sb. zveřejněny posudky školitele a oponentů práce i záznam o průběhu a výsledku obhajoby bakalářské/diplomové práce. Rovněž souhlasím s porovnáním textu mé bakalářské práce s databází kvalifikačních prací Theses.cz provozovanou Národním registrem vysokoškolských kvalifikačních prací a systémem na odhalování plagiátů.

V Českých Budějovicích 23. 4. 2024

Podpis

## **Poděkování**

Děkuji panu docentovi MUDr. Vojtěchu Kurfirstovi, Ph.D. za odborné vedení mé bakalářské práce. Dále děkuji fyzioterapeutkám z nemocnice za jejich ochotu a příjemnou spolupráci. Poděkování patří také mým probandům za účast v praktické části bakalářské práce a v neposlední řadě poděkování patří mé rodině za jejich trpělivost a podporu.

# **Fyzioterapeutické postupy u pacientů operovaných pro ischemickou chorobu dolních končetin**

## **Abstrakt**

Tato bakalářská práce se zaměřuje na fyzioterapeutické postupy v pooperační péči o pacienty operované pro ischemickou chorobu dolních končetin. Ischemická choroba dolních končetin je vážné onemocnění charakterizované zhoršeným prokrvením dolních končetin, často vyžadující chirurgický zákrok.

Zvolené cíle bakalářské práce byly zmapovat vhodné fyzioterapeutické postupy pro pacienty po operaci ischemické choroby dolních končetin a sestavení cvičební jednotky pro pacienty po operaci ischemické choroby dolních končetin.

V teoretické části práce je základní charakteristika onemocnění, včetně systému klasifikace, rizikových faktorů a možnostech jejich ovlivnění. Dále jsou popsány možnosti konzervativní a invazivní terapie, včetně bližších popisů chirurgických zákroků. Důraz je kladen na fyzioterapeutickou péči v pooperačním období.

Praktická část se zabývá aplikací fyzioterapeutických postupů na vybrané pacienty v rámci pooperační rehabilitace. Práce je vedena formou jednotlivých kazuistik. Součástí výzkumu je odběr anamnézy, antropometrická měření, svalový test dolních končetin a goniometrická měření. Terapie byla zahájena v prvních pooperačních dnech a končila v den propuštění z cévního oddělení. Terapie byla zaměřena na zvýšení kondice pacienta, vždy s ohledem na individuální potřeby. Pacientům byl vysvětlen význam jednotlivých cvičení s vyzvednutím cévní gymnastiky. Výsledky zkoumání byly získány srovnáním vstupního a výstupního vyšetření.

Z výsledků práce vyplývá zjištění, že správně zvolená terapie přispívá k procesu zotavování po operaci ischemické choroby dolních končetin.

## **Klíčová slova**

Ischemická choroba dolních končetin; operace; fyzioterapie; cévní gymnastika; pooperační období

# **Physiotherapy procedures in patients operated for ischemic lower limb disease**

## **Abstract**

This bachelor's thesis focuses on physiotherapeutic procedures in postoperative care for patients operated on for ischemic disease of the lower limbs. Ischemic disease of the lower limbs is a serious condition characterized by impaired blood flow to the lower limbs, often requiring surgical intervention.

The chosen objectives of the bachelor thesis were to map suitable physiotherapeutic procedures for patients after surgery for ischemic disease of the lower limbs and to suggest an exercise unit for patients after surgery for ischemic disease of the lower limbs.

In the theoretical part of the thesis, there is a basic characterization of the disease including its classification system, risk factors, and options for their management. Furthermore, possibilities of conservative and invasive therapy are described, including detailed descriptions of surgical procedures. Emphasis is placed on physiotherapeutic care in the postoperative period.

The practical part deals with the application of physiotherapeutic procedures in selected patients within postoperative rehabilitation. The thesis is conducted in the form of individual case studies. The research includes anamnesis, anthropometric measurements, lower limb muscle testing, and goniometric measurements. Therapy was initiated in the first postoperative days and ended on the day of discharge from the vascular ward. The therapy aimed to increase the patient's physical condition, always considering individual needs. Patients were explained the importance of individual exercises with an emphasis on vascular gymnastics. The research results were obtained by comparing the initial and final examinations.

The results of the work indicate that properly chosen therapy contributes to the recovery process after surgery for ischemic disease of the lower limbs.

## **Key words**

Ischemic disease of the lower limbs; surgery; physiotherapy; vascular gymnastics; postoperative period

## Obsah

<b>1</b>	<b>Úvod .....</b>	<b>9</b>
<b>2</b>	<b>Teoretická část .....</b>	<b>10</b>
2.1	Cévní stavba.....	10
2.2	Cévní zásobení dolních končetin .....	11
2.3	Ateroskleróza .....	12
2.3.1	Rizikové faktory .....	13
2.3.2	Aterosklerotický proces .....	13
2.4	Ischemická choroba dolních končetin.....	14
2.4.1	Prevalence .....	14
2.4.2	Patogeneze .....	14
2.5	Akutní ischemická choroba dolních končetin.....	15
2.6	Chronická ischemická choroba dolních končetin .....	15
2.6.1	Stádia .....	15
2.6.2	Klasifikace .....	17
2.6.3	Rizikové faktory a jejich ovlivnění.....	17
2.6.3.1	Neovlivnitelné faktory .....	17
2.6.3.2	Ovlivnitelné faktory .....	18
2.6.4	Vyšetřovací metody .....	20
2.6.4.1	Zátěžové testy.....	20
2.6.4.2	Přístrojová vyšetření.....	21
2.7	Terapie .....	24
2.7.1	Konzervativní terapie.....	24
2.7.1.1	Pohybová terapie .....	24
2.7.1.2	Fyzikální terapie.....	25
2.7.1.3	Lázeňská léčba .....	26

2.7.1.4	Farmakoterapie.....	26
2.7.2	Intervenční léčba.....	27
2.7.2.1	Perkutánní transluminální angioplastika (PTA).....	27
2.7.2.2	Bypass .....	28
2.7.2.3	Hybridní výkony .....	30
2.7.2.4	Amputace .....	30
2.7.3	Pooperační komplikace.....	30
2.8	Fyzioterapie v pooperačním období .....	31
2.8.1	Kondiční cvičení .....	31
2.8.2	Cévní gymnastika .....	31
2.8.3	Respirační fyzioterapie .....	32
2.8.4	Mobilizace .....	33
2.8.5	Techniky měkkých tkání.....	33
2.8.6	Vertikalizace .....	34
2.8.7	Polohování končetin .....	34
<b>3</b>	<b>Praktická část.....</b>	<b>35</b>
3.1	Cíle práce .....	35
3.2	Výzkumné otázky .....	35
3.3	Metodika .....	35
3.3.1	Výzkumný soubor.....	35
3.3.2	Techniky sběru dat.....	36
3.3.2.1	Kineziologické vyšetření.....	36
<b>4</b>	<b>Výsledky.....</b>	<b>39</b>
4.1	Kazuistika 1 .....	39
4.1.1	Vstupní kineziologický rozbor.....	39
4.1.2	Terapie .....	42
4.1.3	Výstupní kineziologický rozbor.....	44

4.2	Kazuistika 2 .....	47
4.2.1	Vstupní kineziologický rozbor.....	47
4.2.2	Terapie .....	50
4.2.3	Výstupní kineziologický rozbor.....	51
4.3	Kazuistika 3 .....	55
4.3.1	Vstupní kineziologický rozbor.....	55
4.3.2	Terapie .....	58
4.3.3	Výstupní kineziologický rozbor.....	59
4.4	Kazuistika 4 .....	63
4.4.1	Vstupní kineziologický rozbor.....	63
4.4.2	Terapie .....	66
4.4.3	Výstupní kineziologický rozbor.....	68
<b>5</b>	<b>Diskuze.....</b>	<b>71</b>
<b>6</b>	<b>Závěr .....</b>	<b>75</b>
<b>7</b>	<b>Seznam literatury .....</b>	<b>76</b>
<b>8</b>	<b>Přílohy .....</b>	<b>81</b>
<b>9</b>	<b>Seznam tabulek .....</b>	<b>87</b>
<b>10</b>	<b>Seznam zkratk .....</b>	<b>88</b>



## 1 Úvod

Ischemická choroba dolních končetin představuje závažné a poměrně časté onemocnění periferního cévního systému, které je spojeno s vysokou morbiditou a mortalitou pacientů. Tkáně dolních končetin jsou dlouhodobě vystaveny nedostatečnému cévnímu zásobení. Nejčastěji je poškození tepenného systému způsobeno aterosklerotickým procesem, který mění vlastnosti cévní stěny. V důsledku kardiovaskulární systém není schopen kompenzovat zvýšené nároky dolních končetin při fyzické aktivitě. Vyšší riziko ischemické choroby dolních končetin mají muži nad 50 let.

ICHDK prochází čtyřmi stádii podle stupně arteriálního poškození: I. asymptomatické stádium, kdy je pacient bezpříznakový. II. stádium intermitentních klaudikací, které je děleno podle vzdálenosti, kterou je nemocný schopen ujít bez bolesti – IIa. klaudikace delší než 200 metrů a IIb. klaudikace kratší než 200 metrů. III. stádium je charakteristické klidovými bolestmi. IV. stádium ulcerace a gangrény, kdy dochází k tvorbě vředů a hrozí nekróza tkání.

Terapie tohoto onemocnění je dělena na konzervativní, která zahrnuje režimová opatření, pohybovou terapii a farmakoterapii. Při vyšším stupni poškození je přistoupeno k chirurgické intervenci, jejímž cílem je obnovení krevního zásobení do ischemií zasažené oblasti. Mezi invazivní léčbu řadíme: perkutánní transluminální angioplastiku a rekonstrukční operace. V případech nevratného poškození končetiny je provedena amputace.

Fyzioterapeut je součástí multidisciplinárního týmu, jejímž hlavním úkolem je minimalizace vzniku pooperačních komplikací. U pacientů po chirurgickém zákroku hraje fyzioterapie klíčovou roli pro úspěšnou rekonvalescenci. Ta zahrnuje cvičení zaměřená na posílení svalů, zlepšení flexibility a koordinace pohybů, dále pak techniky zlepšující průtok krve do postižených oblastí a edukaci ohledně pohybového režimu. Rehabilitační plán je vždy tvořen tak, aby vyhovoval individuálním potřebám pacienta.

## 2 Teoretická část

### 2.1 Cévní stavba

*Cévní systém lidského těla je tvořen uzavřenou soustavou trubic, jejichž stěna se v jednotlivých úsecích liší stavbou a tím i propustností* (Dylevský, 2021, s. 394). Cévní systém: aorta – tepny (arteriea) – arterioly (arteriolae) – vlasečnice (kalipáry, vasa capillaria) – tenké žíly (venulae) – žíly (vanae) (Čihák, 2020). Cévní stěna se skládá ze tří vrstev – vnitřní vrstva (tunika intima), střední vrstva (tunika media) a zevní vrstva (tunika externa) (Čihák, 2020; Dylevský, 2021).

Tunika intima je tvořena plochými jednovrstevnými endotelovými buňkami, které tvoří výstelku cévní stěny zajišťující nesmáčivý povrch a zabraňující srážení krve (Dylevský, 2021). Mezi vrstvami tunika intima a tunika media se u větších tepen nachází vrstva elastických vláken (membrana elastica interna) (Čihák, 2020).

Tunika media je střední a současně nejsilnější vrstvou tepenné stěny (Čihák, 2020). Je tvořena hladkou svalovinou s buňkami tvořícími cirkulární nebo nízké spirálovité závitky, dále jsou zde zastoupena elastická a kolagenní vlákna (Čihák, 2020). Dle velikosti a převažující elastické nebo svalové složky jsou tepny děleny na dva typy (Čihák, 2020). Tepny elastického typu se nacházejí u velkých tepen (aorta, arteriae iliacae), díky převaze elastického vaziva umožňují dilataci cévy při systole a návrat do původních rozměrů při diastole (Čihák, 2020). Tyto vlastnosti zajišťují rychlý a rovnoměrný transport krve z centra do periferie (Čihák, 2020). Tepny svalového typu regulují průsvit tepny a množství krve přitékající k jednotlivým orgánům (Čihák, 2020).

Povrchová vrstva nazývaná tunika externa nebo také tunika adventitia, je tvořena fibrilárním a kolagenním vazivem, které přechází do vaziva v okolí tepny a fixuje cévu do okolní tkáně (Čihák, 2020). Membrana elastica externa je elastická vrstva mezi tunika media a tunika externa (Čihák, 2020).

## **2.2 Cévní zásobení dolních končetin**

(následující text čerpán z Čihák 2020; vyobrazení cévního systému viz. Příloha 2)

### **Arteria iliaca externa**

Tvoří cévní zásobení dolní končetiny. Vzniká rozdělením a. iliaca communis, probíhá po vnitřní straně m. psoas major a po průchodu lacuna vasorum přechází v a. femoralis. A. iliaca externa zásobuje ventrální a laterální svaly stěny břišní, část stěny velké pánve, m. cremaster u muže a lig. teres uteri u ženy.

### **Arteria femoralis**

A. femoralis je pokračováním a. iliaca externa od lig. inguinale. Jde po vnitřní a pření straně stehna a pokračuje skrz hiatus adductorius do fossa poplitea, kde přechází v a. poplitea. A. femoralis se ve svém průběhu dělí na 3 části – 1. část v trigonum femorale a fossa iliopectinea, 2. úsek pod m. sartorius a 3. část od canalis adductorius až k hiatus tendineus. Hlavní tepnou pro stehenní svaly je a. profunda femoris odstupující 3–5 cm pod lig. inguinale, od které odstupuje a. circumflexa femoris lateralis zásobující všechny hlavy m. quadriceps femoris a a. circumflexa femoris medialis zásobující kyčelní kloub, pelvirochanterické svaly, adduktory a zadní svaly stehna. Aa. perforales tvoří konečné větve a. profunda femoralis a zásobuje dorzální skupinu svalů a adduktory. A. genu descendens prochází v canalis adductorius a proráží membrana vastoadductoria, zásobuje přední svaly stehna a kolenní kloub.

### **Arteria poplitea**

A. poplitea prochází skrz fossa poplitea a je uložena v pouzdru kolenního kloubu. Stavba tepenné stěny je změněna pro vysoký ROM kolenního kloubu a je tak zajištěn stejný průtok krve i v maximální flexi – hladká svalovina v tunika media je redukována a je nahrazena elastickými membránami, zvenčí je vytvořen cévní svazek pro a. poplitea a v. femoralis. Tepna končí rozdělením na a. tibialis anterior a a. tibialis posterior. Větve zásobující kolenní kloub - a. superior medialis genus, a. superior lateralis genus, a. media genus, a. inferior medialis genus, a. inferior lateralis genus, které vytvářejí rete articulare genus a rete patellare.

## **A. tibialis anterior**

Arteria tibialis anterior prochází skrz membrana interossea (s níž je spojena vazivovými poutky) mezi fibulou a tibií. Zásobuje kolenní kloub, extenzory bérce, dorzum nohy a anastomózami se podílí na zásobení planty. Vydává větve pro rete maleolare mediale a laterale a koncové větve pro dorsum pedis – a. dorsalis pedis et a. arcuata.

## **A. tibialis posterior**

A. tibialis posterior probíhá pod arcus musculi solei a dále mezi povrchovou a hlubokou svalovou skupinou. Stáčí se za vnitřní kotník, prochází v canalis malleolaris, kde ji kryje retinaculum musculorum flexorum. Arteria tibialis posterior zásobuje svaly v zadním prostoru bérce a v planta pedis. V canalis malleolaris se větví v hlavní větve planty – a. plantaris medialis et lateralis. Arcus plantaris je oblouk tvořen aa. plantares odstupují nejdřív aa. metatarsales plantares a poté k jednotlivým prstcům aa. digitales plantares communes et. propriae.

## **2.3 Ateroskleróza**

Ateroskleróza je systémové onemocnění vyskytující se na velkých a středně velkých tepnách (Střitelský, 2001). Jedná se dlouhodobý zánětlivý proces poškozující cévní stěnu (Silbernagl, 2012). Nejčastější výskyt onemocnění je na břišní aortě, koronárních tepnách, aa. popliteae, na vzestupné hrudní aortě, aa. carotis interenae a circulus arteriosus cerebri – tyto lokalizace vedou k závažným zdravotním komplikacím ohrožujících život pacienta (Silbernagl, 2012; Tůmová, 2022). K těmto onemocněním řadíme anginu pectoris, ischemickou chorobu srdeční, infarkt myokardu, ischemickou cévní mozkovou příhodu, ischemickou chorobu dolních končetin, stenózu aortální chlopně či dalších ischemie s nižším procentem výskytu např. ischemická choroba horních končetin nebo ischemie vnitřních orgánů (Češka, 2015).

Kardiovaskulární onemocnění na podkladě aterosklerózy jsou řazena mezi civilizační choroby s vysokou mortalitou a jsou příčinou úmrtí u třetiny populace (Tůmová, 2022). ESC v roce 2021 zveřejnila statistické údaje mortality u kardiovaskulárních onemocnění – KVO tvoří 45% úmrtí u žen a 39 % u mužů (Tóth, 2023).

### **2.3.1 Rizikové faktory**

Rizikové faktory jsou proměnné, které zvyšují pravděpodobnost onemocnění nebo urychlují aterosklerotický proces (Brát, 2024). Dělíme je do dvou skupin dle možnosti ovlivnění vnějšími faktory – ovlivnitelné a neovlivnitelné (Silbernagl, 2012). Více viz. podkapitola 2.6.3 Rizikové faktory a jejich ovlivnění.

### **2.3.2 Aterosklerotický proces**

Ateroskleróza je dlouhodobý zánětlivý proces, při kterém dochází k postupnému ztluštění tunika intima a k zúžení lumen tepny (Silbernagl, 2012). Cévní stěna tvrdne, ztrácí svoji pružnost a nesmáčivost (Silbernagl, 2012).

Nejčastější formou aterosklerózy jsou tukové proužky, charakteristické žluté barvy, v tunika intima velkých cév (Češka, 2015). Jsou tvořeny z pěnových buněk ukládáním cholesterolu, významně neovlivňují lumen cévy a průtok krve (Silbernagl, 2012).

Fibrózní plaky (ateromy) vznikají nahromaděním monocytů, makrofágů, pěnových buněk, T-lymfocytů, pojiva, z rozpadlé tkáně a z krystalů cholesterolu (Silbernagl, 2012). Jsou to větší, ostře ohraničená ložiska zasahující do lumen (Češka, 2015). Většinou jsou šedožluté barvy – zbarvení je závislé na obsahu cholesterolu (Češka, 2015). Cévní stěna nekrotizuje v důsledku nedostatečné výživy a sníženého přístupu kyslíku (Střitelský, 2001, Češka, 2015). Ateromový plát je žlutá kašovitá hmota vnikající z nekrotické tkáně a nahromaděných lipidů (Češka, 2015).

Ateromový vřed vzniká kalcifikací ateromového plátu, ve stěně tepny vznikají tvrdé destičky, při další progresi dochází ke kalcifikaci celé stěny, která se změní z elastické na tvrdou a křehkou (Češka, 2015). Degenerativní změny na stěně způsobují ruptury a uvolnění ateromu do krevního oběhu (embolus), v oblasti vředu dochází ke shlukování trombocytů se vznikem trombu, který může být odpovědný za zúžení nebo uzávěr tepny (Střitelský, 2001). Ateromové pláty jsou děleny na stabilní a nestabilní (Češka, 2015).

Stabilní též označován jako fibrózní plát je odpovědný za progresivní zužování lumen cévy, bez tendence k ruptuře a následné trombóze (Češka, 2015). Nestabilní neboli maligní plát je bohatý na lipidy s tendencí k prasknutí a vzniku trombózy, která se může projevit jako akutní cévní příhoda (Češka, 2015).

## **2.4 Ischemická choroba dolních končetin**

*Ischemická choroba dolních končetin (ICHDK) je onemocnění, kdy tkáň dolních končetin trpí v důsledku špatného prokrvení nedostatkem kyslíku a živin potřebných k jejich správné funkci (Češka, 2015, s. 188). Ateroskleróza periferních tepen je nejčastější příčinou chronické formy tohoto onemocnění způsobující zúžení lumen tepen a je ukazatelem generalizace do celého cévního systému ohrožující přírodní tepny srdce a mozku (Musil, 2007). Druhým typem tohoto onemocnění je akutní ICHDK vznikající na podkladě ucpání tepny embolem (Knoppová, 2017).*

ICHDK je spojena s významně zvýšeným rizikem kardiovaskulární morbidity a mortality, zároveň je významně ohrožena kvalita života pacientů spojená s problémy v sociální, finanční, fyzické i v psychické sféře (Karetová et al., 2022).

### **2.4.1 Prevalence**

*Prevalence všech forem choroby stoupá s věkem (od asymptomatických forem přes typické klaudikace po projevy kritické končetinové ischemie). Ve věku nad 50 let je prevalence v rozmezí 1–10 %, s nárůstem k 15–20 % v populaci starší 70 let. Častěji onemocní muži (Karetová et al., 2022, s. 3)*

### **2.4.2 Patogeneze**

Nejčastější příčinou ICHDK je ateroskleróza, a to až v 90 % případů (Táborský et al., 2021). Nejčastěji se jedná o stenoticko – okluzivní typ cévního poškození (Táborský et al., 2021). Dalšími příčinami vzniku ICHDK mohou být diabetická mikroangiopatie a makroangiopatie, vaskulitidy, embolie a trauma (Táborský et al., 2021).

Rizikové faktory vzniku ICHDK jsou totožné s rizikovými faktory pro vznik aterosklerózy (Táborský et al., 2021). *Tíže ischemie končetiny je závislá na rozsahu obstrukce, jejím anatomickém uložení a kapacitě kolaterálního řečiště (Knoppová, 2017, s. 8).*

Postižení v oblasti aortoilického řečiště je typické pro pacienty <40 let, nejčastěji se jedná o silné kuřáky (Táborský et al., 2021). U starších ročníků je nejčastěji postižena oblast femoropopliteární a u diabetiků je nejvíce poškozeno bérkové řečiště (Táborský et al., 2021).

## **2.5 Akutní ischemická choroba dolních končetin**

Kritická ischemie vzniká náhle, nejčastěji je vyvolána trombem, embolem nebo traumatem, uzavírající tepnu a s vysokým rizikem pro končetinu i život pacienta (Kurfirst et al., 2022). Dle Karetové (2022) je typickým obrazem pro akutní ischemii výrazná bledost, bolestivost a citelná chladnost končetiny (vždy porovnávána s druhou končetinou) distálně od místa uzávěru tepny s progresivní poruchou cití. Roučka (2011) uvádí kritérium diagnostiky akutní ischemie trvání příznaků do 14 dnů, pokud je časový interval delší jedná se o chronickou kritickou končetinovou ischemii.

Roučka (2011) i Karetová (2022) dále uvádějí důležitost pravidla 5 P při klinickém vyšetření: Pulsenesses (nepřítomnost pulsací na končetině), Paraesthesia (brnění, pálení), Pain (těžká až nesnesitelná klidová bolest, především v akrech končetin), Pallor (bledost končetiny), Paralysis (nemožnost pohybu končetinou v pokročilém stadiu).

Kurfirst (2022) zmiňuje uzávěr bifurkace aorty jako nejzávažnější akutní uzávěr na dolních končetinách, který výrazně ohrožuje pacienta na životě bez urychleného lékařského zásahu. Jako vhodnou terapii autor doporučuje embolektomii se vstupem z obou tříselných tepen, aby se předešlo možným komplikacím. Dále zdůrazňuje důležitost předoperačního stavu a stupeň progresu ischemie jako zásadní ukazatele úspěšnosti operace.

## **2.6 Chronická ischemická choroba dolních končetin**

Chronická ischemická choroba dolních končetin je způsobena postupným zužováním průsvitu tepny, který způsobuje nepoměr mezi množstvím kyslíku přiváděného cévním řečištěm a skutečnými nároky tkáně (Knoppová, 2017). Chronická ICHDK je rozdělena odborníky do 4 stádií podle vážnosti klinických projevů (Knoppová, 2017). Dle autorky progresí onemocnění dochází k výraznému zhoršení kvality života jednotlivých pacientů.

### **2.6.1 Stádia**

#### **I stádium – asymptomatické**

Typické pro první stádium onemocnění je přítomnost šelestů na stenózou zasažené tepně (Žák, 2015). Pacient je bez potíží i při vyšší fyzické zátěži (Kurfirst et al., 2022). Tato skupina má vysoké riziko kardiovaskulární příhody (Karetová et al., 2017).

## **II stádium** – klaudikace

Druhé stádium se vyznačuje tzv. intermitentními klaudikacemi (Češka, 2015). Při vyšší fyzické zátěži není kolaterální oběh schopen zajistit dostatečný přísun kyslíku a živin do svalů, ve kterých se díky špatnému okysličení zvyšuje koncentrace kyseliny mléčné způsobující klaudikační bolesti (Dráč et al., 2019). Tato bolest je nejčastěji popisována jako křeč nebo napětí, někdy i jako slabost ve svalech (Žák, 2015). Jedinec musí kvůli křečím zastavit a vyčkat, dokud bolesti plně neodezní (Češka, 2015).

Vzdálenost, kterou je pacient schopen ujít do vyvolání klaudikačních bolestí, se nazývá klaudikační interval (Dráč et al., 2019). Tato vzdálenost je závislá míře poškození tepenného systému, na rychlosti chůze, na náročnosti terénu a rozvoji kompenzačních mechanismů (Dráč et al., 2019).

Kompenzační mechanismy jsou děleny na metabolické a vaskulární (Žák, 2015). Metabolická kompenzace je reakce na narůstající ischemii tkáně a na zvyšující se množství odpadních látek vznikající svalovou prací (Žák, 2015). Vaskulární mechanismy jsou vázány na tvorbu kolaterálního oběhu (Žák, 2015). Kolaterální řečiště vniká u dostatečné míry zátěže, která je schopna vyvolat dočasnou ischemii svalu (fyziologický proces) (Žák, 2015). Tvorba vaskulárních kompenzačních mechanismů je vážně narušena např. u kuřáků, nebo u pacientů s DM (Žák, 2015).

Stenóza se obvykle objevuje o úroveň výše než klaudikační bolesti – akrum (bérkové tepny), lýtko (stehenní tepny), stehno a hýždě (aorta a pánevní tepny) (Knoppová, 2017; Kurfirst et al., 2022).

## **III stádium** – klidové bolesti

Tepenný systém není schopen dostatečně zásobovat měkké tkáně dolních končetin, klaudikace se objevují i bez zátěže, především v nočních hodinách a nutí pacienty vstát, nebo svést končetinu z postele a vyčkat ústupu bolesti vlivem gravitace (Dráč et al., 2019). Pokud je hodnota kotníkového tlaku pod 50 mm Hg, zvyšuje se riziko přechodu do dalšího stádia onemocnění (Žák, 2015). Přítomnost klidových bolestí značí vyčerpání rezerv kompenzačních mechanismů (Žák, 2015).



#### IV. stádium – trofické změny

V důsledku nedostatečného zásobení tkání dochází ke vzniku trofických defektů a gangrén, především na akrech končetin (Dráč et al., 2019). Dráč et al. (2019) a Kurfirst et al. (2022) se shodují, že místo poškození souvislého kožního krytu se stává lehce přístupnou vstupní bránou pro infekci a v jejím důsledku dochází k přímému ohrožení zdraví a života nemocného.

#### 2.6.2 Klasifikace

Tabulka 1. Klasifikace ischemické choroby dolních končetin

Klasifikace dle Fontaina		Klasifikace dle Rutherforda		
Stadium	Klinika	Stupeň	Kategorie	Klinika
I	Asymptomatický	0	0	Asymptomatický
Ia	Mírné klaudikace	I	1	Mírné klaudikace
Iib	Střední, těžké klaudikace	I	2	Střední klaudikace
		I	3	Těžké klaudikace
III	Klidové bolesti	II	4	Ischemické klidové bolesti
		III	5	Malá ztráta tkáně
IV	Ulcerace nebo gangréna	III	6	Velká ztráta tkáně

(Zdroj: Karetová et al., 2022, s. 4)

#### 2.6.3 Rizikové faktory a jejich ovlivnění

##### 2.6.3.1 Neovlivnitelné faktory

Mezi neovlivnitelné rizikové faktory řadíme věk, rasu, mužské pohlaví, pozitivní rodinnou anamnézu nebo již diagnostikované kardiovaskulární onemocnění v osobní anamnéze (Karetová et al., 2022).

### 2.6.3.2 Ovlivnitelné faktory

#### **Kouření**

Závislost na nikotinu je podle Králíkové et al. (2022) hlavním ovlivnitelným faktorem kardiovaskulárních onemocnění, obstrukčních a onkologických onemocnění plic. Kouření má negativní vliv na morfologii a funkci cévního endotelu, dochází k urychlení aterosklerotického procesu (Goláň, 2007). Zvyšuje koagulaci a agregaci krevních elementů, snižuje hladinu HDL cholesterolu a současně zvyšuje hladinu LDL cholesterolu (Goláň, 2007). Dle Goláně (2007) kouření představuje riziko jak v aktivní, tak v pasivní formě. Dle údajů z roku 2022 je v Česku kolem 2,2 milionu aktivních kuřáků starších 15 let, tvořících 23% populace, z toho je přes 80 % závislých (Králíková et al., 2022). *Závislost na tabáku má dvě složky – psychosociální/behaviorální a fyzickou/drogovou závislost na nikotinu* (Králíková et al., 2022, s. 35).

Intervence kouření by měla být založena behaviorální terapií, využití farmak ke snížení abstinčních příznaků např. nikotinové náplasti, vareniklin nebo cytisin (Králíková et al., 2022). Dlouhodobá abstinence snižuje KV riziko na úroveň nekuřáků (Králíková et al., 2022).

#### **Arteriální hypertenze**

Arteriální hypertenze je definována jako opakovaná nebo trvale zvýšená hodnota krevního tlaku (Kautzner, © 2024). Spodní hranicí pro diagnostiku hypertenze je hodnota 140/90 mm Hg, která je naměřena lékařem při dvou návštěvách v ordinaci (Kautzner, © 2024). Widimský et al. (2022) uvádí, výskyt hypertenze ve věku 25–64 let je u mužů 50 % a 34 % u žen. Dále upozorňuje na údaje z roku 2021, kdy bylo léčeno 1,9 milionu obyvatel ČR na hypertenzi.

U pacientů s diagnózou arteriální hypertenze je riziko rozvoje klaudikačních bolestí dvojnásobné (Táborský et al., 2021). U této rizikové skupiny je vyšší výskyt asymptomatického průběhu onemocnění (Táborský et al., 2021).

#### **Dyslipidémie**

Porucha metabolismu lipidů, při které dochází ke zvýšení hladiny LDL cholesterolu, zvýšení triglyceridů a snížení HDL cholesterolu (Piřha, 2017). Cílová hladina LDL u pacientů s ICHDK je nižší než 1,8 mmol/l, u rizikových pacientů je hladina stanovena

pod 1,3 mmol/l (Piřha, 2017). Riziko vzniku ischemické choroby dolních končetin stoupá se zvyšující se hladinou celkového cholesterolu, při koncentraci nad 10 mmol/l je toto riziko 5–10% (Táborský et al., 2021).

Vhodnou terapií jsou režimová opatření – absolutní abstinence kouření, změna stravovacích návyků, pravidelná pohybová aktivita, doplněná o farmakologickou léčbu statiny (Piřha, 2017).

## **Diabetes mellitus**

Metabolické onemocnění charakteristické dlouhodobě zvýšenou hladinou glykémie, způsobenou nedostatečnou produkcí inzulínu (DM I. typu), nebo nedostatečným účinkem tzv. inzulínová rezistence (DM II. typu) (Piřhová, 2021). Hlavním rizikem pro pacienta s diabetem jsou dlouhodobé mikrovaskulární a makrovaskulární komplikace (Piřhová, 2021). Mikrovaskulární komplikace jsou nefropatie, retinopatie a neuropatie (Piřhová, 2021). Cévní změny na podkladě aterosklerózy jsou označovány jako makrovaskulární komplikace (Piřhová, 2021).

Přítomnost diabetes mellitus významně zvyšuje riziko ICHDK, a to až 4násobně (Malý et al., 2010). Diabetes má negativní vliv na prognózu a průběh ICHDK (Malý et al., 2010). Onemocnění tepen vniká v nižším věku, má agresivnější průběh, chronické komplikace DM způsobují zpoždění diagnostiky ICHDK, což má za následek nižší šanci na úspěšnou revaskulizaci a zvyšuje pravděpodobnost amputace (Malý et al., 2010)

Klinické příznaky ICHDK s DM jsou odlišné od nediabetiků, až 75 % pacientů má asymptomatický průběh s vyšším výskytem ulcerací (Malý et al., 2010). Intermittentní klaudikace zastírá periferní neuropatie (Malý et al., 2010). U diabetiků je typické symetrické mutietážní postižení podkoleních a bércových tepen, zatímco u nediabetiků je častější jednostranné, lokalizované poškození v proximálním řečišti (Malý et al., 2010).

Terapie: léčba hyperglykémie, pravidelná pohybová aktivita, diabetické dieta (Malý et al., 2010).

## Diabetická noha

Syndrom diabetické nohy je vážnou pozdní komplikací diabetu, postihuje až 25 % pacientů (Bém et al., 2020). Příčinou vzniku je chronická infekce, ulcerace nebo destrukce hlubokých tkání nohy ve spojení s periferní neuropatií a s ischemií končetiny

(Bém et al., 2020). SDN je spojen s vysokou morbiditou a mortalitou, je zde vysoká pravděpodobnost ztráty končetiny (Bém et al., 2020).

Odborníci se shodují, že nejvhodnější léčbou je prevence spojená s edukací pacienta a pravidelná návštěva podiatrických ambulancí (Bém et al., 2020). Péče o nohy spočívá v pravidelné kontrole nohou pacientem i lékařem, péče o pokožku a nehty, ošetření drobných ran na kůži, vhodně zvolená obuv pro domácí a venkovní užití (Bém et al., 2020).

### **Nadváha/obezita a nedostatečná pohybová aktivita**

V České republice je výskyt nadváhy a obezity přes 50% v populaci středního věku (Kunešová et al., 2020). Prevalence obezity stále stoupá a s ní stoupají i další zdravotní rizika, která mají spojitost s vyšší tělesnou hmotností (Kunešová et al., 2020)

Diagnostika obezity: BMI (hmotnost v kg/výška v m<sup>2</sup>), obvod pasu, index pas – boky (Kunešová et al., 2020). Pro snížení tělesné hmotnosti a je důležitá motivace pacienta, pravidelnost pohybových aktivit (zpočátku je vhodný aerobní trénink 3x týdně), vyvážený a pravidelný příjem stravy (Kunešová et al., 2020).

#### **2.6.4 Vyšetřovací metody**

##### **2.6.4.1 Zátěžové testy**

##### **Polohový Ratschovův test**

Test probíhá v leže na zádech s elevací dolních končetin (Knoppová, 2017). Pacient pohybuje akry končetin v maximální rychlosti do plantární a dorzální flexe po dobu dvou minut nebo do vzniku klaudikačních bolestí, které neumožňují další pokračování v pohybu (Knoppová, 2017) Současně s časem se sleduje i změna zabarvení dolních končetin (Chrobák, 2007). Poté se pacient posadí, nohy má spuštěné z lůžka, v této fázi testu se sleduje zčervenání dolních končetin (Knoppová, 2017). Zčervenání prstů a plosky nohy – fyziologicky do 5 s, náplň žil na nártu – do 10 s a k zčervenání do 15 s (Knoppová, 2017).

## **Treadmill**

Úkolem pacienta je chůze po běžícím pásu do vzniku bolesti, která brání dalšímu pokračování v chůzi (Karetová et al., 2022). Test slouží k určení maximální klaudikační vzdálenosti (Karetová et al., 2022). Standardizované podmínky pro průběh testu: posun pásu rychlostí 3,2 km/h, s náklonem 12° - test probíhá až do úplného zastavení pro bolest (Karetová et al., 2022). Využití: pro bližší specifikaci II. stádia – klaudikační vzdálenost nad 200 m nebo pod 200 m, pro stanovení bezpečné vzdálenosti intervalového tréninku chůze, hodnocení terapie v čase a pro stanovení postupu léčby – konzervativní nebo intervenční (Knoppová, 2017).

## **Stoupání na špičky**

Musil (2007) uvádí stoupání na špičky jako jednu z alternativ k testu na Treadmill, kdy pacient stojí čelem ke stěně a prsty se o ni lehce opírá. Stoupání na špičky pacient opakuje 30 – 50x, po ukončení testu se v leže na zádech měří kotníkový sTK (Musil, 2007).

## **Šestimínutový test chůze (6MWT)**

Měří se maximální vzdálenost, kterou je pacient schopen ujít za 6 minut, během testu je možné odpočívat, délku pauzy je nutné taktéž zaznamenat (Sovová, 2023).

### **2.6.4.2 Přístrojová vyšetření**

#### **Index kotník – paže (ankle – brachial index, ABI)**

Jedná se o neinvazivní přístrojovou metodu k určení definitivní diagnózy ICHDK, slouží k hodnocení stádia a vývoje nemoci (Karetová et al., 2022). Tato metoda má senzitivitu 79–95 % a specificitu 96–100 % (Knoppová, 2017). Není finančně nákladná a je nejjednodušší a nejdostupnější přístrojovou diagnostikou (Machaczka, 2018; Karetová et al., 2022). *ABI je poměrem systolického tlaku v oblasti kotníku (vyššího z měřených na a. tibialis post. nebo nad a. dorsalis pedis) a systolického tlaku na paži (nejčastěji měřeno na a. brachialis)* (Karetová et al., 2022, s. 5). Fyziologická hodnota je v rozmezí 0,9 – 1,3; hodnota pod 0,9 značí ischemii (hodnoty mezi 0,00 – 0,40 značí těžkou ischemii); hodnota nad 1,4 podává informace o kalcifikaci tepen – př. starší

pacienti, diabetici (Knoppová, 2017; Machaczka, 2018; Václavík, 2020; Karetová et al., 2022).

Dopplerovské vyšetření probíhá v leže, pomocí tužkové sondy (5–10 MHz) a manžety – měříme systolický tlak na obou horních končetinách, poté na obou dolních končetinách (nad kotníkem – a. tibialis posterior, a. dorsalis pedis) (Machaczka, 2018, Karetová et al., 2022). ABI měření je pro každou končetinu zvlášť (Machaczka, 2018, Karetová et al., 2022).

Měření oscilometrickou metodou probíhá současně na všech končetinách, vyhodnocení ABI probíhá automaticky přes počítačový program (Karetová et al., 2022).

### **Toe brachial index (TBI)**

Metoda často využívaná u diabetiků (Machaczka 2020). Machaczka (2020) uvádí vyšší přesnost měření systolického tlaku na palcové arterii dolní končetiny z důvodu nižšího poškození kalcifikacemi než u měření ABI v oblasti kotníku.

### **Duplexní ultrasonografie (DUS)**

Zobrazovací metoda umožňující přenou lokalizaci stenózy v cévním řečišti a určení jejího rozsahu (Karetová et al., 2022). Dále se využívá pro zhodnocení podmínek k intervenčnímu zásahu, zda je vhodnější endoskopická nebo chirurgická léčba (Karetová et al., 2022). DUS je významná v pooperačním období ke kontrole průchodnosti by-passů, a po angioplastice je využívána ke kontrolám v pravidelných intervalech (Karetová et al., 2022).

### **Transkutánní tenze kyslíku (TcpO<sub>2</sub>)**

Neinvazivní metoda k hodnocení kožní perfuze z kapilár na periférii dolních končetin (Táborský et al., 2021). Využívá se ke stanovení pravděpodobnosti zhojení ischemického defektu (Táborský et al., 2021). U hodnot 30–35 mmHg je nutriční schopnost kapilárního řečiště nedostačující a je malá šance na zhojení bez chirurgické intervence (Žilavský, 2015).

## **Pletysmografie**

Pletysmograf emituje infračervené záření, které prochází tkání (Táborský et al., 2021). Hemoglobin je schopen toto záření odrážet, neprokrvené oblasti záření, buď pohlcují, nebo jimi volně procházejí (Táborský et al., 2021). Na základě zpětné detekce infračerveného záření je hodnocena krevní cirkulace (Táborský et al., 2021).

## **CT angiografie**

Zobrazovací metoda umožňující 3D rekonstrukci cévního řečiště s vysokým rozlišením (Chochola, 2021; Karetová et al., 2022). Při CT angiografii se využívá kontrastní látka, která je aplikována do žilního systému (Karetová et al., 2022). CTA<sub>g</sub> je vysoce citlivá pro detekci aortoiliackých a femoropopliteárních stenóz (Karetová et al., 2018).

## **MR angiografie**

Vyšetření lze provést s použitím nebo bez použití kontrastní látky (Karetová et al., 2022). Mezi negativa této metody patří nižší rozlišení než u CTA<sub>g</sub>, dochází nepřesnému určení rozsahu stenózy a nezobrazuje kalcifikace (Karetová et al., 2018).

## **Digitální subtrakční angiografie (DSA)**

Invazivní vyšetření využívající jodovou kontrastní látku, která se aplikuje do cévního systému pomocí kanyly (Karetová et al., 2022). Metoda je založena na pořízení dvou snímků – první je nativní a druhý s kontrastní látkou, digitálně dojde k odečtení struktur nativního snímku a zobrazení cév s kontrastní látkou (Seidl, 2012).

## **2.7 Terapie**

### **2.7.1 Konzervativní terapie**

U většiny pacientů diagnostikovaných pro ICHDK je konzervativní terapie dlouhodobě nedílnou součástí jejich každodenního života (Drač et al., 2019). Základem neinvazivní léčby je kontrola a korekce rizikových faktorů s cílem snížení kardiovaskulárního rizika (Bulvas, 2009).

#### **Režimová opatření**

Knopová (2017) řadí mezi základní pilíře léčby ICHDK režimová opatření ve formě zásadní změny životosprávy, omezení kouření s cílem úplné abstinence, snížení tělesné hmotnosti a zařazení pravidelné pohybové aktivity do denního režimu.

##### **2.7.1.1 Pohybová terapie**

Karetová et al. (2022) doporučuje pro první a druhé stádium klasifikace dle Fontaina zařadit do rehabilitačního programu pravidelnou chůzi na Treadmillu minimálně 30 min. 3x týdně. Knopová (2017) zdůrazňuje pozitivní vliv pohybu na adaptační mechanismy organismu – pohybem dochází k tvorbě kolaterálního řečiště, zlepšení odtoku žilní krve z ischemií zasažené oblasti a k poklesu periferní rezistence. Pravidelnou optimální zátěží dochází ke zvýšení svalové výkonnosti, sval je schopen stejné práce při snížené spotřebě kyslíku (Knopová, 2017).

#### **Intervalové polohové cviky**

Dřepy a podřepy jsou doporučené cviky u aortoilického postižení tepen (Knopová, 2017). O etáž níže (femoropopliteální stenóza a poškození horní třetiny bérceových tepen) jsou výstupy na špičky vhodným cvičením ve frekvenci 30x za minutu – 1 s nahoru, 1 s dolů (Knopová, 2017). V pozici na zádech, dolní končetiny v elevaci a akra provádějí plantární a dorzální flexi u poškození stenózami v distální oblasti bérceových tepen (Knopová, 2017). Počet opakování je určen na 2/3 cviků z maxima, mezi jednotlivými sety je doba odpočinku 1–3 min (Knopová, 2017).



## **Intenzivní intervalový trénink chůze**

Dle Knoppové (2017) chůze minimálně 1 hodinu denně o průměrné rychlosti 90 kroků/min v úsecích kratších, než je klaudikační vzdálenost. Před zahájením terapie se provádí zátěžový test na Treadmill pro určení optimální vzdálenosti pro intervalový trénink (Knoppová, 2017).

### **2.7.1.2 Fyzikální terapie**

Indikace jednotlivých metod je závislá na právě probíhajícím stádiu onemocnění.

#### **Stádia I – III:**

Diadynamické proudy v longitudinální aplikaci tzv. Amosovy proudy, katoda se přikládá na lýtko a anoda paravertebrálně homolaterálně do oblasti L3 – S1 (Knoppová, 2017). Dále je možné využít středofrekvenční proudy v bipolární aplikaci o intenzitě nadprahově senzitivní, podélnou klidovou galvanizaci, nebo dvoukomorovou galvanickou lázeň (Knoppová, 2017).

#### **Stádium I a IIa**

Zde je vhodné využití střídavé šlapací koupele či vzestupnou koupel bérců (Knoppová, 2017). Od stádia IIb se tyto postupy nedoporučují pro zvyšující se nároky tkání na zásobení kyslíkem (Knoppová, 2017).

#### **Stádium I-IV**

Vakuum kompresní terapii je možné využít pro všechna stádia, pokud není přítomen defekt kožního krytu např. gangréna nebo hnisavá infekce (Knoppová, 2017). Dochází k pravidelnému střídání podtlakové a přetlakové fáze, s vyšší hodnotou podtlaku. Během terapie dochází ke zvýšení průtoku krve ischemickou tkání a tím k podpoře tvorby kolaterálního řečiště (Knoppová, 2017). Hyperbarická oxygenoterapie urychluje hojení kožních defektů na dolních končetinách (Knoppová, 2017). K fyzikálním terapiím s pozitivním efektem na cévní řečiště dále ředíme fototerapii a Hauffeho hypertermní vzestupné koupele HKK, které využívají konsenzuální reakci oběhového systému (Knoppová, 2017).

### **2.7.1.3 Lázeňská léčba**

K indikačním skupinám lázeňské péče patří: stádium IIb s klaudikační vzdáleností pod 200 m, stádium III a IV (Knoppová, 2017). Pacienti po rekonstrukčních operacích mají nárok na lázeňskou péči do dvanácti měsíců od provedení zákroku (Knoppová, 2017). K nejběžnějším lázeňským procedurám patří vodní uhličitě koupele a plynové uhličitě koupele (Knoppová, 2017).

### **2.7.1.4 Farmakoterapie**

Farmakologickou léčbu indikuje lékař s cílem zpomalení progresu nemoci (Karetová et al., 2022). Spočívá v celoživotní korekci rizikových faktorů – udržení optimální hladiny glykémie, snížení hladiny LDL cholesterolu pod 1,4 mmol/l, dosažení hodnot krevního tlaku 130/80 (Karetová et al., 2022). Druh užívaných léků závisí na stádiu onemocnění (Karetová et al., 2022).

Antiagregační tzv. protidestičková léčba je ve většině případů indikována jako monoterapie, vzácněji jako krátkodobá duální farmakoterapie po revaskulizaci (Karetová et al., 2022). Pravidelné užívání antiagregačních léčiv např. kyselina acetylsalicylová (ASA) nebo klopidogrel, snižuje riziko výskytu KV příhody o 22 % (Karetová et al., 2022). Další skupinou je antikoagulační terapie, která je podávána po akutní ischemii způsobené embólem, nebo po reoperacích (Karetová et al., 2022).

Cilostazol, naftidrofuryl, prostaglandin E a sulodexid jsou řazeny mezi léky s tzv. vazoaktivním účinkem (Karetová et al., 2022). Tyto léky neovlivňují prognózu onemocnění, jejich hlavním cílem je prodloužení klaudikačního intervalu (Karetová et al., 2022). Cilostazol snižuje tonus hladké svaloviny a ve většině případů je první volbou lékaře. Je schopný prodloužit klaudikační vzdálenost až o 50 % (Karetová et al., 2022). Prostaglandin E a sulodexid jsou podávány u těžších případů, kde není možná chirurgická intervence (Karetová et al., 2022).

### **2.7.2 *Intervenční léčba***

K intervenční léčbě se přistupuje v případě výrazného omezení kvality života pacienta (omezení ve sféře sociální a pracovní) klaudikačními bolestmi, nedostatečným efektem konzervativní terapie, při rychlém postupu choroby, nebo v případě rizika pro končetinu (v pokročilých stádiích nemoci s klidovými bolestmi a kožními defekty – III. a IV. stádium dle Fontaina) (Vodička, 2014). V II. stádiu se k operačnímu řešení přistupuje u klaudikační vzdálenosti, která limituje pacientův život, tato vzdálenost je značně individuální (Dráč et al., 2019).

Před samotným výkonem je pacient podroben důkladnému fyzikálnímu a laboratornímu vyšetření k posouzení aktuálního zdravotního stavu (Schneiderová, 2014). Je hodnoceno riziko kardiovaskulární, funkce plic a ledvin, posouzení rozsahu ischemie a cévního zásobení dolní končetiny, dále pak hodnocení komorbidit a jejich optimalizace (Schneiderová, 2014). Předoperační vyšetření slouží ke stanovení operačního rizika a zároveň snižuje riziko vzniku pooperačních komplikací (Schneiderová, 2014).

#### **2.7.2.1 *Perkutánní transluminální angioplastika (PTA)***

PTA je invazivní, ale velmi šetrný zákrok, u které dochází k odstranění stenóz a uzávěrů tepenného systému pomocí balonkového katetru (Dráč et al., 2019). Na periferním řečišti v oblastech aortoiliackých, femoropopliteárních a bércový tepen (Vodička, 2014). Metoda je založena na principu mechanického rozšíření (dilataci) tepny v úseku zúžení či uzávěru do 10 cm (Vodička, 2014). Na PTA může navazovat implantace výztuže (stentu), který v případě reziduální stenózy či natržení stěny tepny zajišťuje její průchodnost (Dráč et al., 2019). K indikacím pro provedení PTA řadíme: klaudikační bolesti, klidové bolesti končetiny, nehojící se defekty kůže (ulcerace, gangréna), PTA lze využít i jako přípravný zákrok před by-passesem (Heřman, 2014). PTA je prováděno v lokální anestezii vpichem do femorální tepny (Dráč et al., 2019).

### 2.7.2.2 Bypass

K rekonstrukční operaci se přistupuje u rozsáhlých uzávěrů tepen, kde není možný endovaskulární zákrok nebo je bypass výhodnější strategií (Vodička et al., 2014).

#### Cévní náhrady

Syntetické cévní náhrady jsou pletené, tkané a lité (jsou vyrobeny z polytetrafluoretylenu (PTFE) nebo z expandovaného polytetrafluoretylenu (ePTFE), (Krška et al., 2011, Kurfirst et al., 2022). Fyzikální vlastnosti cévních protéz jsou compliance (poddajnost a elasticita stěny), vrapování (brání zalomení náhrady přes kloub) a dlouhodobá průchodnost (Krška et al., 2011).

Mezi biologické náhrady patří autograft a alograft (Kurfirst et al., 2022). Autograft je štěp ze stejného jedince, většinou je použita vena saphena magna (Kurfirst et al., 2022). Alogenní štěp je céva pocházející z dárce (Kurfirst et al., 2022).

#### Anatomické rekonstrukce

##### Aortofemorální (aortoiliacký, aortobifemorální) bypass (viz příloha 3.)

Prováděn při aterosklerotickém poškození v oblasti subrenální aorty, její bifurkace a pánevních tepen (Kurfirst et al., 2022). Klinický obrazem jsou klaudikace v oblasti hýždí, erektilní dysfunkce a nehmatný pulz v třísech tzv. Lericheův syndrom (Dráč et al., 2019). Střední laparotomie a transperitoneálně jsou nejobvyklejší operační přístupy (Kurfirst et al., 2022). *Nejčastěji se používá bifurkační (ramínková) protéza, která je šita tělem protézy koncem ke straně na subrenální aortu a následně jsou raménka protézy tažena podél nativního řečiště k femorálním tepnám a našita koncem ke straně na společné stehenní tepny* (Kurfirst et al., 2022, s. 135).

##### Femoropopliteální bypass (viz příloha 4)

Oblastí poškození je povrchová stehenní tepna (Kurfirst et al., 2022). Proximální (nadkolenní) femoropopliteální bypass je indikován v případě stenózy povrchové stehenní tepny a dobré funkce hluboké stehenní tepny, podkoleních tepen včetně bérceových (Kurfirst et al., 2022). Zákrok je prováděn u pacientů s intermitentními klaudikacemi – II stupeň Fontainovy klasifikace (Kurfirst et al., 2022). Distální (podkolenní) femoropopliteální bypass je indikován v případě poškození podkolenní

tepny (Krajíček et al., 2007). Podkolenní bypass je volen u stupně III a IV Fontainovy klasifikace a je charakteristický horší dlouhodobou průchodností oproti nadkolennímu bypassu (Dráč et al., 2019).

#### Femorokrurální bypass

V případě přímého rizika ztráty končetiny a za předpokladu, že je minimálně jedna bérková tepna průchozí, je indikován femorokrurální bypass s distální anastomózou (Krajíček et al., 2007). U takového výkonu se využívá autologního žilního štěpu, který má nejvyšší šanci na kladný výsledek zákroku (Krajíček et al., 2007). U průchodnosti a. tibialis anterior – femorotibiální bypass přední, a. tibialis posterior - femorotibiální bypass zadní a u a. fibularis – femorofibulární bypass (Krajíček et al., 2007).

#### **Extraanatomické rekonstrukce (viz. příloha 5)**

Výkony mimo cévní řečiště se sníženou zátěží pro pacienta je možné provádět v epidurální nebo místní anestezii (Krajíček et al., 2007; Kurfirst et al., 2022). Voleny jsou v přímém ohrožení končetiny, kdy není možné provést anatomickou rekonstrukci, nejčastěji pro nález infekčního ložiska, celkový stav pacienta znemožňuje jiný postup nebo předchozí operace (Zeman et al., 2014). Reoperační metody mají dlouhodobě horší výsledky (Kurfirst et al., 2022).

#### Axilofemorální bypass

V případě poškození pánevního řečiště je veden bypass k ipsilaterální a. axilaris (Lim, Crisostomo, 2019). Tunel pro cévní náhradu se zavádí subfasciálně pod m. pectoralis major, dále prostupuje pod mm. obliqui abdominalis až k inguinální krajině (Lim, Crisostomo, 2019). U oboustranného poškození pánevního řečiště se provádí revaskulizace na obou dolních končetinách a k jednostrannému axilofemorálnímu bypassu je v blízkosti spojení přidána náhrada vedoucí k protilehlé a. femoralis (Krajíček et al., 2007).

### Femorofemorální bypass

Femorofemorální bypass zajišťuje přítok krve z druhostranné končetiny na stranu postiženou uzávěrem v pánevním řečišti (Mazur et al., 2014). Cévní náhrada je vedena za stydkou kostí nebo v podkoží (Krajíček et al., 2007).

#### **2.7.2.3 Hybridní výkony**

Hybridní výkony jsou stále častěji využívanou terapií u pacientů s onemocněním periferních tepen (Baláž, 2011). Jedná se o kombinaci chirurgického a intervenčně radiologického přístupu, který umožňuje kompletní revaskulizaci u mnohočetného tepenného postižení (Baláž, 2011). Volba této metody představuje nižší zátěž a má dobré výsledky i u vysoce rizikové skupiny pacientů (Baláž, 2011). Výkony probíhají na specializovaně vybavených hybridních sálech, kde je část výkonu provedena chirurgicky např. bypass, druhá část výkonu je provedena radiologem endovaskulárně na jiné části tepenného řečiště (AGEL a. s., © 2024). Toto řešení umožňuje vícečetný zásah o vyšší efektivitě v kratším čase, představující nižší riziko pro pacienta (AGEL a. s., © 2024).

#### **2.7.2.4 Amputace**

*Jako amputaci definujeme odstranění periferní části těla včetně krytu měkkých tkání s přerušením skeletu, která vede k funkční anebo kosmetické změně s možností dalšího protetického ošetření* (Kubeš, 2014, s. 117). Amputace je indikována jako život zachraňující operace u kritické ischemie, při které došlo ke vzniku ireverzibilních nekrotických změn, bez šance na zhojení po cévní rekonstrukci (Zeman et al., 2014).

Rozhodnutí o výši amputaci je závislé na stavu kožního krytu, svalů, cévního zásobení a možnosti optimální protetické náhrady (Kubeš, 2014). Správná výše amputace hraje rozhodující roli v procesu hojení a možnostech rehabilitace (Zeman et al., 2014).

#### **2.7.3 Pooperační komplikace**

Časné pooperační komplikace jsou indikovány k reviznímu výkonu (Kurfirst et al. 2022). Řadíme k nim uzávěr rekonstrukce, krvácení, infekci protézy, infekci v ráně a poruchu hojení (Kurfirst et al. 2022). Pozdní komplikace jsou hematogenní infekce protézy, neinfekční nepravá výduť nebo aortoenterální píštěl, jež je nejzávažnější komplikací vedoucí ke krvácení do střev a vzniku sepse (Kurfirst et al. 2022).

## **2.8 Fyzioterapie v pooperačním období**

Fyzioterapie v pooperačním období je preventivního charakteru, jejím hlavním úkolem je předcházet pooperačním komplikacím. K prvkům fyzioterapie v pooperačním období řadíme polohování, cévní gymnastiku, respirační fyzioterapii, postupnou vertikalizace pacienta, kondiční cvičení, měkké techniky, mobilizaci a péči o jizvu.

### **2.8.1 Kondiční cvičení**

Léčebně tělesná výchova (LTV) na lůžkovém oddělení u pacientů po chirurgickém výkonu zahrnuje cvičení zaměřené na udržení plné hybnosti v maximálním rozsahu pohybů končetin, zvýšení svalové síly, zlepšení prokrvení končetin (Hromádková, 2002). LTV pozitivně působí na psychiku pacienta (Hromádková, 2002). Cvičební jednotka viz. příloha 6.

### **2.8.2 Cévní gymnastika**

Cévní gymnastika je jedním ze základů fyzioterapie v pooperačním období a společně s dechovou gymnastikou je pacientovy často představena již v předoperační fázi, nejpozději první pooperační den (Hromádková, 2002). Pacient je instruován fyzioterapeutem ke cvičení každou hodinu (Hromádková, 2002). Slouží k prevenci tromboembolických pooperačních komplikací, zmínění a rychlejší vstřebávání otoků končetiny (Knapová, 2019). V případě ICHDK je cévní gymnastice věnována velká pozornost a je kladen důraz na pravidelnost a intenzitu prováděných cviků.

Principem cévní gymnastiky je podpora funkce žilně – svalové pumpy na dolních končetinách (Knapová, 2019). Spočívá v jednoduchých pohybech končetin, především pohybech aker (Knapová, 2019). Základem jsou rytmické pohyby v sagitální rovině – planární a dorzální flexe kotníků, flexe a extenze phalangů a krouživé pohyby v kotnících (Knapová, 2019). Lze ji provádět symetricky na obou dolních končetinách nebo střídavě (Knapová, 2019). Cvičení lze provádět v jakékoli poloze – v leže na zádech nebo na břiše, vsedě či ve stoji (Knapová, 2019). Volba cvičební pozice se odvíjí od aktuálního zdravotního stavu pacienta (Knapová, 2019).

### **2.8.3 Respirační fyzioterapie**

Respirační fyzioterapie je využívána k optimalizaci dechu (Smolíková, 2020). Nadechuje se nosem, vydechuje ústy (Smolíková, 2020). Úkolem terapeuta je modifikace dýchání, bez násilného zásahu do dechového rytmu pacienta (Smolíková, 2020). DG usnadňuje hygienu dýchacích cest, snižuje riziko vzniku pneumonie, účastní se na zlepšení fyzické kondice a urychluje regeneraci (Smolíková, 2020).

#### **Statická dechová gymnastika:**

Cílem statické dechové gymnastiky je obnova a optimalizace dechového vzoru (Smolíková, 2020). Cíli na oblasti hrudníku, břicha, zad a pánve, končetiny zůstávají bez pohybu (Smolíková, 2020). Před samotným cvičením je důležité upravit výchozí polohu pacienta a uvolnit dýchací cesty (Smolíková, 2020). Mezi nejčastěji zvolené polohy patří leh na zádech nebo sed (Smolíková, 2020). Pokud je zvolenou pozicí sed dbáme na to, aby pacientova chodidla byla v kontaktu s podložkou, páteř v napřímění (Smolíková, 2020). V sedě je výhodou volný pohyb hrudníku, bez omezení, poloha je ovšem náročnější pro pacienta (Smolíková, 2020). V leže jsou na pacienta kladeny nižší nároky na korekci polohy (Smolíková, 2020). Změnou polohy končetin vůči trupu lze modifikovat náročnost terapie (Smolíková, 2020).

#### **Dynamická dechová gymnastika**

K pohybu hrudníku se přidávají pohyby pánve, dolních končetin, horních končetin, trupu a hlavy (Smolíková, 2020). Cvičení vyžaduje časovou a prostorovou koordinaci a plné soustředění pacienta (Smolíková, 2020). Pohyby jsou pomalé, závislé na dechové fázi (Smolíková, 2020).

#### **Autogenní drenáž**

Autogenní drenáž spočívá v pomalém nádechu nosem, na konci nádechu je nádechová pauza 1–3 s, následuje pomalý plynulý výdech pootevřenými ústy, na konci výdechu je výdechová pauza 2–4 s (Kolektiv fyzioterapeutů, 2020). Celý tento proces je opakován po dobu několika minut (Kolektiv fyzioterapeutů, 2020).



## **Huffing**

Po plynulém nádechu nosem následuje prudký, rychlý, krátký výdech otevřenými ústy, který slouží k rychlé mobilizaci hlenu v dýchacích cestách (Kolektiv fyzioterapeutů, 2020).

### **2.8.4 Mobilizace**

Mobilizace je pasivní pohyb kloubu, který jde aplikovat na periferní klouby nebo na klouby páteře (Sharma, 2019). Kloubní mobilizace je technikou čekání v předpětí, jemné opakující se pohyby ve směru kloubní blokády za účelem zvýšení ROM, vedoucí ke snížení až k úplnému odstranění bolesti (Sharma, 2019).

### **2.8.5 Techniky měkkých tkání**

K měkkým tkáním řadíme kůži, podkoží a fascie, tyto vrstvy jsou navzájem proti sobě posunlivé a účastní se každého pohybu (Deepak, 2019). Měkké tkáně lze ovlivnit protažením, hlazením, tlakem nebo protažením ve vlně (Deepak, 2019). S technikami měkkých tkání úzce souvisí péče o jizvu.

## **Péče o jizvu**

Vznik jizvy je regeneračním procesem tkání vnikajícím při poranění hlubších vrstev kůže (Pintarová, 2017). Při optimálním hojícím procesu je jizva pružná a pohyblivá (Pintarová, 2017). *Zaměřujeme se tedy na lepší protažitelnost kůže s podkožím, podkoží s fascií (vazivový obal svalů), fascie se svalem, popř. svalů s kostí* (Pintarová, 2017, s. 2). Do vyndání stehů (10 den) se soustředíme se na ošetření měkkých v okolí jizvy (Pintarová, 2017). Po vyndání stehů terapie zahrnuje tlakovou masáž, esovité protažení do tvaru písmena C a S, pravidelné promašťování masnými krémy nebo nesoleným sádlem (Pintarová, 2017). K dalším zásadám péče o jizvu patří např. jemné sprchování a osušení, nošení volnějšího oblečení (Pintarová, 2017).

### **2.8.6 Vertikalizace**

Vertikalizace pacienta je postupný proces, se kterým je vhodné začít co nejdříve, ideálně hned první pooperační den, nejpozději druhý poop. den (Knapová, 2019). Začínáme mobilitou na lůžku – bridging, do sedu se pacient dostává přes bok, následuje stoj a chůze (Knapová, 2019). V jednotlivých fázích vertikalizace je dobré nějakou dobu vyčkat, umožnění adaptace těla na novou polohu – prevence ortostatické hypotenze (závratě, mdloby) (Knapová, 2019). Pokud pacient bez problémů zvládl stoj u lůžka, přistoupí se k další fázi, kterou je chůze (Knapová, 2019). Chůze po chirurgickém zákroku na dolních končetinách probíhá s oporou (chodítka, francouzské berle) a v odlehčení operované končetiny (Knapová, 2019). Edukaci optimálního krokového cyklu o FB provádí fyzioterapeut a pod jeho dohledem dochází k první chůzi pacienta po pokoji, na chodbě a s dalším zlepšením stavu společně nacvičují i chůzi do schodů a ze schodů (Knapová, 2019).

### **2.8.7 Polohování končetin**

Polohování je prevencí sekundárních komplikací, které vznikají při dlouhotrvající poloze pacienta (Knapová, 2019). Má pozitivní efekt na psychiku, snižuje bolest, odlehčuje kůži, zlepšuje prokrvení částí těla a působí jako prevence vzniku dekubitů na predilekčních místech (Knapová, 2019). Poloha musí být pro pacienta pohodlná a bezbolestná (Knapová, 2019). Optimální interval pro změnu polohy je 2–3 h (Knapová, 2019). K dalším zásadám polohování patří pravidelná kontrola ohrožených míst, kontrola průchodnosti všech katetrů a používání polohovacích pomůcek např. polohovací válce, korytka, polštáře a zarážky (Knapová, 2019).

## **3 Praktická část**

### **3.1 Cíle práce**

1. Zmapovat vhodné fyzioterapeutické postupy pro pacienty po operaci ischemické choroby dolních končetin.
2. Sestavení cvičební jednotky pro pacienty po operaci ischemické choroby dolních končetin.

### **3.2 Výzkumné otázky**

1. Jaké jsou možnosti fyzioterapie u pacientů po operaci ischemické choroby dolních končetin?
2. Do jaké míry ovlivňuje invazivita a lokalizace chirurgického výkonu průběh fyzioterapie?

### **3.3 Metodika**

#### **3.3.1 Výzkumný soubor**

Výzkumu se účastnili 4 pacienti diagnostikovaných s ischemickou chorobou dolních končetin, kteří byli indikováni pro chirurgický zákrok na oddělení cévní chirurgie. Výzkumný soubor je rozdělen do dvou skupin dle lokalizace chirurgického výkonu. Pacienti v první skupině podstoupili operaci v oblasti břicha a pánve. Druhá skupina s pacienty s lokalizací zákroku na dolních končetinách.

Podmínky pro účast ve výzkumné souboru:

Diagnostikovaná ischemická choroba dolních končetin s klinickými příznaky odpovídající Fontainově klasifikaci: II stádium (klaudikační bolesti IIa – klaudikační interval nad 200 m nebo IIb – klaudikační interval pod 200 m, III stádium (klidové bolesti) nebo IV stádium (výskyt trofických defektů). Pacienti podepsali informovaný souhlas, vymezující způsob zpracování a ochranu jejich osobních informací. Výzkum probíhal po dobu hospitalizace.

### **3.3.2 *Techniky sběru dat***

Praktická část bakalářské práce byla zpracována formou kvalitativního výzkumu, který byl proveden zpracováním kazuistik jednotlivých probandů.

Metodou sběru dat byl vstupní a výstupní kineziologický rozbor.

Kineziologický rozbor zahrnoval odebrání anamnézy formou rozhovoru a nahlédnutím do zdravotnické dokumentace. Pro sběr dat byly využity techniky vyšetření aspektů, palpací, svalový test, goniometrická a antropometrická měření.

#### **3.3.2.1 *Kineziologické vyšetření***

##### **Anamnéza**

Anamnéza neboli předchorobí je významnou součástí klinického vyšetření, kde ošetřující získá potřebné informace o zdravotní stavu pacienta (Páral et al., 2020). Anamnézu lze odebrat od pacienta tzv. přímá anamnéza, nebo od osob blízkých pacientovi např. rodinných příslušníků (Páral et al., 2020). Tato anamnéza je označována jako nepřímá a odebírá se v případě nezletilých/nesvéprávných pacientů, u osob v akutním stavu nebo se využívá k objektivizaci informací získaných od pacienta (Páral et al., 2020). Anamnéza má tyto části: osobní údaje, nynější onemocnění, osobní anamnéza, rodinná anamnéza, pracovní a sociální anamnéza, farmakologická anamnéza, alergologická anamnéza a abúzus (Páral et al., 2020).

##### **Aspekce**

Aspekce hodnotí celkový vzhled pacienta ve stoji, v sedě nebo v leže (Haladová, Nechvátalová, 2011). Záleží na aktuálním zdravotním stavu vyšetřovaného (Haladová, Nechvátalová, 2011). Vyšetření probíhá ve spodním prádle, naboso, ze tří stran – zezadu, z boku a zepředu (Haladová, Nechvátalová, 2011). Samotné vyšetření aspektů začíná po příchodu terapeuta na pokoj, směr aspekce může být kaudální nebo kraniální (Haladová, Nechvátalová, 2011).

Pohledem sledujeme pohybový projev pacienta – stoj a chůzi, všímáme si postavení jednotlivých segmentů, plynulosti pohybu (Kolář et al., 2020). Dále si všímáme barvy kůže, symetrii/asymetrii zbarvení, přítomnost ochlupení, trofiky kůže a stavu nehtů (Karetová et al., 2022).

## **Palpace**

Palpace neboli vyšetření hmatem hodnotí svalový tonus, trofiku končetin, barvu a teplotu kůže, bolestivost vyšetřované oblasti a přítomnost otoku (Haladová, Nechvátalová, 2011). Dále se posuzuje kvalita cití, kloubní pohyblivost, posunlivost kůže a podkoží (Haladová, Nechvátalová, 2011). Podle Haladové a Nechvátalové (2011) je palpace prováděna plošně tzn. sunutím kůže, nebo klešťovým hmatem.

## **Antropometrie**

Antropometrické měření zahrnuje měření tělesné výšky, váhy, vzdálenost jednotlivých bodů na kostře, ať už se jedná o délku končetin, nebo délku jednotlivých segmentů a jejich obvody (Haladová, Nechvátalová, 2011).

Provedla jsem antropometrické měření dolních končetin – měřila jsem anatomickou (trochanter major – malleolus lateralis), funkční (spina iliaca anterior superior – malleolus medialis) a umbliko-maleolární délku (umbilikulus – malleolus medialis). Dále jsem měřila obvody na dolních končetinách – stehno 15 cm nad horním okrajem patelly, nad kolenem přes vasty m. quadriceps femoris, obvod kolene přes patellu, obvod přes tuberositas tibiae, obvod lýtky v nejsilnějším místě, obvod kotníku přes malleoly a obvod přes metatarzy. Měřila jsem pacientovu výšku a hmotnost – z těchto údajů jsem určila hodnotu BMI.

## **Goniometrie**

Měření rozsahů pohybu v jednotlivých kloubech se nazývá goniometrie (Haladová, Nechvátalová, 2011). Existuje mnoho metod měření, ale v ČR je nejužívanější metodou měření SFTR. Název je odvozen od základních rovin – S (sagitální), F (frontální), T (transverzální) a R (rotace) (Haladová, Nechvátalová, 2011). Záznam má vždy uvedenou rovinu, v které bylo měřeno a 3 číselné hodnoty představující rozsah pohybu (Haladová, Nechvátalová, 2011). Pohyby vedené směrem od těla jsou zapsány jako první – pohyby do extenze, dorzální flexe, abdukce, zevní rotace,.... (Haladová, Nechvátalová, 2011). Hodnota uprostřed představuje výchozí postavení a zápis vpravo jsou pohyby do flexe, plantární flexe, addukce, vnitřní rotace,.... (Haladová, Nechvátalová, 2011).

## **Svalový test**

Funkční svalový test dle Jandy je metodou, kdy je vyšetřována nejen síla jednotlivých svalových skupin, ale i provedení celého pohybu (Janda et al., 2020). Každý pohyb má svého agonistu (hlavní sval, vykonává pohyb), synergistu (pomocné svaly), antagonistu (sval vykonávající opačnou funkci než agonista), stabilizační svaly (stabilizují segment ve výhodném postavení pro vykonání pohybu) a neutralizační svaly (ruší nechtěný pohyb agonisty) (Janda et al., 2020). Test má pět základních stupňů, ke kterým je možné přidat + nebo - (Janda et al., 2020).

St. 5 – N (normální síla) – sval vykonává pohyb proti značnému vnějšímu odporu – 100%; St. 4 – G (dobrý sval) – sval překoná střední vnější odpor – 75%; St. 3 – F (slabý sval) – překoná působení gravitace, bez vnějšího odporu – 50%; St. 2 – P (velmi slabý sval) – schopen pohybu s vyloučením gravitace – 25%; St. 1 – T (záškub) – sval není dostatečně silný k vykonání pohybu, patrný záškub – 10%; St. 0 – bez záškubu (Janda et al., 2020).

## **Vyšetření chůze**

Vyšetření chůze zahrnuje sledování rytmu, délky kroku, postavení končetin, odvíjení nohy od podložky, způsob došlapu, pohyb těžiště, souhyby trupu a horních končetin, stabilitu chůze a případné použití pomůcek (Haladová, Nechvátalová, 2011). Během krokového cyklu končetina prochází fází stojnou (60%) a švihovou (40%) (Haladová, Nechvátalová, 2011). Jedním z nejznámějších názvosloví je dle Vaugana – 1. úder paty (heel strike); 2. kontakt nohy (foot flat); 3. střed stojné fáze (midstance); 4. odvinutí paty (heel off); 5. odraz palce (toe off); 6. zrychlení (acceleration); 7. střed švihové fáze (midswing); 8. zpomalení (deceleration) (Haladová, Nechvátalová, 2011).

Při výstupním vyšetření byly hodnoty porovnány s hodnotami naměřenými při vstupním vyšetření. Vyšetření aspekci a palpaci. Provedla jsem antropometrické a goniometrické měření dolních končetin. Také bylo provedeno vyšetření stoje a chůze a hodnocení svalové síly.

## 4 Výsledky

### 4.1 Kazuistika 1

#### Základní údaje

Iniciály: M. F.

Pohlaví: muž

Rok narození: 1947 (77 let)

Výška: 186 cm

Hmotnost: 81 kg

BMI: 23,41 kg/m<sup>2</sup>

Diagnóza: Aneurysma AP LDK – I 72.4

Operační výkon: Exkluze výdutě AP, žilní (VSM), interponát AP l. sin

#### 4.1.1 Vstupní kineziologický rozbor

##### Anamnéza

NO: Pacient přeložen z interního oddělení spádové nemocnice pro plánovaný zákrok na levé dolní končetině, k záchytu došlo v lednu tohoto roku při vyšetření končetin ve spojitosti s akutní ischemií pravé dolní končetiny. Subjektivně nepocítuje potíže s LDK.

OA: ICHDK, hypertenze, CKD G3 a v. s. na podkladě hypertenzní nefrosklerózy, dyslipidemie, dna, st. p. gonitis l. sin 2021 – evakuováno, st. p. ruptuře Achillovy šlachy dx., st. p. op. tříselné kýly vlevo, st. p. revmatické horečce s myo – endokarditidou 1959, st. p. polypectomii benigních polypů colon 8/2023, st. p. trasfemorální amputaci dx. 1/2024 – akutní končetinová ischemie

RA: otec – AP, zemřel na IM v 56 letech, matka – DM 2. typu, zemřela v 72 letech, sestra – DM 2. typu

FA: Eliquis, Lipertance, Torvacard, Milurit, Lagosa, Detralex

AA: neguje

PA: důchodce, dříve pracoval jako technik

SA: žije v jednopatrovém rodinném domě s manželkou (manželka aktuálně

hospitalizována na ONP spádové nemocnice po amputaci PDK

Abusus: nekuřák, alkohol příležitostně

### **Subjektivní hodnocení:**

Pacient uvádí pocit těžkých nohou po anestezii (svodná, spinální), dále uvádí bolestivost v podkolenní jamce a v oblasti třísla levé končetiny (oblast chirurgických vstupů).

### **Aspekce:**

1. pooperační den – vyšetření provedeno v leže

Vyšetření aspektů probíhalo v leže, nestabilní sed v záklonu, sed s oporou o ruce, první vertikalizace stoje do stoje probíhala až 4. pooperační den. 1. - 3. pooperační den pacient stoj odmítal.

**Oper. rány:** stehy in situ, sterilně překrytá, 1 dren

### **Aspekce v leže na zádech** (bez polohovacích pomůcek)

Předsunutá držení hlavy, obličej lehce asymetrický, ramena v elevaci a protrakci (zkrácené mm. pectorales), bez otoků, ramena ve vnitřní rotaci, lokty extendované, akra ve středním postavení, prsty v semiflexi, palec v opozici, inspirační postavení žebek, hrudník symetrický, retroverze pánve, SIAS a SIPS na pravé straně výše, levá dolní končetina – bez defektů, v zevně rotačním postavení, semiflekční postavení kolene (op. rána), atrofie svalů v oblasti bérce, hlezenní kloub v mírné plantární flexi, kladívkové prstce 2–5, pravá dolní končetina – amputace v distal. 1/3 femuru, tvar konický, v mírné semiflexi, mírný otok, fyziologické zbarvení.



**Palpace:**

Levá končetina bez otoku, teplá po celé délce včetně periferie, končetina bez ochlupení (odstraněno zdravot. personálem během přípravy na chirurgický zákrok), na kotníku hmatný pulz. Pravá končetina palpačně oteklá, jizva je zhojená, klidná, bez defektů, oproti levé na dotyk chladnější.

**Protéza:**

Pacient bez protézy, ještě nebyly odebrány míry. Měření naplánováno, až se vrátí zpět do spádové nemocnice po zákroku na levé končetině. Pohybuje se na invalidním vozíku.

**Antropometrické měření na dolních končetinách (v cm)**

Tabulka 2. Vstupní antropometrické měření u pacienta č. 1

		Pravá DK	Levá DK
Délky	Anatomická	-	96
	Funkční	-	100
	Umbliko – maleolární	-	106
Obvody	Stehno (15cm na horním okrajem pately)	52	48
	Nad kolenem (přes vasty)	-	41
	Koleno (přes patelu)	-	39
	Přes tuberositas tibie	-	34
	Lýtko	-	35
	Kotník	-	23
	Metatarzy	-	24

Zdroj: vlastní

Pozn: obvod pravého stehna měřen v úrovni 15 cm nad patelou druhé končetiny

## Svalový test DKK

Tabulka 3. Vstupní svalový test u pacienta č. 1

		Pravá DK	Levá DK
Kyčelní kloub	Flexe	4 +	4
	Extenze	-	-
	Abdukce	3	4
	Addukce	3	3
Kolenní kloub	Flexe	-	3
	Extenze	-	4
Hlezenní kloub	Plantární flexe	-	3 +
	Dorzální flexe	-	3

Zdroj: vlastní

## Goniometrické vyšetření DKK (metodou SFTR)

Tabulka 4. Vstupní goniometrické vyšetření u pacienta č. 1

		Pravá DK	Levá DK
Kyčelní kloub	S	5–110	0–90
	F	35–0–25	30–0–15
	R	-	25–0–20
Kolenní kloub	S	-	0–10–80
Hlezenní kloub	S	-	10–0–40

Zdroj: vlastní

Pozn. Rozsahy jsou měřeny aktivně

### 4.1.2 Terapie

**Krátkodobý rehabilitační plán:** LTV na lůžku, cévní gymnastika, respirační fyzioterapie, nácvik dechové vlny, polohování, vertikalizace pacienta do sedu a stoje, obnovení svalové síly, obnovení rozsahů pohybu, zlepšení celkové kondice, edukace péče o jizvy, motivace, nácvik aktivního sedu, trupová stabilita, posílení horních končetin.

## **1. terapie**

První pooperační den pacient převezen z dospávacího pokoje na lůžkovou část cévního oddělení. Během prvního setkání jsem se panu M. F. představila, seznámila jsem ho s tématem a obsahem bakalářské práce. Provedla jsem vstupní vyšetření včetně odebrání anamnézy. Pacient uvedl bolest v podkolenní jamce a v levém třísele. Cvičební jednotku jsem zahájila dechovou gymnastikou, zaměřenou na lokalizované dýchání, nácvik dechové vlny, dále jsem využila techniky měkkých tkání ke zlepšení protažlivosti hrudníku. Následně jsem aplikovala techniky měkkých tkání na operovanou dolní končetinu, stimulace plosky ježkem. Pro prevenci TEN jsme pokračovali cévní gymnastikou – střídání FL a EX prstů DK, DF a PF, kroužení v kotníku. Kondiční cvičení bylo zaměřené na pohyb ve všech kloubech, především na rozhýbání kolene a na posílení velkých svalových skupin, nebyla opomenuta izometrie m. quadriceps femoris a mm. glutei. Dále se pacient přes bok krátce posadil. Po opětovném uložení na lůžko byla končetina zapoložována. Na závěr byl pacient edukován o důležitosti samostatného provádění izometrických cvičení a cévní gymnastiky v průběhu dne.

## **2. terapie**

Druhý pooperační den pan M. F. uvedl přetrvávající bolest v podkolenní jamce, v tříselné krajině došlo ke zmírnění bolesti. Cvičební jednotka totožná s předcházejícím dnem. Více času věnováno cévní gymnastice a izometrickým cvičením. Ke konci terapie se pacient posadil. V sedě jsme si zopakovali dechovou gymnastiku z předešlého dne. Pacient v průběhu terapie dobře spolupracoval a byl pozitivně naladěný.

## **3. terapie**

Třetí pooperační cvičební jednotka probíhala ze 2/3 v leže na lůžku jako v předchozích dnech a 1/3 zaměřená na horní končetiny probíhala v sedě na posteli. Pacient uváděl větší jistotu této poloze, operovaná noha poskytovala dostatečnou oporu pro stabilní sed. Vertikalizaci do stoje dnes ještě odmítá, domluvili jsme se na zítra.

#### **4. terapie**

Čtvrtý pooperační den jsem k cvičební jednotce v sedě zařadila cévní gymnastiku a rytmickou stabilizaci trupu. Před prvním vstáváním do vysokého chodítka byl pacient nervózní a snažil se vertikalizaci co nejvíce oddálit. Po příchodu fyzioterapeutky s chodítkem se mírně uklidnil, ale nervozita přetrvávala. Pacient se krátce postavil bez větších problémů. Během stoje uváděl zvýšení intenzity bolesti v podkolení jamce.

#### **5. terapie**

Sedmý pooperační den se po mém příchodu na pokoj pacient jevil unavený a ve špatné náladě. Uvedl, že měl náročnou noc a moc toho nenaspal. Bolesti pacient neguje. Opakujeme cvičební jednotku z minulého týdne. Terapie zakončena stojem v chodítku. Pacient má opět k dispozici invalidní vozík, na kterém se před operací pohyboval.

#### **6. terapie**

Po příchodu na pokoj mě pacient informoval o jeho překladu zpět na interní oddělení spádové nemocnice. Opakujeme cvičení z předchozích dní a nácvik stoje. Terapie zakončena výstupním kineziologickým rozbohem. Pacient byl edukován o důležitosti pokračování v pravidelném kondičním cvičení a v péči o jizvu.

##### ***4.1.3 Výstupní kineziologický rozbor***

##### **Aspekce v sedě**

Předsunutě držení hlavy, obličej lehce asymetrický, ramena v elevaci a protrakci, horní končetiny bez abnormalit, inspirační postavení žeber, hrudník symetrický, zvýšená kyfóza hrudní páteře, SIAS a SIPS na pravé straně výše, pravá dolní končetina – amputace v distal. 1/3 femuru, tvar konický, mírný otok, fyziologické zbarvení, levá dolní končetina – bez defektů, operační rány překryty, kladívkové prstce 2–5.

##### **Palpace**

Levá končetina bez otoku, teplá po celé délce včetně periferie, bez defektů, končetina ochlupená. Pravá končetina palpačně oteklá, jizva je zhojená, klidná, bez defektů, oproti levé na dotyk chladnější.

### Antropometrické měření na dolních končetinách (v cm)

Tabulka 5. Výstupní antropometrické měření u pacienta č. 1

		Pravá DK	Levá DK
Délky	Anatomická	-	96
	Funkční	-	100
	Umblíko – maleolární	-	106
Obvody	Stehno (15 cm na horním okraji pately)	52	48
	Nad kolenem (přes vasty)	-	41
	Koleno (přes patelu)	-	39
	Přes tuberositas tibie	-	34
	Lýtko	-	35
	Kotník	-	23
	Metatarsy	-	24

Zdroj: vlastní

### Svalový test DKK

Tabulka 6. Výstupní svalový test u pacienta č. 1

		Pravá DK	Levá DK
Kyčelní kloub	Flexe	4 +	4 +
	Extenze	4	3
	Abdukce	4	4 +
	Addukce	3 +	3 +
Kolenní kloub	Flexe	-	5
	Extenze	-	5
Hlezenní kloub	Plantární flexe	-	4 +
	Dorzální flexe	-	4 +

Zdroj: vlastní

## Goniometrické vyšetření DKK (metodou SFTR)

Tabulka 7. Výstupní goniometrické měření u pacienta č. 1

		Pravá DK	Levá DK
Kyčelní kloub	S	10–5–110	5–0–105
	F	35–0–25	35–0–25
	R	-	25–0–20
Kolenní kloub	S	-	0–5–100
Hlezenní kloub	S	-	15–0–40

Zdroj: vlastní

### Subjektivní hodnocení:

Pacient uvádí, že se těší za ženou. Cítí se v dobré kondici. Uvádí, že z edukaci porozuměl.

### Dlouhodobý rehabilitační plán

Odstranění protrakce ramenních kloubů, posílení hlubokého stabilizačního systému, posílení svalstva na dolní končetině, pravidelné uvolňování plosky (např. ježkem) a mobilizace kloubů na dolní končetině. Pacient se vrací zpět do spádové nemocnice, kde bude v terapii pokračovat pod dohledem fyzioterapeutů. V brzké době bude terapie zaměřena na chůzi o protéze.

## **4.2 Kazuistika 2**

### **Základní údaje**

Iniciály: V. K

Pohlaví: muž

Rok narození: 1951 (73 let)

Výška: 173 cm

Hmotnost: 79 kg

BMI: 26,4 kg/m<sup>2</sup>

Diagnóza: I 70.2 Ateroskleróza končetinových tepen

Operační výkon: femoro – popliteární bypass – stenóza AFS lat. dx.

### **4.2.1 Vstupní kineziologický rozbor**

#### **Anamnéza**

NO: Pacient přichází na plánovanou operaci AFS, klaudikační vzdálenost 50 m, klaudikační bolesti v oblasti bérce

OA: ICHDK stádium IIb., arteriální hypertenze, St.p. operaci bederní páteře pro hernii disku L5 (2000), CHOPN, st. p. TEP kyčle lat. sin. (2016)

RA: otec – zemřel při autonehodě v 47 letech, matka – Ca prsu v 60 letech

FA: Detralex, Prestarium neo, Verapamil

AA: nejuje

PA: důchodce, dříve pracoval jako policejní technik

SA: žije v jednopatrovém rodinném domě s manželkou, děti a vnoučata přijíždějí na víkendy

Abusus: nekuřák (přestal 2004, kouřil 15 cigaret denně), alkohol příležitostně

#### **Subjektivní hodnocení:**

Pacient uvádí pocit únavy a těžkého těla. Plánovaný výkon, klaudikační vzdálenost 50 m. Doma chodí s rolátorem.

**Oper. rána:** stehy in situ, sterilně překrytá, 1 dren

**Aspekce:**

Zezadu: valgosní postavení kotníků, Achillovy šlachy asymetrické, pravé lýtko objemově větší, oblast pravého kolene překryta, pravá subgluteální rýha výše, zadní spiny ve stejné výšce, jizva v oblasti bederní páteře, zvýšená kyfotizace Th páteře, asymetrické thorakobrachiální trojúhelníky (levý větší), dolní úhly lopatek ve stejné výšce, ramena v elevaci (zvýšené napětí m. trapezius) pravé níže, předsunuté držení hlavy

Zepředu: halux valgus lat. dx., valgózní postavení kotníků, pravý kotník a pravé lýtko objemově větší, oblast kolene překrytá, stehna symetrická, horní přední spiny ve stejné výšce, asymetrické thorakobrachiální trojúhelníky (levý větší), pravé rameno níže, ramena v mírné protrakci, hrudník symetrický, obličej symetrický

Zboku: jizva po TEP kyčle v proxim. 1/3 vklesnutá, oploštěná bederní lordóza, zvýšená hrudní kyfóza, výrazný C/Th přechod, výrazná prominence břicha, předsunuté držení hlavy

**Aspekce DKK:**

Levá končetina bez viditelného otoku, periferie má bledší barvu, jizva po TEP kyčle zhojená, v proxim. 1/3 vklesnutá, bledé barvy. Pravá končetina oteklá, bledé barvy, 1–4 nehet přítomna mykóza.

**Oper. rána:** stehy in situ, sterilně překrytá, 1 dren

**Palpace:**

Levá končetina bez otoku, v periferii chladnější. Pravá dolní končetina oteklá, na pohmat chladná, pulz obtížně hmatný. Čítí v normě.

**Ratschowův test** – všechny fáze prodlouženy – pozitivní na obou končetinách, na pravé jednotlivé fáze delší



## Antropometrické měření na dolních končetinách (v cm)

Tabulka 8. Vstupní antropometrické měření u pacienta č. 2

		Pravá DK	Levá DK
Délky	Anatomická	90	90
	Funkční	94	94
	Umblíko – maleolární	104	104
Obvody	Stehno (15 cm na horním okraji pately)	53	50
	Nad kolenem (přes vasty)	49	46
	Koleno (přes patelu)	46	42
	Přes tuberositas tibie	41	37
	Lýtka	44	40
	Kotník	29	26
	Metatarsy	28	26

Zdroj: vlastní

## Svalový test DKK

Tabulka 9. Vstupní svalový test u pacienta č. 2

		Pravá DK	Levá DK
Kyčelní kloub	Flexe	4	4 +
	Extenze	-	-
	Abdukce	3	4
	Addukce	-	4
Kolenní kloub	Flexe	3	4 +
	Extenze	3	4 +
Hlezenní kolub	Plantární flexe	3 +	4
	Dorzální flexe	3	4

Zdroj: vlastní

## Goniometrické vyšetření DKK (metodou SFTR)

Tabulka 10. Vstupní goniometrické vyšetření u pacienta č. 2

		Pravá DK	Levá DK
Kyčelní kloub	S	0–90	0–110
	F	20–0–15	35–0–20
	R	-	25–0–20
Kolenní kloub	S	0–5–70	0–0–120
Hlezenní kloub	S	10–0–30	10–0–40

Zdroj: vlastní

Pozn. Aktivní pohyby.

### 4.2.2 Terapie

**Krátkodobý rehabilitační plán:** LTV na lůžku, cévní gymnastika, respirační fyzioterapie, nácvik dechové vlny, polohování, vertikalizaci pacienta do sedu a stoje, obnovení svalové síly, obnovení rozsahů pohybu, zlepšení celkové kondice, edukace péče o jizvy, motivace, nácvik aktivního sedu, trupová stabilita, posílení horních končetin, intervalový trénink

#### 1. terapie

Druhý pooperační den. Během prvního setkání jsem se panu V. K. představila, seznámila jsem ho s tématem a obsahem bakalářské práce. Provedla jsem vstupní vyšetření včetně odebrání anamnézy. Pacient uvedl bolest v distální třetině lýtka. Cvičební jednotku jsem zahájila dechovou gymnastikou, zaměřenou na lokalizované dýchání, nácvik dechové vlny, dále jsem využila techniky měkkých tkání na hrudníku. Následně jsem aplikovala techniky měkkých tkání na operovanou dolní končetinu, stimulace plosky ježkem. Pro prevenci TEN jsme pokračovali cévní gymnastikou – střídání FL a EX prstů DK, DF a PF, kroužení v kotníku. Kondiční cvičení bylo zaměřené na pohyb ve všech kloubech a na posílení velkých svalových skupin, nebyla opomenuta izometrie m. quadriceps femoris a mm. glutei. Dále se pacient přes bok posadil a následně se krátce postavil. Po opětovném uložení na lůžko byla končetina zapolohována. Na závěr byl pacient edukován o důležitosti samostatného provádění izometrických cvičení a cévní gymnastiky v průběhu dne.

## **2. terapie**

Třetí pooperační den pan V. K. uvedl přetrvávající bolest lýtka. Cvičební jednotka totožná s předcházejícím dnem. Více času věnováno cévní gymnastice a izometrickým cvičením. Ke konci terapie se pacient posadil. V sedě jsme si zopakovali dechovou gymnastiku z předešlého dne a zaměřili jsme se na cvičení horních končetin, následně se opět postavil a prošli jsme se po pokoji. Poté, co se pacient znovu položil, jsem zapoložovala končetiny.

## **3. terapie**

Šestý pooperační den došlo k částečnému ústupu otoku, a ke snížení bolesti v lýtku. Větší část cvičební jednotky probíhala v sedě včetně cévní gymnastiky. Klaudikační vzdálenost naměřena na 120 m.

## **4. terapie**

Sedmý pooperační den opakování cvičení z předchozích dnů, přidány výpony na špičky, na intervalový trénink optimálně 14 rytmických výponů na špičky. Cvičili jsme ve třech sériích s 2–3 min pauzou. Cvičební jednotka zakončena intervalovým chodeckým tréninkem. Odebrán výstupní kineziologický rozbor. Pacient byl edukován o důležitosti pokračování v pravidelném kondičním cvičení, v intervalové tréninku a v péči o jizvu.

### ***4.2.3 Výstupní kineziologický rozbor***

#### **Aspekce:**

Ze zadu: valgusní postavení kotníků, Achillovy šlachy asymetrické, pravé lýtko objemově větší, přes oblast pravého kolene překryta, pravá subgluteální rýha výše, zadní spiny ve stejné výšce, jizva v oblasti bederní páteře, zvýšená kyfotizace Th páteře, asymetrické thorakobrachiální trojúhelníky (levý větší), dolní úhly lopatek ve stejné výšce, ramena v elevaci (zvýšené napětí m. trapezius) pravé níže, předsunutá držení hlavy

Zepředu: halux valgus lat. dx., valgusní postavení kotníků, pravý kotník a pravé lýtko objemově větší, oblast kolene překrytá, stehna symetrická, horní přední spiny ve stejné výšce, asymetrické thorakobrachiální trojúhelníky (levý větší), pravé rameno níže, ramena v mírné protrakci, hrudník symetrický, obličej symetrický.

Zboku: jizva po TEP kyčle v proxim. 1/3 vklesnutá, oploštěná bederní lordóza, zvýšená hrudní kyfóza, výrazný C/Th přechod, výrazná prominence břicha, předsunutě držení hlavy.

**Aspekce DKK:**

Levá končetina bez viditelného otoku, periferie má bledší barvu, jizva po TEP kyčle zhojená, v proxim. 1/3 vklesnutá, bledé barvy. Pravá končetina bledé barvy, otok přítomen, 1–4 nehet přítomna mykóza.

**Oper. rána:** stehy in situ, sterilně překrytá

**Palpace**

Levá končetina bez otoku, v periferii chladnější. Pravá dolní končetina na pohmat chladná, pulz obtížně hmatný. Palpačně hmatný otok. Čítí v normě.

**Ratschowův test** všechny fáze prodlouženy – pozitivní

**Vyšetření chůze:** chůze pomalá, krátké, asymetrická délka kroku, maximální vzdálenost 120 m, maximální vzdálenost do bolesti 110 m. Chůze s vysokým chodítkem.

### Antropometrické měření na dolních končetinách (v cm)

Tabulka 11. Výstupní antropometrické měření u pacienta č. 2

		Pravá DK	Levá DK
Délky	Anatomická	90	90
	Funkční	94	94
	Umblíko – maleolární	104	104
Obvody	Stehno (15 cm na horním okraji pately)	51	50
	Nad kolenem (přes vasty)	47	46
	Koleno (přes patelu)	45	42
	Přes tuberositas tibie	40	37
	Lýtko	41	40
	Kotník	27	26
	Metatarsy	27	26

Zdroj: vlastní

### Svalový test DKK

Tabulka 12. Výstupní svalový test u pacienta č. 2

		Pravá DK	Levá DK
Kyčelní kloub	Flexe	4 +	4 +
	Extenze	3 +	4
	Abdukce	4	4
	Addukce	3 +	4
Kolenní kloub	Flexe	4	4 +
	Extenze	4 +	4 +
Hlezenní kolub	Plantární flexe	4	4
	Dorzální flexe	4	4

Zdroj: vlastní

## Goniometrické vyšetření DKK (metodou SFTR)

Tabulka 13. Výstupní goniometrické vyšetření u pacienta č. 2

		Pravá DK	Levá DK
Kyčelní kloub	S	5–0–100	10–0–110
	F	30–0–20	35–0–25
	R	25–0–20	25–0–20
Kolenní kloub	S	0–5–100	0–0–120
Hlezenní kloub	S	10–0–35	10–0–40

Zdroj: vlastní

Pozn. Aktivní pohyby.

### Subjektivní hodnocení

Pacient je cítí dobře, bolesti na pravé končetině jsou stále přítomné, ale nijak ho neomezují. Po posledních dvou terapiích se cítil více unaven.

### Dlouhodobý rehabilitační plán

Pan V. K. je propuštěn do domácí péče. Dlouhodobý plán pro pacienta zahrnuje dodržování režimových opatření. Do denního programu zařadit pravidelné cvičení, především cévní gymnastiku, intervalový trénink a chůzi s cílem prodloužení klaudikačního intervalu a získání větší samostatnosti. Dále jsem mu doporučila návštěvu ambulance fyzioterapie, pro sledování pokroku a průběžnému vyhodnocování výsledků. Dále by byl vhodný lázeňský pobyt.

### **4.3 Kazuistika 3**

#### **Základní údaje**

Iniciály: Š. V.

Pohlaví: muž

Rok narození: 1952 (72let)

Výška: 183 cm

Hmotnost: 86 kg

BMI: 25,68 kg/m<sup>2</sup>

Diagnóza: I 70.2 Ateroskleróza končetinových tepen

Operační výkon: femoro – popliteární bypass – stenóza AFS lat. sin.

#### **4.3.1 Vstupní kineziologický rozbor**

##### **Anamnéza**

NO: Pacient přichází na plánovanou operaci AFS lat. sin., klaudikační bolesti v bérce

OA: ICHDK stádium IIb (IIc), městnavé selhání srdce – dilatační kardiomyopatie, EF LSK 49 %, St. p. implantaci ICD pro komorové tachykardie a FIK, postischemické jizvy na mozku dle MR 2/2024 (bez známek akutního nebo proběhlého krvácení, DM 2. typu na PAD, dyslipidemie, CHOPN, alkoholická chronická pankreatida, dilatace wirsungu, st. p. stentáží v r. 2014, st. po extrakci pigmentu 1/2015, adenom L nadledviny – prozatím nedošetřen

RA: otec – zemřel po iCMP v 68 letech, matka DM 2. typu, sestra – arteriální hypertenze

FA: Letrox, Verospiron, Rivodaron, Concor, Theoplus, Asentra, Praxada, Atoris, Furon, Kalnormin

AA: léková – Furolin, potravinová neguje

PA: důchodce, dříve pracoval zedník

SA: žije sám v panelovém domě s výtahem, ve 4. patře

Abusus: nekuřák (přestal 2018, kouřil 30 cigaret denně), alkohol již nepije

### **Subjektivní hodnocení:**

Pacient uvádí únavu a pocit těžké hlavy. Plánovaný výkon, klaudikační vzdálenost 15 m. Doma chodí s rolátorem nebo o francouzských berlích.

### **Aspekce:**

Zezadu: valgózní postavení kotníků, Achillovy šlachy symetrické, levé lýtko objemově větší, přes oblast levého kolene překryta, pravá subgluteální rýha výše, zadní spiny ve stejné výšce, zvýšená kyfotizace Th páteře, asymetrické thorakobrachiální trojúhelníky (levý větší), dolní úhly lopatek asymetrické (levý výše), ramena v elevaci (zvýšené napětí m. trapezius) levé výše, předsunuté držení hlavy

Zepředu: halux valgus bilat., kladívkovité prsty, valgózní postavení kotníků, levý kotník a levé lýtko objemově větší, oblast kolene překrytá, stehna symetrická, horní přední spiny ve stejné výšce, asymetrické thorakobrachiální trojúhelníky (levý větší), pravé rameno níže, v podkoží v oblasti levého m. pectoralis viditelný ICD, ramena v mírné protrakci, hrudník symetrický, obličej symetrický

Zboku: oploštěná bederní lordóza, zvýšená hrudní kyfóza, výrazný C/Th přechod, výrazná prominence břicha, předsunuté držení hlavy

### **Aspekce DKK:**

Levá končetina oteklá, bledé barvy, 1-2 nehtové lůžko přítomna mykóza, periferie má bledší barvu. Pravá končetina bez viditelného otoku.

**Oper. rána:** stehy in situ, sterilně překrytá, 1 dren

### **Palpace:**

Končetiny bez ochlupení, suché, svalstvo hypotonické. Pravá dolní končetina bez otoku, v periferii chladnější, pulz obtížně hmatný. Levá končetina oteklá, na pohmat chladná, pulz nehmatný. Čítí v normě.

**Ratschowův test** – všechny fáze prodlouženy – pozitivní na obou končetinách, na levé jednotlivé fáze delší



### Antropometrické měření na dolních končetinách (v cm)

Tabulka 14. Vstupní antropometrické vyšetření u pacienta č. 3

		Pravá DK	Levá DK
Délky	Anatomická	91	91
	Funkční	96	96
	Umblíko – maleolární	103	103
Obvody	Stehno (15 cm na horním okraji pately)	56	58
	Nad kolenem (přes vasty)	52	55
	Koleno (přes patelu)	49	52
	Přes tuberositas tibie	43	47
	Lýtko	45	49
	Kotník	30	33
	Metatarsy	32	35

Zdroj: vlastní

### Svalový test DKK

Tabulka 15. Vstupní svalový test u pacienta č. 3

		Pravá DK	Levá DK
Kyčelní kloub	Flexe	4	3
	Extenze	-	-
	Abdukce	3	3
	Addukce	3	-
Kolenní kloub	Flexe	4	3
	Extenze	4	3
Hlezenní kloub	Plantární flexe	3 +	2
	Dorzální flexe	3	2 +

Zdroj: vlastní

## Goniometrické vyšetření DKK (metodou SFTR)

Tabulka 16. Vstupní goniometrické vyšetření u pacienta č. 3

		Pravá DK	Levá DK
Kyčelní kloub	S	0–90	0–75
	F	25–0–25	25–0–20
	R	25–0–15	-
Kolenní kloub	S	0–0–110	0–10–80
Hlezenní kloub	S	10–0–30	5–0–20

Zdroj: vlastní

Pozn. Aktivní pohyby shodné s pasivními.

### 4.3.2 Terapie

**Krátkodobý rehabilitační plán:** LTV na lůžku, cévní gymnastika, respirační fyzioterapie, nácvik dechové vlny, polohování, vertikalizaci pacienta do sedu a stoje, obnovení svalové síly, obnovení rozsahů pohybu, zlepšení celkové kondice, edukace péče o jizvy, motivace, nácvik aktivního sedu, trupová stabilita, posílení horních končetin, intervalový trénink

#### 1. terapie

Druhý pooperační den. Během prvního setkání jsem se panu Š. V. představila, seznámila jsem ho s tématem a obsahem bakalářské práce. Provedla jsem vstupní vyšetření včetně odebrání anamnézy. Pacient uvedl bolest po celé délce dolní končetiny, především z mediální strany. Cvičební jednotku jsem zahájila dechovou gymnastikou, zaměřenou na lokalizované dýchání, nácvik dechové vlny, dále jsem využila techniky měkkých tkání ke zlepšení protažlivosti hrudníku. Následně jsem aplikovala techniky měkkých tkání na operovanou dolní končetinu, stimulace plosky ježkem. Pro prevenci TEN jsme pokračovali cévní gymnastikou – střídání FL a EX prstců DK, DF a PF, kroužení v kotníku. Kondiční cvičení bylo zaměřené na pohyb ve všech kloubech a na posílení velkých svalových skupin, nebyla opomenuta izometrie m. quadriceps femoris a mm. glutei. Dále se pacient přes bok posadil, uváděl velké točení hlavy. Vertikalizaci do stoje pro bolest odmítl. Po opětovném uložení na lůžko byla končetina zapolohována. Na

závěr byl pacient edukován o důležitosti samostatného provádění izometrických cvičení a cévní gymnastiky v průběhu dne.

## **2. terapie**

Třetí pooperační den pan Š. V. uvedl přetrvávající bolest končetiny. Cvičební jednotka totožná s předcházejícím dnem. Více času věnováno cévní gymnastice a izometrickým cvičením. Ke konci terapie se pacient posadil, opět velké točení hlavy, vyčkala jsem na ústup točení hlavy a následně se krátce postavil, následovalo točení hlavy. Poté, co se pacient znovu položil, jsem zapoložovala končetiny.

## **3. terapie**

Čtvrtý pooperační den došlo k částečnému ústupu otoku, pacient uvedl lepší bolesti. Cvičební jednotka totožná s předchozím dnem. Přidáno cvičení v sedě, točení hlavy po změně polohy přetrvává, ale je přítomné cca o polovinu kratší dobu. Následně se pacient opět postavil a následovala chůze kolem postele.

## **4. terapie**

Sedmý pooperační den opakování cvičení z předchozích dnů, při změně polohy se už hlava netočí. Na intervalový trénink optimálně 4 rytmické výpony na špičky. Cvičili jsme ve třech sériích s 2–3 min pauzou. Cvičební jednotka zakončena intervalovým chodeckým tréninkem, maximální vzdálenost byla 35 m. Odebrán výstupní kineziologický rozbor. Pacient byl edukován o důležitosti pokračování v pravidelném kondičním cvičení, v intervalové tréninku a v péči o jizvu.

### ***4.3.3 Výstupní kineziologický rozbor***

#### **Aspekce:**

Ze zadu: valgózní postavení kotníků, Achillovy šlachy symetrické, levé lýtko objemově větší, přes oblast levého kolene překryta, pravá subgluteální rýha výše, zadní spiny ve stejné výšce, zvýšená kyfotizace Th páteře, asymetrické thorakobrachiální trojúhelníky (levý větší), dolní úhly lopatek asymetrické levý výše, ramena v elevaci (zvýšené napětí m. trapezius) levé výše, předsunutá držení hlavy

Zepředu: halux valgus bilat., kladívkovité prsty, valgózní postavení kotníků, levý kotník a levé lýtko objemově větší, oblast kolene překrytá, stehna symetrická, horní přední spiny ve stejné výši, asymetrické thorakobrachiální trojúhelníky (levý větší), pravé rameno níže, v podkoží v oblasti levého m. pectoralis viditelný ICD, ramena v mírné protrakci, hrudník symetrický, obličej symetrický

Zboku: oploštěná bederní lordóza, zvýšená hrudní kyfóza, výrazný C/Th přechod, výrazná prominence břicha, předsunuté držení hlavy

### Aspekce DKK:

Levá končetina oteklá, bledé barvy, 1-2 nehet přítomna mykóza, periferie má bledší barvu. Pravá končetina bez viditelného otoku.

### Palpace:

Končetiny bez ochlupení, suché, svalstvo hypotonické. Pravá končetina bez otoku, v periferii chladnější, pulz obtížně hmatný. Levá dolní končetina palpačně oteklá, na pohmat chladná, nehmatný. Čítí v normě.

**Ratschowův test** – všechny fáze prodlouženy – pozitivní

### Antropometrické měření na dolních končetinách (v cm)

Tabulka 17. Výstupní antropometrické měření u pacienta č. 3

		Pravá DK	Levá DK
Délky	Anatomická	91	91
	Funkční	96	96
	Umbliko – maleolární	103	103
Obvody	Stehno (15 cm na horním okraji pately)	56	57
	Nad kolenem (přes vasty)	52	53
	Koleno (přes patelu)	49	51
	Přes tuberositas tibie	43	45
	Lýtko	45	47
	Kotník	30	31
	Metatarsy	32	32

Zdroj: vlastní

## Svalový test DKK

Tabulka 18. Výstupní svalový test u pacienta č. 3

		Pravá DK	Levá DK
Kyčelní kloub	Flexe	4	4
	Extenze	4	3
	Abdukce	3 +	4 -
	Addukce	3 +	3 +
Kolenní kloub	Flexe	4	4
	Extenze	4	4
Hlezenní kloub	Plantární flexe	4	3 +
	Dorzální flexe	3 +	3

Zdroj: vlastní

## Goniometrické vyšetření DKK (metodou SFTR)

Tabulka 19. Výstupní goniometrické vyšetření u pacienta č. 3

		Pravá DK	Levá DK
Kyčelní kloub	S	5-0-100	5-0-85
	F	30-0-25	30-0-25
	R	25-0-15	20-0-20
Kolenní kloub	S	0-5-115	0-0-95
Hlezenní kloub	S	10-0-35	10-0-30

Zdroj: vlastní

Pozn. Aktivní pohyby

### Hodnocení chůze:

Chůze pomalá, krátké kroky, asymerická délka kroku. Nedochází k odvíjení chodila z paty na špičku, slyšitelné šoupání končetin.

### Subjektivní hodnocení:

Cítí se dobře. S výsledkem operace je spokojený. Uvedl, že během hospitalizace spal v průběhu dne častěji, než je obvyklé.

### **Dlouhodobý rehabilitační plán**

Pan Š. V. je propuštěn do domácí péče, kde se o něj bude starat dcera. Dlouhodobý plán pro pacienta zahrnuje dodržování režimových opatření, včetně dietních opatření. Do denního programu zařadit pravidelné cvičení, především cévní gymnastiku, intervalový trénink a chůzi s cílem prodloužení klaudikačního intervalu a získání větší samostatnosti. Dále jsem mu doporučila návštěvu ambulance fyzioterapie, pro sledování pokroku a průběžnému vyhodnocování výsledků. Dále by byl vhodný lázeňský pobyt.

#### **4.4 Kazuistika 4**

##### **Základní údaje**

Iniciály: K. L

Pohlaví: muž

Rok narození: 1960 (63let)

Výška: 170 cm

Hmotnost: 92 kg

BMI: 31,8 kg/m<sup>2</sup>

Diagnóza: I 70.0 Ateroskleróza aorty

Operační výkon: ABF bypass – obliterace aorta abdominalis (AAb)

##### **4.4.1 Vstupní kineziologický rozbor**

(Kineziologický rozbor v den příjmu)

##### **Anamnéza**

NO: Pacient přichází na plánovaný ABF bypass, klaudikační bolesti v oblasti hýždí

OA: ICHDK stádium IIb, DM 2. typu na PAD, dyslipidemie, arteriální hypertenze, renální insuficience

RA: otec – zemřel na kolorektální karcinom, arteriální hypertenze, matka DM 2. typu, bratr – arteriální hypertenze

FA: Inzulin, Theoplus, Klopidoogrel

AA: nekuje

PA: důchodce, dříve pracoval bankovní úředník

SA: žije s manželkou v panelovém domě s výtahem, ve 2 patře

Abusus: kuřák (20 cigaret), pivo k večeři

##### **Subjektivní hodnocení:**

Plánovaný výkon, klaudikační vzdálenost 150 m. Chodí bez pomůcek. Uvedl obavy z chirurgického zákroku a z následné rekonvalescence. Klaudikační bolesti v oblasti hýždí.

**Aspekce:**

Zezadu: Achillovy šlachy asymetrické levá širší, levé lýtko objemově větší, popliteální rýhy symetrické, levá subgluteální rýha výše, hypotrofické gluteální svaly, zadní spiny ve stejné výšce, zvýšená kyfotizace Th páteře, asymetrické thorakobrachiální trojúhelníky (pravý větší), dolní úhly lopatek symetrické ve stejné výši, ramena v elevaci a v protrakci, předsunutá držení hlavy

Zepředu: levý kotník a levé lýtko objemově větší, stehna symetrická, horní přední spiny ve stejné výši, asymetrické thorakobrachiální trojúhelníky (levý větší), ramena v protrakci a elevaci, hrudník symetrický, obličej symetrický

Zboku: zvýšená hrudní kyfóza a berní lordóza, pánev v anteverzii, výrazný C/Th přechod, výrazná prominence břicha, předsunutá držení hlavy

**Aspekce DKK:**

Končetiny bez otoků, levá končetina bledší. Ochlupení symetrické.

**Palpace:**

Končetiny eutrofické, tonus normální, bez otoků. Levá končetina na pohmat chladnější. Čítí v normě.

**Ratschowův test** – všechny fáze prodlouženy – pozitivní na obou končetinách, na levé jednotlivé fáze delší.

**Vyšetření chůze:** Chůze pomalá, kroky krátké o stejné délce. Minimální souhyby horních končetin. Chůze bez pomůcek. Maximální vzdálenost 150 m, bezbolestná chůze 140 m.



### Antropometrické měření na dolních končetinách (v cm)

Tabulka 20. Vstupní antropometrické měření u pacienta č. 4

		Pravá DK	Levá DK
Délky	Anatomická	85	85
	Funkční	90	90
	Umbliko – maleolární	95	95
Obvody	Stehno (15 cm na horním okraji pately)	56	56
	Nad kolenem (přes vasty)	51	51
	Koleno (přes patelu)	45	45
	Přes tuberositas tibie	43	43
	Lýtka	49	49
	Kotník	29	29

Zdroj: vlastní

### Svalový test DKK

Tabulka 21. Vstupní svalový test u pacienta č. 4

		Pravá DK	Levá DK
Kyčelní kloub	Flexe	5	4 +
	Extenze	5	4
	Abdukce	4	4
	Addukce	4	4
Kolenní kloub	Flexe	5	5
	Extenze	5	4
Hlezenní kolub	Plantární flexe	4 +	4
	Dorzální flexe	4 +	4

Zdroj: vlastní

## Goniometrické vyšetření DKK (metodou SFTR)

Tabulka 22. Vstupní goniometrické vyšetření u pacienta č. 4

		Pravá DK	Levá DK
Kyčelní kloub	S	10–0–115	10–0–115
	F	45–0–25	45–0–20
	R	35–0–25	35–0–25
Kolenní kloub	S	0–5–120	0–0–120
Hlezenní kloub	S	10–0–35	10–0–35

Zdroj: vlastní

Pozn. Aktivní pohyby shodné s pasivními.

### Doplnění kineziologického rozboru

2. pooperační den – svalová síla změřena orientačně, síla snížena o 1 – 2 stupně na obou končetinách. Dále pacient zmiňuje bolestivost v tříselných a abdominální krajině (transperitoneální přístup), stehy in situ, operační přístupy sterilně překryty, v ranách jsou umístěny drény. Končetiny jsou oteklé, zvětšení obvodů končetin o 2–3 cm.

#### 4.4.2 Terapie

**Krátkodobý rehabilitační plán:** LTV na lůžku, cévní gymnastika, respirační fyzioterapie, nácvik dechové vlny, polohování, vertikalizaci pacienta do sedu a stoje, obnovení svalové síly, obnovení rozsahů pohybu, zlepšení celkové kondice, edukace péče o jizvy, motivace, nácvik aktivního sedu, posílení horních končetin, intervalový trénink

#### 1. terapie

V den nástupu do nemocnice. Během prvního setkání jsem se panu K. L. představila, seznámila jsem ho s tématem a obsahem bakalářské práce. Provedla jsem vstupní vyšetření včetně odebrání anamnézy. S pacientem byla nacvičena dechová gymnastika včetně způsobu odkašlávání a fixaci rány, dále pak cévní gymnastika a nácvik posazování přes bok.

## **2. terapie**

Druhý pooperační den jsem cvičební jednotku zahájila dechovou gymnastikou, zaměřenou na lokalizované dýchání, nácvik dechové vlny, dále jsem využila techniky měkkých tkání ke zlepšení protažlivosti hrudníku. Pacient si stěžoval na nemožnost odkašlání, zopakování techniky autogenní drenáže. Následně jsem aplikovala techniky měkkých tkání na hrudník. Pro prevenci TEN jsme pokračovali cévní gymnastikou – střídání FL a EX prstů DK, DF a PF, kroužení v kotníku.

Kondiční cvičení bylo zaměřené na pohyb ve všech kloubech a na posílení velkých svalových skupin, nebyla opomenuta izometrie m. quadriceps femoris a mm. glutei. Na závěr byl pacient edukován o důležitosti samostatného provádění izometrických cvičení a cévní gymnastiky v průběhu dne.

## **3. terapie**

Třetí pooperační den pan L. K. Cvičební jednotka totožná s předcházejícím dnem. Více času věnováno cévní gymnastice a izometrickým cvičením. Během respirační fyzioterapie představena technika Huffingu s důrazem na fixaci operační rány. Ke konci terapie se pacient přes bok krátce posadil. Uváděl bolestivost v tříselné krajině.

## **4. terapie**

Čtvrtý pooperační den pacient uvedl zmírnění bolesti. Cvičební jednotka totožná s předchozím dnem přidáno cvičení v sedě zaměřené na dechovou a cévní gymnastiku. Dále se pacient bez problémů postavil a krátce jsme se prošli po pokoji.

## **5. terapie**

Sedmý pooperační den opakování cvičení z předchozích dnů, Na intervalový trénink jsem zvolila mírné podřepy u postele. Cvičili jsme ve třech sériích s 2–3 min pauzou. Cvičební jednotka zakončena intervalovým chodeckým tréninkem, maximální vzdálenost byla 390 m. Odebrán výstupní kineziologický rozbor. Pacient byl edukován o důležitosti pokračování v pravidelném kondičním cvičení, v intervalové tréninku a v péči o jizvu.

#### **4.4.3 Výstupní kineziologický rozbor**

##### **Aspekce:**

Zezadu: Achillovy šlachy asymetrické levá širší, levé lýtko objemově větší, popliteální rýhy symetrické, levá subgluteální rýha výše, hypotrofické gluteální svaly, zadní spiny ve stejné výšce, zvýšená kyfotizace Th páteře, asymetrické thorakobrachiální trojúhelníky (pravý větší), dolní úhly lopatek symetrické ve stejné výši, ramena v elevaci (zvýšené napětí m. traperzius), předsunutě držení hlavy

Zepředu: levý kotník a levé lýtko objemově větší, stehna symetrická, horní přední spiny ve stejné výši, asymetrické thorakobrachiální trojúhelníky (levý větší), ramena v protrakci, hrudník symetrický, obličej symetrický

Zboku: zvýšená hrudní kyfóza a berní lordóza, pánev v anteverzi, výrazný C/Th přechod, výrazná prominence břicha, předsunutě držení hlavy

##### **Aspekce DKK:**

Končetiny mírně oteklé, levá končetina bledší

##### **Palpace:**

Končetiny eutrofické, tonus normální, mírný otok, ochlupení symetrické. Levá končetina na pohmat chladnější. Čítí v normě.

**Ratschowův test** – všechny fáze prodlouženy – pozitivní na obou končetinách, na levé jednotlivé fáze delší.

**Vyšetření chůze:** Chůze pomalá, kroky krátké o stejné délce. Minimální souhyby horních končetin. Chůze bez pomůcek. Maximální vzdálenost 390 m.

### Antropometrické měření na dolních končetinách (v cm)

Tabulka 23. Výstupní antropometrické měření u pacienta č. 4

		Pravá DK	Levá DK
Délky	Anatomická	85	85
	Funkční	90	90
	Umbliko – maleolární	95	95
Obvody	Stehno (15 cm na horním okraji pately)	57	57
	Nad kolenem (přes vasty)	52	52
	Koleno (přes patelu)	46	46
	Přes tuberositas tibiae	44	44
	Lýtka	50	50
	Kotník	30	30

Zdroj: vlastní

### Svalový test DKK

Tabulka 24. Výstupní svalový test u pacienta č. 4

		Pravá DK	Levá DK
Kyčelní kloub	Flexe	5	4 +
	Extenze	-	-
	Abdukce	4	4
	Addukce	4	4
Kolenní kloub	Flexe	4 +	4
	Extenze	4	4
Hlezenní kloub	Plantární flexe	4 +	4
	Dorzální flexe	4 +	4

Zdroj: vlastní

## Goniometrické vyšetření DKK (metodou SFTR)

Tabulka 25. Výstupní goniometrické vyšetření u pacienta č. 4

		Pravá DK	Levá DK
Kyčelní kloub	S	0–85	0–80
	F	35–0–25	35–0–20
	R	35–0–25	35–0–25
Kolenní kloub	S	0–5–120	0–0–120
Hlezenní kloub	S	10–0–35	10–0–35

Zdroj: vlastní

Pozn. Aktivní pohyby shodné s pasivními.

### Subjektivní hodnocení

Pacient se cítí v dobré kondici, bolesti uvádí minimální. Je v dobré náladě, těší se domů za rodinou. S výsledky chirurgického zákroku je spokojený.

### Dlouhodobý rehabilitační plán

Propuštěn do domácí péče. Dlouhodobý plán pro pacienta zahrnuje dodržování režimových opatření. Do denního programu zařadit pravidelné cvičení, především cévní a dechovou gymnastiku, intervalový trénink a chůzi s cílem prodloužení klaudikačního intervalu a získání větší samostatnosti. Dále jsme mu doporučila návštěvu ambulance fyzioterapie, pro sledování pokroku a průběžnému vyhodnocování výsledků. Dále by byl vhodný lázeňský pobyt. Pacientovy jsem zdůraznila důležitost dodržování režimových opatření, hlavně v souvislosti s abstinencí kouření.

## 5 Diskuze

Ischemická choroba dolní končetin je onemocnění periferního cévního systému, které představuje zvýšené riziko výskytu IM nebo iCMP (Jakubsevičiené et al., 2019). ICHDK se vyskytuje celosvětově, ale její výskyt podstatně narůstá ve vyspělých zemích Evropy a v Severní Americe, tyto země jsou charakteristické vysokou životní úrovní a konzumním stylem života. Nejčastěji jsou tímto onemocněním postiženi muži důchodového věku, ale opět díky nezdravým životním návykům se věková hranice pro výskyt ICHDK snižuje, a proto je možné narazit i na čtyřicátníka s touto diagnózou.

Rizikové faktory, které jsou typické pro kardiovaskulární riziko, jako je vyšší věk, diabetes mellitus, arteriální hypertenze, dyslipidémie, kouření a nedostatečná pohybová aktivita jsou totožnými rizikovými faktory pro vznik a progresi periferní ischemické choroby. Zároveň představují komorbidity, na které je třeba brát ohled při volbě terapie a v jejím průběhu.

ICHDK je onemocněním, se kterým se pacient setkává každodenně, a které zásadním způsobem snižuje kvalitu života. Omezení je ve sféře fyzické, psychické a sociální. V končetinách je přítomen diskomfort, je omezena vzdálenost, kterou je schopen bez problémů urazit. Každodenní bolest má negativní vliv na pacientovu psychiku, často omezují čas strávený venku, omezují kontakt s přáteli a blízkými, a postupně jak nemoc pokračuje, se distancují od okolního světa (Knoppová, 2017).

I přes výše uvedená rizika se domnívám, že o této diagnóze je v běžné populaci malá informovanost, která vede u pacientů k podceňování prvotních příznaků. Dle Olin et al. (2016) není ischemické chorobě dolních končetin přikládán dostatečný význam, proto je často pozdě diagnostikována a léčena, oproti ischemické chorobě srdeční.

V bakalářské práci jsem se zaměřila na možnosti fyzioterapeutické péče u pacientů po operaci ischemické choroby dolních končetin během hospitalizace na oddělení cévní chirurgie. V praktické části jsem se zaměřila na druhou výzkumnou otázku – Do jaké míry ovlivňuje invazivita a lokalizace chirurgického výkonu průběh fyzioterapie? Zvolila jsem kvalitativní výzkum, formou kazuistik. Zde jsem provedla vstupní kineziologický rozbor, vedla jsem pooperační terapii, během které jsem sledovala progresi pacientů a na závěr jsme odebrala výstupní kineziologický rozbor. Během terapie mým hlavním cílem byla minimalizace pooperačních komplikací, aktivizace pacienta a jeho příprava na propuštění

ze zdravotnického zařízení – dosažení co nejvyšší možné samostatnosti a edukace pacienta.

1. pacient byl převezen na oddělení cévní chirurgie ze spádové nemocnice, kde byl dlouhodobě hospitalizován po transfemurální amputaci následkem akutní končetinové ischemie. Aneurysma a. poplitea bylo diagnostikováno 1/2024. Pacient uvedl, že před operací s nohou žádné problémy neměl. Pro operaci byl zvolen autograf VSM (vena saphena magna) levé končetiny. V prvních dnech hospitalizace uváděl bolestivost v oblasti tříselné krajiny a podkolenní jamky. V průběhu terapie došlo ke zmírnění těchto bolestí. Terapie byla uzpůsobena pacientovy na míru, kdy jsme se po vzájemné domluvě rozhodli odložit vertikalizaci do stoje na dobu, kdy operovaná končetina zesílí a bude schopná poskytnout dostatečnou podporu ve stoji. Z tohoto důvodu byl kladen větší důraz na izometrická cvičení, časně rozhýbání končetiny a v sedě byla do cvičební jednotky zařazena trupová stabilizace. Při výstupním vyšetření jsem zaznamenala zvýšení svalové síly na operované končetině, zvětšení rozsahů a snížení bolesti. Pacient byl předán do péče spádové nemocnice, kde bude pokračovat v zavedené terapii a kde je plánované měření pahýlu na zhotovení první protézy.

2. pacient byl hospitalizován k plánovanému zákroku pro ICHDK dle Fontainovy klasifikace II. b, klaudikační vzdálenost před operací byla 50 m. Pacient uvedl výrazné snížení klaudikační vzdálenosti v posledním roce. Po operaci došlo ke snížení svalové síly a omezení rozsahů pravé končetiny. V celé délce byla končetina viditelně oteklá a pacient uváděl bolest v distální části lýtky. V průběhu terapie byl kladen velký důraz na pravidelné cvičení cévní gymnastiky, zdůrazňován význam polohování končetiny do vyšších poloh. Vertikalizace do sedu a stoje pacientovy nedělala problém. Maximální vzdálenost, kterou byl pacient schopen ujít v den propouštění z nemocnice byla 120 m, vzdálenost do bolesti činila 110 m. Došlo ke zvýšení svalové síly, zvýšení rozsahů, otok dolní končetiny byl v den propouštění stále přítomen, ale došlo k jeho redukci.

3. pacient byl hospitalizován k plánovanému zákroku pro ICHDK dle Fontainovy klasifikace II. b, klaudikační vzdálenost před operací byla 15 m. Pacient hodnotil svůj stav jako vysoce omezující, klaudikační bolesti se objevovali i během pohybu po bytě. Z bytu vycházel jen, když šel k lékaři. Nákupy měl zajištěné přes donáškovou službu a poštu nosila sousedka. Po operaci došlo ke snížení svalové síly především na akru a omezení rozsahů levé končetiny. V celé délce byla končetina viditelně oteklá a pacient uváděl bolest na mediální straně končetiny. V průběhu terapie byl kladen velký důraz na



pravidelné cvičení cévní gymnastiky, zdůrazňován význam polohování končetiny do vyšších poloh. Během vertikalizace do sedu a později i do stoje pacienta trápilo točení hlavy, které omezovalo pacientovu jistotu v těchto polohách a sám pacient několikrát uvedl nechuť se posadit a postavit. V průběhu hospitalizace došlo k postupnému zlepšení tohoto stavu a v den propuštění do domácí péče, byl pacient bez potíží. Maximální vzdálenost, kterou byl pacient ujít, v den propouštění z nemocnice, bylo 35 m, vzdálenost do bolesti činila 28 m. Došlo ke zvýšení svalové síly, zvýšení rozsahů, otok dolní končetiny byl v den propouštění stále přítomen, ale došlo k jeho redukci.

4. pacient byl hospitalizován k plánovanému zákroku pro ICHDK dle Fontainovy klasifikace II. b, klaudikační vzdálenost před operací byla 150 m. Chirurgický zákrok zvolen aortobifemorální bypass, klaudikační bolesti byly omezeny na oblast gluteálních svalů. Vstupní vyšetření proběhlo v den hospitalizace, pacient byl v dobré kondici, viditelně nervózní z nadcházející operace, málo mluvný. Během prvního setkání byl vysvětlen průběh fyzioterapie po operaci. S pacientem jsme nacvičila vstávání přes bok, dechovou gymnastiku, způsob fixace rány při odkašlávání a autogenní drenáž. V pooperační fázi došlo ke snížení svalové síly a omezení rozsahů na končetinách. Končetiny byly viditelně oteklé v celé délce. Pacient uváděl bolest v oblasti třísel a v oblasti břicha. Byl hovorný a v lepší náladě než před operací. V prvních dnech jsem terapii soustředila na dechovou gymnastiku, techniky odkašlávání (autogenní drenáž, Huffing) a fixaci rány v procesu odkašlávání a cévní gymnastiku. V dalších dnech se pacient cítil lépe a byl schopen větší zátěže. Vertikalizace do sedu a stoje pacientovy nedělala problém. Maximální vzdálenost, kterou byl pacient schopen ujít, v den propouštění z nemocnice, byla 390 m. Došlo k obnovení svalové síly, zvýšení rozsahů, otok dolních končetin byl v den propouštění stále přítomen, ale došlo k jeho redukci.

Z výsledků vyplývá, že chirurgický zákrok v oblasti břicha a pánve, konkrétně aortobifemorální bypass, představuje vyšší zátěž pro organismus. Pacient č. 4 byl více bolavý a unavený. Operační rána v oblasti břicha u pacienta zpomalila proces vertikalizace. Větší pozornost byla věnována dechové gymnastice, pacientovy jsem připomínala fixaci rány. Věnovali jsme se odkašlávání hlenů, kontaktnímu dýchání, uvolňování hrudníku. Po propuštění musí pacient důsledně dodržovat režimová opatření. Nezvedat těžké předměty, omezit aktivitu břišních svalů, nosit bederní pás jako prevenci vzniku kýly v jizvě, nesedět s ostrým úhlem mezi trupem a končetinami a dodržovat přísný zákaz kouření.

U všech pacientů byl krátkodobý rehabilitační plán zaměřen na intenzivní cévní gymnastiku zpočátku vleže, následně v sedě. U respirační fyzioterapie jsem se zaměřila na lokalizované dýchání, nácvik dechové vlny, u 4 pacienta jsem zařadila na techniky pro snazší evakuaci hlenu z dýchacích cest. Dále polohování končetiny do zvýšené polohy, obnovení rozsahů pohybů, a zvýšení svalové síly. Během vertikalizace do sedu jsem použila trupovou stabilizaci (kromě 4. pacienta) a nácvik aktivního sedu v opoře o dolní končetiny. Intervalový trénink a intervalový chodecký trénink. Cílem bylo zlepšení celkové kondice pacienta, jeho motivace k provádění cvičení i bez mé přítomnosti.

Dlouhodobý rehabilitační plán byl zaměřen na zlepšení kondice po chirurgickém zákroku. Hlavním úkolem pacientů po propuštění z nemocnice je pokračovat v zadaných cvičeních. Do denního programu zařadit pravidelný chodecký intervalový trénink a intervalový trénink zasažené oblasti, pro udržení co největší kapacity cévního systému. Dále důsledná péče o jizvu, dodržování režimových opatření. Zpočátku se vyhýbat dlouhodobému sezení a stání pro minimalizaci vniku pooperačních obtíží.

Celkově shledávám terapie jako úspěšné u všech účastníků výzkumu. Během hospitalizace došlo ze zlepšení ve sledovaných oblastech. U pacienta č. 4 naměřené hodnoty výstupního kineziologického rozboru měli horší výsledky, než vstupní hodnoty – vstupní kineziologický rozbor byl odebrán v den příjmu.

Pacienti zvládali určenou cvičební jednotku bez větších problémů. Cvičební jednotka viz. příloha č. 6.

Hospitalizace pacientů nepřekročila jeden týden, proto ačkoli jsou výsledky pacientů v den propuštění pozitivní, doporučila bych pokračování terapie pod supervizí fyzioterapeuta v ambulantním režimu. Dle Jakubsevičienė et al. (2014) pacienti, kteří pokračují ve strukturovaném programu po propuštění z nemocnice, vykazují po uplynutí 6 měsíců delší klaudikační vzdálenost, vyšší fyzickou kondici a dosahují lepších výsledků v 6MWT, než pacienti nepokračující v terapii.

## 6 Závěr

Tato bakalářská práce pojednává o fyzioterapeutických postupech u pacientů operovaných pro ischemickou chorobu dolních končetin.

V první části jsem popsala anatomii cévního systému, etiologie vzniku aterosklerózy. Dále jsem se podrobněji věnovala problematice Ischemické choroby dolních končetin, její patogenezi, možnostem vyšetření a terapie, jak terapii konzervativní, tak chirurgickou.

Před zahájením výzkumu jsme si stanovila dva cíle. Prvním cílem bylo zmapovat vhodné fyzioterapeutické postupy pro pacienty po operaci ischemické choroby dolních končetin. Tento cíl byl naplněn v teoretické části bakalářské práce, konkrétně v kapitole 2.8 Fyzioterapie v pooperačním období. Druhým cílem bylo sestavení cvičební jednotky pro pacienty po operaci ischemické choroby dolních končetin. Tento cíl byl taktéž naplněn viz. příloha 6.

Praktická část je zpracována formou případových studií, kdy jsem pracovala se čtyřmi pacienty po operaci na oddělení cévní chirurgie. Hodnotila jsem výsledky ze vstupních a výstupních vyšetření. Ve všech případech došlo k objektivnímu zlepšení stavu pacientů. Došlo ke snížení otoku, zvýšení svalové síly, snížení únavy a prodloužení klaudikačního intervalu. Pacienti hodnotili terapii a jako přínosnou. Během výzkumu ochotně spolupracovali.

Na limitaci jsem narazila při hledání vhodného pacienta s lokalizací zákroku v oblasti břicha a pánve, protože takových pacientů je na oddělení cévní chirurgie poměrně málo v porovnání s operacemi na dolních končetinách. Za omezení ve výzkumu by mohlo být považováno stejné pohlaví všech účastníků výzkumu, dále pak nepoměr 3:1 v zastoupení lokalizace aterosklerotického poškození.

Bakalářská práce na téma: Fyzioterapeutické postupy u pacientů operovaných pro ischemickou chorobu dolních končetin, mi umožnila hlubší pochopení dané problematiky a získala jsem cenné zkušenosti z práce s touto skupinou pacientů.

Bakalářská práce by mohla sloužit jako edukační materiál studentům fyzioterapie.

## 7 Seznam literatury

1. BALÁŽ, P., 2011. Prvním hybridním dnům v IKEM dominovaly živé přenosy ze sálu. *Medical Tribune* [online]. [cit. 2024-02-02]. Dostupné z: <https://www.tribune.cz/archiv/prvnim-hybridnim-dnum-v-ikem-dominiovaly-zive-prenosy-ze-salu/>
2. BÉM, R., DUBSKÝ, M. et al., 2020. Diabetická noha. *Vnitř Lék.* 66(2), 92–97. ISSN 1801-7592.
3. BRÁT, R., © 2024.[online] *Ateroskleróza*. Fakultní nemocnice Ostrava . [cit. 2024-02-18]. Dostupné z: <https://www.fno.cz/kardiochirurgicke-centrum/ateroskleroz>
4. BULVAS, M., 2009. Doporučení pro diagnostiku a léčbu ischemické choroby dolních končetin. *Cor Vasa.* 51(2). 145-163. ISSN 1803-7712
5. ČEŠKA, R. et al., 2015. *Interna*. 3. aktualizované vydání. Praha: Triton. 964 s. ISBN 978-80-7553-780-5.
6. ČIHÁK, R., 2020. *Anatomie*. Třetí, upravené a doplněné vydání, dotisk. Praha: Grada. 832 s. ISBN 978-80-247-3817-8.
7. DEEPAK, S., 2019. *Principles of Manual Therapy* [online]. 3rd edition. Michigan: Jaypee Brothers Medical Pub, 370 p. [cit. 2024-03-24]. ISBN 9789352703012. Dostupné z: [https://www.google.cz/books/edition/Principles\\_of\\_Manual\\_Therapy/aXKSDwAAQBAJ?hl=cs&gbpv=1&dq=Principles+of+Manual+Therapy&printsec=frontcover](https://www.google.cz/books/edition/Principles_of_Manual_Therapy/aXKSDwAAQBAJ?hl=cs&gbpv=1&dq=Principles+of+Manual+Therapy&printsec=frontcover)
8. DRÁČ ET AL., P., DRÁČ ET AL. P., 2019. *Vybrané kapitoly z cévní chirurgie a traumatologie pro nelékařské obory*. Olomouc: Univerzita Palackého v Olomouci. 142 s. ISBN 978-80-244-5626-3
9. DYLEVSKÝ, I., 2021. *Funkční anatomie*. Dotisk. Praha: Grada. 544 s. ISBN 978-80-247-3240-4.
10. GOLÁŇ, D., 2007. VLIV KOUŘENÍ NA MORFOLOGII A FUNKCI VLIV KOUŘENÍ NA MORFOLOGII A FUNKCI KARDIOVASKULÁRNÍHO APARÁTU. *Interní Med.* 9(9), 386–388. ISSN 1212-7299.
11. HALADOVÁ, E., NECHVÁTALOVÁ, L., 2011. *Vyšetřovací metody hybného systému*. 3. vydání. Brno: Národní centrum ošetrovatelství a nelékařských zdravotnických oborů, s. 135. ISBN 978-80-7013-516-7.

12. HEŘMAN, M., 2014. *Základy radiologie*. Olomouc: Univerzita Palackého, 314 s. ISBN 978-80-244-2901-4
13. HROMÁDKOVÁ, J. et al., 2002. *Fyzioterapie*. 1. vyd., dotisk. Jinočany: H & H, 428 s. ISBN 80-86022-45-5.
14. Hybridní výkony, © 2024. *Nemocnice Agel* [online]. [cit. 2024-03-22]. Dostupné z: <https://nemocnicetrinecpodlesi.agel.cz/pracoviste/oddeleni/ccmch/cevni-chirurgie/hybridni-vykony.html>
15. CHROBÁK, L. et al., 2007. *Propedeutika vnitřního lékařství*. 13. vydání. Praha: Grada, 244 s. ISBN 978-80-247-1309-0.
16. JAKUBSEVIČENÉ, E., MELINYTE, E., KUBILIUS, R., 2019. A Novel, Individualized Exercise Program for Patients with Peripheral Arterial Disease Recovering from Bypass Surgery. *Int. J. Environ. Res. Public Health* [online]. 2127(16), 1 - 12 [cit. 2024-03-24]. Dostupné z: doi:10.3390/ijerph16122127
17. JAKUBSEVIČIENÉ, E., VASILIAUSKAS, D., VĚLIČKA, L. et al., 2014. Effectiveness of a New Exercise Program after Lower Limb Arterial Blood Flow Surgery in Patients with Peripheral Arterial Disease: A Randomized Clinical Trial. *International Journal of Environmental Research and Public Health* [online]. 11, 7961–7975 [cit. 2024-03-26]. ISSN 1660-4601. Dostupné z: doi:10.3390/ijerph110807961
18. JANDA, V., 2020. *Svalové funkční testy*. dotisk. Praha: Grada Publishing. s. 325. ISBN 80-247-0722-5.
19. KARETOVÁ, D. et al., 2022. *Ischemická choroba dolních končetin: doporučený diagnostický a léčebný postup pro všeobecné praktické lékaře*. Praha: Společnost všeobecného lékařství ČLS JEP, Centrum doporučených postupů pro praktické lékaře. 16 s. ISBN 978-80-88280-37-8
20. KARETOVÁ, D., HIRMEROVÁ, J., MATUŠKA, J., 2018. Ischemická choroba dolních končetin. In: KARETOVÁ, D., J. HIRMEROVÁ a J. MATUŠKA. *Doporučené postupy ESC pro diagnostiku a léčbu onemocnění periferních tepen, vypracované ve spolupráci s European Society for Vascular Surgery (ESVS)*, 2017. s. 220 - 226. Dostupné z: doi:10.1016/j.crvasa.2018.01.001
21. KAUTZER, J., © 2024. *Arteriální hypertenze*. IKEM [online]. [cit. 2024-03-15]. Dostupné z: <https://www.ikem.cz/cs/kardiocentrum/a-19/>

22. KNAPOVÁ, J., 2019. *Rehabilitační ošetřovatelsví*. [online]. [cit. 2023-12-4].  
Dostupné z: <https://www.vovcr.cz/odz/zdrav/486/page00.html>
23. KNOPPOVÁ, T., 2017. *Ischemická choroba dolních končetin*. In: KNOPPOVÁ, T., MÁČEK, M., SMOLÍKOVÁ, L., *Léčebná rehabilitace v interním lékařství*.  
Bratislava: Raabe. 148 s. ISBN 978-80-8140-366-8
24. KOLÁŘ, P. et al., 2020. *Rehabilitace v klinické praxi*. Druhé vydání. Praha: Galén,  
713 s. ISBN 978-80-7492-500-9.
25. KOLEKTIV FYZIOTERAPEUTŮ, 2020. *Doporučení pro pacienty po operaci v oblasti břicha* [online]. Klinika rehabilitace a tělovýchovného lékařství 2.LF UK a FN Motol [cit. 2024-03-21]. Dostupné z: <https://www.fnmotol.cz/wp-content/uploads/bricho-doporuceni-pro-pacienty-po-operaci-v-oblasti-bricha.pdf>
26. KRAJÍČEK, M., PEREGRIN, H. et al., 2007. *Chirurgická a intervenční léčba cévních onemocnění*. Praha: Grada, 436 s. ISBN 978-80-247-0607-8.
27. KRÁLÍKOVÁ, E., ZVOLSKÁ, K. et al., 2022. *Doporučení pro léčbu závislosti na tabáku*. *Čas. Lék. čes.* 161(1), 2022; 161: 33–43. ISSN 0008-7335.
28. KRŠKA, Z. et al., 2011. *Techniky a technologie v chirurgických oborech: vybrané kapitoly*. Praha: Grada, 262 s. ISBN 9788024738154.
29. KUBEŠ, R., 2014. Amputace In: DUNGL, P. *Ortopedie. 2.*, přepracované a doplněné vydání, Praha: Grada, s. 117-126. ISBN 978-80-247-4357-8.
30. KUNEŠOVÁ, M., KALOUSKOVÁ, P. et al., 2020. Obézní pacient v ordinaci praktického lékaře. *Čas. Lék. čes.* 22(3), 2020; 159: 104–110. ISSN 0008-7335.
31. KURFIRST, V. et al., 2022. *Kardiorakovaskulární chirurgie a ošetřovatelská péče*. České Budějovice: Zdravotně sociální fakulta, Jihočeská univerzita v Českých Budějovicích. 174 s. ISBN 978-80-7394-916-7.
32. LIM, S a P. R. CRISOSTOMO, 2019. Abdominal Aortic Occlusive Disease. In: DIETER, R. S., DIETER Jr., R. A., DIETER III. R. A., ed. *Diseases of the Aorta* [online]. Springer International Publishing. p. 217–230 [cit. 2024-03-24].  
Dostupné z:  
[https://www.google.cz/books/edition/Diseases\\_of\\_the\\_Aorta/87GrDwAAQBAJ?hl=cs&gbpv=0](https://www.google.cz/books/edition/Diseases_of_the_Aorta/87GrDwAAQBAJ?hl=cs&gbpv=0)
33. MACHACZKA, O., HOMZA, M. et al., 2018. Srovnání ankle brachial indexu s ultrasonografickým vyšetřením tepen dolních končetin u diabetiků. *Prakt. Lék.* 98(2), 88–95. ISSN 1803-6597.

34. MACHACZKA, O., HOMZA, M., MACOUNOVÁ, P. et al., 2020. Použití metody palcového tlaku (toe brachial index) k detekci ischemické choroby dolních končetin u diabetiků. *Prakt. Léč.* 100(6), 270–275. ISSN 0032-6739.
35. MALÝ, R., CHOVANEC, V., 2010. *Ischemická choroba dolních končetin a diabetes.* *Vnitř Léč.* 56(4), 341–346. ISSN 1212-7299.
36. MAZUR, M. et al., 2014. VI. sjezd České společnosti kardiovaskulární chirurgie ČLS JEP a 17. Hejhalův den s mezinárodní účastí: Má steal fenomén vliv na indikaci extraanatomických femorofemorálních bypassů? Brno. Dostupné také z: <https://www.e-coretvasa.cz/pdfs/cor/2015/01/11.pdf>
37. MUSIL, D., 2007. *Ischemická choroba dolních končetin.* *Interní medicína pro praxi.* 9(4), 170–174. ISSN 1803-5256.
38. OLIN, J., ARMSTRONG, C. et al., 2016. Peripheral Artery Disease: Evolving Role of Exercise, Medical Therapy, and Endovascular Options. *American College of Cardiology Foundation* [online]. 67(11), 1338–1357 [cit. 2024-03-26]. Dostupné z: <https://doi.org/10.1016/j.jacc.2015.12.049>
39. PÁRAL, J. et al., 2020. *Chirurgická propedeutika, Základy chirurgie pro studenty lékařských fakult.* Praha: Grada. 192 s. ISBN: 978-80-271-1235-7.
40. PINTAROVÁ, S., 2017. *Péče o jizvu* [online]. [cit. 2024-03-24]. Dostupné z: <https://www.fnmotol.cz/wp-content/uploads/pece-o-jizvu-v-dospolem-veku.pdf>
41. PÍŤHA, J., 2017. Proč umírají pacienti s ICHDK na ICHS a proč často zbytečně? *Interní Med.* 19(4), 179–185. ISSN 1212-7299.
42. PÍŤHOVÁ, P., 2021. Diabetik v ordinaci praktického lékaře – 1. část Diabetes mellitus 2. typu a jeho léčba. *Med. Praxi.* 18(2), 104–111. ISSN 1214-8687.
43. ROUČKA, D., LUBANDA, J. C., CHOCHOLA, M. KARETOVÁ, D., 2011. Akutní ischemie dolních končetin. *Med. praxi.* 8(10), 431–434. ISSN 1214-8687.
44. SEIDL, Z., 2012. *Radiologie pro studium i praxi.* Praha: Grada Publishing, 368 s. ISBN 978-80-247-4108-6.
45. SHARMA, N K., 2019. *Advanced Techniques in Physiotherapy & Occupational Therapy* [online]. Jaypee Brothers Medical Publishers Pvt. Limited, 246 p. [cit. 2024-03-24]. ISBN 9388958500. Dostupné z: [https://www.google.cz/books/edition/Advanced\\_Techniques\\_in\\_Physiotherapy\\_Occ/V3KSDwAAQBAJ?hl=cs&gbpv=1](https://www.google.cz/books/edition/Advanced_Techniques_in_Physiotherapy_Occ/V3KSDwAAQBAJ?hl=cs&gbpv=1)

46. SCHNEIDEROVÁ, M., 2014. *Perioperační péče*. Praha: Grada, 368 s. ISBN 978-80-247-4414-8.
47. SILBERNAGL, S., LANG, F., 2012. *Atlas patofyziologie*. Praha: Grada, 416 s. ISBN 978-80-247-3555-9.
48. SMOLÍKOVÁ, L., 2020. Dechová gymnastika. In: KOLÁŘ, P. et al. *Rehabilitace v klinické praxi*. 2. vydání. Praha: Galén, s. 263–265. ISBN 978-80-7492-500-9.
49. SOVOVÁ, K., 2023. *Lékařské hodnocení a zátěžové testování*. In: DOSBABA, F., BAŤALÍK, L., *Kardiovaskulární rehabilitace a prevence*. Praha: Grada, s. 106 - 110. ISBN 978-80-271-1376-7.
50. STRÍTELSKÝ, J., 2001. *Patologie*. Olomouc: Epava. 338 s. ISBN 80-86297-06-
51. TÁBORSKÝ, M., LINHART A. et al., 2021. *Kardiologie I-V* [online]. Praha: Grada [cit. 2024-03-21], 1136 s. ISBN 978-80-271-1439-9.
52. TÓTH, Š., ZÁBAVSKÁ, D., 2023. Využitie fixnej kombinácie ramiprilu s rosuvastatínom pri manažmente lipitenzie: observačná štúdia. *Athero review*. 8(3), 165–17. ISSN 2464–6555.
53. TŮMOVÁ, E., 2022. Dyslipidemie a arteriální hypertenze: kdy zahájit intervenci v primární prevenci, využití cévního věku. *Med. praxi*. 19(5), 327-333. ISSN 1214-8687.
54. VÁCLAVÍK, J., 2020. Stárnutí cév a vaskulární paměť. *Vnitř Lék* [online]. 66(2), 104–110 [cit. 2024-03-23]. ISSN 1801–7592.
55. VODIČKA, J. et al., 2014. *Speciální chirurgie*. 2. vydání. Praha: Karolinum, 318 s. ISBN 978-80-246-2512-6.
56. WIDIMSKÝ, J., FILIPOVSKÝ, J. et al., 2022. Diagnostické a léčebné postupy u arteriální hypertenze: Doporučení České společnosti pro hypertenzi. Praha: TARGET–MD s.r.o.
57. ZEMAN, M., KRŠKA, Z. et al., 2014. *Speciální chirurgie*. 3. vydání. Praha: Galén, 512 s. ISBN 978-80-7492-128-5.
58. ŽÁK, A., 2015. *Klaudikace*. In: LUKÁŠ, K. ŽÁK A., *Chorobné znaky a příznaky: Diferenciální diagnostika*. Praha: Grada, s. 374 - 383. ISBN 9788024750675.
59. ŽILAVSKÝ, V., KUBÍČEK, L., STAFFA, R., 2015. Naše zkušenosti s měřením transkutánní tenze kyslíku pro hodnocení prokrvení periferie dolních končetin u pacientů s chronickou ischemickou chorobou dolních končetin. *Rozhl. Chir.* 94(11), 459-463. ISSN 0035-9351.



## 8 Přílohy

Příloha 1. – Informovaný souhlas

### **Informovaný souhlas s poskytnutím osobních údajů pro vypracování bakalářské práce**

**Název práce:** Fyzioterapeutické postupy u pacientů operovaných pro ischemickou chorobu dolních končetin

**Prohlášení:**

- Je mi více než 18 let.
- Prohlašuji, že souhlasím s účastí na výše uvedeném výzkumu. Studentka mne informovala o podstatě výzkumu a seznámila mne s cíli, metodami a postupy, které budou při výzkumu používány, stejně jako s riziky, které pro mne z účasti na výzkumu vyplývají.
- Moje účast je dobrovolná a mohu ji kdykoli přerušit.
- Souhlasím s tím, že všechny získané údaje budou anonymně zpracovány a použity pro účely zpracování závěrečné práce studentky.
- Prohlašuji, že beru na vědomí informace obsažené v tomto informovaném souhlasu a souhlasím se zpracováním osobních a citlivých údajů účastníka výzkumu v rozsahu, způsobem a za účelem specifikovaným v tomto informovaném souhlasu.

1. Jméno a příjmení účastníka výzkumu:

Dne \_\_\_\_\_ V \_\_\_\_\_

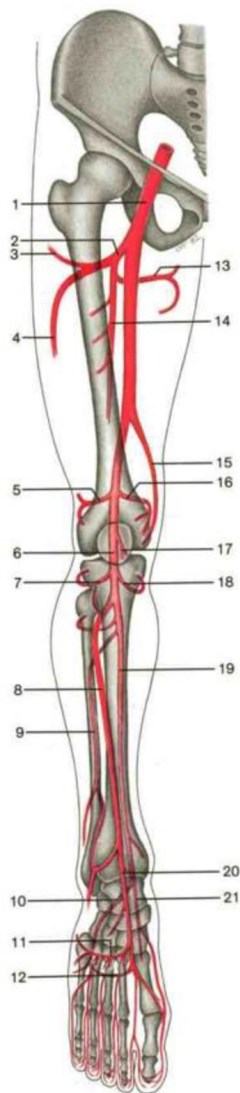
Podpis: \_\_\_\_\_

2. Jméno a příjmení studentky:

Dne \_\_\_\_\_ V \_\_\_\_\_

Podpis: \_\_\_\_\_

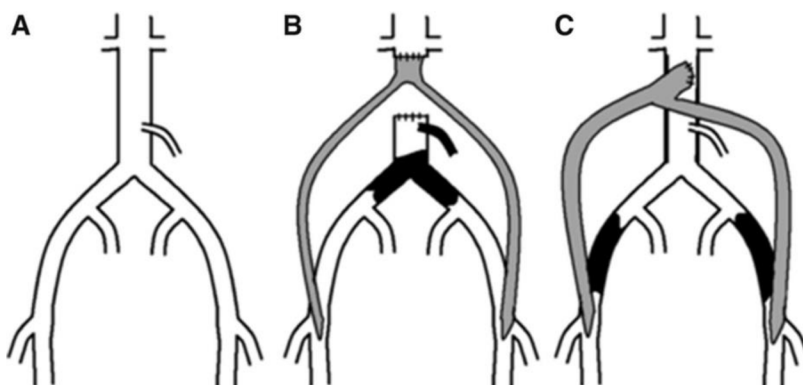
Příloha 2. Tepny dolní končetiny (Zdroj: Rohen et al., 2011)



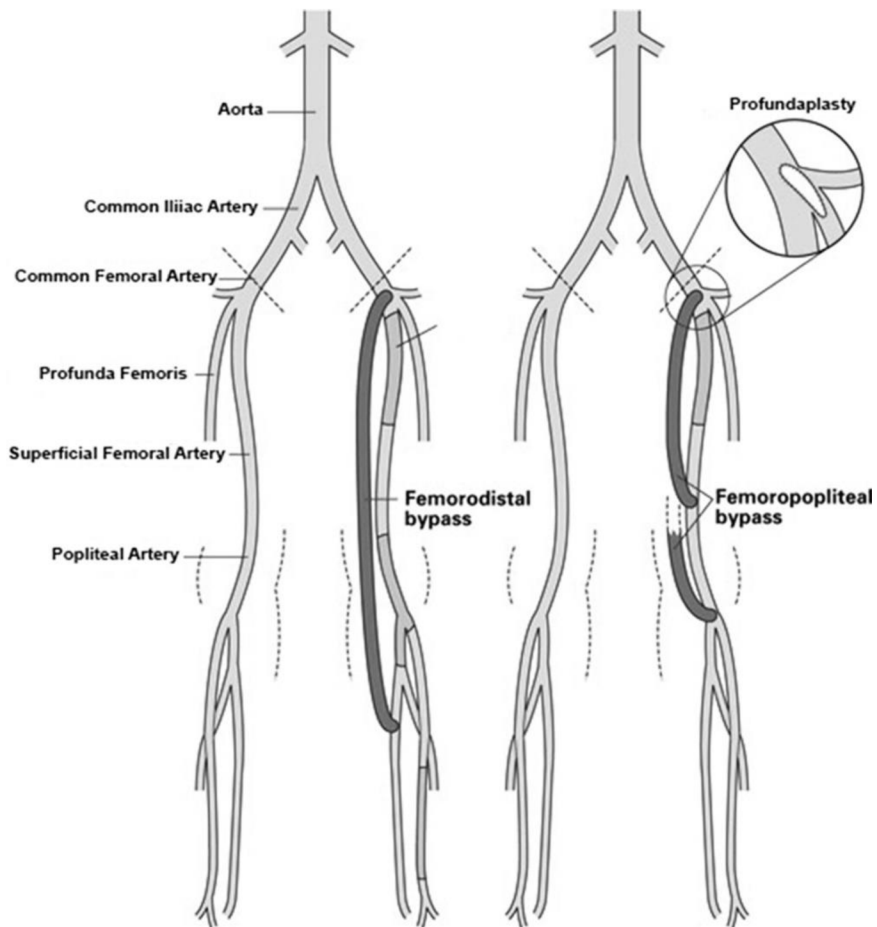
- 1 Femoral artery
- 2 Profunda femoris artery
- 3 Ascending branch of lateral circumflex femoral artery
- 4 Descending branch of lateral circumflex femoral artery
- 5 Lateral superior genicular artery
- 6 Popliteal artery
- 7 Lateral inferior genicular artery
- 8 Anterior tibial artery
- 9 Peroneal artery
- 10 Lateral plantar artery
- 11 Arcuate artery with dorsal metatarsal arteries
- 12 Plantar arch with plantar metatarsal arteries
- 13 Medial circumflex femoral artery
- 14 Profunda femoris artery with perforating arteries
- 15 Descending genicular artery
- 16 Medial superior genicular artery
- 17 Middle genicular artery
- 18 Medial inferior genicular artery
- 19 Posterior tibial artery
- 20 Dorsalis pedis artery
- 21 Medial plantar artery

Main arteries of lower limb, right side (anterior aspect, schematic drawing).

Příloha 3. Aortofemorální bypass (Zdroj: Shant et al., 2015)



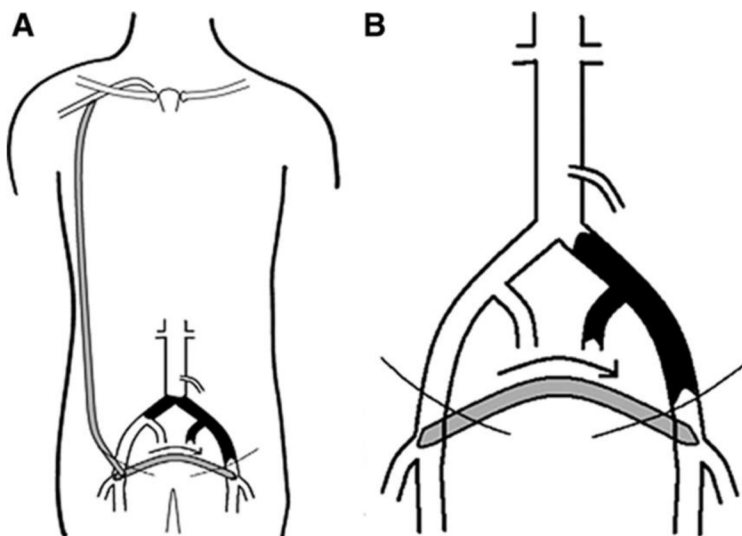
Příloha 4. Femoropopliteální bypass (Zdroj: Shant et al., 2015)



Příloha 5. Extraanatomický bypass (Zdroj: Shant et al., 2015)

A – axilofemorální bypass

B – femorofemorální bypass



## Příloha 6. Cvičební jednotka (Zdroj: vlastní)

### 1. Cvik: Volné dýchání

Pacient leží na zádech nebo může i sedět. Provede pomalý a kontrolovaný nádech nosem, a pomalý výdech ústy. Pacient se snaží o maximální nádech a výdech. Na konci nádechu je inspirační pauza a na konci výdechu je expirační pauza. Tento cvik slouží jako příprava k dalšímu cvičení. Zároveň se pacient učí kontrolovat své dýchání. Cvik provádí 5 – 10 x.

### 2. Cvik: Lokalizované dýchání

Pacient může opět sedět nebo ležet. Lokalizované dýchání se využívá k prodýchání více oblastí. Primárně je zaměřeno na prodýchání do oblasti břicha, do oblasti dolních žebere, a oblasti klíčních kostí. Aktivní prodýchání těchto oblastí je prevencí respiračních komplikací a usnadňuje vykašlávání. Postup je stejný jako u předešlého cviku – pomalý nádech nosem, inspirační pauza, pomalý výdech pusou, expirační pauza. Počet opakování je do každé oblasti 5 x.

### 3. Cvik: Dechová vlna

Po rozdýchání jednotlivých oblastí je dalším cvikem dechová vlna, která vzniká postupnou aktivací jednotlivých fází. Dechová vlna začíná nádechem nosem do břicha, které se lehce nafoukne, postupuje do spodních žebere, hrudník se roztáhne do šířky, a vrcholí pod klíčními kostmi. Po inspiriu je nádechová pauza. Výdech ústy je vedený stejným způsobem. Břicho klesá, žebra se vrátí do původní pozice a jako poslední klesá oblast klíčních kostí. Nádech a výdech je pomalý a plynulý s pauzami. Počet opakování je 5 x.

### 4. Cvik Autogenní drenáž

Spočívá v pomalém nádechu nosem, na konci nádechu je nádechová pauza 1–3 s, následuje pomalý plynulý výdech pootvřenými ústy, na konci výdechu je výdechová pauza 2–4 s. Celý tento proces je opakován po dobu několika minut

## **5. Cvik Huffing**

Po plynulém nádechu nosem následuje prudký, rychlý, krátký výdech otevřenými ústy, který slouží k rychlé mobilizaci hlenu v dýchacích cestách.

## **6. Cvik Krčení prstů na noze**

Pacient střídá natažení prstů nohou směrem k nártu a skrčení směrem k plosce. Při plném natažení prstů, by pacient měl prsty roztáhnout od sebe a při pokrčení smáčkou k sobě. Pacient cvik opakuje 10 – 15 x.

## **7. cvik. Střídání PF a DF**

Rytmické střídá plantární (baletka) a dorzální flexe (fajka). Špičky se mohou pohybovat symetricky nebo asymetricky. Též lze toto cvičení spojit s dechovou fází. Opakování 10 – 15 x.

## **8. cvik. Kroužení v kotnících**

Krouživý pohyb ve směru hodinový ručiček, a proti směru hodinových ručiček. Pacient opakuje cvik 10 – 15 kroužků oběma směry

Cviky 6–8 lze použít i jako cévní gymnastiku pro horní končetiny. Totéž lze cvičit i v sedě.

## **9. Cvik Izometrie**

Pacient vleže na zádech provádí izometrická cvičení na posílení m. quadriceps femoris a mm. glutei. Cvik spočívá v propínání kolen a zatínání gluteálních svalů. Opět je možné cvičit v leže i v sedě. Pacient cvik opakuje 10–15 x.

## **10. Cvik Flexe kolen**

Pacient krčí kolena buď pohybem paty po podložce, nebo provádí pohyb v koleni bez kontaktu paty s podložkou a snaží se končetinu dostat co nejbližší k pánvi. Důležité je během pohybu držet končetinu v ose. 5x opakování na každou končetinu.

### **11. Cvik** Abdukce kyčle

Pacient provádí pohyb celou končetinou do strany a zase zpět do původní pozice. Během pohybu špička směřuje ke stropu. 5x opakování na každou končetinu.

### **12. Cvik** Bridging

V leže na zádech pacient pokrčí nohy v kolenou, zapře se ploskami o podložku a odlepí pánev od postele, poté se vrátí do původní polohy. Během pohybu pánve jsou gluteální svaly v kontrakci. 5 – 10 opakování.

### **13. cvik.** Střídání pronace a supinace

Poloha v leže na zádech, paže podél těla. S nádechem otočí paže zevně, s výdechem se paže otočí k podložce. Plynulý nádech a výdech. Cvik přispívá k otevření hrudníku. Počet opakování 5 – 10 x.

### **14. Cvik** Cvičení HKK

Pacient se chytne za lokty, s nádechem si ruce položí na čelo a s výdechem na břicho. Plynulý nádech a výdech. Dalším krokem je krouživý pohyb před tělem. Nejprve ve směru hodinových ručiček, poté proti směru hodinových ručiček. Tyto cviky pacient zopakuje 5 – 10 x na obě strany.

Pozn. Tato cvičební jednotka je sestavena pro pacienta v pooperační fázi rehabilitace. Kombinace a obtížnost jednotlivých cvičení je ponechána na zhodnocení aktuálního stavu pacienta fyzioterapeutem. Fyzioterapeut dohlíží na správnost prováděných cviků a dále edukuje pacienta k samostatnému cvičení.

## 9 Seznam tabulek

Tabulka 1. Klasifikace ischemické choroby dolních končetin.....	17
Tabulka 2. Vstupní antropometrické měření u pacienta č. 1 .....	41
Tabulka 3. Vstupní svalový test u pacienta č. 1 .....	42
Tabulka 4. Vstupní goniometrické vyšetření u pacienta č. 1 .....	42
Tabulka 5. Výstupní antropometrické měření u pacienta č. 1 .....	45
Tabulka 6. Výstupní svalový test u pacienta č. 1 .....	45
Tabulka 7. Výstupní goniometrické měření u pacienta č. 1 .....	46
Tabulka 8. Vstupní antropometrické měření u pacienta č. 2.....	49
Tabulka 9. Vstupní svalový test u pacienta č. 2 .....	49
Tabulka 10. Vstupní goniometrické vyšetření u pacienta č. 2 .....	50
Tabulka 11. Výstupní antropometrické měření u pacienta č. 2.....	53
Tabulka 12. Výstupní svalový test u pacienta č. 2 .....	53
Tabulka 13. Výstupní goniometrické vyšetření u pacienta č. 2 .....	54
Tabulka 14. Vstupní antropometrické vyšetření u pacienta č. 3 .....	57
Tabulka 15. Vstupní svalový test u pacienta č. 3 .....	57
Tabulka 16. Vstupní goniometrické vyšetření u pacienta č. 3 .....	58
Tabulka 17. Výstupní antropometrické měření u pacienta č. 3.....	60
Tabulka 18. Výstupní svalový test u pacienta č. 3 .....	61
Tabulka 19. Výstupní goniometrické vyšetření u pacienta č. 3 .....	61
Tabulka 20. Vstupní antropometrické měření u pacienta č. 4.....	65
Tabulka 21. Vstupní svalový test u pacienta č. 4 .....	65
Tabulka 22. Vstupní goniometrické vyšetření u pacienta č. 4 .....	66
Tabulka 23. Výstupní antropometrické měření u pacienta č. 4.....	69
Tabulka 24. Výstupní svalový test u pacienta č. 4.....	69
Tabulka 25. Výstupní goniometrické vyšetření u pacienta č. 4 .....	70

## 10 Seznam zkratek

6MWT	šesti minutový test chůze
a.	arteria
AA	alergologická anamnéza
aa.	arteriae
ABF	aortobifemorální bypass
ABI	ankle – brachial index
AFS	arteria femoris superficialis
AP	angina pectoris
AP	arteria poplitea
ASA	kyselina acetylsalicylová
BMI	body mass index
CKD G3	chronické onemocnění ledvin
CO <sup>2</sup>	oxid uhličitý
CTAg	vyšetření cév pomocí počítačové tomografie
ČR	Česká Republika
DF	dorzální flexe
DG	dechová gymnastika
DKK	dolní končetiny
DM	diabetes mellitus
DSA	digitální subtrakční angiografie
DUS	duplexní ultrasonografie
dx.	dexter
ePTFE	expandovaný polytetrafluoretylen
ESC	doporučený postup Evropské kardiologické společnosti pro prevenci kardiovaskulárních onemocnění v klinické praxi
EX	Extenze
FA	farmakologická anamnéza
FB	francouzské berle



FIK	fibrilace síní
FL	flexe
HDL	high density lipoprotein (lipoprotein o vysoké hustotě)
HKK	horní končetiny
CHOPN	chronická obstrukční plicní nemoc
ICD	kardioverter – defibrilátor
iCMP	ischemická cévní mozková příhoda
ICHDK	ischemická choroba dolních končetin
IM	infarkt myokardu
KVO	kardiovaskulární onemocnění
lat.	Lateralis
LDK	levá dolní končetina
LDL	low density lipoprotein (lipoprotein o nízké hustotě)
MHz	Megahertz
mmHg	milimetr rtuťového sloupce
mmol/l	milimol na litr
NO	nynější onemocnění
OA	osobní anamnéza
ONP	oddělení následné péče
PDK	pravá dolní končetina
PF	plantární flexe
PS	pracovní anamnéza
PTA	perkutánní transluminální angioplastika
PTFE	polytetrafluoretylen
RA	rodinná anamnéza
ROM	range of motion (rozsah pohybu)
SA	sociální anamnéza
SDN	syndrom diabetické nohy
SIAS	spina iliaca anterior superior

sin.	sinister
SIPS	spina iliaca posterior superior
St. p	stav po
sTK	systolický krevní tlak
TcpO2	transkutánní tenze kyslíku
TEN	tromboembolická nemoc
TEP	totální endoprotéza
TK	krevní tlak