



VYSOKÉ UČENÍ TECHNICKÉ V BRNĚ

BRNO UNIVERSITY OF TECHNOLOGY

FAKULTA INFORMAČNÍCH TECHNOLOGIÍ

FACULTY OF INFORMATION TECHNOLOGY

ÚSTAV INTELIGENTNÍCH SYSTÉMŮ

DEPARTMENT OF INTELLIGENT SYSTEMS

**DETEKCE A ROZPOZNÁNÍ PROJEVŮ ONEMOCNĚNÍ
DIABETES NA SÍTNICI LIDSKÉHO OKA**

DETECTION AND RECOGNITION OF DIABETES DISEASE IMPACTS TO THE HUMAN EYE

RETINA

BAKALÁŘSKÁ PRÁCE

BACHELOR'S THESIS

AUTOR PRÁCE

AUTHOR

ANDREJ JAUSCH

VEDOUcí PRÁCE

SUPERVISOR

Prof. Ing., Dipl.-Ing. MARTIN DRAHANSKÝ, Ph.D.

BRNO 2018

Vysoké učení technické v Brně - Fakulta informačních technologií

Ústav inteligentních systémů

Akademický rok 2017/2018

Zadání bakalářské práce

Řešitel: **Jausch Andrej**

Obor: Informační technologie

Téma: **Detekce a rozpoznání projevů onemocnění diabetes na sítnici lidského oka**

Detection and Recognition of Diabetes Disease Impacts to the Human Eye Retina

Kategorie: Zpracování obrazu

Pokyny:

1. Prostudujte literaturu týkající se sítnice lidského oka a na sítnici se vyskytujících onemocnění. Seznamte se s knihovnou OpenCV a dostupnou databází sítnic oka s projevy onemocnění.
2. Navrhněte metody a algoritmy pro detekci projevů diabetes na sítnici oka.
3. Algoritmus z předchozího bodu implementujte a otestujte.
4. Shrňte dosažené výsledky, tyto diskutujte a nastiňte možná rozšíření.

Literatura:

- Scanlon P.H., Wilkinson C.P., Aldington S.J., Matthews D.R. *A Practical Manual of Diabetic Retinopathy Management*. Wiley-Blackwell, 2009, s. 230, ISBN 978-1-405-17035-2.
- Ryan S.J. *Retina*. 4th Ed., Elsevier Mosby, 2006, s. 2731, ISBN 0323025986.
- OpenCV Library - <http://opencv.org/>

Pro udělení zápočtu za první semestr je požadováno:

- Body 1 a 2.

Podrobné závazné pokyny pro vypracování bakalářské práce naleznete na adrese

<http://www.fit.vutbr.cz/info/szz/>

Technická zpráva bakalářské práce musí obsahovat formulaci cíle, charakteristiku současného stavu, teoretická a odborná východiska řešených problémů a specifikaci etap (20 až 30% celkového rozsahu technické zprávy).

Student odevzdá v jednom výtisku technickou zprávu a v elektronické podobě zdrojový text technické zprávy, úplnou programovou dokumentaci a zdrojové texty programů. Informace v elektronické podobě budou uloženy na standardním nepřepisovatelném paměťovém médiu (CD-R, DVD-R, apod.), které bude vloženo do písemné zprávy tak, aby nemohlo dojít k jeho ztrátě při běžné manipulaci.

Vedoucí: **Drahanský Martin, prof. Ing., Dipl.-Ing., Ph.D., UITS FIT VUT**

Konzultant: Mňuk Tomáš, MUDr., FNUSA

Datum zadání: 1. listopadu 2017

Datum odevzdání: 16. května 2018

VYSOKÉ UČENÍ TECHNICKÉ V BRNĚ
Fakulta informačních technologií
Ústav inteligentních systémů
602 00 Brno, Božetěchova 2

doc. Dr. Ing. Petr Hanáček
vedoucí ústavu

Abstrakt

Táto bakalárska práca sa zaoberá návrhom algoritmov pre rozpoznávanie prejavov diabetes na snímke sietnice ľudského oka. Diabetická retinopatia patrí medzi najčastejšie ochorenia postihujúce sietnicu a jej následky vedú k čiastočnej alebo úplnej slepote. Základom algoritmu pre detekciu je vytvorenie kandidátskych oblastí z rôznych pohľadov spracovania obrazu – počítačového videnia a ich následná analýza. Vplyv na detekciu ochorení majú základné komponenty sietnice – optický disk a krvné cievy, ktoré je z tohto dôvodu nutné správne detegovať a následne vylúčiť zo spracovania. Testovanie implementovanej aplikácie prebehlo na 68 snímkach vybraných z dvoch databáz. Jedným z možných využití základov navrhnutých algoritmov v budúcnosti je v kombinácii s optickým prístrojom snímajúcim sietnicu oka pre automatickú detekciu príznakov diabetes v procese zosnímania sietnice.

Abstract

This bachelor's thesis deals with the design of algorithms for the recognition of a diabetes disease impacts to the human eye retina. Diabetic retinopathy is one of the most common diseases affecting the retina and its consequences lead to partial or complete weakness. The basis of the algorithm for detection is to create candidate areas from different viewpoints of image processing – computer vision and their subsequent analysis. Core components of the retina have impacts to detection results – optical disc and blood vessels, which need to be properly detected and subsequently excluded from processing. Testing the implemented application took place in 68 images selected from two databases. One of the possible uses of the proposed methods in the future is in combination with the retinal scanning device for the automatic detection of diabetes symptoms during the retinal screening process.

Klíčové slová

sietnica oka, choroby oka, diabetes, diabetická retinopatia, spracovanie obrazu, detekcia, OpenCV, C++

Keywords

eye retina, eye disease, diabetes, diabetic retinopathy, image processing, detection, OpenCV, C++

Citácia

JAUSCH, Andrej. *Detekce a rozpoznání projevů onemocnění diabetes na sítnici lidského oka*. Brno, 2018. Bakalárska práca. Vysoké učení technické v Brně, Fakulta informačních technologií. Vedoucí práce Prof. Ing., Dipl.-Ing. Martin Drahanský, Ph.D.

Detekce a rozpoznání projevů onemocnění diabetes na sítnici lidského oka

Prehlásenie

Prehlasujem, že som túto bakalársku prácu vypracoval samostatne pod vedením pána Prof. Ing., Dipl.-Ing. Martina Drahanského, Ph.D. Uviedol som všetky literárne pramene a publikácie, z ktorých som čerpal.

.....

Andrej Jausch
16. mája 2018

Poďakovanie

Rád by som poďakoval Prof. Ing., Dipl.-Ing. Martinovi Drahanskému, Ph.D. za poskytnutú pomoc, odborné vedenie, ochotu, sprostredkovanie potrebných materiálov a čas venovaný pri konzultáciách mojej bakalárskej práce. Ďalej by som chcel poďakovať pani MUDr. Karolíne Skorkovské, Ph.D. a pánovi MUDr. Tomášovi Mňukovi za poskytnutie databázy snímok sietnic pre účely testovania vytvorenej aplikácie.

Obsah

1	Úvod	2
2	Oko	4
3	Diabetes mellitus	7
3.1	Klasifikácia	7
3.2	Diagnostika	8
3.3	Štatistiky	8
4	Ochorenia postihujúce sietnicu ľudského oka	9
4.1	Diabetická retinopatia	9
4.2	Ďalšie ochorenia postihujúce sietnicu ľudského oka	13
5	Spracovanie obrazu	16
5.1	Prahovanie	16
5.2	Adaptívna ekvalizácia histogramu s obmedzením kontrastu (CLAHE)	17
5.3	Gaussovo rozmazanie	18
5.4	Morfologické operácie	18
5.5	Canny Edge Detector	20
5.6	K-means Clustering	20
6	Detekcia hlavných komponentov a príznakov diabetes na sietnici	22
6.1	Predspracovanie	22
6.2	Optický disk	22
6.3	Krvné cievy	23
6.4	Exsudáty	24
6.5	Hemorágie	28
7	Implementácia, testovanie a dosiahnuté výsledky	31
7.1	OpenCV a C++	31
7.2	Ground truth	32
8	Záver	35
	Literatúra	37
A	Obsah CD	39

Kapitola 1

Úvod

Ludské oko je považované za najkomplexnejší orgán ľudského tela. Z praktického hľadiska je tiež najdôležitejším zmyslovým orgánom, ktorého základom je zložitý a dokonalý systém tvorený množstvom segmentov, ktoré musia dokonale spolupracovať. Len vďaka oku je človek schopný vidieť svet, rozlišovať farby, svetlo od tmy, vzdialenosti, pohyb. Ochorenia týkajúce sa zraku majú preto veľký vplyv na kvalitu života jedinca a dokážu rapídne znížiť jej úroveň.

Neoddeliteľnou súčasťou tohto komplexného systému je sietnica. Sietnica tvorí vnútornú vrstvu oka. Nachádzajú sa tu fotoreceptory – čapíky a tyčinky, ktoré prijímaním svetelných a farebných podnetov umožňujú videnie. Signály fotoreceptorov sú vedené zrakovými nervami ďalej do mozgu. Centrum sietnice predstavuje žltá škvrna (makula), ktorá má v priemere približne 3 mm [13]. Toto miesto považujeme za oblasť najostrejšieho videnia, pretože sa tu nachádza najväčšia hustota fotoreceptorov. Obraz, na ktorý sa človek pozerá kolmo, sa premieta práve do tohto bodu.

Medzi najfrekvencovanejšie ochorenia sietnice patrí vekom podmienená degenerácia makuly a diabetická retinopatia. Vekom podmienená degenerácia makuly (VPMD), ktorej príznaky sú predovšetkým strata zrakovej ostrosti a strata citlivosti na kontrast, je najčastejšou príčinou nenávratnej straty zraku u ľudí starších ako 55 rokov [19]. Diabetická retinopatia je ochorenie sietnice vyskytujúce sa u pacientov postihnutých ochorením diabetes mellitus (cukrovkou). Toto ochorenie je výsledkom patologických zmien sietnice a jej ciev. Tieto zmeny vznikajú ako dôsledok celkového postihnutia ciev pri cukrovke. U pacientov postihnutých diabetom 1. typu je riziko oslepnutia najvyššie v tridsiatom až štyridsiatom roku života [12]. Príznaky diabetickej retinopatie sa na sietnici ľudského oka môžu prejavovať v rôznych formách, najčastejšie prítomnosťou mikroaneuryzmov, hemorágií alebo exsudátov. V tejto bakalárskej práci sa budeme venovať práve tomuto typu ochorenia sietnice.

Prítomnosť rôznych príznakov diabetickej retinopatie na sietnici budeme zisťovať pomocou digitálneho spracovania snímok sietnic. Digitálne spracovanie obrazu zahŕňa veľké množstvo matematických algoritmov používaných na rozpoznávanie rôznych útvarov v obrázkoch. Patria sem napríklad algoritmy pre zmenu jasnosti alebo kontrastu, pre zmenu sýtnosti farieb, prahovanie, Gaussov filter a mnoho iných.

Vytýčené ciele práce sú:

1. Popísať ľudské oko a rôzne ochorenia, ktoré majú dopad na jeho štruktúru a funkciu.
2. Pomocou navrhnutých metód a algoritmov vytvoriť program pre detekciu prejavov diabetes mellitus na sietnici ľudského oka.

3. Vytvorený program vhodným spôsobom otestovať a diskutovať dosiahnuté výsledky.

Práca je členená obsahovo do niekoľkých kapitol. Kapitola 2 popisuje ľudské oko a jeho časti a kapitola 3 popisuje ochorenie diabetes. Nasleduje kapitola oboznamujúca s najčastejšími ochoreniami postihujúcimi sietnicu ľudského oka. Použité algoritmy pri implementácii a spôsob ich aplikácie definujú kapitoly 5 a 6. Spôsob testovania a dosiahnuté výsledky zachytáva kapitola 7.

Kapitola 2

Oko

Ludské oko je najkomplexnejší zmyslový orgán. Dôkazom toho je fakt, že obe oči nepretržite prispôsobujú množstvo prepúšťaného svetla, zaostrujú na blízke a vzdialené objekty a vytvárajú súvislé obrazy, ktoré sú okamžite prenášané do mozgu. [8]

Hlavný zrakový ústroj tvorí očná bulva (*bulbus oculi*), ktorá má guľovitý tvar s priemerom asi 24 mm. Očná bulva je uložená v očnicovej dutine – tzv. očnici alebo orbite (*cavitas orbitalis*), ktorá je tvorená spolu siedmimi navzájom susediacimi lebečnými kosťami. Očnica má tvar štvorbokej pyramídy, má niekoľko otvorov vzadu a dolu, ktorými sú vedené nervy a cievy. Pohyby očnej bulvy sú zabezpečené okohybnými priečne pruhovanými svalmi (*musculi oculomotorii*), ktoré sú zodpovedné za pohyb oka vo všetkých smeroch pohľadu.[3]

V nasledujúcich bodoch budú popísané najdôležitejšie časti oka a ich funkcie. Sietnici je venovaná samostatná podkapitola. Celkovú anatómiu oka zobrazuje obrázok 2.2.

- Vonkajšia časť oka pokrývajúca očnú bulvu pozostáva z relatívne tvrdej bielej vrstvy nazývanej **očné bielko** (*sclera*). Očné bielko udržiava guľatý tvar oka a chráni vnútro očné štruktúry. Na stranách sa na očné bielko upínajú okohybné svaly a v jeho stene sa nachádzajú otvory pre cievy a nervy.
- Dopadajúce svetlo sa do oka dostáva cez rohovku. **Rohovka** (*cornea*) je číra, zakrivená vrstva pred dúhovkou a zrenicou. Na svojej periférii ostro prechádza do očného bielka. Rohovka slúži ako ochrana pre prednú časť oka a taktiež pomáha zaostrvať svetlo na sietnici na zadnej strane oka. Potom, ako svetlo prejde cez rohovku, putuje ďalej do **zrenice** (*pupilla*), ktorá sa nachádza v strede oka. Vďaka tomu, že je rohovka vystavená priamemu kontaktu s dopadajúcim svetlom, existuje vysoké riziko jej poškodenia – jej zakrivením vzniká známa očná chyba (astigmatizmus), ktorá sa prejavuje hlavne zhoršenou ostrosťou zraku.
- **Dúhovka** (*iris*) je kruhová, farebná plocha oka, ktorá obklopuje zrenicu a kontroluje množstvo dopadaného svetla, ktoré vnikne do oka. Dúhovka prepustí väčšie množstvo svetla do oka (zväčšením alebo rozšírením zrenice), keď je prostredie tmavé a prepustí menej svetla (zmrštením alebo zúžením zrenice), keď je prostredie jasné. Zrenica sa teda rozširuje a zužuje vzhľadom na aktuálne svetelné zmeny v prostredí, v ktorom sa nachádza.
- Za dúhovkou sa nachádza **šošovka** (*lens*). Šošovka zaostruje zmenou jej tvaru svetlo na **sietnicu**. Pomocou pohybu malých svalov, ktoré sú známe aj ako ciliárne svaly, sa šošovka stáva hrubšia pri zaoštrovaní na blízke predmety a tenšia pri zaoštrovaní na vzdialenejšie objekty.[8]

- **Sklovec** (*corpus vitreum*) je priehľadné rôsolovité teleso s riedko vláknitou štruktúrou, ktoré vyplní dve tretiny vnútorného priestoru očnej bulvy za vráskovcovým opašekom a očnou šošovkou. 98,5 % sklovca tvorí voda. Poruchy sklovca vedú k ochoreniam sietnice a k poruchám videnia.

2.0.1 Sietnica

Sietnica (*retina*) je najdôležitejšia a najcitlivejšia časť ľudského oka. Vo forme tenkej vrstvičky pokrýva zadnú vnútornú stenu oka. Snímku zdravej sietnice ľudského oka zobrazuje obrázok 2.1.

Čapíky a tyčinky

Na sietnici rozlišujeme dva hlavné typy fotoreceptorov – **čapíky** a **tyčinky**. Čapíky sú zodpovedné za ostré, detailné, centrálné a farebné videnie a sú sústredené hlavne v makule. Tyčinky sú zoskupené hlavne na vonkajšej oblasti sietnice a zodpovedajú za nočné a periférne videnie. Tyčínok sa na sietnici nachádza viac ako čapíkov, sú viac senzitívne na svetlo, ale nedokážu rozpoznať farbu alebo prispieť k detailnejšiemu videniu tak, ako čapíky.

Makula

Makula (žltá škvrna) je malá a najcitlivejšia časť sietnice ľudského oka. Tvoria ju milióny tesne vedľa seba umiestnených fotoreceptorov – čapíkov. Vďaka veľkej hustote čapíkov v makule môžeme vnímať obraz do skutočných detailov. Stred makuly sa nazýva fovea (*fovea centralis*). Fovea je miesto v makule s veľkosťou približne 1,5 mm [13], ktoré je miestom najostrejšieho videnia.

Optický nerv a optický disk

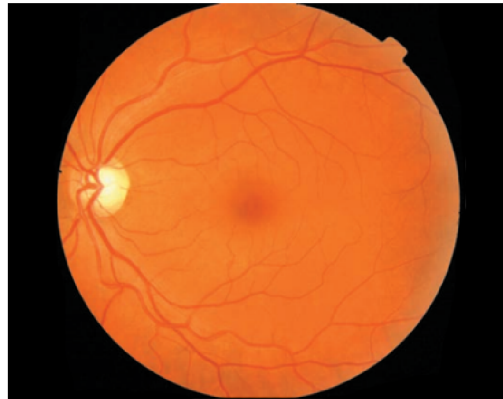Každý fotoreceptor na sietnici je pripojený na nervové vlákno. Nervové vlákna z fotoreceptorov sú spolu zoskupené a tvoria tak optický nerv. Fotoreceptory na sietnici oka konvertujú obraz na elektrické signály, ktoré sú prostredníctvom optického nervu vedené do mozgu. Približne polovica nervových vlákien v optickom nerve nesie informácie z fovey, pričom druhá polovica nesie informácie z celého zvyšku sietnice. Prvá časť optického nervu – **optický disk**, alebo aj slepá škvrna, je časť sietnice, ktorá sa nachádza na zadnej strane oka. Ne nachádzajú sa v nej žiadne fotoreceptory a preto obraz, ktorý na ňu dopadá, nemôže byť vnímaný.[8]

Cievy

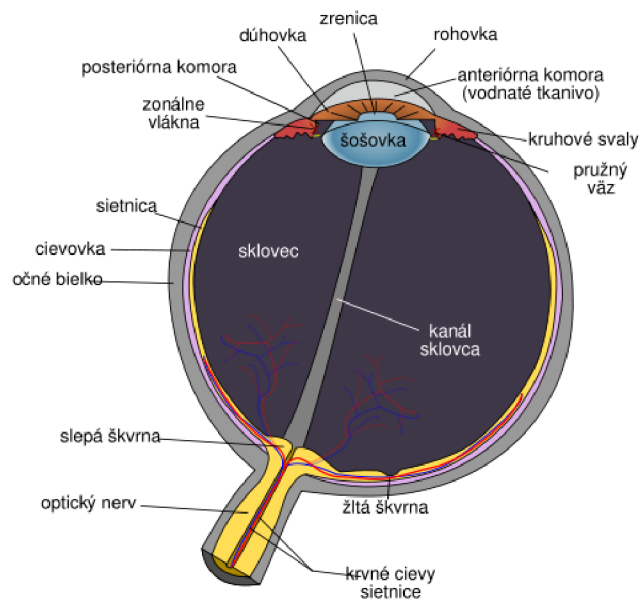
Výživu sietnice ľudského oka zabezpečujú dva zdroje krvi:

1. Centrálna retinálna artéria (tepna)
2. Ciefovka

Ciefovkou prechádza najväčší tok krvi (65 až 85 %) a je životne dôležitá pre vyživovanie vonkajšej časti sietnice – hlavne fotoreceptorov. Zvyšných 20 až 30 % toku prúdi do sietnice cez centrálnu retinálnu artériu z optického nervu. Táto tepna vyživuje vnútorné vrstvy sietnice a u človeka pozostáva zo štyroch vetví. Obrázok 2.1 zobrazuje cievy v zdravom ľudskom oku. Cievy vychádzajú z hlavy optického nervu a smerujú k fovei.[14]



Obr. 2.1: Snímka sietnice zdravého ľudského oka.



Obr. 2.2: Anatómia ľudského oka.

Kapitola 3

Diabetes mellitus

Diabetes mellitus (DM, cukrovka) je ochorenie charakterizované zvýšenou hladinou glukózy v krvi (hyperglykémiou) v dôsledku relatívneho alebo absolútneho nedostatku inzulínu – hormónu produkovaného v β -bunkách Langerhansových ostrovčekoch pankreasu. Chronická hyperglykémia je spojená s dlho trvajúcim poškodením, disfunkciou a zlyhávaním rôznych orgánov ľudského tela – predovšetkým očí, obličiek, srdca a krvných ciev.

Symptómy hyperglykémie zahŕňajú chorobné zvýšenie vylučovania moču, nadmerný smäd (v niektorých prípadoch aj hlad), stratu váhy a rozmazané videnie. Akútne, život – ohrozujúce následky neliečenej cukrovky sú hyperglykémia s diabetickou ketoacidózou alebo nonketotickým hyperosmolárnym syndrómom.

Následky dlhotrvajúcej cukrovky zahŕňajú diabetickú retinopatiu s možnou stratou zraku, nefropatiu vedúcu k zlyhaniu obličiek, periférnu neuropatiu s rizikom vytvorenia vredov v dolných končatinách, alebo amputácie. Pacienti trpiaci diabetom majú taktiež častejší výskyt kardiovaskulárnych ochorení a náchylnosť k vysokému krvnému tlaku (hypertenzii).

3.1 Klasifikácia

Prevažná väčšina druhov cukrovky spadá do dvoch širších kategórií:

- Diabetes 1. typu
- Diabetes 2. typu

U pacientov postihnutých diabetom 1. typu je príčinou vzniku ochorenia nedostatok produkovaného inzulínu. Nedostatok produkovaného inzulínu je spôsobený autoimunitným procesom, ktorého výsledkom je deštrukcia inzulín – produkujúcich β -buniek Langerhansových ostrovčekov pankreasu. Do určitej miery je náchylnosť na diabetes 1. typu zdedená (geneticky podmienená).

V druhej, prevládajúcej kategórii – diabetes 2. typu, je príčinou porucha sekrécie inzulínu β -bunkou pankreasu a inzulínová rezistentnosť, ktorá má za následok zníženie účinku inzulínu v cieľových tkanivách. V kategórii tohto typu je stupeň hyperglykémie dostatočný k tomu aby zapríčinil patologické alebo funkčné zmeny v rôznych tkanivách, ale pokiaľ sa neprejavia klinické symptómy, môže byť tento typ diabetes prítomný už dlhšiu dobu ešte pred určením. Počas tejto doby je možné odhaliť abnormality v metabolizme sacharidov napríklad meraním glukózy nalačno.[1]

3.2 Diagnostika

Základnou metódou k stanoveniu diagnózy diabetes mellitus je meranie hladiny cukru v krvi. Krv sa odoberá v kludnej polohe po minimálne 8 hodinovom lačnení a pred odberom je nutné sa vyvarovať akejkoľvek fyzickej námahe.

Diagnóza je jednoznačne stanovená pri náleze:

1. hladiny glukózy nalačno $\geq 7,0$ mmol/l (opakovane)
2. hladiny glukózy v priebehu dňa $\geq 11,1$ mmol/l

Diagnóza cukrovky je vylúčená pri náleze hladiny glukózy v krvi nalačno $< 5,6$ mmol/l.[12]

3.3 Štatistiky

Svet

Podľa Svetovej zdravotníckej organizácie (SZO, ang. WHO – *World Health Organization*) žije dnes vo svete 422 miliónov ľudí s cukrovkou a ich počet sa pri súčasnom trende do roku 2040 zdvojnásobí. Najvyšší počet ľudí postihnutých cukrovkou (približne polovica všetkých prípadov) sa podľa SZO nachádza v Juhovýchodnej Ázii a oblasti Západného Tichomoria. Tento počet počas posledných dekád neustále rástol. Dôvodom je rast populácie, zvyšujúci sa priemerný vek populácie, celková miera prevalencie v každom veku, častejší výskyt nadváhy a obezity, nezdravá strava, nedostatok fyzickej aktivity a socioekonomické znevýhodnenie. Počet ľudí postihnutých diabetom zaznamenal najpodstatnejší nárast medzi rokmi 1980 a 2014. Zatiaľ čo v roku 1980 na svete žilo 108 miliónov (4,7 % celkovej populácie) ľudí s cukrovkou, do roku 2014 sa tento počet takmer zoštvornásobil na súčasných 422 miliónov (8,5 % celkovej populácie).[15]

Česká republika

Z celkového počtu 861 647 osôb liečených na DM k 31.12.2013 (8,2 % celkovej populácie ČR) bolo 411 968 mužov a 449 679 žien. Prevalu výskytu diabetu u žien je možné v ČR vysvetliť priemerne vyšším vekom dožitia žien a tiež nástupom diabetu 2. typu prevažne vo vyššom veku. U prevažnej väčšiny pacientov s diabetom je diagnostikovaný DM 2. typu. K 31.12.2013 sa v ČR liečilo na DM 2. typu 798 900 osôb, pričom na DM 1. typu podstatne menej – 58 901 osôb.[18]

Kapitola 4

Ochorenia postihujúce sietnicu ľudského oka

4.1 Diabetická retinopatia

Retinopatia všeobecne značí patologické zmeny sietnice a jej ciev. Tieto zmeny vznikajú v súvislosti s rôznymi celkovými chorobami. Diabetická retinopatia (DR) je v prípade diabetu najčastejšie sa prejavujúcim očným problémom. Ochorenie sa prejavuje zhruba po ôsmich až desiatich rokoch trvania cukrovky. U mladistvých sa môže dostaviť aj skôr. Veľmi dôležitá je miera kompenzácie (liečby) diabetu, nakoľko na nej závisí, či diabetická retinopatia vôbec prepukne. DR môže vo svojom dôsledku viesť až k slepote. V dnešnej dobe oslepnú z dôvodu retinopatie zhruba 2 % diabetikov. Samozrejme oslepnutie je až ten najhorší možný dopad ochorenia. Spravidla sa ale pri diabetickej retinopatii znižuje zraková ostrosť. U niektorých pacientov nemusí byť výrazná, u iných je však výrazná vo vyššej miere a z veľkej časti ovplyvňuje kvalitu života. V prípade, že dôjde k oslepnutiu v dôsledku diabetickej retinopatie, je nutné predpokladať celkové ťažké postihnutie ostatných ciev v organizme a takýto stav je skutočne veľmi vážny.

Podkladom DR je poškodenie ciev v sietnici. Zjednodušene možno povedať, že cieva funguje ako dodávateľ a odberateľ. Tkanivá tak vďaka cievam získavajú kyslík a živiny a na druhú stranu do cievy odovzdávajú odpadové látky, produkty metabolizmu, ktoré dané tkanivo vyprodukovalo a ktoré keby sa hromadili, pôsobili by pre tkanivo toxicky. Cieva funguje teda ako „potrubie“, ktoré navyše dokáže rozoznať, čo smie prepustiť von a čo naopak vpustiť dnu. Aby všetko fungovalo správne, je nutná správna funkcia cievnej steny. Práve tá je však pri cukrovke poškodená vplyvom dlhodobého procesu vývinu cukrovky. Cievnu stenu tvoria bunky, ktoré rozhodujú o obojsmernom priechode krvi cievou. Pokiaľ sú pri cukrovke tieto bunky poškodené, následkom je, že cieva zvýši svoju priepustnosť smerom von a tým dochádza k odtoku (edému) sietnice. Prepúšťané môžu byť napríklad aj vysokomolekulárne látky – napríklad lipidy (tuky) – tie sa začínajú hromadiť v sietnici a pretože tu nie je dostatočný mechanizmus pre ich odstránenie, vznikajú tu ostrovčeky stvrdnutých hmôt.

Výsledkom závažnejšieho porušenia ciev je úplný uzáver kapilárneho riečiska, čoho následkom je, že cievy nedokážu vyživovať tkanivá kyslíkom. Ak tkanivo nemá kyslík, je neprekrvené, bez možnosti dodania kyslíku, živín a odtoku odpadových látok. Pre tieto prípady je sietnica vybavená schopnosťou produkovať faktor, ktorý spôsobí tvorbu nových kapilár. Snaha nových kapilár je zachovať obeh stále celistvý, ale tieto kapiláry sa často

tvoria na nesprávnych miestach – napríklad pred sietnicou alebo v sklovci. Tieto kapiláry sú navyše veľmi krehké, takže často dochádza k ich prasknutiu a sú zdrojom krvácania. Faktor, ktorý vyvoláva tvorbu a rast týchto nových a patologických ciev, sa môže cirkuláciou vnútro očnej tekutiny dostať aj do predných častí oka, kde taktiež dôjde k patologickému tvoreniu nových ciev. Tieto cievy, nakoľko rastú v nežiadúcom priestore, upchávajú miesta, kadiaľ odteká vnútro očná tekutina a týmto mechanizmom sa podieľajú na možnosti vzniku zeleného zákalu alebo glaukómu.

Diabetická retinopatia sa delí na proliferatívnu (PDR), pri ktorej dochádza k tvorbe nových, patologických kapilár a tzv. neproliferatívnu (NPDR), pri ktorej sa nové kapiláry ešte netvoria. Proliferatívna forma diabetickej retinopatie ohrozuje diabetika priamo stratou zraku.

4.1.1 Prejavy diabetickej retinopatie na sietnici ľudského oka

V dôsledku poškodenia ciev diabetom vznikajú na sietnici rôzne patologické útvary. Klinická štúdia ETDRS (*Early Treatment Diabetic Retinopathy Study*) klasifikovala mnoho prejavov diabetickej retinopatie a popísala progres DR vzhľadom na vývoj týchto prejavov. Prvých šesť prejavov/útvarov tvoria mikroaneuryzmy, malé (bodkované) retinálne hemorágie, HMa (hemorágie/mikroaneuryzmy), iné väčšie retinálne hemorágie, tvrdé exsudáty a vatové ložiská (známe aj ako mäkké exsudáty).[17]

Mikroaneuryzmy

Mikroaneuryzmy (obrázok 4.3) sú jedným z prvých príznakov začínajúcej diabetickej retinopatie. Jedná sa o výdute sietnicových kapilár, ku ktorým dochádza z dôvodu úbytku pericytov v kapilárnych stenách, ktoré sú týmto výrazne oslabené a následne podliehajú dilatácii. Kvôli tomu, že mikroaneuryzmy majú poškodenú stenu, môžu presakovať, čo spôsobuje vznik edému a tvrdých exsudátov. Ak sa stena poškodí úplne, dôjde k vzniku intraretinálnych hemorágií. Mikroaneuryzmy sú definované ako okrúhle červené stopy s veľkosťou menšou než $125\mu\text{m}$ (približná šírka žily na okraji optického disku) s ostrými okrajmi.[17]

Podľa zistení ETDRS je veľmi náročné rozlíšiť mikroaneuryzmy od bodkovaných hemorágií a preto zaviedli pojem HMa – hemorágie/mikroaneuryzmy. Ich rozdiel sa dá zistiť až pomocou použitia fluorescenčnej angiografie (FAG), kedy hemorágie a mikroaneuryzmy rôzne reagujú na prítomnosť fluoresceínu (mikroaneuryzmy sa v istom čase zafarbia, hemorágie nie).[17]

Hemorágie

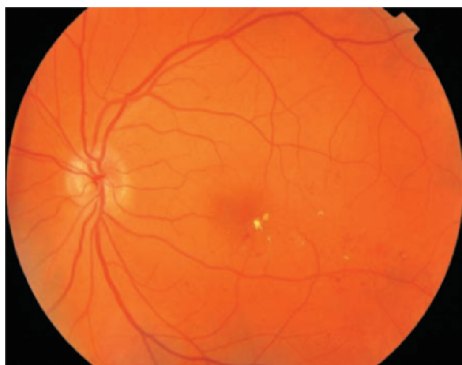Bodkované, plamienkové a škvrité hemorágie patria do skupiny intraretinálnych – kvôli ich spoločnému znaku, ktorým je lokalizácia na sietnici. Intraretinálne hemorágie vznikajú pri prasknutí steny mikroaneuryzmov, kapilár alebo žiliek na sietnici. Ďalším typom sú preretinálne hemorágie a vitreálne hemorágie, ktoré sú typickým príznakom proliferatívnej formy DR a prejavujú sa prasknutím novovytvorených kapilár, čoho častým následkom býva zakrvavenie sklovca.

Bodkované retinálne hemorágie sú drobné okrúhle hemorágie, ktoré sa nachádzajú vo vnútornej alebo vonkajšej vrstve sietnice. Ich vznik je takmer vždy spôsobený prasknutím mikroaneuryzmov. Vstrebávanie týchto hemorágií prebieha v približne v dobe od šiestich týždňov až po niekoľko mesiacov. **Plamienkové hemorágie** sú väčšie než bodkované, ich priemer však nikdy nie je väčší ako 1,5 mm. Nachádzajú sa pod vrstvou nervových vlákien

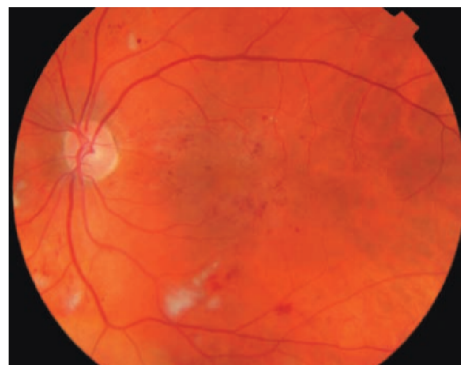
a sú častým príznakom nielen relatívne miernej diabetickej retinopatie, ale tiež hypertenzie. **Škvrnité hemorágie** sú uložené hlbšie, na úrovni vonkajšej a vnútornej kapilárnej siete retiny. Najčastejšie sa nachádzajú v oblastiach postihnutých ischemiou (nedokonalým prekrvením), stávajú sa tak známkou vážnejšieho štádia diabetickej retinopatie. Príčinou ich vzniku je najčastešie prasknutie kapiláry.[21]

Exsudáty

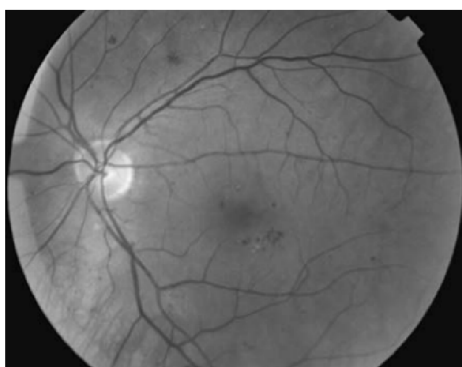Exsudáty (obrázky 4.1 a 4.2) rozdeľujeme na tvrdé a mäkké. **Tvrde exsudáty** na sietnici predstavujú nahromadenosť lipidov, proteínov a krvného fibrínu. Toto je spôsobené pri presakovaní krvnej plazmy z kapilár a mikroaneuryzmov. Tieto depozitá majú žltú farbu, ostré ohraničenie a môžu byť uložené v rôznych vrstvách sietnice. Najčastejšie sa však vyskytujú v oblasti makuly a splynutím lipidov sa môžu rozšíriť až do fovey, kedy môže dôjsť k vážnemu poškodeniu videnia. **Mäkké exsudáty** alebo tiež vatové ložiská, sú prejavom ischemických infarktov nervových vlákien, ku ktorým dochádza v dôsledku uzavretia malých tepien vo vrstve nervových vlákien sietnice [21]. Nazývajú sa tiež ischemické ložiská, nakoľko priliehajú k neprekrveným oblastiam sietnice. Mäkké exsudáty sú často obklopené mikroaneuryzmami a plamienkovými hemorágiami.



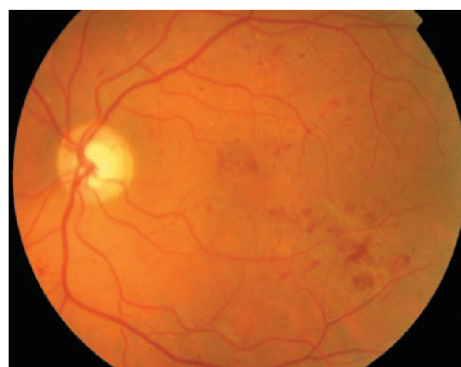
Obr. 4.1: Tvrde exsudáty (žlté stopy) v oblasti makuly.



Obr. 4.2: Vatové ložiská postihujúce sietnicu.



Obr. 4.3: Drobné mikroaneuryzmy nachádzajúce sa v oblasti makuly.



Obr. 4.4: Hemorágie (červené stopy) v pravej strane snímky sietnice.

4.1.2 Rozdelenie diabetickej retinopatie

V závislosti na rýchlosti a typoch zmien na sietnici rozlišujeme niekoľko klinických štádií a foriem diabetickej retinopatie:

- Neproliferatívna diabetická retinopatia (NPDR)
- Proliferatívna diabetická retinopatia (PDR)
- Diabetická makulopatia

Neproliferatívna diabetická retinopatia (NPDR)

NPDR tvorí približne 90 % všetkých DR a vyskytuje sa prevažne u starších pacientov s diabetom 1. typu.

Medzi charakteristické klinické prejavy NPDR patria mikroaneuryzmy, bodkované, plamienkové a škrvnité hemorágie, tvrdé exsudáty a vatové ložiská. NPDR sa delí na viacero štádií, podľa počtu a rozsahu týchto prejavov na začínajúcu, stredne pokročilú a pokročilú. V prípade počiatkovej NPDR sa začínajú klinické zmeny na sietnici len prejavovať, prejavujú sa hlavne mikroaneuryzmy a bodkované hemorágie. Tvrdé exsudáty sa v tomto štádiu vyskytujú len veľmi zriedka. V mierne pokročilom štádiu sa okrem zvýšeného počtu mikroaneuryzmov začínajú prejavovať aj plamienkové a škrvnité hemorágie a vatové ložiská. Pri pokročilom štádiu NPDR sú napadnuté všetky štyri kvadranty sietnice, je tu vysoký počet mikroaneuryzmov, ktoré sa začínajú zhlukovať, pribúdajú intraretinálne hemorágie rôznych typov, vznikajú rôzne cievne abnormality a taktiež rastie počet vatových ložísk.

Proliferatívna diabetická retinopatia (PDR)

Proliferatívna diabetická retinopatia postihuje predovšetkým diabetikov 1. typu. Pri včasnej diagnostike PDR je veľká šanca na vyliečenie, v opačnom prípade často dochádza ku kritickým následkom.

Charakteristickým znakom pre PDR je tvorba a rast nových kapilár na sietnici a/alebo na papile zrakového nervu. Podobne ako NPDR, aj PDR sa delí na štádiá podľa rozsahu ochorenia – na počiatkovú a vysoko rizikovú. Počiatkovú PDR charakterizuje nález prvých klíčkov nových kapilár na sietnici alebo papile zrakového nervu. Neskôr sa z nich stáva sieť plošne šíriaca sa po sietnici, ktorej veľkosť je menšia než 1/4 papily. Vysoko rizikové štádium PDR nastáva v prípade keď kapiláry pokrývajú 1/3 plochy papily zrakového nervu, ak pokrývajú 1/4 až 1/3 a zároveň sú prítomné preretinálne alebo vitreálne hemorágie, alebo kombináciou spomínaných dvoch variantov.

Diabetická makulopatia (DMA)

Diabetická makulopatia môže komplikovať ktorékoľvek štádium DR a je najčastejšou príčinou oslepnutia u diabetickej retinopatie. Pri DMA je častý výskyt tvrdých exsudátov v oblasti makuly a retinálny edém. Tieto prejavy vznikajú nadmernou priepustnosťou sietnicových ciev a mikroaneuryzmov, ktoré prepúšťajú hlavne tekutiny, zložky krvnej plazmy a lipoproteíny. Následne je možné sledovať príznačné zhrubnutie sietnice v makulárnej oblasti.[21]

4.1.3 Terapia diabetickej retinopatie

Liečba a prevencia DR sa opiera o liečbu ovplyvniteľných rizikových faktorov, najmä hyperglykémie a hypertenzie, a špecializovanú oftalmologickú liečbu. Špecifická farmakologická liečba v súčasnej dobe neexistuje, avšak je dokázané, že tesná kompenzácia diabetu je účinná v prevencii rozvoja a progresie DR. Takisto je pri DR veľmi účinná normalizácia a stabilizácia krvného tlaku. U každého pacienta sa stanovujú individuálne ciele liečby, napríklad stanovením požadovanej hodnoty glykémie v žilovej plazme nalačno na $\leq 6,0$ mmol/l, krvného tlaku $< 130/80$ a celkového cholesterolu na $< 4,5$ mmol/l.[10]

Laserová koagulácia sietnice

Špecializovaná oftalmologická liečba zahŕňa zákrok laserom. Pri laserovej koagulácii sietnice sa významne znižuje riziko straty zrakovej ostrosti. Časovo vhodne zvolená liečba indikovaných štádií DR je rozhodujúca v prevencii straty zrakovej ostrosti. Spravidla však táto liečba nemôže už stratenú ostrosť zraku vrátiť. Vhodné stanovenie liečby laserom nie je jednoduché, existujú však odporúčenia vypracované DRS (Diabetic Retinopathy Study) a ETDRS. Laserová koagulácia môže byť priama (cielená) alebo pantreálna. O jej voľbe nerozhoduje len závažnosť DR ale aj prítomnosť ďalších rizikových faktorov.

Pri laserovej koagulácii sa pomocou fluorescenčnej angiografie (vplyvom kontrastnej látky tzv. fluoresceínu) odhalia presakujúce lézie sietnice alebo neprekrvené miesta na sietnici, ktoré sa budú laserovou koaguláciou ošetrovať. Na základe tohto vyšetrenia sa indikuje buď priama laserkoagulácia sietnice na uzatvorenie presakujúcich lézií či fixáciu okrajov trhliny in situ, alebo tzv. panretinálna laserkoagulácia sietnice, ktorej cieľom je odstránenie časti neokysličenej sietnice a zlepšenie okysličenia centrálnych pre videnie najpodstatnejších oblastí sietnice.

4.2 Ďalšie ochorenia postihujúce sietnicu ľudského oka

4.2.1 Vekom podmienená degenerácia makuly

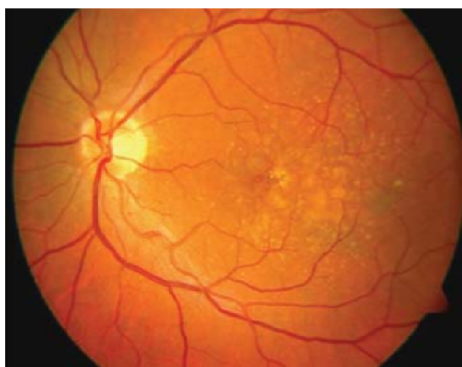Vekom podmienená degenerácia makuly (VPMD) je progresívne ochorenie, ktoré je najčastejšou príčinou praktickej slepoty u osôb starších ako 55 rokov v rozvinutých krajinách. VPMD postihuje makulu – centrálnu časť sietnice a spôsobuje postupnú stratu centrálného videnia. Jedná sa o obojstranné ochorenie no s asymetrickým nálezom na oboch očiach. Výskyt VPMD podmieňuje komplex multifaktoriálnych porúch spôsobených predisponujúcimi génmi a vplyvmi vonkajšieho prostredia. Hlavným rizikovým faktorom je vek, ale do značnej miery vznik ovplyvňuje aj rasa, pohlavie, choroby kardiovaskulárneho systému ako vysoký krvný tlak, DM, fajčenie, výživa s nedostatkom antioxidantov a.i.

Klinické formy a klasifikácia VPMD

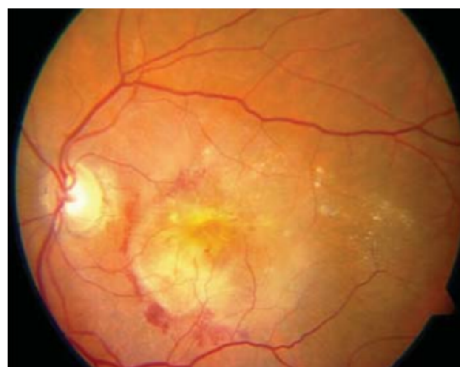VPMD rozdeľujeme na dve formy:

1. Suchá forma (atrofická)
2. Vlhká forma (exsudatívna)

Suchá forma (obrázok 4.5a) je charakterizovaná zmenami na vonkajšej strane sietnice – na retinálnom pigmentovom epitele (RPE), je charakteristická výskytom drúz a v ko-



(a) Suchá forma.



(b) Vlhká forma.

Obr. 4.5: Prejavy suchej a vlhkej formy VPMD na sietnici.

nečnom štádiu geografickou astrofiou¹(GA) RPE, kedy dochádza k postupnej strate zrakovkej ostrosti. Geografická astrofia sa považuje za posledné štádium suchej formy VPMD. Spravidla sa vyvíja pomaly, pričom sietnicové bunky degradujú a to spôsobuje postupnú stratu zraku. Nastáva tu astrofia buniek sietnice, fotoreceptorov a kapilár. Spočiatku je astrofia ľahká, postupne sa často rozširuje v podkovitom tvare okolo fovei. Časový interval medzi výskytom GA a zhoršením videnia do praktickej slepoty je udávaný na približne 9 rokov.

Vlhká forma (obrázok 4.5b) je sprevádzaná výraznými klinickými príznakmi, spôsobenými abláciou (odlúpením) RPE. Príznaky zahŕňajú deformáciu obrazu (metamorfopsia), rozvoj centrálného skotómu (výpadok zorného poľa) a väčšinou výrazné zníženie zrakovkej ostrosti. Priebeh býva rýchly a dynamický a často vedie v priebehu niekoľkých mesiacov k praktickej slepote. Pri vlhkej forme VPMD pozorujeme vytváranie nových ciev z oblasti cievnatky. Tieto novovytvorené cievy sa šíria Bruchovou membránou (BM), v ktorej dochádza k vzniku trhlín a to spôsobuje presakovanie ciev pod RPE a celkovo pod sietnicu. Nové cievy bývajú často náchylné k porušeniu a môžu tiež krváčať do subretinálneho priestoru. Výsledkom presakovania a krvácania je stimulácia tvorby väzivového tkaniva v makule, ktorý nazývame pseudotumor alebo disciformná makulárna degenerácia.[20]

4.2.2 Hypertenzná retinopatia

Pod pojmom hypertenzná retinopatia rozumieme súbor chronických cievnych zmien na očné pozadí, ktoré vznikajú následkom vysokého krvného tlaku. Hypertenzia vedie k spazmom ciev, pri náhlom a vysokom zvýšení tlaku až k presakovaniu tekutiny mimo cievy do sietnice alebo do sklovca.

Najlepšou prevenciou hypertenznej retinopatie sú pravidelné kontroly u očného lekára s vyšetrovaním očného pozadia. Medzi jej príznaky patria typicky očné krvácania a infarkty. Tieto cievne zmeny sa vytvárajú postupne a spočiatku nie sú pacientom pozorovateľné. Neskôr však môže dôjsť k výpadkom v zornom poli a zníženiu zrakovkej ostrosti.

Liečbu predstavuje dosiahnutie normálnych hodnôt krvného tlaku – toto totiž môže viesť až k úplnému vymiznutiu nálezu na sietnici.

¹ Atrofia je zníženie funkcie a následné zmenšenie bunky, tkaniva, orgánu či celého tela, ktoré bolo pôvodne normálnej veľkosti.

4.2.3 Cievne oklúzie

Cievne oklúzie sú spôsobené poruchou cievneho prietoku v cievach sietnice a rozdeľujeme ich na venózne a arteriálne. Rozsah nálezu zodpovedá miestu oklúzie, teda či je uzáver v centrálnej artérii/véne alebo v jej vetve.

Arteriálne oklúzie vznikajú upchatím artérie embolom – teda aterosklerotickým úlomkom, ktorý sa uvoľní z väčších ciev v tele postihnutých aterosklerózou a krvným obehom je unášaný, až kým sa nezastaví v tých najtenších cievach, ktoré máme v sietnici alebo napríklad v mozgu.

Venózne oklúzie sú spôsobené zúžením alebo úplným upchaním vény v sietnici. Tým dochádza k poruche odtoku krvi zo sietnice do krvného obehu a krv sa hromadí v sietnici. Dochádza k presakovaniu tekutiny a tvorbe edému (opuchu) a malých infarktov.

Do pár hodín po arteriálnej oklúzii (uzavretí artérie embolom) dochádza nedostatkom kyslíka k odumieraniu buniek sietnice, a tým k nevratnému poškodeniu zraku. Ochorenie sa prejaví náhlou nebolestivou stratou videnia na jednom oku. Pri venóznej oklúzii si pacient taktiež uvedomí náhlu nebolestivú stratu videnia na jednom oku alebo zatiahnuté videnie akoby cez záclonu.

Venózne oklúzie sa liečia laserovou koaguláciou sietnice alebo podávaním intravitreálnych injekcií do sklovca oka, prípadne kombináciou oboch. Ako doplnková liečba sa využíva hemodilúcia, teda “nariedenie“ krvi opakovanými infúziami.

Kapitola 5

Spracovanie obrazu

Táto kapitola predstavuje súhrn popisov algoritmov použitých pri implementácii detekcie príznakov diabetes na snímke sietnice ľudského oka.

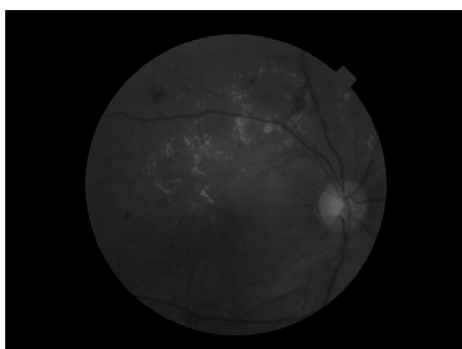
5.1 Prahovanie

Najjednoduchšia, no veľmi účinná segmentačná metóda je prahovanie (*thresholding*). Vstup pre tento algoritmus tvorí jednokanálový obraz s hodnotami pixelov od 0 po 255 a hranica T (*threshold*). Každá hodnota vstupného obrazu predstavuje intenzitu šedej farby (0 = čierna, 255 = biela). Algoritmus prechádza vstupný obraz po pixeloch a porovnáva intenzitu pixelu so zadanou hranicou.

Nech $I(x, y)$ je vstup a $G(x, y)$ výstup algoritmu, potom pre každý pixel výstupného obrazu platí:

$$G(x, y) = \begin{cases} 1 & \text{pre } I(x, y) \geq T \\ 0 & \text{pre } I(x, y) < T \end{cases} \quad (5.1)$$

Existujú rôzne spôsoby určovania vhodnej hranice T – napríklad analýzou histogramu obrazu, často sa však používa aj medián alebo je hranica určená užívateľom.



(a) Prevod do stupňov šedej farby.

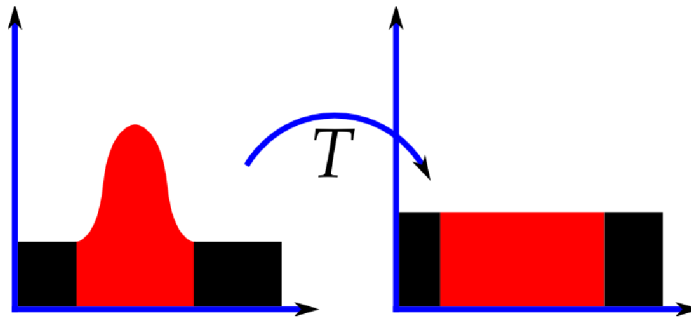


(b) Výsledok prahovania.

Obr. 5.1: Prahovanie obrazu s prahom $T = 60$.

5.2 Adaptívna ekvalizácia histogramu s obmedzením kontrastu (CLAHE)

Rozloženie hodnôt pixelov býva v rámci jedného obrazu často nerovnomerné. Napríklad jasný obraz bude mať všetky pixely vo vysokých hodnotách. Dobrý obraz by však mal mať rozložené intenzity pixelov rovnomerne po celej ploche. Toto sa dá docieľiť ekvalizáciou histogramu, ktorej výsledkom je lepší kontrast obrazu. Proces ekvalizácie znázorňuje obrázok 5.2. Výsledok ekvalizácie znázorňuje obrázok 5.3.

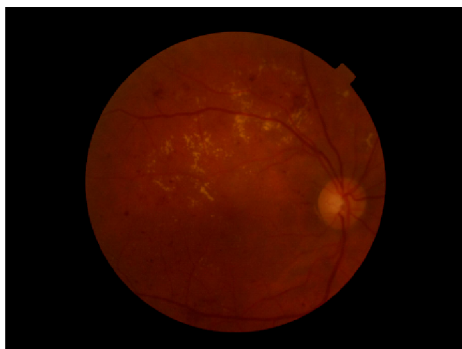


Obr. 5.2: Proces ekvalizácie histogramu obrazu.[22]

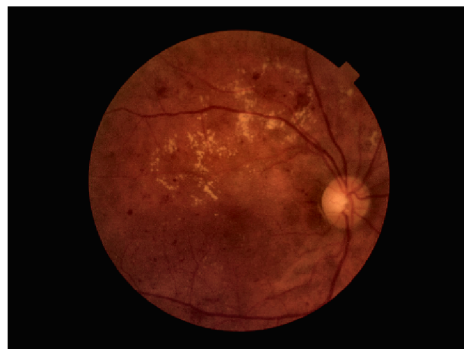


Obr. 5.3: Výsledok ekvalizácie histogramu obrazu.

Na obrázku 5.3 je znázornený výsledok globálnej ekvalizácie histogramu, ktorá však nie je vhodná pre všetky obrázky – častým javom je, že časť obrazu vyzerá po ekvalizácii dobre ale jasné časti sa často stávajú prekontrastované a tak strácajú na svojej informačnej hodnote. S týmto problémom sa dokáže vysporiadať algoritmus adaptívnej ekvalizácie histogramu s obmedzením kontrastu (CLAHE). Základom tohto algoritmu je myšlienka rozdeliť obraz na menšie bloky a aplikovať ekvalizáciu na každý zvlášť. Ak však blok obsahuje šum, tak tento negatívny jav bude zvýraznený. Aby sa tomuto predišlo, aplikuje sa limit kontrastu (Clip Limit). Ak je niektorý histogram bloku nad určeným limitom, jeho pixely sú odstrihnuté a distribuované rovnomerne do iných blokov ešte pred ekvalizáciou histogramu. Po ekvalizácii sa ešte vymažú prípadné vzniknuté artefakty na hranách blokov bilineárnou interpoláciou. Výsledok aplikovanie algoritmu CLAHE zobrazuje obrázok 6.1b.



(a) Pôvodný obraz.



(b) Obraz po aplikovaní CLAHE.

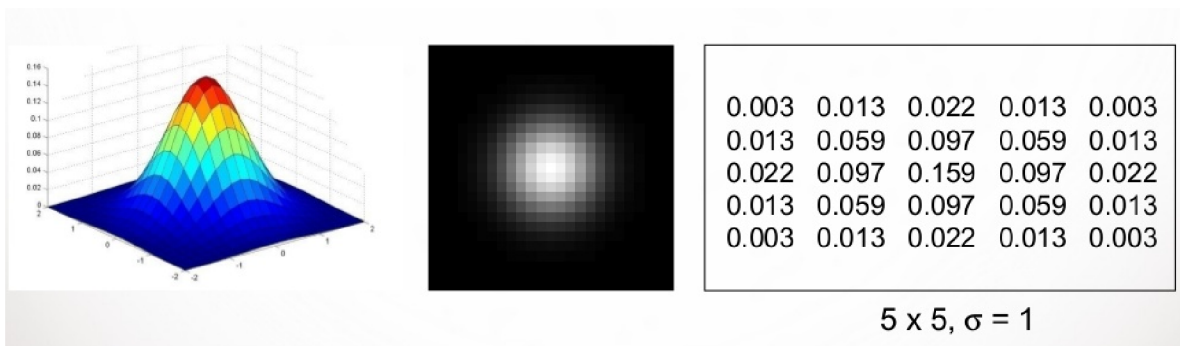
Obr. 5.4: CLAHE, ClipLimit = 2.0, Veľkosť bloku = 8x8.

5.3 Gaussovo rozmazanie

V oblasti digitálneho spracovania obrazu je Gaussovo rozmazanie (tiež Gaussovo zjemnenie) výsledok rozmazania obrazu Gaussovou funkciou. Táto metóda sa používa často v grafických softvéroch, ale aj na predspracovanie snímok určených pre ďalšie skúmanie, hlavne pre elimináciu šumu v obraze a pre zjednodušenie jeho detailov. Gaussova funkcia pre dvojrozmernú maticu s osami x, y má tvar:

$$g(x, y) = \frac{1}{2\pi\sigma^2} e^{-\frac{x^2+y^2}{2\sigma^2}} \quad (5.2)$$

Na parametri σ^2 , ktorý predstavuje štandardnú odchýlku, závisí strmosť Gaussovej funkcie, tj. ako rýchlo bude klesať s rastúcou hodnotou na x -ovej osi. Výsledný obraz je vytvorený konvolúciou každého bodu vstupného obrazu so vzniknutým Gaussovým jadrom a ich následným sčítaním. Aplikovanie Gaussovho zjemnenia na biely bod, spolu s 2D vykreslenou funkciou a jadrom zobrazuje obrázok 5.5.



Obr. 5.5: Aplikovanie Gaussovho filtra s jadrom 5x5, $\sigma = 1$. [7]

5.4 Morfológické operácie

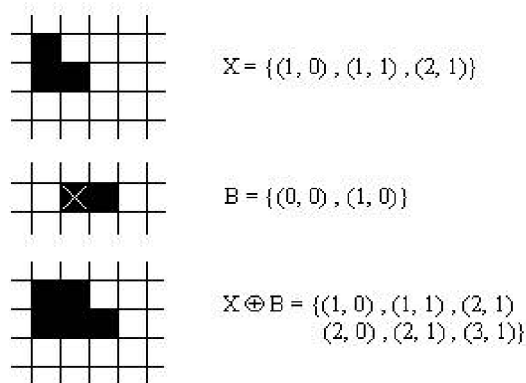
Základnými operáciami matematickej morfológie sú **erózia** (*erosion*) a **dilatácia** (*dilation*). Dilatácia rozfahuje objekt o najbližšie pixely z jeho okolia. Erózia stenčuje objekt. Erózia

a dilatácia nie sú inverzné operácie. Ich kombinácia vytvára nové operácie – **otvorenie** (*open*) a **uzavretie** (*close*).

5.4.1 Dilatácia

Dilatácia zväčšuje objekt, zaplňuje malé diery a úzke zálivy. Je to relácia \odot , ktorá skladá body dvoch množín pomocou vektorového súčtu.

$$X \odot B = \{p \in \epsilon^2 : p = x + b, x \in X, b \in B\} \quad (5.3)$$

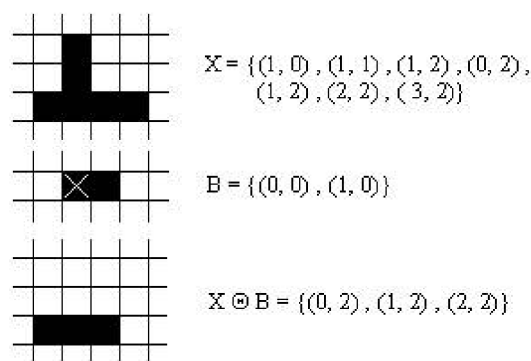


Obr. 5.6: Bodová množina, štruktúrny element, dilatácia. [5]

5.4.2 Erózia

Erózia zjednodušuje štruktúru objektu, stenčuje objekty, pričom príliš tenké a malé sa stráti. Môžeme ju vyjadriť vzťahom:

$$X \ominus B = \{p \in \epsilon^2 : p + b \in X, \forall b \in B\} = \{p \in \epsilon^2 B_p \subseteq X\} \quad (5.4)$$



Obr. 5.7: Bodová množina, štruktúrny element, erózia. [5]

Otvorenie je morfológická transformácia, ktorú získame spojením erózie a dilatácie. Otvorenie množiny X štruktúrnym elementom B sa označuje $X \circ B$.

$$X \circ B = (X \ominus B) \oplus B \quad (5.5)$$

Uzavretie je morfológická transformácia, ktorú získame spojením dilatácie a erózie. Uzavretie množiny X štruktúrnym elementom B sa označuje $X \bullet B$.

$$X \bullet B = (X \oplus B) \ominus B \quad (5.6)$$

5.5 Canny Edge Detector

Canny Edge Detector (CED) je populárny viac-úrovňový algoritmus pre detekciu hrán v obraze. Bol vyvinutý Jonhom F. Cannyom v roku 1986. Jednotlivé úrovne algoritmu sú nasledovné:

1. Aplikovanie Gaussovho rozmazania pre zjemnenie obrazu a odstránenie šumu
2. Vypočítanie gradientov intenzít obrazu
3. Non-Maximum Suppression – potlačenie pixelov, ktoré nespádajú do lokálnych maxím pri prechádzaní gradientom
4. Dvojité prahovanie pre určenie potenciálnych hrán
5. Finálna detekcia hrán vykonaná potlačením tých, ktoré nie sú prepojené na silné hrany (hranová hysteréza)

Obrázok 5.8 zobrazuje výsledok aplikácie hranového detektoru Canny Edge Detector



Obr. 5.8: Výsledok detekcie hrán Canny Edge Detektorom. [9]

5.6 K-means Clustering

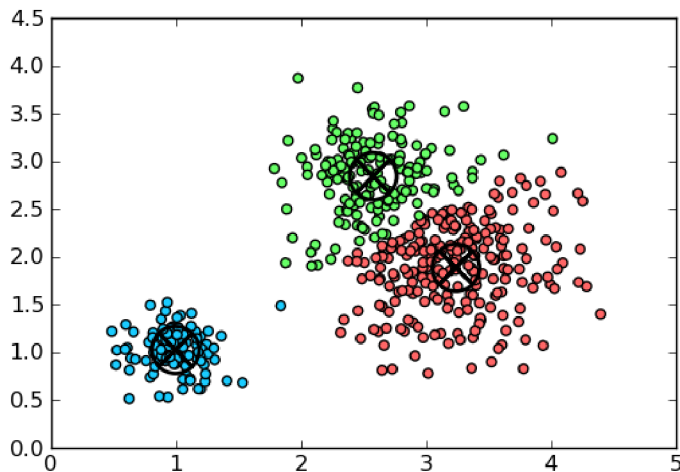
K-means clustering je algoritmus pre segmentáciu obrazu do zhlukov (tzv. clustrov). Tento algoritmus často slúži pre extrakciu prvkov z rôznych lekárskeho obrazov. Algoritmus funguje tak, že každý bod v rovine $x_i : i = 1, 2, \dots, n$ prideli do niektorej z K skupín (zhlukov) s centrami c_1, c_2, \dots, c_k tak, že funkcia J (5.7) je minimalizovaná. [4]

$$J = \sum_{n=1}^K \sum_{i=1}^N \|x_i^j - c_j\|^2 \quad (5.7)$$

$\|x_i^j - c_j\|^2$ je vzdialenosť medzi bodom x_i^j a centrom zhľuku c_j , ktorý vyjadruje vzdialenosť n bodov od príslušných centier zhľukov.

Algoritmus pozostáva z nasledujúcich krokov:

1. Vloženie K centier na náhodné pozície vstupného obrazu
2. Každý vstupný bod obrazu je priradený k najbližšiemu centru (body vytvoria zhľuk)
3. Rekalkulácia pozícií K centier
4. Výpočet funkcie podľa 5.7. Ak je rozdiel hodnôt funkcie medzi predchádzajúcim a aktuálnym cyklom menší ako podmienka ukončenia, algoritmus končí. Inak sa algoritmus vracia na bod 2.



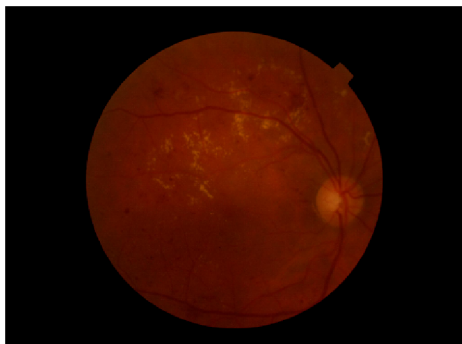
Obr. 5.9: Výsledok zhľukovania K-means algoritmom, $K = 3$. [16]

Kapitola 6


Detekcia hlavných komponentov a príznakov diabetes na sietnici

6.1 Predspracovanie

Prvý krok pred samotnou detekciou komponentov sietnice je vždy automatická korekcia rozlíšenia snímky na šírku rovnú 800 px¹ a vytvorenie masky pozadia sietnice. Samotná snímka sietnice môže vo svojom čiernom pozadí skrývať mierny šum alebo iné rušivé útvary. Z toho vyplýva, že je nutné oddeliť masku pozadia sietnice a nahradiť ju novou – čisto čiernou bez šumu a variácií. Toto je dosiahnuté pomocou metódy prahovania obrázka v odtieňoch šedej s hodnotou prahu $T = 5$. Výsledkom je binárna maska pozadia. Vytvorenie masky zobrazuje obrázok 6.1. Vzniknutá maska je následne aplikovaná (položená) na pôvodnú snímku sietnice.



(a) Snímka sietnice.



(b) Vysegmentovaná maska pozadia.

Obr. 6.1: Proces získania masky pozadia sietnice.

6.2 Optický disk

Optický disk (OD) má na snímkach sietnic oranžovo – žltú, miestami až bielu farbu, okrúhly oválny tvar a jeho veľkosť môže byť pre každého pacienta mierne odlišná. OD je najjasnejšia sietnicová štruktúra, čo zjednodušuje jeho detekciu. Detegovať OD je potrebné hlavne z dôvodu, že jeho farba je veľmi podobná farbe exsudátov (ktoré však majú oveľa menšiu

¹Výška snímky je dopyčítaná automaticky vzhľadom k originálu.

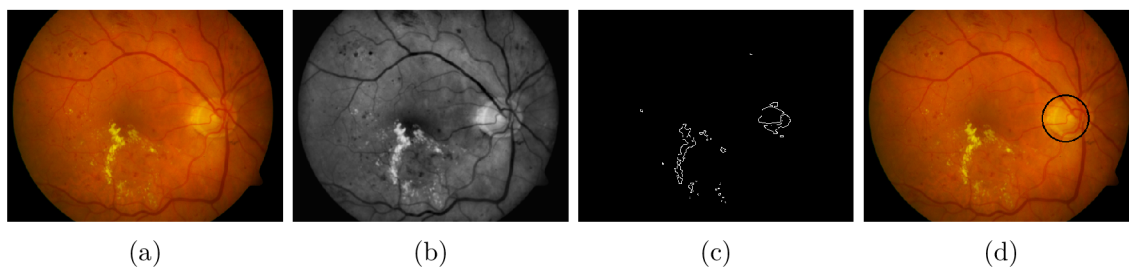
veľkosť). Tento komponent je teda potrebné následne ignorovať pri vyhodnocovaní detekcie lézií na sietnici.

6.2.1 Predspracovanie

Okrem korekcie rozlíšenia a aplikovanie čiernej masky pozadia sa pri detekcii OD vykoná aj adaptívna ekvalizácia histogramu s obmedzením kontrastu (CLAHE), ktorej výsledkom je sietnica s rovnomerne rozloženým osvetlením a lepším kontrastom. Následne sa na snímku aplikuje Gaussovo rozmazanie za účelom rýchlejšieho následného spracovania a odstránenia šumu. Po nasadení Gaussovho rozmazania s veľkosťou jadra 3 sa z pôvodnej RGB snímky extrahuje zelený kanál – zelený kanál vytvára najväčší kontrast medzi svetlými a tmavými útvarmi na sietnici, týmto sa zároveň snímka konvertuje do stupňov odtieňov šedej.

6.2.2 Detekcia

Pre detekciu OD bola použitá metóda postupného znižovania prahu. Všeobecne algoritmus funguje tak, že sa na predspracovanú snímku aplikuje metóda prahovania, vykoná sa detekcia hrán kontúr a nakoniec sa skúma, či je na základe vlastností kontúry detegovaný optický disk. Keďže algoritmus začína od maximálnej hodnoty prahu, tj. 255, na snímke nie je po prvej iterácii vidieť po prahovaní nič – výsledkom je čierny obraz. S postupne sa znižujúcou hodnotou prahu sa na snímke začínajú vynárať najjasnejšie útvary, kedy sa očakáva, že práve prvou bude optický disk. Ak najjasnejší útvar dosiahne plochu 1212 px, je prehlásený za optický disk a cyklus končí. Funkcia pre detekciu OD vracia dva parametre, prvý je pozícia (súradnice) OD a druhý polomer detegovaného disku. Detekciu optického disku zobrazuje obrázok 6.2. Pri niektorých snímkach táto metóda zlyhávala z dôvodu postupnej detekcie okraja sietnice – ak bola snímka zle osvetlená. Preto sa skúma ďalší parameter kontúry a to polomer najmenšieho kruhu, ktorý ju opisuje. Okraj sietnice môže mať vhodný obsah, no spomínaný polomer bude oveľa väčší ako pri optickom disku. Ak je hodnota polomeru > 50 , nejedná sa o optický disk.



Obr. 6.2: Detekcia optického disku: a) Vstupná snímka, (b) CLAHE a Gaussovo rozmazanie, Extrahovaný zelený kanál, (c) CED pri $T = 136$, (d) Optický disk.

6.3 Krvné cievy

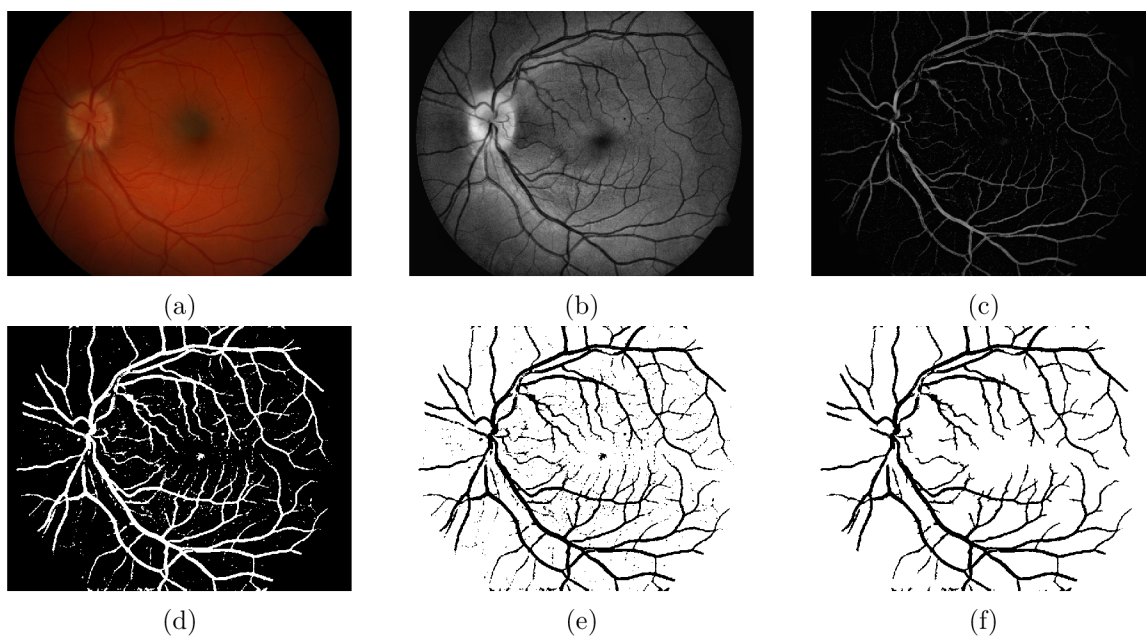
Krvné cievy typicky vystupujú z optického disku a majú tmavo-červenú farbu. Farbou sú veľmi podobné mikroaneuryzmom a hemorágiám. Ich detekcia, segmentácia a následná eliminácia zo snímky preto vedie k lepším výsledkom pri detekcii týchto lézií.

6.3.1 Predspracovanie

Podobne ako pri detekcii optického disku je najprv vytvorená a nasadená maska pozadia a následne aplikovaný algoritmus CLAHE s obmedzením s hodnotou 5 na zelenom kanáli snímky. Výsledok predspracovania snímky zobrazuje obrázok 6.3b.

6.3.2 Segmentácia

Po predspracovaní snímky nasleduje sled troch sérií morfológických operácií otvorenie a uzavretie. Naprieč týmito operáciami je použitý štruktúrálny element v tvare elipsy s postupne zvyšujúcou sa veľkosťou. Výsledok morfológických operácií s následnou aplikáciou CLAHE algoritmu zobrazuje obrázok 6.3c. V tomto bode aplikujeme prahovanie s veľkosťou prahu $T = 15$ a dilatujeme vzniknutý binárny obrázok, čoho výsledkom sú mierne rozťahnuté (z dôvodu vyplnenia malých medzier) vysegmentované cievy (obr. 6.3d). Táto snímka obsahuje stále veľa malých častíc, ktoré nesúvisia s cievami a musia byť odstránené. O toto sa postará funkcia pre detekciu kontúr a na základe ich veľkosti a tvaru ich odstráni. Automaticky sa odstraňujú kontúry s plochou menšou ako 154 bodov a kontúry, ktoré spĺňajú vlastnosti kružnice. Výsledok inverzie a odstránenia týchto častíc je finálna podoba segmentovaných krvných ciev (obr. 6.3f).



Obr. 6.3: Segmentácia krvných ciev: (a) Vstupná snímka, (b) Grayscale & CLAHE, (c) Morfológické operácie, (d) Prahovanie a dilatácia, (e) Inverzia, (f) Krvné cievy.


6.4 Exsudáty

Exsudáty na sietnici predstavujú nahromadenosť lipidov, proteínov a krvného fibrínu. Toto je spôsobené pri presakovaní krvnej plazmy z kapilár a mikroaneurizmov. Tieto depozitá majú žltú farbu, ostré ohraničenie a môžu byť uložené v rôznych vrstvách sietnice. Svojou farbou a intenzitou sú veľmi podobné farbe optického disku, z tohto dôvodu je nutné správne detegovať optický disk a pri detekcii exsudátov ho ignorovať. Z obrázku sietnice boli

z dôvodu použitých metód extrahované aj krvné cievy. Pri detekcii exsudátov bola zvolená metóda vyhľadania **kandidátskych pixelov** z rôznych pohľadov spracovania obrazu, následné spojenie kandidátskych pixelov a konečné vyhodnotenie – zistenie, či sa jedná, alebo nejedná o pixely reprezentujúce exsudáty.

6.4.1 Detekcia na základe hrán


Prvá kandidátska oblasť je vytvorená na základe faktu, že exsudáty majú ostré ohraničenie a ich hrany tým pádom môžeme detegovať **Canny Edge Detektorom (CED)**. CED deteguje samozrejme aj hranice optického disku, krvných ciev a ďalších útvarov na sietnici. Tieto časti je preto nutné najprv detegovať a odstrániť z výsledku. Pre vyrovnanie osvetlenia snímky je najprv použitý algoritmus CLAHE a hneď po ňom sa spúšťa CED. Výsledok detekcie zahŕňa aj samotný biely kruhový obrys sietnice, ktorý je nutné z kandidátskej snímky odstrániť. Toto je vyriešené pomocou erodovanej masky pozadia o 20 pixelov a následného prekrytia oblasti maskou. Keďže výsledkom CED sú len hrany detegovaných objektov, je nutné ich vyplniť pomocou morfológických operácií – ako prvá je použitá dilácia a následne erózia. Po tomto kroku sú extrahované krvné cievy a optický disk, čoho výsledkom je prvá kandidátska oblasť. Detekciu na základe hrán popisuje obrázok 6.4.



Obr. 6.4: Kandidátske pixely: (a) Aplikácia CLAHE na vstupnú snímku, (b) Výsledok CED, (c) Erózia, dilácia a odstránenie ciev, optického disku a obrysu sietnice.

6.4.2 Detekcia na základe intenzity


Druhá kandidátska oblasť je založená na fakte, že oblasti sietnice postihnuté exsudátmi majú na snímkach vysokú intenzitu – patria k najjasnejším častiam sietnice (spolu s optickým diskom). Najväčší kontrast medzi jasnými a tmavými oblasťami nám poskytne zelený kanál, ktorý je extrahovaný v prvom kroku predspracovania. Následne sa na zelený kanál snímky aplikuje metóda CLAHE pre ďalšie zvýšenie kontrastu. Pre oddelenie tmavých a svetlých oblastí boli zvolené najprv morfológické operácie. Ako prvá sa vykonáva morfológická operácia uzavretie a následne pre zjemnenie pozadia operácia *Top Hat*, ktorá je ekvivalentom rozdielu vstupnej snímky so snímku na ktorú bola aplikovaná operácia uzavretie. Výsledok morfológických operácií zobrazuje obrázok 6.5b. Na takto vzniknutú snímku sa aplikuje metóda binárneho prahovania, ktorá na snímke zachová len najsvetlejšie časti. Hodnota prahu $T = 15$ zaručovala najlepšie výsledky. Nakoniec je ešte nutné z kandidátskej oblasti odstrániť optický disk, ktorý by spôsobil chybnú detekciu. Postupnú segmentáciu kandidátskych pixelov na základe intenzity popisuje obrázok 6.5.



Obr. 6.5: Kandidátske pixely: (a) Aplikácia CLAHE na extrahovaný zelený kanál vstupnej snímky, (b) Výsledok morfologických operácií Close a TopHat, (c) Výsledná kandidátska oblasť po prahovaní a odstránení krvných ciev s optickým diskom.

6.4.3 Detekcia pomocou zhlukovania

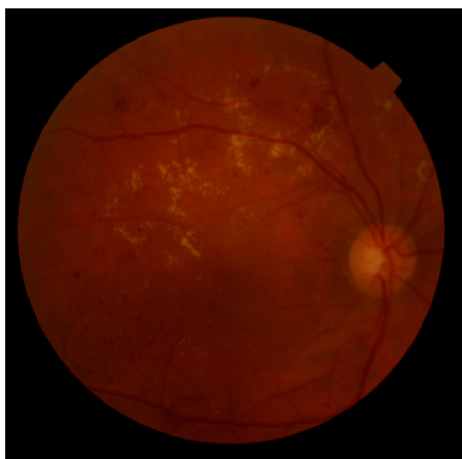
Pôvodná myšlienka stála na fakte, že exsudáty sú farbou a intenzitou veľmi podobné optickému disku. Ak by sme snímku rozdelili na K zhlukov pomocou algoritmu K-means clustering, je vysoká pravdepodobnosť, že jeden zo zhlukov bude obsahovať práve optický disk a exsudáty. Pri tejto metóde je nutné správne určiť vstupný formát snímky, ktorý sa má zhlukovať. Po experimentovaní a investigovaní bolo zistené, že najviac informácií o farbách poskytuje snímka prevedená do formátu *Lab*, ktorý pozostáva z troch kanálov. Prvý kanál L (*Lightness*) uchováva intenzitu a je nezávislý na farbe. Toto je hlavný rozdiel oproti modelu RGB, pri ktorom je intenzita zakódovaná do všetkých troch kanálov. Informácie o farbách sú uložené separátne v kanáloch a a b . Kanál a uchováva hodnoty siahajúce od zelenej po purpurovú a kanál b od modrej po žltú – zhlukovanie bolo preto aplikované na kanály a a b . Snímka bola rozdelená na šesť zhlukov, pričom ako výsledný kandidátsky zhluk sa považoval cluster obsahujúci optický disk. **Tento postup však nevykazoval požadované výsledky, zhlukovanie bolo veľmi pomalé, často sa stávalo, že exsudáty splynuli s pozadím a preto sa tento postup budovania kandidátskej oblasti vynechal.** Príklad úspešného zhlukovania zobrazuje obrázok 6.6 a príklad neúspešného 6.7.




(a) Pôvodná snímka.

(b) Clustering, zhluk s OD.

Obr. 6.6: Úspešné zhlukovanie.



(a) Pôvodná snímka.

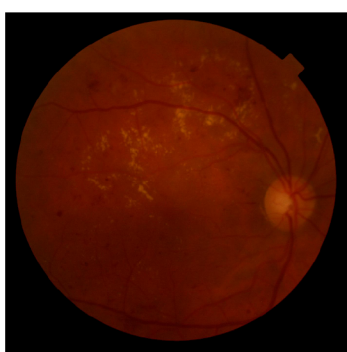


(b) Clustering, zhuk s OD.


Obr. 6.7: Neúspešné zhukovanie.

6.4.4 Analýza kandidátskej oblasti a finálna detekcia exsudátov

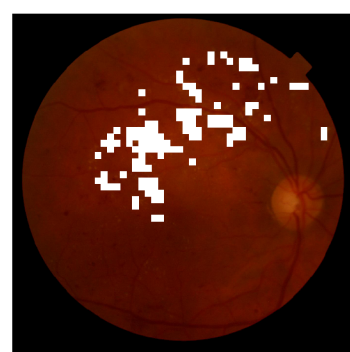
V predošlých sekciách je popísaný spôsob získania kandidátskych pixelov pri detekcii exsudátov. Vo veľkej miere sa tu však nachádzajú pixely, ktoré nepredstavujú exsudáty a tie je nutné správne odhaliť. Vyhodnocovanie sa vykonáva na základe niekoľkých vlastností jednotlivých pixelov. Jednou zo sledovaných vlastností je hodnota odtieňu (ang. *Hue*) a sýtosti (ang. *Saturation*). Pre získanie týchto dvoch vlastností je nutné najprv konvertovať snímku do formátu HSV (Hue, Saturation, Value). Pri experimentovaní nad databázou snímok poskytovali hodnoty Hue v rozmedzí od 10 do 70 a Sat nad 200 najlepšie výsledky. Zároveň však pixel musí vyhovieť aj druhej sledovanej vlastnosti, ktorou je jeho intenzita. Tá sa preberá zo zeleného kanála snímky a musí mať hodnotu aspoň 86. Detekciu exsudátov zobrazuje obrázok 6.8.



(a) Pôvodná snímka.



(b) Kandidátska oblasť.



(c) Detegované exsudáty.

Obr. 6.8: Detekcia exsudátov.

6.4.5 Nesprávna detekcia

Do nesprávnej detekcie exsudátov spadajú najmä prípady, kedy je sietnica podrobená laserovej koagulácii, ktorej účelom je zastaviť alebo obmedziť tvorbu nových kapilár. Tento

zárok na sietnici zanecháva svetlo – biele stopy vlastnosťami podobné exsudátom a z toho dôvodu sú nesprávne detegované ako postihnuté oblasti. Ďalší jav, ktorý spôsobuje nesprávnu detekciu vzniká, ak je nedostatočne odstránený šum a variácie na sietnici, tieto časti majú ostré ohraničenia a často spĺňajú vlastnosti, ktoré sú definované pre exsudáty. V niektorých prípadoch je nepresná aj detekcia optického disku, čo má za následok jeho neúplnú extrakciu zo snímky a následnú nesprávnu detekciu.

6.5 Hemorágie

Intraretinálne hemorágie vznikajú pri prasknutí steny mikroaneuryzmov, kapilár alebo žiliek na sietnici. Ďalším typom sú preretinálne hemorágie a vitreálne hemorágie, ktoré sú typickým príznakom proliferatívnej formy DR a prejavujú sa prasknutím novovytvorených kapilár, čoho častým následkom býva zakrvavenie sklovca. Na sietnici sa hemorágie javia ako tmavo – červené, ľahko viditeľné stopy často nadväzujúce na krvné cievy. Keďže sú hemorágie svojimi farebnými vlastnosťami veľmi podobné vlastnostiam krvných ciev, je nutné cievy správne detegovať a ignorovať pri ďalšom spracovaní. Detekcia krvných ciev v niektorých prípadoch deteguje aj obrys optického disku, preto je optický disk taktiež detegovaný a vystrihnutý z ďalšieho spracovania. Podobne ako pri detekcii exsudátov, aj pri detekcii hemorágií je snaha vytvoriť pomocou rôznych filtrov kandidátske oblasti, ktoré predstavujú spolu binárny obraz zachytávajúci najpravdepodobnejší výskyt hemorágií. Táto oblasť je následne podrobená analýze vlastností jednotlivých častí, kde sa rozhoduje, či sa môže, alebo nemôže jednať o postihnutú oblasť.

6.5.1 Získanie kandidátskej oblasti

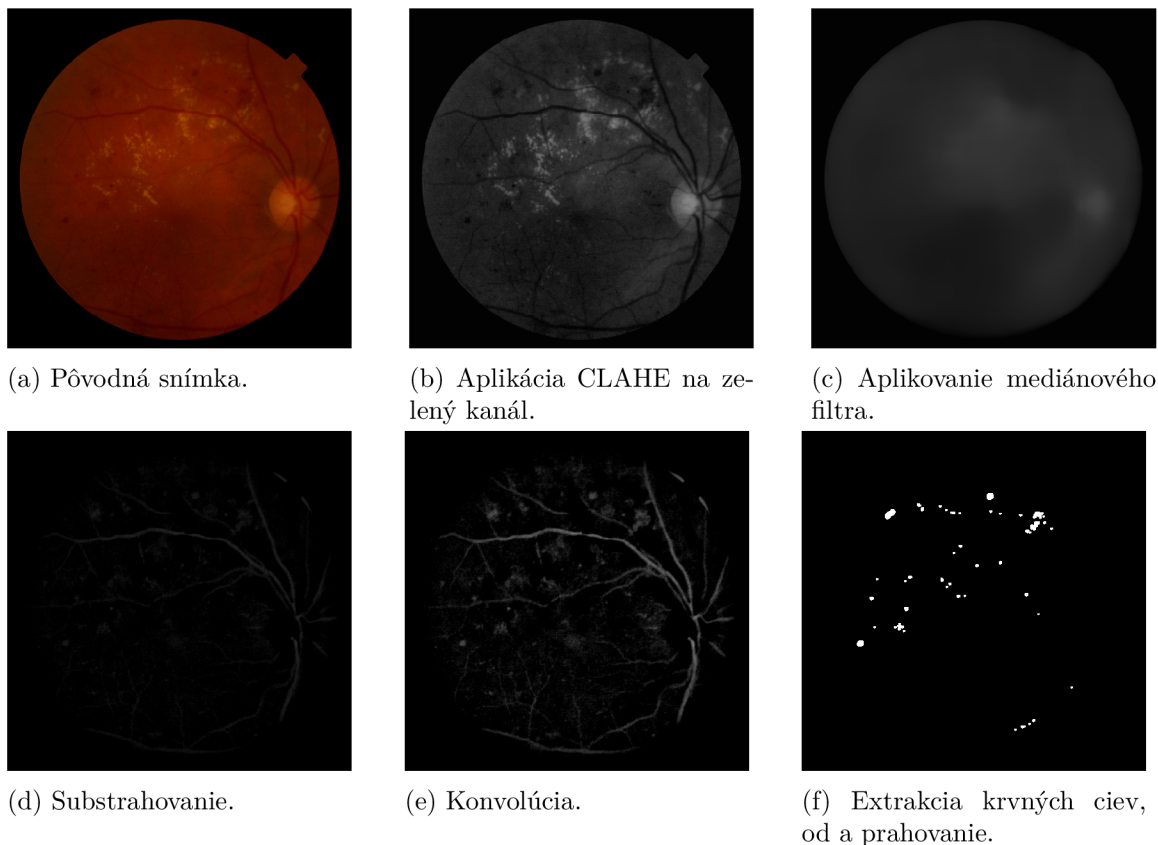
Ako prvý krok po automatickom upravení rozlíšenia a aplikovaní čiernej masky pozadia je vykonaná automatická evkalizácia histogramu s obmedzením kontrastu na zelený kanál snímky (CLAHE), pričom v tomto prípade bol zvolený jemnejší limit s hodnotou 1,50. Následne je snímka rozmazaná mediánovým filtrom s jadrom rozmazania veľkosti 73. Ďalší medzivýsledok tvorí substrahovanie snímky od rozmazaného obrázku, na ktorý sa aplikuje konvólúcia s jadrom tvaru elipsy. Takto vytvorený čierno – biely obraz sa nakoniec upraví do binárnej formy pomocou binárneho prahovania s veľkosťou prahu $T = 55$ alebo $T = 50$ na základe databázy, z ktorej je snímka prevzatá. Obraz v tomto bode obsahuje aj krvné cievy a v niektorých prípadoch obrys optického disku, tieto časti sú preto detegované a odstránené z kandidátskeho obrazu. Proces získania kandidátskej oblasti zobrazuje obrázok 6.9.

6.5.2 Analýza kandidátskej oblasti a finálna detekcia hemorágií

V predošlej podkapitole bol popísaný spôsob nájdenia kandidátskej oblasti pri detekcii hemorágií. Snahou pri vytváraní tejto oblasti je zachytiť čo najviac potenciálnych miest, ktoré môžu predstavovať hemorágie a následne tieto miesta podrobiť analýze a nevyhovujúce zo spracovania vylúčiť. Analyzujú sa nasledovné vlastnosti oblastí:

- **Veľkosť**

Pod veľkosťou oblasti rozumieme počet pixelov, ktoré obsahuje – aby sa eliminovala prítomnosť šumu, variácií alebo v niektorých prípadoch aj malých mikroaneuryzmov, sú oblasti s veľkosťou menšou ako 10 resp. 15 (v závislosti na databáze) vylúčené.



Obr. 6.9: Budovanie kandidátskej oblasti pre detekciu hemorágií.

- **Priemerná sýtosť a intenzita**

pre každú kontúru je vypočítaná priemerná hodnota sýtosti a intenzity. Hodnota sýtosti je získaná z RGB snímky na ktorú je aplikovaný algoritmus CLAHE s limitom = 1 a následne je prekonvertovaná do formátu HSV. Hodnota intenzity je získaná zo zeleného kanála. Experimentovaním nad databázami vykazovali hodnoty sýtosti menšie ako 11 resp. 15 a hodnoty intenzity 70 resp. 94 najlepšie výsledky.

- **Kompaktnosť**

Pod pojmom kompaktnosť rozumieme mieru nakoľko spĺňa oblasť vlastnosti kruhu. Týmto sa eliminujú hlavne nedostatočne detegované časti krvných ciev, ktoré majú násobne väčšiu šírku ako výšku. Kompaktnosť c vypočítame vzťahom 6.1. Hodnoty kompaktnosti $> 3,98$ sú automaticky vylúčené, pretože s najväčšou pravdepodobnosťou sa nejedná o postihnutú oblasť.

$$c = \frac{o^2}{4\pi S} \quad (6.1)$$

Príklad: Nech kruh k má obvod $o = 10$, potom jeho polomer $r = \frac{5}{\pi}$ a jeho obsah $S = \frac{25}{\pi}$. Ak dosadíme hodnoty obvodu a obsahu do vzorca pre kompaktnosť, výsledkom je hodnota 1.

Detekciu hemorágií zobrazuje obrázok 6.10.



(a) Pôvodná snímka.

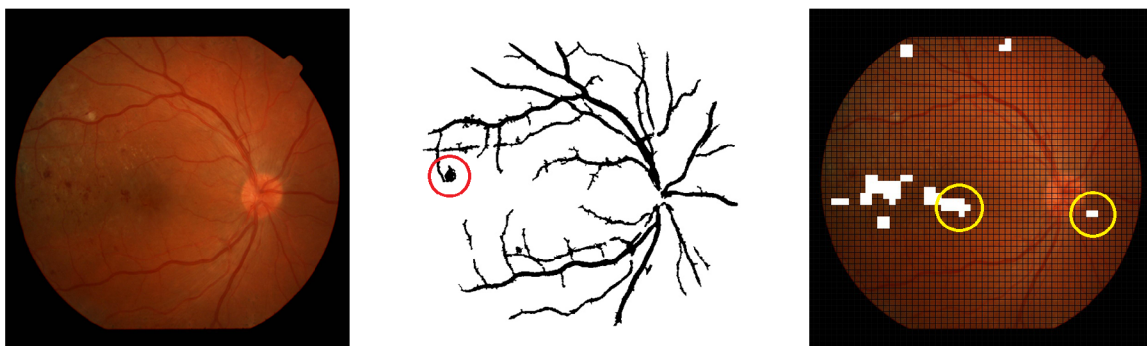
(b) Analýza kand. oblasti.

(c) Detegované hemorágie.

Obr. 6.10: Detekcia hemorágií.

6.5.3 Nesprávna detekcia

Najčastejším problémom, ktorý vedie k neúplnej detekcii hemorágií je ten, že ak je postihnutá oblasť priamo napojená na niektorú z ciev, algoritmus detekcie krvných ciev často zahrnie do výsledku aj túto léziu – čoho následkom je, že postihnutá oblasť je vymazaná spolu s krvnými cievami. Ďalším problémom, sú prípady kedy sú cievy detegované nedostatočne a ich malé časti svojou kompaktnosťou vyhovujú aj analýze kandidátskej oblasti. V tomto prípade sú cievy chybne detegované ako hemorágie. Nesprávnu detekciu ovplyvňuje v niektorých prípadoch aj výrazná makula. Ak je makula v snímke jasne viditeľná, má taktiež tmavo – červenú až hnedú farbu a vlastnosťami často vyhovuje vlastnostiam hemorágií. Tieto javy zobrazuje obrázok 6.11.



(a) Pôvodná snímka.

(b) Krvné cievy spolu s postihnutím.

(c) Nesprávne detegované hemorágie.

Obr. 6.11: Nesprávna detekcia hemorágií.

Kapitola 7

Implementácia, testovanie a dosiahnuté výsledky

7.1 OpenCV a C++

OpenCV je open-source knižnica implementujúca počítačové videnie (ang. *Computer Vision*). Knižnica je pôvodne vyvinutá spoločnosťami Intel, Willow Garage a Itseez v jazyku C a C++ a je dostupná pre Windows, Linux a OS X. Jedným z hlavných cieľov OpenCV je poskytnúť ľahko použiteľné rozhranie implementujúce počítačové videnie, ktoré ľuďom pomôže rýchlo tvoriť pomerne sofistikované aplikácie pre spracovanie obrazu. Knižnica OpenCV obsahuje viac než 500 funkcií, ktoré pokrývajú mnoho oblastí počítačového videnia vrátane videnia v oblasti lekárstva. Od prvej alpha verzie vydanéj v januári 1999 bolo OpenCV použité v mnohých aplikáciách a výskumoch. Sú to napríklad aplikácie pre spájanie obrazov dokopy v satelitoch a mapách, zarovnanie skenovaných dokumentov, odstraňovanie a redukcia šumu v lekárskejších snímkach, analýzu objektov, detekciu narušenia v bezpečnostných systémoch a pod.[6]

Knižnica OpenCV3 implementuje takmer všetky potrebné funkcie pre detekciu príznakov diabetes na sietnici a z toho dôvodu bola aj pri implementácii použitá. Ako implementačný jazyk bol zvolený jazyk C++. Aplikácia bola vyvíjaná pod operačným systémom Windows 10 s vývojovým prostredím Visual Studio Community 2015. Zdrojový kód konzolovej aplikácie je kvôli prehľadnosti a účelovosti delený do viacerých súborov. Jadro aplikácie tvorí súbor *main.cpp*, v ktorom dochádza k spracovaniu vstupných argumentov, volaniu príslušných funkcií a ukladaniu výsledkov. Jednotlivé súbory slúžiace pre detekciu optického disku, krvných ciev a ochorení obsahujú vo svojich hlavičkových súboroch konfigurovateľné parametre, ktorými je možné prispôbiť detekciu pre danú databázu snímok. Pre preklad aplikácie kompilátorom g++ slúži vytvorený súbor *Makefile*.

Vytvorený spustiteľný súbor *main* je možné spúšťať nasledujúcimi spôsobmi:

- `./main -h | --help`, zobrazenie nápovedy
- `./main -s | --segment`, segmentácia krvných ciev a detekcia optického disku
- `./main -h | --hemorrhages [-m]`, detekcia hemorágií (bez prepínača *-m*)*
- `./main -e | --exudates [-m]`, detekcia exsudátov (bez prepínača *-m*)*

* - Ak je v prípade detekcii ochorenia zadaný prepínač **-m**, aplikácia zobrazí vstupnú snímku s mriežkou, do ktorej je možné vyznačovať ochorenie. Po dokončení je výsledkom zobrazenie detegovaného obrazu a výpis hodnôt do terminálu predstavujúce presnosť vzhľadom na vyznačené oblasti.

Príklady spustenia:¹

- **./main IM000001.jpg --segment**
Súbory IM000001_disc.jpg a IM000001_vessels.jpg obsahujúce optický disk resp. krvné cievy sú uložené v aktuálnej zložke
- **./main IM000001.png -e**
Súbor IM000001_exudates.jpg obsahujúci pôvodnú snímku s vyznačenými exsudátmi je uložený v aktuálnej zložke
- **./main IM000001.png --hemorrhages -m**
Je zobrazená vstupná snímka s možnosťou vyznačenia lézií, po dokončení sa zobrazí snímka s detegovanými hemorágiami a v termináli sa zobrazia výsledky presnosti.

7.2 Ground truth

Aplikácia bola testovaná na dvoch databázach snímok sietnic. Obe databázy obsahujú snímky sietnic postihnuté ochorením diabetes.

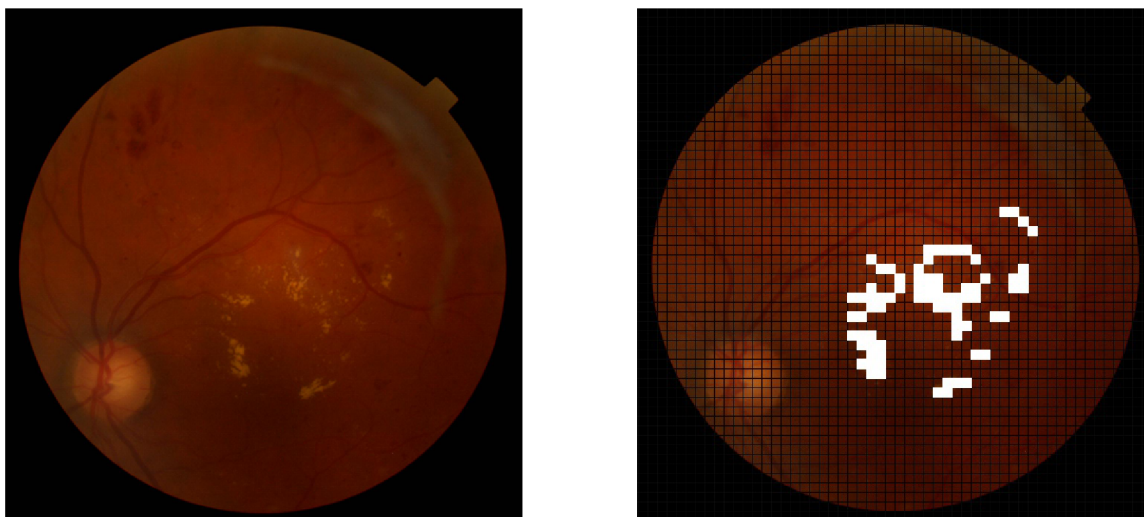
Prvú databázu (ďalej len DB0) tvoria snímky sietnic získané vo Fakultnej nemocnici u sv. Anny v Brne. Databázu pre testovacie účely sprostredkoval pán Prof. Ing., Dipl.-Ing. Martin Dražanský, Ph.D. (vedúci bakalárskej práce), DB0 obsahuje 86 farebných snímok sietnic s príznakmi diabetes vo forme tvrdých a mäkkých exsudátov, hemorágií a mikroaneuryzmov. Všetky snímky sú vo formáte *.jpg a v rozlíšení 2048x1536 px.

Druhú databázu (ďalej len DB1) predstavuje databáza DiaRetDB1 V2.1 [11]. Jedná sa o verejnú databázu určenú pre testovanie algoritmov detekcie príznakov diabetes. Podobne ako DB0, databáza obsahuje najmä snímky postihnuté tvrdými a mäkkými exsudátmi, hemorágiami a mikroaneurizmami. Databáza obsahuje 89 snímok vo formáte *.png s rozlíšením 1500x1152 px.

7.2.1 Testovanie a vyhodnotenie

Pre účely testovania a vyhodnotenia bolo potrebné manuálne vyznačiť postihnuté oblasti do snímok sietnic. Táto funkcionality bola dosiahnutá položením mriežky na vstupnú snímku. Mriežka rozdeľuje snímku na štvorčeky veľkosti 10 px. Jednotlivé štvorčeky je možné vyberať ľavým tlačidlom myši, kedy sa po výbere zafarbí vybraný štvorček bielou farbou. Z takto vyznačených snímok boli pre každú snímku uložené súradnice vyznačených bodov do textového súboru. Pri vyhodnocovaní sa snímka pomocou takto uložených bodov zrekonštruuje a porovná so snímkom detegovanou implementovaným algoritmom, ktorý si taktiež uchováva súradnice detegovaných bodov. Príklad vyznačenia exsudátov do vstupnej snímky zobrazuje obrázok 7.1.

¹Podporované formáty vstupných snímok: *.bmp, *.dib, *.jpeg, *.jpg, *.jpe, *.png, *.pbm, *.pgm, *.ppm, *.sr, *.ras, *.tiff, *.tif.



(a) Pôvodná snímka.

(b) Vyznačené exsudáty.

Obr. 7.1: Vyznačovanie postihnutých oblastí.

Základom pre vyhodnotenie úspešnosti detekcie sú teda súradnice bodov získané manuálne vyznačovaním a automaticky implementovaným algoritmom. Z takto získaných súradníc sa vytvoria dva čierno – biele obrazy, v ktorých biele body reprezentujú vyznačené/detegované nálezy. Nasleduje porovnanie bodov a vyhodnotenie. Vyhodnotenie sa uskutočňuje na základe nasledovných parametrov získaných porovnaním referenčného a detegovaného obrazu:

- **TP (True Positive)**
Počet **správne** určených bodov, ako bodov predstavujúcich ochorenie
- **FP (False Positive)**
Počet **nesprávne** určených bodov, ako bodov predstavujúcich ochorenie
- **TN (True Negative)**
Počet **správne** určených bodov, ako bodov, ktoré nepredstavujú ochorenie²
- **FN (False Negative)**
Počet **nesprávne** určených bodov, ako bodov, ktoré nepredstavujú ochorenie

Pomocou takto definovaných vlastností je možné vypočítať ukazovatele úspešnosti algoritmu – citlivosť, špecifickosť a presnosť.

Citlivosť (ang. *Sensitivity*) vyjadruje schopnosť správne určiť postihnuté oblasti. Citlivosť určuje pomer správne detegovaných nálezov vzhľadom na skutočný stav. Vzťah vyjadruje rovnica 7.1.

$$Sensitivity = \frac{TP}{TP + FN} \quad (7.1)$$

²Body v oblasti masky pozadia sietnice algoritmus vyhodnotenia ignoruje.

Špecifickosť (ang. *Specificity*) vyjadruje schopnosť správne určiť zdravé oblasti. Špecifickosť určuje pomer správne detegovaných zdravých oblastí vzhľadom na skutočný stav. Vzťah vyjadruje rovnica 7.2.

$$Specificity = \frac{TN}{TN + FP} \quad (7.2)$$

Presnosť (ang. *Accuracy*) vyjadruje schopnosť správne odlíšiť postihnuté oblasti od zdravých. Presnosť určuje pomer správne detegovaných nálezov a zdravých oblastí vzhľadom na skutočný stav. Vzťah vyjadruje rovnica 7.3. [2]

$$Accuracy = \frac{TP + TN}{TP + TN + FP + FN} \quad (7.3)$$

Exsudáty

Testovanie detekcie a rozpoznania exsudátov prebehlo celkom na 39 snímkach (22 snímkov z DB0 a 19 snímkov z DB1). Pri testovaní každej snímky je výsledkom obraz detegovaného optického disku, segmentovaných krvných ciev, referenčný a detegovaný obraz a hodnoty citlivosti, špecifickosti a presnosti pre danú snímku. Dosiahnuté výsledky v priemere prezentuje tabuľka 7.1.

Databáza	Počet snímok	Citlivosť	Špecifickosť	Presnosť
DB0	22	75,96 %	95,86 %	95,14 %
DB1	19	68,70 %	98,02 %	97,52 %

Tabuľka 7.1: Výsledky detekcie exsudátov.

Hemorágie

Testovanie detekcie a rozpoznania hemorágií bolo uskutočnené celkom na 27 snímkach (13 snímkov bolo prevzatých z DB0 a 14 snímkov z DB1). Pri testovaní každej snímky je výsledkom, rovnako ako pri detekcii exsudátov, obraz detegovaného optického disku, segmentovaných krvných ciev, referenčný a detegovaný obraz a hodnoty citlivosti, špecifickosti a presnosti pre danú snímku. Dosiahnuté výsledky v priemere prezentuje tabuľka 7.2.

Databáza	Počet snímok	Citlivosť	Špecifickosť	Presnosť
DB0	13	72,19 %	98,47 %	97,81 %
DB1	14	53,49 %	99,20 %	97,89 %

Tabuľka 7.2: Výsledky detekcie hemorágií.

Kapitola 8

Záver

Jedným z cieľov tejto bakalárskej práce bolo popísať oko ako jeden z najdôležitejších orgánov ľudského tela a taktiež najčastejšie ochorenia, ktoré ho postihujú. Hlavným cieľom práce bolo navrhnúť a implementovať aplikáciu schopnú detegovať príznaky ochorenia diabetes na sietnici ľudského oka.

Pri implementácii programu pre detekciu som sa oboznámil s detailnou štruktúrou oka. Nevyhnutnosťou pri implementácii bolo aj oboznámenie sa s ochorením diabetes a so zmenami, ktoré toto ochorenie na sietnici spôsobuje. Ďalšou významnou oblasťou, ktorú bolo nutné si naštudovať bola oblasť spracovania obrazu pomocou počítačového videnia – pomocou knižnice OpenCV. Aplikácia bola implementovaná so zohľadnením budúceho vývoja – je dôležité, aby bolo možné kód aplikácie použiť/upraviť/vylepšiť napríklad v rámci iného projektu.

Implementovaná aplikácia je do určitej miery schopná detegovať dve ochorenia s dopadom na sietnicu ľudského oka – tvrdú formu exsudátov a hemorágie. Veľmi uspokojivý výsledok pri testovaní vykazovala hodnota špecifickosti (schopnosti správne určiť zdravé oblasti na sietnici) – vo všetkých prípadoch bola priemerná hodnota špecifickosti $> 95\%$. Najdôležitejším ukazateľom úspešnosti detekcie je však hodnota citlivosti (schopnosť správne určiť postihnuté oblasti), ktorá už nedosahovala tak uspokojivé hodnoty. Priemerná hodnota citlivosti pri detekcii exsudátov dosahovala v prípade DB0 $75,96\%$ a DB1 $68,80\%$. Hodnota citlivosti v prípade hemorágií je $72,19\%$ (DB0) a $53,49\%$ (DB1). Toto je spôsobené najmä veľkou variabilitou snímok sietnic, kedy nie je vždy možné vytvoriť uniformný obraz vo fáze predspracovania a algoritmy nie sú dostatočne adaptívne pri ďalšom spracovaní. Tieto výsledky ovplyvňuje aj skutočnosť, že vyznačovanie postihnutých oblastí do snímok nebolo vykonané oftalmológom.

Detekciu exsudátov by mohlo v budúcnosti vylepšiť napríklad ďalšie experimentovanie nad metódou zhľukovania – najdôležitejšie pri tomto algoritme je určenie formátu snímky, ktorý bude podrobený zhľukovaniu. V prípade detekcie hemorágií sa ponúka dodatočná detekcia makuly na snímke sietnice – v niektorých prípadoch je makula vďaka svojim vlastnostiam považovaná za postihnutú oblasť. V oboch prípadoch by mohla pomôcť ďalšia kandidátska oblasť získaná novou metódou a presnejšie nastavenie parametrov špecifických pre danú databázu.

Hlavným prínosom tejto práce je v tom, že som svojim návrhom a experimentovaním z časti prispel k riešeniu problematiky detekcie príznakov diabetes na sietnici. Samotná detekcia ochorení je závislá na detekcii optického disku a krvných ciev – navrhnutý algoritmus segmentácie krvných ciev zo snímky sietnice a taktiež algoritmus detekcie optického disku môže byť využitý v podobných prácach skúmajúcich snímky sietnic. Po dostatoč-

nom vylepšení detekcie by sa program mohol využívať v kombinácii s optickým prístrojom v nemocniciach, ako pomôcka pre oftalmológov, kedy je potenciálne možné detegovať ochorenia už pri procese zosnímania sietnice.

Literatúra

- [1] Association, A. D.: Diagnosis and Classification of Diabetes Mellitus. *The New England Journal of Medicine*, ročník 37, 2013: s. 81–90, ISSN 1935-5548.
- [2] Baratloo, A.; Hosseini, M.; Negida, A.; aj.: Part 1: Simple Definition and Calculation of Accuracy, Sensitivity and Specificity. *Emergency*, ročník 3(2), 2015: s. 48–49.
- [3] Begeni, P.: *Astronomické oko*. Slovenská ústredná hvezdáreň, Hurbanovo, 2015, iSBN: 978-80-85221-83-1.
- [4] Biyani, R. S.; Patre, B. M.: A clustering approach for exudates detection in screening of diabetic retinopathy. In *2016 International Conference on Signal and Information Processing (IConSIP)*, Oct 2016, s. 1–5, doi:10.1109/ICONSIP.2016.7857495.
- [5] Blázsovits, G.: *Interaktívna učebnica spracovania obrazu - Morfológické transformácie*. [Online; navštívené 25.3.2018].
URL <http://dip.sccg.sk/matmorf/morf.htm>
- [6] Bradski, D. G. R.; Kaehler, A.: *Learning OpenCV, 1st Edition*. O'Reilly Media, Inc., prvé vydanie, 2008, ISBN 9780596516130.
- [7] Cohen, Y.: *Computer Vision - Image Filters, slide 14 of 38*. [Online; navštívené 25.3.2018].
URL <https://www.slideshare.net/DSP/IP/computer-vision-image-filters>
- [8] James Garrity, W., MD; MacMillan, B.: *Structure and Function of the Eyes*. [Online; navštívené 18.11.2017].
URL <http://www.msdmanuals.com/home/eye-disorders/biology-of-the-eyes/structure-and-function-of-the-eyes>
- [9] JonMcLoone: *Canny edge detection applied to a photograph*. [Online; navštívené 25.3.2018].
URL https://commons.wikimedia.org/wiki/File:%C3%84%C3%A4retuvastuse_n%C3%A4ide.png
- [10] Kalvodová, B.; Sosna, T.; Ernest, J.; aj.: Doporučené postupy pro diagnostiku a léčbu diabetické retinopatie. *Diabetologie - Metabolismus - Endokrinologie - Výživa*, ročník 19, 2016: s. 64–71, ISSN 1211-9326.
- [11] Kauppi, T.; Kalesnykiene, V.; Sorri, I.; aj.: *DiaRetDB1 V2.1 - Diabetic Retinopathy Database and Evaluation Protocol*. [Online; navštívené 28.3.2018].
URL http://www.it.lut.fi/project/imageret/diaretdb1_v2_1/

- [12] Kolář, P.: *Diabetická retinopatie (diagnostika, terapie, klasifikace)*. [Online; navštívené 21.10.2017].
URL https://is.muni.cz/el/1411/jaro2016/VLOL7X1/um/Diabeticka_retinopatie_2014_Bohunice.pdf
- [13] Kolb, H.: *Facts and Figures Concerning the Human Retina*. [Online; navštívené 21.10.2017].
URL <https://www.ncbi.nlm.nih.gov/books/NBK11556/>
- [14] Kolb, H.: *Simple Anatomy of the Retina*. [Online; navštívené 18.11.2017].
URL <http://webvision.med.utah.edu/book/part-i-foundations/simple-anatomy-of-the-retina/>
- [15] Organization, W. H.: *Global Report On Diabetes*. World Health Organization, 2016, iSBN: 978-92-4-156525-7.
- [16] Pacula, M.: *k-means clustering example (Python)*. [Online; navštívené 25.3.2018].
URL <http://blog.mpacula.com/wp-content/uploads/2011/04/kmeans1.png>
- [17] P.H., S.; C.P., W.; S.J., A.; aj.: *A Practical Manual of Diabetic Retinopathy Management*. Wiley-Blackwell, 2009, iSBN: 978-1-405-17035-2.
- [18] Ústav zdravotnických informací a statistiky ČR: *Činnost oboru diabetologie, péče o diabetiky v roce 2013*. [Online; navštívené 25.11.2017].
URL <http://www.uzis.cz/category/tematicke-rady/diabetes-mellitus>
- [19] Rama D. Jager, M.; William F. Mieler, M.; Joan W. Miller, M.: Age-Related Macular Degeneration. *The New England Journal of Medicine*, ročník 22, 2008: s. 2606–2617, ISSN 1210-9924.
- [20] Studnička, J.: Věkem podmíněná makulární degenerace. *Interní medicína pro praxi*, ročník 10, 2008: s. 240–244.
- [21] ŠVAMBERGOVÁ, Z.: Diabetická retinopatie [online]. 2014 [cit. 2017-11-22].
URL http://is.muni.cz/th/395115/lf_b/
- [22] Zefron: *Histograms of an image before and after equalization*. [Online; navštívené 23.3.2018].
URL https://en.wikipedia.org/wiki/Histogram_equalization#/media/File:Histogrammeinebnung.png

Príloha A

Obsah CD

Zoznam súborov na priloženom CD:

- Písomná správa vo formáte PDF
- Zdrojový tvar písomnej správy (vrátane náležitostí potrebných pre vytvorenie PDF)
- Zdrojové texty programu a binárny program (`main`) preložený pomocou priloženého súboru `Makefile`
- Vygenerovaná programová dokumentácia (Doxygen) a manuál pre preklad a spustenie aplikácie
- Výsledky z testovania