

**UNIVERZITA PALACKÉHO V OLOMOUCI**

**FAKULTA ZDRAVOTNICKÝCH VĚD**

Ústav radiologických metod

Bc. Sandra Paliatka

**Fraktury proximálního femuru z pohledu radiologického asistenta**

Diplomová práce


Vedoucí práce: MUDr. Kateřina Mičánková

Olomouc 2022

Prohlašuji, že jsem diplomovou práci vypracovala samostatně a použila jen uvedené bibliografické a elektronické zdroje.

V Olomouci

16. 5. 2022

  
.....  
podpis

## **Poděkování**

Mé poděkování patří MUDr. Kateřině Mičánkové za odborné vedení mé diplomové práce, ochotu a rady, které mi poskytla ke zpracování a napsání. Dále bych chtěla poděkovat RNDr. Evě Reiterové, Ph.D. za pomoc ve výzkumné části se zpracováním statistických dat. Na závěr bych chtěla poděkovat své rodině, přátelům za trpělivost a vstřícnost.

## ANOTACE

<b>Typ závěrečné práce:</b>	Diplomová práce
<b>Název práce:</b>	Fraktury proximálního femuru z pohledu radiologického asistenta
<b>Název práce v AJ:</b>	Proximal femur fractures from the perspective of a radiological assistant
<b>Datum zadání:</b>	11. 1. 2022
<b>Datum odevzdání:</b>	16. 5. 2022
<b>Vysoká škola, fakulta, ústav:</b>	Univerzita palackého v Olomouci Fakulta zdravotnických věd Ústav radiologických metod
<b>Autor práce:</b>	Bc. Sandra Paliatka
<b>Vedoucí práce:</b>	MUDr. Kateřina Mičánková
<b>Oponent práce:</b>	MUDr. Tomáš Uhlář

## **Abstrakt v ČJ:**

V diplomové práci jsou shrnuty informace o anatomii proximálního femuru, klasifikaci fraktur proximálního femuru a radiodiagnostické metody, které se používají k jejich diagnostikování, jako je rentgenový snímek nebo počítačová tomografie. Další kapitola teoretické části se věnuje možným terapeutickým řešením a rozebírá práci radiologického asistenta na operačním sále. Poslední kapitola je věnována komplikacím a odpovědi organismu na úraz. Praktická část je vytvořena z nasbíraných dat nemocnice Třinec za období leden 2020 až srpen 2021. Z nasbíraných dat, kde bylo zahrnuto 200 pacientů, byla vytvořena přehledná statistika pomocí grafů a tabulek v programu Excel. Dále pak byly definované výzkumné cíle a hypotézy, které byly zpracovány v programu Tibco Statistica. Z celkových pěti výzkumných cílů, pouze dva ukázaly na signifikantní závislost sledovaných parametrů, a to signifikantní závislost efektivní dávky na BMI pacienta a signifikantní závislost mezi délkou hospitalizace a řešením fraktury. Zbylé tři cíle podléhají nesignifikantní závislosti.

### **Klíčová slova:**

*Fraktury, proximální femur, klasifikace fraktur, osteosyntéza, TEP, CKP, PFN, výpočetní tomografie, RTG kyčelního kloubu, komplikace*

**Abstrakt v AJ:**

The diploma thesis summarizes information about the anatomy of the proximal femur, classification of fractures of the proximal femur and radiodiagnostic methods which are used to their diagnose, such as X-rays or computed tomography. The next chapter of the theoretical part deals with possible therapeutic solutions and describes the work of a radiological assistant in the operating room. The last chapter is focused on complications and the body's response to injury. The practical part is created from the collected data of the Třinec hospital in the period from January 2020 to August 2021. From the collected data, which included 200 patients, a statistics was created using graphs and tables in Excel. Furthermore, research goals and hypotheses were defined, which were processed in the Tibco Statistica program. Out of a total of five research objectives, only two showed a significant dependence of the monitored parameters namely a significant dependence effective on the patient's BMI and a significant dependence between the length of hospitalization and fracture resolution. The remaining three goals are subject to insignificant dependence.

**Klíčová slova v AJ:**

Fractures, proximal femur, classification of fractures, osteosynthesis, TEP, CKP, PFN, computed tomography, X-ray of the hip joint, complications

**Rozsah:** 77 stran včetně příloh

**Jazyk:** CZ

# OBSAH

ÚVOD.....	9
REŠERŠNÍ ČINNOST .....	11
1 ANATOMIE FEMURU .....	12
1.1 Kyčelní kloub.....	12
1.1.1 Svalstvo kyčelního kloubu .....	13
1.1.2 Cévní zásobení.....	14
1.2 Biomechanika kyčelního kloubu .....	14
2 TYPY FRAKTUR PROXIMÁLNÍHO FEMURU .....	16
2.1 Zlomeniny hlavice femuru.....	16
2.1.1 Pipkinova klasifikace .....	17
2.2 Zlomeniny krčku femuru .....	18
2.2.1 Pauwellova klasifikace.....	18
2.2.2 Gardenova klasifikace .....	19
2.3 Zlomeniny trochanterického masivu .....	20
2.4 AO klasifikace .....	20
2.5 CT klasifikace.....	21
3 DIAGNOSTIKA.....	23
3.1 Rentgenové vyšetření .....	23
3.1.1 Předozadní projekce kyčelního kloubu .....	23
3.1.2 Poloaxiální projekce kyčelního kloubu .....	24
3.1.3 Axiální projekce .....	25
3.2 Výpočetní tomografie .....	26
3.2.1 Princip CT vyšetření a vznik obrazu .....	26
3.2.2 CT postprocessing .....	27
3.2.3 CT protokol .....	28

4 LÉČBA, OPERAČNÍ METODY .....	30
4.1 Osteosyntéza.....	30
4.1.1 Osteosyntéza třemi kanylovanými šrouby.....	31
4.1.2 Osteosyntéza DHS.....	32
4.1.3 Osteosyntéza nitrodřeňovým hřebem .....	34
4.2 Alopastika kyčelního kloubu.....	36
4.2.1 Cervikokapitální endoprotéza.....	36
4.2.2 Totální endoprotéza .....	38
4.3 Práce radiologického asistenta na operačním sále.....	39
4.3.1 Mobilní rentgenový přístroj C-rameno.....	40
5 KOMPLIKACE A REAKCE ORGANISMU NA ZLOMENINY PROXIMÁLNÍHO FEMURU .....	42
5.1 Specifické komplikace.....	43
6 VÝZKUMNÁ ČÁST.....	44
6.1 Zpracování dat .....	44
6.2 Výzkumné cíle a hypotézy .....	44
6.3 Výsledky o struktuře pacientů .....	46
6.4 Výsledky podle typu zlomenin.....	49
6.5 Výsledky léčebných řešení .....	52
6.6 Výsledky hospitalizace.....	54
6.7 Výsledky výzkumných cílů .....	56
6.7.1 Výsledky výzkumného cíle 1 .....	56
6.7.2 Výsledky výzkumného cíle 2 .....	58
6.7.3 Výsledky výzkumného cíle 3 .....	59
6.7.4 Výsledky čtvrtého výzkumného cíle .....	60
6.7.5 Výsledky pátého výzkumného cíle.....	61
6.8 Bodové hodnocení výkonů .....	62



7 DISKUZE .....	64
ZÁVĚR.....	66
REFERENČNÍ SEZNAM.....	68
SEZNAM POUŽITÝCH ZKRATEK .....	71
SEZNAM OBRÁZKŮ .....	72
SEZNAM TABULEK .....	73
SEZNAM GRAFŮ .....	74
SEZNAM PŘÍLOH .....	75

## ÚVOD

Zlomeniny proximálního femuru nebo jak se jim běžně říká zlomeniny krčku, jsou jedny z nejčastějších zlomenin, které postihují především starší osoby okolo 70 let života a výš. U mladých osob jsou tyto zlomeniny spojené s vysokoenergetickým traumatem, jako jsou například autonehody nebo vznikají jako patologické zlomeniny, které jsou spojeny se špatným zdravotním stavem pacienta. Každoročně nárůst těchto zlomenin je ovlivněn stárnoucí populací, ale také špatným životním stylem. Na špatný životní styl má především vliv narůstající obezita, nedostatek pohybu, nekvalitní strava, která má vliv na výživu a kvalitu kostí. Zlomenina proximálního femuru mnohdy dlouhodobě omezuje a snižuje kvalitu běžného života pacienta. Každoročně jsou velké peněžní částky vynaloženy na nemocniční péči.

Ze zdravotnické ročenky České republiky za rok 2019 bylo celkem 17303 hospitalizací na základě diagnózy S72. Mnohdy jde o komplikované a dlouhodobé hospitalizace spojené s potřebou pooperačních JIPových lůžek, lůžek na standardním oddělení, ale i lůžek následné péče. Náklady na materiál k osteosyntéze nebo k umělé kloubní náhradě stojí desítky tisíc na jednoho pacienta.

Kromě vysoké ekonomické zátěže jsou tyto zlomeniny zatížené vysokou morbiditou, z důvodů infekce spojené se špatným hojením pooperačních ran, možnost infekce močových cest, dekubity, rozvoj imobilizačního syndromu, flebotrombóza, zápal plic, trombembolická nemoc, která spolu s vyšším věkem pacienta může vést k úmrtí. Mezi specifické komplikace v rámci hojení patří vznik avaskulární nekrózy hlavice femuru, vznik pakloubu nebo zhojení ve varozitě (v porušené ose kloubu). Péče a finanční náklady nekončí hospitalizací, ale pokračují v následné péči, která je náročná nejen pro pacienta, ale i pro jeho rodinu.

Cílem diplomové práce bylo vytvoření statistiky z dat nemocnice Třinec podle pohlaví, věku, četnosti jednotlivých fraktur a operačního řešení, délky hospitalizace ve sledovaném období leden 2020 až srpen 2021. Hlavním cílem bylo nasbírání a zpracování dat k definovaným výzkumným cílům z dané problematiky a vytvoření hypotéz a zjistit, která z hypotéz je pravdivá.

Práce je rozdělena na dvě části, a to na část praktickou a teoretickou. V teoretické části stručně popisují anatomii proximálního femuru, klasifikace zlomenin, radiodiagnostické metody, které slouží k jejich diagnostice. Předposlední kapitola je věnována terapeutickým řešením a rozebírá práci radiologického asistenta na operačním sále. Poslední kapitola je věnována komplikacím a reakcím organismu na zlomeniny proximálního femuru. V praktické části je provedena statistika spolu s popisnou statistikou, kde výsledky jsou interpretovány do

přehledných tabulek a grafů. Druhá část je věnována výsledkům a poznatkům k výzkumným cílům a hypotézám.

# REŠERŠNÍ ČINNOST

## ALGORITMUS REŠERŠNÍ ČINNOSTI

### VYHLEDÁVACÍ KRITÉRIA:

#### Klíčová slova:

**ČJ:** Fraktury- proximální femur- klasifikace fraktur- osteosyntéza –TEP- CKP-PFN – výpočetní tomografie – RTG kyčelního kloubu- včasné komplikace

**AJ:** Fractures-proximal femur- osteosynthesis – TEP – CKP - PFN– computed tomography- X-ray of the hip joint – early complications

**Jazyk:** český a anglický

**Období:** 2005-2020

### DATABÁZE A DODATEČNÉ ZÁZNAMY Z JINÝCH ZDROJŮ:

MEDLINE, Complementary index, MEDVIK, EBSCOhost, OAster

### NALEZENO PO ODSTRANENÍ DUPLICITY - SCREENING:

Počet studií, které byly nalezeny 172

Počet duplikátů, které byly vyloučeny **51**

### SCREENING, HODNOCENÍ, KRITÉRIA HODNOCENÍ:

Počet zdrojů, které byly vyloučeny po screeningu názvu a abstraktu: 57

Počet zdrojů, které byly vyloučeny po screeningu plnotextu: 39

**Počet zdrojů, které byly zahrnuty pro DP: 16**

### SUMARIZACE VYUŽITÝCH DATABÁZÍ A DOHLEDANÝCH DOKUMENTŮ:

knižní zdroje, recenzované elektronické články, lékařské sborníky

**CELKEM POUŽITO: 16**

# 1 ANATOMIE FEMURU

Kost stehenní, femur, je nejmohutnější a největší kostí v lidském těle. Stehenní kost je tvořena ze čtyř částí: z hlavice, *caput femoris*, která přechází v krček, *collum femoris*, dále na femuru popisujeme tělo, *corpus femoris*, a kondyly, *condyli femoris*. Hlavice společně s oploštělým krčkem svírá tupý úhel  $125^\circ$  tzv. kapitokolodiafyzární úhel – CCD úhel. Osa krčku je rotována do antevertze. (Čihák R., 2008, s. 263-265), (Naňka O., Elišková M., 2009, s. 29)

Na hlavici popisujeme vkleslinu, *fovea capitis femoris*, umístěnou mírně dorzálně pro úpon vazy, *ligamentum capitis femoris*, s acetabulem. Na proximální části těla se nachází velký a malý chocholík. Trochanter major umístěn laterokraniálně a trochanter minor, umístěn mediálně. Oba trochantery jsou ventrálně spojeny kostěnou linií, *linea intertrochanterica*, a dorzálně hranou, *crista intertrochanterica*. *Corpus femoris* je mediokaudálně lehce prohnuté. Dorzálně pod trochanter major se nachází *tuberositas glutea*, pro úpon *musculus gluteus maximus*. Dále na těle popisujeme *linea aspera*, dvojitá čára sbíhající zadní stranou těla femuru, tvořena liniemi, *labium mediale* a *labium laterale*, které se distálně vytrácí a vytváří plochu, *facies poplitea*, která je distálně ukončena čarou *linea intercondylaris*. Ventrálně na těle femuru popisujeme pod trochanter minor čáru, *linea pectinea*, pro úpon svalu, *musculus pectineus*. Distální konec femuru se skládá z vnitřního kondylu, *condylus medialis*, a vnějšího kondylu, *condylus lateralis*. Kondyly jsou ventrálně spojeny kloubní plochou, *facies patellaris*, a vzadu odděleny pomocí jamky, *fossa intercondylaris*. (Čihák R., 2008, s. 263-265), (Naňka O., Elišková M., 2009, s. 29)

## 1.1 Kyčelní kloub

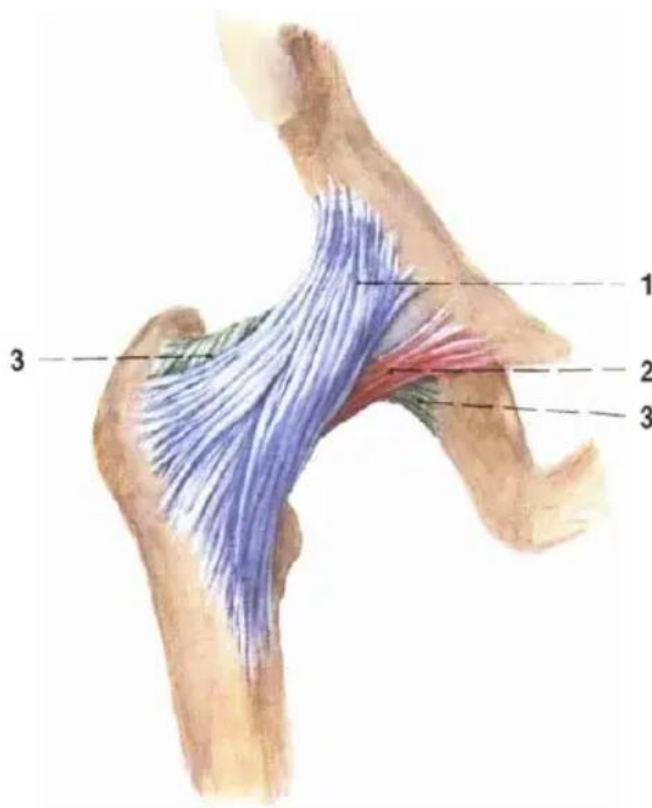
Kyčelní kloub, *articulatio coxae*, je tvořen hlavicí kosti stehenní a jamkou na kosti kyčelní, acetabulem. Acetabulum je hluboká jáma vybíhající v chrupavčitý lem. Hlavice femuru do acetabula dokonale zapadá, na styčných plochách se nachází *facies lunata*. Kloubní pouzdro je silné, zasahuje ventrálně na *linea intertrochanterica* a dorzálně doprostřed délky krčku femuru. Stabilitu zaručují vazy:

**Ligamentum iliofemorale**- nejsilnější vaz v lidském těle, svou pevností zabraňuje zaklonění trupu vůči femuru. Rozpíná se od *spina iliaca anterior inferior* a vějířovitě se upíná na přední stranu *linea intertrochanterica*.

**Ligamentum ischiofemorale** – od *tuber ischiadicum* kosti sedací po zadní straně pouzdra k okraji *ligamentum iliofemorale*. Omezuje addukci a vnitřní rotaci v kloubu.

**Ligamentum pubofemorale** – od horního raménka stydké kosti až po dolní plochu pouzdra. Omezuje abdukci a zevní rotaci v kloubu.

**Zóna orbicularis** – pokračování lig. pubofemorale a lig. ischifemorale obtačí prstencovitě krček femuru, podchycující caput femoris. (Čihák R., 2008, s. 289-290), (Naňka O., Elišková M., 2009, s. 41)



Obr. 305. KLOUB KYČELNÍ; pravá strana; pohled zředu  
1 ligamentum iliofemorale  
2 ligamentum pubofemorale  
3 ligamentum ischiofemorale

*Obrázek 1 Kyčelní kloub*

(Zdroj: Čihák R., 2008, s.289)

### 1.1.1 Svalstvo kyčelního kloubu

Přední svalovou skupinu tvoří svaly musculus psoas minor a musculus iliopsoas, který se skládá z dvou svalů. Musculus psoas major začínající od posledního hrudního a všech bederních obratlů a musculus iliacus začínající v jámě kyčelní. Oba svaly se spojují v jeden mohutný a upínají se v trochanter minor. Svaly přední skupiny zajišťují flexi kloubu důležitou pro chůzi. Flexi v kyčli napomáhají i svaly přední stehenní skupiny. (Čihák R., 2008, s.430- 431), (Sedlář M. et al., 2017, s. 12)

Zadní svalová skupina se skládá z mohutného musculus gluteus maximus, jeho funkcí je abdukce, addukce, zevní rotace a extenze. Zajišťuje především pohyb při skoku nebo pohyb ze sedu do stoje. Další svaly, které se podílejí na pohybu, jsou musculus tensor fasciae latae, m. gluteus medius, m. gluteus minimus, m. piriformis, m. obturatorius internus. (Čihák R., 2008, s. 431-435), (Sedlář M. et al., 2017, s. 12-14)

### **1.1.2 Cévní zásobení**

Na tepenném zásobení oblasti proximálního femuru se podílí větve z povodí a. femoralis, a to především větve a. profunda femoris, a. circumflexa femoris medialis a a. circumflexa femoris lateralis. Tyto větve v oblasti krčku vytvářejí anastomózu. Z okruhu poté vedou koncové větve směrem k hlavici zpravidla ve třech, výjimečně ve čtyřech synoviálních řasách – Weitbrechtova retinakula. Do okruhu se mnohdy zapojují také a. glutea superior et inferior. (Sedlář M. et al., 2017, s. 14), (Skála-Rosenbaum J., Džupa V. et al., 2019, s. 42-44)

## **1.2 Biomechanika kyčelního kloubu**

Biomechanika proximálního femuru má význam pro operační postup, klinickou praxi, vývoj kvalitního osteosyntetického materiálu a kloubních náhrad. Pro pochopení biomechaniky poranění je potřeba zhodnotit stabilitu, resp. nestabilitu zlomeniny proximálního konce femuru, která závisí na mechanismu vzniku traumatu, velikosti energie, anatomické stavbě a samotné kvalitě kostí. Znalost těchto jednotlivých biomechanických vlivů a dodržování správných biomechanických principů při operacích je základem úspěšné léčby a minimalizací komplikací. (Sedlář M. et al., 2017, s. 15), (Skála-Rosenbaum J., Džupa V. et al., 2019, s. 47-51)

Stavebně se jedná o jednoduchý kulovitý omezený kloub. Pro možné pohyby v kloubu vycházíme ze vzpřímeného postoje. Možné pohyby jsou: extenze v rozsahu do 13°, flexe v rozsahu zhruba do 130° se současnou flexí kolenního kloubu, abdukce do 40° a addukce do 10°. Zevní rotace do 15° a vnitřní do 35°, rotace významně lepší při současné flexi. Na kyčelní kloub je přenášena váha celého těla, proto nejčastěji v tomto kloubu dochází k opotřebenosti (coxarthrosis) spolu s kolenním kloubem. K intenzivnějšímu náporu na kloub dochází při chůzi, běhu a především při skákání, nárazech a dopadech na zem. Proximální konec femuru je zatížen hned několika druhy silových účinků. Mezi ně patří reakční síla, přenos hmotnosti horní poloviny těla na femur. Dále svalové síly, které udržují trup a vykonávají daný pohyb. Tyto síly mají za následek velké namáhání kyčelního kloubu jako je komprese, která vede k zatížení

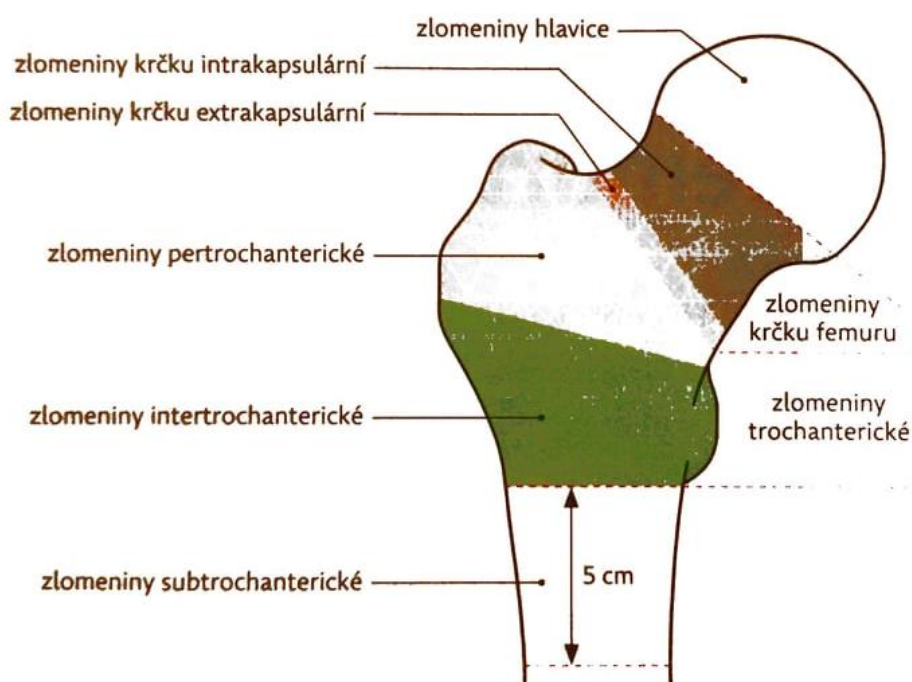
kloubní chrupavky, tah, při kterém je v místě svalových úponů zatížena kostní tkáň a dále ohyb a torze. (Sedlár M. et al., 2017, s. 15), (Skála-Rosenbaum J., Džupa V. et al., 2019, s. 47-51)

Podle Pauwelsových studií je kyčelní kloub zatěžován staticky intermitentním tlakem, a zároveň dynamickým tahem svalů. Vstoje na obou končetinách je tělesná váha rozložena, vstoje na jedné nebo při stejné fázi kroku působí síla na kyčelní kloub o velikosti čtyřnásobku tělesné hmotnosti. U varózní kyčle (kolodiafyzární úhel pod  $120^\circ$ ) je působení menší, naopak u valgózní (kolodiafyzární úhel nad  $135^\circ$ ) je působení sil ještě větší. (Sedlár M. et al., 2017, s. 15)



## 2 TYPY FRAKTUR PROXIMÁLNÍHO FEMURU

Fraktury krčku se řadí mezi běžná a v posledních letech i vcelku častá poranění, především kvůli rostoucímu střednímu věku populace. Fraktury proximálního femuru nejčastěji dělíme na fraktury hlavice, které jsou mnohdy spojovány i s poraněním acetabula, dále pak fraktury krčku nebo trochanterického masivu. Samotná klasifikace zlomenin prošla během let značného vývoje, pro novější klasifikaci bylo zásadní zavedení RTG snímků do klinické praxe. Správné dělení zlomenin dle anatomické lokalizace, lomné linie, komunikace či dislokace je důležité pro správné stanovení terapie ať osteosyntézy, či aloplastiky. (Skála-Rosenbaum J., Džupa V. et al., 2019, s. 61), (Čech O., Douša P. et al., 2016, s. 271-272)



Obrázek 2 Základní rozdělení zlomenin

(Zdroj: Skála-Rosenbaum J., Džupa V. et al., 2019, s. 62)

### 2.1 Zlomeniny hlavice femuru

Vzácný typ zlomenin vznikající následkem vysokoenergetického traumatu, jako jsou například autonehody. Jsou spojovány s luxací v kyčelním kloubu a to okolo 7% u traumatických luxací kyčle. Tento typ zlomeniny bývá typičtější pro mladší pacienty a na rozdíl od ostatních zlomenin krčku stehenní kosti postihuje chrupavčitou část hlavice stehenní kosti, tak i acetabula. Při dislokaci hlavice dochází k odlomení a destrukci acetabula nebo k jeho částečné dislokaci, zřídka dochází k současné fraktuře krčku femuru. Podle mechanismu vzniku

je fraktura doprovázena kontuzí svalstva a hematodem. Tento typ zlomeniny je standardně indikován k CT vyšetření k doplnění klasických RTG snímku, které nemusí vždy odhalit přesný typ zlomeniny. Incidence těchto fraktur je naštěstí poměrně malá.

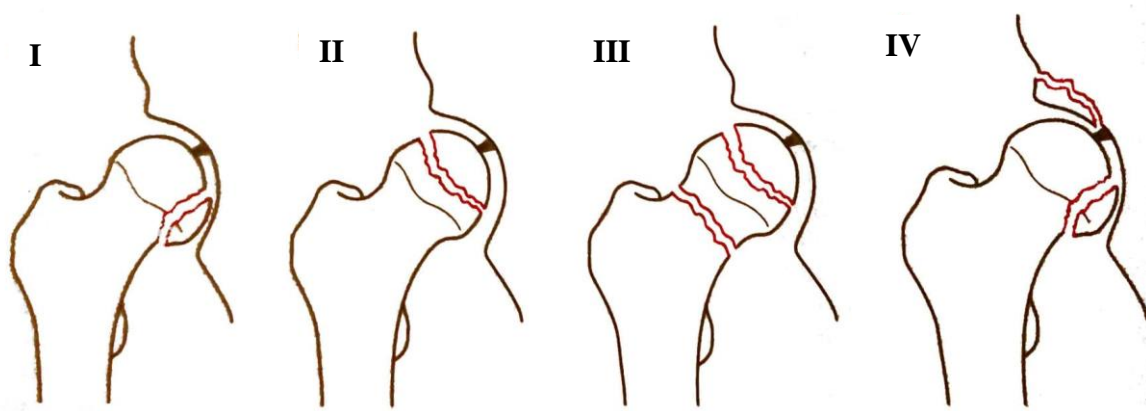
### 2.1.1 Pipkinova klasifikace

Dnes nejpoužívanějším schématem, pro svoji jednoduchost a dobrým terapeutickým vodítkem. Nedostatky této klasifikace jsou především v absenci klasifikace přední luxace kyčle. Schéma zahrnující i přední luxaci kyčle je Brumbackova klasifikace, která se běžně nepoužívá pro svoji složitost a nezohledňování stupně poranění kloubní plochy. Pipkinova klasifikace rozděluje zlomeniny hlavice na čtyři typy: (Skála-Rosenbaum J., Džupa V. et al., 2019, s. 114-115), (Sedlár M. et al., 2017, s. 20), (Hoza P., Hála T. et al., 2008, s. 393)

- Typ I – fraktura a dislokace procházející distálně od úponu lig. capitis femoris.
- Typ II – fraktura a dislokace proximálně od úponu lig. capitis femoris.
- Typ III – Typ I nebo II spojený se současnou frakturou krčku femuru.
- Typ IV – Typ I nebo II společně s frakturou zadní stěny acetabula (nejčastější fraktura).

Tato základní klasifikace byla doplněna o podrobnější a přesnější k následnému ošetření o čtyři podtypy:

- Typ A – fraktura acetabula s chondrální lézí caput femoris.
- Typ B – fraktura acetabula s osteochondrální frakturou caput femoris.
- Typ C – fraktura acetabula s impresí caput femoris.
- Typ D – „fraktura acetabula spojená s přítomností velkého fragmentu hlavice silnějšího než 1 cm.“ (Skála-Rosenbaum J., Džupa V. et al., 2019, s. 115)



Obrázek 3 Pipkinova klasifikace

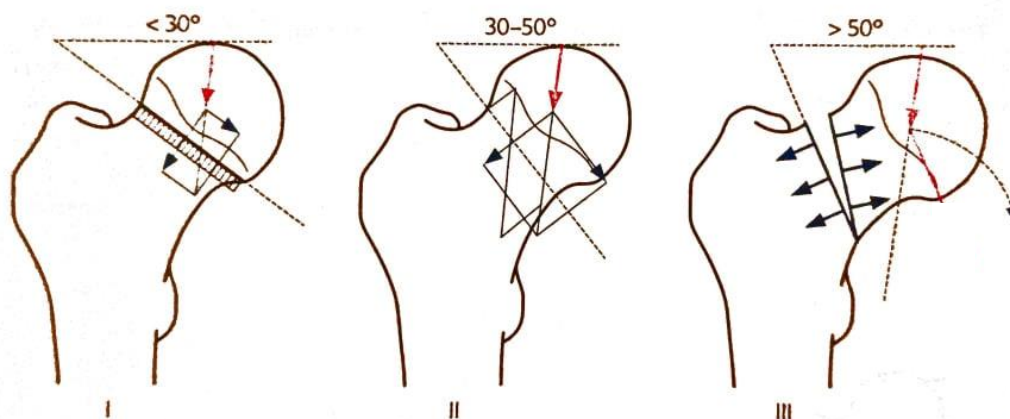
(Zdroj: Skála-Rosenbaum J., Džupa V. et al., 2019, s. 62)

## 2.2 Zlomeniny krčku femuru

Jedná se o jeden z nejčastějších typů zlomeniny proximální části stehenní kosti, typická pro starší pacienty s osteoporózou po triviálním úrazu. Tento typ poranění potřebuje co nejpřesnější diagnostiku a stanovení léčby podle toho, zda je cílem zachování kyčelního kloubu s dobrou funkcí a dobrým výsledkem pro běžný život nebo dát přednost částečné či úplné náhradě kyčelního kloubu. Zlomeniny podle lokalizace lomné linie dělíme na intrakapsulární, zde patří subkapitální a mediocervikální fraktury, které představují velké riziko poškození cévního zásobení a rozvoj avaskulární nekrózy hlavice. Druhým typem podle lomné linie jsou extrakapsulární zlomeniny (bazicervikální). Pro hodnocení se používají nejčastěji dvě klasifikace a to dle Pauwelse, která hodnotí průběh lomné linie a biomechaniku krčku, je založená na stabilitě zlomeniny. Druhá používaná klasifikace je dle Gardena, která zohledňuje dislokaci kostních trámčů a riziko vzniku avaskulární nekrózy. (Skála-Rosenbaum J., Džupa V. et al., 2019, s. 65), (Hoza P., Hála T. et al., 2008, s. 393-394), (Čech O., Douša P. et al., 2016, s. 271-272)

### 2.2.1 Pauwelsova klasifikace

- Typ I – popis valgózní impakce hlavice femuru, fraktura relativně stabilní. Lomná linie svírá s horizontálou úhel do 30°. Abdukční zlomeniny převládají kompresní síly nad střížnými.
- Typ II – popisuje šikmou lomnou linii svírající s horizontálou úhel mezi 30° až 50°. Tyto zlomeniny jsou nestabilní, ale vzhledem k šikmému průběhu lomné linie poskytují větší stabilitu při osteosyntéze ve srovnání s typem III.
- Typ III – lomná linie s horizontálou svírá úhel od 50° a dosahuje až 90° v předozadní rovině. Problém těchto zlomenin je zasahování lomné linie v kranální části do přechodné zóny mezi chrupavčitou částí hlavice a krčku, to vede většinou k přerušení epifyzálních cév vstupujících v tomto místě do hlavice femuru. Tyto zlomeniny jsou proto vysoce nestabilní a jejich repozice je velmi obtížná, v mechanismu převládají střížné síly nad tlakovými. (Hoza P., Hála T. et al., 2008, s. 393-394), (Čech O., Douša P. et al., 2016, s. 272)



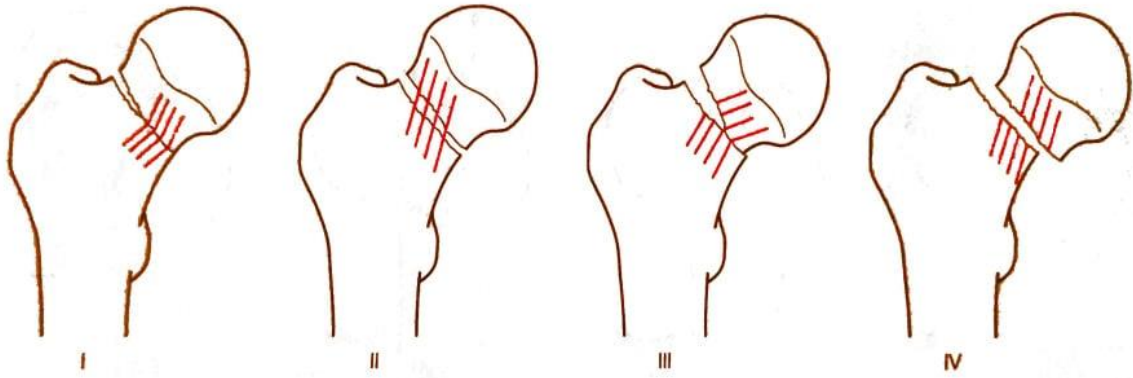
Obrázek 4 Pauwelsova klasifikace

(Zdroj: Skála-Rosenbaum J., Džupa V. et al., 2019, s. 63)

### 2.2.2 Gardenova klasifikace

Dnes nejčastěji používaná klasifikace zlomenin krčku stehenní kosti. Její hlavní výhoda je snadná interpretace. V praxi často dochází k souhrnnému označení nedislokované zlomeniny s dobrou prognózou pro typ I a II. Fraktury typu III a IV jsou označovány jako dislokované s horší prognózou pro zachování vlastního kloubu. Fraktury se dělí do čtyř stupňů podle dislokace kostních trámců a riziko vzniku avaskulární nekrózy.

- Garden I – směr trámců neporušen, nekompletní zlomenina krčku.
- Garden II – úplná nedislokovaná zlomenina, přerušení tlakových trámců, kompletní porušení mediální kortikalis krčku, které jde vidět na RTG snímku.
- Garden III – úplná částečně dislokovaná zlomenina, fragmenty jsou spojené. Směr tlakových trámců je porušen, hlavice je skloněna do varozity s porušením kloubního pouzdra, vysoké riziko vzniku avaskulární nekrózy.
- Garden IV – kompletní zlomenina s úplnou dislokací a volnými fragmenty. Hlavice zůstává v acetabulu, distální fragment je však kompletně separován od hlavice. Největší riziko vzniku avaskulární nekrózy. (Skála-Rosenbaum J., Džupa V. et al., 2019, s. 65), (Hoza P., Hála T. et al., 2008, s. 394)



Obrázek 5 Gardenova klasifikace

(Zdroj: Skála-Rosenbaum J., Džupa V. et al., 2019, s. 66)

### 2.3 Zlomeniny trochanterického masivu

Tyto zlomeniny dělíme na fraktury pertrochanterické a intertrochanterické. Pertrochanterický typ zlomeniny je charakterizován, směrem lomné linie, která zasahuje proximálně k velkému trochanteru a distálně k malému trochanteru. Při hodnocení je důležité především zhodnotit stabilitu. Stabilita je určena výškou laterální stěny velkého trochanteru, ta je určena vzdáleností referenčního bodu (3 cm pod tuberculum innominatum) k lomné linii pod úhlem  $135^\circ$  v neutrální rotaci při tahu končetiny. Při porušení laterální stěny dojde k rotační nestabilitě, proto se doporučuje před samotnou osteosyntézou změřit její tloušťku. Stěna pod 20,5 mm předurčuje dolomení v rámci per- či pooperačním léčby, díky to mu dochází k špatnému funkčnímu výsledku a k častějším reoperacím.

Intertrochanterické zlomeniny mají lomnou linii podobnou jako pertrochanterické, jen se liší umístěním. Lomná linie vede pod velkým trochanterem a vede pod malý trochanter, to znamená, že hlavní lomná linie vede vždy pod tuberculum innominatum. Repozice této zlomeniny bývá často obtížná pro zachovalé svalové úpony.

Subtrochanterické fraktury jsou podle umístění lomné linie řazeny k frakturám proximálního femuru, pokud se lomná linie nachází 3 cm pod malým trochanterem. Ostatní fraktury jsou řazeny k frakturám diafýzy femuru. (Skála-Rosenbaum J., Džupa V. et al., 2019, s. 68), (Hoza P., Hála T. et al., 2008, s. 394)

### 2.4 AO klasifikace

System, který byl vytvořen skupinou autorů pod vedením Maurice E. Müllera v roce 1990. Klasifikace třídění zlomenin nejen femuru, které kombinují popisnou i terapeutickou

směrnici. K jednotlivým typům zlomeniny je přiřazen alfanumerický kód. Pro femur je přiřazeno číslo 3, pro proximální segment číslo 1. Fraktury hlavičky femuru jsou označovány písmenem C, fraktury krčku písmenem B a fraktury trochanterického masivu písmenem A. V tabulce č. 1 je přehled AO klasifikace fraktur proximálního femuru spolu s podskupinami. Pro bazicervikální zlomeniny nebyla podskupina vytvořena. U fraktur hlavičky je klasifikace vytvořena uměle, na rozdíl od ostatních lokalit a nezahrnuje všechny typy poranění a nemá takovou praktickou výpovědní hodnotu jako ostatní. (Skála-Rosenbaum J., Džupa V. et al., 2019, s. 68), (Čech O., Douša P. et al., 2016, s. 272)

## **2.5 CT klasifikace**

Při použití výpočetní tomografie (dále CT) nelze používat standardní klasifikaci jako při RTG zobrazení, kde dochází k sumaci obrazu. CT slouží především k upřesnění typu zlomeniny, jasnější představě o morfologii zlomeniny a snadnější rozpoznání rizikových fraktur. V budoucnu se očekává častější používání CT metody v rámci předoperačního plánování. Používá se tzv. area kalsifikace, která rozděluje proximální femur na čtyři oblasti, které jsou od sebe odděleny třemi liniemi. První linie vede středem krčku, druhá linie vede na rozhraní krčku a trochanterické oblasti, třetí linie směřuje k tuberculum innominatum. Pokud je lomná linie čistě v dané oblasti označuje se jako „pure area fracture“, pokud zasahuje do více oblastí je označena jako přechodná mezi danými zónami. Pure 1 pro fraktury krčku, pure 2 pro bazicervikální fr., pure 3 pro pertrochanterické fr. a pure 4 pro subtrochanterické fraktury. (Skála-Rosenbaum J., Džupa V. et al., 2019, s. 69)

Tabulka 1 přehled AO klasifikace

AO klasifikace	Fraktura	Označení	Podskupina
<b>Fraktury subtrochanterického masivu 31A</b>	Petrochanterická fraktura bez poškození laterální stěny	<b>31A1</b>	<b>31A1.1</b> – jednoduchá fr. <b>31A1.2</b> – dvou fragmentová fr. <b>31A1.3</b> – více fragmentová fr.
	Petrochanterická fraktura s poškození laterální stěny	<b>31A2</b>	<b>31A2.2</b> – s jedním mezifragmentem <b>31A2.3</b> – s více než jedním mezifragmentem
	Intertrochanterické fraktura	<b>31A3</b>	<b>31A3.1</b> - jednoduchá šikmá fr. <b>31A3.2</b> – jednoduchá příčná fr. <b>31A3.3</b> - více fragmentová fr. nebo s klínovitým mezifragmentem
<b>Fraktury krčku femuru 31B</b>	Subkapitální fraktura	<b>31B1</b>	<b>31B1.1</b> – valgózně impakční fr. <b>31B1.2</b> – nedislokovaná fr. <b>31B1.3</b> – dislokovaná fr.
	Transcervikální fraktura	<b>31B2</b>	<b>31B2.1</b> – s jednoduchou lomnou linií <b>31B2.2</b> – transcervikální s tříštvou zónou <b>31B2.3</b> – střížná zlomenina
	Bazicervikální fraktura	<b>31B3</b>	-
<b>Fraktury hlavice femuru 31C</b>	Štěpná a avulzní fr.	<b>31C1</b>	<b>31C1.1</b> – fr. s avulzí ligamenta <b>31C1.2</b> – fr. pod ligamentem <b>31C1.3</b> – fr. nad ligamentem
	Depresní fraktura	<b>31C2</b>	<b>31C2.1</b> – posterosuperiorně <b>31C2.2</b> – anterosuperiorně <b>31C2.3</b> - superolaterálně
	Kombinované fraktura	<b>31C3</b>	<b>31C3.1</b> – štěpná + deprese spongiózy hlavice <b>31C3.2</b> – štěpná + subkapitální fr. <b>31C3.3</b> – deprese spongiózy hlavice + fr. krčku

## 3 DIAGNOSTIKA

Typický klinický obraz zlomeniny proximálního femuru je zkrácená, zevně rotovaná, bolavá končetina při sebemenším pohybu v kyčelní oblasti. Výjimku tvoří skupina pacientů se zaklíněným typem fraktury, kdy nemusí dojít k zevní rotaci kyčelního kloubu, tito pacienti jsou někdy schopni končetinu i například při chůzi zatěžovat a lékařskou péči vyhledávají pro přetrvávající bolesti. (Sedlář M. et al, 2017, s.26-27)

Při podezření na frakturu či luxaci kyčelního kloubu je metodou první volby pořízení rentgenových snímků. Někdy pro sumaci a nepřehlednost v dané oblasti je doplněno vyšetření pomocí výpočetní tomografie, které slouží pro úplné a přesné stanovení diagnózy, zhodnocení rozsahu zlomeniny, a díky to mu zvolení co nejlepšího léčebného postupu.

### 3.1 Rentgenové vyšetření

Rentgenové snímky patří mezi základní vyšetření. Jedná se o jednu z nejstarších radiodiagnostických metod, kdy pro potvrzení fraktury zhotovujeme snímky kyčelního kloubu ve dvou základních projekcích, a to v předozadní projekci (AP projekce) a v projekci poloaxiální. Při podezření na trauma kyčelního kloubu se standardně zhotovuje snímek celé pánve pro vyloučení fraktur pánve. (Svoboda M., 1976, s. 608), (Ort J., Strnad S., 1997, s. 8-9)

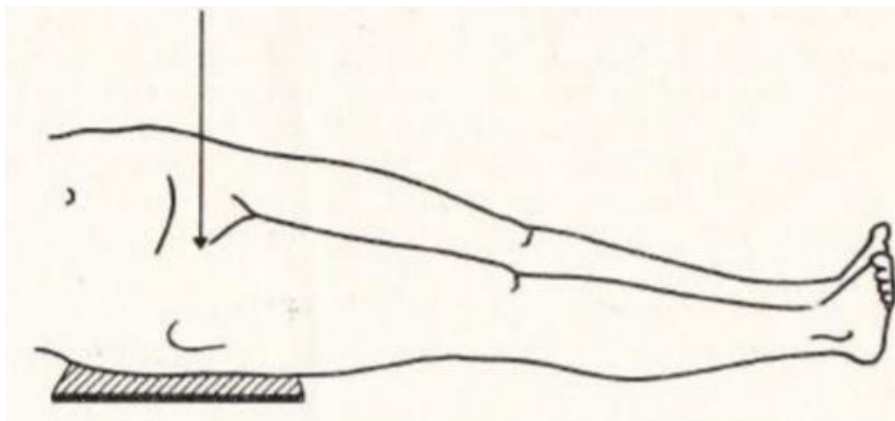
#### 3.1.1 Předozadní projekce kyčelního kloubu

Provádí se vleže na stole s Buckyho clonou. Dolní končetiny jsou natažené a mírně od sebe vzdálené. Vyšetřovaná kyčel se nachází ve středu stolu. Nohy jsou jemně rotovány tak, aby prsty nohou se dotýkaly a paty byly od sebe oddáleny. Při této poloze je zajištěné fyziologické zobrazení kyčelního kloubu v acetabulu, avšak při podezření na zlomeninu pacient tuto pozici nezvládne provést a snímek se provádí dle možností. Centrální paprsek míří kolmo na detektor a je centrován na střed tříselné rýhy příslušného kyčelního kloubu. V rámci radiační ochrany použijeme vykrytí gonád u lidí v produktivním věku či u dětí, zároveň, ale dbáme, aby nedošlo k vykrytí kyčelního kloubu. Na správném provedeném snímku musí být zachycen celý kyčelní kloub včetně jamky a hlavice a obou trochanterů, dále by měl být zachycen část kyčelní kosti a příslušná stydká kost se symfýzou. (Svoboda M., 1976, s. 608), (Ort J., Strnad S., 1997, s. 69-70)

V případě snímku pánve provádíme projekci stejně pouze rozcloníme primární svazek záření na celou pánev. Centrální paprsek míří zhruba 5cm nad spojnici symfýzy, tak aby byl zachycen horní okraje hřebenu obou kyčelních kostí. Vykrytí gonád nepoužíváme, jelikož by mohlo dojít k vykrytí fraktur v oblasti stydkých kostí.



Na rentgenogramu se hodnotí postavení hlavice v kloubu, šířka kloubní štěrbiny, dno acetabula a struktura hlavice femuru. Dále pak umístění lomné linie proximálního femuru, popřípadě fraktury stydkých kostí, nejčastěji v oblasti ramének, hodnocení lopat kyčelní kostí a kosti křížové, se fraktura nejčastěji vyskytuje v oblasti massa lateralis kosti křížové. (Svoboda M., 1976, s. 608), (Ort J., Strnad S., 1997, s. 69-70)

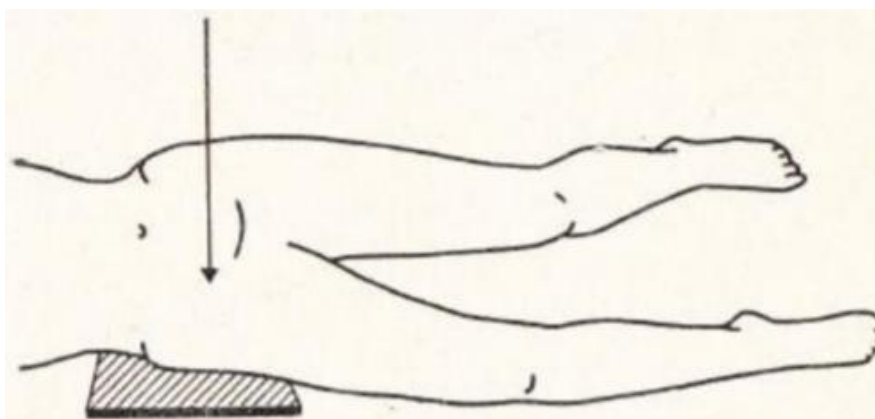


Obrázek 6 Předozadní projekce

(Zdroj: Svoboda M., 1976, s. 608)

### 3.1.2 Poloaxiální projekce kyčelního kloubu

Projekce dle Lauensteina, kdy pacient leží na zádech na vyšetřovacím stole. Nevyšetřovaná končetina je nadzdvížena o 45° a podložena fixační pomůckou, aby nedošlo během snímkování k pohybu. Vyšetřovaná končetina je ohnuta mírně v koleni a v kyčelním kloubu spolu se zevní rotací v kloubu, tak aby koleno bylo vytáčeno laterálně. Centrální paprsek míří na střed třísla. Na snímku musí být zachycen kyčelní kloub v celém rozsahu. (Ort J., Strnad S., 1997, s. 70- 71)



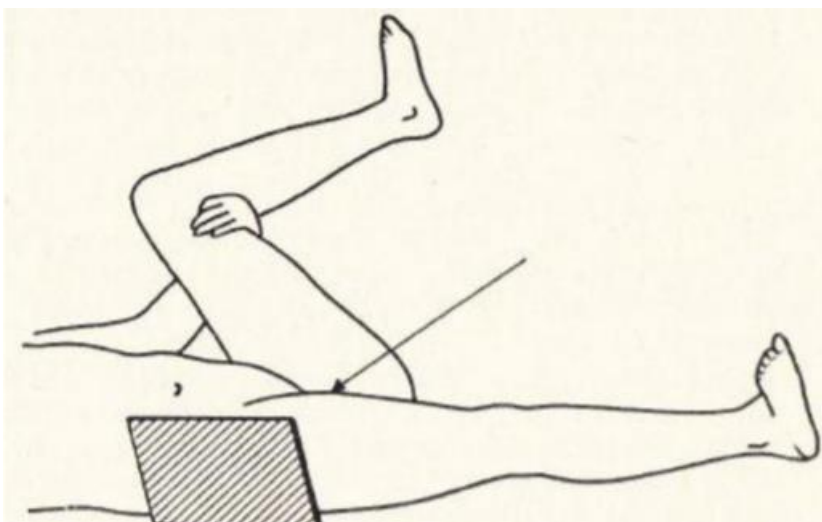
Obrázek 7 Poloaxiální projekce

(Zdroj: Svoboda M., 1976, s. 608)

### 3.1.3 Axiální projekce

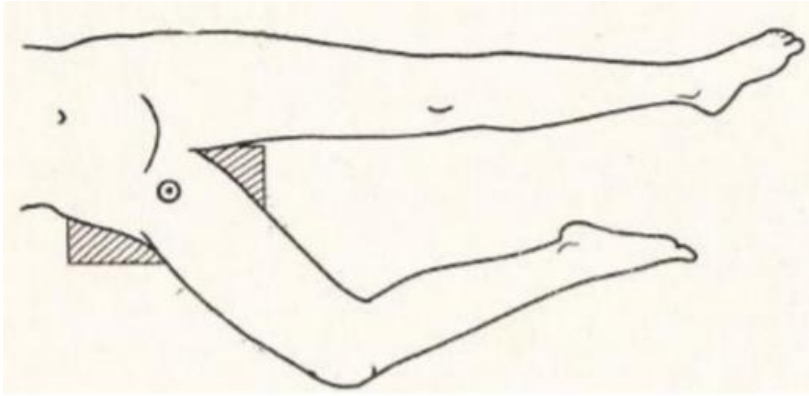
Pacient leží na vyšetřovacím stole na zádech. Vyšetřovanou nohu má nataženou s mírnou vnitřní rotací. Nevyšetřovanou končetinu je zdvižená a ohnuta v koleni, pacient končetinu přitahuje k tělu, pokud nelze stačit, když je noha zdvižená a podložena. Detektor je umístěn rovnoběžně s krčkem femuru, co nejbližší k pacientovu tělu. Centrální paprsek míří horizontálně a kolmo na střed krčku femuru z mediální strany. Pro jednodušší provedení se mnohdy provádí projekce s vertikálním paprskem, který míří kolmo na střed krčku femuru. Poloha pacienta je na zádech, kdy vyšetřovaná končetina je mírně abdukována jak v kyčelním, tak kolenním kloubu. Končetina je položena na laterální stranu s dorzem nohy na stole. (Ort J., Strnad S., 1997, s. 73)

Při všech projekcích je nutno dbát na zdravotní a celkový stav snímkaného a snažit se provést projekci co nejpřesněji to jde, není však vhodné pacienta dávat nebo nutit do momentálně bolestivých a nezvládnutelných poloh.



Obrázek 8 Axiální projekce horizontálním paprskem

(Zdroj: Svoboda M., 1976, s. 608)



Obrázek 9 Axiální projekce s vertikálním paprskem

(Zdroj: Svoboda M., 1976, s. 608)

### 3.2 Výpočetní tomografie

Výpočetní tomografie dále jen CT se v případě diagnostiky zlomenin proximálního femuru používá zřídka. A to tehdy, kde na RTG snímcích nelze frakturu jednoznačně potvrdit nebo nelze dobře zhodnotit rozsah fraktury, zejména u fraktur subkapitálních a fraktur krčku femuru. K hlavním indikacím patří zobrazení zlomeniny, klasifikace zlomeniny nebo předoperační plánování. V dnešní době se využívá multidetektorové CT. MDCT přístroj pak může mít od 4 po 320 řad detektorů. Stále nejpoužívanější je MDCT přístroj s 64 detektory. V poslední době došlo k výměnám a instalacím CT přístroje se 128 detektory, které poskytují lepší rozlišení jak prostorové, tak časové. Další možností dosažení kvalitnějších dat je použití dvou zdrojů CT (Dual-Source CT). Principem metody je umístění dvou rentgenek do gantry, které obvykle spolu svírají úhel 90°. Jedna s napětím nižší okolo 80 nebo 100 kV a druhá s napětím vyšším 140 kV. Důvodem použití dvou energií je rozdílná absorpce jednotlivými prvky při použití nižší a vyšší energie záření. Přičemž celková dávka záření je jen mírně anebo vůbec nepřevyšuje dávku záření s použitím jedné rentgenky, a to díky tomu, že pro hodnocení obrazů se používá sumační zobrazení těchto dvou energií s ekvivalentní hodnotou 120 kV. (Vomáčka J. et al., 2015, s. 42- 44), (Prokop M, Galanski M., 2003, s. 10)

#### 3.2.1 Princip CT vyšetření a vznik obrazu

CT přístroj je složen ze dvou hlavních částí a to z gantry, kde se nachází rentgenka se systémem detektorů, a z vyšetřovacího stolu pro uložení a posun pacienta během vyšetřování. Během vyšetřování dochází ke spirálnímu náběru dat, kdy dochází k plynulému pohybu vyšetřovacího stolu skrze gantry se synchronním pohybem rentgenky a soustavy detektorů.

Spirálním skenování předcházeli sekvenčním náběh dat, kdy docházelo střídavě k pohybu stolu a až poté k pohybu rentgenky se soustavou detektorů. Díky rotaci rentgenky a detektorů prochází rentgenové záření jednotlivými vrstvami sledovaného objemu pod různým úhlem. Rentgenový svazek je tenký a kolimovaný do tvaru vějíře. Velikost kolimace nám určuje tloušťku jednotlivých řezů. Po průchodu záření dopadají na detektor oslabené svazky záření. Při průchodu vyšetřovaným objemem dochází k atenuaci (absorpci), která je definována jako celkové zeslabení množství záření po průchodu objektem. (Vomáčka J. et al., 2015, s. 42- 44), (Ferda J., Mírka H. et al., 2009, s. 20-21)

Data z detektorů se nazývají raw data a jsou dále počítačově zpracovávána, výsledky číselných hodnot jsou převáděny do stupňů šedi pomocí Hounsfieldovy stupnice na škále od - 1000 HU (vzduch) do +3096 HU (kov), hodnota 0 HU je přiřazena vodě, tuk má hodnoty -50 až - 150 HU, pro měkké tkáně +25 až +75 HU, koagulovaná krev kolem +80 HU, kalcifikace od +100HU a kompaktní kost dosahuje kolem + 1500HU. (Ferda J., Mírka H. et al., 2009, s. 14-15), (Prokop M, Galanski M., 2003, s. 4-5)

Jelikož lidským okem jsme schopni rozeznat pouze 16 odstínů šedi, je potřeba si vymezit oblast zájmu, a k tomu užité stupně šedi prostřednictvím tzv. windowingu, kdy dojde k výběru rozmezí HU jednotek neboli CT window (CT okna), kde střed okna se volí podle předpokládané denzity středu zájmu a šíře okna je určena minimální a maximální denzitou, které by střed zájmu mohl dosáhnout. (Ferda J., Mírka H. et al., 2009, s. 14-15), (Prokop M, Galanski M., 2003, s. 4-5)

CT vyšetření umožňuje získat dvojrozměrnou informaci v axiálním řezu, která se dále rekonstruuje do ostatních rovin nejčastěji do koronární a sagitální. V rámci postprocessingu je možnost vytvořit trojrozměrný obraz, který poskytuje objemové zobrazení sledovaného objemu z různých úhlů. (Ferda J., Mírka H. et al., 2009, s. 17)

### **3.2.2 CT postprocessing**

V postprocessingu se pomocí speciálního softwaru vytváří planární nebo prostorové rekonstrukce. Využívá se filtru tzv. kernelu, kdy jde o rekonstrukční algoritmus, který filtruje zpětnou projekci a kompenzuje tím vznikající artefakty. Existují dva typy filtru sharp (tvrdý kernel) nebo smooth (měkký kernel), jejichž volbou je ovlivněna výsledná podoba obrazu. Při volbě sharp kernelu dojde k zvýraznění hran a obrazu, ale vzroste i šum, používá se na kostní struktury. Při použití smooth dojde k redukci šumu v obraze, ale zároveň zvyšuje neostrost hran a obrazu, používá se pro zobrazení měkkých tkání. Slouží k upřesnění diagnostické informace.

Mezi nepoužívanější metody postprocessingu skeletu se používá MPR a VRT. (Prokop M, Galanski M., 2003, s. 4)

Multiplanární rekonstrukce (MPR) umožňuje dvourozměrnou rekonstrukci pomocí denzity jednotlivých axiálních obrazů nebo z hrubých dat. Rekonstrukci lze provádět v libovolných rovinách bez ztráty prostorového rozlišení. Nejčastější orientací MPR jsou rovina koronární a sagitální. Kvalita závisí na šíři kolimace a incrementu, míra překrývání axiálního řezu. (Ferda J., Mírka H. et al., 2009, s. 58-59), (Prokop M, Galanski M., 2003, s. 48)

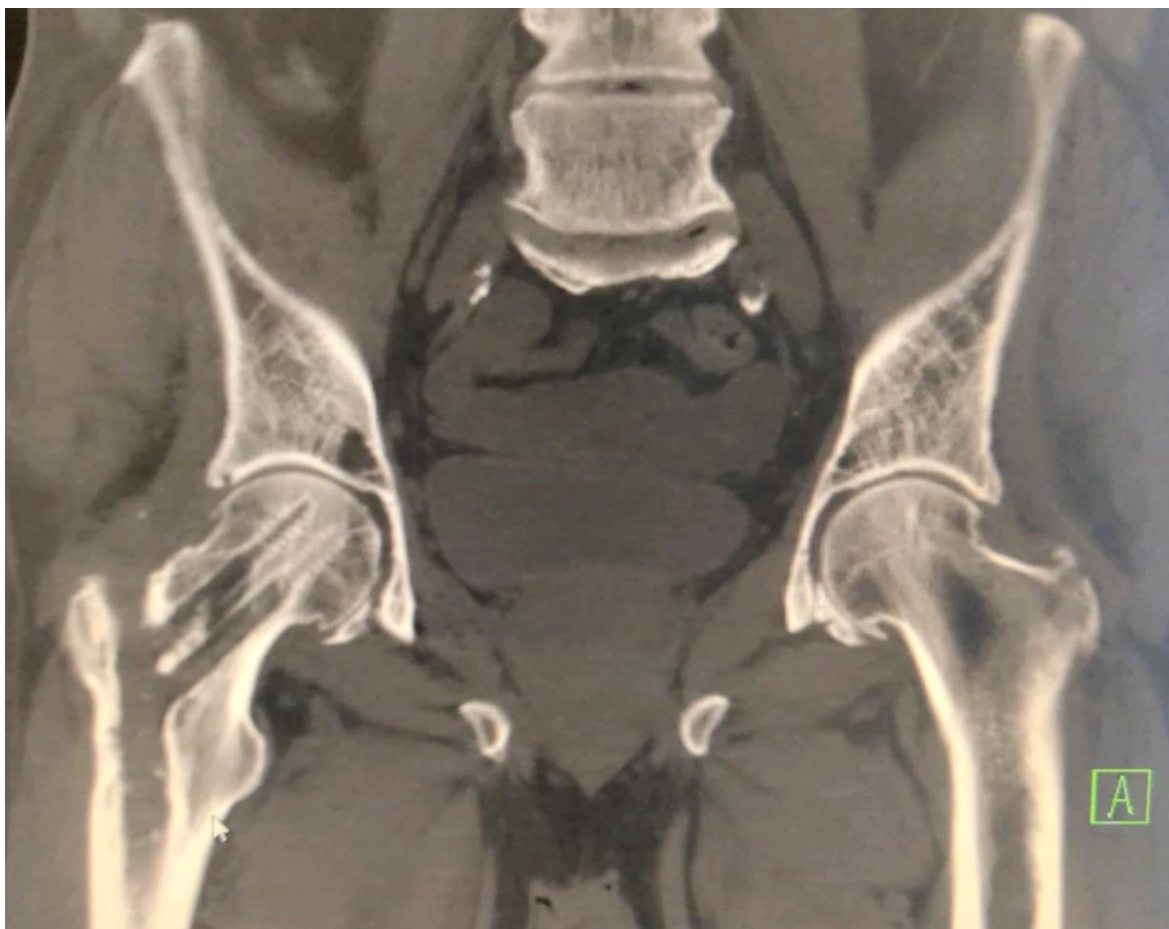
Volume rendering technique neboli VRT rekonstrukce poskytuje objemové zobrazení pomocí denzitního intervalu. K různým HU je přiřazena různá barva, průhlednost a sytost. Intenzita barvy odpovídá denzitě vyšetřované oblasti. Pro zobrazení lomných linií u skeletu se nepoužívá rekonstrukční algoritmus pro potlačení rozhraní, jelikož by mohlo dojít k zamaskování lomné linie. (Prokop M, Galanski M., 2003, s. 78), (Ferda J., Mírka H. et al., 2009, s. 64-65)

### 3.2.3 CT protokol

Pacient po příjezdu na CT pracoviště je seznámen s vyšetřením a podepisuje souhlas s rentgenovým zářením. Při zobrazení poraněného skeletu není zapotřebí vyplňovat informovaný souhlas s podáním kontrastní látky, jelikož nedochází k její aplikaci. Pacienta opatrně uložíme na vyšetřovací stůl na záda a zajistíme co nejpohodlnější polohu, můžeme si pomoci fixačními pomůckami, tak abychom zamezili vzniku pohybových artefaktů a eliminovali eventuální opakování vyšetření. Z vyšetřované oblasti odstraníme všechny předměty, které by mohly vytvářet artefakty a znehodnotit výsledný obraz, všechny kovové předměty jako jsou mince, klíče, opasek, kovové knoflíky, zipy atd. Rozsah vyšetření volíme z topogramu vytvořeného v předozadní projekci. Při podezření na traumatické poškození kyčelního kloubu volíme takový rozsah, aby byla zachycena celá pánev, např. pro vyloučení fraktur ramének stydké kosti apod., až do minimálně 1/3 délky stehenní kosti.

Standardizovaný protokol používá napětí 120 kV a proud 150 mAs. Kolimace a tedy i šíře vrstvy se pohybuje okolo 0,6 – 0,75mm, s pitch faktorem 1 a inkrementem 0,4 – 0,6 mm. Rekonstrukční algoritmus pro HRCT a pro měkké tkáně. Výsledný obraz má jednotlivé vrstvy široké 1,5 mm nebo 3 mm. Pro hodnocení skeletu se obraz prohlíží v CT okně se šíří okna 1500 a středem 300 v základních rovinách. (Ferda J., Mírka H. et al., 2009, s. 194-195) V axiální rovině rekonstrukce celé oblasti i spolu s pávní. V koronární, sagitální popřípadě v rovině dle osy kosti rekonstruujeme pouze postiženou oblast v okolí kyčelního kloubu, není potřeba celá pánev. Při VRT rekonstrukci můžeme substrahovat části skeletu pro lepší

přehlednost, při použití algoritmu s potlačením rozhraní často zanikají některé lomné linie. Samotný protokol nemusí být všude stejný, každopádně musí splňovat národní nebo regionální radiologické standardy. Nastavení parametrů, závisí na zvyku pracoviště, tak na typu CT přístroje, kdy každý výrobce používá jiný software a nastavení parametrů. Důležité je získat optimální výsledný obraz s co nejmenší možnou radiací dávkou pro pacienta.



*Obrázek 10 CT pánve v koronárním řezu, pravý kyčelní kloub po extrakci PFN, levý kyčelní kloub s abrupcí velkého trochanteru  
(Zdroj: PACS nemocnice Třinec)*

## 4 LÉČBA, OPERAČNÍ METODY

Výsledek léčby zlomenin proximálního femuru je ovlivněn mnoha faktory, jako je typ zlomenin, věk, celkový zdravotní stav pacienta, kvalita kosti a kyčelního kloubu před zlomeninou, mobilita pacienta a v neposlední řadě i jeho psychický stav. Po správné volbě operační techniky a výběr správného typu implantátu je velká šance dosažení požadované stability s obnovou funkce kyčelního kloubu a návratu k běžnému životu, u starších pacientů k záchraně života.

Volba operačního postupu závisí kromě typu zlomeniny, ale také především na zkušenostech, vybavení. Z naprosté většiny je nutné fraktury proximálního femuru řešit operačně, ale i zde existuje možnost řešení fraktur volbou konzervativní léčby. (Skála-Rosenbaum J., Džupa V. et al., 2019, s. 93), (Hoza P., Hála T. et al., 2008, s. 395), (Čech O., Douša P. et al., 2016, s. 281-282)

Konzervativní léčbu volíme pouze u stabilních zaklíněných zlomenin krčku typu Pawels I, Garden I a II. Předpoklad úspěšné léčby je spolupracující pacient, který přísně dodržuje léčebné nařízení jako je odlehčování končetiny, dlouhodobý klid na lůžku, pravidelné kontroly se zhotovením rtg snímku. Konzervativní postup je indikován také u pacientů, kteří dlouhodobě před úrazem nebyli schopni chodit, nebo zdravotní stránka pacienta nedovoluje operaci. V těchto případech je tento postup vynucený, paliativní. Výsledkem konzervativního postupu je omezená funkčnost, pakloub, zkrácení končetiny a sníženou mírou soběstačnosti. Proto je snahou každého pracoviště připravit pacienta k operaci, jelikož důsledky a komplikace s dlouhodobé imobilizace jsou mnohdy závažnější než samotná narkóza. Vzhledem k vysoké mortalitě konzervativně léčených zlomenin je možné indikaci k operaci považovat za vitální. V rámci pooperační péče je potřeba věnovat pozornost správnému hojení, mobilizaci a vertikalizaci pacientů. U starších pacientů je potřeba dlouhodobá ošetrovatelská péče a spolupráce jak pacienta, tak rodiny. Mezi komplikace řadíme vznik infekcí, zápal plic, rozvoj imobilizačního syndromu, flebotrombóza, embolizace, špatné hojení ran nebo dekubity. Mezi specifické komplikace vznik pakloubu, zhojení ve varozitě a avaskulární nekróza hlavice femuru. (Čech O., Douša P. et al., 2016, s. 271-272), (Hoza P., Hála T. et al., 2008, s. 395)

### 4.1 Osteosyntéza

Operace proximálních fraktur femuru patří mezi urgentní operační výkony, proto je vhodné operovat v nejkratší možné lhůtě, nejlépe ten den nebo na druhý den od vzniku úrazu, aby se zamezilo vzniku komplikací. Cílem osteosyntézy je u mladších pacientů zachování

vlastního kyčelního kloubu s plným rozsahem pohybu a zátěže jako před úrazem. U starších pacientů je nutné zohlednit celkový zdravotní stav, artrotické změny a kvalitu kosti. Osteosyntéza na rozdíl od aloplastiky je méně zatěžující výkon, s mnohem rychlejší návratem do běžného života, umožňuje prakticky plnou zátěž ihned po stabilizaci fraktury. (Čech O., Douša P. et al., 2016, s. 282)

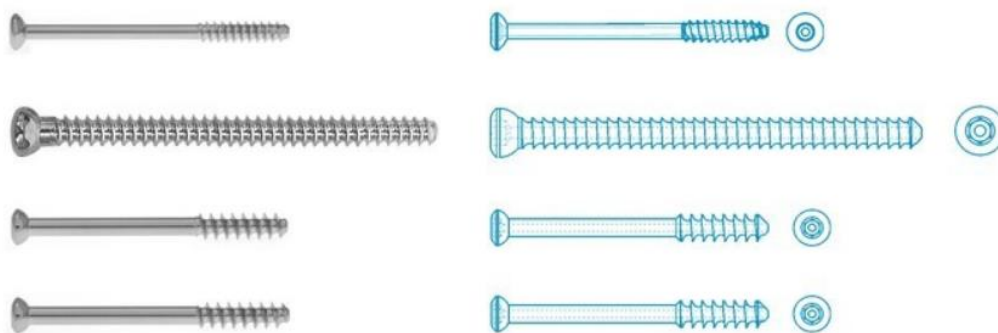
#### **4.1.1 Osteosyntéza třemi kanylovanými šrouby**

Tento typ osteosyntézy se používal při léčbě dislokovaných intrakapsulárních zlomenin krčku femuru u pacientů s dobrou kvalitou kostí, většinou u pacientů do 65 roku života. U starších pacientů se touto metodou prováděla fixace nedislokovaných zlomenin. Nicméně tato osteosyntéza byla nahrazena osteosyntézou DHS nebo dnes používaným nitrodřeňovým hřebem. Ovšem i v technice provedení syntézy třemi šrouby došlo k vývoji směrem ke snížení omezení nadměrného skluzu a zamezení zkrácení krčku femuru.

Biomechanicky jsou tři šrouby schopné dostatečně odolávat silám a náporu v běžném životě a to jak v axiálních, ohybových, tak v rotačních silách. Velkou výhodou šroubů s krátkým závitem je možnost postupné peroperační komprese fragmentů. Vstupní místo dolního šroubu je 1 cm pod tuberculum innominatum, horní šroub je v úrovni tuberculum innominatum. Šrouby vedou nejčastěji pod úhlem 45° s prodlouženou dlouhou osou femuru. Je potřeba dávat pozor, aby nedošlo k fatálnímu poškození dorzálních retikulárních cév zásobující hlavici femuru, a tím pádem vzniku avaskulární nekrózy hlavice femuru. V rámci operačního postupu je jako první důležitá správná repozice fragmentů pod kontrolou rtg zesilovače. V předozadní projekci je vhodné mírně valgózní postavení hlavice. V bočné projekci nesmí být jakákoliv retroverze hlavice, která je spojena s nadměrným rizikem pooperačního selhání.

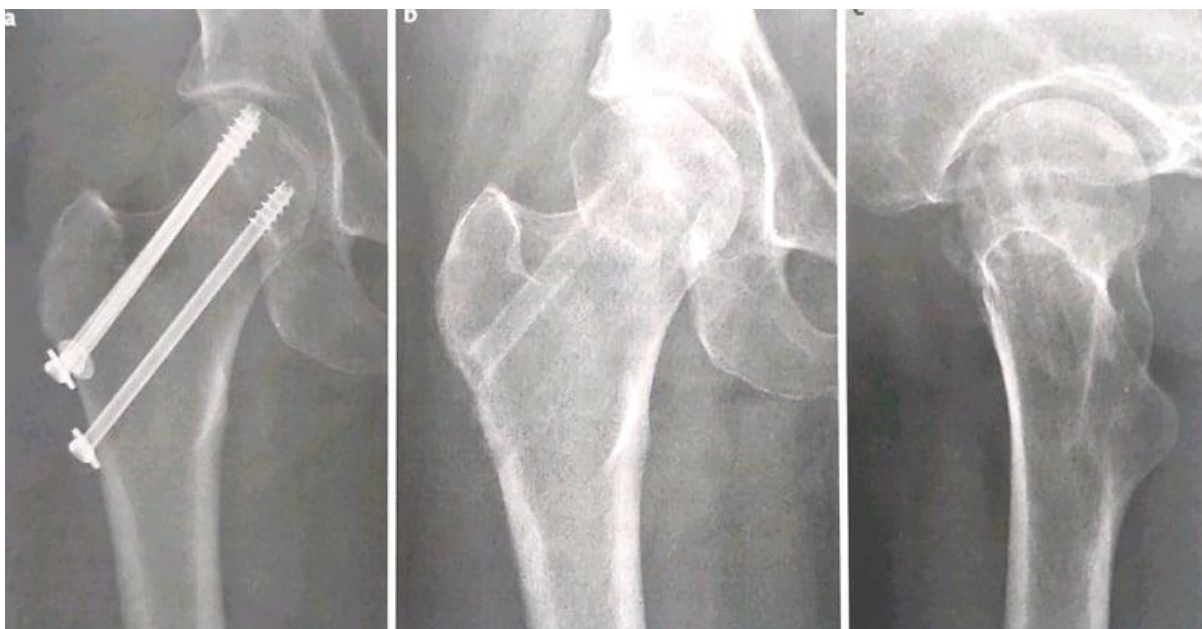Umístění šroubů v axiální rovině tvoří většinou obrácený trojúhelník se základnou proximálně, tedy dva kanylované šrouby zavedeny paralelně zhruba v polovině krčku. Třetí šroub vede distálně a zašroubován do mediální plochy krčku femuru. Toto postavení zaručuje blízký kontakt se zadní, přední a dolní kortikalis krčku. Průměr kanylovaných šroubů je 7 nebo 7,3 mm. Existuje řada studií, která srovnává celkový počet a postavení šroubů. Bylo zjištěno, že divergentní či paralelní postavení je stabilnější než konvergentní. U fraktur bez kominutivní zóny je ideální počet šroubů tři, s kominutivní zónou je to počet čtyři, kdy čtvrtý šroub dodává fixaci signifikantně vyšší při axiální zátěži. (Kauffman, Simon, et. al. 1999, s. 155-159), (Skála- Rosenbaum J., Džupa V. et al., 2019, s. 93-95)





Obrázek 11 Kanylované šrouby

(Zdroj: <https://www.medin.cz/srouby-kostni-kanylované>)



Obrázek 12 První snímek Osteosyntéza třemi šrouby v paralelním postavení. Druhé dva snímky v obou projekcích po extrakci kovů

(Zdroj: Skála-Rosenbaum J., Džupa V. et al., 2019, s. 94)

#### 4.1.2 Osteosyntéza DHS

Používala se k osteosyntéze intrakapsulárních zlomenin krčku femuru s přidáním antirotačním spongiózním šroubem vedeným paralelně od skluzného šroubu. Dále se používá i basicervikálních fraktur nebo stabilních pertrochanterických fraktur. Technika DHS u nestabilních pertrochanterických zlomenin je spojená s mechanickými riziky a například u intertrochanterických zlomenin je kontraindikována. Při volbě správné dlahy využíváme změření na rtg zesilovači po vyhotovení předozadního snímku kyčelního kloubu po exaktní repozici, správný úhel implantátu odpovídá velikosti kolodiafyzárního úhlu. Počet otvorů

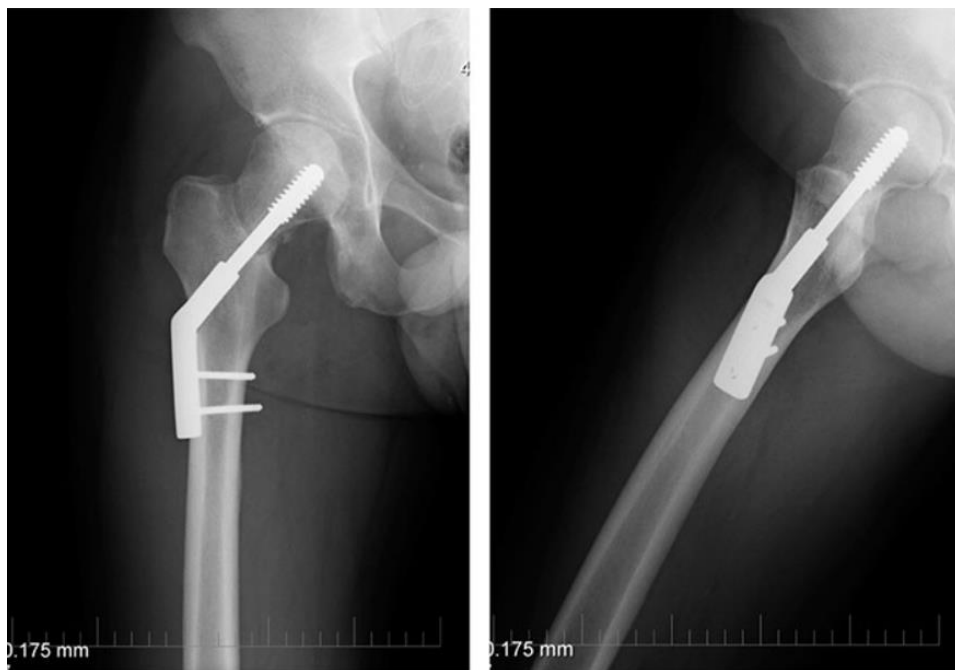v DHS a délku objímky dlahy volíme podle typu zlomeniny a celkové délky šroubu. DHS má větší rozpětí úhlů než hřeb, implantáty od 125° do 150° úhlů v rozstupech po 5°. při použití DHS s úhlem nad 135° umožňuje valgizaci proximálního fragmentu, což je vhodné u nestabilních pertrochanterických zlomenin. (Skála-Rosenbaum J., Džupa V. et al., 2019, s. 95), (Čech O., Douša P. et al., 2016, s. 297-298)

Řez vede laterálně asi 2 cm od velkého trochanteru distálně zhruba okolo 10 cm podle velikosti dláhy. K lepší orientaci se používají Kirschnerovy dráty, které se využívají i k před předvrtáním otvoru pro skluzný šroub. Následuje předvrtání až k subchondrální kosti a příprava vstupu přes laterální kortikalis femuru pomocí závitníku s centrovacím pouzdrem, pokud není kortikalis lateralis dostatečně pevná není možné zavést DHS. Zaváděcí klíč vede většinou paralelně s osou femuru nebo kolmě podle typu výrobce. Do zaváděče je poté zaveden jeden šroub nebo spirální čepel. Na zaváděč se poté nasazuje pouzdro dlahy. Dlahy je impaktorem přitlačena k diafýze femuru a zafixována zvoleným počtem šroubů. U pertrochanterických zlomenin je nejčastěji zvolena čtyř otvorová dlahy. K zajištění správné biomechaniky kloubu stačí tři nebo dva kortikální šrouby. (Skála-Rosenbaum J., Džupa V. et al., 2019, s. 96-97)



Obrázek 13 Kyčelní dlahy

(Zdroj: <https://www.medin.cz/dlahy-kycelni-a-kolenni>)




*Obrázek 14 DHS v základních projekcích*

(Zdroj: PACS nemocnice Trinec)

#### **4.1.3 Osteosyntéza nitrodřeňovým hřebem**

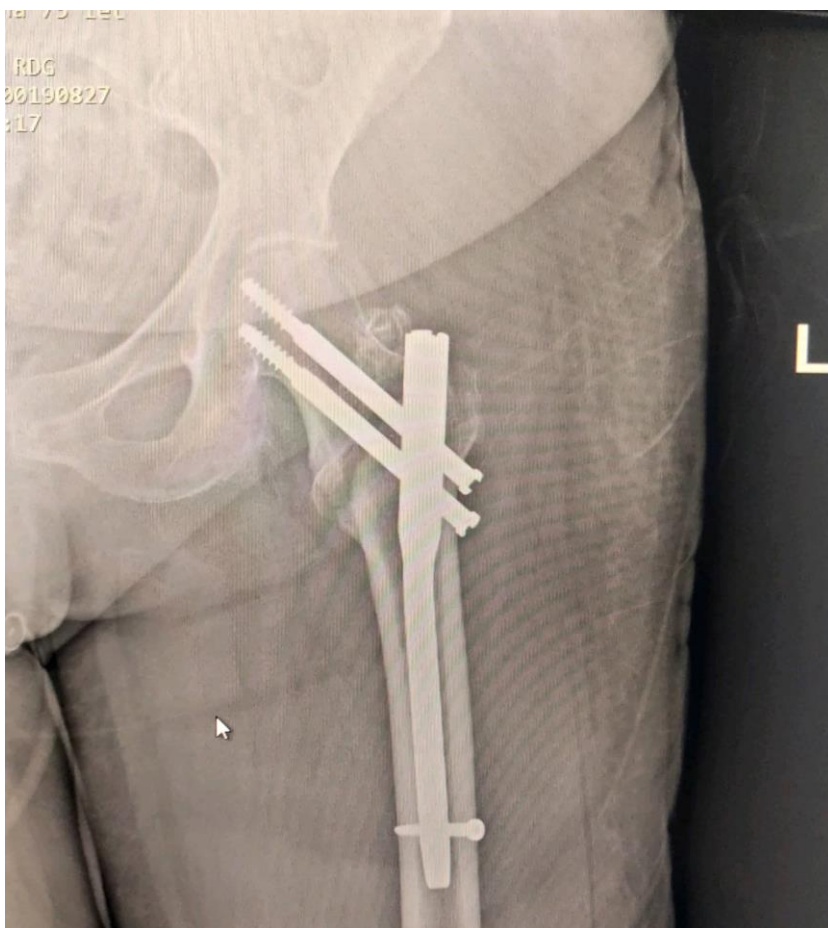
Nitrodřeňové hřebování postupně nahradilo osteosyntézu DHS, která se dnes využívá jen zřídka. Rekonstrukční hřeby se volí především u pertrochanterických nebo intertrochanterických zlomenin jak už stabilních, tak nestabilních.

Standardně se pro vstup hřebu volí prostor zhruba 3 – 5 cm nad velkým trochanterem v dlouhé ose femuru, pokud by cesta byla zvolena, mimo dlouhou osu femuru nelze pak dosáhnout správného postavení krčkových šroubů. Správné postavení krčkových šroubů lze lépe vidět v axiální projekci. Často dochází k předvrtání pouze vstupu do dutiny femuru, jen u pacientů s dobrou kvalitou kostí je potřeba frézou předvrtat celý prostor o 1 až 1,5 mm větší, než je zvolený průměr hřebu. Hřeb s cílicím zařízením se zavádí pouze rukou, lze si pomoci kladivem, avšak roste riziko rozlomení diafýzy femuru. Usazení a konečná poloha hřebu je nastavená podle polohy otvorů pro umístění krčkových šroubů, v případě jednoho otvoru by krčkový šroub měl vést středem krčku femuru. U dvou prvkového systému jdou šrouby těsně nad a pod osou krčku femuru. Distálně je možné hřeb zajistit buď pomocí dynamických nebo statických šroubů. Intertrochanterické zlomeniny je nutné zajistit dynamicky pro svoji rotační a longitudinální nestabilitu, také při nestabilních zlomeninách je vhodné distální jištění zvolit pomocí dynamického šroubu, u stabilních zlomenin je dostačující použití šroubu statického. (Skála-Rosenbaum J., Džupa V. et al., 2019, s. 98-100), (Hoza P., Hála T. et al., 2008, s. 396), (Čech O., Douša P. et al., 2016, s. 299, s.301-302)



Obrázek 15 Krátký rekonstrukční hřeb

(Zdroj: <https://www.medin.cz/hreby-rekonstrukcni-kratke>)



Obrázek 16 PFN

(Zdroj: PACS Nemocnice Třinec)

## 4.2 Alopplastika kyčelního kloubu

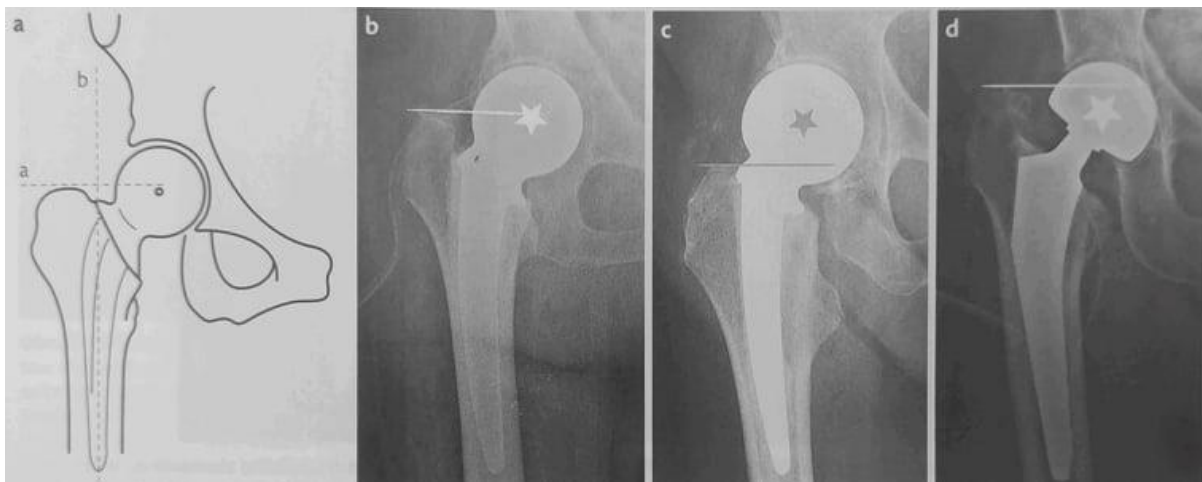
Alopplastika neboli náhrada kyčelního kloubu bývá metodou první volby u starších pacientů nad 70 let věku s dislokovanou intrakapsulární zlomeninou proximálního femuru nebo u všech pacientů se zlomeninou proximálního femuru s pokročilou koxartrózou. Mezi další důvody volby alopplastiky zahrnujeme artrózu kyčle nebo pokročilou osteoporózu, kdy je velký předpoklad selhání osteosyntézy z důvodu selhání ukotvení fixačních prvků v osteoporotické kosti nebo omezené spolupráce s pacientem po výkonu, kde je nutné končetinu dostatečně odlehčovat. Náhrada kyčelního kloubu může být totální, pak se jedná o totální endoprotézu, kdy dochází k umělé náhradě hlavice femuru i acetabula nebo cervikokapitální, kdy dochází k náhradě hlavice femuru a acetabulum je zachované. Na volbě typu alopplastiky záleží typ zlomeniny, kvalita kostí, předúrazová mobilita, artróza, kvalita svalů, časový odstup od úrazu, lokální nález (onemocnění kůže, dekubity v místě přístupu) a samotný mentální stav pacienta a jeho spolupráce. (Skála-Rosenbaum J., Džupa V. et al., 2019, s. 100), (Hoza P., Hála T. et al., 2008, s. 395), (Čech O., Douša P. et al., 2016, s. 282-283)

### 4.2.1 Cervikokapitální endoprotéza

Cervikokapitální endoprotéza, dále jen CCEP, je indikována starším pacientům s předpokládanou dobou dožití okolo 5 let, u mladších pacientů s omezenou mobilitou už před úrazem nebo pacientům, kteří nejsou schopni podstoupit operaci pro totální endoprotézu z důvodu velkých krevních ztrát, biologicky v celkově horším stavu s větším rizikem vzniku infekčních pooperačních komplikací. CCEP je na rozdíl od TEP považován za snadnější a bezpečnější výkon, pro snadnější operační techniku a menší pravděpodobnost luxací. (Čech O., Douša P. et al., 2016, s. 283-284)

Po volbě CCEP je důležité správné technické umístění, aby byla zaručena funkčnost. Střed hlavice sahá 1 – 2 mm pod vrcholem apexu velkého trochanteru, v případě vysokého postavení může dojít k postupné erozi laterální části acetabula, v případě „utopené“ CCEP je spojená s rizikem luxace či mediální protruze. Riziko luxace je ovlivněna zafixováním, správné ukotvení je 12 – 15stupňové antevertze krčku a hlavice, pokud je poloha dána do velké antevertze nebo retrovertze je riziko luxace několikanásobně vyšší. Eroze acetabula je ovlivněna třemi hlavními faktory: výška středu hlavice CCEP, postavení dřívku ve dřevěném kanále a míra acetabulární dysplazie. Materiál pro výrobu hlavic se používá vitalium a keramika. Keramický povrch má lepší vlastnosti jako je smáčivost a lepší lubrikační vlastnosti než kov, proto se předpokládá menší opotřebení, a tím pádem menší riziko vzniku poškození acetabula. CCEP je

kontraindikována u fraktur v artrotickém terénu. (Skála-Rosenbaum J., Džupa V. et al., 2019, s. 147), (Čech O., Douša P. et al., 2016, s. 286-287)



Obrázek 17 a schéma správného umístění CCEP, b správné umístění komponentu, c vysoko umístěný komponent, d nízko umístěný komponent

(Zdroj: Skála-Rosenbaum J., Džupa V. et al., 2019, s. 147)



Obrázek 18 Instrumentarium CCEP

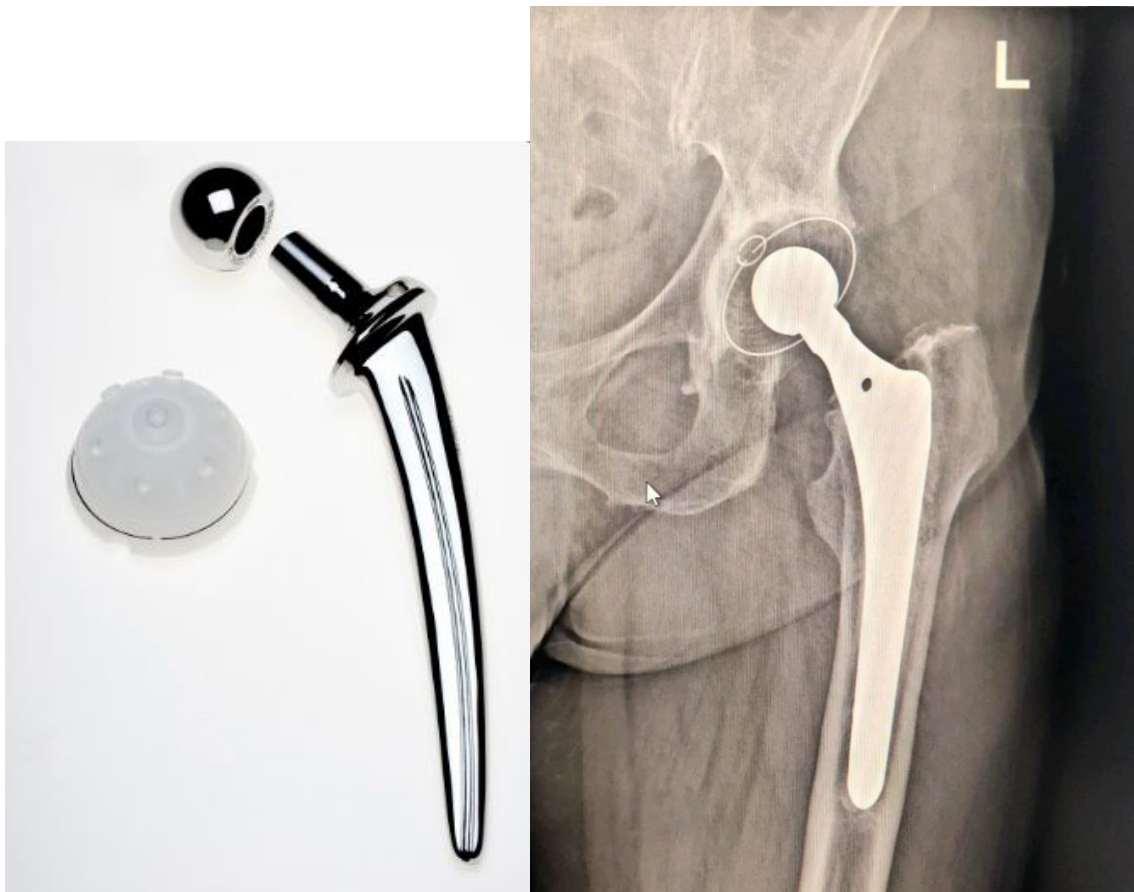
(Zdroj:

[https://www.beznoska.cz/wpcontent/uploads/2013/11/Manual\\_CSB\\_CZ\\_posledni\\_2017.08.28.pdf](https://www.beznoska.cz/wpcontent/uploads/2013/11/Manual_CSB_CZ_posledni_2017.08.28.pdf))

#### 4.2.2 Totální endoprotéza

Indikace totální endoprotézy, dále jen TEP, je dislokovaná intrakapsulární zlomenina u pacientů s delším předpokladem přežití. Je indikována u pacientů, kteří nejsou vhodní pro osteosyntézu z důvodu většího rizika selhání, u pacientů s těžkou koxartrózou nebo s preexistující avaskulární nekrózou hlavice femuru. Další skupina vhodná pro implantaci TEP jsou úrazy s komplikovanou frakturou, kdy není možné hlavici femuru zpátky zrekonstruovat nebo selhání konzervativní či jiné operační léčby, vznik avaskulární nekrózy hlavice, paklouby krčku nebo trochanterického masivu. Poslední skupina jsou pacienti s patologickou frakturou proximálního femuru nejčastěji z důvodu primární malignity jako je například lymfom nebo plazmocytom, ale také postižení kyčelního kloubu pro metastázu. (Hoza P., Hála T. et al., 2008, s. 395-396)

Po rozhodnutí pro TEP je potřeba zvolit mezi cementovanou nebo necementovanou náhradou nebo hybridním typem. Hybridní typ endoprotézy má cementovaný dřík a necementovanou jamku. Cementovaná TEP má své výhody v okamžité zátěži končetiny po operaci, lepší fixaci, osteointegraci a stabilitu komponentu, avšak je zde riziko vzniku plicní embolie v průběhu cementování, delší operační čas a s tím spojené riziko s delší narkózou a s většími krevními ztrátami. Existují dvě možnosti operační techniky. První rekonstrukce a fixace fragmentů před implantací dříku, která je časově náročnější, a proto méně používaná. Druhá používanější metoda je implantace dříku s následnou reinzercí fragmentů pomocí osteosutury, cerkláží a jiné. U trochanterických zlomenin je vhodné implantovat hlavici s větším průměrem (32 nebo 36 mm). U TEP indikované pro selhání osteosyntézy se doporučuje dlouhé necementované dřívky z důvodu větší stability po předchozím narušení kostní tkáně, kdy cement není pevně fixován v kostní tkáni a hrozí zapadnutí komponentu, dále také pro únik cementu do měkkých tkání. (Skála-Rosenbaum J., Džupa V. et al., 2019, s. 148-150), (Čech O., Douša P. et al., 2016, s. 289-291)



*Obrázek 19* Totální endoprotéza cementovaná

(Zdroj: PACS nemocnice Trinec)

#### **4.3 Práce radiologického asistenta na operačním sále**

Práce na operačních sálech je specifická, především pro přísné aseptické prostředí, aby se zamezilo kontaminaci operační rány. Bakterie či jiné choroboplodné zárodky jsou přenášeny kapénkami, z tohoto důvodu je nutné, aby všichni personál nosil ochranu úst a nosu v podobě ústenky. Kromě kapének může k přenosu dojít i prachem a nečistotami na oblečení, obuvi či ve vlasech. Před vstupem na operační sály personál včetně radiologického asistenta (dále je

RA) procházejí vstupním filtrem, kde se personál převlékne do čistého operačního oblečení, obuvi a vlasy si pokryje jednorázovou čepicí.

V případě operačního výkonu, který vyžaduje skiaskopickou kontrolu, má každý přítomný na sále povinnost se chránit olovněnou zástěrou a nákrčníkem. Za dodržování radiační ochrany nese odpovědnost RA. RA si nasadí na referenční místo na olovněné zástěře dozimetr.

RA se dostaví na operační sál dostatečnou dobu před zahájením operace, tak aby stihl připravit pojízdný C přístroj, umístí C rameno a monitor na požadované místo dle typu operace



a operované strany nebo dle domluvy s operátorem, propojí jednotlivé části skiaskopického kompletu. RTG přístroj může pouze do zásuvky označené výhradně pro RTG přístroje. Nakonec se RA přesvědčí o funkčnosti stroje, zajistí si písemnou žádanku a vepíše důležité informace o pacientovi, popřípadě spáruje elektronickou žádanku se strojem, aby obrazová dokumentace s daty byly přiřazeny k určitému pacientovi. V případě operace dětí nebo osob do 45 roku života vykryjeme gonády pacienta, pokud vykrytí nezasahuje do oblasti zájmu.

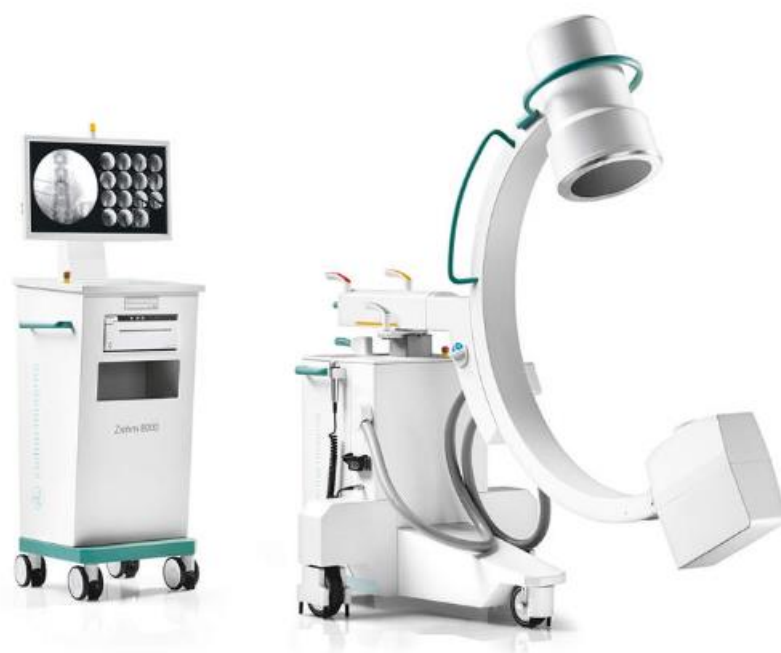RA bezpečně zná všechny funkce pojízdného přístroje, možnosti manipulace, operační postup daného zákroku pro zajištění hladkého průběhu operačního výkonu a předcházením chyb, které by vedly k prodlužování skiaskopického času a celkového času operace, délky celkové anestezie pacienta. RA může svou dostatečně kvalitní práci přispět ke snížení radiační dávky operovaného, tak personálu.

Práce RA končí po rozhodnutí operátora. RA zajistí obrazovou a papírovou dokumentaci, vypne rentgenový přístroj, odpojí jednotlivé komponenty, sundá sterilní krytí a odveze ho na příslušné místo.

#### **4.3.1 Mobilní rentgenový přístroj C-rameno**

Přístroj, který umožňuje skiografii a skiaskopii v digitálním nebo analogovém zobrazení. Zdroj záření, rentgenka, je pevně spojena ve tvaru písmena „C“ se zesilovačem nebo s polovodičovou detekční soustavou, tzv. flat panelem. Flat panel přenáší informaci na elektrický signál. Aktuální pořízený snímek je přenášán na monitor. Svazek rentgenového záření míří do středu detekční soustavy, zesilovače.

Konstrukce ve tvaru písmene „C“ umožňuje pohyb o 360°. Díky konstrukci je zajištění snímání oblasti zájmů z různých uhlů, projekcí. Dále konstrukce musí být přizpůsobena na sterilní překrytí a opakované omývání stroje.



Obrázek 20 C rameno Ziehm 8000

(Zdroj: <https://auramedical.cz/salova-c-ramena/>)

## 5 KOMPLIKACE A REAKCE ORGANISMU NA ZLOMENINY PROXIMÁLNÍHO FEMURU

Reakce organismu na závažné poranění stehenní kosti vyvolává v lidském těle nespočet reakcí. Dochází k aktivaci všech tělesných systémů, především imunitního a koagulačního. Lidský organismus se prvně sám snaží minimalizovat škody a nastartovat celkový proces hojení, tak aby nedocházelo ke vzniku poúrazovým nebo pooperačním komplikacím. (Sedlář M. et al., 2017, s.28)

Odpověď organismu je v několika fázích. V první dochází k obraně organismu a aktivaci komplementu, jako jsou makrofágové a mikrofágové, dále bílé krvinky T a B lymfocyty a NK buňky. Dochází k fagocytóze, k oxidačnímu vzplanutí a cytolýze. Dochází k postupnému uvolňování volných radikálů, které vedou k sekundárnímu ničení okolních tkání. Druhá fáze nazývána hojivá je typická pro aktivaci koagulačního systému. Prokoagulační stav trvá zhruba po 6 týdnů od vzniku traumatu a je jeden z hlavních faktorů, které ovlivňují vznik komplikací při léčbě zlomenin proximálního femuru. Zlomeniny jsou doprovázeny intenzivní patologickou zánětlivou odpovědí, která se jmenuje SIRS (systemic inflammatory response syndrome) a CARS (syndrom kompenzační protizánětlivé odpovědi). (Sedlář M. et al., 2017, s. 28)

SIRS je systémová odpověď organismu na infekční nebo neinfekční inzulty, které se nejčastěji projevují zvýšenou tělesnou teplotou nad 38°C, zvýšeným počtem leukocytů (hodnota nad  $12 \cdot 10^9/l$ ) nebo naopak sníženým počtem leukocytů (hodnota pod  $4 \cdot 10^9/l$ ). CARS zahrnuje produkci cytokinů, které mají protizánětlivé působení k aktivaci HPA osy s hyperprodukcí kortikoidů. Cíl lidského organismu je udržování homeostázy, při převaze SIRS dochází k nerovnovážnému stavu, který vyvolává orgánové dysfunkce, nejčastěji kardiovaskulární selhání. Při převaze CARS dochází k celotělové zánětlivé odpovědi a infekčním komplikacím. Před samotnou léčbou je důležitá hladina CRP, C-reaktivního proteinu, který se vyprodukuje v játrech v době, kdy v lidském těle probíhá zánět. (Sedlář M. et al., 2017, s. 28)

Komplikace lze rozdělit na specifické a nespecifické, akutní a pozdní a komplikace organismu nebo mechanické komplikace, které jsou spojené s nezvládnutím operační techniky, špatnou repozicí před zahájením operace, špatnou volbou implantátu, chybnou délkou a lokalizací zavedených šroubů, které mohou vést k uvolnění nebo migraci implantátu, dále zde patří nespolupracující pacient v rámci pooperační péče, kdy například nedostatečně neodlehčuje operovanou končetinu. (Skála-Rosenbaum J., Džupa V. et al., 2019, s. 271-281)

Mezi specifické komplikace patří vznik avaskulární nekrózy hlavice femuru, zhojení v podobě pakloubu nebo zhojení ve varozitě. Mezi nespecifické patří zápal plic, dekubity, infekce, močové infekce, tromboembolické onemocnění, tromboflebitida, embolizace nebo poruchy hojení. (Sedlár M. et al, 2017, s. 42-43)

## 5.1 Specifické komplikace

**Avaskulární nekróza** je nejčastěji u intrakapsulárních zlomenin krčku femuru, zřídka u pertrochanterických nebo intertrochanterických zlomenin. Nejčastěji se projevuje během několika měsíců, kdy můžeme pozorovat parciální či totální nekrózu hlavice. Příčinou je hlavně mechanismus samotného úrazu a operační technika. Mezi další příčiny patří typ zlomeniny, poranění kloubního pouzdra, poranění intrakapsulárních cév vyživující hlavicí femuru, osteoporóza, kvalita a rychlost ošetření. Dochází k přímému poranění cévy nebo ke vzniku intrakapsulárního hematomu. V případě parciální nekrózy se provádí osteotomie, v případě totální nekrózy je řešením pouze totální náhrada kyčelního kloubu. Zhojení v podobě **pakloubu** vidíme dnes zřídka, díky novým metodám osteosyntézy a rozvoji aloplastiky. **Zhojení ve varozitě** je typické pro trochanterické zlomeniny, kde došlo k chybné operační technice. Projevuje se zkrácením postižené končetiny někdy i o 3 až 5 cm, které vede k výraznému kulhání, bolesti bederní páteře a kolenních kloubů. (Skála-Rosenbaum J., Džupa V. et al., 2019, s. 271-281)

## 6 VÝZKUMNÁ ČÁST

Výzkumná část diplomové práce byla provedena formou retrospektivní kvantitativní studie. Sběr dat byl čerpán z poskytnutých informací, dat Nemocnice Třinec. Studie zahrnuje informace za období leden 2020 do srpna 2021. Z archivu byly získány informace o pacientech, kteří v daném období přišli a byli léčeni pro diagnózu frakturu proximálního femuru. Informace byly získány z radiologického informačního systému (RIS), systému PACS, z oddělení radiodiagnostiky, ortopedie a chirurgie.

Mezi sbíraná data patří: délka hospitalizace, dávka a ozařovací čas z operačního sálu, celková délka operace, DAP při snímku kyčle v předozadní projekci, typ fraktury a její řešení, věk a BMI pacienta a poslední údaj, zda pacient byl indikován k CT.

### 6.1 Zpracování dat

Před nasbíráním dat byla podaná žádost na vedení Nemocnice Třinec o nahlížení a zpracování dat, která vydala souhlasné stanovisko viz. Příloha č. 1. Poté byla podaná žádost k Etické komisi Fakulty zdravotnických věd Univerzity Palackého v Olomouci, která taktéž žádosti a výzkumné části vyhověla viz. Příloha č. 2. Data byla sbírána anonymně a následně zpracována pomocí programu Excel a Tibco Statistica do přehledných grafů a tabulek. Z demografických údajů o pacientech a o problematice fraktur proximálního femuru (typ fraktur a jejich řešení) byly vytvořeny četností tabulky a grafy spolu s popisnou statistikou. Nakonec praktické části byly vytvořeny výzkumné cíle a hypotézy.

### 6.2 Výzkumné cíle a hypotézy

Cílem práce bylo zjistit závislost efektivní dávky na předozadním snímku kyčle vzhledem k BMI indexu pacienta, závislost dávky na sále k ozařovacímu času. Dále pak jestli existuje souvislost mezi délkou hospitalizace a typem fraktury a operačním řešením nebo závislost věku či pohlaví na typu fraktury. K těmto cílům byly vždy stanoveny hypotézy se signifikantní nebo nesignifikantní závislostí.

**Cíl 1:** Zjistit, jaká je závislost efektivní dávky při AP snímku pánve na BMI pacienta.

**Hypotézy k cíli:**

**H<sub>10</sub>:** Mezi efektivní dávkou a BMI pacienta je signifikantní závislost.

**H<sub>1A</sub>:** Mezi efektivní dávkou a BMI pacienta není signifikantní závislost.

**Cíl 2:** Zjistit, jaká je závislost dávky na sále k ozařovacímu času.

**Hypotézy k cíli:**

**H1<sub>0</sub>:** Mezi dávkou na sále a ozařovacím časem je signifikantní závislost.

**H1<sub>A</sub>:** Mezi dávkou na sále a ozařovacím časem není signifikantní závislost.

**Cíl 3:** Zjistit, zda existuje závislost délky hospitalizace na operačním řešení/ typu fraktury.

**Hypotézy k cíli:**

**H1<sub>0</sub>:** Mezi délkou hospitalizace a operačním řešením je signifikantní závislost.

**H1<sub>A</sub>:** Mezi délkou hospitalizace a operačním řešením není signifikantní závislost.

**H1<sub>B</sub>:** Mezi délkou hospitalizace a typem fraktury je signifikantní závislost.

**H1<sub>C</sub>:** Mezi délkou hospitalizace a typem fraktury není signifikantní závislost.

**Cíl 4:** Zjistit, zda souvisí věk pacienta s typem fraktury.

**Hypotézy k cíli:**

**H1<sub>0</sub>:** Mezi věkem pacienta a typem fraktury je signifikantní závislost.

**H1<sub>A</sub>:** Mezi věkem pacienta a typem fraktury není signifikantní závislost.

**Cíl 5:** Zjistit, zda existuje rozdíl mezi pohlavím a výskytem jednotlivých typů fraktur.

**Hypotézy k cíli:**

**H1<sub>0</sub>:** Mezi pohlavím a typem fraktury je signifikantní závislost.

**H1<sub>A</sub>:** Mezi pohlavím a typem fraktury není signifikantní závislost.

### 6.3 Výsledky o struktuře pacientů

Za období leden 2020 až srpen 2021 bylo do souboru zahrnuto 200 pacientů. Tito pacienti byli vybráni na základě diagnózy S72.0, S72.1, S72.2, kdy všichni pacienti měli typ zavřené zlomeniny.

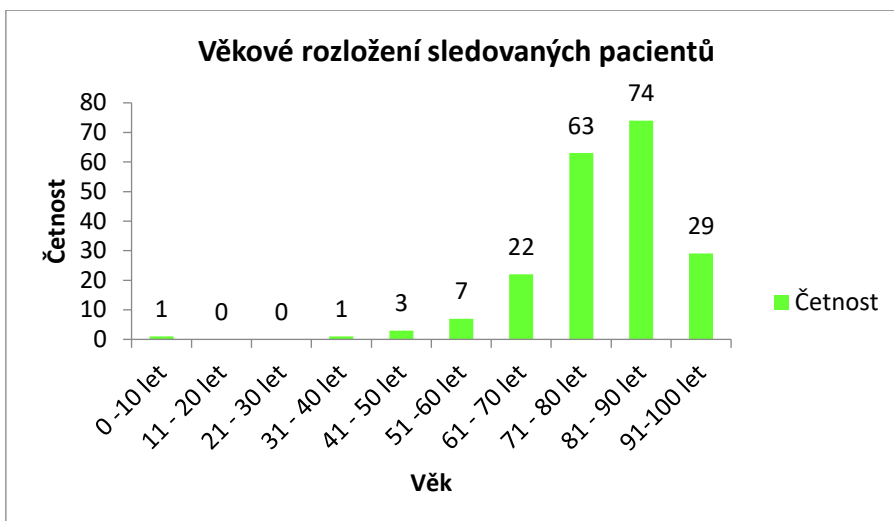
V rámci popisné statistiky (tabulka 1) je průměrný věk účastníků výzkumného šetření 79,37 let a hodnota mediánu je 81 let. Nejmladší pacient ve studii má pouhých 7 let a nejstarší dosahuje věku 98 let. V tabulce 2 vidíme podrobnější rozložení sledovaných pacientů ve všech věkových skupinách. Nejpočetnější skupinu tvoří pacienti ve věku 81 až 90 let. K úrazům dochází při běžných aktivitách, jako je pád při chůzi, uklouznutí, prudké zvedání z polohy vleže. Pravděpodobnost pádu, alespoň jeden za rok od 60 roku života je okolo 20%, u lidí nad 80 let už je to každý třetí. U mladších lidí jsou tyto úrazy spojené spíše s vysoce energetickými traumaty, jako jsou například autonehody.

Tabulka 3 Popisná statistika věk

<i>Věk</i>	
Průměr	79,37
Chyba střední hodnoty	0,861088
Medián	81
Modus	80
Směr. odchylka	12,17763
Rozptyl výběru	148,2946
Špičatost	6,73271
Šikmost	-1,85095
Rozdíl max-min	91
Minimum	7
Maximum	98
Součet	15874
Počet	200

Tabulka 2 Věkové rozložení pacientů

<i>Věk</i>	<i>Četnost</i>
0 - 10 let	1
11 - 20 let	0
21 - 30 let	0
31 - 40 let	1
41 - 50 let	3
51 - 60 let	7
61 - 70 let	22
71 - 80 let	63
81 - 90 let	74
91-100 let	29

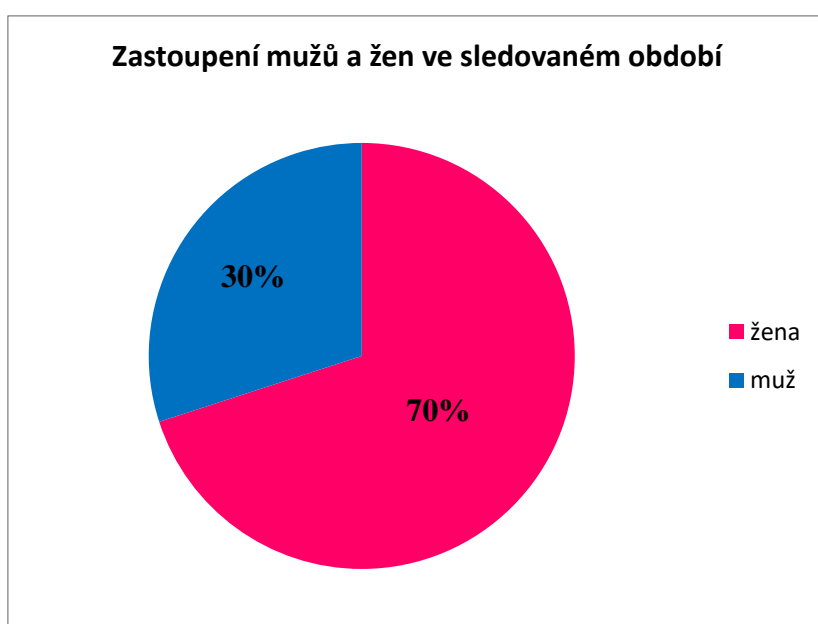


Graf 1 Věkové rozložení sledovaných pacientů

V následujícím grafu vidíme celkové procentuální zastoupení mužů a žen, z toho je 60 mužů a 140 žen. Je tedy patrné, že na tento typ zlomenin trpí častěji ženy než muži. Mezi důvody patří větší osteoporóza, na kterou má u žen vliv menopauza.

Tabulka 4 Četnost mužů a žen

<i>pohlaví</i>	<i>Četnost</i>
žena	140
muž	60



Graf 2 Zastoupení mužů a žen ve sledovaném období



Poslední patientský údaj, který byl sledován, byl Body Mass index dále jen BMI. BMI je ukazatel tělesné hmotnosti a slouží k měření obezity. Tento index se získá vydělením tělesné hmotnosti jednotky v kilogramech a výška v jednotkách metrů daného člověka umocněná na druhou.

$$\text{BMI} = \frac{\text{hmotnost}}{\text{výška}^2}$$

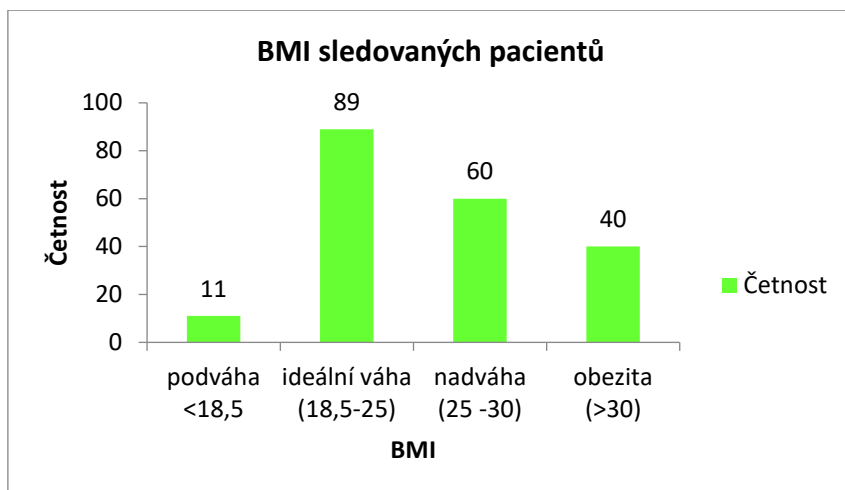
Tento index má své chyby, nepočítá s množstvím svalů a tuků v těle, které se na celkové váze člověka podílejí, a proto není dobrý ukazatelem u svalnatých postav, sportovců nebo těhotných žen. V grafu vidíme BMI u sledovaných pacientů. 89 pacientů má ideální váhu, 11 sledovaných má podváhu a zbylých 100 trpí nadváhou nebo obezitou (Graf 3). V rámci popisné statistiky (Tabulka 6) je průměrná hodnota BMI 25,83, tedy na rozhraní ideální váhy a nadváhy. Medián je 25,13.

Tabulka 5 Počet pacientů podle BMI indexu

<b>BMI</b>	<b>Četnost</b>
podváha <18,5	11
ideální váha (18,5-25)	89
nadváha (25 -30)	60
obezita (>30)	40

Tabulka 6 Popisná statistika BMI

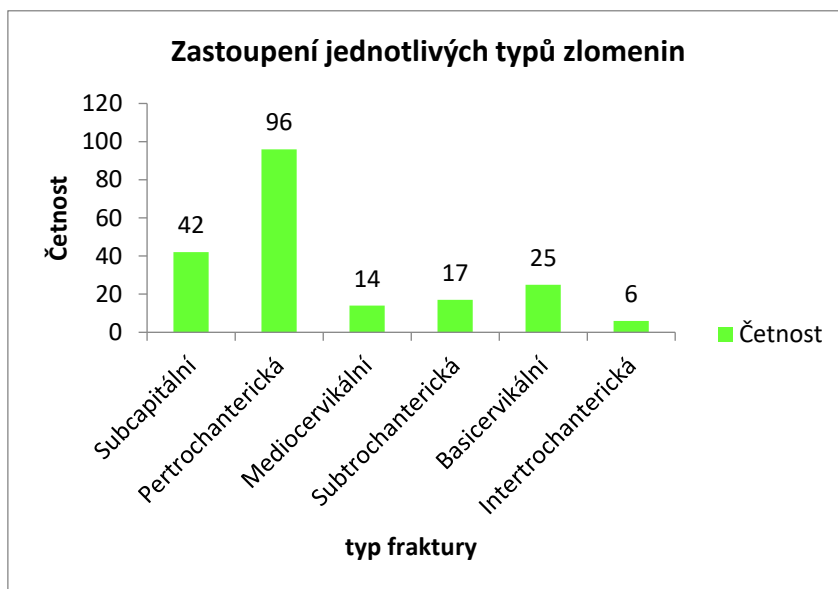
<b>BMI</b>	
Průměr	25,835
Chyba stř. hodnoty	0,35291
Medián	25,13
Modus	27,34
Směr. odchylka	4,99093
Rozptyl výběru	24,9094
Špičatost	-0,0934
Šikmost	0,44615
Rozdíl max-min	24,33
Minimum	15,23
Maximum	39,56
Součet	5166,99
Počet	200



Graf 3 Zastoupení pacientů podle BMI indexu

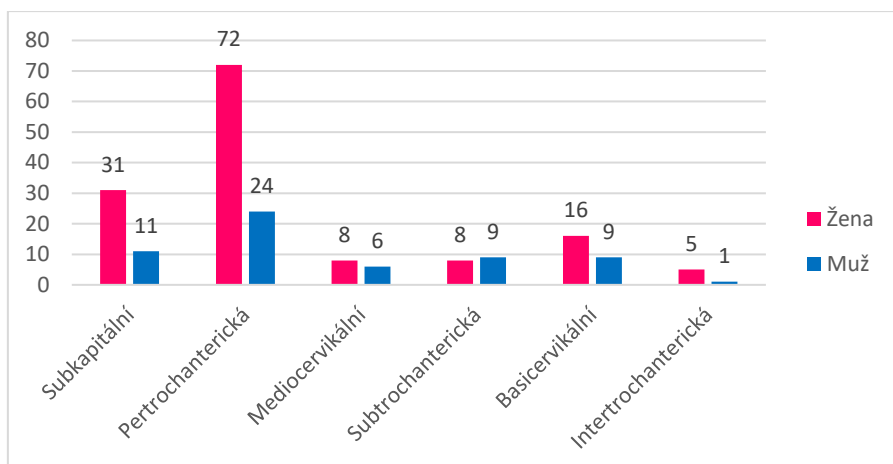
## 6.4 Výsledky podle typu zlomenin

Z celkového počtu zlomenin je jednoznačně nejvíce zastoupená skupina s pertrochanterickým typem zlomeniny a to v počtu 96. Nejméně zastoupená skupina jsou zlomeniny intertrochanterické, a to v celkovém počtu 6 (Graf 4). V rámci podrobnější analýzy byl vytvořen přehledný graf, který ukazuje zastoupení jednotlivých skupin rozdělené podle pohlaví (Graf 5) a věkových skupin (Graf 6).



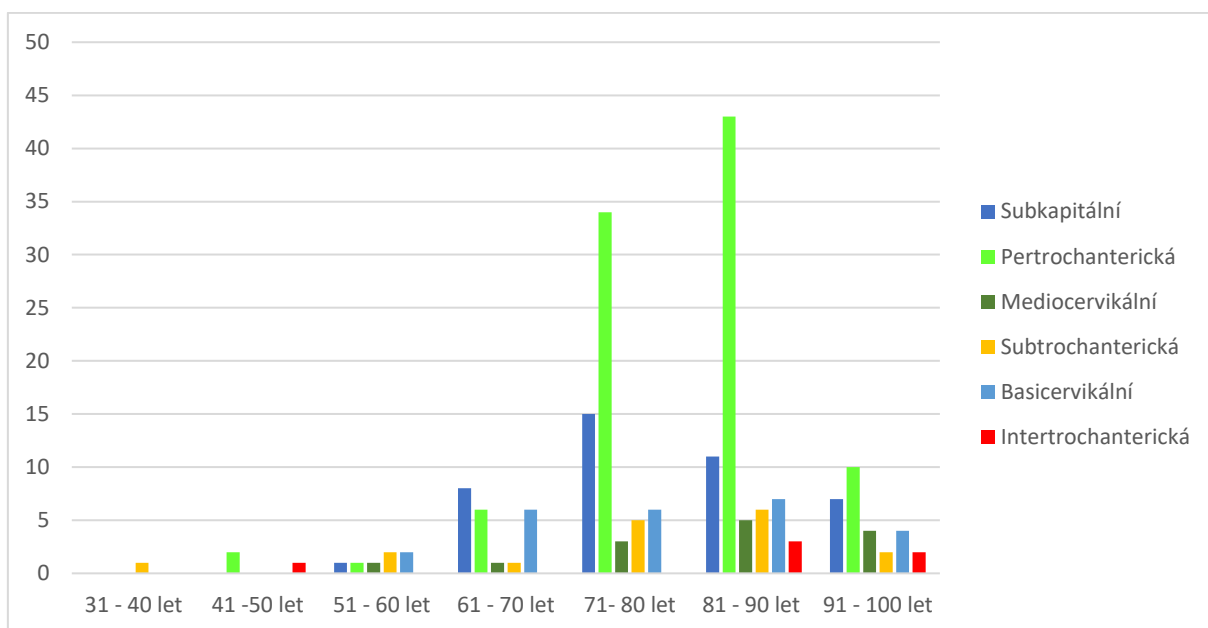
Graf 4 Zastoupení jednotlivých typů zlomenin

V grafu 5 vidíme, že zlomeniny petrochanterické a subkapitální jsou ve větší míře zastoupeny ženským pohlavím. Pouze u zlomenin subtrochanterických převažuje mužské pohlaví, avšak pouze o jednu zlomeninu.



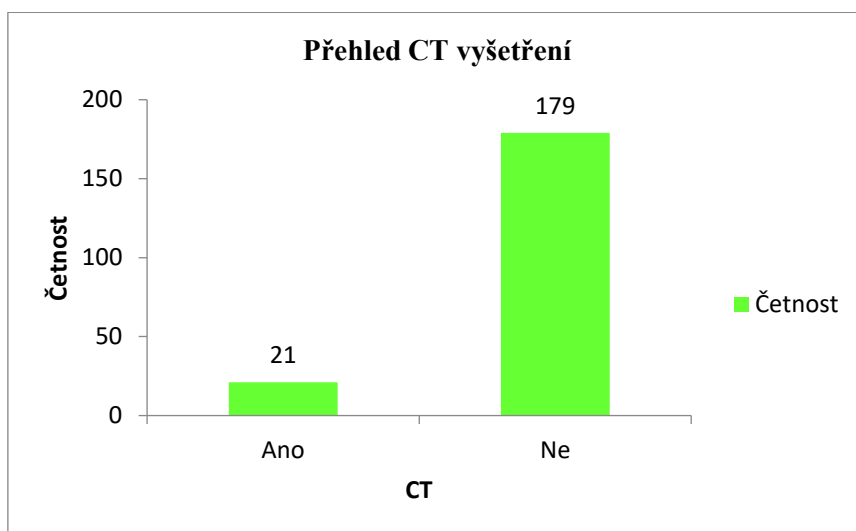
Graf 5 Zastoupení jednotlivých typů zlomenin závislé na pohlaví

V grafu 6 vidíme rozložení typů zlomenin v jednotlivých věkových skupinách. Všechny 6 typů fraktur byly diagnostikovány ve dvou nejstarších dekadách, a to ve skupině 81 až 90 let a 91 až 100 let. Dále vidíme, že petrochanterické zlomeniny převyšují od 70tého roku života několikanásobně víckrát nad ostatními typy zlomenin. Četnost fraktur proximálního femuru od 70tého věku života je dána osteoporózou, postihující kortikální i trabekulární kost. Nejčastější frakturou proximálního femuru jsou fraktury petrochanterické.



Graf 6 Zastoupení zlomenin v jednotlivých věkových skupinách

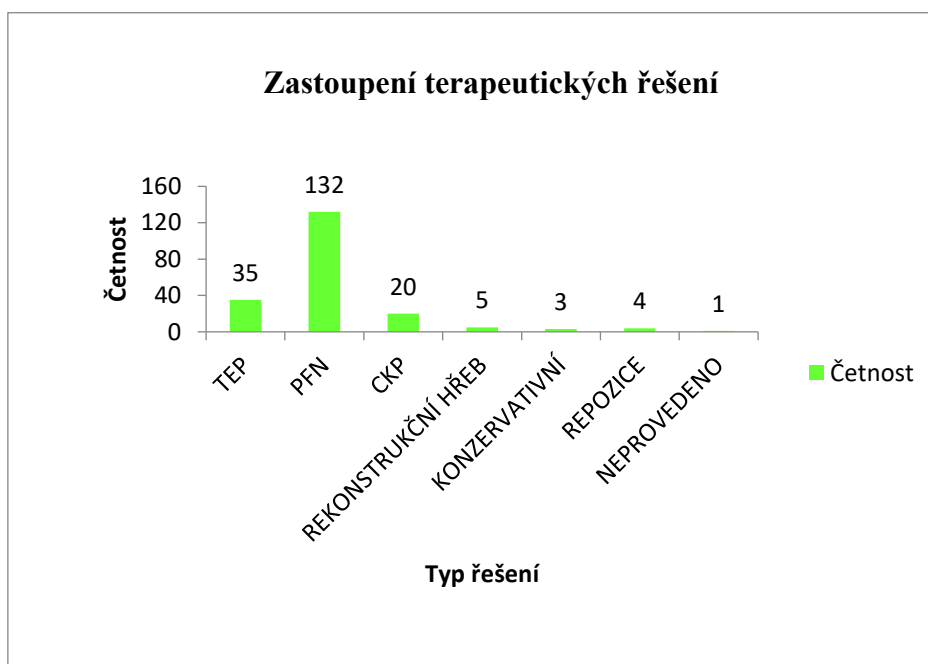
Pro upřesnění diagnózy, plánování operačního řešení nebo při nejasnostech na RTG snímcích bylo doplněno CT vyšetření v trauma protokolu bez podání jodové kontrastní látky (Graf 7). CT vyšetření bylo provedeno na CT přístroji Somation Emotion 64 slice firmy Siemens v počtu 21 vyšetření.



Graf 7 Přehled CT vyšetření

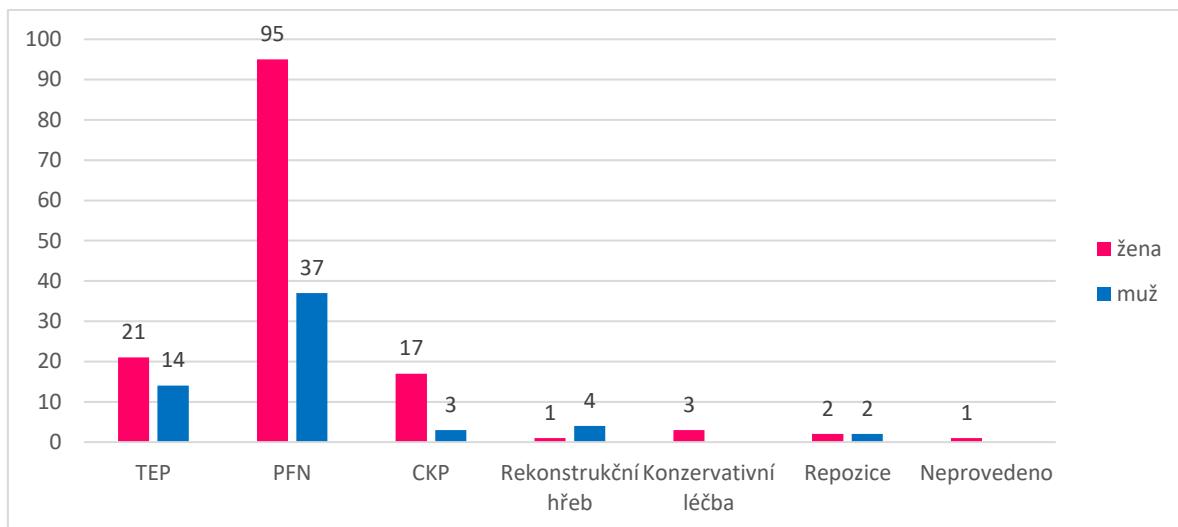
## 6.5 Výsledky léčebných řešení

Při volbě operačního řešení bylo nejčastěji zvoleno PFN (Proximal femoral Nail) a to v počtu 132 z celkových 200. Vliv na volbu operačního řešení má typ zlomeniny. Pertrochanterické fraktury a Subtrochanterické fraktury se nejčastěji řeší implantací PFN. Druhé nejčastější řešení byla totální endoprotéza v počtu 35, odpovídá to subkapitální nebo bazicervikální zlomenině, může se použít i při mediocervikální fraktuře. Cervikokapitální endoprotéza je volena při stejném typu zlomeniny jako u totální endoprotézy, ale u starších pacientů s předpokládanou dobou dožití 5 let nebo u pacientů s horší mobilitou, kde totální endoprotéza nemá své výhody, ale převažuje riziko operačních nebo pooperačních komplikací. Z celkového počtu byla konzervativní léčba zvolena pouze třikrát, což jasně ukazuje, že zlomenina proximálního femuru je typ zlomeniny, která vyžaduje operační řešení na rozdíl od jiných. Jedná se o složitější zlomeninu v rámci nemocniční péče a hojení, komplikací. Repozice byla provedena čtyřikrát a to z důvodu vykloubení náhrady, která nešla vyřešit repozicí na ambulanci či lůžku. Celkově jednou se léčba nestihla provést z důvodu úmrtí pacienta (Graf 8).

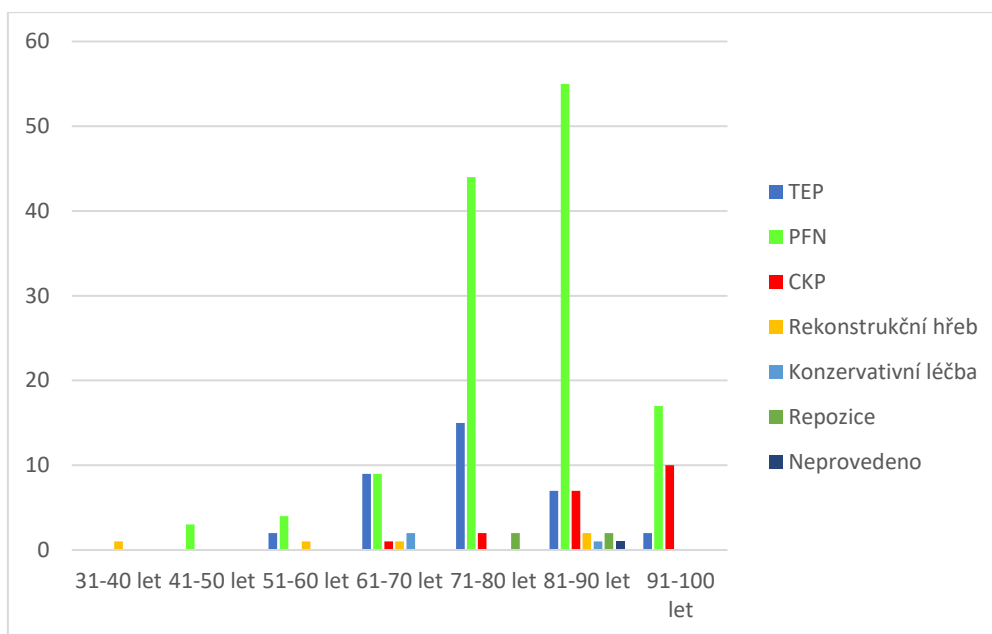


Graf 8 Zastoupení terapeutických řešení

V Grafu 9 je zastoupení jednotlivých léčebných metod podle pohlaví, Graf 10 ukazuje zastoupení podle věku pacientů.



Graf 9 Zastoupení léčebných metod podle pohlaví



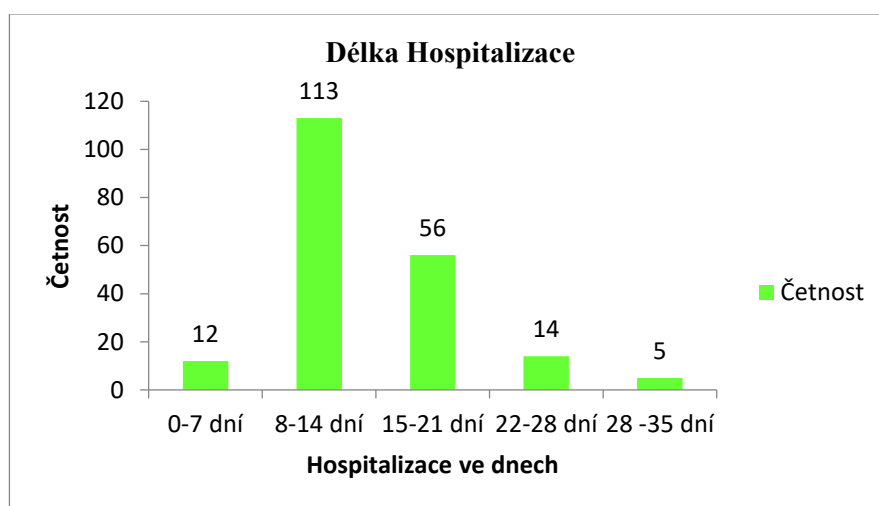
Graf 10 Zastoupení léčebných metod podle věku pacientů

## 6.6 Výsledky hospitalizace

Kognitivní stav pacienta, duševní schopnosti před úrazem, velikost mobility a funkce patří mezi nejdůležitější faktory, které určují celkovou délku hospitalizace a schopnost rehabilitace pacienta a návrat do běžného života, nebo alespoň propuštění z nemocničního prostředí.

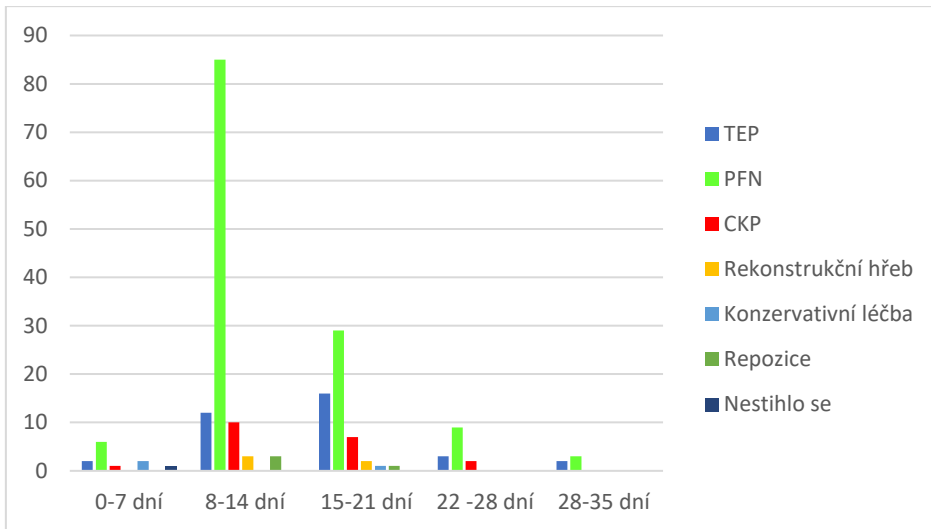
V pooperačním období je u pacientů monitorován krevní tlak, hydratace, saturace kyslíkem, monitorace EKG, která zaznamenává možnou pooperační ischemii. Dále se hlídá rovnováha minerálů, hlavně hyponatremie a hypokalemie. Podle výsledku krevního obrazu jsou případně hrazeny krevní ztráty z peroperačního a pooperačního období. Pacient se v rámci hospitalizace zahajuje rehabilitací, pokud to umožňuje jeho celkový zdravotní stav. Rehabilitace je vždy individuální podle spolupráce pacienta, věku, mobility, typu operačního řešení. Po osteosyntéze je obvykle doporučováno několika týdenní odlehčování končetiny. Při totální náhradě kyčelního kloubu to je postupné cvičení a zatěžování končetiny po několika dnech od operace.

Ve sledovaném období byli pacienti nejčastěji hospitalizováni dva týdny, druhá nejčastější délka hospitalizace byla tři týdny. U 5 pacientů byla délka hospitalizace až pět týdnů. Hospitalizace kratší než jeden týden není obvyklá, odpovídá jen například repozice náhrady, kdy není nutná delší hospitalizace (Graf 11).



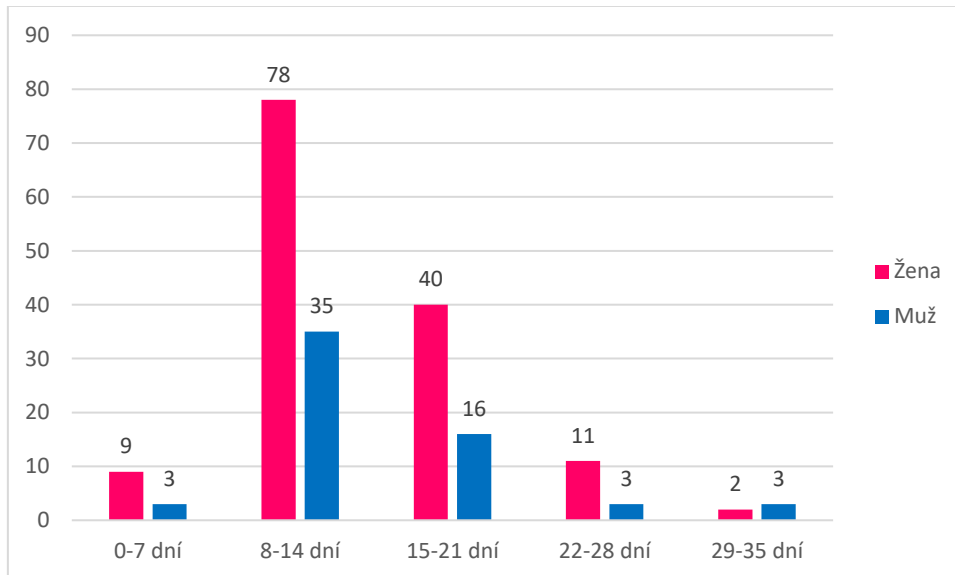
Graf 11 Délka hospitalizace za sledované období

Při podrobnější analýze Grafu 12 vidíme, že hospitalizaci nad čtyři týdny vyžadovaly osteosyntéza PFN a totální endoprotéza.



Graf 12 Rozložení řešení fraktur v jednotlivých týdnech

Graf 13 poukazuje na zastoupení pohlaví v jednotlivých týdnech.



Graf 13 Zastoupení pohlaví v jednotlivých týdnech



## 6.7 Výsledky výzkumných cílů

### 6.7.1 Výsledky výzkumného cíle 1

První výzkumný cíl byl definován: **Zjistit, jaká je závislost efektivní dávky při předozadním snímku pánve na BMI pacienta.** K výzkumnému cíli byly stanoveny hypotézy.

**H1<sub>0</sub>:** Mezi efektivní dávkou a BMI pacienta je signifikantní závislost.

**H1<sub>A</sub>:** Mezi efektivní dávkou a BMI pacienta není signifikantní závislost.

Pro jeho realizaci bylo zapotřebí nasbírání DAP hodnot z AP snímku kyčle u každého pacienta. Limitací sběru snímků byla přítomnost umělých náhrad nebo osteosyntetického fixačního materiálu, který by hodnotu DAP zvyšoval.

DAP (Dosa Area Product) v jednotkách  $\text{mGy}\cdot\text{cm}^2$  je veličina, která se používá v planární rentgenové diagnostice. Určuje pravděpodobnost vzniku biologických stochastických účinku, která je úměrná absorbované radiační dávce v jednotkách mGy a velikosti ozařovaného pole v  $\text{cm}^2$ . Velikost DAP je zapsána v protokolu u každého pacienta ve formátu DICOM. Hodnota DAP lze i vypočítat pomocí součinu absorbované dávky a velikosti ozařovaného pole.

$$DAP = D \times S$$

DAP= plošná dávka ( $\text{mGy}\cdot\text{cm}^2$ )

D= absorbovaná dávka (mGy)

S= velikost ozařovaného pole ( $\text{cm}^2$ )

Efektivní dávka  $D_{\text{ef}}$  určuje velikost stochastických účinku záření na organismus jako celek. Nejedná se o měřitelnou veličinu. Její hodnotu získáme z naměřené radiační dávky konkrétního druhu záření a započtení jeho biologického vlivu a citlivostí ozařované oblasti. Pro náš cíl musíme vycházet ze vzorce, která obsahuje DAP. Vypočítá se jako součin DAP a regionálně normalizované efektivní dávky  $E_{\text{DAP}}$ . Efektivní dávky se uvádějí v jednotkách milisievert (mSv). Efektivní dávku se používá pro zjednodušený odhad výpočtu radiační zátěže, pro jinak složitý závislý biologický proces účinků záření.

$$D_{ef} = DAP \times E_{DAP}$$

$D_{ef}$  = efektivní dávka (mSv)

DAP = plošná dávka (mGy.cm<sup>2</sup>)

$E_{DAP}$  = regionálně normalizovaná efektivní dávka (mSv\*Gy<sup>-1</sup>\*cm<sup>-2</sup>)

Hodnota  $E_{DAP}$  se získává v literatuře, obsahuje průměrný tkáňový váhový faktor dané sledované struktury, která je ozářena. Hodnota  $E_{DAP}$  pro oblast pánve je 0,2 (mSv\*Gy<sup>-1</sup>\*cm<sup>-2</sup>).

Efektivní dávku jsme tedy dosadili do vzorce:

$$D_{ef} = DAP \times 0,2$$

Za pomoci výpočtu pro efektivní dávku byly zjištěny vstupní data efektivní dávky potřebné pro výzkumný cíl 1.

#### Ověření platnosti hypotéz a závěr:

Pro výsledek a určení hypotéz, která z nich byla správná, byl použit Pearsonův korelační koeficient, kde hladina signifikance byla stanovena na 0,05. Test ukázal, že mezi sledovanou efektivní dávkou a hodnotami BMI je signifikantní závislost, to znamená, že mezi sledovanými parametry je statisticky významná závislost (Tabulka 7).

Tabulka 7 Výsledné hodnoty Pearsonova korelačního koeficientu

Variable	Correlations (List 1 in Data pro Statistiku) Marked correlations are significant at $p < ,05000$ N=200 (Casewise deletion of missing data)		
	BMI	BMI	Efektivní dávka v $\mu$ Sv
BMI	1,0000	,9204	,4681
	p=---	p=0,00	p=,000
BMI	,9204	1,0000	,5072
	p=0,00	p=---	p=,000
Efektivní dávka v $\mu$ Sv	,4681	,5072	1,0000
	p=,000	p=,000	p=---

Na základě výsledných hodnot byla potvrzena hypotéza  $H_{10}$  a hypotéza  $H_{1A}$  byla zamítnuta.

## 6.7.2 Výsledky výzkumného cíle 2

Druhý výzkumný cíl byl definován: **Zjistit, jaká je závislost dávky na sále k ozařovacímu času.** K výzkumnému cíli byly stanoveny hypotézy.

**H1<sub>0</sub>:** Mezi dávkou na sále a ozařovacím časem je signifikantní závislost.

**H1<sub>A</sub>:** Mezi dávkou na sále a ozařovacím časem není signifikantní závislost.

Dávka na operačním sále je přímo úměrná absorbované radiační dávce (Gy) a velikosti ozařovaného pole (cm<sup>2</sup>). Absorbovaná radiační dávka je základní dozimetrická veličina. Její hodnota se získává vydělením energie ionizujícího záření absorbované v daném ozářeném místě na jeden kilogram hmotnosti. Absorbovaná radiační dávka se udává v jednotkách Gray (Gy).

$$D = \frac{\Delta E}{\Delta m}$$

D= absorbovaná dávka (Gy)

$\Delta E$ = střední energie ionizujícího záření absorbovaná v objemu (J)

$\Delta m$ = hmotnost objemu (kg)

Pro vstupní hodnoty jsou dávky z operačního C ramena uvedeny v cGy\*cm<sup>2</sup>. Ozařovací čas nebo také doba, kdy byla prováděna expozice, je uváděna v minutách. Velikost souboru se týkala 91 pacientů, jelikož k totální endoprotéze kyčelního kloubu nebo cervikokapitální náhradě není potřeba přítomnost rentgenového přístroje, pouze ve výjimečných případech. Také u některých pacientů nebyly dohledatelné informace o ozařovacím čase, a proto tyto pacienti nemohli být zahrnuti do výzkumu.

### **Ověření platnosti hypotéz a závěr:**

Pro výsledek a určení hypotéz, která z nich byla správná, byl opět použit Pearsonův korelační koeficient, kde hladina signifikance byla stanovena na 0,05. Test ukázal, že mezi sledovanou dávkou z operačního sálu a ozařovacím časem není signifikantní závislost, to znamená, že mezi sledovanými parametry je statisticky nevýznamná závislost (Tabulka 8).

Tabulka 8 Výsledné hodnoty Pearsonova korelačního koeficientu

Variable	Correlations (List 1 in Data pro Statistiku) Marked correlations are significant at $p < ,05000$ N=91 (Casewise deletion of missing data)	
	Dávka na sále cGy*cm <sup>2</sup>	Ozařovací čas v min.
Dávka na sále cGy*cm <sup>2</sup>	1,0000	,1127
	p= ---	p=,287
Ozařovací čas v min.	,1127	1,0000
	p=,287	p=---

Na základě výsledných hodnot byla potvrzena hypotéza **H1<sub>A</sub>** a hypotéza **H1<sub>0</sub>** byla zamítnuta.

### 6.7.3 Výsledky výzkumného cíle 3

Třetí výzkumný cíl byl definován: **Zjistit, zda existuje závislost délky hospitalizace na operačním řešení/ typu fraktury**. K tomuto cíli byly stanoveny hypotézy.

**H1<sub>0</sub>**: Mezi délkou hospitalizace a operačním řešením je signifikantní závislost.

**H1<sub>A</sub>**: Mezi délkou hospitalizace a operačním řešením není signifikantní závislost.

**H1<sub>B</sub>**: Mezi délkou hospitalizace a typem fraktury je signifikantní závislost.

**H1<sub>C</sub>**: Mezi délkou hospitalizace a typem fraktury není signifikantní závislost.

Třetí výzkumný cíl se zaměřoval na tři zkoumané hodnoty a to délku hospitalizace, typ fraktury a možnostmi operačního řešení. Délka hospitalizace byla zpracována ve dnech, každému typu fraktury a operačnímu řešení bylo přiřazeno číslo. Operační řešení se týkalo Totální náhrady kyčelního kloubu (TEP), cervikokapitální náhrady (CKP) nebo operace osteosyntézy nitrodřeňovým hřebem (PFN). Délka hospitalizace byla sledována pro chirurgické, ortopedické oddělení nebo pro hospitalizace na JIP. Hospitalizace na oddělení následné péče nebo oddělení rehabilitace nebylo do výzkumu zahrnuto.

#### Ověření platnosti hypotéz a závěr:

Pro výsledek a určení hypotéz, která z nich byla správná, byl použit Spearmanův korelační koeficient, kde hladina signifikance byla stanovena na 0,05. Test ukázal, že mezi sledovanou délkou hospitalizace a operačním řešením existuje signifikantní závislost. Můžeme tedy říct, že je statisticky významné a na celkové délce hospitalizace se také kromě zdravotního

stavu pacienta podílí, jaké terapeutické řešení u dané fraktury byl zvolen. Test také ukázal, že mezi délkou hospitalizace a typem fraktury proximálního femuru neexistuje signifikantní závislost, není tedy statisticky významné, jakým typem fraktury daný pacient trpí (Tabulka 9).

Tabulka 9 Výsledné hodnoty Spearmanova korelačního koeficientu

Variable	Spearman Rank Order Correlations (List 1 in Data pro Statistiku) MD pairwise deleted Marked correlations are significant at $p < ,05000$		
	Délka hospitalizace	Operační řešení	Typ fraktur
Délka hospitalizace	1,000000	-0,194874	-0,086469
Operační řešení	-0,194874	1,000000	0,153602
Typ fraktury	-0,086469	0,153602	1,000000

Na základě výsledných hodnot byly potvrzeny hypotézy **H1<sub>0</sub>** a **H1<sub>c</sub>** hypotézy **H1<sub>A</sub>** a **H1<sub>B</sub>** byly zamítnuty.

#### 6.7.4 Výsledky čtvrtého výzkumného cíle

Čtvrtý výzkumný cíl byl definován: **Zjistit, zda souvisí věk pacienta s typem fraktury.**

K výzkumnému cíli byly stanoveny hypotézy.

**H1<sub>0</sub>**: Mezi věkem pacienta a typem fraktury je signifikantní závislost.

**H1<sub>A</sub>**: Mezi věkem pacienta a typem fraktury není signifikantní závislost.

Čtvrtý výzkumný cíl se zaměřoval na věk pacienta, kterého pacient dosáhl v době hospitalizace, zaokrouhlený na celé dosažené roky a na typ fraktury.

#### Ověření platnosti hypotéz a závěr:

Pro výsledek a určení hypotéz, která z nich byla správná, byl použit Pearsonův korelační koeficient, kde hladina signifikance byla stanovena na 0,05. Test ukázal, že mezi sledovaným věkem a typem fraktury neexistuje signifikantní závislost. Můžeme tedy říct, že je statisticky nevýznamná závislost (Tabulka 10).

Tabulka 10 Výsledné hodnoty Pearsonova korelačního koeficient

Variable	Correlations (List 1 in Data pro Statistiku) Marked correlations are significant at $p < ,05000$ N=200 (Casewise deletion of missing data)	
	Typ fraktury	Věk
Typ fraktury	1,0000 P=---	-,0206 P=,772
Věk	-0,206 P=,772	1,0000 P=---

Na základě výsledných hodnot byla potvrzena hypotéza **H1A** hypotéza **H10** byla zamítnuta.

### 6.7.5 Výsledky pátého výzkumného cíle

Poslední výzkumný cíl byl definován: **Zjistit, zda existuje rozdíl mezi pohlavím a výskytem jednotlivých typů fraktur.**

**H10:** Mezi pohlavím a typem fraktury je signifikantní závislost.

**H1A:** Mezi pohlavím a typem fraktury není signifikantní závislost.

Poslední výzkumný cíl se zabýval, zda existuje určitý typ fraktury proximálního femuru, kterým trpí více ženy nebo muži. Jednotlivým frakturám bylo přiřazeno číslo, které odpovídá v tomto pořadí: Subcapitální 1, Pertrochanterická 2, Mediocervikální 3, Subtrochanterická 4, Basicervikální 5, Intertrochanterická 6.

#### Ověření platnosti hypotéz a závěr:

Pro výsledek a určení hypotéz, která z nich byla správná, byly vytvořeny kontingenční tabulky s koeficientem kontingence C. Tabulky ukázaly, že mezi sledovaným pohlavím a typem fraktury neexistuje signifikantní závislost. Můžeme říct, že neexistuje statistická závislost pro muže či ženy, které by trpělo na určitý typ fraktury častěji. (Tabulka 11 a Tabulka 12).

Tabulka 11 Kontingenční tabulka

Summary Frequency Table (List 1 in Data pro Statistiku) Marked cells have counts > 10 (Marginal summaries are not marked)							
Pohlaví	Typ fraktur 1	Typ fraktur 2	Typ fraktur 3	Typ fraktur 4	Typ fraktur 5	Typ fraktur 6	Row Totals
Ženy	31	72	8	8	16	5	140
Muži	11	24	6	9	9	1	60
All Grps	42	96	14	17	25	6	200

Tabulka 12 Výsledné hodnoty kontingenční tabulky s koeficientem kontingence C

Statistic	Statistic: pohlaví (2) x typ fraktur (6) (List 1 in Data pro statistiku)		
	Chi-square	df	p
Pearson Chi-square	7,732160	df=5	P=,17163
M-L Chi-square	7,366810	df=5	P=,19476
Phi	,1966235		
Contingency coefficient	,1929294		
Cramér's V	,1966235		

Na základě výsledných hodnot byla potvrzena hypotéza **H1A** hypotéza **H10** byla zamítnuta.

## 6.8 Bodové hodnocení výkonů

Ekonomický aspekt jednotlivých radiodiagnostických vyšetření až po samotný operační výkon na operačním sále a jejich finanční náročnost je jeden z důležitých parametrů. Jednotlivé výkony jsou vykazovány v bodech, kdy 1 bod pro rok 2022 odpovídá 1,20 Kč pro některé výkony 1,21 Kč (pro srovnání v roce 2021 byla hodnota bodu pro všechny výkony stejná a to 1,16 Kč). (Zdroj: Úhradová vyhláška pro rok 2022)

Tabulka 13 Bodové hodnocení výkonů

Výkon	Poznámky	Bodové hodnocení
Rentgenový snímek pánve nebo kyčelního kloubu	Skiografie pánve nebo kyčelního kloubu v jedné projekci. U dvou a více projekcí se kód vykazuje víckrát.	238 bodů
Skioskopie na operačním či zákrokovém sále mobilním C ramenem, Á 15 min. + RTG kyčelního kloubu	Výkon se vykazuje s výkonem, který vyžaduje skiaskopickou kontrolu. Výkon nad 15 min. vykazuje se násobně za každých ukončených 15 min.	221 bodů
CT pánve	CT vyšetření nad 30 skenů, bez použití jodové kontrastní látky	2170 bodů
Cervikokapitální endoprotéza	Náhrada hlavice stehenní endoprotézou při její destrukci a nemožnosti jiné rekonstrukce	5113 bodů
Totální endoprotéza kyčelního kloubu	Náhrada kyčelního kloubu umělou jamkou a dřikem s hlavicí, které jsou fixovány cementem nebo necementovány	7064 bodů
Kostní štěpy do acetabula během implantace TEP kyčelního kloubu + základní výkon	Defektní či oslabené dno zesíleno kostním štěpem	834 bodů
Rekonstrukce acetabula při operaci TEP + základní výkon	V případě, kdy je nutná modelace acetabula kostním štěpem nebo jiným materiálem	834 bodů

Odstranění, revize TEP kyčelního kloubu + výměna za novou	V případě chybného postavení, selhání nebo uvolnění protézy	15984 bodů
Konzervativní terapie luxace kyčelního kloubu	Bez zlomeniny acetabula, léčena konzervativní terapií	553 bodů
Operační terapie luxace kyčelního kloubu	Bez zlomeniny acetabula, léčena operační repozicí	4182 bodů
Zlomenina hlavice femuru Pipkin I - IV		8791 bodů
Zlomenina velkého trochanteru	Osteosyntéza	3089 bodů
Zlomenina proximálního femuru + otevřená repozice		6432 bodů

(Zdroj: Úhradová vyhláška pro rok 2022 <https://www.mzcr.cz/uhradova-vyhlaska-2022/>)

Z tabulky výše je patrné, že CT pánve je zhruba 4,5 krát dražší než provedení dvou základních rentgenových snímků. Rentgenový snímek je nejméně finančně náročná radiodiagnostická metoda, a je i metodou první volby k diagnostikování fraktur proximálního femuru nejen pro své finanční náklady, ale především pro svou výtěžnost. Výhodou CT vyšetření je upřesnění nebo vyloučení diagnózy, zobrazení vyšetřované oblasti ve více rovinách, možnost 3D rekonstrukce. Nevýhodou CT je větší radiační dávka, kterou pacient obdrží vlivem působení ionizujícího záření, ozáření gonád vyšetřovaného pacienta, zvažování zda je nutná indikace u lidí v produktivním věku či dětí.

Operační výkony se cenově liší podle typu operace, použitého materiálu. Vyšší náklady jsou spojené s implantací totální endoprotézy kyčelního kloubu než u cervikokapitální náhrady, tyto výkony se až na výjimky obejdou bez přítomnosti C ramena s rentgenovým zářením. U osteosyntéz nitrodřeňovým hřebem, kanylovanými šrouby nebo implantací dláhy musíme vzít potaz, že se předpokládá po uzdravení extrakce materiálu a s tím spojený další operační výkon. Obecně ceny operačních výkonů se liší podle typu operace, druhu a množství použitého materiálu, případně neadekvátně délky operačního výkonu.



## 7 DISKUZE

Hlavní cílem mé diplomové práce bylo zjistit odpovědi na výzkumné cíle a hypotézy. Výzkumných cílů bylo celkově pět a měli prokázat nebo vyloučit signifikantní závislost sledovaných parametrů. Mezi sledované parametry byly zahrnuty ozařovací čas, efektivní dávka, BMI index, typ a řešení fraktur, dále demografické údaje o pacientech jako věk nebo pohlaví.

Jako další cíl praktické části bylo vytvoření popisné statistiky a přehledné statistiky z nemocnice Třinec za období leden 2020 až srpen 2021. Do tohoto období bylo zahrnuto 200 pacientů, 140 pacientů bylo ženského pohlaví a 60 pacientů pohlaví mužského. Výsledky byly prezentovány ve formě grafů a tabulek vytvořené v programu Excel.

První výzkumný cíl se zabýval závislosti efektivní dávky z předozadního snímku pánve vzhledem k BMI pacienta. Výsledek, který nám potvrdil signifikantní závislost, byl zřejmý. Jelikož jsme vycházeli ze známého faktu, že velikost dávky je závislá na velikosti a šířce objektu. Čím větší a objemnější objekt ozařujeme, tím dochází k nárůstu efektivní dávky a k vyšší produkci sekundárního záření, tím pádem dochází k nárůstu radiační zátěže pacienta. Pro potvrzení této hypotézy bylo potřeba zjistit efektivní dávky pomocí výpočtu z DAP a regionálně normalizované efektivní dávky, která pro snímkování pánve je stanovena na hodnotu 0,2. Hodnota DAP je zjistitelná pomocí DICOM zápisu, který je u patientského protokolu v rámci RTG snímku. Vstupní parametry pro hodnotu DAP nebyly pro všechny účastníky výzkumu stejné. Hodnota DAP je ovlivněna velikostí ozařovaného pole, tedy závisí na správném vymezení ozařovaného pole, velikost a objem ozařované tkáně, vzdálenost ohniska rentgenky od povrchu pacienta, filtrace svazku záření, expoziční čas a expoziční parametry jako je napětí na rentgence a elektrické množství. Některé tyto faktory je schopen ovlivnit svou prací samotný radiologický asistent.

Druhý výzkumný cíl se zabýval závislosti ozařovacího času a dávky z operačního sálu. Tohoto výzkumu se účastnilo 91 pacientů, u kterých byly zjištěny všechny potřebné hodnoty jako DAP z pojízdného C ramena, délka sálu a celkový ozařovací čas. Výsledkem bylo potvrzení hypotézy s nesignifikantní závislosti, tedy že tyto hodnoty spolu významně statisticky nesouvisí. Každopádně to neznamená, že by tyto hodnoty spolu nesouvisely vůbec, víme, že velikost dávky a radiační zátěže pacienta je ovlivněna i expozičním časem, avšak jiné parametry se podílejí na konečnou dávku významněji. Velikost ozařovacího času je ovlivněna počtem expozičních během operačního zákroku. Počet expozičních je ovlivněn samotným stavem zlomeniny, jak moc je potřeba zlomený kyčelní kloub reponovat než se dostane do správného osového

postavení, náročnosti samotného výkonu a počtem fixačních pomůcek, který je potřeba zavést pro správnou fixaci zlomeniny, ale také schopností samotného operátora, kde se předpokládá, že zkušenější operatér nepotřebuje v každém operačním kroku rentgenovou kontrolu, ale i fakt, že ne pokaždé se daří například při zavádění implantátu apod.

Třetí výzkumný cíl se zabýval, zda souvisí délka hospitalizace s určitým typem nebo určitým operačním řešením. Výsledky ukázaly nesignifikantní závislost s typem fraktury proximálního femuru, avšak signifikantní závislost na typu operačního řešení. Potvrzení signifikantní závislosti na typu operačního řešení byl očekávaný, kdy víme, že například totální endoprotéza kyčelního kloubu je náročnější na celkovou dobu hospitalizace oproti cervikokapitální náhradě. Další limitace, které ovlivňovaly celkovou délku hospitalizace, je zdravotní stav pacienta, případné předoperační, peroperační nebo pooperační komplikace, práce pacienta s fyzioterapeutem, která určuje celkovou úroveň rehabilitace a uvedení pacienta do běžného života a propuštění z nemocniční péče nebo přesun na oddělení následné péče a jiné.

Čtvrtý výzkumný cíl se zaměřoval na věk účastníku výzkumu, a jestli existuje předpoklad signifikantní závislosti na vzniku konkrétního typu zlomeniny pro daný věk. Tento předpoklad byl vyvrácen a byla potvrzena hypotéza s nesignifikantní závislosti. Z dostupných studií víme, že určité typy zlomenin proximálního femuru jsou typičtější pro určité věkové skupiny, například starší lidé trpí častěji na zlomeniny krčku femuru než mladí nebo fakt, že subtrochanterické zlomeniny jsou častější u mladších pacientů než u starších. Je možné, že k rozdílnému závěru jsme došli limitací souboru, jako například menší sledovaný soubor, věkového zastoupení souboru, celkové rozložení jednotlivých typů fraktur, kde v každé věkové dekádě se vyskytovaly téměř všechny typy fraktur.

Poslední výzkumný cíl se zabýval myšlenkou, jestli určité pohlaví je náchylnější na určitý typ fraktury. Abychom zjistili výsledky, bylo potřeba dát data do kontingenční tabulky a použít koeficient kontingence typu C. Výsledek našeho sledování ukázal statisticky nevýznamnou závislost mezi sledovanými daty. Tento výsledek koresponduje s dohledanými informacemi, kdy víme, že ženy jsou náchylnější na zlomeniny kyčelního kloubu, avšak nejsou náchylnější na konkrétní typ. Mezi faktory, které vedou u žen k většímu počtu zlomenin, patří osteoporóza, spojená s nástupem menopauzy, která vede k nižší produkci ženského pohlavního hormonu estrogeneru, který způsobuje větší odbourávání kostní tkáně a tvorbě pórů na kostním povrchu.. Obecně bez ohledu na pohlaví k řídnutí kostí dochází přirozeně od 50 věku života, a to kolem 1 – 2 % za rok.

## ZÁVĚR

Diplomová práce je zaměřena na problematiku zlomenin proximálního femuru, který u starších lidí vede k dlouhodobému vyřazení z běžného života a může pro některé jedince mít i smrtelné následky. Zlomeniny proximálního femuru nejsou jen problémem pro člověka samotného, ale mnohdy zasáhnou i blízké lidi jako je například rodina, která často musí po dobu několika týdnů o blízkého pečovat a věnovat mu svůj čas. Další z problémů fraktur proximálního femuru jsou i vyšší peněžní náklady na péči, léčbu a hospitalizaci těchto pacientů. Jelikož dochází každoročně k narůstání počtu těchto typů zlomenin z důvodu stárnutí populace, kdy střední délka života v České republice v roce 2019 byla u mužů okolo 76,2 roků a u žen 82,1 roků. Dochází tím pádem každoročně i k vyšším peněžním nákladům na tuto péči. U starších pacientů se často setkáváme s obtížnější spoluprací a nepochopením, co se s nimi děje, které léčbu častokrát jenom komplikuje, dále je vyšší věk spojený i s větším množstvím komplikací a zvýšenou předoperační a pooperační péčí.

Diplomová práce se v teoretické části věnovala anatomii proximálního femuru, biomechanice kyčelního kloubu, dále také popisuje typy fraktur proximálního femuru, a jak je můžeme klasifikovat. Jaké jsou nejčastější metody využívané v radiodiagnostice, jako je rentgenový snímek nebo výpočetní tomografie, které slouží k potvrzení zlomenin a určení o jaký typ se jedná. Konkrétní typ zlomeniny nám určuje možnosti léčby, které jsou ve většině případů vždy operační, dále jaké jsou možnosti léčebných postupů, které jsou rozepsány v samostatné kapitole, které se i věnuje práci radiologického asistenta na sále. Poslední kapitola přibližuje komplikace a odpovědi organismu na vzniklý úraz.

Praktická část je rozdělena na dvě části, první část se věnuje statistice sledovaného vzorku, který se skládala celkově z 200 pacientů nemocnice Třinec za období leden 2020 do srpna 2021, kteří byli hospitalizováni s diagnózou S72. Výsledky statistiky jsou prezentovány v přehledných grafech popřípadě v tabulkách, které byly vytvořeny v programu Excel. U některých sledovaných parametrů byla vytvořena popisná statistika. Hlavní část se zabývá prezentováním odpovědí na výzkumné cíle, ke kterým byly vytvořeny hypotézy. Pro potvrzení hypotéz byly nasbírané data zpracovány v programu Tibco Statistica a jsou prezentovány v tabulkách. Pro interpretaci výsledků bylo potřeba některé nasbírané data přepočítat na jiný parametr jako je například výpočet efektivní dávky pomocí hodnoty DAP z patientského protokolu a regionálně normalizované efektivní dávky. Z celkově pěti výzkumných cílů vyšly dva se signifikantní závislostí, tedy se závislostí, která je statisticky významná, konkrétně signifikantní závislost efektivní dávky a BMI indexu a signifikantní závislost délky

hospitalizace na typu operačního řešení. Poslední část se zabývá ekonomický aspektem celé problematiky. Ukazuje finanční náročnost jednotlivých vyšetření nebo výkonů, které se uvádějí v bodech, kdy 1 bod odpovídá určité peněžní částce pro daný rok, v roce 2022 odpovídá hodnotě 1,20 Kč pro některé specifické výkony v hodnotě 1,21 Kč.

## REFERENČNÍ SEZNAM

ČIHÁK, Radomír. Anatomie 3. Ilustroval Ivan HELEKAL. Praha: Grada, 1997. ISBN 80-7169-140-2.

ČECH, Oldřich, Pavel DOUŠA a Martin KRBEC. *Traumatologie pohybového aparátu, pánve, páteře a paklouby: Traumatology of the musculoskeletal system, pelvis, spine and nonunions*. Praha: Galén, [2016]. ISBN isbni978-80-7492-266-4.

DORKO, František, Eva VÝBORNÁ a Ján TOKARČÍK. Základy anatomie pro nelékařské obory: studijní opora. Ostrava: Ostravská univerzita v Ostravě, 2014. ISBN 978-80-7464-595-2

FERDA, Jiří, Hynek MÍRKA a Jan BAXA. *Multidetektorová výpočetní tomografie: technika vyšetření*. Praha: Galén, c2009. ISBN isbni978-80-7262-6083.

HOZA, P., T. HÁLA a J. PILNÝ, 2008. Zlomeniny proximálního femuru a jejich řešení. *Medicína pro praxi* [online]. 5(10), 393-397 [cit. 2022-05-03]. ISSN 1803-5310. Dostupné z: <https://www.solen.cz/pdfs/med/2008/10/12.pdf?fbclid=IwAR1zV6WWou5zpLrWmWVas8oLyWTpjCLOiVcCCokbqbad2KgwYc0CnON4M9U>

Kauffman, Jeffrey I.; Simon, Jordan A.; Kummer, Frederick J.; Pearlman, Charles J.; Zuckerman, Joseph D.; Koval, Kenneth J. Internal Fixation of Femoral Neck Fractures With Posterior Comminution: A Biomechanical Study, *Journal of Orthopaedic Trauma*: March 1999 - Volume 13 - Issue 3 - p 155-159

KOUDELA, Karel. *Ortopedie*. Praha: Karolinum, 2004. ISBN isbn:80-246-0654-2.

Moran CG, Wenn RT, Sikand M, Taylor AM. Early mortality after hip fracture: is delay before surgery important? *J Bone Joint Surg Am*. 2005 Mar;87(3):483-9. doi: 10.2106/JBJS.D.01796. PMID: 15741611.

NÝDRLE, Miroslav. *Pochopitelné texty z chirurgie, traumatologie a ortopedie*. Brno: Národní centrum ošetrovatelství a nelékařských zdravotnických oborů, 2017. ISBN isbni978-80-7013-586-0.

NAŇKA, Ondřej a Miloslava ELIŠKOVÁ. *Přehled anatomie*. Třetí, doplněné a přepracované vydání. Praha: Galén, [2015]. ISBN 978-80-7492-206-0

ORT, Jaroslav a Sláva STRNAD. *Radiodiagnostika*. Brno: Institut pro další vzdělávání pracovníků ve zdravotnictví, 1997. ISBN isbni80-7013240-x.

PROKOP, Mathias a Michael GALANSKI. *Spiral and Multislice Computed Tomography of the Body*. New York: Thieme, 2003. ISBN 3-13-116481-6.

ROZKYDAL, Zbyněk a Richard CHALOUPKA. *Vyšetřovací metody v ortopedii*. 2. vyd. Brno: Masarykova univerzita, 2012. ISBN isbn978-80-210-5902-3.

SEDLÁŘ, Martin. *Zlomeniny proximálního femuru: komplexní péče o pacienta*. Praha: Maxdorf, [2017]. Jessenius. ISBN isbni978-80-7345-518-7.

SEIDL, Zdeněk. *Radiologie pro studium i praxi*. Praha: Grada, 2012. ISBN isbni978-80-247-4108-6.

SKÁLA-ROSENBAUM, Jiří, Valér DŽUPA a Martin KRBEC. *Zlomeniny proximálního femuru*. Praha: Galén, [2019]. ISBN isbni978-80-7492-423-1.

SOSNA, Antonín. *Základy ortopedie*. Praha: Triton, 2001. ISBN isbn:80-7254-202-8.

VIŠŇA, Petr a Jiří HOCH. *Traumatologie dospělých: učebnice pro lékařské fakulty*. Praha: Maxdorf, 2004. Jessenius. ISBN isbni80-7345-034-8.

VOMÁČKA, Jaroslav. *Zobrazovací metody pro radiologické asistenty*. Druhé, doplněné vydání. Olomouc: Univerzita Palackého v Olomouci, 2015. ISBN isbni978-80-244-4508-3.

WEISOVÁ, D., M. SALÁŠEK a T. PAVELKA. [Hip fractures]. *Casopis lekaru ceskych* [online]. 2013, **152**(5), 219-25 [cit. 2022-05-05]. ISSN 00087335.

WEISOVÁ, Drahomíra, Martin SALÁŠEK a Tomáš PAVELKA. Zlomeniny horního konce stehenní kosti. *Journal of Czech Physicians / Casopis Lekarů Ceskych* [online]. 2013, **152**(5), 219-225 [cit. 2021-05-05]. ISSN 00087335

### **Internetové zdroje:**

Astronuklfyzika: DAP [online]. [citováno 2. 5. 2022].

Dostupný z WWW: <https://astronuklfyzika.cz/strana2.htm>

Výpočet.cz: BMI [online]. [citováno 2. 5. 2022].

Dostupný z WWW: <https://www.bodymassindex.cz/faq/co-je-bmi->

WikiSkripta: Zlomeniny proximálního femuru [online]. [citováno 2. 5. 2022].

Dostupný z WWW:

[https://www.wikiskripta.eu/w/Zlomeniny\\_proxim%C3%A1ln%C3%ADho\\_femuru](https://www.wikiskripta.eu/w/Zlomeniny_proxim%C3%A1ln%C3%ADho_femuru)

Zdraví.euro.cz: Zlomeniny proximálního femuru [online]. [citováno 2. 5. 2022].

Dostupný z WWW: <https://zdravi.euro.cz/clanek/postgradualni-medicina/zlomeniny-proximalniho-femuru-168656/check-status/>

Ministerstvo zdravotnictví ČR: Úhradová vyhláška 2022 [online]. [citováno 2. 5. 2022].

Dostupný z WWW: <https://www.mzcr.cz/uhradova-vyhlaska-2022/>

## SEZNAM POUŽITÝCH ZKRATEK

<b>AP</b>	Předozaďní směr
<b>BMI</b>	Body Mass Index
<b>CARS</b>	Syndrom kompenzační protizánětlivé odpovědi
<b>CCEP</b>	Cervikokapitální endoprotéza
<b>CT</b>	Výpočetní tomografie
<b>CRP</b>	C-reaktivní protein
<b>DAP</b>	Dose Area Product
<b>DEF</b>	Efektivní dávka
<b>DHS</b>	DePuy Synthes
<b>DICOM</b>	Digital Imaging and Communications in Medicine
<b>EDAP</b>	Regionálně normalizovaná efektivní dávka
<b>HRCT</b>	High-resolution Computed Tomography
<b>HU</b>	Hounsfield Units (Hounsfieldovy jednotky)
<b>KL</b>	Kontrastní látka
<b>MPR</b>	Multiplanar reconstruction
<b>PACS</b>	Picture Archiving and Communication System
<b>PFN</b>	Proximal Femoral Nail
<b>RA</b>	Radiologický asistent
<b>RTG</b>	Rentgenové
<b>SIRS</b>	Systemic inflammatory response syndrome
<b>TEP</b>	Totální endoprotéza
<b>VRT</b>	Volume rendering technique



## SEZNAM OBRÁZKŮ

Obrázek 1 Kyčelní kloub .....	13
Obrázek 2 Základní rozdělení zlomenin.....	16
Obrázek 3 Pipkinova klasifikace .....	17
Obrázek 4 Pauwellova klasifikace .....	19
Obrázek 5 Gardenova klasifikace.....	20
Obrázek 6 Předozadní projekce.....	24
Obrázek 7 Poloaxiální projekce.....	24
Obrázek 8 Axiální projekce horizontálním paprskem.....	25
Obrázek 9 Axiální projekce s vertikálním paprskem .....	26
Obrázek 10 CT pánve v koronárním řezu, pravý kyčelní kloub po extrakci PFN, levý kyčelní kloub s abrupcí velkého trochanteru.....	29
Obrázek 11 Kanylované šrouby .....	32
Obrázek 12 První snímek Osteosyntéza třemi šrouby v paralelním postavení. Druhé dva snímky v obou projekcích po extrakci kovů .....	32
Obrázek 13 Kyčelní dlaha .....	33
Obrázek 14 DHS v základních projekcích .....	34
Obrázek 15 Krátký rekonstrukční hřeb .....	35
Obrázek 16 PFN .....	35
Obrázek 17 a schéma správného umístění CCEP, b správné umístění komponentu, c vysoko umístěný komponent, d nízko umístěný komponent.....	37
Obrázek 18 Instrumentárium CCEP .....	37
Obrázek 19 Totální endoprotéza cementovaná .....	39
Obrázek 20 C rameno Ziehm 8000.....	41

## SEZNAM TABULEK

Tabulka 1 přehled AO klasifikace .....	22
Tabulka 3 Popisná statistika věk .....	46
Tabulka 2 Věkové rozložení pacientů .....	46
Tabulka 4 Četnost mužů a žen.....	47
Tabulka 5 Počet pacientů podle BMI indexu .....	48
Tabulka 6 Popisná statistika BMI.....	48
Tabulka 7 Výsledné hodnoty Pearsonova korelačního koeficientu.....	57
Tabulka 8 Výsledné hodnoty Pearsonova korelačního koeficientu.....	59
Tabulka 9 Výsledné hodnoty Spearmanova korelačního koeficientu .....	60
Tabulka 10 Výsledné hodnoty Pearsonova korelačního koeficient.....	61
Tabulka 11 Kontingenční tabulka.....	61
Tabulka 12 Výsledné hodnoty kontingenční tabulky s koeficientem kontingence C .....	62
Tabulka 13 Bodové hodnocení výkonů .....	62

## SEZNAM GRAFŮ

Graf 1 Věkové rozložení sledovaných pacientů .....	47
Graf 2 Zastoupení mužů a žen ve sledovaném období.....	47
Graf 3 Zastoupení pacientů podle BMI indexu .....	49
Graf 4 Zastoupení jednotlivých typů zlomenin .....	49
Graf 5 Zastoupení jednotlivých typů zlomenin závislé na pohlaví .....	50
Graf 6 Zastoupení zlomenin v jednotlivých věkových skupinách .....	50
Graf 7 Přehled CT vyšetření.....	51
Graf 8 Zastoupení terapeutických řešení .....	52
Graf 9 Zastoupení léčebných metod podle pohlaví .....	53
Graf 10 Zastoupení léčebných metod podle věku pacientů.....	53
Graf 11 Délka hospitalizace za sledované období.....	54
Graf 12 Rozložení řešení fraktur v jednotlivých týdnech.....	55
Graf 13 Zastoupení pohlaví v jednotlivých týdnech .....	55

## **SEZNAM PŘÍLOH**

**Příloha č. 1** Žádost o nahlížení a zpracování dat v nemocnici Třinec.....76

**Příloha č. 2** Stanovisko Etické komise FZV UP.....77

## Příloha č. 1 Žádost o nahlížení a zpracování dat nemocnice Třinec


### Žádost o nahlížení a zpracování do dokumentace

Vedení nemocnice Třinec,

Obracím se na Vás se žádostí o možnost nahlížení a zpracování textové i obrázkové dokumentace pacientů pro vypracování diplomové práce na téma: Fraktury proximálního femuru z pohledu radiologického asistenta.

Práce poskytne přehled o celkovém množství fraktur krčku femuru v nemocnici Třinec v období leden 2020 až srpen 2021. Studie bude rozdělena podle věku, pohlaví, četnosti jednotlivých typů fraktur a její řešení. Data budou zpracována jako statistika.


Při diplomové práci budu s dostupnými daty zacházet dle platných legislativních a etických norem a prohlašuji, že bude zachována anonymita respondentů.



Bc. Sandra Macurová

studentka 1. ročníku oboru

Zobrazovací technologie v radiodiagnostice FZV Olomouc



NEMOCNICE TŘINEC,  
přírodně léčebný ústav  
Klánský 708, Dvůr Králové, 779 01 Třinec  
tel. 568 209 100  
Národní ústav zdravotnický p.o.

## Příloha č.2 Souhlasné stanovisko Etické komise



Fakulta  
zdravotnických věd

UPOL - 194495/1070-2021

Vážená paní  
Bc. Sandra Macurová

2021-10-15

Vyjádření Etické komise FZV UP

Vážená paní bakalářko,

na základě Vaší Žádosti o stanovisko Etické komise FZV UP byla Vaše výzkumná část diplomové práce posouzena a po vyhodnocení všech zaslaných dokumentů Vám sdělujeme, že diplomové práci s názvem „**Fraktury proximálního femuru z pohledu Radiologického asistenta**“, jehož jste hlavní řešitelkou, bylo uděleno

**souhlasné stanovisko Etické komise FZV UP .**

S pozdravem,

Mgr. Lenka Mazalová, Ph.D.  
předsedkyně  
Etické komise FZV UP