



Zdravotně  
sociální fakulta  
Faculty of Health  
and Social Sciences

Jihočeská univerzita  
v Českých Budějovicích  
University of South Bohemia  
in České Budějovice

**Dechová rehabilitace u pacientů operovaných pro  
spontánní pneumothorax**

## **BAKALÁŘSKÁ PRÁCE**

Studijní program: **SPECIALIZACE VE ZDRAVOTNICTVÍ**

**Autor:** Petr Dolanský

**Vedoucí práce:** doc. MUDr. Vojtěch Kurfirst, Ph.D.

České Budějovice 2022

## Prohlášení

Prohlašuji, že svoji bakalářskou práci s názvem „*Dechová rehabilitace u pacientů operovaných pro spontánní pneumothorax*“ jsem vypracovala samostatně pouze s použitím pramenů v seznamu citované literatury.

Prohlašuji, že v souladu s § 47b zákona č. 111/1998 Sb. v platném znění souhlasím se zveřejněním své bakalářské práce, a to v nezkrácené podobě elektronickou cestou ve veřejně přístupné části databáze STAG provozované Jihočeskou univerzitou v Českých Budějovicích na jejích internetových stránkách, a to se zachováním mého autorského práva k odevzdanému textu této kvalifikační práce. Souhlasím dále s tím, aby toutéž elektronickou cestou byly v souladu s uvedeným ustanovením zákona č. 111/1998 Sb. zveřejněny posudky školitele a oponentů práce i záznam o průběhu a výsledku obhajoby bakalářské práce. Rovněž souhlasím s porovnáním textu mé bakalářské práce s databází kvalifikačních prací Theses.cz provozovanou Národním registrem vysokoškolských kvalifikačních prací a systémem na odhalování plagiátů.

V Českých Budějovicích dne 2. 5. 2022

.....



### **Poděkování**

Rád bych poděkoval doc. MUDr. Vojtěchovi Kurfirstovi, Ph.D. za odborné vedení práce, cenné rady a materiálních podkladů. Dále děkuji Mgr. Pavle Janouškové a Lucii Novákové za pomoc a doporučení při zpracovávání bakalářské práce. Děkuji také všem účastníkům výzkumu za ochotu, vstřícnost a trpělivost.

# **Dechová rehabilitace u pacientů operovaných pro spontánní pneumothorax**

## **Abstrakt**

Tato bakalářská práce pojednává o problematice dechové terapie po chirurgické léčbě spontánního pneumothoraxu. Pneumothorax je definován jako přítomnost vzduchu či jiného plynu v pleurální dutině. Pacienti se potýkají s vysokou dušností, bolestivostí, sníženými dechovými parametry a změnami v držení těla.

Cílem práce bylo zmapování možnosti respirační rehabilitace u pacientů operovaných pro spontánní pneumothorax a navrnutí postupu dechové rehabilitace u těchto pacientů.

V teoretické části je stručně popsána anatomie hrudníku, jsou popsány primární i pomocné inspirační i expirační svaly. Dále je popsána problematika pneumothoraxu, jeho dělení, diagnostika, symptomatologie, konzervativní a chirurgická léčba. V závěru se věnuje technikám dechové rehabilitace a ostatním fyzioterapeutickým konceptům, které je možné využít u pacientů po operaci spontánního pneumothoraxu. Praktická část proběhla formou kvalitativního výzkumu, kterého se účastnili tři pacienti operovaní pro spontánní pneumothorax. První den po operaci byl každý z nich podroben kineziologickému vyšetření, ve kterém bylo využito svalových testů dle Jandy, goniometrického měření aktivních rozsahů v ramenním kloubu, antropometrického měření rozvíjení hrudníku, měření maximálních nádechových tlaků pomocí přístroje Micro RPM, Borgovy škály CR10 a měření saturace hemoglobinu kyslíkem. Následné dny probíhala samotná terapie zakončená výstupním kineziologickým vyšetřením. Naměřené hodnoty byly mezi sebou porovnány. U všech probandů bylo dosaženo zlepšení, dá se proto tvrdit, že terapie měla pozitivní efekt.

## **Klíčová slova**

Pneumothorax; dechová rehabilitace; poplicnice; plíce; mechanika dýchání

# **Respiratory rehabilitation in patients operated for spontaneous pneumothorax**

## **Abstract**

This bachelor thesis deals with the issue of respiratory therapy after surgical treatment of spontaneous pneumothorax. Pneumothorax is defined as the presence of air or other gas in the pleural cavity. Patients experience high dyspnea, soreness, decreased respiratory parameters and changes in posture.

The aim of the work was to map the possibility of respiratory rehabilitation in patients operated for spontaneous pneumothorax and to propose a procedure for respiratory rehabilitation in these patients.

The theoretical part briefly describes the anatomy of the chest, describes the primary and auxiliary inspiratory and expiratory muscles. Furthermore, the problem of pneumothorax, its division, diagnosis, symptomatology, conservative and surgical treatment are described. At the end, the breathing rehabilitation techniques and other physiotherapeutic concepts, that can be used in patients after spontaneous pneumothorax surgery, are discussed. The practical part had been done in the form of qualitative research, in which three patients that were operated for spontaneous pneumothorax participated. Kinesiological examination took place the first day after the surgery. It consisted of the muscle test according to Janda, goniometric measurement of active range of motion in shoulder joint, anthropometric measurement of chest development, measurement of maximum inspiratory pressures using a Micro RPM, Borg's CR10 scale and measurement of hemoglobin oxygen saturation. In the following days, the therapy itself took place, ending with a final kinesiological examination. The measured values were compared with each other. Improvements were achieved in all probands, so it can be argued that the therapy had a positive effect.

## **Key words**

Pneumothorax; respiratory rehabilitation; pleura; lungs; mechanics of breathing

## Obsah

<b>1</b>	<b>Úvod.....</b>	<b>9</b>
<b>2</b>	<b>Teoretická část.....</b>	<b>10</b>
2.1	Anatomie hrudníku.....	10
2.1.1	Kostra hrudníku .....	10
2.1.2	Orgány hrudníku .....	10
2.2	Anatomie dechových svalů.....	10
2.2.1	Primární inspirační .....	10
2.2.2	Akcesorní inspirační.....	11
2.2.3	Primární expirační .....	12
2.2.4	Akcesorní expirační .....	12
2.3	Kinematika hrudníku.....	13
2.4	Mechanika dýchání .....	13
2.5	Pneumothorax .....	14
2.5.1	Klasifikace .....	14
2.5.2	Symptomatologie .....	16
2.5.3	Komplikace.....	16
2.5.4	Diagnostika .....	16
2.6	Léčba .....	17
2.6.1	Konzervativní léčba .....	17
2.6.2	Chirurgická léčba .....	17
2.7	Dechová rehabilitace .....	19
2.7.1	Dechová gymnastika .....	19
2.7.2	Polohování a vertikalizace.....	20
2.7.3	Brániční dýchání .....	21
2.7.4	Kontaktní dýchání .....	21
2.7.5	Lokalizované dýchání .....	21
2.7.6	Neurofyziologická facilitace dýchání.....	21
2.7.7	Dýchání přes sešpulené rty .....	22
2.7.8	Ústní brzda.....	22
2.7.9	Drenážní techniky .....	22
2.7.10	Respirační trenažéry .....	23
2.7.11	Další fyzioterapeutické postupy.....	23

<b>3</b>	<b>Cíle práce a výzkumné otázky .....</b>	<b>25</b>
3.1	Cíle práce.....	25
3.2	Výzkumné otázky.....	25
<b>4</b>	<b>Metodika.....</b>	<b>26</b>
4.1	Charakteristika zkoumaného souboru .....	26
4.2	Metody sběru dat.....	26
4.2.1	Terapie.....	29
<b>5</b>	<b>Výsledky .....</b>	<b>30</b>
5.1	Proband 1.....	30
5.1.1	Kineziologický rozbor – vstupní.....	30
5.1.2	Cíle terapie.....	32
5.1.3	Terapie 1.....	32
5.1.4	Terapie 2.....	32
5.1.5	Terapie 3.....	33
5.1.6	Kineziologický rozbor – výstupní.....	33
5.2	Proband 2.....	37
5.2.1	Kineziologické vyšetření – vstupní.....	37
5.2.2	Cíle terapie.....	39
5.2.3	Terapie 1.....	39
5.2.4	Terapie 2.....	40
5.2.5	Terapie 3.....	40
5.2.6	Kineziologické vyšetření – výstupní.....	40
5.3	Proband 3.....	44
5.3.1	Kineziologické vyšetření – vstupní.....	44
5.3.2	Cíle terapie.....	46
5.3.3	Terapie 1.....	46
5.3.4	Terapie 2.....	46
5.3.5	Terapie 3.....	47
5.3.6	Kineziologické vyšetření – výstupní.....	47
<b>6</b>	<b>Diskuse.....</b>	<b>51</b>
<b>7</b>	<b>Závěr.....</b>	<b>54</b>
<b>8</b>	<b>Seznam literatury .....</b>	<b>55</b>
<b>9</b>	<b>Přílohy .....</b>	<b>59</b>

<b>10</b>	<b>Seznam obrázků .....</b>	<b>71</b>
<b>11</b>	<b>Seznam tabulek .....</b>	<b>72</b>
<b>12</b>	<b>Seznam zkratek .....</b>	<b>73</b>

# 1 Úvod

Tématem této bakalářské práce je dechová rehabilitace u pacientů operovaných pro spontánní pneumothorax. Pneumothorax je definován jako přítomnost vzduchu či jiných plynů v pleurální dutině. Rozdělit ho můžeme dle příčiny, patofyziologie a rozsahu. Zaměřil jsem se převážně na pneumothorax spontánní. Ten se dělí na primární, který vzniká náhle u jinak zdravého jedince, a sekundární, který se označuje za symptom jiné chronické plicní nemoci, příkladem může být chronická obstrukční plicní nemoc či asthma bronchiale. Předpokládá se, že příčinou vzniku primárního spontánního pneumothoraxu je ruptura bul či blebsů, které se nacházejí v plicním parenchymu nebo v pleuře. Incidence je násobně vyšší u mužů než u žen.

Toto téma jsem si vybral z několika důvodů, za prvé mě zajímala samotná problematika pneumothoraxu, v druhé řadě to byla využitelnost dechové rehabilitace. V dnešní době toto téma považuji za přínosné z důvodu stále přítomného onemocnění Covid-19, kterým si prošli všichni probandí, kteří se účastnili tohoto výzkumu, dva z nich ne déle než 3 měsíce před atakou pneumothoraxu.

V teoretické části se věnuji anatomii hrudníku, dechovými svaly a mechanikou dýchání. Dále problematice samotného pneumothoraxu, jeho dělení, diagnostikou, symptomatologií, komplikacemi a konzervativní a chirurgickou léčbou. V poslední části teoretické části jsem se věnoval možnostem dechové fyzioterapie a dalších fyzioterapeutických metod při terapii pacientů po spontánním pneumothoraxu.

V praktické části jsem využil kvalitativního výzkumu. Výzkumný soubor tvořili dva muži a jedna žena, kteří byli operováni pro spontánní pneumothorax. Provedl jsem vstupní kineziologický rozbor, na jehož základě jsem vytvořil terapeutický postup. Terapii jsem prováděl pouze v době jejich hospitalizace na Oddělení kardiochirurgie a hrudní chirurgie Nemocnice České Budějovice a.s.

## **2 Teoretická část**

### **2.1 Anatomie hrudníku**

#### **2.1.1 Kostra hrudníku**

Kostru hrudníku se skládá z dvanácti hrudních obratlů, ke každému z nich je kloubně připojen jeden pár žeber (costae). Sedm kraniálních žeber je kloubně spojeno s nepárovou hrudní kostí (sternum), ty jsou nazývány žeby pravými. Další tři páry, žebra nepravá, jsou chrupavkou spojeny s žeby předchozími. Poslední dva páry jsou volně zakončeny ve svalovině. Kostra hrudníku je často nazývána hrudním košem (Čihák, 2011).

#### **2.1.2 Orgány hrudníku**

Plíce (pulmones) jsou párové orgány zajišťující výměnu plynů mezi vnějším prostředím a krví. Levá plíce je se dvěma laloky menší, pravá má laloky tři. Laloky jsou od sebe odděleny zářezy. Plíce jsou uloženy ve dvou pleurálních dutinách, které jsou tvořeny viscerální a parietální pleurou. Viscerální je pevně srostlá s tkání plic a v oblasti plicního hilu a ligamentum pulmonale plynule přechází v mediastinální část parietální pleury. Prostor mezi viscerální a parietální pleurou se nazývá pleurální prostor nebo pleurální dutina. Fyziologicky se v prostoru pleurální dutiny vyskytuje malé množství tekutiny (Kurfirst et al 2022).

Ostatní orgány hrudníku, včetně srdce, jícnu a velkých cév, jsou uloženy v prostoru mezi pleurou pravé a levé plíce nazývaném mediastinum (Čihák, 2013).

### **2.2 Anatomie dechových svalů**

Dechové svaly zajišťují ventilaci plic. Zapojují se střídavě rytmicky a svou aktivitou mění objem dutiny hrudní, a tím zajišťují inspirium a expirium. Mezi fázi expirační a inspirační nastávají krátké pauzy – preexpirium a preinspirium. Rozdělují se do třech sektorů: dolní (břišní), střední (dolní hrudní) a horní (horní hrudní). Dle funkce se dělí na svaly inspirační a expirační. Mimo funkci dechovou se účastní i stabilizace trupu v prostoru. (Véle, 2006).

#### **2.2.1 Primární inspirační**

M. diaphragma je plochý sval oddělující hrudní dutinu od dutiny břišní. Je utvářený jako dvojité kopulovitá klenba, pravá zasahuje do výšky 5. mezižebří a levá do výšky 4.



Ve středu se nachází centrum tendineum trojlaločného tvaru, rozdělující sval na tři oddíly (pars lumbalis, pars costalis, pars sternalis). Bráničním svalstvem prochází aorta, jícen, dolní dutá žíla a nervy do dutiny břišní. Bránice má funkci nádechovou, posturální a slouží jako svěrač jícnu.

Mm. intercostales externi utvářejí vnější vrstvu mezižeberních svalů. Směřují zezadu šikmo na přední stranu kaudálnějšího žebra. Při nádechu táhnou žebra kraniálně (Čihák, 2011).

### **2.2.2 Akcesorní inspirační**

Mm. scaleni, skupina svalů krční oblasti. Hlavní funkcí jsou úklony a předklon krční páteře. Při usilovném nádechu slouží jako zdvihače prvních dvou žeber (Moore, 2018).

M. sternocleidomastoideus, nejmohutnější krční sval nacházející se mezi hrudní kostí, kostí klíční a lebkou. Hlavní funkcí svalu je předsun a kyv hlavy. Jako pomocný inspirační sval se zapojuje při abdukci horní končetiny.

Mm. pectorales, jedná se o dvojici hrudních svalů. M. pectoralis major je mohutný sval na ventrální straně hrudníku a překrývá menší m. pectoralis minor. Oba svaly plní funkci zdvihačů žeber při fixovaném pletenci ramenním.

M. serratus anterior je plochý sval hrudníku, jde od 1. až 9. žebra na mediální hranu lopatky. Sval vytáčí dolní úhel lopatky zevně a při fixaci pletence ramenního zdvihá žebra.

M. serratus posterior superior jde od dolní krční a horní hrudní části páteře laterokaudálně na 2. až 5. žebro. Jeho hlavní funkcí je zdvihání žeber, a proto se řadí mezi vedlejší nádechové svaly.

M. latissimus dorsi je rozsáhlý plochý sval trojúhelníkového tvaru. Při fixované paži sval zdvihá žebra a plní tak funkci pomocného nádechového svalu.

M. subclavius je štíhlý sval jdoucí od spodní části klíční kosti k prvnímu žebro. Jeho hlavní funkce je tah klíční kosti kaudálně. Při fixovaném ramenním pletenci působí naopak jako zdvyhač prvního žebra při inspirační fázi dechového cyklu (Čihák, 2011).

Doc. Véle (2006) dále uvádí mezi pomocnými nádechovými svaly ještě mm. suprahyoidei, mm. infrahyoidei, m. erector spinae a krátké hluboké svaly zádové.

### 2.2.3 *Primární expirační*

Mm. intercostales interni tvoří střední vrstvu mezižebních svalů. Jejich snopce jdou ve směru kaudálním, z přední části horního žebra k zadní části žebra následujícího. Tyto svaly svou aktivitou táhnou žebra kaudálně (Dylevský, 2009b).

### 2.2.4 *Aksesorní expirační*

M. transversus thoracis je sval nacházející se na vnitřní straně hrudní kosti, upínající se vějířovitě na vnitřní plochy chrupavek 2. až 6. žebra. Svou aktivitou táhne žebra kaudálně.

Mm. intercostales intimi jsou svaly tvořící nejnvnitřnější vrstvu mezižebního svalstva. Táhnou žebra kaudálně, jsou tedy synergisty mm. intercostales interni.

M. transversus abdominis, příčný sval břišní je mohutný sval v nejhlubší vrstvě postranního břišního svalstva. Jeho snopce směřují dorso-ventrálně v celém rozsahu mezi sedmým žebrem, cristou iliaca a ligamentum inguinale. Sval se velkou měrou podílí na funkci břišního lisu, rotacích trupu. Je součástí hlubokého stabilizačního systému páteře a tím plní i posturální funkci. Zvýšením napětí změní tlak v dutině břišní a tím napomáhá exspiriu.

M. quadratus lumborum je plochý sval na zadní dorsální straně dutiny břišní. Jeho snopce jdou ve směru kraniálním od crista iliaca ke dvanáctému žeburu. K jeho funkcím patří záklon, lateroflexe trupu a fixace dvanáctého žebra, které pak tvoří oporu bránici pro kontrakci.

M. rectus abdominis je součástí vnější vrstvy břišních svalů. Jeho začátek se nachází na chrupavkách 5. – 7. žebra, processus xiphoideus a upíná se na os pubis. V závislosti na punctum fixum buď ohýbá páteř tahem za hrudník, nebo sklání pánev do retroverze. Svým tahem působí depresi žeber a tím se podílí na expirační části dechového cyklu.

M. iliocostalis patří do skupiny svalů spinotransversálního systému. Probíhá laterálně, v celé délce páteře. Jeho snopce, upínající se na žebra, napomáhají fixaci žeber ke správné funkcibránice.

M. serratus posterior inferior, jehož vlákna směřují od dolní hrudní a bederní páteře k dolním žeburům, se přímo neúčastní dýchání. Jeho funkce spočívá ve fixaci žeber pro správnou funkci bránice.

M. obliquus externus abdominis je rozsáhlý plochý sval začínající zubovitě na 8 kaudálních žebrech. Jeho snopce jdou ve směru shora dopředu a mediálně. Část snopců se upíná na crista iliaca, zbytek přechází v aponeurózu, která se upíná do linea alba. Oboustrannou kontrakcí synerguje m. rectus abdominis, jednostrannou uklání trup a rotuje ho na opačnou stranu. Účastní se břišního lisu, tím zvyšuje tlak v dutině břišní a napomáhá tak výdechu.

M. obliquus internus abdominis, plochý sval, jehož snopce se od svého začátku na crista iliaca, thorakolumbální fascii a ligamentum inguinale vějířovitě rozbíhají směrem ventrálním a mediálním a přecházejí v silnou aponeurózu. Jednostrannou kontrakcí dochází k úklonu a k ipsilaterální rotaci. Spolu s dalšími svaly břišní stěny se podílí na břišním lisu (Čihák, 2011).

### **2.3 Kinematika hrudníku**

Hrudník tvoří elastickou a pevnou schránku pro orgány v něm uložené a zároveň rigidní oporu pro svaly, které vykonávají dechové pohyby. Žebra se při dýchání pohybují kraniálně, kaudálně a rotují v ose kostovertebrálních kloubů. Při nádechu se rozšiřují žebra dorsoventrálně (při horním typ dýchání) a laterolaterálně (dolní typ dýchání). Pohyby hrudní páteře ovlivňují dynamiku dýchání a naopak. Anteflexí hrudní páteře se zmenšují prostory mezi žebry a celý hrudník se oplošťuje. Při retroflexi je stav obrácený (Dylevský, 2009b).

### **2.4 Mechanika dýchání**

Dýchání je základní fyziologická funkce, při které dochází k výměně plynů mezi vnějším prostředím a tělem. Dochází k tomu při cyklickém ději, který se nazývá dýchací cyklus. Ten se rozděluje na fázi inspirační (nádechovou) a expirační (výdechovou). Dýchání je řízeno z dýchacího centra v prodloužené míše, jedná se o děj automatický, který však může být částečně ovlivněn vůlí (Dylevský, 2009a).

Dýchání je možné kvůli rozdílným hodnotám tlaku mezi vnitřním prostředím a vnější atmosférou. Při nádechu je v plicích tlak nižší, a proto je možné proudění vzduchu do alveol (Slavíková a Švíglerová, 2012). Nádech je děj aktivní, jeho hlavním vykonavatelem je bránice, vykonávající koncentrickou kontrakci, při které se centrum tendineum pohybuje kaudálně. Při tomto pohybu se zvětšuje podtlak v pleurálních

dutinách, které se nachází mezi viscerální a parietální pleurou. Výdech je v klidovém režimu děj pasivní a je závislý na elasticitě hrudníku a plic (Dylevský, 2009a).

## **2.5 Pneumothorax**

Vladimír Koblížek (2014) definuje pneumothorax jako přítomnost volného vzduchu (či jiného plynu) v pleurálním prostoru spojenou s kolapsem plíce. Jako nejčastější příčinu uvádí vnik vzduchu rupturou viscerální pleury, přičemž se jedná buďto o vnitřní: vzduch vniká do pleurální dutiny přímo z dýchacích cest, nebo o vnější: vzduch vniká z vnějšího prostředí rupturou parietální pleury.

### **2.5.1 Klasifikace**

Pneumothorax můžeme rozdělit podle několika kritérií. Podle etiologie, patofyziologie a rozsahu.

Dle etiologie se rozděluje na spontánní (SPNO), který dále dělíme na primární a sekundární, a indukovaný, dále dělený na traumatický a iatrogenní (Koblížek, 2014). Některé zdroje rozeznávají ještě pneumothorax neonatální a katameniální, většina je však zahrnuje do výše zmíněných typů.

Primární spontánní pneumothorax (PS PNO) postihuje převážně mladé muže ve věku od 20 do 40 let vysokého vzrůstu a astenické postavy. Poměr výskytu mezi muži a ženami je dle Koblížka (2014) 5:1, ostatní zdroje se v této informaci rozcházejí, například R. Pospíšil (2011) udává poměr 9:1. Až na výjimky uvádí zdroje častěji incidenci PS PNO pravé plíce před levou. Často se objevuje u jinak zdravého jedince, náhle bez jakéhokoliv zevního zásahu. Důvody vzniku PS PNO nejsou přesně známy. Pravděpodobně jde o rupturu patologických změn vyskytujících se subpleurálně či přímo v plicním parenchymu, tzv. buly a blebsy. *Buly představují patologické vzduchové prostory uvnitř plicního parenchymu, tj. nacházejí se různě „hluboko v plíci“. Blebsy jsou naopak subpleurálně lokalizované kolekce vzduchu (puchýře či bubliny), tj. „na povrchu plíce“, které vznikají rupturou alveolů a průnikem vzduchu mezi elastica interna a externa poplicnice (Vodička et al., 2007, s. 48). Ty mohou praskat při náhlé změně intrapleurálního či intrabronchiálního tlaku. U tohoto typu pneumothoraxu je vysoké riziko recidivy. Ačkoli není znám přesný mechanismus vzniku PS PNO, jsou zjištěny některé rizikové faktory. Ty nejzásadnější jsou mužské pohlaví, familiární výskyt*

a kouření (Zarogoulidis, 2014). Vodička (2007) dále uvádí, že kouření zvyšuje šanci výskytu pneumothoraxu až 22x u mužů a 10x u žen.

Sekundární spontánní pneumothorax (SS PNO) je dle Pospíšila (2011) jeden z příznaků jiného onemocnění. Vodička et al. (2007) ho označuje za komplikaci jiného plicního onemocnění. Mezi nejčastější onemocnění spojené s následným výskytem SS PNO je chronická obstrukční plicní nemoc, plicní karcinom, asthma bronchiale či tuberkulóza. Největší výskyt se udává v 5. až 7. deceniu.

Traumatický pneumothorax je způsoben poškozením plicní tkáně vnějším mechanickým vlivem. Často k němu dochází při autonehodách, avšak příčin je mnoho. Z hlediska vzniku ho můžeme rozdělit na penetrující vnější, kdy se porušuje hrudní stěna z vnějšku a do pleurální dutiny tak vniká vzduch přímo z okolní atmosféry, penetrující vnitřní, vyvolaný frakturou žeber, a nepenetrující, vznikající při tupých nárazech hrudníkem či při vnějším přetlaku (například výbuchy) (Koblížek, 2014).

Iatrogenní pneumothorax je komplikací při provádění diagnostické či terapeutické metody, například zavádění umělé plicní ventilace nebo kanylace centrálního venózního řečiště (Pospíšil, 2011).

Podle patofyziologie se rozděluje PNO na zavřený, otevřený a tenzní (Vodička et al., 2007).

Při zavřeném pneumothoraxu se po jednorázovém vniknutí vzduchu stabilizuje kolaps plicí a otvor vniku se uzavírá. Nedochozí tak k dalšímu přísunu vzduchu. Jedná se o nejčastější typ plicního kolapsu.

U otevřeného pneumothoraxu zůstává otvor otevřený, to znamená, že se obsah vzduchu v pleurální dutině mění v závislosti na dechovém cyklu. Pleurální dutina tedy zůstává v neustálém kontaktu s vnější atmosférou. Tento typ se nevyskytuje ve spojení se spontánním pneumothoraxem, protože při něm dochází k penetrujícímu poškození hrudníku, jedná se tedy o pneumothorax traumatický.

Při tenzním pneumothoraxu vniká do pohrudniční dutiny s každým nádechem více vzduchu, který ovšem neodchází ven. Chová se tedy jako jednocestný ventil. Na podkladě toho vzniká v pohrudniční dutině hypertenze. Tento typ může vyústit až v smrt (Vodička et al., 2007).

Dle rozsahu dělíme PNO na plášťový, parciální a kompletní. Rozsah určujeme podle objemu vzduchu v pleurální dutině.

Plášťový je v rozsahu 15-20 % objemu dutiny. Většinou probíhá s minimálními subjektivními obtížemi (Pospíšil, 2011).

Parciální má rozsah 50-60 % objemu dutiny. Vyskytuje se většinou u pacientů s předchozím onemocněním pleury, při kterém došlo ke srůstům jednotlivých vrstev, tzv. adhezi.

Kompletní neboli totální se označuje pneumothorax s rozsahem nad 60 % pleurální dutiny. Většinou k němu dochází, protože mu nebrání žádné srůsty (Vodička et al., 2007).

### ***2.5.2 Symptomatologie***

Hlavními příznaky bývají nejčastěji dušnost, bolest hrudi (pleurální bolest) a suchý neproduktivní kašel. Dušnost převažuje hlavně u pacientů, kteří trpí chronickou formou jiné plicní nemoci. S nejtěžší dušností se setkáme u pacientů s tenzním typem PNO (Koblížek, 2014). U jinak zdravých pacientů se dušnost subjektivně nemusí vůbec projevit. Bolest je nejčastější symptom vyskytující se u téměř každého pacienta. Většina pacientů popisuje bolest zprvu prudkou, později přecházející do tupé se zhoršením v inspiriu. Kašel se vyskytuje přibližně v 10 % případů. V případě PS PNO symptomy odcházejí nejčastěji do 4 dnů. Při SS PNO je průběh obecně těžší a symptomy samovolně neodezní (Vodička et al., 2007). Další příznaky mohou být cyanóza, hemoptýza či podkožní emfyzém, ty se však vyskytují vzácně (Pospíšil, 2011).

### ***2.5.3 Komplikace***

Komplikace se objevují buď při samotném vzniku pneumothoraxu, nebo při dlouhé době trvání kolapsu plic. Jde hlavně o dechovou insuficienci. U tenzního pneumothoraxu se může objevit kardiální selhání. Převážně neléčených pneumothoraxů je riziko persistentního air leaku. Ten trvá mezi 5 a 7 dny (Pospíšil, 2011).

### ***2.5.4 Diagnostika***

Při stanovování diagnózy je důležitý podrobný odběr anamnézy, ve které se zjišťuje lateralita, informace ohledně délky výskytu potíží, dobu a aktivitu, při které potíže vznikly. Dále se zjišťují rizikové faktory, jako je například kuřáctví nebo práce v prostředí

se znečištěným vzduchem. Při PS PNO je příčina symptomů většinou zcela jasná. U chronických nemocí dýchacích cest se na PNO nemusí přijít hned, protože se hlavní symptomy mohou připisovat danému onemocnění. Ve fyzikálním vyšetření používáme metody aspekce, palpce a auskultace. Mezi nejdůležitější vyšetření patří rentgenové vyšetření v předozadní projekci, na kterém je vidět plicní kresba (Vodička et al., 2007).

## **2.6 Léčba**

V léčbě pneumothoraxu se využívá pěti bodů: odstranění vzduchu z pleurální dutiny, zamezení dalšího volného úniku vzduchu, uzavření komunikačního otvoru, obnovení plného rozvinutí plíce a prevence recidivy. Postup léčby závisí na typu pneumothoraxu, jeho rozsahu a symptomech a ostatních chorobách (Huang et al., 2014).

### **2.6.1 Konzervativní léčba**

K tomuto typu léčby se přistupuje převážně u uzavřeného plášťového pneumothoraxu. Vychází se z fyziologické resorpce intrapleurálního vzduchu, kdy se denně vstřebá 50-70 ml objemu. Pacient se umísťuje na lůžko chirurgického oddělení k pozorování. Při hospitalizaci jsou sledovány základní vitální funkce. Dle dostupných přístrojů na oddělení se měří buďto kontinuálně, nebo v intervalech. Sleduje se saturace arteriální krve kyslíkem, tep a tlak krve. V průběhu hospitalizace se provádí rentgenové snímkování hrudníku. V případě ustálení či zlepšení stavu pacienta se snižuje četnost fyzikálních vyšetření. V případě zhoršení je vhodné zvýšit monitoraci. Pacientům se nasazuje symptomatická léčba. Jedná se o expektorancia či antitusika, inhalaci zvlhčeného vzduchu a případnou oxygenoterapii. Ta bývá použita převážně pro průkazně rychlejší resorpci vzduchu z pleurální dutiny. Důležitým faktorem léčby je včasné nasazení dechové rehabilitace. Ta by měla být vždy vykonávána rehabilitačním pracovníkem, aby se předešlo možným komplikacím. Ty se mohou objevit v případě ještě nepevně uzavřeného primárního defektu, nebo rupturou jiné buly nebo blepsu (Vodička et al., 2007). Dle španělské studie z roku 2020 dochází k recidivě pneumothoraxu především po konzervativním způsobu léčby, a to v 50,6 % (Riveiro-Bianco, 2020).

### **2.6.2 Chirurgická léčba**

K chirurgické léčbě se přistupuje v případě výskytu indikací. Ty jsou: kolaps parciální či totální, symptomatický SPNO, recidiva, současný bilaterální SPNO, komplikace SPNO a tenzní SPNO, který je indikací absolutní. V chirurgické léčbě spontánního

pneumothoraxu se uplatňují následující postupy: punkce pleurální dutiny, drenáž pleurální dutiny, videotorakoskopické a videoasistované postupy a ošetření z klasické torakoskopie (Vodička et al., 2007).

Punkce pleurální dutiny se vykonává převážně v případech již uzavřeného otvoru pleury. Jedná se o jednorázovou či kontinuální aspiraci pleurální dutiny, jejíž cílem je opětovná expanze plíce v co největším rozsahu. Vlastní punkce se provádí po premedikaci pacienta. Jehla se zavádí do druhého nebo třetího mezižebří. Jedná se o jednoduchý zákrok s minimální zátěží pacient (Vodička et al., 2007). Haynes a Baumann (2010) upozorňuje na pouze 53 až 58% úspěšnost reexpanze plíce a následně vysokou šanci relapsu v prvním roce po zákroku. Vodička (2007) dále uvádí, že se nejedná o kauzální terapii, a proto by tento způsob léčby neměl být prováděn v případě současného oboustranného pneumothoraxu a SPNO s komplikacemi, které by se mohli vyřešit jiným způsobem léčby. Avšak v případě tenzního PNO uvádí punkci dutiny jako jednoduchý a rychlý postup, kterým může být pacientovi zachráněn život.

Indikací k drenáži pleurální dutiny jsou rozsahově parciální nebo totální PNO, symptomatické a tenzní PNO. Další indikací je neúspěch konzervativní léčby, či léčby punkční. Opět se jedná o léčebný postup, který neřeší příčiny kolapsu plíce, přesto se většinou zařízením jedná o primární postup terapie první ataky spontánního pneumothoraxu, kdy není známa příčina SPNO. Tato metoda má stejný cíl jako punkce, tedy reexpanze plíce. Drenáž se zavádí v 2. až 6. mezižebří s ohledem na primární místo kolapsu. Používají se drenážní systémy pasivní nebo aktivní. Doba drenáže se v průměru pohybuje okolo 5 dnů. Závisí na rychlosti a rozsahu reexpanze plíce. V důsledku incise a zavedení drénu skrze svalovou tkáň, a následné bolesti, se může pacientův stav mírně zhoršit. To způsobuje výpadek funkce pomocných dechových svalů, a tím snížení dechové funkce a mobility horních končetin a trupu. Děje se to převážně u pacientů, trpících jinou respirační chorobou, u kterých je i menší změna výrazně znát. (Vodička et al., 2007). K časným komplikacím dochází dle různých zdrojů přibližně z 20 %, a to hlavně kvůli poranění měkkých tkání v hrudníku při zavádění drénu, nebo k jeho dislokaci. To může způsobit krvácení, které v horších případech vede i k ohrožení pacientova života (Szkorupa a Bohanes, 2013a). Mezi pozdní komplikace se řadí protrahovaný air-leak, ke kterému dochází v situaci, kdy nedojde ke kompletní reexpanzi plíce. Další, méně časté komplikace jsou plicní edém, fibrilace síní a empyém (Szkorupa a Bohanes, 2013b).



Nejvíce používanou kausální terapii defektů pleury jsou zákroky videotorakoskopické. Mají obecně řadu pozitiv, ke kterým patří: minimalizace ztráty krve, minimální traumatizace tkání vedoucí ke snížení pooperačních bolestí, nízké procento pooperačních komplikací, zachování spirometrických funkcí a možnost rychlé mobilizace pacienta. Používají se jako primární postup u pacientů, které by mohla ohrozit možná recidiva PNO (letci, potápěči) a při recidivách. Při tomto typu zákroku se pracovní nástroje a kamery zavádějí do hrudní dutiny nejčastěji třemi incisemi, často ne většími než 2 cm. Jako první se uzavírá místo úniku vzduchu, dále se ošetřují buly či blebsy, jako časté spouštěče SPNO, a téměř vždy se provádí mechanická či chemická pleurodéza, která má za cíl srůst viscerální a parietální pleury, a tím předejít recidivě kolapsu plic při možné recidivě úniku vzduchu. Po torakoskopickém zákroku se zavádí následná léčba drénem, pro reexpanzi plic (Vodička et al., 2007).

K chirurgické léčbě se váže i pooperační péče, která zahrnuje polohování, analgezii, sledování životních funkcí, hygienu a rehabilitační péči.

## **2.7 Dechová rehabilitace**

V roce 2013 upravila Americká hrudní společnost spolu s Evropskou respirační společností definici z roku 2006. Nově je definována takto: „Plicní rehabilitace je komplexní intervence založená na důkladném posouzení pacienta, po kterém následují terapie upravené pro pacientovy potřeby. Ty zahrnují (ale nejsou omezeny na) pohybovou léčbu, edukaci a behaviorální změny, za účelem zvýšení fyzické i psychické kondice lidí s chronickým respiračním onemocněním a podpory dlouhodobého zlepšení životního stylu“ (Spruit et al., 2013)

### **2.7.1 Dechová gymnastika**

Jedná se o cvičení, které na základě kineziologických a fyziologických principech kombinuje vůlí řízené dýchání s pohyby hlavy, končetin a trupu. Důraz je kladen na správné načasování inspiria a expiria a jeho synchronizaci s pohyby dalších částí těla. Do rytmu pacientova dýchání se násilně nezasahuje, ten se soustředí sám na svůj dechový vzor a na správný poměr výdechu a nádechu. Používá se pro zlepšení dechových pohybů hrudníku, zlepšení ventilace, k relaxaci a zvyšování fyzické kondice. Dále přispívá k prevenci sekundárních změn pohybového aparátu z důvodu respiračních onemocnění. Dechová gymnastika se používá v různých formách: dechová gymnastika statická,

dynamická, kondiční a mobilizační. Nejvíce používanými jsou první dvě zmíněné (Smolíková, 2020a).

Statická dechová gymnastika je samostatné dýchání bez doprovodných pohybů končetin. Ačkoliv se pacient aktivně nehýbe, využívá se různých poloh končetin a trupu v závislosti na biomechanických souvislostech ve spojení s dýcháním. Tím je dosaženo různé stupně náročnosti a zapojení jednotlivých pomocných dýchacích svalů. Používat se může u všech pacientů, kteří spolupracují, pro zlepšení ventilace a co možná největší obnovu rozsahu dechových pohybů (Neumannová a Kolek, 2018; Smolíková, 2020a)

Dynamická dechová gymnastika pracuje se statickou jako se základem, ale rozvíjí ji o souhyby ostatních částí těla. Zprvu se přidávají pohyby pánve a dolních a horních končetin, později se přidávají pohyby trupu a hlavy. Pracuje se na principu adaptace na tělesnou zátěž. Začíná se tedy lehčími a méně energeticky náročnými pohyby, které se následně vícekrát opakují, či nahrazují souhyby složitějšími (Smolíková, 2020a).

V další terapii je hojně využíván kondiční typ dechové gymnastiky, která se cvičí v, nejčastěji, hodinových blocích. Pro lepší rozvíjení hrudníku lze využít dechovou gymnastiku mobilizační, s možností kombinace s měkkými a mobilizačními technikami (Neumannová a Kolek, 2018).

### **2.7.2 Polohování a vertikalizace**

Polohování a vertikalizace jsou důležitou součástí terapie. Polohování se využívá k nastavení pacienta do výchozích poloh při provádění terapie. Spolu s vertikalizací a pohybovou léčbou má vliv na dechový objem, zvyšuje kapacitu plic a dechovou frekvenci, plicní poddajnost, mobilitu bronchiálního sekretu, transport  $O_2$  a proudění lymfy. Polohování a vertikalizace známe pasivní, pasivní s dopomocí a aktivní (Neumannová, Zatloukal a Koblížek, 2014). Neumannová a Kolek (2018) dále poukazují na existenci tzv. úlevových poloh, které se používají ke snížení respiračních potíží zapojením pomocných dechových svalů. Polohováním se předchází komplikacím, které vznikají při dlouhodobé hypomobilitě a imobilitě.

### **2.7.3 Brániční dýchání**

Při bráničním dýchání se pacient cílí svůj nádech primárně do dolního hrudního sektoru a břicha. Dýchání je pomalé a hluboké. Má za cíl zvýšení rozvíjení kaudálních žeber, eliminaci pohybu hrudníku kraniálně a snížení dechové práce (Mikelsons, 2008).

### **2.7.4 Kontaktní dýchání**

Používá se v případech, kdy hrudník zůstává v inspiračním postavení i po ukončení inspiria. Fyzioterapeut dopomáhá k navrácení hrudníku do expiračního postavení jemným stlačením hrudníku při výdechu. Dále lze předejít rozvinutí hrudníku do inspiračního postavení kladením odporu na hrudník při nádechu. Fenoménem couvajících odporu lze podpořit inspirium. Výhodou je možnost použití s nespolupracujícími pacienty (Neumannová a Kolek, 2018).

### **2.7.5 Lokalizované dýchání**

Jedná se o techniku, při které se pacient snaží zacílit dýchání do určitých částí hrudníku. Pro zpětnou vazbu, a tím snazší naučení, si pacienti položí dlaně rukou na místa, kam má být nádech směřován. Obecně se používají lokalizace spodních žeber, střední část hrudníku a podklíčková oblast hrudníku. Výchozí poloha by měla být v horizontále, aby se uvolnil hluboký stabilizační systém páteře, a tím byla snížena posturální funkce bránice a svalů pánevního dna. Používají se polohy v leže na zádech a na boku. Dolní končetiny v pokrčení pro snížení bederní lordózy. Tato technika pomáhá rozvíjet hrudník (Machová, Poděbradská a Stěpaňuková, 2018).

### **2.7.6 Neurofyziologická facilitace dýchání**

Využívá selektivní zevní proprioceptivní a taktilní podněty, které vyvolávají reflexní pohybové reakce v respiračním aparátu a tím ovlivňují dechové parametry. Stimuly vytvářejí reflexní reakce v respiračních svalech. Ty vedou mimo jiné ke zvýšení expanze žeber při inspiriu, zvýšení tonu svalů břicha a změně frekvence a hloubky dýchání. Využívá se technik protažení interkostálních svalů, manuálního kontaktu, tlaku v oblasti hrudní a bederní páteře, periorálního tlaku a předního protažení (Bethune, 2008). Na principech neurofyziologické facilitace dýchání je založena i Vojtova metoda reflexního otáčení.

### **2.7.7 Dýchání přes sešpulené rty**

Dýcháním přes sešpulené rty se cíleně prodlužuje doba expirium. Používá se jako prevence kolapsu dýchacích cest, zvyšuje saturaci hemoglobinu kyslíkem a zlepšuje dechový objem. Používá se ke zmírnění dušnosti a dýchacích potíží u pacienta (Neumannová a Kolek, 2018).

Tato technika však může být pro pacienty v akutní fázi PNO nebezpečná, hrozí opětovné otevření defektu pleury vedoucí k dalšímu kolapsu plic. Proto se tato technika využívá až později.

### **2.7.8 Ústní brzda**

Metoda ústní brzdy je založena na zpomalení a brždění vydechovaného vzduchu mírně sevřenými rty. Pomocí prodlouženého výdechu je dosaženo delšího otevření dýchacích cest. Je používána především ke kontrole kašle, usnadnění expektorace a snížení svalového napětí při dušnosti (Smolíková a Máček, 2010).

### **2.7.9 Drenážní techniky**

Drenážní techniky využívají posun bronchiálního sekretu do centrálních dýchacích cest, pro usnadnění expektorace. Rozdělují se na aktivní, které pacient provádí sám, a pasivní, ty jsou závislé na poloze nebo jsou vykonávány fyzioterapeutem.

Autogenní drenáž je často používanou technikou, která využívá k odlepení a posunu bronchiálního sekretu aktivní výdech po předchozím nádechu a preexpirační pauze, která trvá 2-3 sekundy. Aktivní výdech není usilovný a nádech není maximální. U pacientů operovaných pro pneumothorax se k autogenní drenáži přistupuje až několik dní po výkonu (Neumannová a Kolek, 2018).

Kontrolované dýchání je uvolněné dýchání cílené do břišní oblasti. Při této technice se nepoužívá cílená aktivace expiračních svalů.

Cvičení na zvýšení pružnosti hrudníku využívá hlubokého nádechu s následnou preexpirační pauzou, trvající 3-5 sekund, ke zlepšení ventilačních parametrů. Výdech je veden ústy, je krátký, ale pasivní, a je k němu využito pouze pružnosti tkání hrudníku (Smolíková, 2020b).

Pasivní technikou, která se používá v případě pneumothoraxu je technika vibrací. Tu provádí fyzioterapeut dlaněmi přiloženými na hrudníku. Vibrace jsou aplikovány během expirace (Neumannová a Kolek, 2018).

#### **2.7.10 Respirační trenážery**

V akutním období není žádoucí trénink usilovného výdechu přes odpor či s vibracemi. Hrozí znovuotevření otvoru pneumothoraxu a další air-leak. Proto se v období po operačním zákroku využívají pouze pomůcky nádechové. Příkladem těchto pomůcek jsou TriFlo či CliniFLO. Oba mají pro pacienta viditelnou zpětnou vazbu. V případě TriFlo jsou to 3 kuličky, které se při pomalém nádechu nadzvednou. S CliniFLO se pacient snaží udržet disk v rozmezí mezi dvěma šipkami. Terapie se provádí každou hodinu v sedu nebo polosedu, kdy se pacient 10x nadechne po dobu 5-6 vteřin, zadrží dech na 2-3 vteřiny a následně volně vydechuje. Prohloubený nádech napomáhá mobilizaci bronchiálního sekretu a zpřístupňuje oblasti plic, které jsou kolabované. Tím výrazně snižuje rizika pooperačních komplikací (Žurková a Skřičková, 2012).

#### **2.7.11 Další fyzioterapeutické postupy**

##### **Měkké a mobilizační techniky**

Soubor diagnostických a terapeutických manuálních technik zaměřující se na obnovu fyziologických parametrů kloubů, kůže, podkoží, fascií a svalů. U kloubů je cílem dosažení původní pohyblivosti a kloubní vůle použitím technik mobilizačních a manipulačních. Pro obnovení elasticity a vzájemné pohyblivosti měkkých tkání se využívá protažení do předpětí s využitím fenoménu uvolnění. Použitím různých technik protažení se cílí na různě hluboké tkáně. Pro ovlivnění reflexních změn lze využít techniky postizometrické relaxace. Vhodné je zapojení prvků autoterapie k domácímu protahování (Lewit, 2003).

##### **Brügger koncept**

Diagnosticko-terapeutický koncept je založen na korekci patologické aferentní signalizace a obnovení fyziologických a ekonomicky výhodnějších pohybových vzorů a držení segmentů těla. Terapeut nejprve hodnotí habituální držení těla, následně provede korekci držení v rámci pacientových možností a opět aspekty hodnotí odchylky od normy. Terapie má aktivní a pasivní prvky. Aktivní částí je samotná korekce držení

těla v několika polohách. Použitím horké role jako pasivní složky terapie se uvolňují měkké tkáně (Pavlů, 2020)

## **PNF**

Metoda PNF neboli proprioceptivní neuromuskulární facilitace, vyžívá aferentních podnětů z exteroceptorů a proprioceptorů. Lze ji provádět v téměř každé poloze. Pomocí pohybů končetin v diagonálách společně s rotačními pohyby dochází k aktivaci a správnému zapojení svalů. Tím lze ovlivnit kvalitu inspiria a expiria, zvýšit sílu dechových svalů a rozvíjení hrudníku (Adler et al., 2008).

## **Vojtova metoda reflexní lokomoce**

Tato metoda se primárně využívá k léčbě pacientů s poruchou centrální nervové soustavy a s tím spojenými motorickými poruchami. V případě respiračních poruch ji lze využít reflexní lokomoci k ovlivnění dechových pohybů. Aktivací dechových svalů, dechové vlny a zvýšeným rozvíjením hrudníku dojde ke zvýšení vitální kapacity plic, zvýšení intraabdominálního tlaku a tím zesílení nádechu. Dýchání se ovlivňuje reflexně stimulací vybavovacích zón na podkladě neurofyziologické facilitace dýchání. Výhodou této metody je možnost použití u nespolupracujících pacientů (Neumannová a Kolek, 2018).

### **3 Cíle práce a výzkumné otázky**

#### **3.1 Cíle práce**

1. Zjistit možnosti dechové rehabilitace u pacientů operovaných pro spontánní pneumotorax.
2. Navrhnout postup pro terapii pacientů operovaných pro spontánní pneumotorax (v rámci hospitalizace).

#### **3.2 Výzkumné otázky**

1. Jaké jsou možnosti dechové rehabilitace u pacientů operovaných pro spontánní pneumotorax?
2. Jaký vliv bude mít navržená terapie na pacienty operované pro spontánní pneumotorax?

## **4 Metodika**

Praktická část byla vedena formou kvalitativního výzkumu a obsahuje kazuistiky probandů. Sběr dat proběhl formou polostrukturovaného rozhovoru, který byl spolu se zdravotnickou dokumentací zdrojem k odběru anamnézy, a kineziologického rozboru. Pro ten jsem využil aspekce, palpce, svalových funkčních testů podle Jandy, goniometrie, antropometrie, měření saturace krve kyslíkem, subjektivního hodnocení dušnosti pomocí Borgovy škály a měření hodnoty nádechového tlaku. V kazuistikách jsou vypsány vstupní a výstupní vyšetření a podrobný popis každé terapie. Cílem tohoto výzkumu bylo zmapovat možnosti dechové terapie, navrhnout terapii probandům účastnících se výzkumu a zhodnotit účinnost terapie.

### **4.1 Charakteristika zkoumaného souboru**

Výzkumu se zúčastnili 3 pacienti po první atace či recidivě pneumothoraxu, a byl jim léčen pomocí chirurgické intervence na Oddělení kardiochirurgie a hrudní chirurgie Nemocnice České Budějovice, a.s. Jedná se o 2 muže a 1 ženu, všichni po pravostraném pneumothoraxu. Všichni byli operováni za celkové anestezie pomocí videotorakoskopických postupů, při exploraci hrudní dutiny byly dvěma z nich zjištěny a resekovány byly v oblasti apikálních segmentů postižené plíce a jednomu rozrušeny pleuropulmonální adheze. Všem byl následně zaveden drén napojený na aktivní sání.

Výzkum probíhal v období od května 2021 do května 2022. Výzkumná data jsem shromáždil pouze v době hospitalizace pacientů na Oddělení kardiochirurgie a hrudní chirurgie v Nemocnici České Budějovice, a.s. Probandi byli poučeni o podstatě výzkumu a s podmínkou anonymity osobních údajů souhlasili se zveřejněním anamnestických údajů a výzkumnými daty podpisem informovaného souhlasu (Viz. Příloha 1).

### **4.2 Metody sběru dat**

Před první terapií jsem u každého pacienta provedl vstupní kineziologický rozbor, na jehož základě jsem navrhl terapii. Ten se skládal z odebrání anamnézy, vyšetření formou aspekce, palpce, svalového funkčního testu podle Jandy, goniometrie ramenního kloubu, antropometrie rozvíjení hrudníku, měření saturace krve kyslíkem, subjektivního hodnocení dušnosti pomocí Borgovy škály a síly nádechových svalů pomocí přístroje



Micro RPM. Vzhledem k povaze potíží spojených s pneumothoraxem jsem se zaměřil převážně na oblast hrudníku a ramenních pletenců. Hodnoty saturace krve, nádechového tlaku a rozvíjení hrudníku byly měřeny před i po každé terapii pro zhodnocení efektivity terapie bezprostředně po jejím provedení.

### **Anamnéza**

Anamnéza byla odebrána kombinací polostrukturovaného rozhovoru s pacientem a nahlédnutím do jeho lékařské dokumentace. Zaměřil jsem se při tom na anamnézu nynějšího onemocnění, anamnézu osobní s důrazem na předchozí plicní i jiné onemocnění a další chirurgické zákroky, pracovní anamnézu pro bližší představu o charakteru pracovního prostředí, průběhu pracovního dne a pracovních pozicích, ve kterých je činnost vykonávána, rodinnou anamnézu a ABUSUS, u kterého jsem se zaměřil především na kouření, jelikož je to jeden z hlavních rizikových faktorů pneumothoraxu.

### **Aspekce**

Aspekci jsem sledoval celkové postavení segmentů těla, konfiguraci hrudního koše, postavení hlavy a horních končetin. Dále jsem sledoval pacientův dechový vzor, možné antalgické polohy a barvu a výraz v obličejí pacienta při přesunech a dalších vyšetřeních. Bylo-li to možné, vyšetřoval jsem pacienty ve stoji a při chůzi, v opačném případě v sedu na lůžku. Aspekci jsem vyšetřoval ze všech stran.

### **Palpace**

Palpací jsem se zaměřil na palpační bolestivost hrudníku a okolních segmentů, protažlivost a posunlivost měkkých tkání a tonus svalstva. Sledoval jsem především svalstvo a fascie hrudníku, krku a ramenního pletence. Dále jsem sledoval teplotu a strukturu kůže.

### **Svalové funkční testy**

K měření svalové síly jsem použil svalové testy podle Jandy. Zaměřil jsem se na svaly ramenního pletence. Měření probíhalo metodou SFTR.

## **Goniometrie**

Goniometrické měření jsem vykonával metodou SFTR, která vychází z nulového postavení v kloubech a měří se ve čtyřech rovinách: sagitální, frontální, transversální a v rovině rotací (Janda a Pavlů, 1993). Zaměřil jsem se při tom na rozsah pohybů ramenního pletence. Zaznamenal jsem pouze aktivní rozsahy ramenního kloubu. Rozsahy jsem měřil pomocí mechanického dvouramenného goniometru.

## **Antropometrie**

Antropometrickým měřením jsem zjišťoval hodnoty rozvíjení hrudníku při nádechu a výdechu. Obvody jsem měřil krejčovským metrem ve čtyřech úrovních: v úrovni axil, v úrovni 4. mezižebří, v úrovni processus xiphoideus a v polovině vzdálenosti mezi processus xiphoideus a umbuculus. Rozdíl mezi hodnotami obvodů při inspiriu a expiriu udávají hodnoty rozvíjení hrudníku. Rozdíl nižší než 2,5 cm je u dospělých osob označován jako snížené rozvíjení hrudníku (Neumannová a Kolek, 2018).

## **Borgova škála dušnosti**

Borgova škála dušnosti, nebo také Borgova škála vnímaného úsilí a bolesti, je škála sloužící k zaznamenávání subjektivních pocitů pacienta. Existují dvě varianty: Borgova RPE škála a Borgova CR10 škála. Druhou z nich jsem využil pro zaznamenávání subjektivního pocitu dušnosti a bolesti u probandů, kteří se účastnili výzkumu. Princip spočívá v tom, že tázaný označí hodnotu vnímané dušnosti na stupnici od 0 do 10, přičemž 0 znamená žádná dušnost a 10 znamená maximální (Borg, 1998).

## **Micro RPM**

Přístroj Micro RPM je určen k měření inspiračních a expiračních tlaků. V mém výzkumu byl použit pouze pro měření tlaku inspiračního z důvodu velkého tlaku na operované struktury v dutině hrudní při usilovném výdechu a možnosti opětovného otevření komunikačního otvoru a rizika dalšího air-leaku. Měření bylo vždy provedeno 3x, vybírala se nejvyšší hodnota. Hodnoty dýchacích tlaků slouží pro zhodnocení síly dýchacích svalů (Neumannová a Kolek, 2018).

## **Pulsní oxymetrie**

Pulsní oxymetr slouží k neinvazivnímu měření saturace hemoglobinu kyslíkem v arteriích. Umisťuje se na poslední články prstů nebo na ušní lalůčky. Hodnoty saturace se udávají v procentech. Fyziologické hodnoty se pohybují v rozmezí 95-98 % (Ševčík, c2014). Tyto přístroje většinou dokáží změřit i další údaje, například srdeční rytmus.

### **4.2.1 Terapie**

Terapie byla upravována podle psychického i fyzického stavu probanda. Zvláštní ohled byl brán na bolest a únavu. V terapii jsem využil prvků z technik měkkých tkání, kterými jsem uvolňoval hrudní fascie. Pomocí postizometrických relaxací bylo uvolňováno svalstvo hrudníku a krku, převážně pak mm. pectorales majores, mm. levatores scapulae a mm. sternocleidomastoidei. Zvláštní důraz se kladl při nácviku lokalizovaného dýchání do tří sektorů: břišního, dolního hrudního a horního hrudního, aby se pacient dokázal nadechnout do částí plic, které byly zasaženy kolapsem plic a chirurgickým zákrokem. Spolu s lokalizovaným dýcháním byla edukována dechová vlna. Dále byla zařazena statická dechová gymnastika a v pozdějších terapiích i dynamická dechová gymnastika se souhyby horních končetin. Pro pomoc s expektorací bylo do terapie začleněno kontrolované dýchání, při kterém se neklade důraz na cílenou aktivaci expiračních svalů, a tak je vhodná v časných fázích po operaci pneumothoraxu. Pro zachování mobility v ramenních kloubech byla využita technika PNF z Kabatovy metody. Technika kontaktního dýchání byla použita k dopomoci pohybu hrudníku do expiračního postavení. Dále bylo využito korigovaného sedu dle Brüggera. Z dechových trenažérů byla využita pomůcka TriFlo, se 3 míčky, sloužícími jako zpětná vazba. Důležitou součástí terapie byla vertikalizace, ta probíhala podle stavu pacienta ve velkém chodítku, s pomocí dvou podpažních berlí, nebo bez kompenzačních pomůcek. Na konci poslední terapie byly s každým probandem probrány možnosti dalšího postupu terapie po demisi z lůžkového oddělení.

## **5 Výsledky**

### **5.1 Proband 1**

Iniciály: GP

Pohlaví: Muž

Rok narození: 2001

Váha: 82.5 kg

Výška: 180 cm

#### **5.1.1 Kineziologický rozbor – vstupní**

##### **Anamnéza**

NO: Recidiva spontánního pravostranného PNO: videotorakoskopickým zákrokem byly po exploraci hrudní dutiny resekovány byly v oblasti apikálního segmentu postižené plíce, zaveden drén s aktivním sáním

RA: Otec – infarkt myokardu

OA: Vertebrogenní algický syndrom bederní páteře, spontánní PNO 5/2021 – 3 týdny po prodělaném onemocnění COVID-19

PA: Dělník – střídavě práce ve stoji a v sedu, často nosí těžká břemena

AA: Žádné alergie

FA: Nebere žádná léčiva

ABUSUS: Před první atakou PNO kouřil 40 cigaret denně, poté 3 cigarety denně. Příležitostně požívá alkohol.

##### **Aspekce**

Proband sedí s flekčním postavením trupu a výraznou protrakcí a elevací ramen, hlavu má v anteflexi a v předsunutém držení. Hrudník má v inspiračním postavení a dýchá horním hrudním typem dýchání. Při narovnání se v sedu si proband stěžuje na mírnou

bolestivost v oblasti vývodu drénu. Ve stoji je patrna anteverze pánve s povolenou břišní stěnou. Trup je držen v anteflexi, hlava v předsunu s mírnou rotací doleva.

### Palpace

Laterální flexory krku v hypertonu s přítomným trigger pointem vpravo. Zkráceny mm. pectorales majores a mm. sternocleidomastoidei (více vpravo). Palpační bolestivost v oblasti pravého klíčku a v okolí vývodu drenu. Snížena protažlivost a posunlivost měkkých tkání hrudníku.

### Svalové funkční testy viz. tabulka 1

*Tabulka 1. Svalová síla probanda 1*

Svalová síla	Pravá horní končetina	Levá horní končetina
Ventrální flexe	4	4
Extenze	3	3+
Abdukce	3+	4
Addukce	3	4
Horizontální abdukce	3-	3+
Horizontální addukce	3-	4
Vnější rotace	3-	3+
Vnitřní rotace	3	3+

### Goniometrie viz. tabulka 2

*Tabulka 2. Aktivní rozsahy pohybu v ramenních kloubech probanda 1*

Goniometrie ramenního kloubu	Pravá horní končetina	Levá horní končetina
Ventrální flexe	130	140
Extenze	20	35
Abdukce	110	130
Addukce	x	x
Horizontální abdukce	10	10
Horizontální addukce	110	105
Vnější rotace	45	50
Vnitřní rotace	35	45

**Andropometrie** viz. tabulka 5

### **Borgova škála dušnosti**

Proband uvádí klidovou dušnost na úrovni 3/10, ta se zvyšuje na 5/10 při cestě na toaletu a zpět.

### **Bolestivost**

Bolestivost udává k hodnotě 6/10, ale pouze při změně pozice na lůžku, při vertikalizaci a pohybu horních končetin nad horizontálu, v klidu a v napřímeném stoji nepociťuje bolest. Bolest je lokalizována kolem oblasti vývodu drénu.

**Hodnoty maximálního nádechového tlaku** viz. obrázek 1

**Hodnoty saturace krve kyslíkem** viz. obrázek 2

#### **5.1.2 Cíle terapie**

Snížení bolesti, zvýšení dechových parametrů, zvýšení svalové síly hlavně pravostranně, zvýšení rozvíjení hrudníku

#### **5.1.3 Terapie 1**

První terapie probíhala hned další den po chirurgickém zákroku. Proband byl v době mého příchodu na lůžku v polosedu. Polštář měl až pod hlavou, takže držel hlavu v předsmu a anteflexi. Ramena měl v silné protrakci a elevaci. Hrudník byl v inspiračním postavení, proband dýchal povrchově horním hrudním typem dýchání. Po provedení vstupního kineziologického vyšetření byla zahájena terapie v leže na zádech. V první řadě jsem využil techniku kontaktního dýchání, kdy jsem probandovi pomáhal dostat hrudník do výdechového postavení stlačením spodních žeber v inspiriu. Technikami měkkých tkání jsem uvolnil mm. pectorales majores, mm. trapezii a mm. sternocleidomastoidei. Proband byl zaškolen k práci s dechovou pomůckou TriFlo. Na závěr byl edukován pro provádění lokalizovaného dýchání a dechové vlny.

#### **5.1.4 Terapie 2**

Druhá terapie probíhala následující den. Terapii jsem zahájil zopakováním postupů z předchozího dne a kontrolou práce s TriFlo a prováděním lokalizovaného dýchání. Bylo vidět zlepšení v postavení hrudníku a ramen a při práci s pomůckou TriFlo. Hlavu však

držel stále v anteflexi a při narovnání si stěžoval na mírnou bolest v oblasti klíčků. Ta ustoupila po uvolnění měkkých tkání v hrudní a krční oblasti. Další zlepšení jsem zaznamenal v rozvíjení hrudníku s největším zlepšením v oblasti processus xiphoideus. Tento den začal proband odkašlávat, byl proto poučen o důležitosti přidržení hrudníku během kašle. Další postup terapie spočíval v nácviku korigovaného sedu dle Brüggera a využil jsem technik dynamické dechové gymnastiky, konkrétně souhyby horních končetin.

### **5.1.5 Terapie 3**

Třetí a poslední terapie probíhala po víkendu v pondělí před demisí. Bylo vidět výrazné zlepšení v postuře těla a dechovém stereotypu. Proband v době příchodu stál bez pomůcek v pokoji, již měl odstraněn drén. Samotná terapie začala opětovným protažením a uvolněním měkkých tkání hrudníku. Využita byla technika postizometrické relaxace na mm. pectorales, mm. trapezii a m. levator scapulae. Vysvětlen byl postup této techniky pro domácí cvičení. Dále jsem zkontroloval již využitá techniky, ty proband velmi dobře zvládal. Na závěr byl edukován v péči o jizvu a v další terapii po propuštění.

### **5.1.6 Kineziologický rozbor – výstupní**

#### **Aspekce**

Proband sedí i stojí vzpřímeně. Ramena má v protrakci, elevace není tolik patrná. Hlava již není v tak velkém předsunu, rotace na levou stranu vymizela. Inspirační postavení hrudníku je mírnější, vymizel horní hrudní typ dýchání. Žebra se rozvíjí více laterálně. Anteverze pánve je stále patrná, avšak břišní stěna se více zapojuje.

#### **Palpace**

Bolestivé body ve svalech krku již nejsou přítomny. Mm. pectorales majores jsou stále zkráceny. Palpační bolestivost z oblasti klíčků vymizela, v okolí jizvy je citlivost zvýšena. Hrudní fascie volné.

### Svalové funkční testy viz. tabulka 3

Tabulka 3. Svalová síla probanda 1

Svalová síla	Pravá horní končetina	Levá horní končetina
Ventrální flexe	4	5
Extenze	4	4+
Abdukce	4	5
Addukce	3+	4
Horizontální abdukce	3+	4-
Horizontální addukce	4	4
Vnější rotace	4	5
Vnitřní rotace	4-	5

### Goniometrie viz. tabulka 4

Tabulka 4. Aktivní rozsahy pohybu v ramenních kloubech probanda 1

Goniometrie ramenního kloubu	Pravá horní končetina	Levá horní končetina
Ventrální flexe	165	175
Extenze	40	40
Abdukce	160	170
Addukce	x	x
Horizontální abdukce	35	40
Horizontální addukce	120	125
Vnější rotace	50	50
Vnitřní rotace	40	45



## Antropometrie viz. tabulka 5

Tabulka 5. Hodnoty obvodů hrudníku při maximálním exspiriu a inspiriu probanda 1

Antropometrické měření	Terapie 1		Terapie 2		Terapie 3	
	Maximální exspirium	Maximální inspirium	Maximální exspirium	Maximální inspirium	Maximální exspirium	Maximální inspirium
V úrovni axil	97	98	97	99	97	100
V úrovni 4. mezižebří	92	94	93	95	92	95
V úrovni proc. Xiphoideus	87	88	87	89,5	87	90
V úrovni poloviny vzdálenosti mezi proc. Xiphoideus a umbiculus	91	91,5	90	91,5	90	92,5

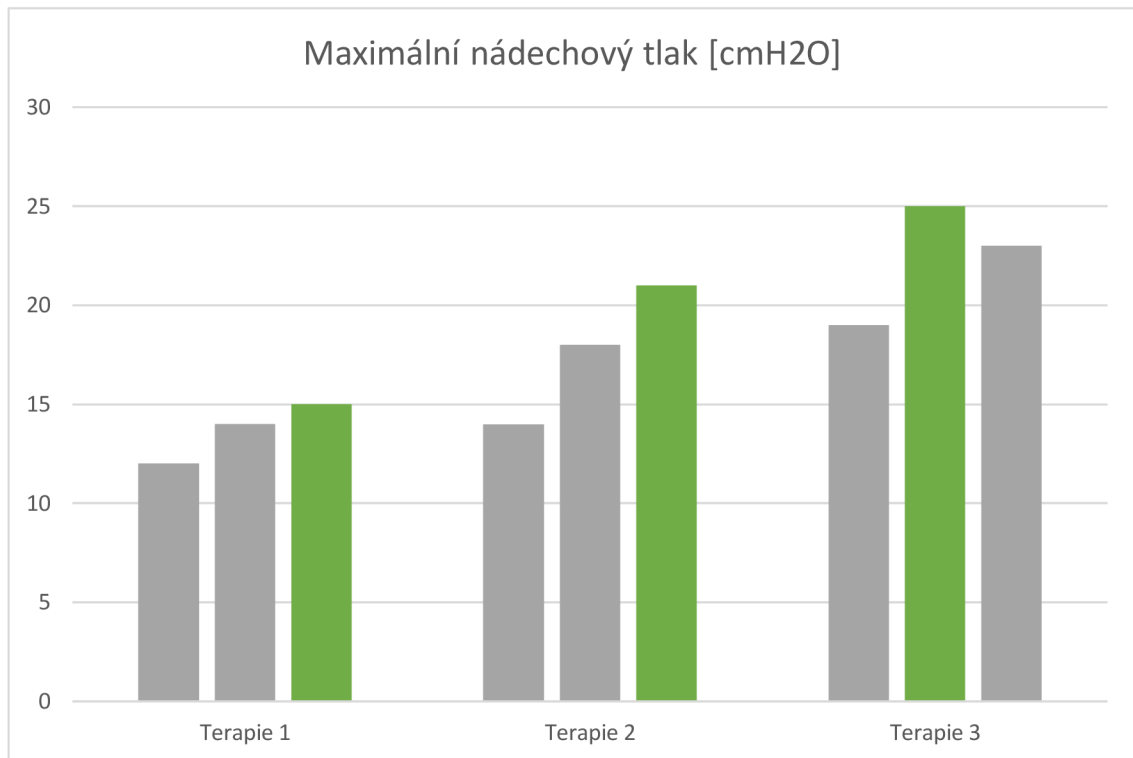
### Borgova škála dušnosti

Proband neudává žádnou klidovou dušnost. Při chůzi do schodů popisuje dušnost na úrovni 3/10

### Bolestivost

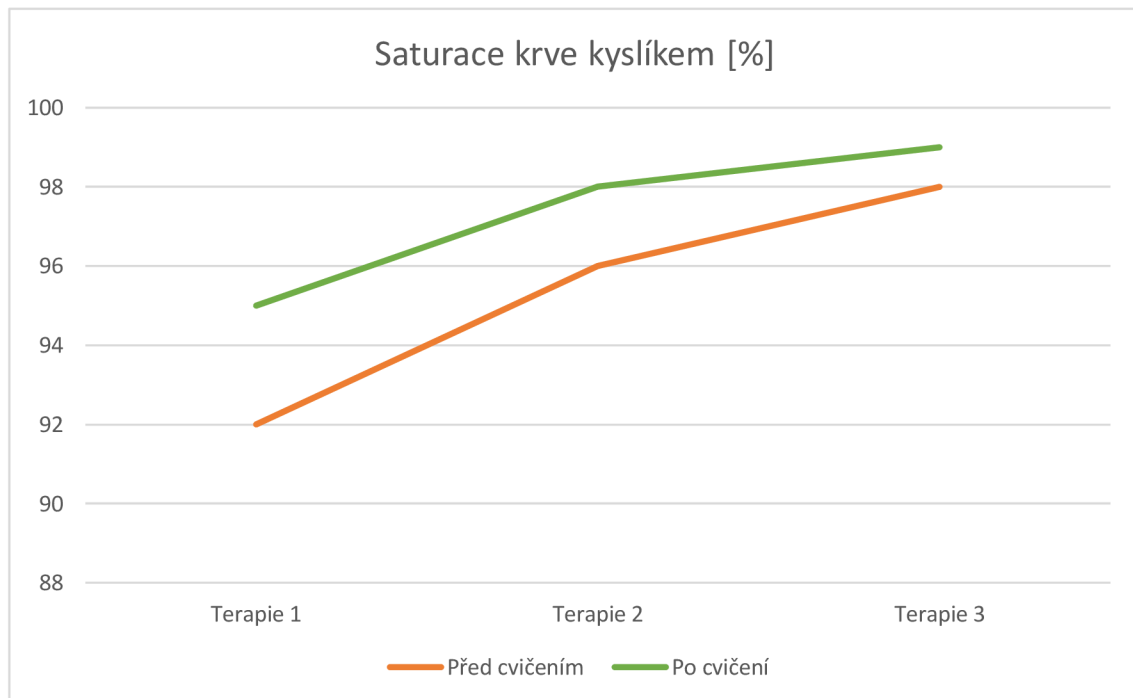
Bez klidové bolesti. Při pohybu občas cítí bolest v oblasti jizvy, kterou hodnotí na úrovni 2/10.

**Hodnoty maximálního inspiračního tlaku viz. obrázek 1**



*Obrázek 1. Hodnoty inspiračního tlaku probanda 1*

**Hodnoty saturace krve kyslíkem viz. obrázek 2**



*Obrázek 2. Hodnoty saturace krve kyslíkem probanda 1*

## **5.2 Proband 2**

Iniciály: VJ

Pohlaví: Muž

Rok narození: 1988

Váha: 86 Kg

Výška: 183 cm

### **5.2.1 Kineziologické vyšetření – vstupní**

#### **Anamnéza**

NO: Spontánní pravostranný PNO – nález malého PNO 6 týdnů po prodělaném onemocnění COVID-19 – řešeno konzervativně, při kontrole zjištěna progresse RTG vyšetřením, následovala hospitalizace a chirurgický zákrok při kterém byla provedena parciální bulektomie a zaveden drén s aktivním sáním

RA: Nevýznamná

OA: st. p. ztrátovém poranění prstů P ruky

PA: Truhlář – pracuje v zaprášeném prostředí, nosí těžká břemena, často pracuje v předklonu

AA: Pyl

FA: Prednisol

ABUSUS: Exkuřák 3 roky, předtím 5 cigaret denně, alkohol pije příležitostně

#### **Aspekce**

Proband udržuje flekční postavení trupu. V sedu zhroucen na pravou stranu, kvůli bolesti není schopný se napřímít. Ramena drží v protrakci a elevaci (více pravo), mm. pectorales jsou zkráceny bilaterálně. Hlavu má v silné anteflexi. Opačnou rukou si fixuje vývod drénu. Hrudník má v inspiračním postavení, dýchá povrchově horním hrudním typem s rychlou dechovou frekvencí. Ve stoji lateroflexe k pravé straně se zvýšenou elevací pravého ramena. Vpravo insuficience dolních fixátorů lopatek. Hlavu si čelí

opírá o rameno. Trup v mírné anteflexi, kyčelní klouby ve vnitřní rotaci, kolena v semiflexi a dotýkají se. V obličeji je bledý se strnulým výrazem.

### Palpace

Palpační bolestivost v oblasti okolí vývodu drénu. Hrudní fascie jsou téměř neprotažlivé. Mm. pectorales majores zkráceny. Palpačně citlivé suboccipitální svalstvo a pravý m. trapezius, který je spolu s m. levator scapulae v hypertonu.

### Svalové funkční testy viz. tabulka 6

*Tabulka 6. Svalová síla probanda 2*

Svalová síla	Pravá horní končetina	Levá horní končetina
Ventrální flexe	3-	3+
Extenze	3	3
Abdukce	3-	3
Addukce	3	4-
Horizontální abdukce	3	3+
Horizontální addukce	3+	3+
Vnější rotace	3	4-
Vnitřní rotace	3-	3

### Goniometrie viz. tabulka 7

*Tabulka 7. Aktivní rozsahy pohybu v ramenních kloubech probanda 2*

Goniometrie ramenního kloubu	Pravá horní končetina	Levá horní končetina
Ventrální flexe	90	105
Extenze	10	15
Abdukce	90	100
Addukce	x	x
Horizontální abdukce	5	10
Horizontální addukce	90	90
Vnější rotace	30	40
Vnitřní rotace	20	20

**Antropometrie** viz. tabulka 10

### **Borgova škála dušnosti**

Proband udává klidovou dušnost na úrovni 3/10, při vertikalizaci a vykonávání ADL se zvyšuje na 6/10.

### **Bolestivost**

Klidovou bolest proband popisuje na úrovni 3/10. Bolest je lokalizována v oblasti okolo vývodu drénu. Je vyvolána prohloubeným dýcháním. Při kašli, změnách polohy a pohybech horních končetin nad horizontální polohu se bolest zvyšuje na 6/10. Proband udává, že v takových polohách nedokáže vydržet po delší dobu. Měl problém s pohyby při čištění zubů, proto si pořídil sonický zubní kartáček.

**Hodnoty maximálního nádechového tlaku** viz. obrázek 3

**Hodnoty saturace krve kyslíkem** viz. obrázek 4

### **5.2.2 Cíle terapie**

Zvýšení protažlivosti a posunlivosti hrudních fascií, zlepšení dechových parametrů, úprava dechového vzoru, zvýšení rozvíjení hrudníku

### **5.2.3 Terapie 1**

První terapie probíhala druhý den po operaci, krátce po převezení probanda z pokoje jednotky intenzivní péče na lůžkový pokoj kardiochirurgického oddělení. Proband v době mého příchodu ležel na lůžku. Stěžoval si na nekvalitní spánek způsobený bolestí pravostranného hrudníku a nemožností spát na pravém boku, na kterém vždy usíná. Terapii jsem začal uvolněním měkkých tkání hrudníku pomocí technik měkkých tkání. Zaměřil jsem se především na uvolnění hrudních fascií a mm. pectorales. Následně jsem probanda zacvičil v technice lokalizovaného dýchání do břišního a dolního hrudního sektoru s cílem eliminovat inspirační postavení hrudníku a snížit podíl horního hrudního typu dýchání v dechovém stereotypu. Kontrolované dýchání bylo použito k prohloubení dechu. Proband byl edukován k používání pomůcky TriFlo. Na konci terapie byl vertikalizován s vysokým chodítkem, ve kterém nepociťoval zvýšenou bolest, a tak byl schopen několikrát přejít chodbu.

#### **5.2.4 Terapie 2**

Následující terapie proběhla po víkendu v pondělí. Proband uvedl, že přes víkend ustoupila bolest při pohybu horních končetin a změnách poloh. Terapii jsem zahájil kontrolou lokalizovaného dýchání a práce s TriFlo. Následně jsem protáhl hrudní fascie technikami měkkých tkání a využil jsem techniku postizometrické relaxace na mm. trapezii a mm. levatores scapulae. Pro uvolnění suboccipitálního svalstva jsem využil prvků měkkých tkání a trakci krční páteře. Poté následovalo kontaktní dýchání a nácvik korigovaného sedu podle Brüggera. V leže na zádech byla využita dynamická dechová gymnastika se souhyby horních končetin. Na závěr jsem probanda naučil metodu postizometrické relaxace pro samostatné cvičení.

#### **5.2.5 Terapie 3**

Třetí terapie probíhala ve středu. Proband měl již extrahován drén, což vedlo ke snížení bolesti, ke zvýšení kloubních rozsahů ramenních kloubů a zvýšení svalové síly. Vertikalizace již probíhá bez problémů, stěžuje si pouze na občasnou bolest při lateroflexi na levou stranu. V samotné terapii jsem v první řadě zkontroloval lokalizované dýchání, dynamickou dechovou gymnastiku, práci s TriFlo, provádění postizometrických relaxací a korigovaného sedu. Dále jsem protáhl hrudní fascie a poučil pacienta v oblasti péče o jizvu. Zbytek terapie byl věnován nácviku bráničního dýchání. Na konci terapie jsem s probandem diskutoval o možnostech dalšího postupu rehabilitace po demisi.

#### **5.2.6 Kineziologické vyšetření – výstupní**

##### **Aspekce**

V sedu je proband napřímený, anteflexe hlavy téměř vymizela. Patrná jsou ramena v protrakci, která je však menší. Elevace pravého ramene se také snížila. Inspirační postavení hrudníku není tak patrné. Dýchání se prohloubilo a kaudální žebra se rozvíjejí více laterálně. Frekvence dechu se snížila. Ve stoji vymizela lateroflexe i anteflexe trupu. Dolní fixátory lopatky jsou stále nedostatečné. Zapojily se svaly břišní stěny. Není přítomna vnitřní rotace kyčelních kloubů. V obličeji působí přítomně, mimické projevy jsou bohatší.

## Palpace

Hrudní fascie jsou volně protažlivé a posunlivé. Palpační bolest se stále soustřeďuje v okolí jizvy po drénu. Citlivost suboccipitálních svalů se snížila. M. levator scapulae a m. trapezius jsou volnější. Mm. pectorales majores působí protaženě.

**Svalové funkční testy** viz. tabulka 8

*Tabulka 8. Svalová síla probanda 2*

Svalová síla	Pravá horní končetina	Levá horní končetina
Ventrální flexe	5-	5
Extenze	4	4+
Abdukce	4	5
Addukce	4-	4+
Horizontální abdukce	4	4
Horizontální addukce	4-	4
Vnější rotace	4-	4
Vnitřní rotace	4-	4

**Goniometrie** viz. tabulka 9

*Tabulka 9. Aktivní rozsahy pohybu v ramenních kloubech probanda 2*

Goniometrie ramenního kloubu	Pravá horní končetina	Levá horní končetina
Ventrální flexe	160	170
Extenze	30	30
Abdukce	160	170
Addukce	x	x
Horizontální abdukce	20	25
Horizontální addukce	130	140
Vnější rotace	55	60
Vnitřní rotace	45	55

## Antropometrie viz. tabulka 10

Tabulka 10. Hodnoty obvodů hrudníku při maximálním expiriu a inspiriu probanda 2

Antropometrické měření	Terapie 1		Terapie 2		Terapie 3	
	Maximální expirium	Maximální inspirium	Maximální expirium	Maximální inspirium	Maximální expirium	Maximální inspirium
V úrovni axil	111	112	110	112	110	113,5
V úrovni 4. mezižebří	112	113	112	113,5	112	115
V úrovni proc. Xiphoideus	107	108	107	109	107	110
V úrovni poloviny vzdálenosti mezi proc. Xiphoideus a umbiculus	106	106,5	106	107	106	108

### Borgova škála dušnosti

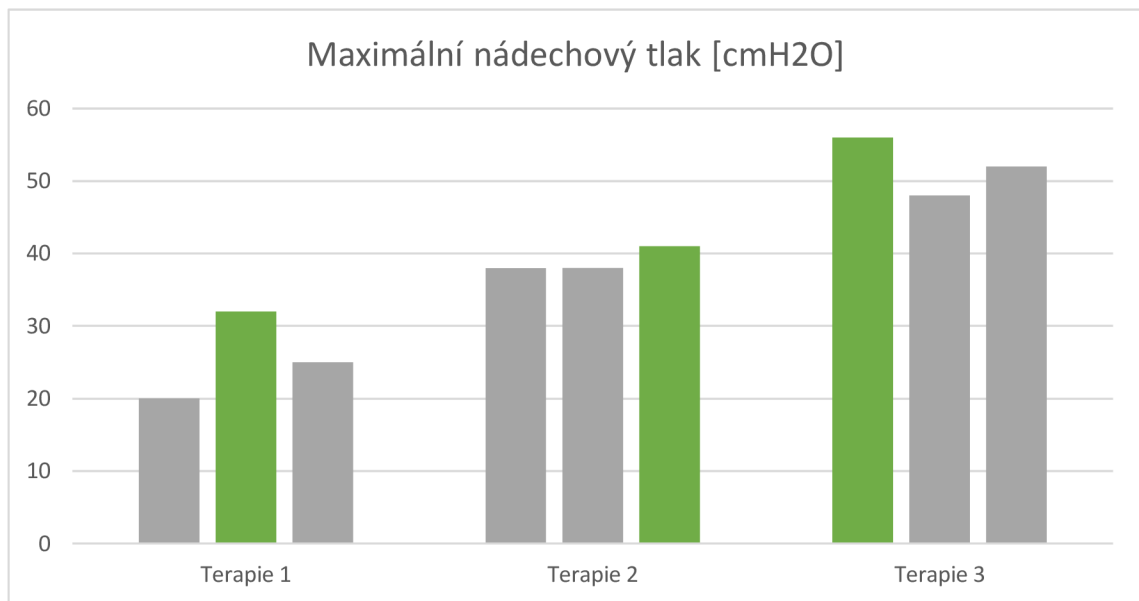
Klidovou dušnost proband nejuje. Při dlouhodobé vertikalizaci a chůzi do schodů udává úroveň 2/10.

### Bolestivost

Bolestivost prý téměř vymizela. Při kašli udává 1-2/10.

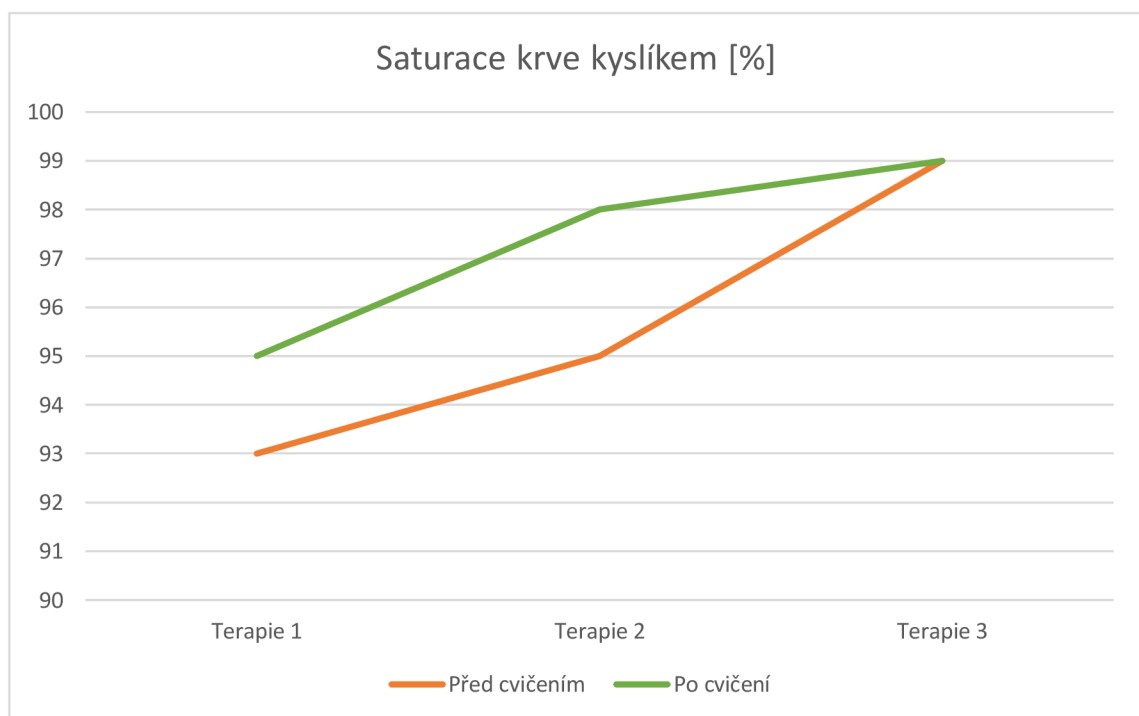


**Hodnoty maximálního nádechového tlaku viz. obrázek 3**



*Obrázek 3. Hodnoty inspiračního tlaku probanda 2*

**Hodnoty saturace krve kyslíkem viz. obrázek 4**



*Obrázek 4. Hodnoty saturace krve kyslíkem probanda 2*

### **5.3 Proband 3**

Iniciály: ČK

Pohlaví: Žena

Rok narození: 1985

Váha: 64 Kg

Výška: 175 cm

#### **5.3.1 Kineziologické vyšetření – vstupní**

##### **Anamnéza**

NO: Spontánní pravostranný PNO – v práci zvedala pytel rýže ze země, objevila se prudká bolest vv zádech v dolní hrudní oblasti a za sternem. Na ortopedii řešeno obštířkem, poté na RTG vyšetření objeven pravostranný pneumothorax. Videotorakoskopickou metodou byly uvolněny pleuropulmonální adheze a zaveden drén.

RA: Matka měla 3 recidivy pneumothoraxu před 7 lety

OA: Prodělalala onemocnění Covid-19 na podzim roku 2020, nespecifické bolesti zad, občasné migrenózní stavy

PA: Kuchařka – často pracuje v předklonu, zvedá a přenáší těžká břemena

AA: Včelí bodnutí

FA: Hormonální antikoncepce

ABUSUS: Kouří 10 cigaret denně, pivo/víno maximálně 3x týdně, tvrdý alkohol příležitostně

##### **Aspekce**

Probandka pospává, na otázky odpovídá heslovitě s výraznými pauzami pro dýchání. Pro bolest není schopna vertikalizace. V sedu zhroucena v anteflexi trupu a hlavy. Ramena drží v silné protrakci a spolu s lopatkami ve výrazné elevaci. Hrudník držen v inspiračním postavení. Dýchání je velmi povrchové s výrazně rychlou dechovou frekvencí. Okolí vývodu drénu zbarveno s přítomným otokem. Svaly břišní stěny povoleny. V obličejí

bledá s utlumenou mimikou. Dýchá pootevřenými ústy. Při mluvení nevýrazná artikulace.

### Palpace

Hrudní fascie jsou neprotažlivé a neposunlivé. Mm. pectorales a mm. sternocleidomastoidei zkráceny. I jemná palpace u probandky vyvolává bolest.

**Svalové funkční testy** viz. tabulka 11

*Tabulka 11. Svalová síla probanda 3*

Svalová síla	Pravá horní končetina	Levá horní končetina
Ventrální flexe	2	3
Extenze	x	x
Abdukce	2	3
Addukce	2	3
Horizontální abdukce	x	x
Horizontální addukce	x	x
Vnější rotace	2	3
Vnitřní rotace	2	3

**Goniometrie byla** pro silnou bolest měřena orientačně. Měření probíhalo vleže na lůžku. Hodnoty v tabulce 12 jsou naměřené rozsahy aktivních pohybů. Pasivní rozsahy byly vyšší, probandka však nebyla schopna zpětného aktivního pohybu.

*Tabulka 12. Aktivní rozsahy pohybu v ramenních kloubech probanda 3*

Goniometrie ramenního kloubu	Pravá horní končetina	Levá horní končetina
Ventrální flexe	80	80
Extenze	x	x
Abdukce	70	80
Addukce	x	x
Horizontální abdukce	x	x
Horizontální addukce	x	x
Vnější rotace	10	15
Vnitřní rotace	5	10

**Antropometrie** byla pro silnou bolest měřena od druhé terapie. (Viz. Tabulka 15)

### **Borgova škála dušnosti**

Probandka udává klidovou dušnost 7/10. Při mluvení se zvedá na 8/10. Dále sdělila, že mluvení vyžaduje značné úsilí.

### **Bolestivost**

Klidová bolest na úrovni 4/10, při prohloubeném dýchání, kašli a změnách polohy se výrazně zvyšuje. Na její žádost jí jsou intravenózně podávána silná analgetika.

**Hodnoty maximálního nádechového tlaku** viz. obrázek 5

**Hodnoty saturace krve kyslíkem** viz. obrázek 6

### **5.3.2 Cíle terapie**

Snížení dušnosti, snížení bolestivosti, zvýšení rozsahů v ramenních kloubech, zvýšení svalové síly, zvýšení rozvíjení hrudníku

### **5.3.3 Terapie 1**

První terapie probíhala druhý den po chirurgickém zákroku. Probandka v době mého příchodu spala. Po probuzení si stěžovala na bolest. Kvůli stavu probandky nebylo možné využít žádných aktivních technik. Proto jsem začal technikami měkkých tkání pro protažení hrudních fascií a stimulaci mezižeberního svalstva. V dalším kroku jsem do terapie zařadil pasivní pohyby horních končetin pro zachování hybnosti v ramenních kloubech. Pro zapojení akcesorní respirační funkce m. latissimus dorsi jsem uvedl ramenní kloub do abdukce nad 90°. Probandku jsem zaškolil v práci s TriFlo. Druhá polovina terapie byla věnována nácviku lokalizovaného dýchání do břišního, dolního hrudního a horního hrudního sektoru a dechové vlny. Na úplném konci terapie byla probandka vertikalizována ve vysokém chodítku s asistencí dvou fyzioterapeutů.

### **5.3.4 Terapie 2**

Druhá terapie následovala další den. Probandka si stále stěžovala na bolesti, o analgetika si však přestala říkat. Celkově působila přítomněji. Na začátku terapie jsem opět využil techniky měkkých tkání a pro zachování mobility v ramenních kloubech jsem využil PNF diagonál z Kabatovy metody. Zkontroloval jsem techniku lokalizovaného dýchání,

dechovou vlnu a práci s respirační pomůckou TriFlo. Přidal jsem techniku kontaktního dýchání se stlačením kaudálních žebírků v expirační fázi dechu. Při tom udávala mírné zvýšení bolesti, ale snížení dušnosti. Dále jsem využil postizometrické relaxace na m. levator scapulae a oba mm. trapezii. V dalším kroku byly použity cviky ze statické i dynamické dechové gymnastiky. Na závěr jsem probandku vertikalizoval ve vysokém chodítku s pomocí dalšího fyzioterapeuta.

### **5.3.5 Terapie 3**

Třetí terapie proběhla po víkendu. Stav probandky se výrazně zlepšil. Bolestivost značně ustoupila. Opět jsem terapii zahájil technikami měkkých tkání, které jsem zacílil na protažení fascie hrudníku. Následně jsem nechal probandku předvést práci s TriFlo

, zkontroloval techniku lokalizovaného dýchání a dechovou vlnu. Zopakovali jsme prvky z dechové gymnastiky. Pro kontrolu kašle byla zařazena technika kontrolovaného dýchání. Probandka byla poučena o nutnosti fixace jizvy při kašli. Další část byla věnována nácviku bráničního dýchání. Posléze byl nacvičen korigovaný sed dle Brüggera. Na konci terapie byla probandka vertikalizována se dvěma vysokými berlemi a byla schopná dojít do poloviny chodby. Byl ji doporučen další postup rehabilitace po demisi z Kardiochirurgického oddělení.

### **5.3.6 Kineziologické vyšetření – výstupní**

#### **Aspekce**

Probandka se plně orientuje, odpovídá celými větami bez nutnosti řeč přerušit kvůli dýchání. Řeč je hlasitá a artikulovaná. V obličeji se navrátila barva a mimika je výraznější. V sedu drží trup v mírné anteflexi, patrná je i protrakce ramen, která je však značně menší. Zmenšila se i elevace ramene a lopatky. Hlava již není držena v anteflexi, je však ve výrazném předsunu z důvodu zkrácených mm. sternocleidomastoidei. Hrudník je stále v inspiračním postavení, dýchání se prohloubilo a dechová frekvence se snížila. Probandka nyní dýchá nosem. Otok kolem drénu se zmenšil.

#### **Palpace**

Hrudní fascie jsou volnější, levostranně jsou posunlivé i protažlivé více. Mm. pectorales a mm. sternocleidomastoidei jsou stále ve zkrácení. Palpační bolest se nyní vyskytuje pouze v oblasti okolo vývodu drénu.

## Svalové funkční testy viz. tabulka 13

Tabulka 13. Svalová síla probanda 3

Svalová síla	Pravá horní končetina	Levá horní končetina
Ventrální flexe	3+	4
Extenze	3	4-
Abdukce	3+	4
Addukce	4-	4
Horizontální abdukce	3	3+
Horizontální addukce	3	4
Vnější rotace	3+	4-
Vnitřní rotace	3+	3+

## Goniometrie

Tabulka 14. Aktivní rozsahy pohybu v ramenních kloubech probanda 3

Goniometrie ramenního kloubu	Pravá horní končetina	Levá horní končetina
Ventrální flexe	120	135
Extenze	15	25
Abdukce	125	135
Addukce	x	x
Horizontální abdukce	15	20
Horizontální addukce	110	120
Vnější rotace	30	30
Vnitřní rotace	20	25

## Antropometrie

Tabulka 15. Hodnoty obvodů hrudníku při maximálním expiriu a inspiriu probanda 3

Antropometrické měření	Terapie 1		Terapie 2		Terapie 3	
	Maximální expirium	Maximální inspirium	Maximální expirium	Maximální inspirium	Maximální expirium	Maximální inspirium
V úrovni axil	x	x	84	85,5	84	86,5
V úrovni 4. mezižebří	x	x	85	86,5	85	88
V úrovni proc. Xiphoideus	x	x	88.5	89,5	88	91
V úrovni poloviny vzdálenosti mezi proc. Xiphoideus a umbiculus	x	x	83	84	82,5	84,5

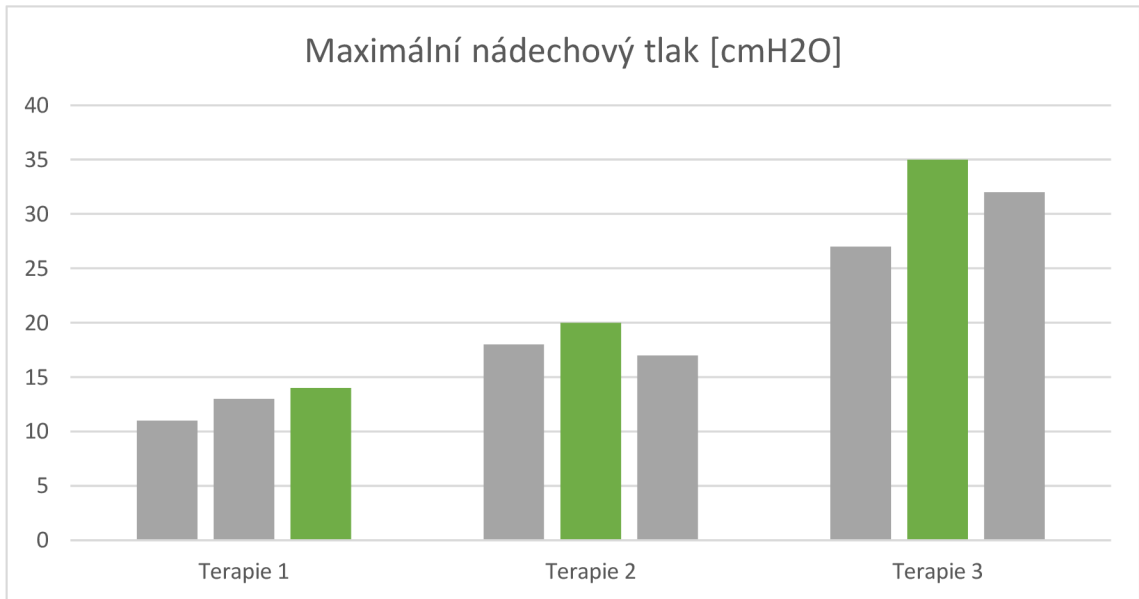
### Borgova škála dušnosti

Klidovou dušnost udává na úrovni 2/10. Při vertikalizaci stoupá na 4/10.

### Bolestivost

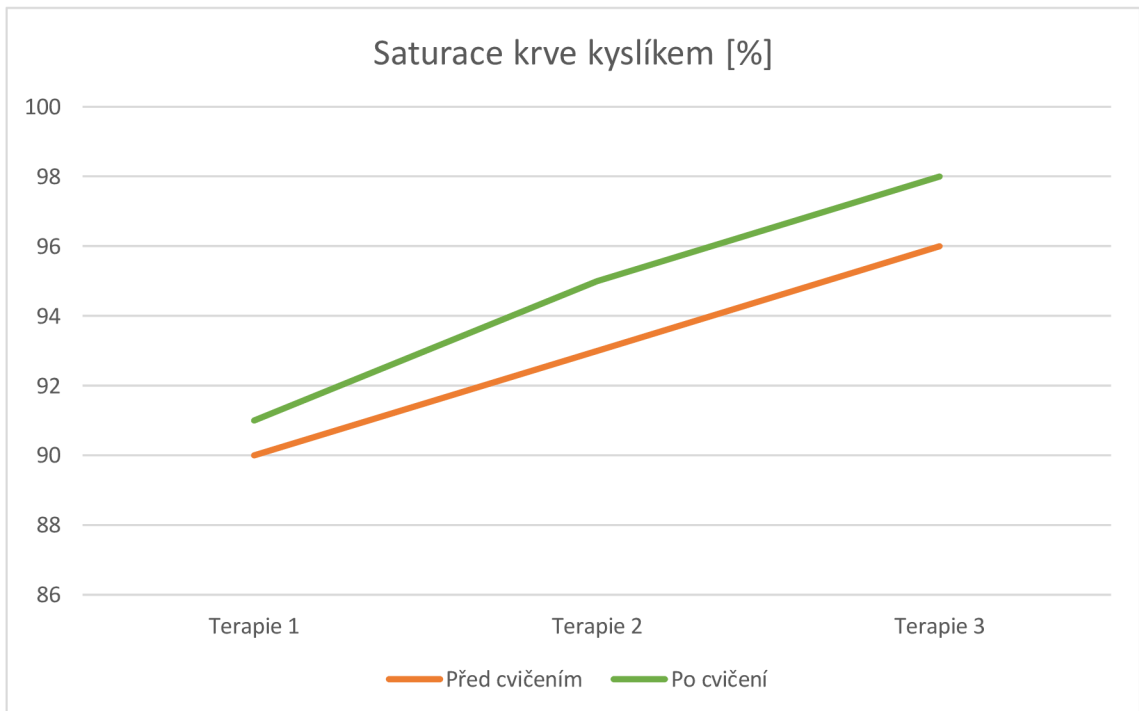
Bolestivost se nyní soustřeďuje pouze do okolí vývodu drénu. Dále si stěžuje na občasnou vystřelující bolest do hlavy.

**Hodnoty maximálního nádechového tlaku viz. obrázek 5**



*Obrázek 5. Hodnoty inspiračního tlaku probanda 3*

**Hodnoty saturace krve kyslíkem viz. obrázek 6**



*Obrázek 6. Hodnoty saturace krve kyslíkem probanda 3*



## 6 Diskuse

V této bakalářské práci se věnuji problematice dechové rehabilitace u pacientů operovaných pro spontánní pneumothorax. Téma se mi zpracovávalo nesnadně, jelikož jsem nenašel žádný tuzemský zdroj, který by se věnoval přímo problematice rehabilitace u pacientů s pneumothoraxem. V zahraniční literatuře jsem také nenašel velké množství informací. Využil jsem tedy literatury popisující obecnou respirační rehabilitaci po operacích hrudníku nebo respirační rehabilitaci jiných respiračních onemocnění. Na základě těchto zdrojů a následné konzultaci s fyzioterapeuty jsem sestavil příručku (viz. příloha 2), která může být použita studenty fyzioterapie a pacienty v domácí terapii. Příručka zahrnuje cviky, které je možné použít jak v pooperační péči, tak v domácí terapii samostatně, či s dopomocí fyzioterapeuta.

Výzkum praktické části probíhal na Oddělení kardiochirurgie a hrudní chirurgie v Nemocnici České Budějovice a.s. Předpokládaný počet probandů ve výzkumném souboru byl určen 1-3. Bylo to z důvodu, že se jednalo o méně častou diagnózu. Pravděpodobně vlivem pandemie respiračního onemocnění COVID-19, které zvyšuje riziko výskytu pneumothoraxu, se podařilo sehnat probandy tři. Všichni prodělali onemocnění COVID-19, dva z nich v době kratší, než 3 měsíce před atakou. Vyšší riziko výskytu pneumothoraxu u pacientů nakažených virem COVID-19 potvrzuje studie z roku 2021 provedená v Kataru (Akram J, et al., 2021). Všem probandům byla provedena videotorakoskopie, během které byly dvěma z nich objeveny a resekovány buly a jednomu ošetřeny pleuropulmonální adheze.

Smolíková (2006) popisuje předoperační respirační fyzioterapii jako důležitou součást terapie, během které jsou pacientovi vysvětleny terapeutické postupy a základní dechová průprava, což pacientovi dodává potřebný klid a jistotu. Z důvodu rychlého řešení pneumothoraxu chirurgickým zákrokem jsem však nebyl schopen provést vstupní kineziologický rozbor a uvedení do terapie před samotnou operací. Důležité bylo zahájit terapii v co nejkratší době po operaci. Smolíková (2006) dále tvrdí, že absence fyzioterapie časně po operaci, může negativně ovlivnit pooperační průběh.

Podle Koláře (2020) je zhodnocení klinického nálezu základním předpokladem správně zvoleného léčebného postupu. Při provádění kineziologického rozboru jsem proto dbal na dostatečně podrobné odebrání anamnézy, zjišťoval jsem při tom hlavně informace související s nynějším onemocněním, rodinnou historií respiračních a kardiálních

onemocnění a případný výskyt pneumothoraxu v rodině. Dále jsem zjišťoval ABUSUS, kouření podle Travise (2002) zvyšuje šanci výskytu spontánního pneumothoraxu až 22x u mužů a 10x u žen, novější studie jeho tvrzení nevyvrací. V neposlední řadě jsem zjišťoval charakter a lokalizaci bolesti a zda má proband úlevové polohy. Intenzita bolesti byla zjišťována spolu s intenzitou dušnosti pomocí Borgovy CR10 škály. Aspekci se zaměřil na celkové držení těla a dechový vzor. Palpačně jsem zkoumal elasticitu, posunlivost a protažlivost měkkých tkání hrudníku a svalový tonus. Podle Neumannové (2014) jsem zařadil vyšetření oslabených svalů, které může negativně ovlivnit dechový vzor, antropometrické měření obvodů hrudníku v maximálním inspiriu a expiriu a goniometrické měření rozsahu ramenního kloubu. Dále byly měřeny hodnoty nádechových tlaků pomocí přístroje Micro RPM a oxymetrie. Na doporučení Mgr. Janouškové z Kardiochirurgického oddělení Nemocnice České Budějovice a.s. jsem neměřil tlaky výdechové.

Terapie proběhla s každým probandem 3x. První terapie proběhla vždy první den po operaci. Druhá a třetí pak s odstupem 1-3 dnů od předchozí terapie. Využil jsem v ní technik, které se používají v rehabilitaci u pacientů po operaci hrudníku s jinou diagnózou a obecně využívané techniky v respirační fyzioterapii. Jednotlivé techniky jsem zařazoval s ohledem na stav a potřeby probandů. Ti byli instruováni k provádění prvků samostatně několikrát během dne. Použití dechových trenažérů bylo orientováno pouze na nádechové. Využita byla pomůcka TriFlo. Pomůcky využívané k pomoci expektorace jako je například Flutter a Acapella Choice jsou podle Žurkové a Skříčkové (2012) kontraindikovány. Obě pomůcky pracují s vibračním systémem aktivovaným při usilovném výdechu. Technika huffingu je také založena na usilovném výdechu, proto jsem ji v terapii nevyužil, přestože jsem nenašel jistou kontraindikaci. Pro usnadnění posunu bronchiálního sekretu jsem využil techniku nejprve kontrolované dýchání později dýchání přes sešpulené rty (Pursed-lip breathing) jelikož působí vyšší odpor při výdechu (Nguyen, 2021).

Pooperační stav probandů byl dosti podobný. Všichni probandi zaujímali anteflekční postavení trupu, hlavu drželi v předsunu a ve flexi, ramena v protrakci a v elevaci buď oboustranně nebo s převahou na straně zákroku, tedy vpravo. Jednalo se pravděpodobně o zaujímání antalgické polohy. To potvrzuje Bachiocco (1994), která ve svém výzkumu uvádí, že přibližně polovina pacientů po operaci v hrudní oblasti zaujímá semiflekční pozici k úlevě od bolesti. Problémem všech probandů byl stav měkkých tkání hrudníku.

Ty byly buď úplně neposunlivé a neprotahlivé, nebo byly tyto vlastnosti značně omezeny. Sníženy byly rozsahy pohybu v ramenních kloubech a svalová síla. To potvrzuje Torres et al. (2018) ve studii, která se zaměřovala na stav horních končetin po resekcích operacích plic. S expektorací neměl žádný z probandů problém, necítili se zahlenění, sputum odkašlávali.

Stav všech tří probandů se během výkonu terapie zlepšil. Sledovat to můžeme porovnáním naměřených hodnot při vstupním a výstupním kineziologickém vyšetření. Probandi 1 a 2 se přiblížili k fyziologickým hodnotám rozsahů v ramenním kloubu, které popisuje Janda a Pavlů (1993). Rozsahy probandky 3 se oproti vstupnímu rozboru také vylepšily, avšak hodnoty se k těm fyziologickým nepřiblížily. Dle mého názoru to bylo způsobeno horším pooperačním stavem oproti probandům 1 a 2. Probandka 3 udávala vyšší subjektivní hodnotu bolesti a dušnosti a během první terapie byla limitována celkovým stavem. Probandka vykazovala známky zvýšené únavy a ospalosti. To mohlo být způsobeno vedlejšími účinky analgetické léčby. Ty navíc postihují více ženy než muže, jak uvádí Fillingim et al. (2005), což by vysvětlovalo, že probandi mužského pohlaví byli krátce po operaci v lepším stavu. Poměrné zlepšení mezi vstupními a výstupními hodnotami však odpovídalo poměrnému zlepšení probanda 1. Z porovnání hodnot svalové síly u všech probandů je zřejmé, že se svalová síla výrazně zlepšila. U probandů 1 a 2 se opět blíží k maximálním hodnotám. Antropometrické měření obvodů hrudníku při maximálním inspiriu a expiriu vykazuje také zlepšené hodnoty, kde většina hodnot dosahuje či přesahuje limit 2,5 cm, který se považuje za hranici sníženého rozvíjení hrudníku. Výsledky probandky 3 se opět pohybují v hodnotách nižších než u probandů 1 a 2. Výsledky měření maximálních inspiračních tlaků vykazuje proband 1. U všech probandů však lze pozorovat zvýšení hodnot v průběhu terapie. Bezprostřední vliv terapie lze vyhodnotit z hodnot naměřené saturace krve kyslíkem. Ty u všech tří probandů nabývaly vyšších hodnot po provedení terapie než před ní. Vylepšilo se také celkové držení těla, všichni probandi se vlivem terapie napřímili, změnil se jejich dechový rytmus a stereotyp. Porovnáním naměřených hodnot a porovnáním aspekce a palpáce mohou tvrdit, že navržená terapie měla pozitivní vliv na stav probandů.

Jelikož je pneumothorax akutním onemocněním, nelze počítat s možností terapie v předoperační době, kterou pro zlepšení fyzického i psychického stavu doporučuje Smolíková (2006). Stejně tak není možné provést kineziologický rozbor pro zjištění předoperačních hodnot, které by napomohly k ozřejnění celkové úspěšnosti terapie.

## 7 Závěr

V této bakalářské práci se věnuji problematice dechové rehabilitace u pacientů operovaných pro spontánní pneumothorax. V úvodu práce jsem se věnoval teoretickým informacím ohledně anatomie hrudníku, mechanismu dýchání, etiologii, diagnostice, symptomatologii a léčbě pneumothoraxu. Ke konci teoretické části se věnuji možnostem dechové rehabilitace. Možnostem terapie u pacientů s pneumothoraxem se přímo nevěnuje žádná česká literatura. Při komunikaci s fyzioterapeuty, kteří se věnují respirační fyzioterapii, jsem zjistil že při vytváření terapie pro tyto pacienty čerpají z literatury, která se věnuje jiným respiračním onemocněním. Důležitým pravidlem při tom je vyhnout se technikám, které využívají usilovného výdechu a výdechu přes odpor. Jinak jsou možnosti dechové rehabilitace rozmanité.

Porovnáním naměřených hodnot goniometrického měření a antropometrického měření obvodů hrudníku spolu s výsledky vyšetření dechového stereotypu si myslím, že terapie má na zapojování dechových svalů do dechového vzoru pozitivní vliv. Zvýšení svalové síly a snížení subjektivního pocitu bolesti mohlo mít vliv na změny v hodnotách nádechového tlaku naměřených přístrojem Micro RPM. Změny v hodnotách saturace krve kyslíkem naměřené před každou terapií a bezprostředně po ní prokazují pozitivní efekt provedené terapie v krátkodobém časovém měřítku. Bylo vypořádáno celkové zvýšení všech měřených parametrů. Je však složité určit celkový vliv terapie u každého probanda, jelikož neznáme hodnoty, kterých dosahovali před atakou pneumothoraxu a následné operaci.

Tato bakalářská práce by mohla být zdrojem informací pro studenty oboru fyzioterapie k zorientování se v problematice spontánního pneumothoraxu, jeho léčbě a následné terapii.

## 8 Seznam literatury

1. ADLER, S., BECKERS, D., BUCK, M., 2008. PNF in Practice: An Illustrated Guide. 3rd Edition. Heidelberg: Springer. ISBN 3540739017.
2. AKRAM J, YOUSAF Z, ALABBAS Y, et al. Epidemiological and outcome analysis of COVID-19-associated pneumothorax: multicentre retrospective critical care experience from Qatar. *BMJ Open*. 2021, **12**(e053398). Dostupné z: doi:<http://dx.doi.org/10.1136/bmjopen-2021-053398>
3. BACHIOCCO, Valeria. Antalgic Positions in Alleviating Postthoracotomy Pain. *Chest Journal*. 1994, **105**(4), P1299. Dostupné z: doi:<https://doi.org/10.1378/chest.105.4.1299b>
4. BETHUNE, D. Neurophysiological facilitation of respiration. PRIOR, Jennifer A. a Ammani S. PRASAD. Physiotherapy for cardiac and respiratory problems: Adults and paediatrics. 4. London: Churchill Livingstone, 2008, s. 194-204. ISBN 9780080449852.
5. BORG, Gunnar. Borg's Perceived Exertion And Pain Scales. Human Kinetics, 1998. ISBN 0-88011-623-4.
6. ČIHÁK, Radomír. Anatomie 1. Třetí, upravené a doplněné vydání. Ilustroval Ivan HELEKAL, ilustroval Jan KACVINSKÝ, ilustroval Stanislav MACHÁČEK. Praha: Grada, 2011. ISBN 978-80-247-3817-8.
7. ČIHÁK, Radomír. Anatomie 2. Třetí, upravené a doplněné vydání. Ilustroval Ivan HELEKAL, ilustroval Jan KACVINSKÝ, ilustroval Stanislav MACHÁČEK. Praha: Grada, 2013. ISBN 978-80-247-4788-0.
8. DYLEVSKÝ, Ivan. Funkční anatomie. Praha: Grada, 2009. ISBN 978-80-247-3240-4.
9. DYLEVSKÝ, Ivan. Speciální kineziologie. Praha: Grada, 2009. ISBN 978-80-247-1648-0
10. FILLINGIM, RB., et al. Morphine responses and experimental pain: Sex differences in side effects and cardiovascular responses but not analgesia. *The*

*Journal of Pain.* 2005, 6(2), 116-124. Dostupné z:  
doi:doi:10.1016/j.jpain.2004.11.005

11. Haynes, Demondes; Baumann, Michael (2010). Management of Pneumothorax. *Seminars in Respiratory and Critical Care Medicine*, 31(6), 769–780. doi:10.1055/s-0030-1269837
12. JANDA, Vladimír a Pavlů DAGMAR. *Goniometrie*. Brno: Institut pro další vzdělávání středních zdravotnických pracovníků, 1993.
13. KOBLÍŽEK, Vladimír, 2014. *Pneumotorax*. KOLEK, Vítězslav, Viktor KAŠÁK a Martina VAŠÁKOVÁ. *Pneumologie*. 2., rozš. vyd. Praha: Maxdorf, s. 367. Jessenius. ISBN 978-80-7345-387-9.
14. KOLÁŘ, P., 2020. Vyšetřovací postupy zaměřené na funkci pohybové soustavy. In: KOLÁŘ, P. *Rehabilitace v klinické praxi*. 2. vydání. Praha: Galén, s. 260-263. ISBN 978-80-7492-500-9.
15. KURFIRST, Vojtěch, Aleš MOKRÁČEK a kolektiv. *Kardiorakovaskulární chirurgie a ošetrovatelská péče*. České Budějovice: Jihočeská univerzita v Českých Budějovicích; Zdravotně sociální fakulta, 2022. ISBN 978-90-7394-916-7.
16. LEWIT, Karel. *Manipulační léčba v myoskeletální medicíně*. 5. přeprac. vyd. Praha: Česká lékařská společnost J. Ev. Purkyně, 2003. ISBN 80-86645-04-5.
17. MACHOVÁ, L., PODĚBRADSKÁ, R., STEPAŇUKOVÁ, M. *Základy respirační fyzioterapie pro praktické lékaře*. *Praktický lékař*. 2018, 98(2), 104-108.
18. MOORE, Keith L., Arthur F. DALLEY a Anne M. R. AGUR. *Clinically oriented anatomy*. Eighth edition. Philadelphia: Wolters Kluwer, [2018]. ISBN 978-1-4963-5404-4.
19. NEUMANNOVÁ, K., KOLEK, V., 2018. *Asthma bronchiale a chronická obstrukční plicní nemoc: možnosti komplexní léčby z pohledu fyzioterapeuta*. 2., přepracované a doplněné vydání. Praha: Mladá fronta. Aeskulap. ISBN 978-80-204-4942-9.

20. NEUMANNOVÁ, K., ZATLOUKAL, J., KOBLÍŽEK, V., 2014. Doporučený postup plicní rehabilitace [online]. [cit. 2022-3-23]. Dostupné z: <http://www.unify-cr.cz/doporuceny-postup-plicni-rehabilitace>
21. NGUYEN, JD. a F. DUONG. Pursed-lip Breathing. *National library of medicine* [online]. Florida: StatPearls Publishing, 2021, July 31, 2021 [cit. 2022-04-28]. Dostupné z: <https://www.ncbi.nlm.nih.gov/books/NBK545289/>
22. PAVLŮ, D., 2020. Brüggerův koncept. In: KOLÁŘ, P. Rehabilitace v klinické praxi. 2. vydání. Praha: Galén, s. 263-264. ISBN 978-80-7492-500-9.
23. POSPÍŠIL, R. Hrudní chirurgie. HOCH, Jiří a Jan LEFFLER. Speciální chirurgie. 3., rozš. a přeprac. vyd. Praha: Maxdorf, c2011, s. 21-39. Jessenius. ISBN 9788073452537. HUANG, Y. et al. Approach of the treatment for pneumothorax. *J Thorac Dis* 2014, 6(S4), 416-420. doi: 10.3978/j.issn.2072-1439.2014.08.24
24. RIVEIRO-BLANCO, V. Recurrence of primary spontaneous pneumothorax: Associated factors. *Pulmonology Journal* [online]. 27 June 2020 [cit. 2022-03-05]. Dostupné z: doi:10.1016/j.pulmoe.2020.06.003
25. SLAVÍKOVÁ, Jana a ŠVÍGLEROVÁ, Jitka. Fyziologie dýchání. 1. vyd. Praha : Karolinum, 2012. ISBN 987-80-246-2065-7.
26. SMOLÍKOVÁ, L. a M. MÁČEK. Fyzioterapie a pohybová léčba u chronických plicních onemocnění. Praha: Blue Wings, 2006.
27. SMOLÍKOVÁ, L., 2020. Dechová gymnastika. In: KOLÁŘ, P. Rehabilitace v klinické praxi. 2. vydání. Praha: Galén, s. 263-264. ISBN 978-80-7492-500-9.
28. SMOLÍKOVÁ, L., 2020. Dechová gymnastika. In: KOLÁŘ, P. Rehabilitace v klinické praxi. 2. vydání. Praha: Galén, s. 260-263. ISBN 978-80-7492-500-9.
29. SMOLÍKOVÁ, L., MÁČEK, M., 2010. Respirační fyzioterapie a plicní rehabilitace. Brno: Národní centrum ošetrovatelství a nelékařských zdravotnických oborů. ISBN 978- 80-7013-527-3.
30. SPRUIT, et al. An Official American Thoracic Society/European Respiratory Society Statement: Key Concepts and Advances in Pulmonary

- Rehabilitation. American journal of respiratory and critical care medicine. October 2013, (188), e13-e64. Dostupné z: doi:10.1164/rccm.201309-1634ST
31. SZKORUPA, M., BOHANES, T. Hrudní drenážní systémy a komplikace s drenáží spojené. *Rozhledy v Chirurgii*. November 2013, 92(11), 672-678.
  32. SZKORUPA, M., T BOHANES. Metodika hrudní drenáže. *Rozhledy v Chirurgii*. November 2013, 92(11), 666-671.
  33. ŠEVČÍK, Pavel a Martin MATĚJOVIČ, ed. *Intenzivní medicína*. 3., přeprac. a rozš. vyd. Praha: Galén, c2014. ISBN isbn978-80-7492-066-0.
  34. TORRES, Janet Rodriguez, et al. Upper limbs musculoskeletal repercussion after lung resection. *European Respiratory Journal* [online]. 2018, **53**(62), PA1424 [cit. 2022-04-28]. Dostupné z: doi:10.1183/13993003.congress-2018.PA1424
  35. TRAVIS, Walter D., et al. *Non-Neoplastic Disorders of the Lower Respiratory Tract*. Washington DN: American Registry of Pathology, 2002. ISBN 9781881041795.
  36. VÉLE, F., 2006. *Kineziologie: přehled klinické kineziologie a patokineziologie pro diagnostiku a terapii poruch pohybové soustavy*. Vyd. 2., (V Tritonu 1.). Praha: Triton. ISBN 80-725-4837-9
  37. VODIČKA, Josef. *Spontánní pneumotorax: [etiopatogeneze, diagnostika, léčba]*. Praha: Maxdorf, c2007. Jessenius. ISBN 978-80-7345-126-4.
  38. ZAROGOULIDIS P, et al. Pneumothorax: from definition to diagnosis and treatment. *J Thorac Dis* 2014;6(S4):S372-S376. doi: 10.3978/j.issn.2072-1439.2014.09.24
  39. ŽURKOVÁ, Petra a Jana SKŘIČKOVÁ. Přehled dechových pomůcek pro hygienu dýchacích cest v praxi. *Medicína pro praxi*. 2012, 9(5), 250–254.



## 9 Přílohy

### Příloha 1. Informovaný souhlas

#### Informovaný souhlas

---

Název studie: **Dechová rehabilitace u pacientů operovaných pro spontánní pneumothorax**

Jméno a příjmení:

Datum narození:

Identifikační číslo účastníka:

1. Já, níže podepsaný(á) souhlasím s mou účastí ve studii. Je mi více než 18 let.
2. Byl(a) jsem podrobně informován(a) o cíli studie, o jejích postupech, a o tom, co se ode mě očekává. Beru na vědomí, že prováděná studie je výzkumnou činností.
3. Moje účast je dobrovolná, mohu ji kdykoli přerušit.
4. Při zařazení do studie budou moje osobní data uchována s plnou ochranou důvěrnosti dle platných zákonů ČR. Je zaručena ochrana důvěrnosti mých osobních dat. Při vlastním provádění studie mohou být osobní údaje poskytnuty jiným než výše uvedeným subjektům pouze bez identifikačních údajů, tzn. anonymní data pod číselným kódem.
5. Porozuměl jsem tomu, že mé jméno se nebude nikdy vyskytovat v referátech o této studii. Já naopak nebudu proti použití výsledků z této studie.

Datum:

Podpis pacienta:

Podpis fyzioterapeuta:

# Dechová rehabilitace po operaci pneumothoraxu

Petr Dolanský

V tomto dokumentu popisují možnosti rehabilitace u pacientů, kteří byli operováni pro spontánní pneumothorax. Využity byly techniky měkkých tkání a dechové rehabilitace.

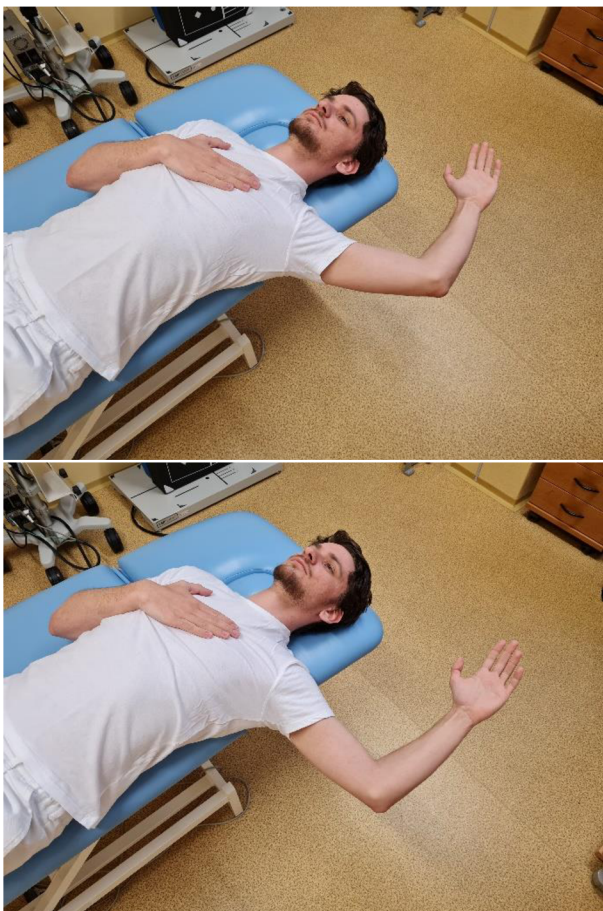
### **Protážení svalů krku a prsních svalů**

Protahování provádíme 3x na každou stranu.

#### ***M. pectoralis major***

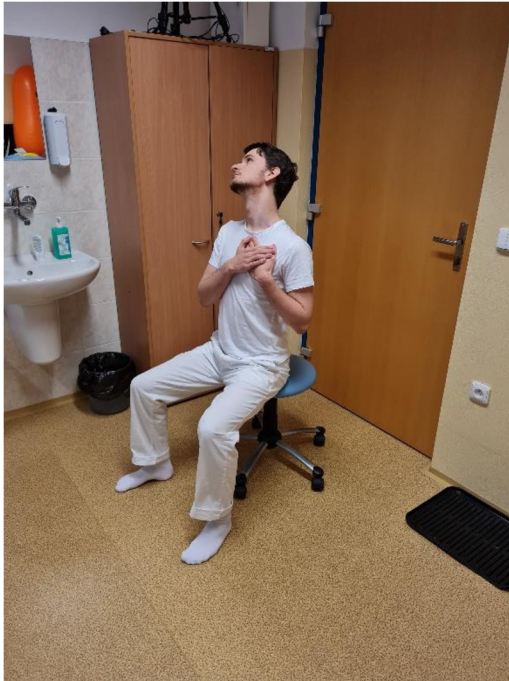
Velký prsní sval v případě zkrácení táhne ramena ventrálně do protrakce, tedy dopředu. Tím se snižuje místo k pohybu žebér při nádechu, což vede ke snížení ventilačních parametrů.

Velký prsní sval protahujeme v pozici v leže na zádech. Ramenem protahované strany ležíme přímo na kraji lehátka a horní končetinu necháme volně v prostoru. Nádech cílíme do hrudní oblasti a s výdechem se snažíme končetinu úplně uvolnit. Pro zacílení na spodní stranu svalu zvýšíme úhel v rameni, v opačném případě cílíme na střední a horní část.



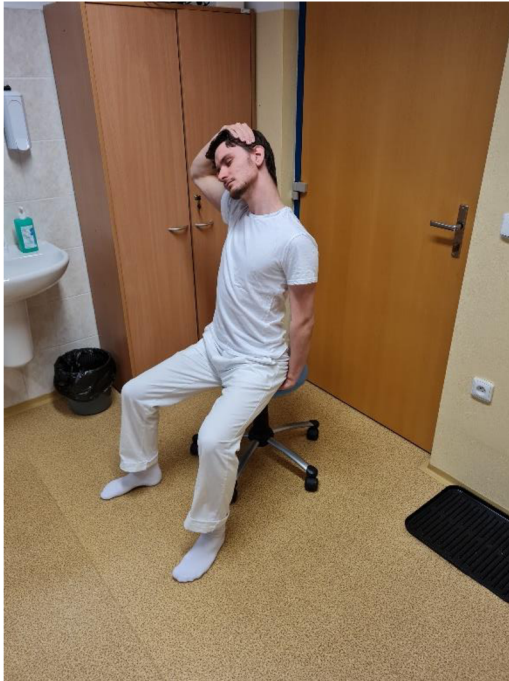## Mm. scaleni

Cvičíme v sedu. Plosky nohou jsou opřeny celou plochou o podlahu. Sedíme stejnou vahou na obou sedacích hrbolech. Dlaně položíme na hrudník přesně pod klíční kost. Tlakem zafixujeme žebra a následně zakláníme a zároveň ukláníme hlavu na opačnou stranu do momentu, kdy cítíme tah. V tahu vydržíme po dobu 3 nádechů, které cílíme pod dlaně.



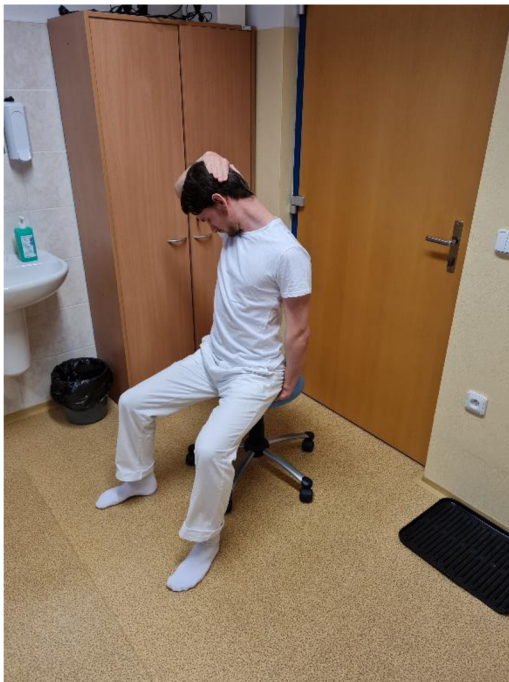## M. trapezius

Provádíme v sedu s dlaní protahované strany pod hýžděmi. Hlavu uchopíme druhou rukou nad uchem a provedeme úklon do tahu. V tahu vydržíme po dobu 3 nádechů a následně uvolníme.



### M. levator scapulae

Výchozí poloha je stejná jako u m. trapezius s tím rozdílem, že směr pohybu hlavy je diagonálně do předklonu. Podobně jako bychom se chtěli podívat, co máme v náprsní kapse košile. Opačná ruka je položena na zadní straně hlavy. Dostaneme se do tahu, ve kterém vydržíme po dobu 3 nádechů a následně povolíme.

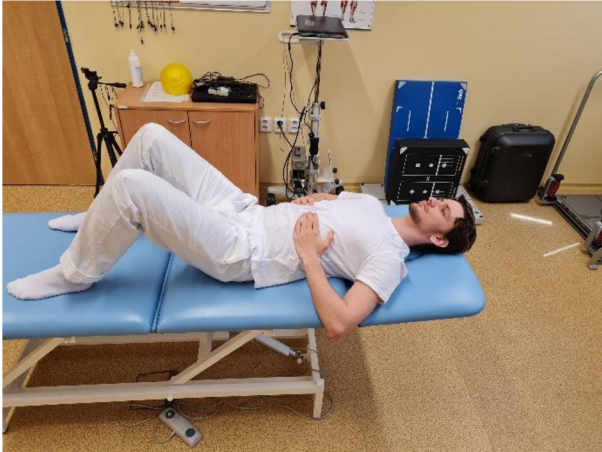



## **Lokalizované dýchání do dolního hrudního sektoru**

Lokalizované dýchání používáme k cílenému rozvíjení určité části hrudníku. Cílíme na místa, která jsou pocitově zatuhlá a dýcháním se je snažíme rozvolnit.

Tuto techniku praktikujeme v poloze v leže na zádech. Pro zpětnou vazbu pokládáme dlaně na dané místo.

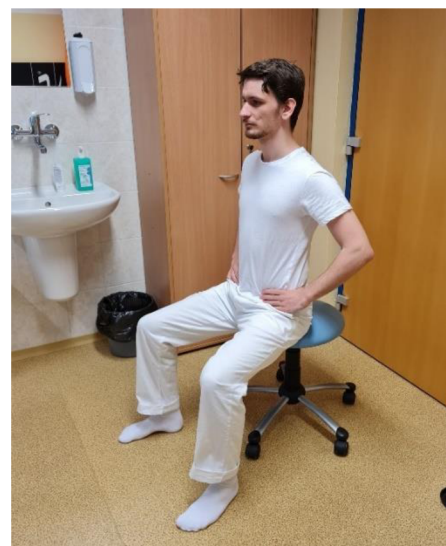
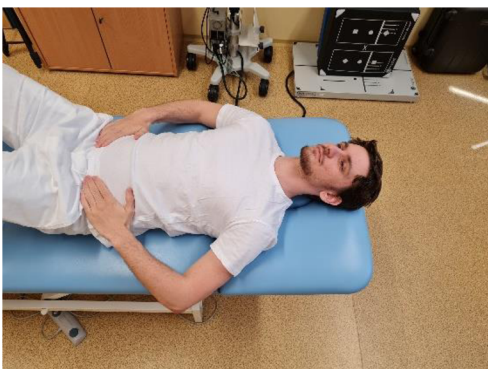
## **Brániční dýchání**

S využitím bráničního dýchání se snažíme vyrušit horní hrudní typ dýchání, který je po chirurgických zákrocích v oblasti hrudníku častý.

Brániční dýchání začínáme trénovat v leže na zádech s pokrčenými koleny. Dlaně položíme na břicho s prsty v místě třisel. Naším cílem je zacílit nádech do břišní oblasti s následným rozšířením hrudníku. Dlaněmi a konečky prstů kontrolujeme úspěšnost. V případě zvládnutí techniky v pozici na zádech je možné začít s tréninkem v sedě.

## **Cvičení pro mobilitu kyk a rak**

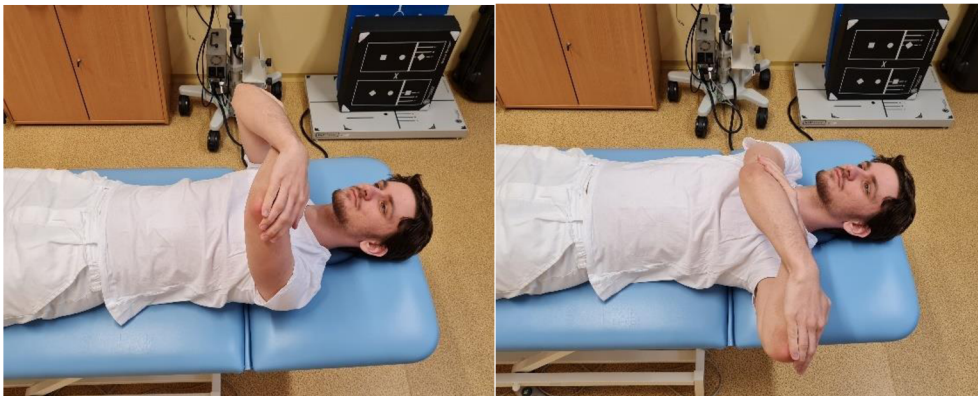

Zachování pohyblivosti v kořenových kloubech je velice důležité pro následnou vertikalizaci při hospitalizaci. V domácí terapii zařazujeme cvičení na mobilitu kyčelních a kolenních kloubů pro zachování rozsahů těchto kloubů a případné snížení bolesti.

### ***Ramenní kloub***

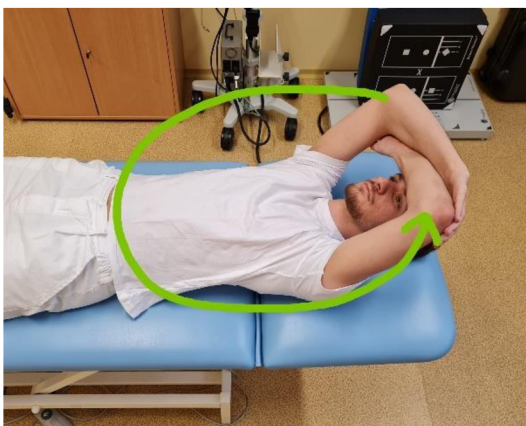#### Protažení m. deltoideus

Výchozí poloha je v leže na zádech. Horní končetiny sepneme tak, aby každá dlaň držela loketní kloub končetiny opačné. Horní končetiny uvedeme do 90° předpažení. Horní končetiny pak táhneme do strany, dokud neucítíme tah deltového svalu. V tahu sečkáme 5 vteřin, uvolníme a provedeme pohyb na stranu druhou. Na každou stranu provedeme 5-10x.



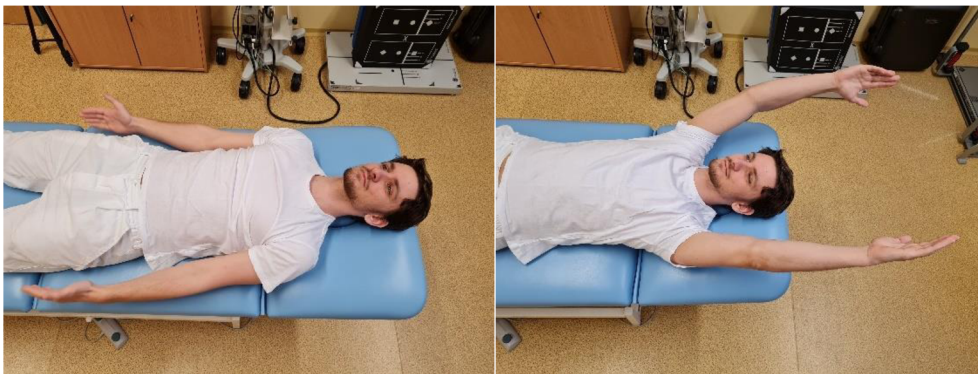#### Kroužení

Ruce máme v poloze jako při protahování deltového svalu. S takto sepnutými horními končetinami začneme opisovat kružnici. Pohyb vychází z ramenních kloubů. Směrem vzhůru se nadechujeme, směrem dolů vydechujeme. Na každou stranu provedeme cvik 10x.



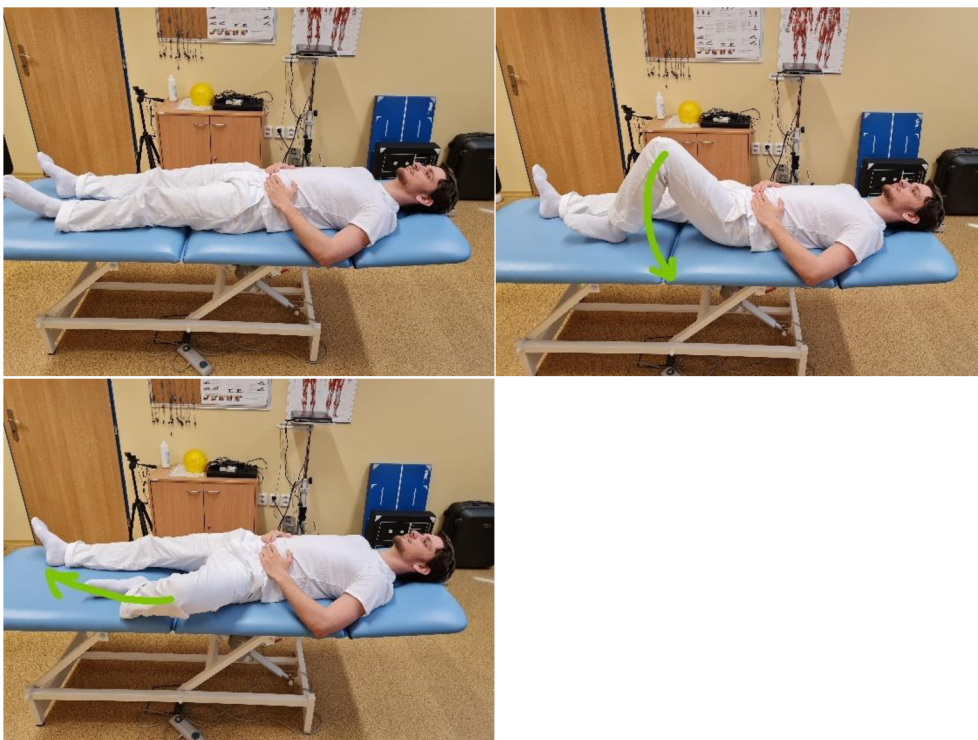
## Flexe

Výchozí poloha v leže na zádech s horními končetinami položenými podél těla. Kolena můžeme mít natažená, nebo pokrčená s oporou dolních končetin o paty. S nádechem uvedeme horní končetiny do pohybu přes předpažení do vzpažení. S výdechem pak provádíme pohyb opačný. Opakujeme 10x.



## *Kyčelní kloub*

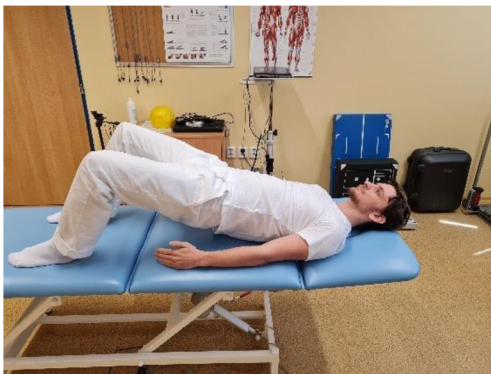Výchozí poloha v leže na zádech. Horní končetiny mohou být položeny podél těla, nebo na břicho. Dolní končetiny nataženy. Pohyb vedeme každou nohou zvlášť. Nejprve pokrčujeme a přibližujeme patu k hýždím. Poté pomalu překlápíme koleno vně. Nakonec dolní končetinu opět natahujeme. Opakujeme 5x na každou stranu.





## **Most**

Výchozí poloha v leže na zádech. Horní končetiny podél těla, dolní končetiny pokrčeny v kolenou. Nohy jsou od sebe na vzdálenost přibližně jedné délky chodidla. Aktivujeme hýžděové svaly a zvedneme hýždě od podložky. V mostu vydržíme po dobu 3 hlubokých nádechů. Poté pomalu pokládáme. Opakujeme dle možností.



## **Dýchání přes sešpulené rty**

Tento typ dýchání slouží k zapojení aktivního výdechu. Nadechujeme se nosem a vydechujeme prodlouženě přes sešpulené rty.



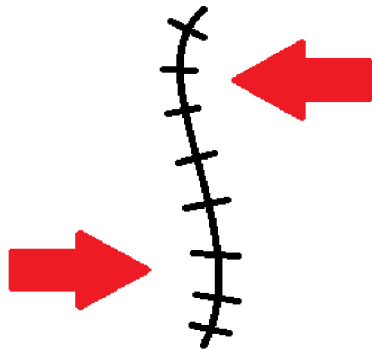
## **Péče o jizvu**

Umět správně pečovat o jizvu je předpokladem ideálního zhojení. Předchází se tím srůstům vrstev měkkých tkání k sobě. S péčí o jizvu by se mělo začít bezprostředně po uzavření otvoru po operaci, případně po drénu. Cílem je zajistit volný posun měkkých tkání. Používáme k tomu manuální techniky. Základní pravidlo je, že nikdy jizvu

neroztahujeme. Tlakem vždy působíme směrem do jizvy. Terapii provádíme několikrát za den.

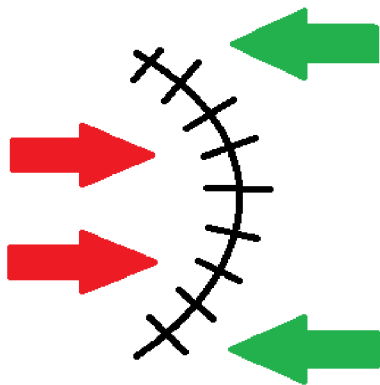
#### ***Stlačování jizvy do tvaru písmena S.***

Palce přiložíme z obou stran jizvy, nepřikládáme přímo proti sobě. Poté tlačíme palce proti sobě, jizva zaujímá tvar písmene S.



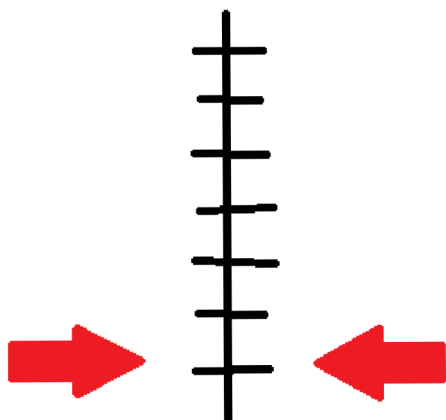
#### ***Stlačování jizvy do tvaru písmene C.***

Palce obou rukou přiložíme vedle sebe k jedné straně jizvy, prsty přiložíme na stranu opačnou. Stlačíme palce a prsty k sobě a následně od sebe ruce oddalujeme na straně prstů. Palce tlačíme směrem do jizvy, která připomíná písmeno C.



### ***Stlačování jizvy palci proti sobě***

Palce přiložíme z obou stran jizvy přímo proti sobě. Následně vytváříme tlak na jizvu. Ta si zachovává svůj původní tvar.



### ***Tlak na jizvu shora***

Přiložíme palec ruky přímo na jizvu a vytvoříme mírný tlak. Popřípadě můžeme dělat krouživé pohyby.

Zdroje:

MÁČEK, M., SMOLÍKOVÁ, L., 1995. Pohybová léčba u plicních chorob: respirační fyzioterapie. Victoria Publishing: Praha. ISBN 80-718-7010-2.

NEUMANNOVÁ, K., KOLEK, V., 2018. Asthma bronchiale a chronická obstrukční plicní nemoc: možnosti komplexní léčby z pohledu fyzioterapeuta. 2., přepracované a doplněné vydání. Praha: Mladá fronta. Aeskulap. ISBN 978-80-204-4942-9.

## 10 Seznam obrázků

Obrázek 1. Hodnoty inspiračního tlaku probanda 1.....	36
Obrázek 2. Hodnoty saturace krve kyslíkem probanda 1 .....	36
Obrázek 3. Hodnoty inspiračního tlaku probanda 2.....	43
Obrázek 4. Hodnoty saturace krve kyslíkem probanda 2.....	43
Obrázek 5. Hodnoty inspiračního tlaku probanda 3.....	50
Obrázek 6. Hodnoty saturace krve kyslíkem probanda 3 .....	50

## 11 Seznam tabulek

Tabulka 1. Svalová síla probanda 1 .....	31
Tabulka 2. Aktivní rozsahy pohybu v ramenních kloubech probanda 1 .....	31
Tabulka 3. Svalová síla probanda 1 .....	34
Tabulka 4. Aktivní rozsahy pohybu v ramenních kloubech probanda 1 .....	34
Tabulka 5. Hodnoty obvodů hrudníku při maximálním exspiriu a inspiriu probanda 1 .....	35
Tabulka 6. Svalová síla probanda 2 .....	38
Tabulka 7. Aktivní rozsahy pohybu v ramenních kloubech probanda 2 .....	38
Tabulka 8. Svalová síla probanda 2 .....	41
Tabulka 9. Aktivní rozsahy pohybu v ramenních kloubech probanda 2 .....	41
Tabulka 10. Hodnoty obvodů hrudníku při maximálním exspiriu a inspiriu probanda 2 .....	42
Tabulka 11. Svalová síla probanda 3 .....	45
Tabulka 12. Aktivní rozsahy pohybu v ramenních kloubech probanda 3 .....	45
Tabulka 13. Svalová síla probanda 3 .....	48
Tabulka 14. Aktivní rozsahy pohybu v ramenních kloubech probanda 3 .....	48
Tabulka 15. Hodnoty obvodů hrudníku při maximálním exspiriu a inspiriu probanda 3 .....	49

## 12 Seznam zkratek

m. – musculus

mm. – muscoli

PNO – pneumothorax

SPNO – spontánní pneumothorax

PS PNO – primární spontánní pneumothorax

SS PNO – sekundární spontánní pneumothorax

NO – nynější onemocnění

OA – osobní anamnéza

RA – rodinná anamnéza

PA – pracovní anamnéza

AA – alergická anamnéza

FA – farmakologická anamnéza

PNF – proprioceptivní neuromuskulární facilitace

SFTR – sagitální, frontální, transversální, rotace

RPE – rating of perceived exertion

CR10 – category-ratio 10

st.p. – status post