



Zdravotně
sociální fakulta
Faculty of Health
and Social Sciences

Jihočeská univerzita
v Českých Budějovicích
University of South Bohemia
in České Budějovice

Pracovní postupy a úloha radiologického asistenta při diagnostice náhlých mozkových příhod

BAKALÁŘSKÁ PRÁCE

Studijní program: **SPECIALIZACE VE
ZDRAVOTNICTVÍ**

Autor: Martina Kolářová

Vedoucí práce: prim. MUDr. Petr Lhoták

České Budějovice 2021

Prohlášení

Prohlašuji, že svoji bakalářskou práci s názvem Pracovní postupy a úloha radiologického asistenta při diagnostice náhlých mozkových příhod jsem vypracovala samostatně pouze s použitím pramenů v seznamu citované literatury.

Prohlašuji, že v souladu s § 47b zákona č. 111/1998 Sb. v platném znění souhlasím se zveřejněním své bakalářské práce, a to v nezkrácené podobě elektronickou cestou ve veřejně přístupné části databáze STAG provozované Jihočeskou univerzitou v Českých Budějovicích na jejích internetových stránkách, a to se zachováním mého autorského práva k odevzdanému textu této kvalifikační práce. Souhlasím dále s tím, aby toutéž elektronickou cestou byly v souladu s uvedeným ustanovením zákona č. 111/1998 Sb. zveřejněny posudky školitele a oponentů práce i záznam o průběhu a výsledku obhajoby bakalářské práce. Rovněž souhlasím s porovnáním textu mé bakalářské práce s databází kvalifikačních prací Theses.cz provozovanou Národním registrem vysokoškolských kvalifikačních prací a systémem na odhalování plagiátů.

V Českých Budějovicích dne 4.8.2021

Podpis

Poděkování

Tímto bych ráda poděkovala mému vedoucímu práce prim. MUDr. Petru Lhotákovi za odborné vedení, vstřícný přístup a v neposlední řadě i cenné rady, které mi během vypracování bakalářské práce poskytoval. Dále bych chtěla poděkovat všem, kteří se ochotně zapojili do výzkumného šetření.

Pracovní postupy a úloha radiologického asistenta při diagnostice náhlých mozkových příhod

Abstrakt

Tato práce se zabývá analýzou pracovních postupů radiologického asistenta a jeho úlohou při diagnostice náhlých mozkových příhod. V teoretické části je popsána anatomie mozku, náhlá mozková příhoda, postupy v její diagnostice a její léčba. Dále je legislativně definován radiologický asistent, jeho pracoviště a jsou popsány přístroje, se kterými pracuje. V neposlední řadě je také krátce popsáno záření, které se vyskytuje při vyšetření pacienta výpočetní tomografií.

V praktické části je popsán postup radiologického asistenta při diagnostice náhlých mozkových příhod na pracovištích CT, MR a Angiografie. Dále je popsáno centrum pro cerebrovaskulární péči v nemocnici České Budějovice. Nakonec jsou pomocí dotazníkové metody porovnány určité úkony pracovníků na pracovištích zabývajících se diagnostikou náhlých mozkových příhod v České republice.

Klíčová slova

radiologický asistent, náhlá mozková příhoda, výpočetní tomografie, nemocnice České Budějovice, magnetická rezonance

Workflows and the role of radiological assistant in diagnostic of acute strokes

Abstract

This thesis deals with an analysis of the radiologist assistant workflows and his role in the diagnostic of an acute stroke. In theoretical part is described the anatomy of a brain, an acute stroke, the workflows in the diagnostic of acute strokes, and its treatment. Next are a legislatively defined radiologist assistant, his workplace, and his devices, which he uses for diagnosis. Last but not least is shortly described radiation, which occurs when a patient is an examination by computed tomography.

In practical part is described the workflow of radiological assistants in the diagnostic of acute strokes in a workplace with CT, MR, and angiography. Next is described Cerebrovascular unit in hospital České Budějovice. At the end are compared the tasks of workers in units that deal with a diagnosis of acute strokes in the Czech Republic. The comparison was done by the questionnaire.

Keywords

radiologist assistant, acute stroke, computed tomography, the hospital in České Budějovice, magnetic resonance

Obsah

1	Teoretická část	9
1.1	Radiologický asistent (RA).....	9
1.1.1	Definice radiologického asistenta.....	9
1.1.2	Požadavky na vzdělání radiologického asistenta.....	10
1.2	Vlastnosti záření.....	10
1.2.1	Využití ionizujícího záření.....	10
1.3	Výpočetní tomografie (CT).....	11
1.3.1	CT přístroj.....	11
1.3.2	Vybavení CT vyšetřovny.....	11
1.3.3	CT vyšetření.....	12
1.4	Kontrastní látky.....	13
1.5	Magnetická rezonance.....	13
1.5.1	Fyzikální princip magnetické rezonance.....	14
1.5.2	Relaxační časy.....	14
1.5.3	MR angiografie.....	15
1.6	Angiografie.....	15
1.6.1	Digitálně substrakční angiografie.....	15
1.6.2	Srovnání neinvazivních angiografických metod.....	16
1.7	Anatomie mozku.....	16
1.7.1	Uložení mozku v hlavě.....	16
1.7.2	Části mozku.....	16
1.8	Cévní zásobení mozku.....	19
1.9	Náhlá mozková příhoda.....	20
1.9.1	Ischemická CMP.....	21
1.9.2	Hemoragická CMP.....	22
1.9.3	Subarachnoidální CMP.....	23
1.10	Druhy léčby.....	24
1.10.1	Rekanalizační léčba u ischemické CMP.....	24
1.10.2	Léčba hemoragických a subarachnoidálních CMP.....	25

1.11	Centra pro léčbu CMP.....	25
1.12	Vysvětlení pojmu NIHSS.....	26
2	Cíle bakalářské práce.....	27
3	Praktická část.....	28
3.1	Popis úlohy radiologického asistenta v nemocnici České Budějovice.....	28
3.1.1	Vybavení a popis nemocnice České Budějovice.....	28
3.1.2	Práce radiologického asistenta na CT	29
3.1.3	Magnetická rezonance.....	30
3.1.4	Angiografie – panangiografické vyšetření	Chyba! Zázložka není definována.
3.1.5	Intervenční radiologie	31
3.1.6	Intervenční výkon.....	32
3.2	Dotazníky	32
3.2.1	Výsledky dotazníkového šetření	33
4	Diskuze.....	41
5	Závěr.....	42
6	Seznam Literatury	43
7	Seznam obrázků.....	46
8	Přílohy	47

Úvod

Ročně se vyskytuje v České republice cca 47 tisíc cévních mozkových příhod. Pro nemalé procento pacientů má cévní mozková příhoda fatální následky. Veřejnost si většinou spojuje toto onemocnění se staršími lidmi, nicméně CMP postihuje i mladé lidi. Na tuto skutečnost upozorňuje projekt „Čas je mozek“, který seznamuje veřejnost s příznaky a následky tohoto onemocnění. Počet úmrtí na cévní mozkovou příhodu v ČR od druhé poloviny devadesátých let 20. století významně klesá. Přesto je úmrtnost na CMP v ČR dosud výrazně vyšší než ve většině rozvinutých zemí. Tento pokles způsoben mimo jiné včasnou diagnostikou, při které se používají modernější přístroje a postupy. Pro radiologického asistenta je důležité se seznámit s těmito postupy a snažit se, aby diagnostika probíhala co nejkvalitněji a nejrychleji. Při seznamování s novými standardy, může čerpat z aktuálních standardů pro určité vyšetření sestavené ministerstvem zdravotnictví. Dále si každé pracoviště stanovuje vlastní zásady pro lepší koordinaci pracovníků.

Tato práce bude členěna na dvě části – teoretickou a praktickou. Teoretická část bude rozdělena na 10 podkapitol. V jednotlivých podkapitolách bude popsán hrubý náhled na jednotlivé složky diagnostiky náhlých mozkových příhod. Nejprve bude legislativně definován radiologický asistent. Dále bude popsáno záření vyskytující se při vyšetření pacienta výpočetní tomografií. Následně bude čtenář seznámen s přístroji využívající se u diagnostiky náhlých mozkových příhod. Ke konci teoretické části bude popsána anatomie mozku, jeho cévní zásobení a náhlé mozkové příhody.

V praktické části své práce bych chtěla zmapovat úlohu radiologického asistenta při diagnostice náhlých mozkových příhod v Centru vysoce specializované cerebrovaskulární péče v Českých Budějovicích na radiodiagnostickém oddělení. Další úsek praktické části se bude zabývat úkony pracovníků na pracovištích zabývajících se diagnostikou náhlých mozkových příhod v České republice. Tento úsek bude zhotoven pomocí dotazníkové metody a výsledky budou následně porovnány. Praktická část bude sloužit pro další ročníky studující obor radiologický asistent, a také pro laickou veřejnost, kde se lidé dozvědí, jaké jsou postupy vyšetření v Nemocnici České Budějovice. A čím budou procházet v případě náhlé mozkové příhody.

Dále bude následovat seznam použité literatury a přílohy.

1 Teoretická část

1.1 Radiologický asistent (RA)

Při diagnostice náhlých mozkových příhod hraje klíčovou roli spolupráce mezi radiologickým asistentem a radiologem. (vyhlášky č. 55/2011 Sb., o činnostech zdravotnických pracovníků a jiných odborných pracovníků, ve znění pozdějších předpisů.) Cílem této spolupráce je včasná diagnostika náhlé mozkové příhody a následně její cílená léčba. Radiologický asistent musí k práci přistupovat velmi zodpovědně a měl by mít odborné znalosti. Musí znát předpokládaný průběh jednotlivých výkonů, posloupnost úkonů lékaře, musí se orientovat v rentgenové anatomii, musí znát používaný materiál a dostatečně plnit požadavky radiologa. Měl by umět včas zareagovat na komplikace a znát jejich možné následky. (Brůha, 2011) (Česka republika, 2009)

1.1.1 Definice radiologického asistenta

Radiologický asistent je řazen do skupiny nelékařský zdravotní pracovník. Podléhá jak zdravotnickým právním předpisům, tak i předpisům ohledně práce s ionizujícím zářením. Radiologický asistent je radiologický pracovník, a tedy musí dodržovat pravidla radiační ochrany. V kontrolovaném pásmu je klasifikován jako pracovník kategorie A. Tedydle § 20 vyhlášky č. 422/2016 Sb. takový pracovník, který by mohl obdržet:

- a) efektivní dávku vyšší než 6 mSv ročně
- b) ekvivalentní dávku vyšší než 15 mSv na oční čočku
- c) ekvivalentní dávku vyšší než 3/10 limitu ozáření pro kůži a končetiny

Kontrolované pásmo vymezuje zvláštní pravidla k zajištění radiační ochrany. Mezi pracoviště, na něž se vztahuje definice kontrolovaného pásma, se řadí jen taková pracoviště, kde se vyskytuje ionizující záření. Z důvodu sledování úrovně ionizujícího záření vyzařovaného na těchto pracovištích, musí být radiologický asistent vybaven operativním signálním dozimetrem, který je měsíčně vyhodnocován. (Vomáčka, 2015)

1.1.2 Požadavky na vzdělání radiologického asistenta

Pro výkon povolání radiologické asistenta musí jedinec dokončit bakalářské studium, které je podmíněné státní závěrečnou zkouškou. Minimální doba tohoto studia je 3 roky. (KVALIFIKAČNÍ STANDARD PŘÍPRAVY NA VÝKON ZDRAVOTNICKÉHO POVOLÁNÍ RADIOLOGICKÝ ASISTENT, 2020). Takovéto vzdělání může být dosaženo v České republice celkem na 8 veřejných vysokých školách.

1.2 Vlastnosti záření

Ionizující záření je schopné při průchodu prostředím způsobit jeho ionizaci, vytvořit z původně elektricky neutrálních atomů kladné a záporné ionty. Ionizující záření můžeme rozdělit na přímo ionizující a nepřímo ionizující. Přímou ionizující záření je tvořeno nabitými částicemi (elektrony, pozitrony, protony, částice alfa a beta ap.), které mají dostatečnou kinetickou energii k tomu, aby mohly vyvolat ionizaci. Nepřímo ionizující záření zahrnuje nenabitě částice (fotony, neutrony ap.), které samy prostředí neionizují, ale při interakcích s prostředím uvolňují sekundární, přímo ionizující nabitě částice. Ionizace prostředí je pak způsobena těmito sekundárními částicemi. Zdroje ionizujícího záření mohou být radionuklidy (přirozené nebo umělé) nebo generátory (RTG lampa, urychlovače apod). Radionuklidy mají nestabilní atomová jádra, rozpadají se a emitují ionizující záření. (Vomáčka, 2015)

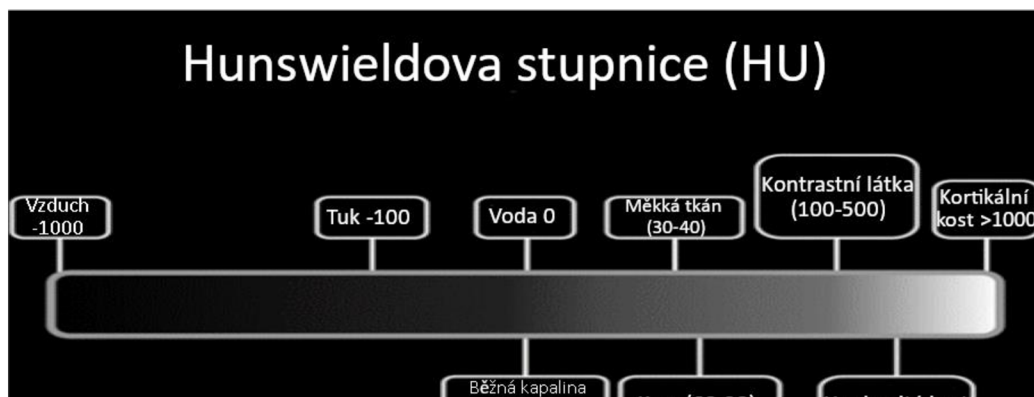
1.2.1 Využití ionizujícího záření

Ionizující záření nachází dnes velmi široké uplatnění ve všech oblastech lidské činnosti. Vedle průmyslových aplikací se jedná hlavně o aplikace v lékařství (jak v diagnostických metodách, tak při terapii). Radionuklidy se používají v podobě uzavřených nebo otevřených zářičů. Uzavřené zářiče slouží jako zdroje záření (alfa, beta, gama, RTG, neutrony). Pro praktické účely je zde využito jevů vyvolaných při průchodu záření látkou, neboť absorpce a rozptyl záření závisí jak na energii záření, tak na vzdálenosti zdroje a detektoru, hustotě a středním atomovém čísle prostředí. Na těchto aspektech velmi záleží, díky nim lze stanovit některé parametry nebo chemické a fyzikální veličiny, které tuto látku charakterizují. (Heřman, 2014)

1.3 Výpočetní tomografie (CT)

1.3.1 CT přístroj

Výpočetní tomografie (používanější termín CT přístroj) funguje na principu rentgenového záření, které je při průchodu tělem pacienta zeslabováno díky absorpci rentgenového záření jednotlivými orgány. Oslabené záření snímají detektory přeměňující tyto informace na elektrický signál, který je následně zpracován v počítači pomocí matematických transformací. Přes tyto transformace jsou vyhodnoceny míry zeslabení záření v jednotlivých bodech prostoru. Tyto body reprezentující 3D prostor jsou nazývány voxly. Voxel je obdobou pixelu rozšířeného do 3D prostoru. Pro filtraci digitálního obrazu (při snímání vzniká v obraze šum) je snímán objekt vícenásobně a získaná data absorpce záření jsou aplikovány filtry pro odstranění šumu. Výsledná intenzita absorpce je následně vyjádřena v matematických hodnotách denzity, užitím Hunswioldových jednotek. Obraz vznikne přiřazením HU jednotek jednotlivým odstínům šedi. Podle odstínu šedi určujeme, o jakou tkáň se jedná tzv. Hunswioldova stupnice. Lidské oko dokáže rozlišit pouhých 16 stupňů šedi, z tohoto důvodu se využívá tzv. okénko, které se nastavuje podle toho, jaká tkáň je hodnocena. (Vomáčka, 2015) (Heřman, 2014)



Obrázek 1 – Hunswioldova stupnice. Zdroj: <https://radiopaedia.org/articles/hounsfield-unit>

CT přístroj leží v kontrolovaném pásmu, které musí být dostatečně stíněno. Z tohoto důvodu jsou dveře vyrobené ze směsi olova. Do skla, přes které je možné pozorovat pacienta, jsou přidány speciálně upravené příměsi barya.

1.3.2 Vybavení CT vyšetřovny

CT přístroj se skládá z Gantry, posuvného stolu, tranzistoru a přijímacího počítače. Gantry je kruhová část CT přístroje, kde je uložena rentgenka a snímající detektory,

můžeme ji sklápět nejvíce o 20 stupňů. U novějších přístrojů nalezneme až 32 řad detektorů, díky nimž můžeme snímat až 16 cm v kuse. Výhodné to bývá především při snímání mozku, protože za 0,3 sekund můžeme mít vyšetření hotové a snižujeme tím možnost pohybových artefaktů. Rentgenka se skládá z katody a anody. Díky možnosti otáčení rentgenky a detektoru o 360 stupňů můžeme rekonstruovat obraz v libovolné rovině. (Seidl, 2014)

1.3.3 CT vyšetření

Jednotlivé způsoby CT vyšetření při podezření na CMP jsou nativní CT vyšetření, perfuzní CT a CT-angiografie. Využívají se podle postupných dílčích nálezů. Nativní CT je možné provést konvenční sekvenční technikou, obvykle se šířkou vrstev cca 5 mm ve sklonu paralelním s orbitomeatální čarou. Při použití spirální akvizice dat u multidetektorového CT je vhodné provést zobrazení submilimetrovou kolimací s izotropním zobrazením a rekonstruovat obrazy v rovině orbitomeatální linie, koronární a sagitální při zachování šíře rekonstruované vrstvy cca 5 mm. (Zuna, 2000)

1.3.1.1 CT perfuze

Perfuzní CT je dynamické vyšetření na CT přístroji, které zaznamenává průtok krve mozkovou tkání a určuje její viabilitu. Tento průtok je zaznamenáván pomocí skenování průchodu kontrastní látky mozkovou tkání a převáděn do parametrových map, které nám udávají CBV (cerebral blood volume) – udává na 100mg tkáně určité množství krve v ml, CBF (cerebral blood flow) – je údaj o průtoku krve v mozkové tkáni udávaný v ml na 100 g za 1 minutu), MTT (mean transit time) – udává v sekundách průměrný čas arteriovenózního přechodu krve v určitém objemu tkáně, TTP (time to peak) – průměrný čas, udávaný v sekundách, do maximální denzity ve snímané oblasti. Tyto informace nám napomáhají u posuzování infarktu a penumbry, na jejichž základě lékař vybírá postup léčby. CTP vyšetření probíhá intravenózní aplikací kontrastní látky za pomoci tlakového injektoru. Věstník MZ udává množství aplikované kontrastní látky 40-50ml s rychlostí toku 5-6 ml/s. Průtok kontrastní látky závisí na pevnosti žil u vyšetřovaného pacienta. Snímání začíná po naplnění krčních tepen kontrastní látkou. Snímání spočívá v provedení sériové akvizice dat vrstvy mozkové tkáně s odstupem 0,75–1,0 s po dobu 40–60 s postačující k zachycení prvního průchodu kontrastní látky celým mozkovým řečištěm. Toto vyšetření nám napomáhá u rozlišení mozkového

infarktu a dále může sloužit u léčebného výkonu intervenční trombektomie jako navigace. (Ferda, 2002) (Reif, 2013)

1.3.1.2 CT angiografie

Toto vyšetření je neinvazivní zobrazení cév kardiiovaskulární soustavy pomocí snímání podané kontrastní látky. Toto vyšetření by mělo probíhat až po nativním CT mozku, kvůli vyloučení hemoragie, u které se neprovádí vyšetření s kontrastní látkou. Kontrastní látka je pacientovi aplikována intravenózně pomocí tlakového injektoru. Optimální průtok kontrastní látky by měl být 4ml za sekundu. Maximální hodnota průtoku kontrastní látky je 60 ml. Pro přesné naplánování času skenování, kdy dochází k naplnění intrakraniálních cév kontrastní látkou, slouží metoda zvaná „*bolus tracking*“. Tato metoda spočívá v průběžném skenování aorty CT přístrojem a poté, co je změřena na projekci aorty hodnota 70 hounsfieldových jednotek, je po 25 s spuštěno celkové skenování pacienta. (Ferda, 2004)

1.4 Kontrastní látky

Kontrastní látky složí k vyšší senzitivitě vyšetření, zviditelní část, která při nativním obrazu nejde rozpoznat. U CT vyšetření se používají jodové kontrastní látky podávané intravenózně. Základní dělení kontrastních látek je na nízkoosmolální a vysokoosmolální. Nízkoosmolální látky jsou méně senzitivní, takže tkáně jsou hůře rozpoznatelné a mají menší pravděpodobnost alergoidní reakce. Častěji jsou ale využívány vysokoosmolální, které jsou však nefrotropní, což znamená, že se vylučují ledvinami. Proto se u pacienta hlídá hladina kreatininu v krvi, aby bylo zajištěno odplavení kontrastní látky z těla. Jejich nežádoucí účinek je například alergoidní reakce. (Malíková, 2019)

KL se podává pomocí tlakového injektoru anebo ji podává sestra. U tlakového injektoru si můžeme nastavit rychlost průtoku kontrastní látky a zvolit protokol pro vyšetření jednotlivých částí. (Malíková, 2019)

1.5 Magnetická rezonance

Magnetická rezonance (MRI) je neinvazivní zobrazovací metoda, která poskytuje informace o vnitřní stavbě lidského těla a o fyziologii a funkci jednotlivých orgánů. Metoda je založena na fyzikálním jevu nukleární magnetické rezonance v živých systémech. Využívá se chování některých atomových jader umístěných v silném

magnetickém poli při interakci s vysokofrekvenčním elektromagnetickým zářením. Výsledkem je elmag. MR signál v oblasti spektra rádiových vln (MHz). Pro lékařské zobrazení jsou nejvhodnější jádra vodíku (^1H). Tato jádra jsou nejvíce zastoupena v molekulách vody, která tvoří více než 60 % lidského těla. Magnetická rezonance je založena na principu vložení pacienta do magnetického pole, kde dochází k interakci s prvky s lichým protonovým číslem. Následně ozáříme objekt RF vlnami a vyvoláme rezonanci protonů, která vytváří vlastní magnetické pole. Komunikujeme tím způsobem, že posíláme vlny a snímáme odpovědi. (Heřman, 2014) (Vlaardingerbroek, 2013)

1.5.1 Fyzikální princip magnetické rezonance

MR funguje tak, že protony stejně jako neutrony mají vlastní moment hybnosti (spin), díky němuž může mít atomové jádro nenulový magnetický moment. Atomová jádra umístěná v konstantním magnetickém poli se nasměrují podle směru tohoto pole. Po vychýlení z rovnovážné polohy kolmo působícím (transverzálním) polem konají spiny jader precesi kolem směru pole (otáčivý pohyb v rovině kolmé na směr magnetické indukce). Tím je vytvářeno proměnné magnetické pole. Abychom mohli měřit rezonanční frekvenci protonů, tedy jejich spektrum, je nutné vychýlit úhlný vektor magnetizace z jeho rovnovážné polohy a tím docílit vzniku vektoru příčné tkáňové magnetizace. Velikost příčného vektoru je nulová z důvodu chaotického pohybu částic. Změny lze dosáhnout dodáním energie v podobě elektromagnetického impulsu. Aby došlo k absorpci elektromagnetického vlnění protony, je potřeba, aby Larmorova frekvence částic byla shodná s frekvencí vyslaného impulsu. Pokud tomu tak je, dochází k jevu magnetické rezonance. To má několik důsledků. Nejprve protony začnou vykonávat svůj precesní pohyb ve fázi, následně dojde ke zmenšení rozdílu paralelně a antiparalelně (energeticky náročněji) uspořádaných protonů a tím se zmenší vektor podélné magnetizace. Výsledkem je pak již vektor příčné magnetizace. (Seidl, 2007)

1.5.2 Relaxační časy

Po skončení elektromagnetického impulsu již není protonům dodávána energie, a proto se vrací do původního, energeticky výhodnějšího, paralelního postavení a mizí jejich synchronní pohyb. Tento děj se nazývá relaxace. Dochází při něm k postupnému zvětšování podélného vektoru magnetizace a čas, za jaký dojde k obnovení tohoto vektoru na 63 % se označuje T_1 (podélná relaxace neboli spin-mřížka relaxace).

Zároveň však dochází ke ztrátě vektoru příčné magnetizace vymizením synchronního pohybu protonů, což je důsledek vzájemného působení magnetických polí jednotlivých částic. Čas, za který klesne vektor příčné magnetizace na 37 % své hodnoty, se označuje T2 (příčná relaxace neboli spin-spin relaxace). V absolutním měřítku jsou relaxační časy T1 2 – 10x delší než relaxační časy T2. V praxi je pokles příčné složky tkáňové magnetizace ovlivněn ještě drobnými změnami v nehomogenitě vnějšího magnetického pole. Pokles je tak podstatně strmější. (Seidl, 2007) (Merrill, 2003)

1.5.3 MR angiografie

Také při MR vyšetření lze zobrazit jak arteriální, tak venózní řečiště, a lokalizovat tak stenózu či uzávěr tepny. MR angiografii je možno provést nativně (použitím dvou nebo třídímního TOF – time of flight – zobrazení) nebo za pomoci podání nejodové paramagnetické kontrastní látky – gadolinia. MRA-TOF je výrazně ovlivnitelná rychlostí toku a turbulencemi, což vede k nadhodnocování tíže stenózy a k artefaktům. V případě, že se na intrakraniální MRA jeví patologie, je nutné doplnit další z angiografických zobrazení (CT angiografie, DSA). (Seidl, 2012)

1.6 Angiografie

Způsob zobrazení cév pomocí kontrastní látky. Nyní už můžeme zobrazit cévy několika způsoby CT angiografií (tento způsob byl popsán již v kapitole CT vyšetření 3.3.2), MR angiografií, sonografií, a nakonec DSA (digitálně substrakční angiografie). Sonografii u zobrazování náhlých mozkových příhod moc nevyužíváme, naopak je vhodná u malých dětí nebo při preventivním zobrazení stavu tepen. (Seidl, 2012)

1.6.1 Digitálně substrakční angiografie

Proces, při kterém lékař radiolog zobrazí tepnu za pomoci přímého nástřiku kontrastní látky. Tato metoda je prováděna substrakcí dvou obrazů, prvního obrazu bez kontrastní náplně cév a druhého po nástřiku cév kontrastní látkou. Z této substrakce nám vznikne snímek bez zastínění kostními segmenty. Vzniklý obraz můžeme upravit a popsat. Občas nám pomohou úpravy, u kterých můžeme nechat prosvítat skelet pro lepší orientaci v těle. Angiografický komplet se skládá z rentgenky (zesilovače) a C ramene. Díky C ramenu můžeme získat obrazy ze dvou úhlů zároveň při jednom nástřiku. (Malíková, 2019)

1.6.2 Srovnání neinvazivních angiografických metod

CT angiografie je přesnější ve výpovědní hodnotě zejména u filiformních a na UZ špatně hodnotitelných stenóz. MRA má dostatečnou negativní prediktivní hodnotu. (Boudný, 2000)

1.7 Anatomie mozku

Lidský mozek je mimořádný svou složitostí, a to jak svou stavbou, tak i funkcí. Tvoří ho miliardy nervových buněk, spojených mnohonásobně vyšším množstvím vzájemných spojení. Jedná se beze sporu o nejsložitější dosud popsany orgán. (Orel, 2017)

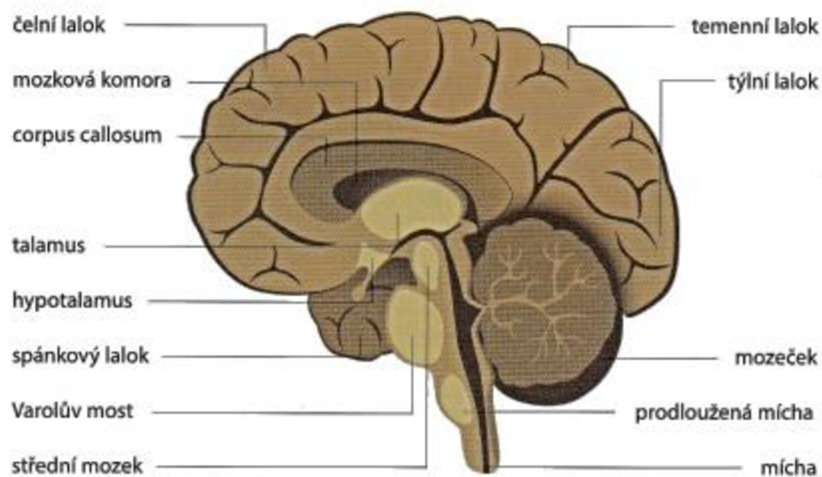
1.7.1 Uložení mozku v hlavě

Mozek je pod kostěným obalem chráněn třemi vazivovými obaly, nazývanými pleny mozkové (meningy). Svrchní obal tvoří **tvrdá plena mozková** (dura mater encephali), tvořená kolagenním vazivem, která se dotýká vnitřní plochy lebeční kosti. Prostor mezi mozkovými polokoulemi tvoří stěny nitrolební splavů, odvádějících odkysličenou krev z mozku. Střední mozkovou plenu nazýváme **mozková pavučnice** (arachnoidea mater encephali). Mezi střední mozkovou plenu a **měkkou mozkovou plenu** (pia mater encephali) se nachází subarachnoidální prostor vyplněný mozkomíšním mokem. Mozkomíšní mok, tvořený kapalnou substancí, vytváří ochranu mozku před otřesy a nárazy. Měkká plena mozková je tvořena tenkou vazivovou blánou těsně přiléhající k povrchu mozku, obaluje cévy na povrchu mozku a spolu s nimi proniká do mozkové tkáně. (Orel, 2017) (Naňka, 2015)

1.7.2 Části mozku

Mozek tvoří čtyři hlavní části, a to mozkový kmen, mozeček, mezimozek a koncový mozek. Mozek je z buněčného hlediska složen především z nervových a gliových buněk, kde těla nervových buněk vytvářejí takzvanou **šedou hmotu mozkovou**. Na úrovni mozkového kmene vytvářejí speciální útvar – retikulární formaci. **Bílá hmota mozková** je vytvářena zejména nervovými vlákny (axony a dendrity) propojujícími neurony. Seskupení nervových vláken, vedoucích určitý typ informací, nazýváme nervové dráhy. (Brain Anatomy and How the Brain Works, 2019)

OBR. 1 – PRŮŘEZ MOZKEM



Obrázek 2 Zdroj:https://www.pramen-zdravi.cz/Neurologicka-onemocneni-a4_41.htm

1.7.2.1 Mozkový kmen

Mozkový kmen (truncus encephali) je pokračováním páteřní míchy a je spolu s mozečkem umístěn v zadní jámě lební. Kmen se skládá ze tří částí – prodloužené míchy (medulla oblongata), Varolova mostu (pons Varoli) a středního mozku (mesencephalon). V mozkovém kmeni jsou uložena kmenová jádra, která jsou zodpovědná za řízení vitálních funkcí a reflexů a také jádra většiny hlavových nervů. Prodloužená mícha obsahuje jádra hlavových nervů a retikulární formaci, která reguluje činnost srdce, obsahuje vazomotorické centrum a centrum nepodmíněných reflexů. Funkcí prodloužené míchy je přepojení signálů do vyšších mozkových center. Na ně navazuje Varolův most, ve kterém jsou umístěna motorická a senzitivní jádra hlavových nervů a který obsahuje buňky retikulární formace dýchacího centra. Posledním úsekem mozkového kmene je střední mozek, jehož jádra řídí zrakové a sluchové nepodmíněné reflexy. (Naňka, 2015) (Mysliveček, 2009)

1.7.2.2 Mozeček

Mozeček (cerebellum) je složen ze dvou mozečkových polokoulí (hemispheria cerebelli) a ze střední části – mozečkového červu (vermis cerebelli). Mozeček se určujícím způsobem podílí nejen na řízení a koordinaci pohybů, ale značně se ovlivňuje procesy učení a jednání. Na povrchu tvoří šedá hmota mozková mozečkovou kůru, pro niž je charakteristický objemově velký neuron tzv. Purkyňova buňka, mající typicky bohaté větvení dendritů. (Orel, 2017)

1.7.2.3 Mezimozek

Mezimozek (diencephalon) se nachází ve středu mezi hemisférami, skládá se z pěti částí, a to z thalamu, hypothalamu, subthalamu, epithalamu a metathalamu. **Thalamus** je párový útvar, který je celý krytý hemisférami koncového mozku. Laterálně srůstá s koncovým mozkiem a ventrálně s hypothalamem a subthalamem. Thalamus slouží k přepojování všech přenosů informací z periférií do centra mozkové kůry. **Hypothalamus** je od thalamu oddělen rýhou *sulcus hypothalamicus* a „dominantně se podílí řízení všech vnitřních orgánů a funkcí“ (Orel, 2017). Buňky hypothalamu utvářejí jádra a area. Jádra a area jsou uspořádány do dvou paralelních pruhů, které nazýváme mediální a laterální hypothalam. Pod thalamem je uložen **subthalamus**, kterým procházejí svazky vláken mířící do thalamu. **Epithalamus** se nachází v zadní oblasti mezimozku. Je složen z trigonumhabenulae a šišinky (epiphysis, corpus pineale), která obsahuje melatonin, řídící rytmy bdění a spánku. Poslední částí diacephalonu je **metathalamus**. Je tvořen dvěma vyvýšeninami pod pulvinarem thalamu. V těchto strukturách vedou sluchové a zrakové dráhy. (Orel, 2017) (Naňka, 2015)

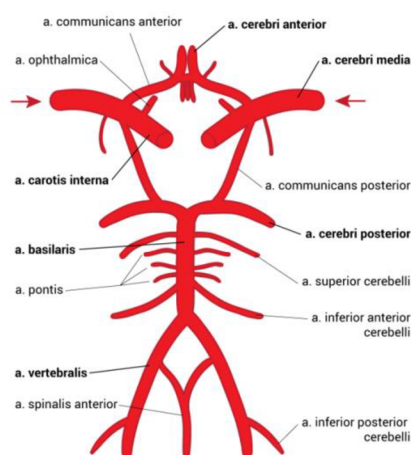
1.7.2.4 Koncový mozek

Největší a nejvíce rozvinutou částí lidského mozku je koncový mozek (telencephalon). Telecephalon se skládá z levé a pravé mozkové polokoule – hemisféry, které od sebe odděluje hluboká rýha – *fisura longitudinalis cerebri*. Propojení obou hemisfér je zajištěno mohutným svazkem vláken – *corpus kolosum*, kterými si mezi sebou obě polokoule předávají informace. Rýhami a zářezy je každá z hemisfér rozdělena na laloky. V každé mozkové polokouli rozlišujeme, většinou podle svého umístění, pět mozkových laloků. **Čelní lalok** (lobus frontalis) – je největší lalok lidského mozku. Nachází se zde centrum řeči a motorické centrum. **Spánkový lalok** (lobus temporalis) – je v něm uloženo např. centrum sluchu. **Temenní lalok** (lobus parietalis) -je centrem kožní citlivosti z celého těla. **Týlní lalok** (lobus occipitalis) - je v něm umístěno zrakové centrum. V hloubce mezi čelním, temenním a spánkovým lalokem leží insula, někdy též považovaná za samostatný lalok (lobus insulare). (Čihák, 2011-2016)

1.8 Cévní zásobení mozku

Mozek spotřebovává velké množství kyslíku (20 % celkové spotřeby) a jeho neurony mají velmi omezené zásoby energie. Cévní zásobení mozku plní kritickou funkci a při jeho selhání dochází velmi rychle k jeho poruše. Při náhlé mozkové příhodě je narušeno zásobení mozku okysličenou krví, kterou dodávají mozkové tepny. Hlavními mozkovými tepnami jsou dvě vertebrální tepny a dvě vnitřní karotické tepny. U obou druhů tepen rozlišujeme pravou a levou tepnu. Vnitřní tepny se spojují do jedné bazilární tepny. Ta se větví na párovou tepnu anterior inferior cerebellar, několik tenkých cév pontis a párovou tepnu superior cerebellar. Důsledkem poškození této tepny (CMP) je často syndrom uzavření. Bazilární tepna je ukončena větvením na levou a pravou tepnu posterior cerebral. Tyto tepny zásobují týlní lalok mozku. Spojení mezi tepnami posterior cerebral a tepnami carotis interna zajišťuje levá a pravá tepna posterior communicans. Ta se napojuje na tepnu carotis interna před jejím dělením na tepny cerebri media a cerebri anterior. Tepna cerebri anterior zásobuje čelní lalok mozku a CMP této tepny se vyznačuje slabostí a ztrátou citu v dolní části nohy a chodidla. Pravá a levá tepna cerebria anterior je propojená pomocí tepny communicans anterior. Výše popsané tepny tvoří takzvaný Willisův okruh na obrázku 3. Kromě těchto tepen zásobují mozek ještě další tepny, obecně tepny zanořující se do mozku dělíme na korové, zásobující šedou hmotu mozkovou a medulární, které zásobují bílou hmotu mozkovou. (Hudák, 2021)

Odvod krve z mozku je zajištěn pomocí žil mozku. Žíly mozku na rozdíl od mozkových tepen mají tenčí stěnu a nemají chlopně. Žíly mozkových hemisfér se dělí na ž. hloubkové a ž. povrchové. Mezi hloubkové žíly se řadí ž. magna, ž. cerebri interna, ž.



Obrázek 3 Willisův okruh Zdroj: <http://www.cnsonline.cz/?p=285>

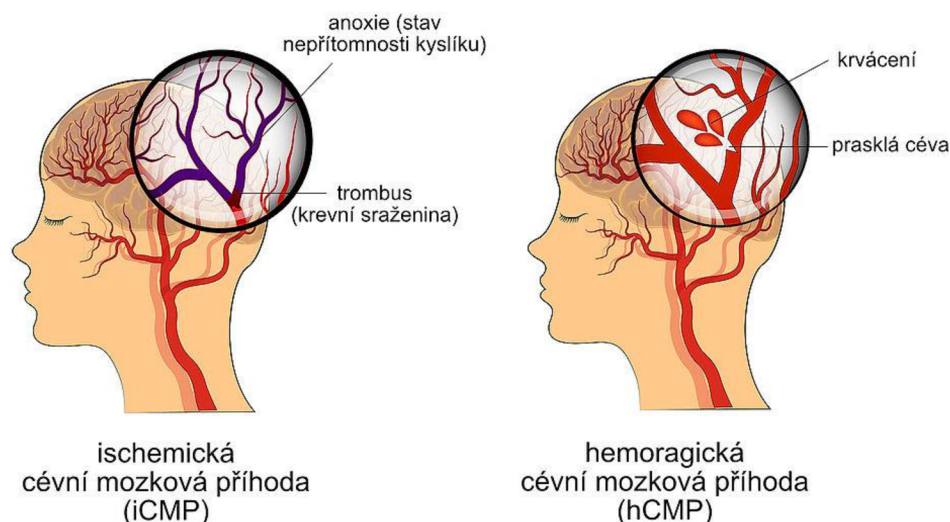
choriadeae, ž. septi internae a ž. thalamostriatae. Tyto žíly vlévají krev, kterou odvedli z mozkové kůry, do žilních splavů. Jako povrchové žíly jsou označovány ž. cerebri superficiales superiores, mediae, inferiores a ž. cerebrales superiores et inferiores. Tyto žíly přepravují krev z hlubokých částí hemisfér a mezimozku do ž. mangecerebri. (Prof. Hacking)

1.9 Náhlá mozková příhoda

Tato kapitola je hlavně zaměřena na cévní mozkové příhody bez traumatologického zavinění. Vevzrslých zemích se jedná o třetí nejčastější příčinu smrti, hned po kardiovaskulárních a nádorových onemocněních, a jsou častou příčinou invalidity obyvatelstva. Mají proto značný osobní i společenský dopad. „CMP je definována jako náhlé vzniklá nebo rychle se rozvíjející ložisková mozková dysfunkce, která trvá déle než 24 hodin nebo končí smrtí“ (Ambler, 2010).

Mozková tkáň spotřebovává velké množství energetických zásob při plynulých a konstantních dodávkách (mozková perfuze), proto potřebuje stálý přísun kyslíku a glukózy. Mozkové prokrvení je tudíž závislé na arteriálním tlaku a periferní cévní rezistenci. Hodnotí se podle minutového mozkového průtoku (CBF – u CT perfuze). (Ambler, 2010)

Díky možnosti zavedení trombolytické terapie v akutním stadiu, je lepší prognóza vyléčení. Proto je snaha o zpřesnění časné diagnostiky iktu, při které využíváme CT angiografii a CT perfuzi, s důrazem na získání dat prakticky využitelných pro léčbu. Z neurologického vyšetření nemůžeme určit, jestli se jedná o ischemickou nebo hemoragickou příčinu. K tomu využíváme především CT metodu. (Kalita, 2006)



Obrázek 4 Zdroj: <https://www.nzip.cz/clanek/980-cevni-mozkova-prihoda-co-to-je>

1.9.1 Ischemická CMP

Příčinou iCMP je uzávěr mozkové tepny vmetkem (embolem) sražené krve uvolněným ze sklerotického plátu v cévách nebo ze srdce. Další příčina iCMP je na základě hypoperfuze, což má stejné důsledky. Uzávěr tepny vede k nedokrvení mozkové tkáně, které je spojeno s neurologickým postižením. Její nejčastější příznaky jsou porucha řeči, pohybu. Kolaterální oběh dokáže částečně nahradit zásobování ischemického ložiska. Poškozené mozkové tkáně se stávají ireverzibilní při zániku nervových buněk. Nervové buňky zanikají po 8 minutách. Nejčastěji jde o a. carotis interna anebo a. cerebri media, v těchto případech vznikají velké teritoriální infarkty postihující celé povodí té určité tepny. Postižená místa jsou rozdělena na arteriální teritoria – a to karotické a VB (vertebrobasilární). Při karotickém postižení je typická hemisferální léze (hemiparéza, hemiplegie, afázie, neglect syndrom). Při postižení VB povodí je časná porucha vědomí. (Kalvach, 2010)

Ischemické CMP mohou předcházet tranzitorní ischemické ataky (TIA), ty jsou založeny na stejném principu, jen je postižení v jednom teritoriu cévního systému a mají krátký průběh. Do 24 hodin odezní a mají slabší průběh než klasická iCMP. (Ambler, 2010)

CT obraz ischemické tkáně

Ischemická léze je v CT obraze zachycena jako hypodenzní tkáň. Nepatrné změny na CT obraze někdy lze zachytit už po 2 hodinách od nástupu iktu (časná ischemie), ale

většinou jsou patrné později. Časnou známkou je například zúžení sulků, vyhlazení gyrifikace a nejasné hranice mezi bílou a šedou hmotou mozkovou. Zjevné změny při časně ischemii naznačují těžkou formu ischemie s vysokým rizikem. U lehčích ischemií se projeví změny na CT obraze jen u části pacientů. (Ambler, 2010)

1.9.2 Hemoragická CMP

Hemoragické cévní mozkové příhody jsou onemocněním mozkových cév charakterizovaných krvácením do mozkové tkáně. Můžeme je rozdělit podle lokalizace krvácení na kortikální, což je krvácení do mozkové kůry a vyskytuje se asi ve 30 % případů, dále na hluboké hematomy (55 % případů), kdy krvácení je lokalizováno typicky do hlubokých struktur mozku jako bazální ganglia a thalamus, mozečkové krvácení (10 % případů), kmenové krvácení (5 % případů) a intraventrikulární krvácení, tedy krvácení přímo do mozkových komor. Podle morfologického obrazu rozlišujeme krvácení tříštivá a ohraničené hematomy. (Kalita, 2006)

Nejčastější příčinou hemoragických CMP je vysoký krevní tlak, který způsobuje hypertrofii a degeneraci stěny malých tepen. Patologie spočívá v ukládání tukových kapének a fibrinu do stěny, která může následně způsobit rupturu cévy a krvácení. Druhou nejčastější příčinou jsou abnormálně změněné tepny – amyloidová angiopatie. Dalšími příčinami jsou: cévní malformace (výduť stěny tepny, arteriovenózní malformace, venózní angiom, kavernózní angiom, durální píštěle), krvácení do existujících lézí, poruchy srážlivosti krve (při terapii heparinem, warfarinem). Méně častými příčinami jsou hemoragické CMP vzniklé při úrazu hlavy. K hemoragickému krvácení může dojít i u intrakraniální žilní trombózy, kdy kvůli edému papil a následnému ischemickému deficitu vznikne ruptura. (Penka, 2014)

Tělo pacienta se snaží samo rupturu opravit, a tak v místě výskytu dochází k fyziologickým dějům pro zastavení krvácení (hemokoagulační a hemostatické). Při hemoragickém krvácení většího rozsahu vzniká edém mozku a nitrolební hypertenze. Toto krvácení má velmi vážné ničivé důsledky v mozkové tkáni, které jsou typu expanzivního a tříštivého. Jeho doprovodné symptomy jsou: bolest hlavy spojená se zvracením a poruchou vědomí. U tohoto krvácení může, vzniknou hematocefalus, provalením tříštivého krvácení do komorového systému. (Ambler, 2010)

1.9.3 Subarachnoidální CMP

Subarachnoidální krvácení SAK tvoří zhruba 5 % všech cévních mozkových příhod a vzniká konkrétně při hemoragických cévních mozkových příhodách (hCMP). Jde primárně o krvácení extracerebrální, které vede do likvorových cest mezi arachnoideu a pia mater. Prognóza SAK je málo příznivá a její mortalita je velmi vysoká. (Ambler, 2010)

Nejčastější příčina je ruptura aneurysmatu (výdutě). Tento defekt cévní stěny se tvoří hlavně na Willisově okruhu. Další příčina je ruptura arteriovenózních malformací (neobvyklé cévní pleteně, tvořené z dilatovaných cév). U některých SAK příčina není známá (kryptogenní SAK). (Penka, 2014)

Při vzniku krvácení máme následující příznaky: nejčastější je bolest hlavy, která je popisována jako náhlá, prudká a nejsilnější. Dle lokalizace počáteční bolesti lze určit pravděpodobnou oblast. Bolest doprovází nevolnost, zvracení, či poruchy vědomí. U pacientů pozorujeme meningeální syndrom (ne vždy), který se vyvíjí zhruba za 6-12 hodin od vzniku krvácení. Dále se může objevit hemiparéza nebo paréza některého z hlavových nervů. Častým projevem je epileptický záchvat v úvodu krvácení. (Ambler, 2010)

Diagnóza se stanoví CT vyšetřením, angiografií (postup vyšetření u kapitoly CT přístroje). Úspěšnost CT vyšetření závisí především na množství krve v subarachnoidálních prostorách a na délce od doby kdy vzniklo krvácení. V den vzniku SAK je 90% úspěšnost prokázání tohoto onemocnění. CT vyšetření určí i mohutnost a lokalizaci SAK. Bohužel tzv. leak (prosakování malého množství krve), které signalizuje blížící se rupturu, počítačová tomografie nemusí odhalit. Při negativní nález na CT se pro jistotu provádí vyšetření likvoru (to je doporučeno zhotovit po 8 hodinách od vzniku). Magnetická rezonance nemá příliš spolehlivou hodnotu v diagnostice subarachnoidálního krvácení. (Beneš, 2017)

U angiografických vyšetření, především CT angiografie, katetrizační digitálně subtrakční angiografie spočívá hlavní význam v průkazu cévního aneurysmatu, ale přibližně u čtvrtiny angiografií se zdroj neprokáže. Principiálně spočívá angiografie v tom, že krevní proud tvoří v aneurysmatu turbulentní proudění, které prožene kontrastní látku aneurysmatickým vakem. Pokud je ale aneurysma částečně trombotizované nebo

má úzký krček, nemusí se zde kontrastní látka dostat a aneurysma lékař nepotvrdí. (Penka, 2014)

1.10 Druhy léčby

1.10.1 Rekanalizační léčba u ischemické CMP

Cílem rekanalizační terapie je obnovení průtoku krve tepnou uzavřenou trombem nebo embolem. Aby tato léčba byla úspěšná, musí být provedena co nejrychleji, je-li již vyvinut rozsáhlý mozkový infarkt, je tato terapie kontraindikována pro vysoké riziko intracerebrálního krvácení. Moderní účinnou a relativně bezpečnou metodou je léčba trombolytická. Je-li správně indikována, má nemocný o 30 % větší šanci, že překoná iktus bez následků nebo jen s mírným funkčním postižením, v porovnání se stavem, kdyby tuto léčbu nedostal. K rozpuštění krevní sraženiny je používán rekombinantní tkáňový aktivátor plazminogenu (rtPA, altepláza, Actilyse), podaný v intravenózní infuzi. Při postižení karotické oblasti musí být léčba zahájena nejpozději 4,5 hodiny od prvních příznaků iktu, největšího účinku však lze dosáhnout při provedení trombolýzy do 90 minut. Pokud jde o uzávěr bazilární tepny, není intravenózní trombolytická léčba časově omezena, musí však být rovněž provedena co nejdříve. rtPA lze podat i intraarteriálně (ideální trombolýza), výhodné je zde širší terapeutické okno – do 6 hodin od vzniku iktu. O něco účinnější je kombinace intravenózní a intraarteriální trombolýzy – kombinovaná trombolýza, nebo její urychlení pomocí kontinuální aplikace ultrazvuku – sonotrombolýza. Je prokázáno, že i samotné působení ultrazvuku má trombolytický efekt. Ultrazvukovou sondu lze pomocí endovaskulárního katétru zavést až k samotnému trombu. Intraarteriální trombolytickou terapii lze též kombinovat s mechanickou rekanalizací pomocí perkutánní transluminální angioplastiky a stentu nebo s použitím endovaskulárně zavedených mechanických extraktorů koagula. Možnost extrakce koagula lze použít až do 8 hodin od počátku iktu, kombinace s trombolytickou terapií je o něco účinnější. Nevýhodou těchto endovaskulárních intervencí je náročnost výkonu, který je možno provádět jen na vysoce specializovaných pracovištích. Vzácně používanou a stále diskutovanou možností rekanalizace je urgentní chirurgické odstranění krevní sraženiny z karotické tepny – akutní desobliterace. (Schmidt, 2013) (Školoudík, 2013)

1.10.2 Léčba hemoragických a subarachnoidálních CMP

Krvácející aneurysmata se odstraňují neurochirurgicky nebo intervenční radiologií (optimálně do 48 hodin od vzniku). Cílem obou postupů je uzavřít únik krve. Lze tomuto onemocnění předejít včasným nalezením aneurysmatu a jeho následným uzavřením. Při neurochirurgické operaci se provádí zaklipování krčku aneurysmatu, případně i resekce vaku aneurysmatu. V radiologické intervenci se provádí jeho vyplnění odpoutatelnými spirálami. Tento postup pak samozřejmě závisí na zvážení případných rizik a komplikací. (Nevšímalová, 2002)

1.11 Centra pro léčbu CMP

V souladu s národním cerebrovaskulárním programem byla vytvořena síť center vysoce specializované péče o pacienty s iktem (IC) a na ně navazujících center vysoce specializované cerebrovaskulární péče (KCC). Tento krok má za cíl zvýšit počet pacientů s CMP, kterým bude co nejrychleji poskytnuta účinná terapie. IC provádějí základní diagnostiku a podávají intravenózní trombolýzu. KCC jsou potom schopna provést rekanalizační postupy. Přesun pacienta z IC do KCC je doporučen v těchto případech. (Kalita, 2006)

- a) okluze velké tepny < 8 hod od vzniku příznaků prokázána pomocí CTA, MRA nebo neurosonologickým vyšetřením, přičemž je kontraindikována IVT a je významný deficit. Při intrakraniální akutní okluzi a nízkém NIHSS je vysoké riziko selhání kolaterál a progresu deficitu → vždy zvážit intervenci
- b) přetrvávající okluze velké tepny na konci IV trombolýzy s trvajícím významným deficitem
- c) většinou NIHSS ≥ 4 , aktuální deficit ale nemusí být rozhodující, klinický stav může kolísat a řada pacientů s akutní okluzí nakonec zprogreduje, pokud není dosaženo rekanalizace
- d) okluze je verifikována UZ, CTA nebo MRA, event. ji lze předpokládat, pokud nedojde k poklesu NIHSS o > 40 %
- e) při předpokládaném intervenčním výkonu je vhodné pacienta poslat již v průběhu trombolýzy

- f) pacienti < 60 let s rizikem maligní ischemie
- g) pacienti s disekcí tepny indikovaní k intervenčnímu výkonu

1.12 Vysvětlení pojmu NIHSS

NIH StrokeScale je standardizované neurologické vyšetření sloužící k popsání deficitu u pacientů s iktem. Cílem této škály je, aby různí vyšetřující hodnotili pacienty obdobně a výsledky tak byly srovnatelné. Posuzuje se 11 kategorií (např.: vědomí, slovní odpovědi). (Kalita, 2006)

2 Cíle bakalářské práce

Cílem praktické části bakalářské práce jsou:

1. Porovnání a popis jednotlivých zobrazovacích metod při diagnostice náhlých mozkových příhod.
2. Popsání úlohy radiologického asistenta při diagnostice náhlých mozkových příhod v nemocnici České Budějovice, a.s..

VÝZKUMNÁ OTÁZKA: Jaká je úloha radiologického asistenta při vyšetřování mozkových příhod pomocí jednotlivých zobrazovacích metod?

3 Praktická část

3.1 *Popis úlohy radiologického asistenta v nemocnici České Budějovice*

V praktické části popisuji pracovní činnost radiologického asistenta při diagnostice náhlých mozkových příhod. Při popisu vycházím z informací, které jsem získala při osobní návštěvě Centra vysoce specializované cerebrovaskulární péče v Nemocnici České Budějovice.

Při léčbě náhlých mozkových příhod je velice důležitá včasná diagnostika a rychlý přesun pacienta do nemocnice, a to hlavně při zjištění prvních příznaků. Několik článků popisuje pacienty, kteří měli prvotní příznaky tohoto onemocnění, ale nepokládali je za důležité a následně se již do nemocnice dostali příliš pozdě. V případě mechanické tromboembolie jsou pacienti z center vysoce specializované péče o pacienty s iktem převáženi do center specializované cerebrovaskulární péče.

Velmi zásadní roli v rychlosti převozu pacienta do nemocnice má záchranná služba a její organizace. Pro organizaci rychlé záchranné služby slouží mapa, kde je zakresleno území působení určité nemocnice. Pokud se zaměříme na Nemocnici České Budějovice, pak jsou do ní dováženi pacienti především z Jihočeského kraje, dále pak regionu Kamenicka a Počátecka v okrese Pelhřimov.

Při příjezdu do Centra vysoce specializované cerebrovaskulární péče v Českých Budějovicích záchranná služba s pacientem rovnou míří na CT vyšetření. V případě, že nelze určit přibližný čas začátku příznaků, pacient je odvezen na magnetickou rezonanci. Nejčastěji tato situace vzniká, když se pacient s CMP příznaky už probouzí.

3.1.1 *Vybavení a popis nemocnice České Budějovice*

Nemocnice v Českých Budějovicích je krajskou nemocnicí a od roku 2003 je akciovou společností Jihočeského kraje. Získala ocenění jako nejlepší nemocnice v České republice za rok 2020. Díky zavedení Centra pro cerebrovaskulární péči v roce 2010, dokázal mezioborový tým zlepšit výsledky v boji s mozkovou příhodou. Nemocnice v Českých Budějovicích se zlepšila i díky svému uspořádání a rozdělení práce. Nemocnice je rozdělená na jednotlivé pavilony, které jsou značeny písmeny. Radiodiagnostické centrum je vybaveno dvěma CT přístroji a 2 MR přístroji. Na obou pracovištích je nepřetržitý provoz

CT1 sídlí v pavilonu CH (úrazy, trauma centrum) a CT2 v pavilonu C (urgentní příjem). Vedle CT1 leží angiografie (provádí intervenční výkony). MR se nachází v pavilonu CH 1, který je propojen s pavilonem CH. MR leží naproti sobě a jsou označeny jako MR1 a MR2. Síla magnetu u MR1 je 1,5 Tesla a u MR2 3 Tesla. Vyšetření hlavy se provádí na MR2. Lůžková část je umístěna na neurologickém oddělení v pavilonu C.

3.1.2 Práce radiologického asistenta na CT

Základem práce radiologického asistenta je vytvoření kvalitního CT obrazu a péče o pacienta. Radiologický asistent zodpovídá za celé vyšetření a za správnost jeho provedení. Radiologický asistent je technická složka v multidisciplinárním týmu. Jeho práce začíná už před příjezdem pacienta na vyšetřovnu. Pracoviště dostává předem informaci o příjezdu pacienta s podezřením na CMP. Díky tomu může RA informovat lékaře radiologa a předpřipravit CT přístroj, tlakový injektor a informace v programu jako jsou například údaje pacienta, základní protokol vyšetření a informační údaje. Pacient je přivážen na CT pracoviště zdravotnickým týmem záchranné služby a je přítomen neurolog, ARO sestry a eventuálně ARO lékař. Radiologický asistent asistuje při přesunu pacienta na posuvný stůl (součást CT přístroje).

V případě nočního příjezdu pacienta s CMP na CT vyšetřovnu, radiologický asistent musí zastat funkci zdravotní sestry, která vykonává určité práce, jako je například uložení pacienta, zavedení kanyly a napojení pacienta k tlakovému injektoru.

Snímání pacienta

RA musí před vyšetřením odstranit z pacienta kovové předměty, které způsobují na výsledném obraze artefakty – mohou to být spony do vlasů nebo zubní náhrady. RA pacienta pohodlně uloží na posuvný stůl, tak aby nebyl ve zbytečném napětí a nepohnul se při skenování, přesto se u tohoto vyšetření snaží pacienta nastavit do určité polohy (skloněná brada co nejvíce k hrudnímu koši). Dále zdravotní sestra nebo RA zavede kanylu (u podezření na CMP kanyla už je zavedená od ZZS) potřebnou pro naplnění cév kontrastní látkou. Následně RA nebo sestra pomocí ovládacího panelu navede pacienta na spojnicí čar vytvořených ze zaměřovacích laserů, které udávají začátek skenovaného obrazu. V přístroji jsou zabudovány 2 lasery, jeden v podélné ose lehátka a druhý na tuto osu kolmý. Brada pacienta je umístěna na přímky vytvořené z laserů. První laser prochází podélnou osou pacienta a druhý prochází pacientem transversálně v oblasti brady. RA spustí toposcan, na kterém si nastaví oblast zájmu skenování,

z důvodu snížení dávky a Comptonova rozptylu. RAZkosí skenovaný obraz, aby mozek byl v rovině, řídí se rovinou corpus calosum, díky tomuto srovnání si musí sklopit Gantry.

Nativní snímání

Vždy jako první vyšetření na CT přístroji u podezření na mozkovou příhodu se vytvoří CT nativ. Hlavním důvodem je prvotní rozlišení hemoragické CMP od ischemické. Po tomto vyšetření je na řadě rozhodnutí radiologa a neurologa o dalším postupu, tedy zdabudou indikovat doplňující vyšetření jako je CT angiografie, CT perfuze, MR.

CT perfuze a CTA

Na tomto pracovišti se využívá jednofázového snímání, při kterém se zachytí CT angiografie i CT perfuze. Snímá se tzv. přeskokem, což znamená posunutí pacienta o šířku detektorů, tedy 16 cm směrem dovnitř do gantry. Tento postup je následující: na již zhotoveném toposkenu nastavíme oblast skenování a tyto skeny spustíme společně s kontrastní látkou. Kontrastní látka se aplikuje pomocí tlakového injektoru, který konstantní rychlostí tuto látku podává, standardní průtok je 4-5 ml/s (rychlost musíme nastavit podle síly cév, z důvodu možné ruptury) a množství 100 ml. Po spuštění injektoru je nutné dodržet přibližně 5sekundovou pauzu, než se cévy začnou plnit kontrastní látkou a pak se zahájí samotné skenování. U CMP probíhá snímání dat ve dvou fázích. V první fázi se objemovým skenem snímá oblast mozku, a to hned v několika sekvencích za sebou na stejném místě. V momentě, kdy se začínají magistralní tepny mozku plnit kontrastní látkou, udělá RA, jak už bylo řečeno, takzvaný „přeskok“. Po projezdu se nasnímá objemový sken, který zobrazí extrakraniální tepny odstupující z oblouku aorty. Po provedení tohoto snímání přístroj popojede zpět na oblast mozku. Z těchto dat se provádí MPR v tzv. MIP rekonstrukcích. U MIP se zobrazí vždy pouze pixel s nejvyšší denzitou v daném směru.

3.1.3 Magnetická rezonance

Při příjezdu pacienta a zdravotnického týmu na pracoviště magnetické rezonance se RA musí postarat, aby pracovníci přijíždějící s pacientem nevstupovali do vyšetřovny s kovovými předměty. To platí i pro pacienta, tedy všechny kovové předměty se musí sundat a přístroje se musí vyměnit za nemagnetické. Kovové předměty by mohly poškodit přístroj, anebo zranit osoby pohybující se ve vyšetřovně. Pacienta

přinemožnosti chůze nebo pohybu iktový tým uloží na nemagnetické lehátko, ze kterého ho ve vyšetřovně MR přesunou na posuvný stůl. Magnetická rezonance vydává výrazný hluk, a aby pacient neměl následky z vyšetření, dostane od RA špunty do uší a po uložení hlavy do prohlubně RA pacientovi přiloží vatové polštářky k uším. Pro snímání mozku se pacientovi nad hlavu připne gradientní cívka. Cívka je i v pohyblivém stole. Do ruky se dá signalizační balónek v případě nějakého problému (klaustrofobie, nauzea). Pacient nesmí pohnout hlavou při celém vyšetření kvůli pohybovým artefaktům, proto se ho snaží co nejpohodlněji položit. V případě MRA s kontrastní látkou RA předem zavede kanylu pacientovi, pokud už je zavedena, vyzkouší její funkčnost pomocí proplachu fyziologickým roztokem. Pacienta zacentruje lasery, tento postup je podobný jako u CT přístroje.

Snímání MR

RA si v programu najde pacienta a vybere standardní protokol pro CMP, ten se skládá z DWI skenů a Flairu. DWI sekvence jsou dobré v zobrazení přesného jádra ischemie, PWI sekvence v určení rozsahu iCMP. RA plánuje sagitální, koronální a transversální roviny. V průběhu vyšetření RA, po domluvě s lékařem radiologem, může přidat nebo vyměnit skeny za jiné. Vždy záleží na domluvě s radiologem a neurologem. Zruční RA si upravují parametry i v základu skenů. U tohoto onemocnění se snaží provést vyšetření co nejrychleji. V případě MRA s podáním KL RA ručně přes kanylu vpraví kontrastní látku pacientovi a spustí skeny s KL. V případě, že pacient při vyšetření zkolabuje, RA ukončí vyšetření a zavolá resuscitační tým. V MR vyšetřovně provádí pouze základní KPR bez přístrojů a v případě potřeby defibrilátoru je nutné pacienta vynést mimo magnetické pole.

3.1.4 Intervenční radiologie

Prostorové uspořádání nemocnice je uzpůsobeno na rychlý přesun pacienta z jednotlivých vyšetřoven a případný zásah ARO týmu. Z tohoto důvodu leží ARO oddělení v blízkosti CT1 a angiografie s intervenční radiologií. V případě potvrzení ucpání magistrální tepny se z CT přejede na intervenční radiologii, tento přístup přispívá k urychlení léčby. Intervenční radiologie je léčebná technika, která se pomocí mechanického způsobu snaží řešit rupturu nebo ucpání cév. U iCMP se používá řešení mechanické trombektomie, arteriální nebo venózní trombolýzy. Pacienti při vědomí musí podepsat souhlas s intervenčním výkonem a souhlas s ozářením. U tohoto

vyšetření RA ovládá rentgen na C Ramenu. Kvůli sterilnímu prostředí se rentgenka a detektory obalují do sterilního pláště. RA se spolu s intervenčními sestrami stará o pacienta a připravuje přístroj. Intervenční radiolog a intervenční sestry z důvodu ochrany před zářením musí být oblečeni do olověných vest, mít měřicí přístroje (dozimetr, dozimetrický prsten) a speciální ochranné brýle. Díky možnosti uložených snímků v PACS se radiolog může předem připravit na intervenční výkon. Intervenční radiologové se domlouvají s neurology na dalším postupu.

3.1.5 Intervenční výkon

Operaci řídí intervenční radiolog, který pacientovi při vědomí stručně řekne informace o intervenčním výkonu. Následně zavede katétr do tepny a pomocí snímání zjišťuje polohu katétru a snaží se dostat do místa problému. Snímky si většinou pořizuje sám a RA je následně upravuje. Pro orientaci radiologa může RA nechat prosvítit kostní struktury kvůli orientaci v těle pacienta. Při skiaskopii, která je indikována hlavně při vpravení kontrastní látky, RA nastavuje čas a frekvenci snímání snímků.

Intervenční radiolog zavede po katétru stent, klubičko anebo odchyťovou mřížku podle zvolené techniky léčby. Velmi důležité je, aby nepoškodil okolní tkáň. Radiolog by se měl snažit co nejméně ozařovat pacienta. Dávka podaná pacientovi se musí zaznamenat.

3.2 Dotazníky

Pro srovnání nemocnic se specializovanými centry pro léčbu CMP jsem vytvořila kratší dotazník se souborem 15 otázek. První 4 otázky jsou zaměřeny na informace ohledně praxe a místa výkonu práce. Dalších 6 otázek je zaměřeno na kontrastní látky, jedna otázka na způsob snímání, 2 otázky týkající se práce neurologa a jedna otázka na zkušenost radiologického asistenta. Poslední otázka se zabývá snímáním magnetické rezonance. Poslala jsem dotazník do 5 nemocnic a vyvěsila na stránku radiologických asistentů. Dotazník vidělo 94 osob, z toho dotazník vyplnilo 22 osob, z toho byly 3 Radiologičtí asistenti z nemocnice Litomyšl, 4 z nemocnice České Budějovice, 4 z nemocnice Jihlava, 5 z Všeobecné Fakultní nemocnice v Praze a 4 z nemocnice Pardubického kraje.

Dotazník byl otevřen 27.4.2021. Dotazníky jsem rozesílala pomocí webové stránky Survio. Respondenti mohli vždy zatrhnout jen jednu možnost odpovědi. První otázka

byla otevřená. 5 otázek bylo s odpovědí Ano/Ne. U 7 otázek byla na výběr odpověď „jiná“, kde v případě zvolení dopsali vlastní odpověď.

Otázky zaměřující se na pracoviště jsem porovnávala, jestli se shodují RA v odpovědích z jednotlivých pracovišť a následně rozdíl mezi získanými odpověďmi z pracovišť. Dále jsem porovnávala otázky kladené přímo na Radiologické asistenty.

3.2.1 Výsledky dotazníkového šetření

Otázka č. 1: V jaké nemocnici nyní pracujete?

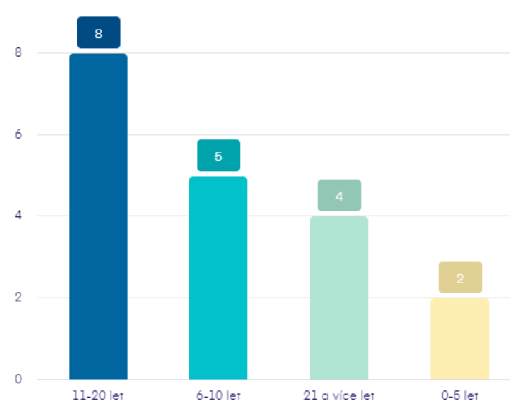
V této otázce jsem zjišťovala pracoviště jednotlivých radiologických asistentů, abych mohla zjistit rozdíly v pracovních postupech na jednotlivých pracovištích. Odpovědi na tuto otázku jsou již shrnuty v předchozí kapitole.

Otázka č. 2: Poskytuje vaše zařízení akutní péči v oblasti náhlých mozkových příhod ve smyslu CMP?

Tato otázka sloužila k tomu, abych se ujistila, zda zařízení, kde pracuje radiologický asistent, poskytuje akutní péči v oblasti náhlých mozkových příhod. Odpověď na tuto otázku byla stejná. Všichni respondenti pracují v těchto zařízeních.

Otázka č. 3: Jak dlouho vykonáváte práci radiologického asistenta?

Třetí otázka měla sloužit jako informativní. Podle ní se bude hodnotit otázka číslo 12. Respondenti nejčastěji odpověděli 11-20 let.



Obrázek 5 Graf odpovědí na otázku č. 3 Zdroj: Vlastní

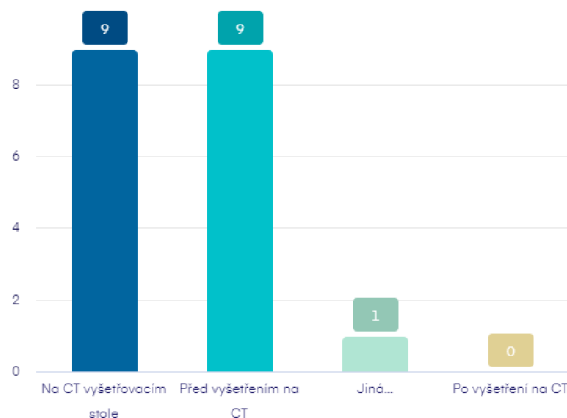
Otázka č. 4: Pracoval/a jste na pracovišti, kde se vyšetřovaly akutní stavy v souvislosti s CMP?

Podle této otázky jsem zjistila, že 3 respondenti sice pracují v zařízení, které poskytuje akutní cerebrovaskulární péči, ale nepracují přímo na této jednotce. Proto byly jejich odpovědi na následné otázky vyřazeny.

Otázka č. 5: Při podezření na cévní mozkovou příhodu neurologické vyšetření probíhá:

- a) Na CT vyšetřovacím stole
- b) Před vyšetřením na CT
- c) Po vyšetření na CT
- d) Jiné

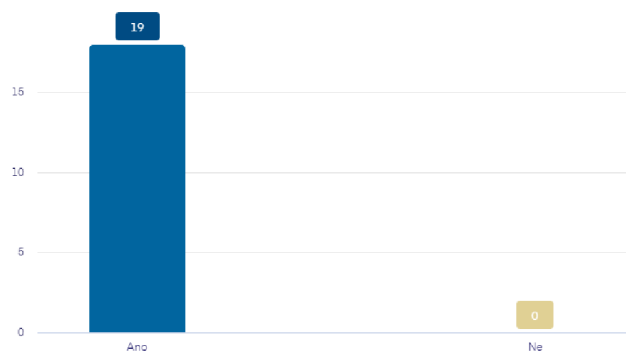
V této otázce jsem zjišťovala jaká praxe je na CT pracovištích při příjmu pacienta s podezřením na CMP, konkrétně kde se provádí neurologické vyšetření. Neurologické vyšetření by správně mělo probíhat před příjezdem na vyšetřovnu CT, aby se zjistili informace o pacientovi a mohl se stanovit vyšetřující algoritmus. Ve většině případů pacienti podstupují z neurozobrazujících vyšetření jako první CT vyšetření, a z tohoto důvodu je v praxi používána možnost neurologického vyšetření na CT vyšetřovacím stole, což slouží k urychlení procesu diagnostiky. Z odpovědí jsem zjistila, že tyto 2 metody se na dotázaných pracovištích využívají obdobně.



Obrázek 6 Graf odpovědí na otázku č. 5 Zdroj: Vlastní

Otázka č. 6: Dokážete po provedení CT vyšetření sami rozlišit hemoragické krvácení od ischemických příhod?

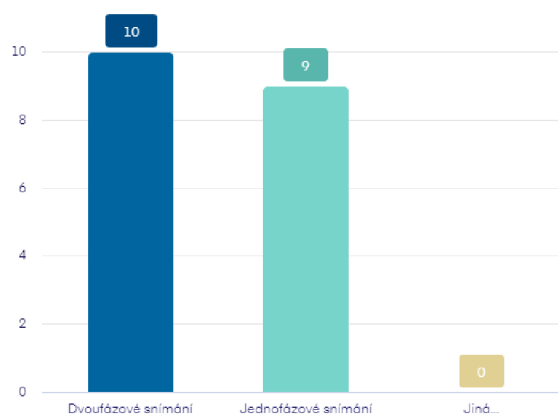
Touto otázkou jsem chtěla zjistit, zda všichni radiologičtí asistenti jsou dostatečně vyškoleni, aby zjistili rozdíly změn při jednotlivých mozkových příhodách na CT obraze a dokázali je odlišit. Všichni respondenti odpověděli ano.



Obrázek 7 Graf odpovědí na otázku č. 6 Zdroj: Vlastní

Otázka č. 7: Využíváte u diagnostiky náhlých mozkových příhod Jednofázové snímání (CT angiografie a CT perfuse skenují souběžně), nebo Dvoufázové snímání (CT angiografie a CT perfuse skenují s odstupem po sobě)?

U této otázky jsem zkoumala jaké postup při snímání CT perfuze a CT angiografie se využívá při diagnostice náhlých mozkových příhod.

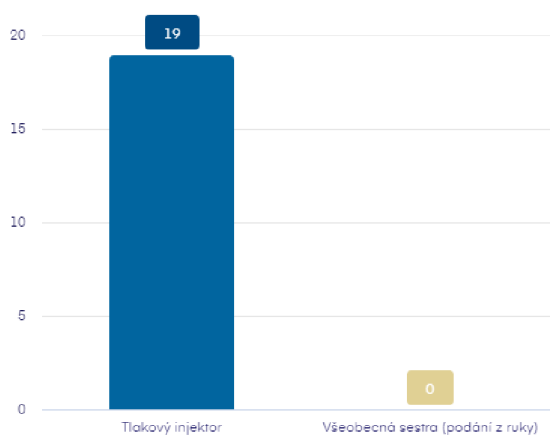


Obrázek 8 Graf odpovědí na otázku č. 7 Zdroj: Vlastní

Z rozdělení respondentů podle místa pracoviště jednoznačně vyplývá, že na pracovištích: nemocnice České Budějovice, Všeobecná fakultní nemocnice, se provádí jednofázové snímání. Na pracovištích: nemocnice Jihlava, nemocnice Litomyšl, nemocnice Pardubického kraje se provádí dvoufázové snímání. Z těchto údajů vyplývá, že větší nemocnice provádí jednofázové snímání. Jednofázové snímání urychluje diagnostiku náhlých mozkových příhod, snižuje dávku ionizujícího záření a množství podané kontrastní látky.

Otázka č. 8: Při vyšetření náhlé mozkové příhody kontrastní látku podává:

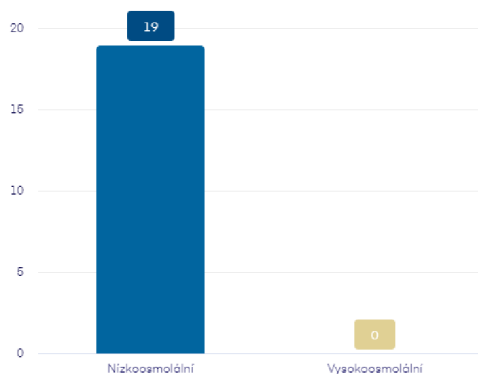
U této otázky jsem chtěla zjistit, zda na nějakém pracovišti ještě podává kontrastní látku všeobecná sestra (tzv. podání z ruky). Z odpovědí, jak je možné vidět na grafu, se tato metoda na dotázaných pracovištích již nevyužívá. Tlakový injektor na všech dotázaných pracovištích nahrazuje podání „z ruky“. Výhodou tlakového injektoru je snazší obsluha a je snižena pravděpodobnost lidské chyby.



Obrázek 9 Graf odpovědí k otázce č. 8 Zdroj: Vlastní

Otázka č. 9: Jaký typ kontrastní látky nejčastěji podáváte při diagnostice náhlých mozkových příhod?

Touto otázkou jsem chtěla zjistit, zda pracoviště podávají nízkoosmolální kontrastní látku, která představuje menší riziko pro pacienta, nebo vysokoosmolální kontrastní látku, která má vyšší senzitivitu pro snímání na CT přístroji, ale má větší riziko vzniku nežádoucí alergické reakce. Z odpovědí nám vyšlo, že pracoviště se snaží předejít nežádoucím reakcím na úkor snížení citlivosti snímání.



Obrázek 10 Graf odpovědí k otázce č. 9 Zdroj: Vlastní

Otázka č. 10: Jaké množství KL aplikujete pacientovi při jednofázovém snímání mozku?

Tato otázka navazuje na otázku číslo 7. U této otázky jsem dala 3 možnosti jak odpovědět. 2 odpovědi byly napsány na určené množství, a to 50ml a 100ml kontrastní látky. Jako třetí odpověď mohli respondenti zvolit libovolné množství podávané kontrastní látky pro toto vyšetření. Někteří respondenti ze stejných pracovišť odpověděli rozdílně. Odpovědi se liší jen lehce a z toho usuzuji, že je dáno jednotné schéma. Někteří respondenti navázali na otázku číslo 7, a protože u ní odpověděli, že postupují ve dvoufázovém snímání tak u této otázky odpověděli, že neprovádí. Tito respondenti odpovídali takto:

- Nemocnice Jihlava jednou 50 ml a třikrát 60ml
- Nemocnice Litomyšl dvakrát neprovádíme
- Nemocnice České Budějovice 4 krát 50 ml
- Nemocnice Pardubického kraje 3 krát 50 a jednou neprovádíme
- Všeobecná fakultní nemocnice v Praze 5krát 80 ml

Otázka č. 11: Jaké množství KL aplikujete pacientovi při dvoufázovém snímání mozku?

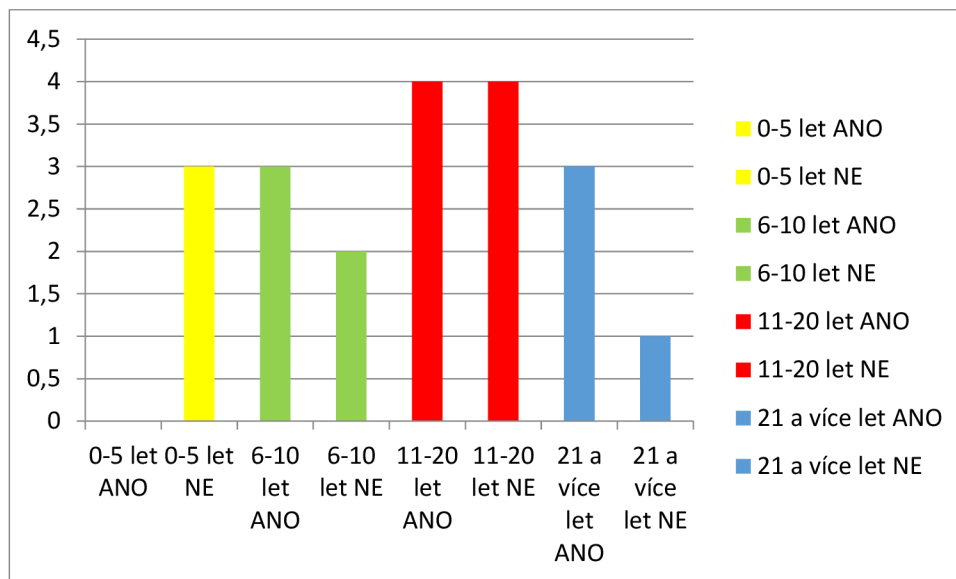
Stejně jako v předchozí otázce je navázaná na otázku číslo 7. U této otázky jsem se ptala na dvoufázové snímání. Rozložení této otázky je stejné jako u předchozí. Stejně tak jsou rozloženy i odpovědi.

- Nemocnice Jihlava 4 krát 100ml
- Nemocnice Litomyšl dvakrát 120 ml
- Nemocnice České Budějovice jednou 100ml a 3 krát neprovádíme

- Nemocnice Pardubického kraje jednou 120 ml a 3 krát 100ml
- Všeobecná fakultní nemocnice v Praze 5krát 100 ml

Otázka č. 12: Setkal/a jste se někdy s alergickou reakcí po podání kontrastní látky?

Z této otázky jsem se snažila zjistit, zda radiologičtí asistenti mají zkušenost s alergickou reakcí po podání kontrastní látky. Tato otázka musí brát ohled na otázku číslo 3. U které jsem se ptala, jak dlouho respondenti pracují jako radiologičtí asistenti. Ze zjištěných údajů vyplývá, že někteří radiologičtí asistenti se ještě nesetkali s alergickou reakcí a to především ti co pracují 0 -5 let.



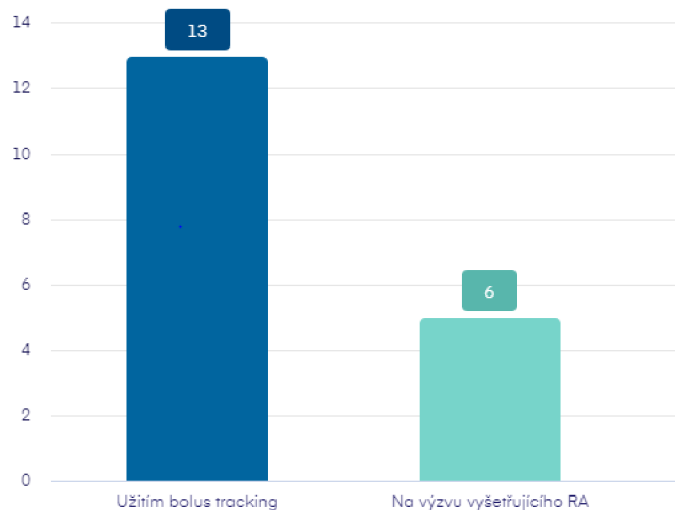
Obrázek 11 Graf odpovědí k otázce č. 12 Zdroj: Vlastní

Respondentů, kteří odpověděli ANO, bylo 47 %. Respondentů s odpovědí NE bylo 53%. Podle rozložení dle odpracovaných let je vidět že radiologičtí asistenti pracující 0 – 5 let se nesetkali s alergickou reakcí. S rostoucí dobou odpracovaných let vzrůstá počet pracovníků, kteří se setkali s alergickou reakcí po podání KL. Tato skutečnost může být způsobena, jak tím že podávali více pacientům kontrastní látku, tak i zvyšující se kvalitou kontrastních látek případně jinou mě neznámou skutečností. Toto však nelze z dotazníku zjistit.

Otázka č. 13: Při podávání kontrastní látky spouštíte akvizici:

- Užitím bolus tracking
- Na výzvu vyšetřujícího RA

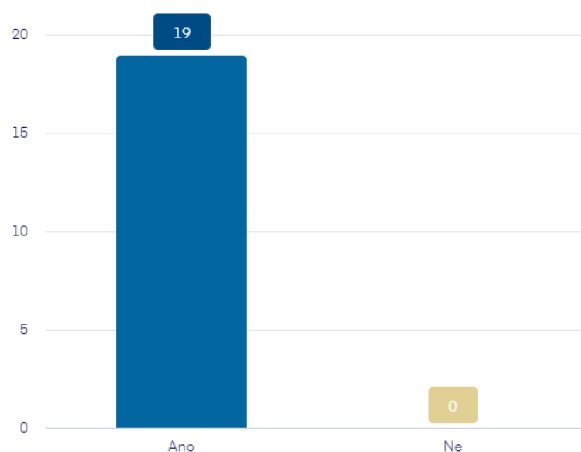
Výzkumným cílem této otázky je zjištění, na jaký podnět respondenti spustí akvizici při snímání mozkové tkáně. Častější odpověď je užitím bolus tracking a to především na pracovištích nemocnice Jihlava, Všeobecná fakultní nemocnice v Praze. Na pracovištích nemocnice Litomyšl jeden respondent používá metodu bolus cracking a druhý spoléhá na vlastní vyhodnocení naplnění cév v určitém úseku. Respondenti pracující v nemocnici České Budějovice na vlastní vyhodnocení naplnění cév v určitém úseku.



Obrázek 12 Graf odpovědí k otázce č. 13 Zdroj: Vlastní

Otázka č. 14: Bývá na vašem pracovišti přítomen neurolog při CT vyšetření náhlé mozkové příhody?

U této otázky jsem se chtěla přesvědčit o dodržování pravidel při diagnostice cévních mozkových příhod. Zkoumala jsem tedy, zda je při tomto vyšetření přítomen neurolog. Ze získaných odpovědí jasně vyplývá, že pravidla jsou dodržována a neurolog je přítomen při vyšetření.



Obrázek 13 Graf odpovědí k otázce č. 14 Zdroj: Vlastní

Otázka č. 15: Jaké sekvence při diagnostice náhlých mozkových příhod na MR přístroji využíváte?

Poslední otázka je zaměřena na MR pracoviště. Zabývá se volbou sekvencí při snímání pacientů s podezřením na cévní mozkovou příhodu na MR přístroji. Dala jsem 3 možnosti odpovědi: DWI a FLAIRY, DWI a T1 vážený anebo odpověď jiné. Některé nemocnice nemají Magnetickou rezonanci a z toho důvodu nemůžou respondenti odpovědět. Nejčastější odpovědi jsou sekvence Flairy a DWI (8 odpovědí), další odpovědi, která byla z Všeobecné fakultní nemocnice v Praze, bylo DWI a T1 vážený obraz (5 odpovědí). Respondenti z pracoviště nemocnice Litomyšl a nemocnice Pardubického kraje odpověděli, že nemají magnetickou rezonanci, anebo na ní nepracují (6 odpovědí).

4 Diskuze

Bakalářská práce byla zaměřena na úlohu radiologického asistenta při diagnostice náhlých mozkových příhod. Hlavními cíli bylo popsat úlohy radiologického asistenta při diagnostice náhlých mozkových příhod na jednotlivých pracovištích nemocnice České Budějovice. Dalšími cíli bylo pomocí dotazníkové metody zjistit rozdíly v diagnostické praxi mezi specializovanými centry. Diskusi k výsledkům jednotlivých otázek z dotazníku jsou popsány v dotazníkové části, kdy je výsledek u každé otázky krátce zhodnocen. Rozložení jednotlivých odpovědí se shodovala s mými předpoklady, hlavně u otázek, kde byla 100% shoda veškerých respondentů. U otázky číslo 12 mě překvapilo, že jeden respondent, který byl ze skupiny RA s délkou praxe 21 a více let se nesešel s alergickou reakcí po podání kontrastní látky. Dotazníkovém šetření mi šlo o to dokázat, že diagnostická praxe je standardizována mezi jednotlivými nemocnicemi. Rozdíly jsou způsobené především dostupným přístrojovým vybavením.

Téma náhlých mozkových příhod bude stále velmi diskutováno i v dalších letech kvůli vysoké mortalitě a výskytu tohoto onemocnění u mladších lidí. Z toho důvodu budou stále vyvíjeny a upravovány techniky zobrazovacích metod, aby se zlepšila a urychlila vyšetření především při potřebě vyšetření na MR přístroji.

5 Závěr

Diagnostika CMP pomocí zobrazovacích metod je zásadní pro léčbu pacienta. Tato práce, která se zabývala úlohou RA při diagnostice CMP, je členěna na dvě části – teoretickou a praktickou. Teoretická část je rozdělena na 10 podkapitol. V jednotlivých podkapitolách je popsán hrubý náhled na jednotlivé složky diagnostiky náhlých mozkových příhod. Zpočátku je legislativně definován radiologický asistent. Dále bylo popsáno záření vyskytující se při vyšetření pacienta výpočetní tomografií. Nakonec je čtenář seznámen s přístroji využívající se u diagnostiky náhlých mozkových příhod, anatomií mozku, cévním zásobením mozku a náhlou mozkovou příhodou.

Cílem mé bakalářské práce bylo zmapovat pracovní postup radiologických asistentů při diagnostice CMP. Výzkumné šetření proběhlo pomocí dotazníku. Respondenti byli radiologičtí asistenti pracující na radiologickém oddělení, kteří se mohou setkat s diagnostikou CMP. Většina výsledků byla přenesena do grafů a stručně popsána s krátkou diskuzí. Tyto informace jsou uvedeny v předchozí kapitole.

Výsledek mé bakalářské práce je přehled práce radiologického asistenta v Českých Budějovicích na jednotlivých pracovištích, na kterých se vyšetřují pacienti s podezřením na CMP. Další výsledek je srovnání úkonů určité skupiny radiologických asistentů z nemocnic v České republice. Předpokládala jsem, že nebudou velké rozdíly mezi jednotlivými pracovišti, a to se také potvrdilo. Jsou nastavené určité standardy, které se snaží všechna pracoviště dodržovat. Některé standardy ale bohužel nejdou provozovat za nemocničního chodu, a tak si je RA upravují. Například podávané množství kontrastní látky, sekvence snímání pacienta při MR vyšetření (ty upravuje jen hlavní RA) a způsob snímání pacienta na CT přístroji.

6 Seznam Literatury

1. AMBLER, Zdeněk, Josef BEDNAŘÍK a Evžen RŮŽIČKA, 2010. *Klinická neurologie - část speciální 1*. Vyd. 1. Praha: Triton. ISBN 9788073873899.
2. BENEŠ, Vladimír a Petr SUCHOMEL, 2017. *Mozková aneuryzmata a subarachnoidální krvácení*. První vydání. Praha: Mladá fronta. Aeskulap. ISBN 9788020444066.
3. BOUDNÝ, Jaroslav a Vlastimil VÁLEK, 2000. *Moderní diagnostické metody*. Vyd. 1. Brno: Institut pro další vzdělávání pracovníků ve zdravotnictví. ISBN isbn80-7013-298-1.
4. Brain Anatomy and How the Brain Works, 2019. In: *Johns Hopkins Medicine* [online]. Baltimore, Maryland: Johns Hopkins University [cit. 2021-05-01]. Dostupné z: <https://www.hopkinsmedicine.org/health/conditions-and-diseases/anatomy-of-the-brain>
5. BRŮHA, Dominik a Eva PROŠKOVÁ, 2011. *Zdravotnická povolání*. Vyd. 1. Praha: Wolters Kluwer Česká republika. ISBN 978-80-7357-661-5.
6. ČESKA REPUBLIKA, 2009. *NÁRODNÍ RADIOLOGICKÉ STANDARDY RADIODIAGNOSTIKA DIAGNOSTICKÁ ČÁST: Soubor doporučení a návod pro tvorbu místních radiologických postupů (standardů) na radiologických pracovištích v České republice*. In: . Česka republika: Ministerstvo zdravotnictví ČR, ročník 2009, částka 8. Dostupné také z: <https://www.nemlib.cz/assets/uploads/2015/05/nrs-diagnostika-7-9-2009-193.pdf>
7. ČIHÁK, Radomír, 2011-2016. *Anatomie*. Třetí, upravené a doplněné vydání. Ilustroval Ivan HELEKAL, ilustroval Jan KACVINSKÝ, ilustroval Stanislav MACHÁČEK. Praha: Grada. ISBN 978-80-247-5636-3.
8. FERDA, Jiří, 2004. *CT angiografie*. 1. vyd. Praha: Galén. ISBN 8072622811.
9. FERDA, Jiří, Boris KREUZBERG a Milan NOVÁK, 2002. *Výpočetní tomografie*. 1. vyd. Praha: Galén. ISBN 80-7262-172-6.
10. HEŘMAN, Miroslav, 2014. *Základy radiologie*. 1. vyd. V Olomouci: Univerzita Palackého. ISBN 978-80-244-2901-4.
11. HUDÁK, Radovan a David KACHLÍK, 2021. *Memorix anatomie*. 5. vydání. Praha: Triton. ISBN 978-80-7553-873-4.
12. KALITA, Zbyněk, 2006. *Akutní cévní mozkové příhody: diagnostika, patofyziologie, management*. Praha: Maxdorf. Jessenius. ISBN 8085912260.
13. KALVACH, Pavel, 2010. *Mozkové ischemie a hemoragie*. 3., přeprac. a dopl. vyd. Praha: Grada. ISBN 978-80-247-2765-3.
14. KVALIFIKAČNÍ STANDARD PŘÍPRAVY NA VÝKON ZDRAVOTNICKÉHO POVOLÁNÍ RADIOLOGICKÝ ASISTENT, 2020. *Věstník Ministerstva zdravotnictví* [online]. 1 [cit. 2021-06-12]. Dostupné z: https://www.mzcr.cz/wp-content/uploads/wepub/18392/39988/KS_Radiologick%C3%BD_asistent.pdf
15. MALÍKOVÁ, Hana, 2019. *Základy radiologie a zobrazovacích metod*. Vydání první. Praha: Univerzita Karlova, nakladatelství Karolinum. ISBN 978-80-246-4036-5.

16. MERRILL, Vinita, Philip W. BALLINGER a Eugene D. FRANK, 2003. *MERRILL'S ATLAS OF RADIOGRAPHIC POSITIONING & PROCEDURES*. 13. United States of America: Elsevier Inc. ISBN 978-0-323-26344-3.
17. MYSLIVEČEK, Jaromír, 2009. *Základy neurovědy*. 2., rozš. a přeprac. vyd. Praha: Triton. ISBN 978-80-7387-088-1.
18. NAŇKA, Ondřej a Miloslava ELIŠKOVÁ, 2015. *Přehled anatomie*. Třetí, doplněné a přepracované vydání. Praha: Galén. ISBN 9788074922060.
19. NEVŠÍMALOVÁ, Soňa, Jiří TICHÝ a Evžen RŮŽIČKA, 2002. *Neurologie*. 1. vyd. Praha: Galén. ISBN 80-246-0502-3.
20. OREL, Miroslav a Roman PROCHÁZKA, 2017. *Vyšetření a výzkum mozku: pro psychology, pedagogy a další nelékařské obory*. Vydání 1. Praha: Grada. Psyché (Grada). ISBN 9788024755397.
21. PENKA, Miroslav, Igor PENKA a Jaromír GUMULEC, 2014. *Krvácení*. 1. vyd. Praha: Grada. ISBN 978-80-247-0689-4.
22. PROF. HACKING, Craig a DR. MUDGAL. Cerebral veins. In: *Radiopaedia.org* [online]. [cit. 2021-08-08]. Dostupné z: https://radiopaedia.org/articles/cerebral-veins?fbclid=IwAROLYunNmBI04KyYq6fQpjogkuEvWKEpuZ5QJs8RyOHA3Tu3B6i9Oz_8GH0
23. REIF, Michal, David GOLDEMUND a Robert MIKULÍK, 2013. *Kardiologická revue - Interní medicína* [online]. Praha: Ambit Media, a.s. [cit. 2021-08-08]. ISSN 2336-288X. Dostupné z: <https://www.kardiologickarevue.cz/casopisy/kardiologicka-revue/2013-1/nejdulezitejsi-metody-v-diagnostice-akutni-cevni-mozkove-prihody-40428?fbclid=IwAR0T0Byy8cxPfidBjAlYhdyRsoKQBxITX14dO2ONozB0EvCpisFRn6pjUGM>. Článek. Kardiologická revue.
24. SEIDL, Zdeněk, 2012. *Radiologie pro studium i praxi*. Vyd. 1. Praha: Grada. ISBN 978-80-247-4108-6.
25. SEIDL, Zdeněk a Manuela VANĚČKOVÁ, 2007. *Magnetická rezonance hlavy, mozku a páteře*. 1. vyd. Praha: Grada. ISBN 978-80-247-1106-5.
26. SEIDL, Zdeněk a Manuela VANĚČKOVÁ, 2014. *Diagnostická radiologie*. 1. vyd. Praha: Grada. ISBN 978-80-247-4546-6.
27. SCHMIDT, Antje, Christiane ALBERT-WEISSENBERGER a Christoph KLEINSCHNITZ, 2013. *Stroke: pathophysiology and therapy*. 2. Germany: JOUR. ISBN 9781615045877.
28. ŠKOLOUDÍK, David a Daniel ŠAŇÁK, 2013. *Rekanalizační terapie akutní ischemické cévní mozkové příhody*. Praha: Maxdorf. Jessenius. ISBN 978-80-7345-360-2.
29. VLAARDINGERBROEK, Marinus T. a Jacques A. BOER, 2013. *Magnetic Resonance Imaging: Theory and Practice*. 3. Berlin: Springer Science & Business Media. ISBN 9783662052525.
30. VOMÁČKA, Jaroslav, 2015. *Zobrazovací metody pro radiologické asistenty*. Druhé, doplněné vydání. Olomouc: Univerzita Palackého v Olomouci. ISBN 978-80-244-4508-3.

31. ZUNA, Ivan a Lubomír POUŠEK, 2000. *Úvod do zobrazovacích metod v lékařské diagnostice I*. Vyd. 2. V Praze: Nakladatelství ČVUT. ISBN 978-80-01-03779-9.

7 Seznam obrázků

Obrázek 1 – Hunswieldova stupnice. Zdroj: https://radiopaedia.org/articles/hounsfield-unit	11
Obrázek 2 Zdroj: https://www.pramen-zdravi.cz/Neurologicka-onemocneni-a4_41.htm	17
Obrázek 3 Willisův okruh Zdroj: http://www.cnsonline.cz/?p=285	19
Obrázek 4 Zdroj: https://www.nzip.cz/clanek/980-cevni-mozkova-prihoda-co-to-je	21
Obrázek 5 Graf odpovědí na otázku č. 3 Zdroj: Vlastní	33
Obrázek 6 Graf odpovědí na otázku č. 5 Zdroj: Vlastní	34
Obrázek 7 Graf odpovědí na otázku č. 6 Zdroj: Vlastní	35
Obrázek 8 Graf odpovědí na otázku č. 7 Zdroj: Vlastní	35
Obrázek 9 Graf odpovědí k otázce č. 8 Zdroj: Vlastní.....	36
Obrázek 10 Graf odpovědí k otázce č. 9 Zdroj: Vlastní.....	37
Obrázek 11 Graf odpovědí k otázce č. 12 Zdroj: Vlastní.....	38
Obrázek 12 Graf odpovědí k otázce č. 13 Zdroj: Vlastní.....	39
Obrázek 13 Graf odpovědí k otázce č. 14 Zdroj: Vlastní.....	40

8 Přílohy

DOTAZNÍK

Vážená/ý paní pane,

jmenuji se Martina Kolářová a jsem studentkou třetího ročníku bakalářského studia na Zdravotně sociální fakultě Jihočeské univerzity v Českých Budějovicích oboru Radiologický asistent. Pro svoji bakalářskou práci jsem si zvolila téma „Pracovní postup a úloha radiologického asistenta při diagnostice náhlých mozkových příhod“. Z tohoto důvodu se na Vás obracím s prosbou vyplnění dotazníku. Dotazník je zcela anonymní a údaje budou použity pouze pro výzkum k mé bakalářské práci.

Předem děkuji za vyplnění mého dotazníku.

- 1) V jaké nemocnici nyní pracujete?
- 2) Poskytuje vaše zařízení akutní péči v oblasti náhlých mozkových příhod ve smyslu CMP?

Ano Ne

- 3) Jak dlouho vykonáváte práci radiologického asistenta?

0-5 let 6-10 let 11-20 let 21 a více let

- 4) Pracoval/a jste na pracovišti, kde se vyšetřovaly akutní stavy v souvislosti s CMP?

Ano Ne

- 5) Při podezření na cévní mozkovou příhodu neurologické vyšetření probíhá:

Před vyšetřením na CT

Na CT vyšetřovacím stole

Po vyšetření na CT

Jiná...

6) Dokážete po provedení CT vyšetření sami rozlišit hemoragické krvácení od ischemických příhod?

Ano Ne Jiná.

7) Využíváte u diagnostiky náhlých mozkových příhod Jednofázové snímání (CT angiografie a CT perfuse skenují souběžně), nebo Dvoufázové snímání (CT angiografie a CT perfuse skenují s odstupem po sobě)?

Jednofázové snímání Dvoufázové snímání Jiná...

8) Při vyšetření náhlé mozkové příhody kontrastní látku podává:

Všeobecná sestra (podání z ruky) Tlakový injektor

9) Jaký typ kontrastní látky nejčastěji podáváte při diagnostice náhlých mozkových příhod?

Nízkoosmolální Vysokoosmolální

10) Jaké množství KI aplikujete pacientovi při jednofázovém snímání mozku?

50ml 100ml Jiná...

11) Jaké množství KI aplikujete pacientovi při dvoufázovém snímání mozku?

50ml 100ml Jiná...

12) Setkal/a jste se někdy s alergickou reakcí po podání kontrastní látky?

Ano Ne

13) Při podávání kontrastní látky spouštíte akvizici:

Užitím bolus tracking Na výzvu vyšetřujícího RA Jiná...

14) Bývá na vašem pracovišti přítomen neurolog při CT vyšetření náhlé mozkové příhody?

Ano Ne

15) Jaké sekvence při diagnostice náhlých mozkových příhod na MR přístroji využíváte?

FLAIRY a DWI

DWI a T1 vážené obrazy

Jiná...