



VYSOKÉ UČENÍ TECHNICKÉ V BRNĚ

BRNO UNIVERSITY OF TECHNOLOGY

FAKULTA ELEKTROTECHNIKY

A KOMUNIKAČNÍCH TECHNOLOGIÍ

FACULTY OF ELECTRICAL ENGINEERING AND COMMUNICATION

ÚSTAV BIOMEDICÍNSKÉHO INŽENÝRSTVÍ

DEPARTMENT OF BIOMEDICAL ENGINEERING

KLASIFIKACE A ANALÝZA PULZACÍ CÉVNÍHO ŘEČIŠTĚ NA SÍTNICI

CLASSIFICATION AND ANALYSIS OF RETINAL BLOOD VESSEL PULSATIIONS

DIPLOMOVÁ PRÁCE

MASTER'S THESIS

AUTOR PRÁCE

AUTHOR

Bc. Yana Kamar

VEDOUCÍ PRÁCE

SUPERVISOR

Ing. Jan Odstrčilík, Ph.D.

BRNO 2023

Diplomová práce

magisterský navazující studijní program **Biomedicínské inženýrství a bioinformatika**

Ústav biomedicínského inženýrství

Studentka: Bc. Yana Kamar

ID: 174504

Ročník: 2

Akademický rok: 2022/23

NÁZEV TÉMATU:

Klasifikace a analýza pulzací cévního řečiště na sítnici

POKYNY PRO VYPRACOVÁNÍ:

1) Seznamte se s principem snímání očního pozadí pomocí experimentálního video oftalmoskopu a fundus kamery. 2) Proveďte literární rešerši prací zabývajících se klasifikací a analýzou pulzací cévního řečiště na sítnici. Zaměřte se zejména na diagnosticky významné parametry pulzací. 3) Navrhněte vhodnou metodu pro analýzu různých typů pulzací a realizujte ji v programovém prostředí MATLAB. 4) Proveďte vyhodnocení úspěšnosti navržené metody na zadaných obrazových datech. 5) Navrhněte postup analýzy pulzací cévního řečiště s ohledem na možné využití v oblasti diagnostiky glaukomu. 6) Proveďte diskusi dosažených výsledků a zhodnoťte účinnost a využitelnost aplikovaného řešení.

DOPORUČENÁ LITERATURA:

[1] TORNOW, R.; ODSTRČILÍK, J.; KOLÁŘ, R. Time-resolved quantitative inter-eye comparison of cardiac cycle-induced blood volume changes in the human retina. *Biomedical Optics Express*, 2018, roč. 9, č. 12, s. 6237-6254. ISSN: 2156-7085.

[2] MIRI, M.; AMINI, Z.; RABBANI, H. et al. A Comprehensive Study of Retinal Vessel Classification Methods in Fundus Images. *J Med Signals Sens*, 2017, roč. 7, č. 2, s. 59-70.

Termín zadání: 6.2.2023

Termín odevzdání: 22.5.2023

Vedoucí práce: Ing. Jan Odstrčilík, Ph.D.

prof. Ing. Valentine Provazník, Ph.D.
předseda rady studijního programu

UPOZORNĚNÍ:

Autor diplomové práce nesmí při vytváření diplomové práce porušit autorská práva třetích osob, zejména nesmí zasahovat nedovoleným způsobem do cizích autorských práv osobnostních a musí si být plně vědom následků porušení ustanovení § 11 a následujících autorského zákona č. 121/2000 Sb., včetně možných trestněprávních důsledků vyplývajících z ustanovení části druhé, hlavy VI. díl 4 Trestního zákoníku č.40/2009 Sb.

ABSTRAKT

Tato diplomová práce řeší pulzací cévního řečiště na sítnici. Cílem bylo automaticky extrahovat křivku pulzací (venózní i arteriální) z videa fundu, najít diagnosticky významné parametry těchto křivek a navrhnout postup pro zhodnocení parametrů. Pro venózní pulzaci zvolená následující metoda: uvnitř optického disku byla automaticky zvolená oblast cévy a její okolí, zprůměrován jas této oblasti. Pro arteriální se průměruje pozadí cév v okolí optického disku. Provedená rešerše na téma parametrů, kterým dál bude práce věnována. Výsledkem je soubor pulzačních křivek obou typů. Provedené zkoumání parametrů těchto křivek (konkrétně amplitudy). Možné je i zkoumání fázového posunu křivek vůči sobě.

KLÍČOVÁ SLOVA

Pulzace na sítnici, spontánní venózní pulzace, SVP, arteriální pulzace, parametry pulzace, fundus kamera, amplituda pulzace.

ABSTRACT

This diploma thesis deals with the pulsation of the vascular bed on the retina. The goal was to automatically extract the pulsation curve (venous and arterial) from the fundus video, to find the diagnostically significant parameters of these curves and to propose algorithm for evaluating the parameters. The following method was chosen for venous pulsation: the area of the vessel and its surroundings was automatically selected inside the optical disc, the brightness of this area was averaged. For arterial: the brightness of the background of the vessels around the optic disc is averaged. Research was conducted on the topic of parameters to which the work will be devoted. The result is a set of pulse curves of both types. Conducted examination of the parameters of these curves (specifically amplitude). It is also possible to examine the phase shift of the curves relative to each other.

KEYWORDS

Retinal pulsation, spontaneous venous pulsation, SVP, arterial pulsation, pulsation parameters, fundus camera, pulsation amplitude.

KAMAR, Yana. *Klasifikace a analýza pulzací cévního řečiště na sítnici*. Brno: Vysoké učení technické v Brně, Fakulta elektrotechniky a komunikačních technologií, Ústav biomedicínského inženýrství, 2023, 41 s. Diplomová práce. Vedoucí práce: Ing. Jan Odstrčilík, Ph.D.

Prohlášení autora o původnosti díla

Jméno a příjmení autora:	Bc. Yana Kamar
VUT ID autora:	174504
Typ práce:	Diplomová práce
Akademický rok:	2022/23
Téma závěrečné práce:	Klasifikace a analýza pulzací cévního řečiště na sítnici

Prohlašuji, že svou závěrečnou práci jsem vypracovala samostatně pod vedením vedoucí/ho závěrečné práce a s použitím odborné literatury a dalších informačních zdrojů, které jsou všechny citovány v práci a uvedeny v seznamu literatury na konci práce.

Jako autorka uvedené závěrečné práce dále prohlašuji, že v souvislosti s vytvořením této závěrečné práce jsem neporušila autorská práva třetích osob, zejména jsem nezasáhla nedovoleným způsobem do cizích autorských práv osobnostních a/nebo majetkových a jsem si plně vědoma následků porušení ustanovení § 11 a následujících autorského zákona č. 121/2000 Sb., o právu autorském, o právech souvisejících s právem autorským a o změně některých zákonů (autorský zákon), ve znění pozdějších předpisů, včetně možných trestněprávních důsledků vyplývajících z ustanovení části druhé, hlavy VI. díl 4 Trestního zákoníku č. 40/2009 Sb.

Brno

.....

podpis autorky*

*Autor podepisuje pouze v tištěné verzi.

Obsah

Úvod	7
1 Oko, snímání očního pozadí, data	8
1.1 Stavba zrakového ústroje a role sítnice	8
1.1.1 Obecná stavba oka	8
1.1.2 Sítnice	9
1.2 Způsoby snímání očního pozadí	9
1.2.1 Oftalmoskopie	9
1.2.2 Fundus kamera	10
1.2.3 Experimentální video oftalmoskopů	11
1.2.4 Jiné	11
1.3 Data	12
2 Pulzace cévního řečiště na sítnici	14
2.1 Původ pulzace na sítnici	14
2.2 Diagnosticky významné parametry pulzací	14
2.2.1 Amplituda spontánní venózní pulzace	15
2.2.2 Amplituda arteriální pulzace	15
2.2.3 Fázový posun mezi arteriální pulzací a spontánní venózní pulzací	16
3 Návrh metody pro klasifikaci různých typů pulzací	18
3.1 Použitá metoda	18
3.1.1 Varianta vyžadující uživatele	18
3.1.2 Automatizace metody	21
3.2 Programové řešení klasifikace různých typů pulzací	24
3.3 Porovnání s jinými metodami	27
4 Návrh metody pro analýzu pulzací	31
4.1 Použitá metoda	31
4.2 Programové řešení	32
4.3 Možné využití v oblasti diagnostiky	35
4.3.1 Glaukom	35
4.3.2 Účinnost a využitelnost aplikovaného řešení	36
Závěr	39
Literatura	40

Úvod

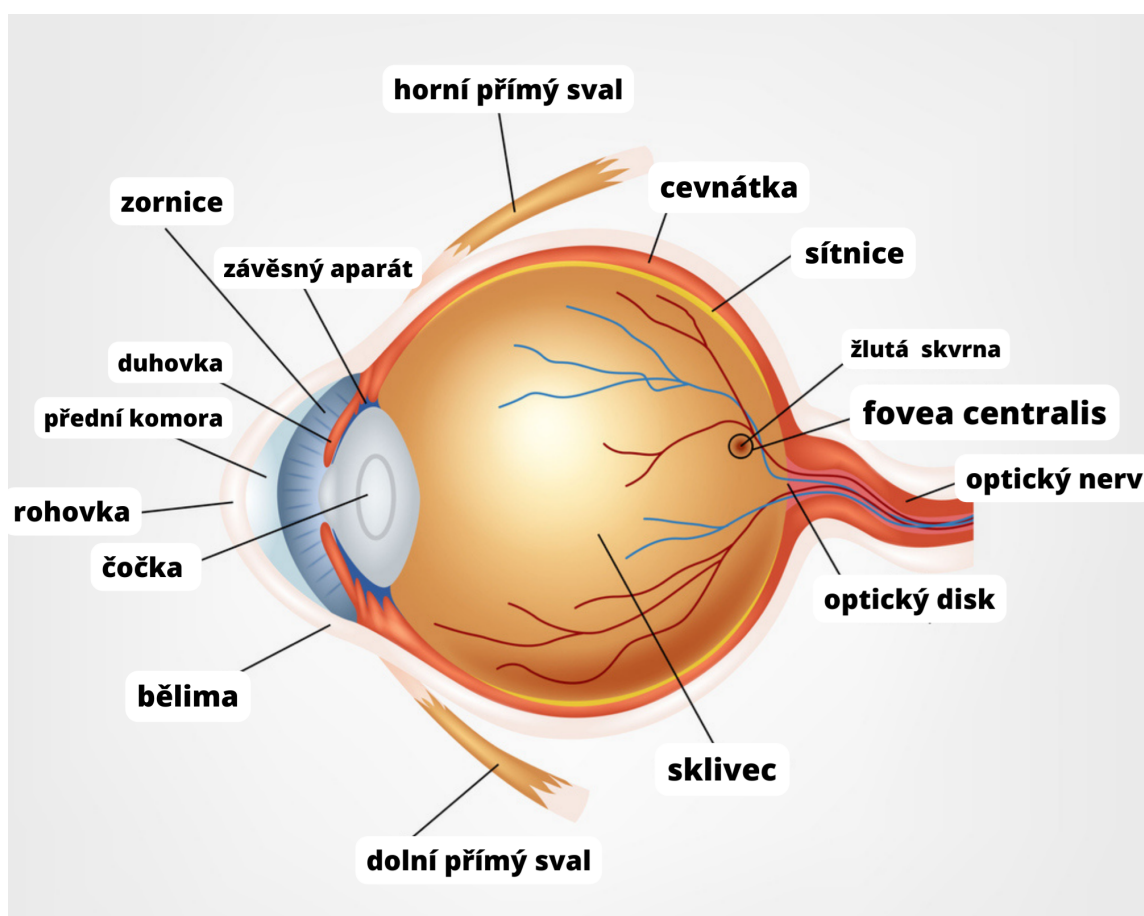
Diplomová práce představuje princip snímání očního pozadí pomocí jak klasických nástrojů jako oftalmoskop, tak i experimentálního video oftalmoskopu a fundus kamery. Je provedená rešerše prací zabývajících se klasifikací pulzací cévního řečiště na sítnici s důrazem zejména na diagnosticky významné parametry pulzací. V průběhu diplomové práce byla navržena vhodná metoda pro analýzu různých typů pulzací (arteriální a venózní) a realizuje se v programovém prostředí MATLAB. Dále byla vyhodnocena úspěšnost navržené metody na zadaných obrazových datech. Další oblasti zájmů byla analýza pulzací cévního řečiště s ohledem na možné využití v diagnostice glaukomu. Konkrétním parametrem, který byl extrahován pro analýzu je amplituda. Byli diskutované dosažené výsledky a zhodnocená účinnost a využitelnost aplikovaného řešení.

1 Oko, snímání očního pozadí, data

Tato kapitola je věnovaná základní informaci, se kterou je potřeba se seznámit před hloubějším zkoumáním hlavního tématu analýzy pulzací cévního řečiště na sítnici.

1.1 Stavba zrakového ústroje a role sítnice

1.1.1 Obecná stavba oka



Obr. 1.1: Ilustrace zrakového ústroje s popisky základních prvků [2]

Oční koule má kulovitý tvar o průměru 23-26 mm (příčný a předozadní průměr se od sebe liší). Oční kouli lze rozdělit na přední pól, který odpovídá vrcholu rohovky a zadní pól, ze kterého vystupuje zrakový nerv. Stěna oční koule má zevní vazivovou vrstvu (tvořena bělimou a rohovkou), prostřední vrstvu, kterou tvoří v zadní části cévňatka, směrem dopředu řasnaté tělo, a vnitřní vrstvu (tvoří sítnice).

1.1.2 Sítňice

Vnitřní vrstvu oka tvoří sítňice (retina). Vystýlá celou dutinovou stranu oční koule až k pupilárnímu okraji duhovky (tzv. zadní segment oka). Svou zevní plochou naléhá na prostřední vrstvu oční stěny a na její vnitřní plochu se přikládá sklivec. Sítňici dělíme na dva stavebně i funkčně odlišné oddíly. Zadní oddíl, který se nalézá v zadní části oční koule za úrovní ekvátoru, tvoří optická část sítňice, části před ekvátorem se přikládají k vnitřní straně řasnatého tělesa a k zadní ploše duhovky. Obě posledně uvedené části bývají označovány jako slepá část sítňice. V klinické praxi je tato část označována jako pigmentový list řasnatého tělíska a duhovky.

Optická část sítňice je funkčně nejvýznamnější vrstvou stěny oční koule. Je to tenká a křehká blána o síle asi 0,1–0,4 mm, která naléhá na cévňatku.

Na očním pozadí rozlišujeme několik útvarů. Lehce laterálně proti zadnímu pólu oka leží žlutá skvrna, kruhovitého až eliptického tvaru o průměru asi 3 mm. V jejím středu je prohlubeň. Toto místo leží ve vrcholu optické osy oka (linea visus) a představuje místo nejostřejšího vidění. Mediálně (nazálně) od žluté skvrny ve vzdálenosti asi 4 mm se vyklenuje bělavé políčko, kterým odstupuje z oční koule zrakový nerv (discus nervi optici nebo optický disk). Má tvar kruhu o průměru asi 1,5 mm, jehož střed je lehce prohlouben. Discus nervi optici neobsahuje žádné světločivé elementy. Představuje tedy fyziologickou slepou skvrnu. Ze střední části disku vystupují do sítňice arteria et vena centralis retinae (žíly a artérie zásobující a odvádějící krev ze sítňice), které se na sítňici dále větví. Ke žluté skvrně mohou odstupovat drobné větvičky také přímo z centrální artérie. [1]

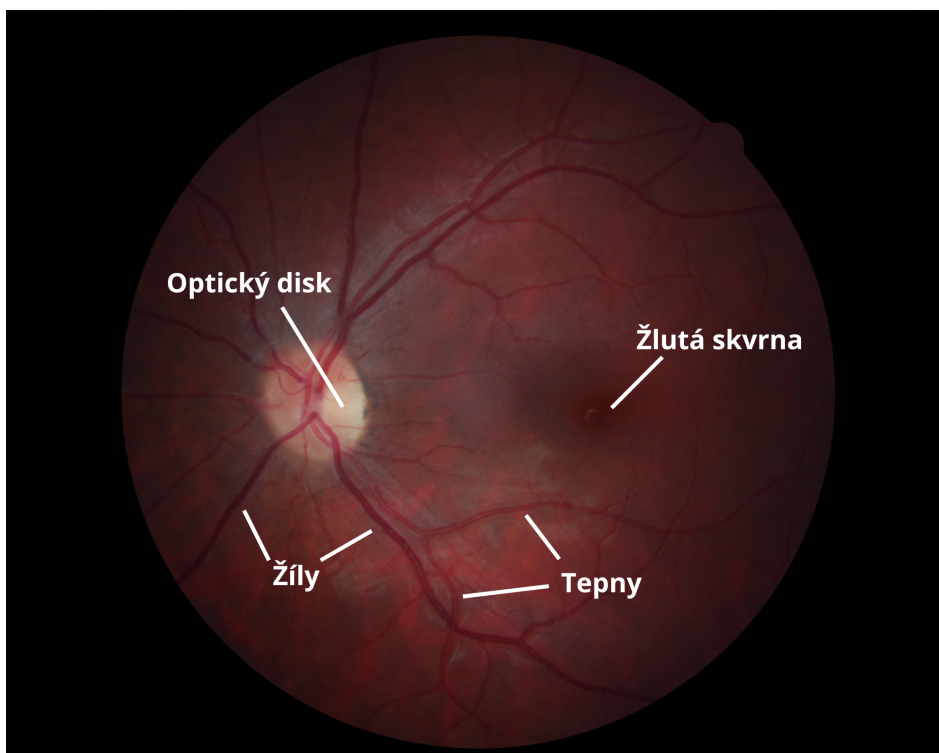
1.2 Způsoby snímání očního pozadí

1.2.1 Oftalmoskopie

Sítňice je jediná část centrálního nervového systému viditelná zvenčí. Stejně tak fundus je jediným místem, kde lze vaskulaturu vizualizovat. Mnoho z toho, co vidíme v interní medicíně, souvisí s cévami, a tak prohlížení fundusu je skvělým způsobem, jak získat představu o celkové vaskulatuře pacienta. Fundoskopické vyšetření však může odhalit patologický proces, který je jinak neviditelný, příkladů je mnoho a zahrnují rozpoznání endokarditidy, diseminované kandidémie, CMV u pacienta infikovaného HIV a schopnost určit jak diabetes, tak hypertenzi.

Na obrázku 1.2 je příklad výstupu oftalmoskopie i s popisem základních oblastí na sítňici.

Existuje několik typů oftalmoskopie: přímá a nepřímá. Při nepřímé je možné pozorovat větší oblasti očního pozadí. V současné době se používá hlavně binoku-



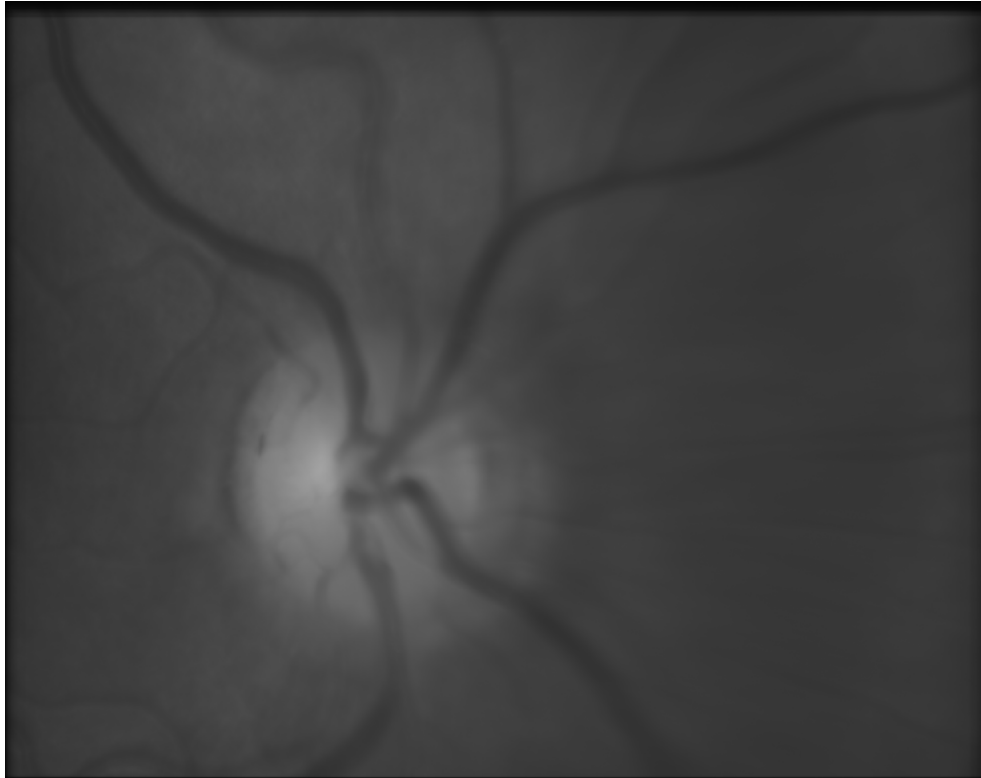
Obr. 1.2: Výstup oftalmoskopie s popisky základních prvků

lární nepřímý oftalmoskop, který si nasazuje vyšetřující na hlavu. Touto metodou vzniká převrácený obraz. Je jasné, že tímto nástrojem lze pozorovat fundus pouze za přítomnosti odborníka, který dokáže rozpoznat nutné charakteristiky sítnice a udělat závěr na základě svých zkušeností. Automatizace procesu vyžaduje nový nástroj, který dokáže pořizovat obraz nebo natáčet video a ukládat data pro pozdější automatizované zpracování. V dalších kapitolách jsou popsány podobné nástroje. [3]

1.2.2 Fundus kamera

Fundus kamera je elektronický fotoaparát pro focení sítnice, kterým se pořizují snímky o úhlovém záběru 45-135 stupňů. Odstraňuje výše zmíněný problém: data lze uložit a digitálně zpracovat později. Tím pádem vzniká prostor pro automatizaci a zrychlení celého procesu diagnostiky. Často jde o velmi sofistikovaný přístroj, který používá různé technologie pro osvětlení scény, nastavení kamery, eliminaci pohybových artefaktů při snímání. Některé fundus kamery používají filtry, a tak umožňují zobrazení krevního řečiště zvýrazněné barvivem (např. fluoresceinem).

Na obrázku 1.3 je příklad výstupu statické fundus kamery.



Obr. 1.3: Výstup statické fundus kamery

1.2.3 Experimentální video oftalmoskopů

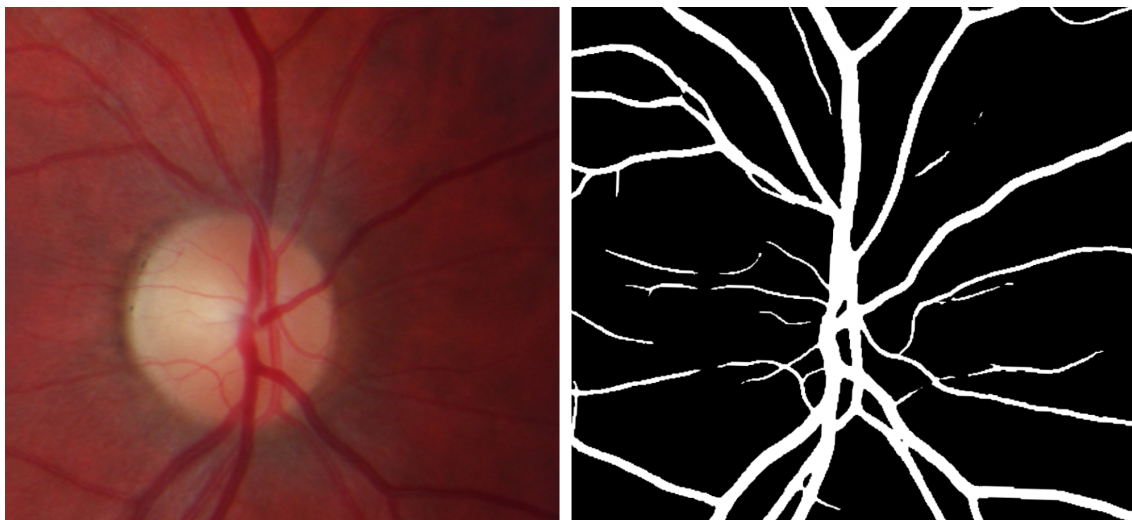
V literatuře [4] lze najít popis levného, snadno použitelného binokulárního nástroje pro pořízení videa sítnice obou očí současně. Parametry jako amplituda, tvar pulzu a časový posun mezi změnami útlumu lze vypočítat a porovnat mezi stranami oka. Odchylka od symetrie meziočí může být nejen časným příznakem začínajících očních onemocnění, jako je glaukom, ale také známkou patologických změn v krčních tepnách. Tato metoda tedy může zlepšit včasné odhalení patologických změn. Důležitou vlastností ve srovnání s klasickým monokulárním nástrojem je možnost kvantitativního hodnocení.

1.2.4 Jiné

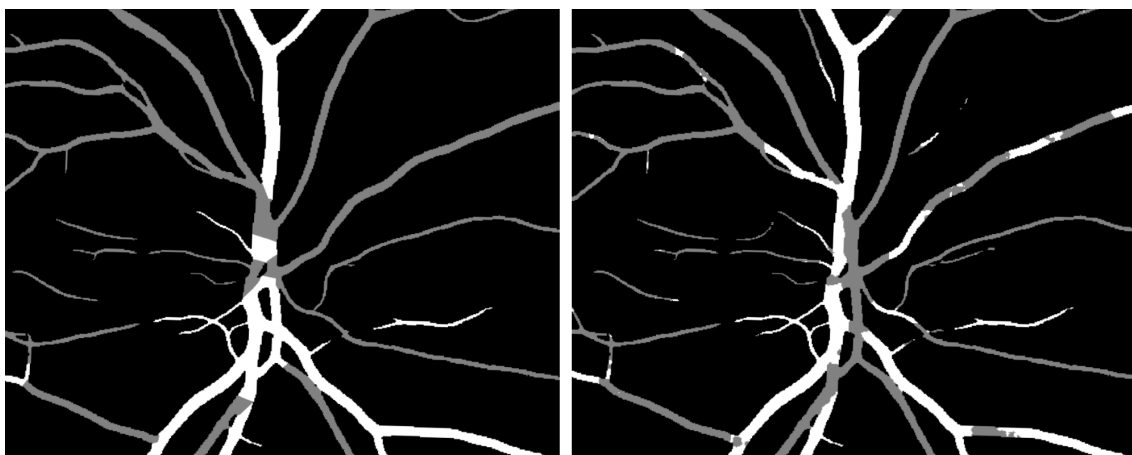
Další konkrétnější možné metody pro zkoumání očního pozadí: optický koherentní tomografie (neinvazivní metoda, využívá odrazu infračerveného světla), skenovací laserová oftalmoskopie (neinvazivní metoda, principem je fundus kamera s použitím laserového paprsku), Retinal Thickness Analyzer (také používá laserový paprsek, tentokrát ale pro zkoumání tloušťky sítnice), Heidelberg Retina Tomograph (též používá pro skenování laser, umožňuje zobrazení zrakového nervu a jeho okolí).

1.3 Data

Pro vytváření a testování jakýchkoliv postupů v této práci byla použita databáze snímků pořízených v rámci projektu VUT v Brně s názvem "Funkční zobrazování sítnice s dvěma vlnovými délkami a současnou akvizicí biosignálů pro hodnocení očního krevního oběhu". Databáze obsahuje nasnímané video sekvence pomocí modifikovaného video oftalmoskopu, EKG, fotopletysmografické signály PPG a nasycení krve kyslíkem SaO₂ u celkem 19 osob.



Obr. 1.4: Příklad obrazu zaznamenaného fundus kamerou (zleva) a výsledek segmentace cév (zprava)



Obr. 1.5: Dvě dostupné varianty výsledku klasifikace cév

Data jsou pořízené pouze u zdravých osob bez myotických vad a s aktuální hodnotou nitroočního tlaku nižší než 20 mmHg. Doplnkovým měřením je pořízení snímků standardní statickou nemydriatickou RGB fundus kamerou, kontrolní měření nitroočního tlaku tonometrem a měření krevního tlaku. Byla vyvinutá metoda pro segmentaci a klasifikaci významných struktur v nasnímaných video sekvencích sítnice, konkrétně: struktury cévního řečiště a optického disku. Výsledky těchto metod jsou též součástí databáze. Byl použit video oftalmoskop, který obsahuje zdroj pro světelnou stimulaci o stanovené vlnové délce (470, 525, 580, 595, 660 nm). Jedná se o délku snímání přibližně 30-40 sekund u jednoho oka. Pro řešení účelů této práce byly použity snímky s vlnovou délkou 595 nm, jelikož u této hodnoty vlnové délky jsou snímky každého z nasnímaných osob. Také bylo rozhodnuto vyřadit jeden záznam (v databázi je pod číslem 17) kvůli artefaktům ve videích všech vlnových délek.

Na obrázcích 1.4 a 1.5 je příklad segmentace a klasifikace cév jednoho z 19 zkoumaných subjektů. V případě klasifikace byli dostupné dvě varianty výsledků. Varianta z pravé strany se jeví jako přesnější.

2 Pulzace cévního řečiště na sítnici

Tato kapitola vysvětluje pojem pulzace cévního řečiště na sítnici, jaké existují typy pulzace, jakou informaci lze extrahovat z tohoto jevu a v jakých případech vyskytuje.

2.1 Původ pulzace na sítnici

Pulzace na sítnici, obecně v místě opuštění hlavičky zřetivého nervu, jsou předmětem zájmu oftalmologů. Spontánní žilní pulzace (SVP) lze pozorovat asi u 70 % zdravých jedinců, je dobře charakterizována a má značnou diagnostickou užitečnost při neinvazivním vyloučení zvýšeného intrakraniálního tlaku (ICP) – to znamená, že pokud je přítomen jev SVP, pak je zvýšený ICP velmi nepravděpodobný.

Arteriální pulzace je naproti tomu klinicky pozorována málokdy a je méně často uznávána jako užitečný příznak pro nespécializovaného lékaře. Viditelná pulzace retinální arterie vzniká z patologického stavu (na rozdíl od SVP, který je fyziologický), ve kterém nitrooční tlak (IOP) je vyšší, než diastolický retinální arteriální tlak. Což způsobí částečné nebo úplné zhroucení cévy během části srdečního cyklu. Poté následuje opětovné naplnění tepny, protože systolický arteriální tlak během srdeční systoly opět překročí IOP. Proto tento příznak naznačuje, že došlo ke zvýšení IOP natolik, že způsobilo významné poškození zřetivého nervu, a vyžaduje naléhavé vyšetření a agresivní léčbu. Stojí za zmínku, že klinicky významné zvýšení IOP nemusí vyvolat tuto pulzaci, a proto nepřítomnost pulzace není ukazatelem normálního IOP. Vzhledem k velmi odlišnému klinickému významu arteriální pulzace a žilní pulzace je důležité tyto dva typy pulzací odlišit.

Arteriální pulzace – probíhá v cévě, která je tenčí, světlejší, s větším světelným odrazem, ve srovnání s žilní pulzací se častěji kříží a vzniká nazálně. Je pravděpodobnější, že je pozorována pouze na symptomatické straně. Jde o patologický nález, který však nemusí být přítomen, i když je IOP významně zvýšený.

Žilní pulzace – probíhá v cévě, která je větší, tmavší a červenější, s menším světelným odrazem, který se ve srovnání s arteriální pulzací s větší pravděpodobností překříží a vznikne temporálně (ve směru spánku). Může být přítomna oboustranně nebo v postižených či nepostižených očích. Jde o fyziologický nález, který však u zdravých jedinců není vždy přítomen. [5]

2.2 Diagnosticky významné parametry pulzací

V této kapitole budou uvedeny parametry pulzací a také možné využití těchto parametrů v diagnostice nemocí.

2.2.1 Amplituda spontánní venózní pulzace

Je známo, že amplituda spontánních retinálních venózních pulzací (SRVP) je ovlivněna nitroočním IOP, retinálním venózním tlakem a ICP. Vztah SRVP u cév přilehlých k optickému disku a kvantifikace změny v amplitudě těchto pulzací během manipulace IOP u normálních subjektů byl prozkoumán v literatuře [6]. Studie zahrnovala 12 subjektů. IOP byla snížena použitím medikace a měřena každých 15 minut, po čemž následoval dynamický záznam SRVP. Střední amplituda SRVP byla stanovena v každém vzorku na stejném místě. Krevní tlak a srdeční frekvence byly sledovány nepřetržitě. Amplituda SRVP poklesla u všech subjektů se snížením IOP i když průměr cévy, krevní tlak a srdeční frekvence se oproti výchozí hodnotě významně nezměnily.

V jiném zdroji [7] též došli k závěru, že při zvýšení IOP se může objevit zvýšená amplituda pulzace. Amplituda kmitání žíly je úměrná amplitudě hnací síly a žilní kapacitě. Při zvýšení IOP nejspíš je zvýšená i žilní kapacita a případně zvýšená hnací síla pulzace. Avšak u chronického glaukomu může docházet k obstrukci venózního odtoku. Což brání zvýšení kapacity. Také zvýšení hnací síly může být potlačeno sníženým očním průtokem krve v průběhu této nemoci. V důsledku toho může být amplituda oscilace retinální žíly snížena.

Diagnosticky přínos výš zmíněných znalostí může spočívat v následujícím postupu: pokud subjektu bude změřená amplituda retinální SVP zároveň s měřením IOP (oba měření neinvazivní) vztah těchto dvou hodnot vůči sobě pomůže odhadnout vývoj nemocí (např. glaukom).

Pokles amplitudy SVP při glaukomu v některých zdrojích je nahrazen spíš úplným vymizením jakékoliv žilní retinální pulzace. O přítomnosti pulzace se uvažuje jako o binárním udání – buď je pulzace přítomná nebo není. Příklad [8]. Lze předpokládat, že při automatizaci procesu kvantifikace SVP se bude uvažovat spíš o poklesu amplitudy, jelikož automatický algoritmus může zachytit i nejmenší oscilace hodnot jasu na rozdíl od lidského oka.

Při zkoumání amplitudy SVP je důležité znát další parametry ji ovlivňující (nejen parametry, které jsou spojené s přítomností nemoci). Pomůže to vybrat správný způsob odečítání hodnot a zabrání zavádějícím výsledkům. Bylo potvrzeno, že amplituda žilní pulzace je nejvyšší v místech s vysokou žilní poddajností (větší průměry žil jsou spojeny s vyšší žilní pulzací). Dále byl pozorován silný vztah mezi amplitudou žilní pulzace a délkou žilního segmentu. [9]

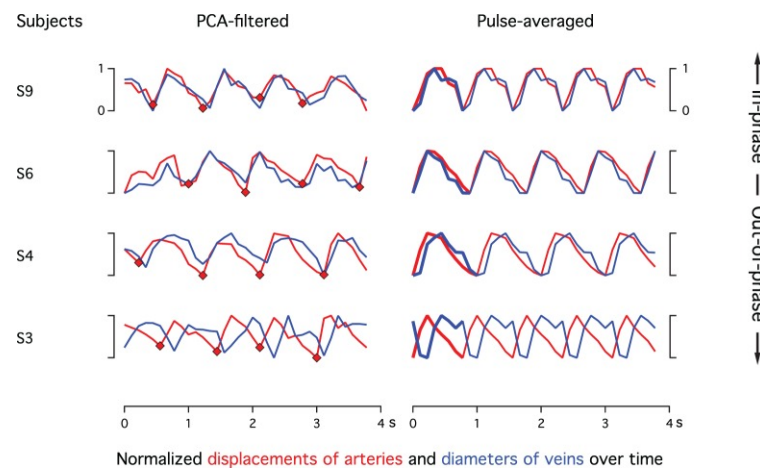
2.2.2 Amplituda arteriální pulzace

Vliv ICP na retinální arteriální systém je kontroverznějším tématem. Jsou zaznamenané případy, kdy zvýšený tlak v centrální retinální tepně byl nezávislý na systé-

movém krevním tlaku. Je pravděpodobné, že amplituda arteriální pulzace a obecně její přítomnost či absence lze vysvětlit pouze komplexními interakcemi mezi IOP, lokálními anatomickými faktory, retinální hemodynamikou, ICP, retrolaminárním tkáňovým tlakem a systémovým krevním tlakem.

Amplituda arteriálních pulzací bývá méně zjevná než spontánní venózní pulzace. Na její amplitudu může mít vliv více faktorů a stále je užitečné tento typ pulzací detekovat ve videu sítnice. Jedním z dalších možných parametrů může být vztah SVP a AP, pokud oba typy pulzace jsou detekovány ve videu, čemu bude věnována další podkapitola této práce.

2.2.3 Fázový posun mezi arteriální pulzací a spontánní venózní pulzací



Obr. 2.1: Signály ukazující jasně rozpoznatelné arteriální a venózní pulzace. Levý sloupec zobrazuje filtrované signály. Začátek systoly byl detekován automaticky, indikován červenými kosočtverci. Pravý sloupec ukazuje pulzně zprůměrované cykly arteriovenózního signálu založené na těchto referencích a opakující se pro další tři srdeční cykly. Všechny signály jsou normalizovány od špičky k špičce. Pulzně zprůměrované signály umožňují na první pohled odvodit temporální arteriovenózní vztah. Na základě toho jsou předměty seřazeny od fáze (nahore) po mimo fázi (dole). S6 a S9 vykazují těsně shodné arteriovenózní signály, S4 mírně zpožděný venózní signál a S3 signály s protifázovou fází. [10]

Ve studii [10] byli zaznamenány 5-secundové sekvence fundu pomocí laserového oftalmoskopu v blízké infračervené oblasti u 12 mladých zdravých subjektů. Obrazové sekvence byly společně registrovány, vyčištěny a filtrovány pomocí analýzy

hlavních komponentů, aby se odstranily nepulzující dynamické prvky. Časové průběhy arteriálního laterálního posunu a průměru v místech spontánní žilní pulzace byly získány z těchto obrazových sekvencí a porovnány. Jako arteriální laterální posun lze chápat i obecně arteriální pulzace, protože jde o pohyb v arteriích během srdečního cyklu, což v teorii jde zaznamenat stejným způsobem jak byla zaznamenána AP v této práci.

Výsledkem byl nález fázového posunu mezi SVP a AP křivkami u některých zdravých osob. Pouze čtyři subjekty vykazovaly arteriální i venózní pulzní křivky. U dvou ze čtyř byl pozorován fázový posun SVT a AP. Viz obrázek 2.1

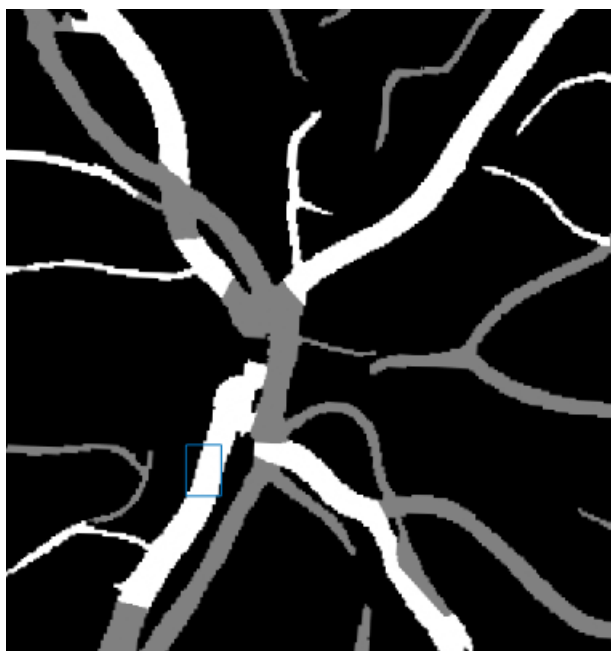3 Návrh metody pro klasifikaci různých typů pulzací

V této kapitole bude popsána metoda pro extrakci křivky AP a SVP z video sítnice. Je zmíněn jak postup vyžadující zásah uživatele tak i plně automatický postup. Dále bude ukázán výsledek a porovnán s výsledky, které lze najít v literatuře.

3.1 Použitá metoda

3.1.1 Varianta vyžadující uživatele

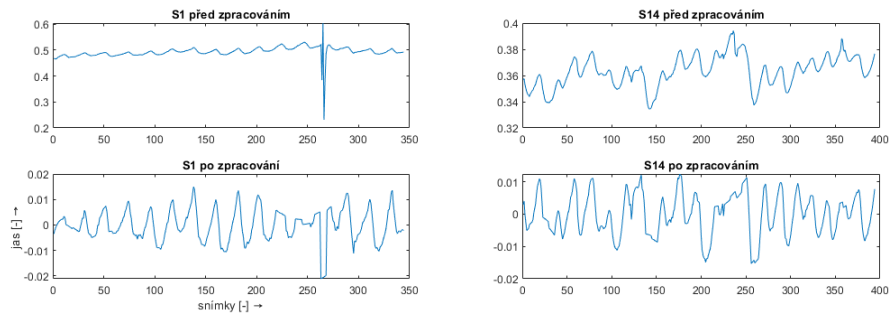
SVP může být charakterizována změnou šířky žíly v oblasti optického disku. Existuje velké množství metod, jak sledovat změnu šířky objektu v obraze (například detekce pohybu, detekce a sledování cévní stěny). Prvně byl použit nejjednodušší způsob, jak zaregistrovat lokální změnu objemu cévy. Tato metoda bude popsána dále.



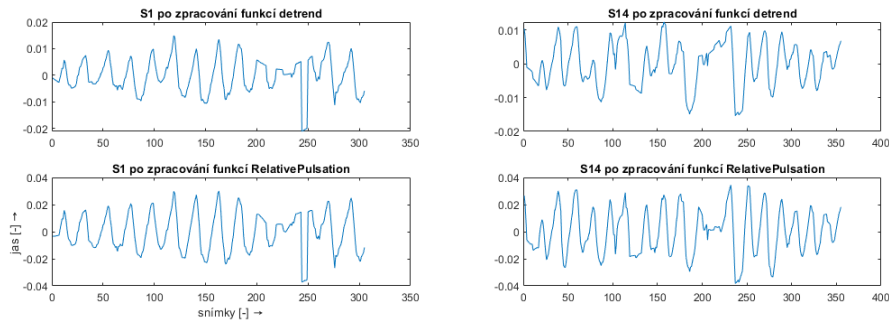
Obr. 3.1: Výsledek klasifikace cév s modře vyznačenou oblastí pro extrakci SVP křivky

Ze třech barevných kanálů byl vybrán zelený kanál pro další zpracování pouze v tomto kanálu. Právě zelený kanál poskytuje největší kontrast mezi cévami a pozadím sítnice. Ručně byla vyznačená obdélníková oblast v optickém disku, která obsahovala žílu a její okolí (viz obrázek 3.1). Hlavní myšlenka spočívala v tom, že v staticky

vybrané oblasti poměr cévy a pozadí se bude měnit úměrně jasů celé oblasti. U zkolabované cévy poměr bude menší než u cévy s dobrým průtokem. Poměr cévy a pozadí lze vyjádřit jako průměr jasů ve vybrané oblasti. Pak kolísání tohoto průměru počítaného z každého snímku lze vykreslit jako křivku – tuto křivku pak je potřeba zpracovat, jelikož bývá často zarušená. (viz obrázek 3.2 před zpracováním)



Obr. 3.2: Dvě křivky SVP před zpracováním (nahore) a po zpracování (dole)



Obr. 3.3: SVP křivky po zpracování funkcí *RelativePulsation* z [13], po odstranění trendu (nahore)

První typ rušení (na obrázku 3.2 je vidět na levé křivce S1) přítomný v některých videích je příliš vysoká nebo příliš nízká hodnota jasů v celém snímku. Často je přítomná u posledních snímků videa. Průměr oblasti zájmu v tomto snímku může být též mimořádně nízký nebo vysoký, a tak tvořil odlehlou hodnotu ve výsledné křivce. Pro hledání odlehlých hodnot byla použita metoda percentilů (konkrétně použité hranice jsou: 10 a 90). Odlehlé hodnoty byli nahrazené nejbližším sousedem. U všech dostupných videí táto hranice zaručila vyřazení přesvícených a tmavých snímků a zároveň neodstranila žádnou užitečnou hodnotu z křivky SVP.

Další rušení je slabé kolísání izoliny (na obrázku 3.2 je vidět na pravé křivce), někdy spíš vzrůstající nebo klesající trend jasů v celém videu. Může být způsoben

kamerou použitou pro snímání nebo i zdrojem osvětlení scény. Pro odstranění tohoto typu rušení bylo použité odstranění polynomiálního trendu vyšších řádů (např. řádu 10). Místo jednoduchého odstranění trendu také může být použita metoda popsána v literatuře [13].

Na obrázku 3.2 jsou SVP křivky zpracované nahrazením odlehlých hodnot a odstraněním polynomiálního trendu. Odlehlé hodnoty už nejsou v signálu přítomné. U křivky S14 kolísání stále lze pozorovat, ale je méně zastoupené. Na obrázku 3.3 dole jsou SVP křivky zpracované funkcí *RelativePulsation* z [13], lze je tedy porovnat s první metodou - odstranění trendu (nahore). Dolní křivky se jeví jako více periodické.



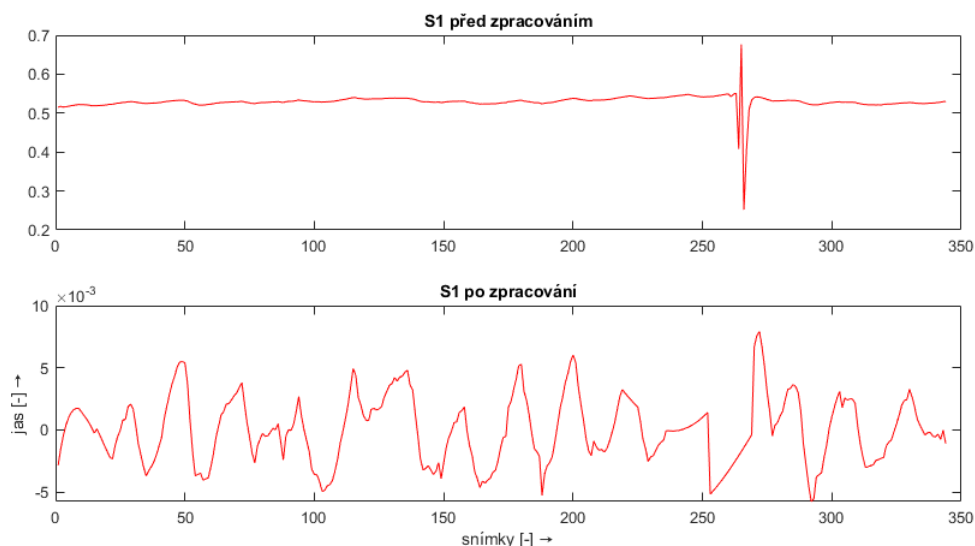
Obr. 3.4: Oblast optického disku, která byla reálně použita pro extrahování křivky AP

Pro extrahování křivky arteriální pulzace nestačí vybrat oblast artérie společně s jejím okolím a zaznamenat změnu jasu, jak se to dělalo v případě SVP. Konkrétní úseky velkých tepen jsou málo pohyblivé. Při pozorování videa lze zaznamenat celkovou změnu jasu v oblasti optického disku, která je způsobená právě pohybem menších tepen za sítnici. Tyto menší tepny sice nejsou na sítnici přímo a nelze je detekovat a zkoumat, ale existuje možnost vyznačit oblast optického disku a sledovat změnu jasu mimo všechny velké cévy (žíly i tepny).

Každá křivka AP také byla zpracována vymazáváním odlehlých hodnot a odstraněním polynomiálního trendu (pak i funkcí *RelativePulsation*). Výsledky před a

po zpracování jsou vykreslené na obrázku 3.5.

Extrahování pulzační křivky tímto způsobem není plně automatická. Uživatel musí vyznačit oblast optického disku pro extrakci AP, stejně jako měl označit oblast okolí žíly pro SVP. Reálně by tedy oblast, ze které jsou níž přestavené křivky pochází, je vyznačená na obrázku 3.4. Další kapitola se věnuje způsobu, jak odstranit uživatele z procesu extrahování křivek AP a SVT, teda automatizací procesu.



Obr. 3.5: Příklad křivky AP před zpracováním (nahore) a po zpracování (dole)

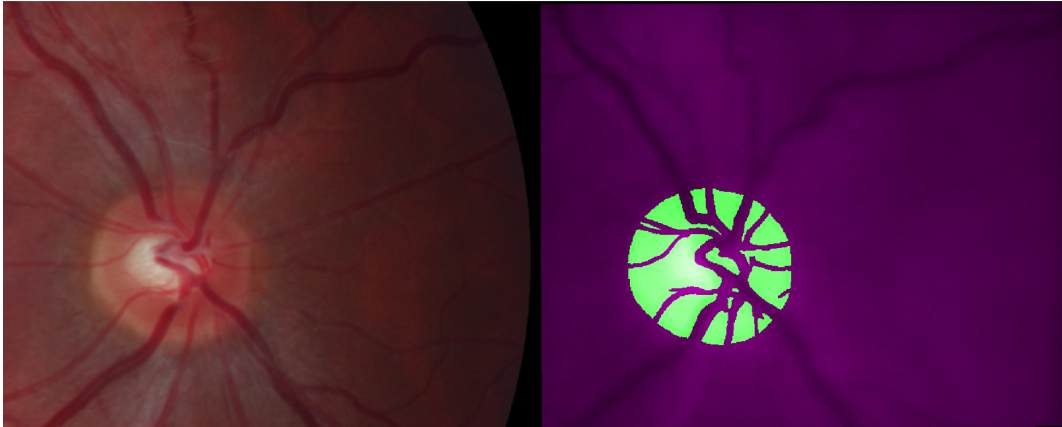
3.1.2 Automatizace metody

Pro automatizaci procesu byla použita klasifikace optického disku, dostupná v databázi. V případě AP jde o jednoduchou indexaci: prvně oblasti optického disku a následně pozadí velkých žil a tepen. Příklad oblasti pro AP je na obrázku 3.6.


U SVP metoda je poněkud složitější, protože ručně vyznačená oblast je vybrána subjektivně. Avšak algoritmus se řídit logickým postupem, který by byl aplikovatelný pro každé oko. Zvolený postup pro nalezení oblasti pro extrahování SVP byl následující: skeletonizace žil, hledání uzlů v místech větvení nebo křížení žil, rozdělení žil na úseky, nalezení nejvhodnějšího úseku a výběr pozice na tomto úseku.

Žíly v okolí optického disku lze najít na obrázku 3.7. Nalezené uzly pak na obrázku 3.8.

Pro rozdělení žil na úseky byli použité dříve zmíněné uzly: každý úsek začínal nebo končil buď na okraji optického disku nebo na místě uzlu. Pro představu jak vypadají jednotlivé úseky na obrázku 3.9 zprava je mapa úseků, kde jednotlivé úseky jsou zvýrazněné různými barvami. Zleva pak je fuze žil a snímku ze stejného videa.




Obr. 3.6: Obráz sítnice (zleva) a ilustrace s zeleně vyznačenou oblastí optického disku, ze které je automaticky extrahována křivka AP (zprava)



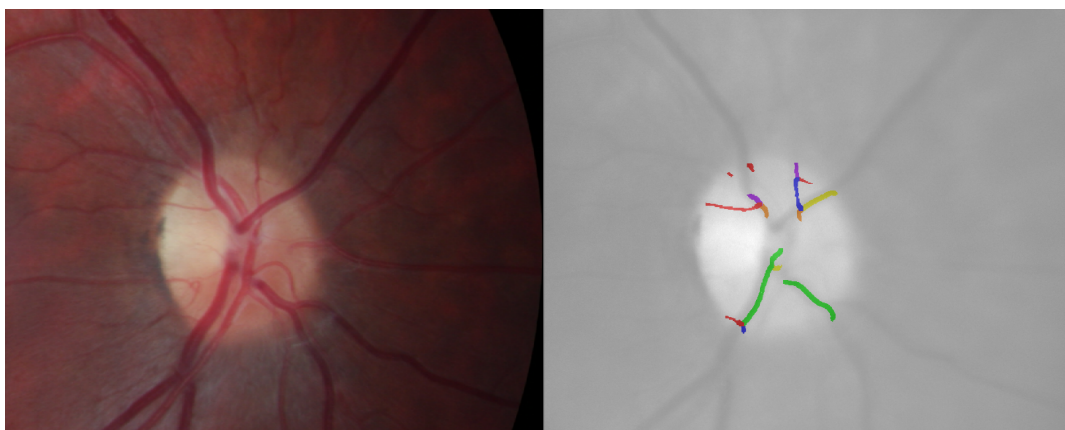
Obr. 3.7: Ilustrace žil v okolí optického disku (žily jsou vyznačené zeleně)

Tady začíná hrát roli i klasifikace cév. Když klasifikace byla hodně přerušovaná nebo provedená špatně, odrazí se to na tvaru a umístění úseků, ze kterého pak bude pocházet křivka AP nebo SVP.

Volba nejvhodnějšího úseku byla odvozená z pozorování videa. Široké žily tepají




Obr. 3.8: Ilustrace žil v okolí optického disku (zeleně) a uzly těchto žil (červené křížky)



Obr. 3.9: Obraz sítnice (zleva) a ilustrace s barevně vyznačenými úseky žil (zprava). Barvy některých úseků se opakují

víc, na delším úseku žily také lze pozorovat tepání a je menší pravděpodobnost vybrat oblast, kde se nachází jiná žila. Bylo vyzkoušeno použít nejdelší úsek, úsek s největším počtem pixelů, úsek, kde je tloušťka cévy je největší. Zde se vyplatí

použit kombinací těchto kritérií nikoliv jednotlivé, protože tloušťka cévy může být stejná jak ve vhodném, tak i v nevhodném úseku, nejdelší úsek může být zároveň příliš světlý atd. Místo pro odečítání křivky je jednoduše prostřední část úseku. Příklad takového místa, které bylo zvolené na základě tloušťky cévy a její délce je na obrázku 3.10. Dále na obrázku 3.11 je oblast na vybraném místě, ze které bude odečtena hodnota jasů. V minulé kapitole tato oblast byla obdélníková, teď je ve tvaru cévy a lehce přesahuje její okraje aby zasahovala i do pozadí cévy.

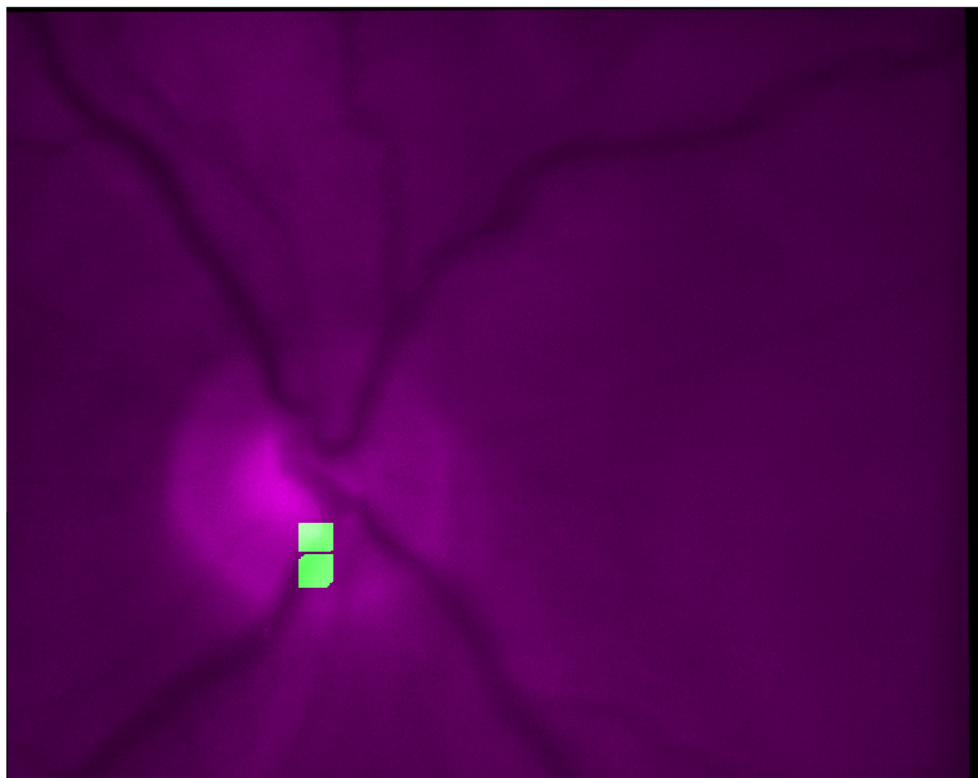


Obr. 3.10: Ilustrace: Zvolený úsek (zeleně) a orientační poloha, kde se bude nacházet oblast pro odečtení jasů (červený křížek)

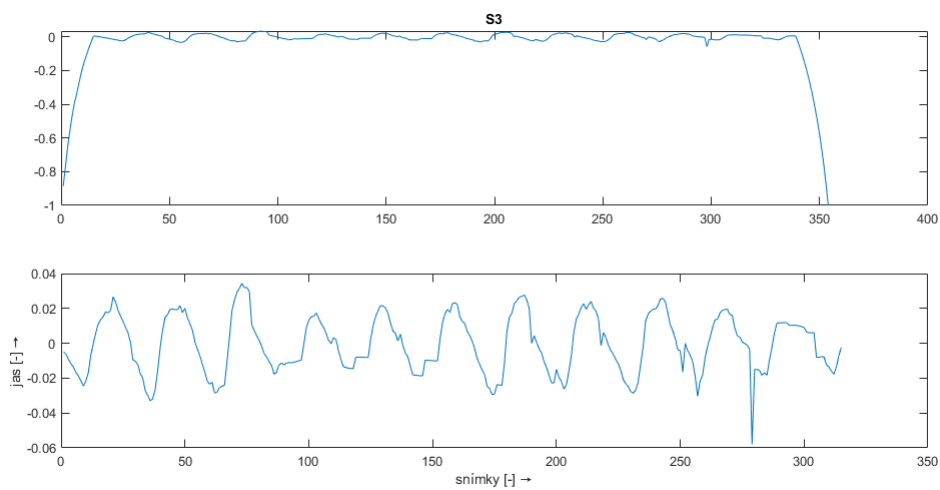
Příklad křivky odečtený z tohoto místa je pak na obrázku 3.12. Nahoře je křivka v celém rozsahu, dole je stejná křivka, ale zobrazená od 20. vzorku až po vzorek 324. (odpovídá 20. vzorek od konce signálu). V tomto rozmezí nejsou patrné artefakty na začátku a na konci signálu způsobené funkcí, která odstraňuje trend.

3.2 Programové řešení klasifikace různých typů pulzací

Programové řešení popsané v této podkapitole bylo provedeno v programu MATLAB (verze R2021b).



Obr. 3.11: Ilustrace oblasti ze které bude odečtena hodnota jasu (zeleně)



Obr. 3.12: Křivka SVP v celém rozsahu (nahore) a křivka od 20. vzorku až po vzorek 324. (dole). Křivka je zpracovaná funkcí *RelativePulsation*

Program obsahuje následující funkce: *START*, *fce __jednotlive __cevy*, *fce __tloustka*, *RelativePulsation*, *indexace*, *START __rucne*. Funkce *START* provádí automatické extrahování jak AP tak i SVP. *START __rucne* je funkce, která vyžaduje zásah uživatele a má stejný účel jako *START*.

Hlavní funkce s názvem *START* má výstupní proměnnou *Krivka __pulzace* a vstupní proměnné: *video*, *obr__segmentace__cev*, *segmentace __optic __d*, *obr__klass __cev*, a *typ*. Poslední proměnná *typ* může se rovnat buď 1 – v tomto případě bude extrahovaná křivka SVP, nebo se rovnat 2 – pak bude extrahovaná křivka AP.

Vstup *video* musí obsahovat objekt pro čtení video souborů. Dále do proměnné *vidframes* z tohoto objektu budou přečtené a uloženy jednotlivé snímky z videa.

Pokud na vstupu je typ 1 (SVP) je indexací uložena maska, kde jsou 1 na pixelech ve videu obsahující žily v okolí optického disku. Dále s touto maskou jsou provedené morfologické operace: skeletonizace, hledání uzlů (branchpoints). V obrazu se skeletem jsou odstraněny pixely obsahující uzly. Tím se oddělí jednotlivé úseky. Pomocí funkce *regionprops* je vytvořen seznam těchto úseků. Ve for cyklu se prochází každý jednotlivý úsek a do obrázku stejné velikosti jako snímek videa (do proměnné *obsh*) se postupně ukládá tento úsek, ale roztažený funkcí *imdilate*. Hodnota v tomto místě je rovná pořadovému číslu tohoto úseku. V případě překryvu dvou různých úseků je uložen poslední v pořadí. Tím je zajištěno, aby úseky navazovali na sebe. Pro provedení popsaného postupu ve for cyklu je použita vlastní funkce *fce __jednotlive __cevy*, která jednoduše vytváří obraz pro indexaci jednotlivých úseků ze seznamu jejich pixelů. Vstupem do této funkce je kromě seznamu samotného (proměnná *stats*) je velikost snímku videa *sz* a pořadové číslo požadovaného úseku (*n*).

Dále pomocí vlastní funkce *fce __tloustka* je vytvořen obrázek, kde jsou jednotlivé úseky cév vykreslené s hodnotou rovnou šířce tohoto úseku v pixelech, ostatní pixely jsou rovné 0. Funkce má na vstupu proměnnou *obsh* která je právě výstupem výše popsaného for cyklu. Metoda pro zjištění tloušťky je založená na postupné dilataci skeletonu jednotlivých úseků: dokud nebude odpovídat šířce tohoto úseku na segmentovaném obrázku. Hodnota pro dilataci se zapíše a uloží se ve všech pixelech v tomto úseku. Výstupem je tento obraz s hodnotami tloušťky žil. Dále se nechají žily s maximální tloušťkou (ve většině případu je jich víc). Vybere se nejdelší z těchto úseků (myslí se tím maximální počet pixelu v skeletu).

Pokud úsek je delší než 30 pixelů – použije se prostředních 20 pixelů ze skeletu a z toho se dilatací vytvoří maska ve tvaru cévy, která zasahuje i do okolí žily. Proměnná této masky je uložena jako *D*.

Ve for cyklu se bude procházet proměnná *vidframes* a pro každý snímek videa se bude indexovat buď oblast optického disku pro AP anebo oblast kolem žily pro SVP. Indexovaná část snímku se zprůměruje a bude uložena do vektoru *krivka*.

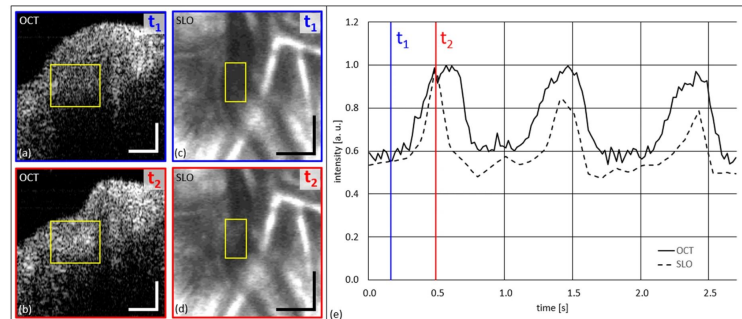
Pomocí funkce *filloutliers* budou smazané odlehlé hodnoty. Výsledek bez od-

lehlých hodnot bude uložen do proměnné *krivka_bez_out*. Dále se pomocí funkce *RelativePulsation* z této proměnné odstraní trend. Výsledek je uložen do proměnné *Krivka_pulzace*, která je výstupem celé funkce *START*.

3.3 Porovnání s jinými metodami

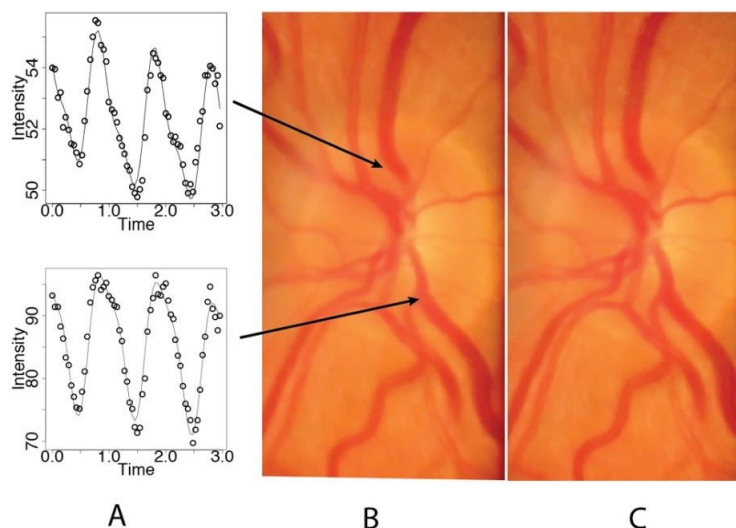
Pro porovnání byli vybrány dva [11] [12] články, ve kterých se zkoumala křivka SVP. První článek popisuje metodu, při které byla použita optická koherentní tomografie. Pomocí této zobrazovací metody byly pořízeny snímky průřezů cév na sítnici. Dále expertem byla označena hranice cévy a byla vykreslena změna šířky cévy během srdečního cyklu. Výsledek je na obrázku 3.13.

V druhém článku pomocí videonahrávek sítnice měřili kolísavou absorpci světla hemoglobinem v průběhu srdečního cyklu. Pulzační amplituda byla vypočtena ze všech oblastí video snímků sítnice v rastrovém vzoru. Segmentované obrazy sítnice byly vytvořeny objektivním výběrem oblastí s amplitudami nad vybranou prahovou hodnotou. Výsledkem je taky SVP křivka, která je zobrazená na obrázku 3.14. V obou případech nahrávky byli pořízené u zdravých osob, stejně jako v případě dat, použitých v této práci. V první práci se jednalo pouze o zkoumání spontánní venózní pulzace. V druhé bylo uznáno, že metoda neumožňuje spolehlivě změřit arteriální pulzaci, spíš lze použít pro zkoumání SVP.



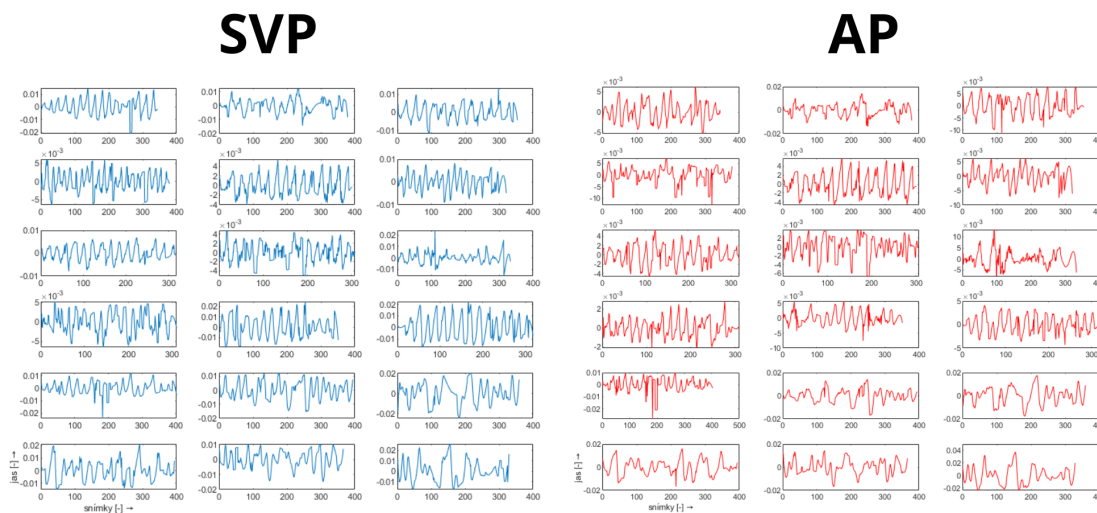
Obr. 3.13: SVP křivka (zprava) a snímky s vyznačenou oblastí, kde bylo pozorované kolísání šířky cévy (zleva). Jako OCT je označena křivka pořízená metodou optické koherentní tomografie a jako SLO také metodou skenovací laserové oftalmoskopie pro porovnání výsledků [11]

Výsledky v literatuře zobrazují jen několik srdečních cyklů, avšak i 3-5 cyklů může stačit pro další analýzu pulzaci. Například lze porovnat tvar pulzu mezi sebou, amplitudu, fázový posun několika křivek. Jako výstup metody s ručně označenou oblastí na obrázku 3.15 lze pozorovat všechny extrahované SVP křivky. AP křivky



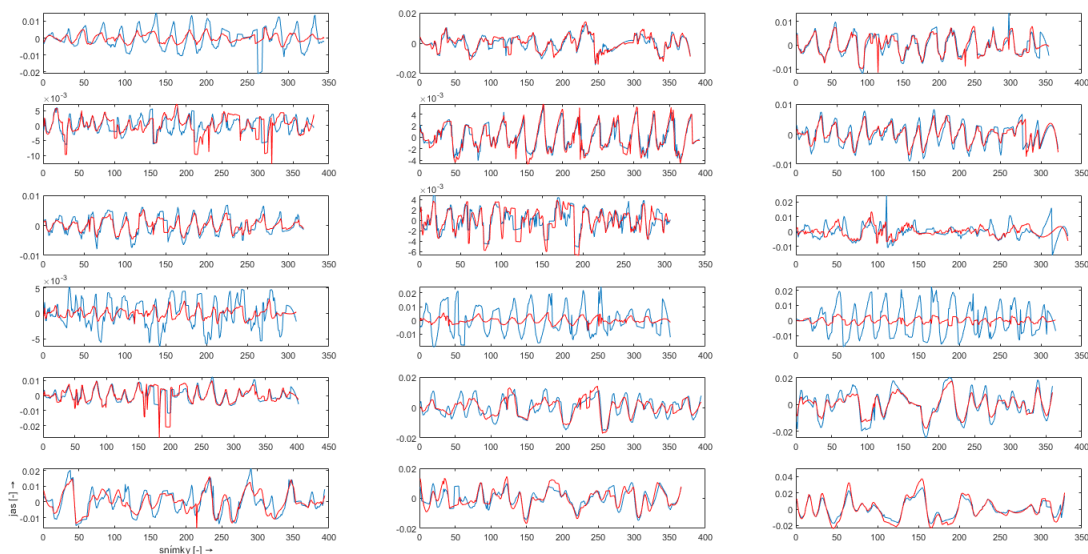
Obr. 3.14: Diagram zobrazující 2 křivky z různých oblastí optického disku (A) video snímky pořízenými během diastoly (B) a systoly (C) [12]

na obrázku 3.16. Je vidět, že v případě SVP typický tvar signálu lze rozeznat skoro u každého měření. Přítomné rušení neumožňuje použití celého záznamu k případné analýze. Ruční metoda nenavazuje na detekci cév, proto některé křivky na tomto obrázku jsou méně zarušené než křivky zvedené dále pro automatickou metodu.

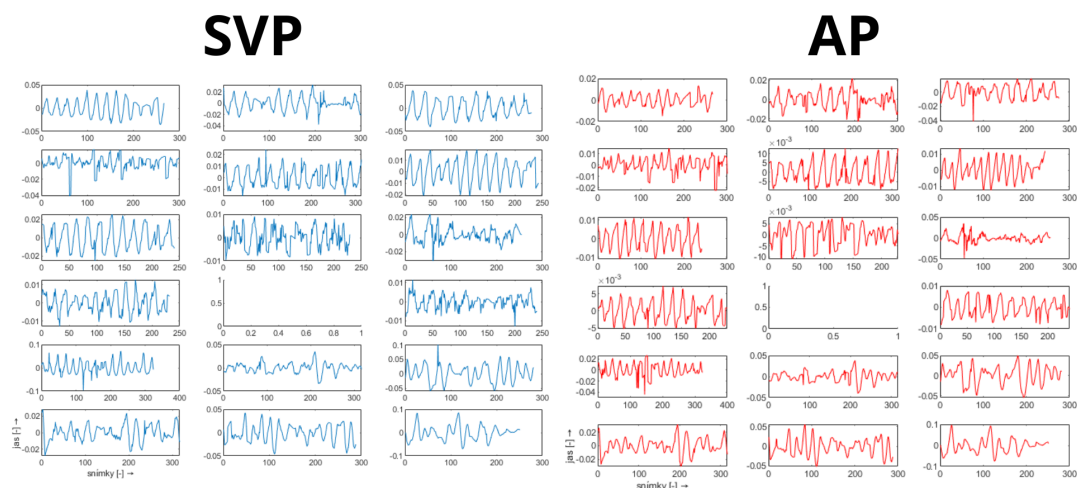


Obr. 3.15: Křivka SVP (modře) a AP (červeně) po zpracování pro všechny subjekty (ručně zvolená oblast)

Na obrázku 3.17 a 3.18 jsou zobrazené výsledky automatické metody po použití funkce *RelativePulsation*.



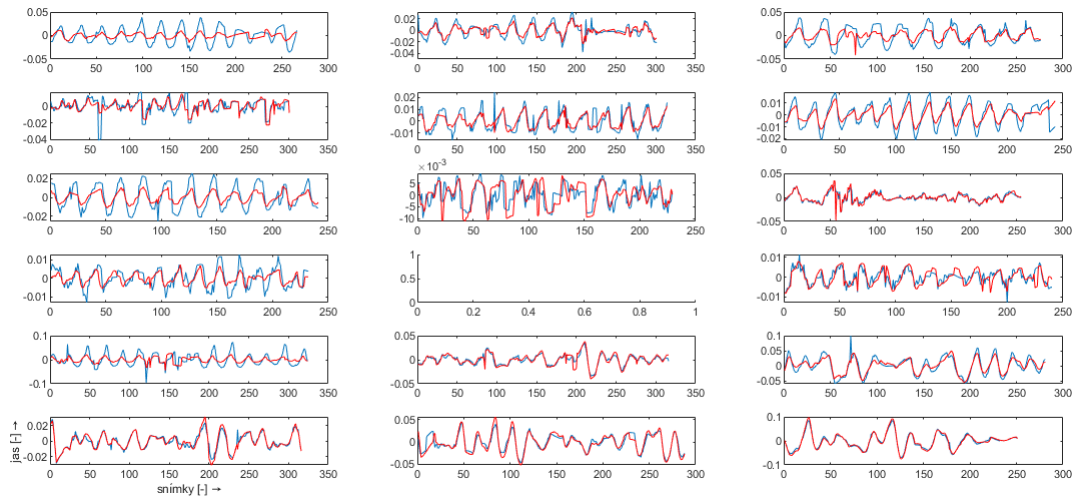
Obr. 3.16: Křivka SVP (modře) a AP (červeně) po zpracování pro všechny subjekty v stejném okně (ručně zvolená oblast)



Obr. 3.17: Křivka SVP a AP po zpracování pro všechny subjekty kromě 11. (s automaticky zvolenou oblast)

Jak se dále očekávat, SVP křivky mají buď vyšší amplitudu nebo stejnou jako AP. Celkově SVP křivky jsou také méně zarušené. Může se to vysvětlit tím, že oblast, ze které pochází SVP je menší, a proto obsahuje méně pohyblivých objektů (cév), které můžou zkreslit výsledek. V případě, když je amplituda příliš nízká a signál nemá typický tvar, lze považovat AP nebo SVP za nepřítomnou. Přítomnost pulzace tepen je často označována za patologický jev a je spojená s nemocí. Žilní pulzace taky

nemusí být přítomna u každého zkoumaného oka a ne v každém případě. Subjekty, kterým bylo provedeno měření jsou zdravé a nemají zvýšený nitrooční tlak.



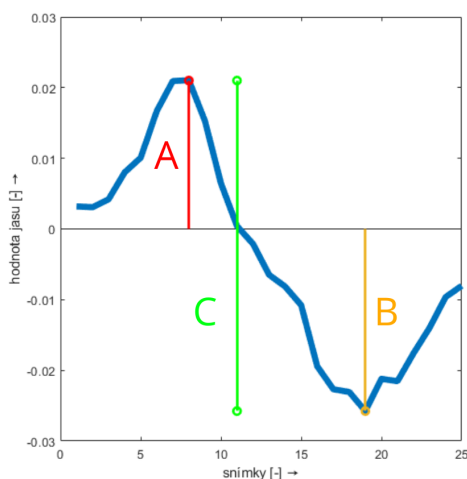
Obr. 3.18: Křivka SVP (modře) a AP (červeně) po zpracování pro všechny subjekty (s automaticky zvolenou oblast)

4 Návrh metody pro analýzu pulzací

Tato kapitola popisuje způsob získání parametrů z dříve získané křivky AP a SVP. Dále bude zmíněné možné využití v oblasti diagnostiky glaukomu.

4.1 Použitá metoda

Základním parametrem pro křivky AP a SVP je amplituda. Za amplitudu lze považovat součet výšky pozitivního a negativního zákmitu jako je to ukázáno na obrázku 4.1. Negativním zákmitem zde a dále bude pojmenován lokální minimum, jelikož jeho hodnota je vždy pod nulou kvůli způsobu zarovnání signálu. Stejně tak pozitivním zákmitem je pojmenován lokální maximum.



Obr. 4.1: Jeden srdeční cyklus, kde je vyznačen: A. Pozitivní zákmit, B. negativní zákmit, C. amplituda signálu

Přesto že v předcházející kapitole jsou popsány kroky pro minimalizaci odlehlých hodnot a kmitání nulové izolinie, křivka pulzace často je aspoň částečně nebo úplně zarušená. Proto u většiny křivek existuje jen úsek, na kterém lze odečíst pozitivní i negativní zákmit a tím pádem jde odečíst i amplitudu. Základem metody je hledání maxim.

Pro úspěšnější detekci maxim je signál vyhlazen nalezením takzvané Slope Sum Function (SSF). Účelem SSF je zvýšit sestupný sklon pulzu a potlačit zbytek. Program počítá průměr hodnot v zvoleném okně. Pak posouvá okno o 1 vzorek dál a odečítá původní průměr od průměru posunutého úseku. Nakonec se vynulují hodnoty pod nulou, protože reprezentují sestup funkce, který v případě hledání maxim

není potřeba. Tato funkce, mimo jiné, může být použita pro zpracování EKG (elektrokardiogram) a PPG (fotopletysmogram) signálů.

Dále v okolí maxim SSF byl hledán maximum v originální křivce pulzace. Lze použít i maximum samotné SSF, avšak někdy tyto dvě hodnoty nejsou totožné. SSF je průměr okolních hodnot, proto větší zastoupení rušení může posunout maximum o několik vzorků. V tomto kroku už může být dosaženo konečného výsledku. Tak je to např. u subjektu číslo 6. Pro křivku, kde je část zákmitů zarušená a část jde použít pro hledání amplitudy, existuje několik typů falešně negativních detekcí maxim. Některé mají vysokou frekvenci a mění tvar zákmitů úplně. Jiné zachovávají tvar stejný, ale zmenšuje jeho amplitudu několikanásobně. Oba problémy jde vyřešit použitím prahování.

Jako vhodný práh byla zvolena hodnota 30 procent od maximální hodnoty v křivce pulzace. Odlehlé hodnoty jsou odstraněné ze signálu v předcházejících krocích, takže nehrozí že tento maximum bude nereprezentativní pro celý signál. Všechno, co je pod prahem nemůže být považováno za lokální maximum. Tím se odstraní jak rušení s vysokou frekvencí, tak i kmity s příliš nízkou hodnotou amplitudy.

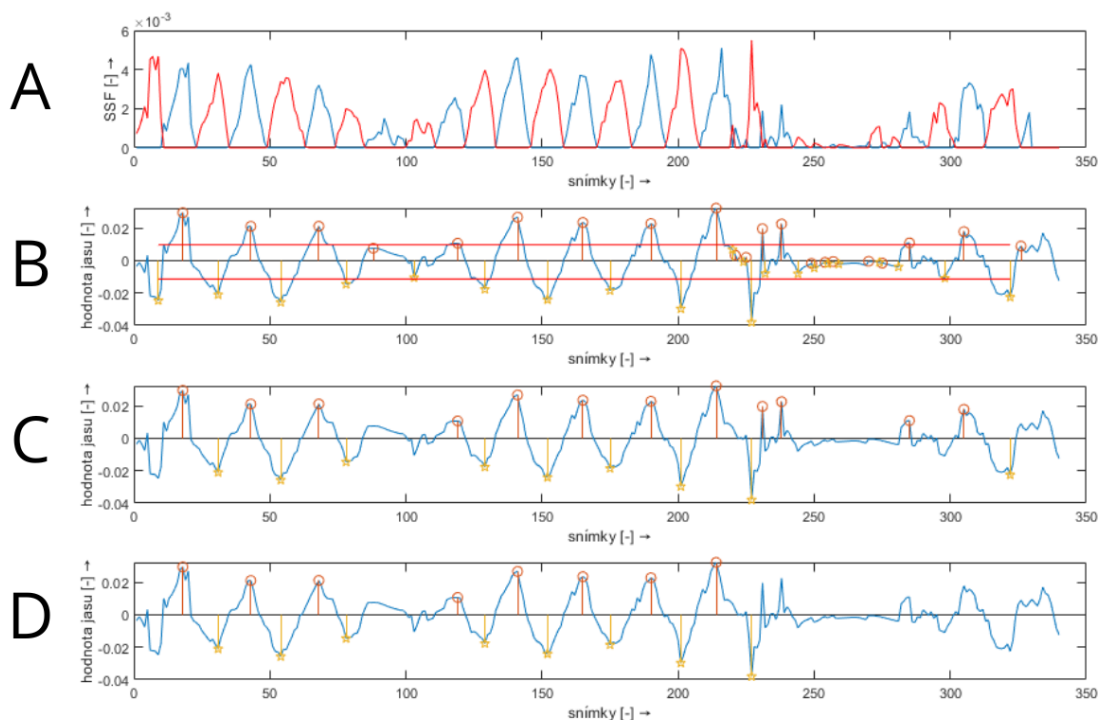
Lokální minima jsou hledána stejným způsobem, ale z obráceného signálu křivky pulzace. Jak už bylo zmíněné výš, amplituda je součtem výšky pozitivního a negativního kmitu, proto byli použité jen ty maxima, pro které existuje odpovídající minimum. Příklady každého kroku pro subjekt 2 a 6 je na obrázku 4.2 a 4.3).

Kromě amplitudy AP a SVP křivek výše byl zmíněn fázový posun AP vůči SVP. Jak je to vidět na obrázcích s výsledky, u žádného subjektu není tento posun zaznamenán. Funkce na zjištění amplitudy poskytuje pozice maxim a minim. Kdyby posun byl přítomen, tuto skutečnost lze snadně ověřit porovnáním těchto pozic u AP a SVP křivek.

4.2 Programové řešení

Program obsahuje následující funkce: *fce_amp*, *fce_SSFnew* a *fce_peaks*. Hlavní funkce *fce_amp* provádí extrahování amplitudy křivky pulzace. Pro funkčnost vyžaduje obě pomocné funkce: *fce_SSFnew* a *fce_peaks*.

fce_amp má vstupní proměnnou *Krivka_pulzace* a výstupní proměnné: *vec_amp*, *vec_MAX*, *vec_MIN*. Vstup *Krivka_pulzace* musí obsahovat 1 signál libovolné délky. Dále do proměnné *SSF* budou postupně ve for cyklu ukládané hodnoty výše zmíněné SSF. Průměruje se úsek signálu v okně 10 vzorků (snímků) neboli zhruba 0.38 sekund. U zkoumaných osob srdeční akce byla relativně pomalá a žádná z osob neměla tachykardii (hodnoty tepové frekvence nad 100 tepů za minutu). V případě zkoumání pacientů s větší variabilitou tepové frekvence bude potřeba upravit okno

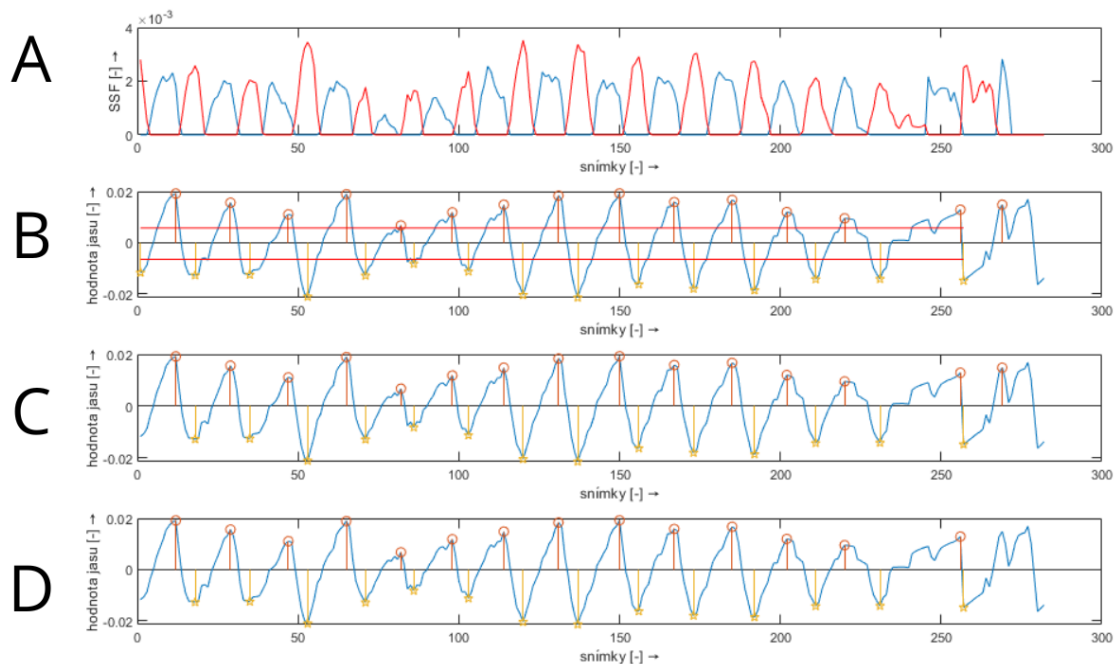


Obr. 4.2: Jednotlivé kroky v hledání extrémů pro subjekt číslo 2. A: červeně jsou vyznačená SSF pro minima, modře SSF pro maxima; B: maxima a minima před aplikováním prahování (práh je vyznačen červenou čarou); C: výsledek prahování; D: konečná varianta maxim a minim (první musí být maximum, délka obou musí být stejná)

tak, aby nepřesahovalo šířku jednoho srdečního cyklu. Cílem je vyhladit signál, ale zároveň nesmazat jednotlivé zákmity křivky pulzace.

Dále hodnoty pod nulou jsou vymazané. Proměnná SSF obsahuje vzestupnou část signálu a bude použita pro hledání lokálních maxim. Současně do proměnné $SSFzer$ je uložena sestupní část (pro hledání minim) a hodnoty nad nulou jsou vymazané.

Poté na signál v proměnné SSF a na obrácený signál z proměnné $SSFzer$ je použita stejná funkce fce_peaks . Vstup je jen jeden. Výstupem je pozice těchto nenulových úseků (proměnná formátu U_vel) a hodnota SSF na této pozici (proměnná formátu U). Ve while cyklu je vyhledán první úsek kde SSF není nulový (předpoklad je, že tento úsek je okolím 1 lokálního maxima). Tento úsek je uložen do buňky. Pak se hledá další úsek a stejně se ukládá do další buňky v proměnné U_vel . Takovým způsobem je prohledán celý signál. Úseky pro hledání maxim jsou uloženy do proměnné U_vel a úseky pro hledání minim do U_vel2 .



Obr. 4.3: Jednotlivé kroky v hledání extrémů pro subjekt číslo 6. A: červeně jsou vyznačená SSF pro minima, modře SSF pro maxima; B: maxima a minima před aplikováním prahování (práh je vyznačen červenou čarou); C: výsledek prahování; D: konečná varianta maxim a minim (první musí být maximum, délka obou musí být stejná)

Hned poté je použita funkce fce_SSFnew , která kromě U_vel má na vstupu křivku pulzace a SSF. Výstupem z této funkce budou pozice maxim křivky pulzace (proměnná SSF_new) a hodnoty na těchto pozicích (proměnná $YSSF_new$). Tato funkce jednoduše prochází jednotlivé úseky z proměnné U_vel ve for cyklu a v původním signálu křivky (tentokrát ne v SSF) hledá maximální hodnotu a ukládá tuto hodnotu i její pozici. Pomocí fce_SSFnew jsou nalezené jak maxima tak i minima. V případě minim na vstup je vložen obrácený signál $SSFzer$ a obrácená křivka pulzace. Pak po získávání hodnot je potřeba výsledek taky obrátit.

V hlavní funkci dále je provedeno prahování. Všechny hodnoty pod 30% od maximální hodnoty v celém signálu jsou smazané z maxim. Obdobně hodnoty nad 30% od nejmenšího bodu celé křivky jsou vymazané z minim. Je zajištěné podmínkou `if`, aby první detekovaný extrém byl vždy maximum. Pokud to tam není, první minimum z $YSSF_new2$) je smazán.

Poslední for cyklus v hlavní funkci prochází maxima a ověřuje jestli mezi každým maximem je minimum. Pokud mezi dvěma maximy není žádný minimum, první maximum bude smazán. Pokud jich je víc, použije se nejbližší minimum a jakýkoliv

další se smaže. Tím se zajišťuje aby každému maximu odpovídal jen 1 minimum. Na konci for cyklu budou 2 proměnné stejné délky: vec_MAX , vec_MIN . Do proměnné vec_amp je uložen součet absolutní hodnoty jednotlivých maxim a minim. Odpovídá to výšce jednotlivých zákmitů (jak je to na obrázku 4.1 C).

4.3 Možné využití v oblasti diagnostiky

4.3.1 Glaukom

Komorový mok (humor aquosus), který vyplňuje obě oční komory, je čirá tekutina produkovaná výběžky řasnatého tělesa difuzí a aktivním transportem z krevní plazmy. Komorový mok ze zadní komory proniká přes pupilu do přední komory a je odváděn do Schlemmova kanálku (sinus venosus) oční koule. Sinus venosus sclerae je jemná žíla, která je vnější stranou podepřena sklérou na vnitřní straně sousedící s komorovým úhlem. Je kryta trabekulární trámčinou, kterou prostupuje nitrooční tekutina. Ze Schlemmova kanálku je nitrooční mok odváděn vodními žilami (venulae aquosae) do episklerálních žil. V těchto drobných žilkách lze někdy u živého člověka pozorovat náplň komorovým mokem. Komorový mok odpovídá tkáňovému moku a slouží k zajištění metabolických funkcí předního segmentu oka a k regulaci nitroočního tlaku. Při poruše odtoku komorového moku do žilního systému se zvyšuje nitrooční tlak. Tento stav je označován jako zelený zákal (glaukom). [1]

V literatuře existují diametrálně odlišné zprávy o účinku glaukomu na pulzací retinálních žil. V článku [7] tyto rozdíly jsou vysvětlené různými skupiny pacientů v studiích. U pacientů s jednoduchou nitrooční hypertenzí, jako u subjektů s uměle zvýšeným nitroočním tlakem, je pozorována zvýšená amplituda SVP. Zcela odlišná je situace u pacientů s glaukomem s otevřeným úhlem. U těchto jedinců dochází k dalším fyziologickým změnám, které působí proti zvýšení žilní kapacity a zvýšení hnací síly způsobené jednoduchou nitrooční hypertenzí. Například mnoho pacientů s chronickým glaukomem vyvinout obstrukci venózního odtoku z oka. Kvůli obstrukci venózního odtoku a snížení očního průtok krve amplituda pulzací retinální žíly nejen se nemusí zvýšit, ale ve skutečnosti se může snížit.

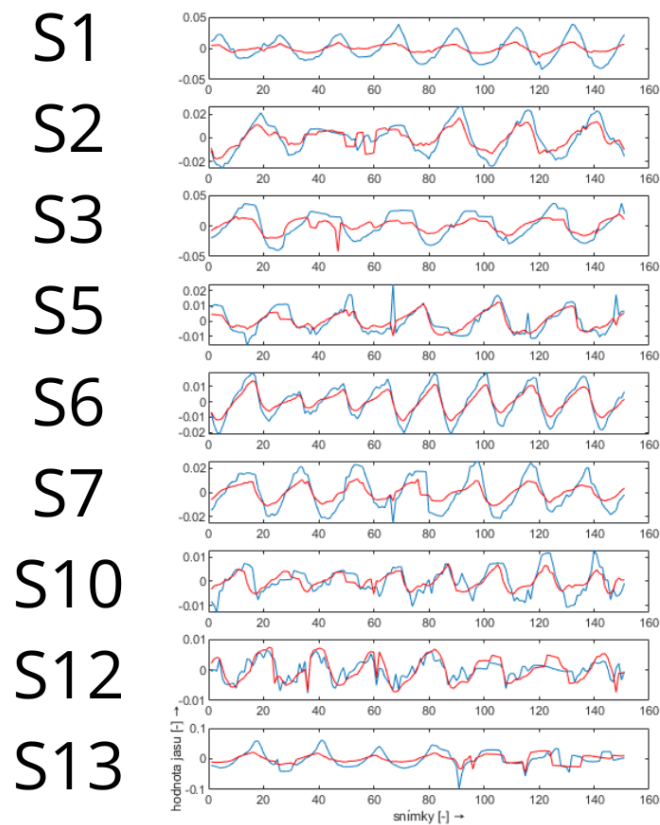
Amplitudu pulzace, zjištěnou navrhnutým postupem, lze měřit stejnému pacientovi opakovaně a sledovat vývoj nemoci v čase. Jakákoliv změna (zvýšení nebo snížení hodnot amplitudy) bez změny ostatních neinvazivně měřených parametrů (jako je nitrooční tlak nebo tlak arteriální) může varovat lékaře a posloužit indikací k dalšímu vyšetřování, případně změně v postupu léčby.

Pro nespécializované pracoviště, kde není možné změřit nitrooční tlak, v rámci preventivní prohlídky se nabízí možnost snímání očního pozadí s následným vyhodnocením přítomnosti arteriální pulzace. Podle [5] přítomnost arteriální pulzace

může být známkou zvýšeného nitroočního tlaku a vyžaduje časnou zásahu lékaře, v opačném případě dlouhodobý vyšší tlak v oku nevratně poškozuje zrakový nerv. Zvýšený nitrooční tlak patří mezi hlavní rizikový faktor při vzniku glaukomu.

4.3.2 Účinnost a využitelnost aplikovaného řešení

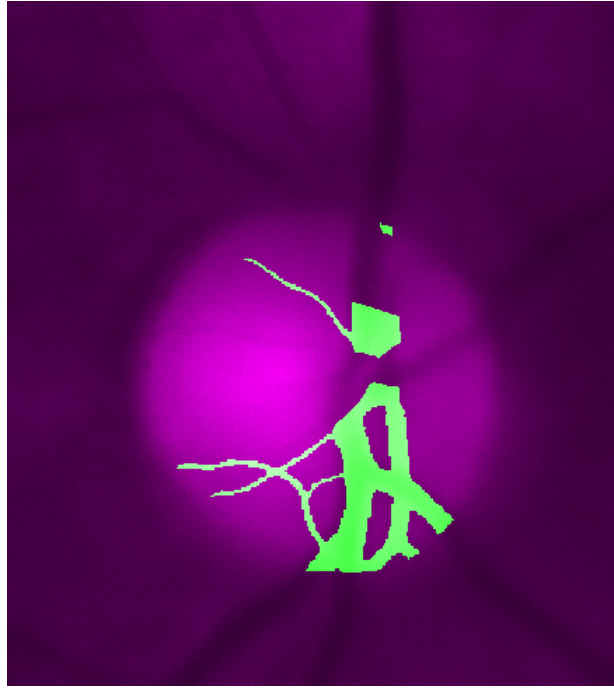
V rámci projektu byli poskytnuté data zdravých jedinců. Z nich u minimálně 9 subjektů byla nalezená měřitelná křivka SVP a AP. Přítomnost není potvrzená odborníkem, jen zhodnocená vizuálně z výsledků na obrázku 3.18.



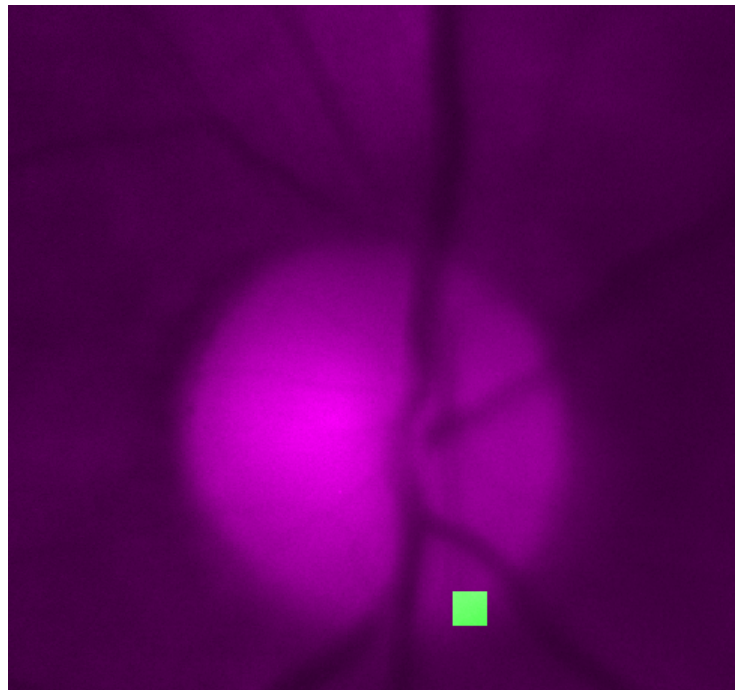
Obr. 4.4: Detekované SVP (modře) a AP (červeně) u subjektů S1-7, S10, S12 a S13

Na obrázku 4.4 jsou všechny úspěšně detekované křivky vykreslené společně. Křivky AP jsou vždy s nižší amplitudou než SVP, což by odpovídalo teorii. Otázkou je, jestli křivka AP odpovídá arteriální pulzaci či nikoliv. Způsob extrahování obou typu křivek není standardizován a musí být prozkoumán dále v závislosti na jiné parametry (jako je např. IOP).

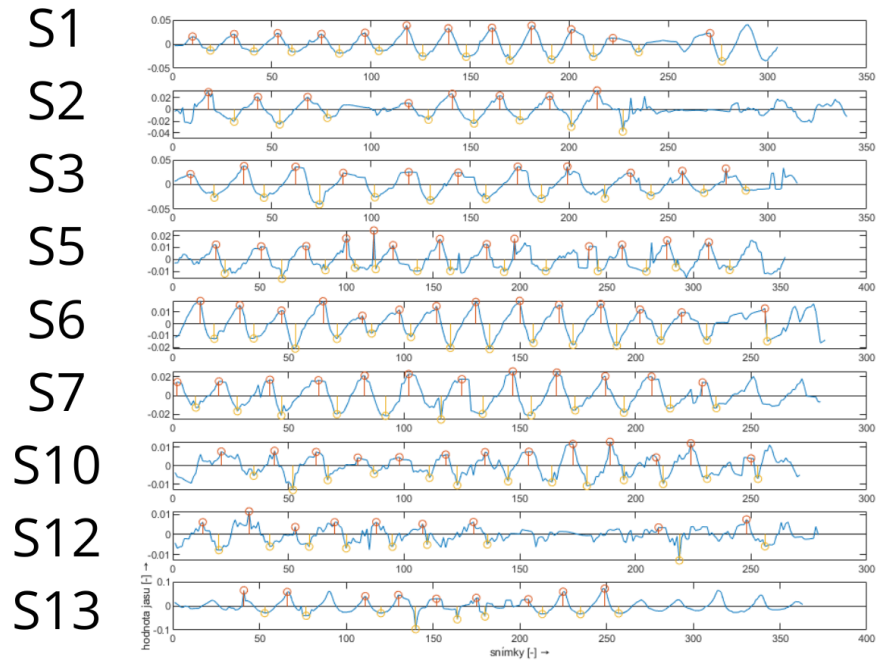
Pro funkčnost navržených metod je nezbytné mít kvalitní záznam, dobře detekované a klasifikované cévy a optický disk. Jeden subjekt nebyl použit v průběhu této práce, protože neměl automatický nebo ručně detekovaný optický disk. U jiného



Obr. 4.5: Ilustrace automaticky detekovaných žil (vyznačené zeleně) u subjektu číslo 12



Obr. 4.6: Ilustrace oblasti, ze které bude odečtena hodnota jasu (zeleně) u subjektu číslo 12



Obr. 4.7: Detekované maxima a minima pro výpočet amplitudy u subjektů S1-7, S10, S12 a S13

subjektu byla dostupná jen ručně vyznačená klasifikace optického disku (která ale byla použita v této práci). V případě některých subjektu křivka SVP nebyla nalezená automaticky (výsledná křivka pomocí automatické metody obsahuje hlavně rušení). Avšak v ručně vybrané oblasti na stejném videi křivka detekovatelná byla. Důvodem je špatně zvolená oblast pro detekci na základě neúplně detekovaných cév v okolí optického disku. Například subjekt 12 má detekované žíly pouze v oblasti, kde se cévy víc větví. Avšak izolovaná céva, která při sledování videa subjektivně je více pohybliví, neměla šanci se do zpracování dostat, protože nebyla detekovaná (viz obrázek 4.5 a 4.6). Oblast, ze které bude odečtena hodnota jasu je skoro mimo optický disk a reálně obsahuje spíše tepnu než žílu.

Metodu pro odhad amplitudy křivky lze považovat za úspěšnou. Odečtení amplitudy může být provedené i u části signálu. Většina rušení je odstraněna prahováním. Na obrázku 4.7.

Vzhledem k tomu, že změřené subjekty jsou zdravé, nelze provést porovnání jakýchkoliv parametrů u zdravých a nemocných jedinců nebo jedinců s uměle zvýšeným nitroočním tlakem. Pro vypracování fungujícího postupu na stanovení patologie na základě zvolených parametrů nebo pro sledování rozvoje nemoci a vhodné interpretace výsledků třeba vyzkoušet postupy na databázi nemocných jedinců.

Závěr

Diplomová práce seznamuje s principem snímání očního pozadí pomocí jak klasických nástrojů jako oftalmoskop, tak i experimentálního video oftalmoskopu a fundus kamery. Byla prozkoumána problematika klasifikace pulzací cévního řečiště na sítnici. V prostředí MATLAB byli extrahovány křivky SVP a AP z 17 video sekvencí z databáze.

Dále křivky byli zpracovány odstraněním polynomiálního trendu a odstraněním odlehlých hodnot. Z 17 subjektů automaticky bylo úspěšně extrahováno celkem 9. Jednak z důvodu možné nepřítomnosti pulzace, jednak kvůli omezením metody samotné a poskytnutých dat. Výsledek se porovnává s výsledky jiných metod nalezených v literatuře. Metoda byla plně automatizovaná.

Dále byla provedena rešerše diagnosticky významných parametrů pulzací. Za nevhodnější parametry byla zvolená amplituda pulzace a fázový posun pulzace arteriální vůči pulzací venózní. Byla provedená analýza zvolených parametrů. Na každý z 9 subjektů s dobře detekovatelnou křivkou AP a SVP. Posun není vizuálně přítomen v žádné z křivek. Metoda umožňuje případný posun jednoduše změřit s použitím dostupných výstupů funkce. Další oblasti zájmů byla analýza pulzací cévního řečiště s ohledem na možné využití v diagnostice glaukomu. V této oblasti se nelze s jistotou vyjádřit dokud metoda nebude vyzkoušená na datech obsahujících videa nemocných jedinců. Je nutné další zkoumání pro navržení postupu. Byli diskutované dosažené výsledky a zhodnocená účinnost a využitelnost aplikovaného řešení.

Literatura

- [1] SYNEK, Svatopluk a Šárka SKORKOVSKÁ. *Fyziologie oka a vidění*. Praha: Grada. 2004. ISBN 80-247-0786-1.
- [2] *Anatomie lidského oka, pravé oko při pohledu shora*. [online] iStock: Stock Images. 2016. [cit. 2022-12-20]. Dostupné z: <https://www.istockphoto.com/cs/vektor/anatomie-lidsk>
- [3] *Introduction to the Fundoscopic/Ophthalmoscopic Exam* [online]. Stanford, USA: Stanford School of Medicine. 2016 [cit. 2022-11-22]. Dostupné z: <https://stanfordmedicine25.stanford.edu/the25/fundosopic.html>
- [4] AMELINK, Arjen, I. Alex VITKIN, Ralf P. TORNOW, Radim KOLÁŘ a Jan ODSTRČILÍK. *Non-mydratic video ophthalmoscope to measure fast temporal changes of the human retina*. In Proceedings of SPIE, Volume 9540. 2015. p. 954006 (954006-6 p.) ISBN: 9781628417050 [cit. 2022-11-22]. doi:10.1117/12.2181183
- [5] BERRETT, George Benjamin, Jeffry HOGG a William INNES. *Retinal arterial pulsation as an indicator of raised intraocular pressure*. SAGE Open Medical Case Reports [online]. 2021, 9 [cit. 2022-11-22]. ISSN 2050-313X. doi:10.1177/2050313X211054633
- [6] GOLZAN, S. Mojtaba, Stuart L GRAHAM, John LEANEY a Alberto AVOLIO. *Dynamic Association between Intraocular Pressure and Spontaneous Pulsations of Retinal Veins*. Current Eye Research [online]. 2010, 36(1), 53-59 [cit. 2022-12-14]. ISSN 0271-3683. doi:10.3109/02713683.2010.530731
- [7] LEVINE, David N. a Hans BEBIE. *Phase and amplitude of spontaneous retinal vein pulsations: An extended constant inflow and variable outflow model*. Microvascular Research [online]. 2016, 106, 67-79 [cit. 2022-12-14]. ISSN 00262862. doi:10.1016/j.mvr.2016.03.005
- [8] MORGAN, William H, Martin L HAZELTON, Stacey L AZAR, Phillip H HOUSE, Dao-Yi YU, Stephen J CRINGLE a Chandrakumar BALARATNASINGAM. *Retinal venous pulsation in glaucoma and glaucoma suspects*. Ophthalmology [online]. 2004, 111(8), 1489-1494 [cit. 2022-12-14]. ISSN 01616420. doi:10.1016/j.ophtha.2003.12.053
- [9] LAM, Jonathan, Geoffrey CHAN, William H. MORGAN, Martin HAZELTON, Brigid BETZ-STABLEIN, Stephen J. CRINGLE a Dao Yi YU. *Structural characteristics of the optic nerve head influencing human retinal venous pulsations*.

- Experimental Eye Research [online]. 2016, 145, 341-346 [cit. 2022-12-15]. ISSN 00144835. Dostupné z: doi:10.1016/j.exer.2016.02.003
- [10] MORET, Fabrice, Charlotte M. REIFF, Wolf A. LAGRÈZE a Michael BACH. *Quantitative Analysis of Fundus-Image Sequences Reveals Phase of Spontaneous Venous Pulsations*. Translational Vision Science & Technology [online]. 2015, 4(5) [cit. 2022-12-19]. ISSN 2164-2591. doi:10.1167/tvst.4.5.3
- [11] WARTAK, Andreas, Florian BEER, Sylvia DESISSAIRE, Bernhard BAUMANN, Michael PIRCHER a Christoph K. HITZENBERGER. *Investigating spontaneous retinal venous pulsation using Doppler optical coherence tomography*. Scientific Reports [online]. 2019, 9(1) [cit. 2022-12-20]. ISSN 2045-2322. doi:10.1038/s41598-019-40961-4
- [12] MORGAN, William H., Anmar ABDUL-RAHMAN, Dao-Yi YU, Martin L. HAZELTON, Brigid BETZ-STABLEIN, Christopher R. P. LIND a Bang V BUI. *Objective Detection of Retinal Vessel Pulsation*. PLOS ONE [online]. 2015, 10(2) [cit. 2022-12-20]. ISSN 1932-6203. doi:10.1371/journal.pone.0116475
- [13] TORNOW, Ralf-Peter, Jan ODSTRCILIK a Radim KOLAR. *Time-resolved quantitative inter-eye comparison of cardiac cycle-induced blood volume changes in the human retina*. Biomedical Optics Express [online]. 2018, 9(12) [cit. 2022-11-21]. ISSN 2156-7085. doi:10.1364/BOE.9.006237