

UNIVERZITA PALACKÉHO V OLOMOUCI

**Přírodovědecká fakulta**

**Katedra optiky**

Bakalářská práce

**Kristýna Jiroutková**

OČNÍ ONEMOCNĚNÍ, JEJICH DIAGNOSTIKA A LÉČBA U  
PŘEDČASNĚ NAROZENÝCH DĚTÍ

VYPRACOVALA:

Jiroutková Kristýna

obor 5345R008 OPTOMETRIE

studijní rok 2021/2022

VEDOUCÍ PRÁCE:

Najmanová Eliška, Mgr. Ph.D.

### **Čestné prohlášení**

Prohlašuji, že jsem bakalářskou práci vypracovala samostatně pod vedením Mgr. Elišky Najmanové, Ph.D. za použití literatury uvedené v seznamu na konci práce.

V Olomouci dne 3.5.2022

.....

Jiroutková Kristýna

### **Poděkování**

Chtěla bych poděkovat vedoucí mé práce Mgr. Elišce Najmanové Ph.D. za odborné vedení, vstřícnost, ochotu a čas, který mi při zpracování bakalářské práce věnovala.

Tato práce byla podpořena projekty IGA PřF UP v Olomouci č. IGA\_PrF\_2021\_012 a IGA\_PrF\_2022\_010.

# OBSAH

<b>OBSAH</b> .....	<b>4</b>
<b>ÚVOD</b> .....	<b>6</b>
<b>1 PROBLEMATIKA PŘEDČASNĚ NAROZENÝCH DĚTÍ</b> .....	<b>7</b>
1.1 Porodnická problematika – mortalita, morbidita, viabilita .....	7
1.2 Předčasný porod – rozdělení, rizikové faktory .....	8
1.3 Klasifikace předčasně narozených dětí .....	9
1.4 Zdravotnické komplikace u předčasně narozených dětí .....	10
1.5 Zdravotní péče o předčasně narozené děti .....	11
1.6 Oftalmologické sledování předčasně narozených dětí .....	13
<b>2 RETINOPATIE NEDONOŠENÝCH (ROP)</b> .....	<b>16</b>
2.1 Historie a definice .....	16
2.2 Incidence a etiologie .....	16
2.3 Vývoj vaskularizace sítnice a patogeneze .....	17
2.4 Klasifikace.....	18
2.5 Screening a diagnostika.....	20
2.6 Léčba .....	23
2.6.1 Kryoterapie sítnice .....	25
2.6.2 Laserová fotokoagulace sítnice.....	25
2.6.3 Injekční anti – VEGF terapie .....	27
<b>3 REFRAKČNÍ VADY A PORUCHY BINOKULÁRNÍHO VIDĚNÍ</b> .....	<b>29</b>
3.1 Přehled refrakčních vad u předčasně narozených dětí .....	30
3.2 Vyšetření zrakové ostrosti a stanovení refrakce u dětí.....	32
3.3 Poruchy binokulárního vidění u předčasně narozených dětí.....	33
3.4 Výskyt refrakčních vad a poruch binokulárního vidění v praxi.....	35
<b>4 PORUCHY ZRAKOVÝCH FUNKCÍ PŘI POSTIŽENÍ CENTRÁLNÍ NERVOVÉ SOUSTAVY</b> .....	<b>39</b>

4.1	Typy poruch zrakových funkcí .....	40
4.2	Dlouhodobé důsledky poruch zrakových funkcí.....	42
<b>ZÁVĚR .....</b>		<b>44</b>
<b>POUŽITÉ ZDROJE .....</b>		<b>46</b>

## ÚVOD

Bakalářská práce pojednává o očních onemocněních, které se mohou vyskytovat u dětí narozených před plánovaným termínem porodu, zabývá se jejich diagnostikou a následnou léčbou. Správná a včasná diagnostika u předčasně narozených dětí je velmi důležitá pro efektivní terapii a péči. Cílem bakalářské práce je shrnutí problematiky očních komplikací u těchto dětí, jejich vyšetření a možné způsoby léčby. Informace byly čerpány z aktuálních studií a literatury zabývajících se touto problematikou.

V současnosti dochází ke zvyšování počtu předčasných porodů. Důvodem je zvyšující se věk rodiček, nezdravý způsob života a neplodnost řešená umělým oplodněním, kdy často dochází k vícečetným těhotenstvím. Novorozenci mají nižší porodní váhu a s tím souvisejí různé zdravotní komplikace. Současné moderní zdravotnictví a perinatologická centra úspěšně zachraňují i velmi nezralé novorozence. Mezi nejčastější orgánové postižení těchto dětí patří zrakové vady. Vhled do této problematiky stručně nastiňuje první kapitola.

Retinopatie nedonošených je nejběžnější oční onemocnění u předčasně narozených dětí. V druhé kapitole bakalářské práce je stručně nastíněna historie, incidence a s tím spojená etiologie. Dále je zde uvedena mezinárodní klasifikace, moderní způsoby diagnostiky a screeningu. Druhá kapitola také popisuje současné léčebné metody, jako je kryoterapie, laserová fotokoagulace sítnice a injekční anti-VEGF terapie.

Předčasně narozené děti trpí větším rizikem vzniku refrakčních vad a poruch binokulárního vidění ve srovnání s donošenými novorozenci. Tato problematika je zahrnuta ve třetí kapitole bakalářské práce spolu s vhodným vyšetřením zrakové ostrosti dle vývojového stupně a věku dítěte. Jsou zde citovány současné studie zabývající se aktuálním stavem a prevalencí refrakčních vad a poruch binokulárních funkcí u předčasně narozených dětí.

Poslední kapitola je věnována zrakovým komplikacím způsobených postižením centrální nervové soustavy, které jsou u předčasně narozených dětí velmi časté. Nedonošené děti mají v důsledku těchto postižení větší riziko snížené kontrastní citlivosti, poruch zorného pole a deficitů barvocitu. Výše popsané vady mají dlouhodobý vliv na zhoršenou orientaci v prostoru, čtení a akademické výsledky.

# 1 PROBLEMATIKA PŘEDČASNĚ NAROZENÝCH DĚTÍ

V první kapitole jsou uvedeny základní informace o porodnické problematice. Zabývá se perinatální mortalitou a morbiditou, hranicí viability v České republice, dále rizikovými faktory ovlivňujícími vznik předčasného porodu a klasifikací předčasně narozených dětí. Je zde také nastíněna základní péče o nezralé novorozence, zdravotní komplikace spojené s nezralostí a oftalmologické sledování předčasně narozených dětí.

## 1.1 Porodnická problematika – mortalita, morbidita, viability

Celosvětově se již několik desítek let nedaří snižovat počet předčasně narozených dětí. Předčasný porod tedy patří k nejzávažnějším porodnickým problémům. Díky včasné predikci a hospitalizaci těhotných do perinatologických center se však úspěšně daří snižovat perinatální mortalitu a morbiditu. [1]

Perinatální mortalita se uvádí v jednotkách promile (‰) a je složena z mrtvorozenosti (mortality) a z časné novorozenecké úmrtnosti. Mortalitou se rozumí všechny plody s hmotností nižší než 1 000 g bez známek života. V tabulce č. 1 jsou uvedeny počty mrtvě narozených dětí v letech 2005 – 2020. Časná novorozenecká úmrtnost je klasifikována jako počet všech novorozenců zemřelých do 7 dnů od narození. V České republice je dlouhodobě velmi nízká hodnota perinatální mortality (v roce 2018 4,1 ‰). [1, 2]

Perinatální morbidita je patologický stav novorozence, který může být celoživotní komplikací nebo trvat pouze krátkodobě. Jedná se například o dětskou mozkovou obrnu, smyslové poruchy (převážně oční a sluchové), mentální retardaci, poruchy intelektu, epilepsii a další vrozené vývojové vady. Perinatální morbidita se díky stále narůstajícím nárokům na schopnosti jedince stává nejen zdravotnickým, ale také celosvětovým problémem. Z hlediska ekonomiky představuje velký problém především z důvodu malého finančního přínosu a potřeby velkých finančních prostředků na léčbu těchto pacientů. [2]

Hranice viability je hranice mezi obdobím, kdy plod není schopný sám přežít mimo dělohu a obdobím, kdy s různou mírou pomoci může přežít i mimo tělo matky. Hranice viability se v různých zemích liší. V České republice neexistuje žádný zákon, který by nařizoval od kdy má být poskytována živě narozenému dítěti aktivní péče. Česká neonatologická společnost vychází z výzkumu postojů evropských neonatologických společností, které proběhly pomocí dotazníků v roce 2010. Výzkumu se aktivně

zúčastnilo 19 zemí. Na základně odpovědí z 12 perinatologických center Česká neonatologická společnost uvádí, že v České republice je v 22. – 23. týdnu aktivní péče zahajována individuálně se souhlasem rodičů (konečné slovo má vždy lékař) a od 24. týdne je zahajována vždy i bez souhlasu rodičů. [1]

## 1.2 Předčasný porod – rozdělení, rizikové faktory

Lidské těhotenství trvá přibližně 10 lunárních měsíců po 28 dnech. Termín porodu je vypočítáván na 40. týden od prvního dne poslední menstruace, kdy nejčastěji dochází k porodu mezi 37. a 42. týdnem. Dle Světové zdravotnické organizace (World Health Organization, WHO) je za předčasný porod považováno ukončení těhotenství před 37. týdnem gestace. Za nezralého novorozence je také považován novorozenec s hmotností od 500 g do 2 500 g. V posledních letech se předčasně v České republice rodí přibližně 7 % z celkového počtu novorozenců. V tabulce č. 1 jsou stručně uvedeny statistické údaje z let 2005 až 2020, které ukazují počty narozených dětí a novorozenců s nízkou porodní hmotností v České republice. [1, 3]

Tabulka 1: Statistika narozených dětí v letech 2005 - 2020 v České republice [4, 5, 6, 7]

Rok	2005	2010	2015	2020
<b>Živě narozené děti</b>	102 211	117 153	110 764	110 200
<b>Mrtvě narozené děti</b>	287	293	398	431
<b>Celkem narozených dětí</b>	102 498	117 446	111 162	110 631
<b>Živě narozené děti s hmotností &lt; 2 500 g</b>	6 870	8 976	8 466	7 190

Předčasný porod můžeme dělit na spontánní předčasný porod a iatrogenní předčasný porod. Spontánní předčasný porod je častější a vzniká samovolným nástupem kontrakcí. Iatrogenní předčasný porod je porod, který je nejčastěji ze zdravotního stavu matky či plodu, předčasně ukončen. Podle trvání délky těhotenství dále dělíme předčasný porod do čtyř skupin:

- Extrémně předčasný (extremely preterm): pod 28. týden
- Velmi předčasný (very preterm): od týdne 28 + 0 do 31 + 6
- Středně předčasný (moderately preterm): od týdne 32 + 0 do 33 + 6
- Pozdně předčasný (late preterm): od 34. týdne do 36 + 6 [1]



Je potvrzena řada faktorů, které zvyšují riziko vzniku předčasného porodu, avšak téměř polovina žen, která předčasně porodí, nemá žádný z níže uvedených problémů. Rizikové faktory lze rozdělit podle toho, zda je můžeme ovlivnit či nikoliv. Mezi neovlivnitelné faktory patří již prodělaný předčasný porod, věk matky pod 18 či nad 40 let, nízká tělesná hmotnost před těhotenstvím a s tím spojená nesprávná výživa matky, špatná socioekonomická situace, anatomické nepravidelnosti dělohy, vícečetná těhotenství nebo etnicita. Vyšší výskyt předčasného porodu je znám u afroamerické rasy, což je nejspíše způsobeno socioekonomickou situací. Mezi ovlivnitelné faktory se řadí především kouření, užívání drog, stres matky, infekce močových cest, nedostatečná péče v těhotenství a více porodů krátce po sobě. [1, 2]

### **1.3 Klasifikace předčasně narozených dětí**

Gestační stáří a porodní hmotnost hrají hlavní roli v klasifikaci předčasně narozených dětí. Čím vyšší je stupeň nedonošenosti, tím bývá zpravidla nižší porodní hmotnost novorozence. Dělení předčasně narozených novorozenců podle jejich hmotnosti:

- Extrémně nízká porodní hmotnost (extremely low birth weight, ELBW) je hmotnost novorozence pod 1 000 g. Pod touto skupinou nacházíme také podskupinu dětí s hmotností nižší než 750 g tzv. ILBW (incredibly low birth weight).
- Velmi nízká porodní hmotnost (very low birth weight, VLBW) je hmotnost novorozence pod 1 500 g.
- Nízká porodní hmotnost (low birth weight, LBW) je hmotnost novorozence pod 2 500 g. [1]

V tabulce č. 2 jsou uvedeny počty narozených dětí dle Českého statistického úřadu v různých hmotnostních kategoriích v letech 2005 – 2020.

Tabulka 2: Počet narozených dětí dle hmotnosti v letech 2005 – 2020

v České republice [4, 5, 6]

Rok	2005	2010	2015	2020
< 1 000 g	385	446	453	381
1 000 – 2 499 g	6 485	8 530	8 013	6 809
2 500 – 3 499 g	56 088	65 691	62 288	59 860
3 500 – 4 499 g	38 175	40 802	37 523	40 681
> 4 500 g	1 078	1 012	864	1 031
Nezjištěno	-	672	1 623	1 438

#### 1.4 Zdravotnické komplikace u předčasně narozených dětí

U nezralých novorozenců se setkáváme se spoustou vrozených vývojových vad a chorobných stavů, které vyžadují individuální přístup lékařské péče často i po dobu několika let a mají dlouhodobý negativní vliv na zdraví dítěte.

Jeden z nejčastějších problémů postihující nezralé novorozence je syndrom dechové tísně (respiratory distress syndrome), který se projevuje dušností, zvýšenou dechovou námahou a cyanózou. Charakteristický příznak je tzv. gruntign – kňouravý nářikavý výdech. Léčba se zakládá na podpoře dýchání, oxygenoterapii a terapii exogenním surfaktantem. Při léčbě syndrom dechové tísně ustupuje, ale může souviset s vývojem například bronchopulmonální dysplazie. Apnoe z nezralosti je další plicní onemocnění postihující předčasně narozené děti. [1]

Mezi intrakraniálními morbiditami má největší zastoupení nitrokomorové krvácení. Výskyt velmi závisí na stupni nedonošenosti a jeho klasifikace se odvíjí od rozsahu krvácení. Má I - IV. stupně, kde v případě III. stupně můžeme očekávat trvalé následky u 30 % postižených novorozenců, u IV. stupně toto procentuální zastoupení dosahuje hodnoty 70 %. Mezi vývojové vady mozku řadíme také získaný či vrozený hydrocefalus. [1]

Z onemocnění gastrointestinálního traktu se u nezralého novorozence můžeme setkat převážně s nekrotizující enterokolitidou. Další časté novorozenecké morbidity jsou

hyperbilirubinemie, anemie či osteopenie z nezralosti. Z pohledu oftalmologie je nejzávažnější retinopatie nedonošených (ROP), které se věnuje druhá kapitola. [1]

Tyto uvedené morbidity jsou převážně spojeny s diagnózou při propouštění do domácí péče, ale existuje velká řada fyzických i duševních onemocnění, které se mohou projevit až během života. [1]

## **1.5 Zdravotní péče o předčasně narozené děti**

Moderní neonatologie během několika desetiletí zaznamenala velký rozvoj, který zásadně změnil přežívání a prognózu novorozenců. Zástupci České neonatologické společnosti založené roku 1900 a Gynekologicko-porodnické společnosti České lékařské společnosti Jana Evangelisty Purkyně vypracovali koncept třístupňové regionální péče o novorozence. V roce 1995 bylo ustanoveno dvanáct perinatologických center, ve kterých se shromažďovala nejnovější technika a tvořili se nové týmy odborníků. Tyto centra jsou stále nejdůležitější součástí péče o nedonošené novorozence a jsou známé jako Perinatologická centra intenzivní péče. Centra poskytují péči v plném rozsahu předčasně narozeným dětem narozených v 32. a nižším gestačním týdnu nebo trpícím jinou neonatální patologií. Dalším stupněm péče na úrovni regionů jsou Perinatologická centra intermediální péče, které řeší problematiku předčasného porodu v 32. týdnu a mají jasně definovaný rozsah těhotenských patologií. Na tyto centra navazují jako třetí stupeň péče o středně nezralé a lehce nezralé novorozence jednotky intermediární péče o novorozence, které jsou součástí novorozeneckých oddělení v porodnici. [1]

Kvalita neonatologické péče v České republice je srovnatelná s celosvětovou špičkou v oboru. Zdravotní péče o předčasně narozené děti zahrnuje termomanagement (řízení tělesné teploty) novorozence, který si bere za cíl udržet normální tělesnou teplotu 36,5 – 37,5 °C pro minimální spotřebu kyslíku a energie novorozence. Ideální postnatální tělesnou teplotu novorozence zajišťuje předem nahřátá polyethylenová fólie, do které se novorozenci zabalí (mimo obličej) celé tělo, včetně hlavičky a umístí se do vyhřátého transportního inkubátoru. Až po přijetí novorozence na oddělení a jeho uložení do vyhřívaného a zvlhčeného inkubátoru, je možné fólii odstranit. Oddělení pro předčasně narozené děti udržuje ideální pokojovou teplotu okolo 26 °C a teplotu v inkubátoru dále upravuje dle gestačního a postnatálního věku dítěte, jeho přírůstku hmotnosti a oblečení. [3]

Hygienická péče o novorozence obnáší ošetřování nezralé kůže s menším obsahem tuku, která má sklony k poškození během každodenních zdravotních úkonů. První koupel je předčasně narozenému novorozenci dopřána přímo v inkubátoru, kde je udržováno termoneutrální prostředí, s vodou o teplotě 37 – 39 °C. Novorozenec se dále koupe 2x – 3x týdně, ideálně za přítomnosti rodičů. V rámci sledování optimálního odchodu moči a stolice jsou pleny před i po použití váženy. Velikost jednorázové pleny je zvolena dle hmotnosti novorozence. [3]

Zdravotní péče o novorozence se zaměřuje na ošetřování pupečního pahýlu a také na brzké podávání enterální výživy. U nezralých novorozenců se věnuje velká pozornost kojení odstříkaným mlezivem od matky nebo pasterizovaným mlezivem od dárkyně. Kolostrum (časné mateřské mléko) je nenahraditelná léčebná složka v prvních dnech života nezralého novorozence. Výživa je novorozenci podávána orálně, případně prostřednictvím nazogastrických a orogastrických sond, pomocí stříkačky, cévkou u prsu nebo lahvičkou. [1, 3]

Novorozenec tráví spánkem více než 80 % dne, proto je nezbytné jeho správné polohování. Optimální poloha zajistí zdravý spánek a zklidnění předčasně narozeného dítěte, podporuje jeho trávení i mechaniku dýchání a ovlivňuje množství apnotických pauz. Pro polohování v inkubátoru jsou slouženy dečky a tzv. pelíšky – měkké podložky ohraničující uzavřený prostor kolem novorozence a navozující pocit bezpečí. Pro optimální hladinu hluku a intenzitu světelného záření využívají novorozenecká oddělení izolujícími přehozy přes inkubátory s dutým vláknem, monitory hluku či ochranné brýle po očních vyšetřeních. [3]

Oxygenoterapie se snaží o obnovení či zachování normální koncentrace O<sub>2</sub> v krvi (normoxemie) a zabránění tak hypoxickému poškození mozku a orgánů. Podání kyslíku má přísná pravidla. Kyslík je u nedonošených novorozenců nebezpečný zejména pro plicní tkáň a oční sítnici. Dávkuje se podle aktuální potřeby novorozence tak, aby nenastala hyperoxemie. K tomu je nutné sledovat obsah kyslíku v krvi. V současnosti se nejvíce využívá způsob měření pomocí pulzní oximetrie. Díky toxicitě kyslíku především u nezralých dětí je horní přípustná hranice saturace tím nižší, čím je nižší gestační věk dítěte. Podávaný kyslík má být zvlhčený a ohřátý tak, aby jeho teplota byla pro novorozence termoneutrální a musí mít také správný průtok a tlak odpovídající potřebám pacienta. [8]

Zhang X. a kol. (2019) vyhodnocovali na oftalmologickém oddělení v Hong Yangu v Číně účinek zahřívání a zvlhčování suplementace kyslíku nosní kanylou s vysokým průtokem za účelem podpory regrese vysoce rizikové formy ROP. U 16 z 20 kojenců došlo k regresi, která je vyšší než její přirozená míra. Po aplikaci se významně zvýšila saturace krve kyslíkem, zatímco srdeční a dechové frekvence neměly žádné významné rozdíly. Hlavní komplikací byla nazální eroze spojená s prouděním vzduchu a dobou podávání kyslíku. Progrese ROP byla tedy významně snížena, avšak docházelo ke komplikacím jako je již zmíněná nazální eroze. [9]

Choo MM. a kol. (2021) sledovali kojence na jedné novorozenecké jednotce u kterých byly nastaveny dva limity saturace kyslíkem. V první skupině byla nastavena saturace kyslíkem na 88 – 92 %, ve druhé skupině na 90 – 95 % (popř. 99 % na několik hodin). Výsledky zahrnují vývoj ROP, léčbu, mortalitu, sepsi a intraventrikulární krvácení. V letech 2003 až 2016 bylo vyšetřeno celkem 651 kojenců. Incidence ROP byla 29,1 % v první skupině a 29,3 % v druhé. Progrese ROP se v druhé skupině zdvojnásobila (5 % vs 11 %), podíl léčených případů (14 % vs 6 %) a sepse se v druhé skupině snížil na polovinu (78,5 % vs 41,2 %) a počty dětí s intraventrikulárním krvácením se v druhé skupině zdvojnásobily (20,2 % vs. 43,8 %). Incidence ROP se tedy v obou skupinách významně nelišila, ačkoli případy, které se zhoršily se v druhé skupině s vyššími cílovými hodnotami kyslíku zdvojnásobily. Počty novorozenců vyžadujících léčbu se však v druhé skupině snížily, stejně jako sepse a mortalita. Počet případů intraventrikulárního krvácení se ve druhé skupině zdvojnásobil. [10]

## **1.6 Oftalmologické sledování předčasně narozených dětí**

Sledování předčasně narozených dětí se odvíjí od stanovené diagnózy při propouštění z neonatologického centra. Čím jsou děti méně zralé, tím více individuální a důkladnější přístup a kontroly budou mimo standartní péči svého dětského lékaře potřebovat. K těmto účelům slouží Poradny vývojové péče (tzv. rizikové poradny), které zajišťují další specializované sledování nedonošených dětí. Na jejich práci navazují Centra komplexní péče pro děti s perinatální zátěží, které mimo preventivní péče poskytují i specializovanou léčbu při dlouhodobých a akutních stavech. Při závažnějších postiženích zraku (slabozrakost, nevidomost, defekty zorného pole atd.) je možno navštěvovat centra Rané péče. Hlavním cílem těchto center je poskytovat ve spolupráci

s odborníky nezávislé informace, sociálněprávní poradenství, zajišťovat podporu rodičů např. v rámci rodičovských skupin a pomáhat s výběrem kompenzačních pomůcek. [1]

Oční prohlídky u nedonošených dětí závisí na gestačním věku a celkovému stavu při narození, porodní hmotnosti a poporodním průběhu. Četnost kontrol se také odvíjí od vývoje dioptrických vad a strabismu. Důležitým faktorem ovlivňující frekvenci kontrol je prodělání některé z forem ROP, popř. způsob léčby. Frekvence kontrol musí být dostatečná, ale zároveň nesmí docházet k nadbytečným vyšetřením kvůli vysokému stresu dítěte. [1,11]

Jak již bylo zmíněno, oftalmologické vyšetření nedonošených novorozenců ovlivňuje především prodělání jakékoliv formy ROP a její následná léčba. Průběh kontrol tedy můžeme rozdělit na děti bez ROP a s ROP. Předčasně narozené děti bez tohoto onemocnění se dle frekvencí vyšetření rozdělují na novorozence bez komplikací a s komplikacemi. Bez komplikací následují kontroly v 1 roce od propuštění z neonatologického střediska, za 2 roky, v 5ti letech a následně dle potřeby a v rámci preventivních kontrol. Při komplikacích či po progresi 1. a 2. stádia ROP jsou kontroly ve 3. měsíci od propuštění z neonatologického střediska, po půl roce, v jedem roku dítěte a poté každý rok až do 6ti let věku, pokud je vše v pořádku kontroly jsou dále pouze preventivní. Při 3. a vyšším stádiu ROP můžeme frekvence vyšetření dělit dle způsobu léčby. Po aplikaci anti-VEGF preparátů je vhodná kontrola za 14 dní od propuštění, za 3 týdny, dále po 1 měsíci až do jednoho roku věku a poté každé dva roky, případně dle nálezů dříve. Po podstoupení kryoterapie či laserového ošetření sítnice se doporučuje kontrola za 2 měsíce od propuštění, po 3 měsících, půl roce, po roce (opakovaně do 6ti let) a následně po 2 letech, případně dle nálezů. [1] Průběh oftalmologických kontrol v jednotlivém věku je uveden v tabulce č. 3.

Tabulka 3: Průběh očních vyšetření v konkrétním věku dítěte (upraveno) [1,11]

Věk dítěte (popř. korigovaný věk)	Vyšetření
<b>Novorozenec</b>	Základní oční vyšetření – vyšetření očního pozadí, předního segmentu včetně čočky, případně nitrooční tlak
<b>3. měsíce</b>	Základní oční vyšetření, postavení bulbů, motilita, případně zjištění nystagmu
<b>6. měsíc</b>	Základní oční vyšetření, vyšetření zrakové ostrosti, refrakce, akomodace (reakce zornic), podrobné vyšetření postavení bulbů a motility, případně zjištění strabismu a korekce refrakční vady
<b>12. měsíc</b>	Základní oční vyšetření, vyšetření zrakové ostrosti, refrakce, akomodace (reakce zornic), podrobné vyšetření postavení bulbů a motility, případně posouzení strabismu, nasazení korekce a vyšetření kontrastní citlivosti
<b>18. měsíc</b>	Základní oční vyšetření, vyšetření zrakové ostrosti, refrakce, akomodace (reakce zornic), podrobné vyšetření postavení bulbů a motility, případně posouzení strabismu, nasazení korekce a vyšetření kontrastní citlivosti
<b>36. měsíc</b>	Přidává se vyšetření stereopse
<b>42. měsíc</b>	Přidává se vyšetření barvocitu
<b>5. – 7. rok</b>	Přidává se vyšetření zorného pole

## **2 RETINOPATIE NEDONOŠENÝCH (ROP)**

U předčasně narozených dětí je obecně známo větší riziko vzniku očních onemocnění a očních vad oproti donošeným dětem, což je důsledkem nedokončeného vývoje oka při narození. U nedonošených dětí není především dokončen vývoj periferie sítnice. Zde není dokončena vaskularizace a díky tomu tepny reagují vazokonstrikcí na zvýšenou hladinu kyslíku při oxygenoterapii. Po vysazení terapie nastává dilatace a možný vývoj nejčastějšího očního onemocnění nedonošených dětí, kterým je ROP. V dnešní době se rizikové a těžké formy vyskytují především u novorozenců s nízkou porodní vahou či nízkým gestačním věkem. V této kapitola je téma ROP podrobněji rozebráno. [1, 12]

### **2.1 Historie a definice**

T.L. Terry, M.D byl první, který v roce 1942 popsal proliferaci sítnice za čočkou a dal jí název retrolentální fibroplazie. V 50 letech 20. století se začali hojně využívat první inkubátory, což způsobilo první velký nárůst počtu dětí s ROP, které následně přišly o zrak. Oxygenoterapie se tedy považovala za příčinu slepoty a byla na nějaký čas omezena. Díky tomu nastal velký nárůst mortality. Koncentrace kyslíku se začala monitorovat od roku 1970, kdy se inkubátory začali technicky zdokonalovat a znovu využívat. Začali se zachraňovat velmi nezralé děti, což způsobilo 2. vlnu ROP. Situace se začala zlepšovat až po roce 1980, kdy se zavedla kryoterapie a další léčebné postupy. [12]

ROP je vazoproliferativní onemocnění, které způsobuje patologický vývoj vaskularizace sítnice předčasně narozených dětí. Hlavními rizikovými faktory jsou porodní hmotnost pod 1 250 g, gestační věk pod 28. týden a zahájení oxygenoterapie. ROP je charakteristická abnormálním růstem periferních cév sítnice v reakci na změnu koncentrace kyslíku. [12, 13]

### **2.2 Incidence a etiologie**

Incidence ROP je nepřímě úměrná k porodní hmotnosti a gestačnímu stáří dítěte. Celková incidence všech stádií ROP je udávána 34 – 60 % u hmotnosti dítěte od 1 000 – 1 250 g, u dětí pod 1 000 g je to 53 – 88 %. [12]

Výskyt ROP se v různých zemích značně liší a souvisí se socioekonomickým vývojem, kvalitou a dostupností zdravotnických zařízení. Těžké formy se vyskytují



především u novorozenců narozených před 28. gestačním týdnem a vážících méně než 750 g. Díky zlepšení neonatologické péče ve vyspělých zemích (Severní Amerika, Evropa) klesl celkový počet případů dětí s ROP. ROP se vyskytuje převážně u dětí narozených před 26. gestačním týdnem s incidencí 5 až 7 %. Ve středně vyspělých zemích (Latinská Amerika, východní Evropa, Asie) se závažnější formy ROP vyskytují i u zralejších dětí narozených v rozmezí 28. – 31. gestačního týdne s incidencí okolo 30 %. V rozvojových zemích s nízkou úrovní zdravotnictví probíhá epidemie slepoty způsobené ROP. V roce 2010 představovalo téměř dvě třetiny všech případů zrakového postižení v důsledku ROP deset zemí (Čína, Indie, Brazílie, Indonésie, Írán, Rusko, USA, Mexiko, Thajsko a Turecko). [12, 14]

Prvním historicky identifikovaným rizikovým faktorem ve vzniku ROP je špatně kontrolovaná oxygenoterapie, což způsobuje hyperoxygenaci sítnice. Etiologie ROP je však multifaktoriální. Další faktory nezávislé na kyslíku jsou nízký gestační věk, nízká porodní hmotnost a kvalita postnatálního růstu. Tato skutečnost odhaluje důležitou roli růstových faktorů pocházejících z placenty, jako je IGF-1 a jeden z jeho transportních proteinů IGFBP-3, ve vývoji sítnice. U předčasně narozených dětí jsou nízké plazmatické koncentrace IGF-1 (insulin-like growth factor-1) a IGFBP3 (insulin-like growth factor binding protein 3) tedy spojeny s výskytem těžké ROP. Optimalizace postnatálního růstu prostřednictvím vhodného nutričního příjmu se stává dalším důležitým prvkem v prevenci ROP. [15]

### **2.3 Vývoj vaskularizace sítnice a patogeneze**

Vývoj vaskulárního systému sítnice navazuje na fyziologickou embryogenezi vaskulárního systému celého oka. Centrální sítnicová arterie vychází z disku zrakového nervu a dále pokračuje k periférii sítnice. Cévy dosahují nazálně k ora serrata již okolo 32. – 36. týdne, avšak temporálně až v období porodu mezi 38. – 42. týdnem gestace. Sítnice tedy není u nezralých novorozenců plně vaskularizována především v periferní části. [12]

Vývoj vaskulárního systému probíhá ve dvou fázích. Vaskulogeneze je fáze, která začíná před 14. gestačním týdnem a bývá ukončena okolo 21. týdne gestace. V této fázi se z prekurzorových vaskulárních buněk formují 4 hlavní arkády sítnice, tzv. arkády de novo. Tato fáze není závislá na metabolických potřebách a vaskulárním endoteliálním růstovém faktoru (VEGF). Druhá fáze, angiogeneze, začíná okolo 17. gestačního týdne.

Vytváří se povrchový i hluboký kapilární plexus, zvyšuje se hustota kapilár v centrální části a kompletují se ostatní cévy. [12]

V 31. týdnu gestace se sítnice stává metabolicky aktivnější a stávající cévy nemohou adekvátně uspokojit požadavky na kyslík, což vede k hypoxii sítnice a zvýšené produkci VEGF. Díky tomu vznikají nové cévy zajišťující kyslík a výživu dospívající sítnici a způsobí následný pokles hladiny VEGF. [12, 16]

Při předčasném porodu dochází k rychlé změně prostředí novorozence. Přerušuje se přísun růstových faktorů a výživných látek z matčina těla jako je IGF-1 a PUFA (omega-3 poly-nenasycené mastné kyseliny). Dítě je také nově vystaveno relativně hyperoxickému prostředí ve srovnání s prostředím v děloze, což snižuje produkci VEGF a zastavuje růst krevních cév v periférii sítnice. V důsledku dospívání sítnice a zvýšené metabolické aktivity se časem více prohlubuje fyziologická hypoxie sítnice a dochází k nadměrné tvorbě VEGF. Následkem se stává nekontrolovatelná proliferace cév. Tyto nové krevní cévy se táhnou od sítnice do sklivce jako extraretinální fibrovaskulární proliferace. V nejhorších případech mohou způsobovat odchlípení sítnice s následnou ztrátou zraku. [12, 16]

## 2.4 Klasifikace

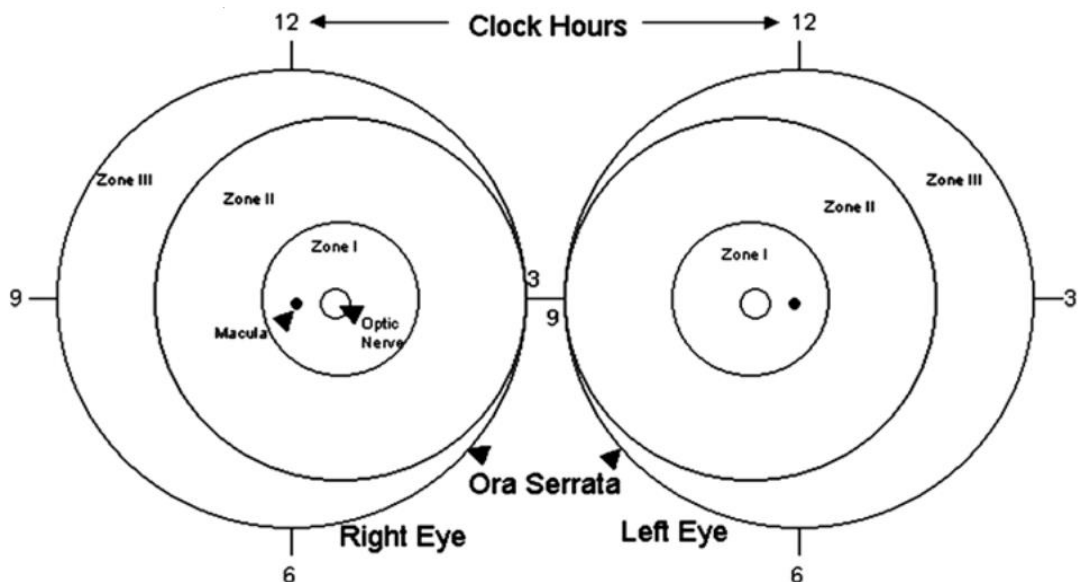
V roce 1984 byla ustanovena mezinárodní skupinou dětských oftalmologů první mezinárodní klasifikace ROP, The International Classification of Retinopathy of Prematurity (ICROP). Tato klasifikace zohledňovala lokalizaci, rozsah, stádia a přítomnost plus formy onemocnění. Později v roce 1987 byla doplněna o popis agresivní a pre-plus formy onemocnění. Klasifikace ICROP se využívá i v současné době. [12]

Lokalizace změn na sítnici hraje zásadní roli v hodnocení prognózy a správného načasování terapie u různých forem ROP. V zásadě platí, že čím dále jsou změny od zadního pólu oka, tím lepší je prognóza onemocnění. Na určení patologických změn je sítnice rozdělena do 3 kruhových zón, kde se v jejich středu nachází terč zrakového nervu. [12, 17]

**I. zóna** je kruhová zóna zadního pólu se středem v terči zrakového nervu. Poloměr kružnice je dán dvojnásobkem vzdálenosti mezi makulou a zrakovým nervem. Jedná se o nejnvnitřnější zónu, kdy při postižení této části dochází nejčastěji ke ztrátám zraku.

**II. zóna** nazálně navazuje na konec zóny I, kde dosahuje až k ora serrata, temporálně odpovídá přibližně ekvátoru oka. Pro praxi se může II. zóna dělit na centrální část, která navazuje na I. zónu a patologie je zde stále velmi riziková a dále na periferní část. **III. zóna** charakterizuje nejvzdálenější část sítnice, která navazuje temporálně na zónu II a má tvar srpkovité výseče. V této části trvá vývoj vaskularizace nejdéle. [12, 13]

Rozsah změn sítnice bývá hodnoceno v jednotlivých zónách dle ciferníku na hodinách v rozsahu 1 - 12. Ve většině případů dochází nejdříve k patologickým změnám na periférii sítnice, avšak v poslední době se objevují i případy, kdy dochází k dřívějším patologiím v nasální části. Změny v nasální části mnohdy způsobují rychlejší progresi. [13] Zóny a rozsah onemocnění ROP jsou uvedeny na obr. č. 1.



Obrázek 1: Zóny a rozsah ROP [17]

ROP probíhá v pěti navazujících stádiích, které charakterizují změny v oblasti přechodu mezi již vaskularizovanou a avaskulární částí sítnice. **1. stádium** neboli demarkační linie je dána bíložlutou linií, která stanovuje hranici mezi obvykle centrální vaskularizovanou a periferní avaskulární částí sítnice. Dochází zde k nepravidelnosti průběhu a rozšíření cév. **2. stádium** neboli intraretinální prstenec či val vzniká z demarkační linie, která roste do výšky i šíře a tyčí se nad úroveň sítnice. Ve **3. stádiu** na valu dochází k extraretinální fibrovaskulární proliferaci a neovaskularizaci, která postupuje z povrchu sítnice až do sklivce. Dle rozsahu se toto stádium může dělit na lehké, středně těžké a těžké. **4. stádium** je charakterizováno částečným odchlípením sítnice. Podle místa odchlípení se dělí na stádium

**4a**, kde nedochází k postižení makuly a **4b**, kde postižení makuly nastává. V **5. stádiu** dochází k úplnému odchlípení sítnice, dříve nazývané retrolentární fibroplazie. [12, 13]

Podle doplnění klasifikace z roku 2005 je součástí hodnocení ROP také stav cév. Pokud dochází k rozšíření a spletitosti cév zadního pólu oka, jedná se o „**plus**“ či „**pre – plus formu**“ ROP. Je to způsobeno pokračující hypoxií sítnice, která může nastat v každé formě onemocnění. Díky tomu se označení „plus“ či „pre – plus“ přidává k příslušnému stádiu ROP. Výskyt těchto forem stanovuje velké riziko progresse onemocnění. Současnými projevy může být dilatace duhovkových cév, nehybnost zornic či snížená průhlednost sklivce. „Plus“ známky dělíme na tři stupně: mírné, středně těžké a těžké. „Pre – plus“ známky jsou charakteristické abnormalitami cév zadního pólu oka, které nejsou dostačující pro stanovení „plus“ formy onemocnění, ale zároveň neodpovídají fyziologickému nálezu. [12, 13, 17]

**Agresivní posteriorní forma ROP (APROP)** je velmi závažná forma, která se vyskytuje především u velmi nezralých dětí s komplikacemi v perinatálním období. Dříve byla nazývána „rush forma“. Typická lokalizace APROP je na zadním pólu v 1. zóně či v posteriorní části 2. zóny. Dochází k výraznému rozšíření a spletitosti cév, které vždy postihují všechny 4 kvadranty sítnice. Tato forma má většinou velmi rychlý průběh, nedochází zde k typickému plynulému vývoji a chybí zde demarkační linie i intraretinální prsteneček. Na přechodu vaskulární a avaskulární části sítnice se tvoří plochá síť neovaskularizací, která se stává postupně hrubší a nadzvedá se. Mohou se zde vyskytovat i hemoragie. [12, 13]

## **2.5 Screening a diagnostika**

Screening ROP je důležitým předpokladem správné léčby. Spočívá v pravidelných kontrolách očního pozadí. Cílem je především zachytit onemocnění již v prvotních fázích a včasná detekce prahových a předprahových stádií. V případě zhoršení je nutné ihned indikovat správnou léčbu. [17, 18]

Vyšetření očního pozadí se provádí u všech dětí narozených před 31. gestačním týdnem včetně nebo u novorozenců s nižší porodní hmotností než 1 500 g. Screening se však může provádět i individuálně u dětí, které se řadí do skupiny dětí s tzv. potencionálním rizikem ROP. Mohou to být novorozenci s potřebou kardiopulmonální podpory po porodu, opakovanými transfúzemi krve,

intraventrikulárními hemoragiemi či trpícími apnoickými pauzami. O vyšetření těchto dětí rozhoduje vždy oftalmolog spolu s neonatologem. U předčasně narozených dětí se doporučuje provést základní první vyšetření ROP v 31. postkoncepčním týdnu či v 5. týdnu od narození v závislosti na tom, která ze situací nastane dříve. Před propuštěním do domácí péče by však měli být minimálně jednou vyšetřeny všechny děti narozené před 32. gestačním týdnem nebo s hmotností 1 500 g a nižší. [13, 17, 18, 19]

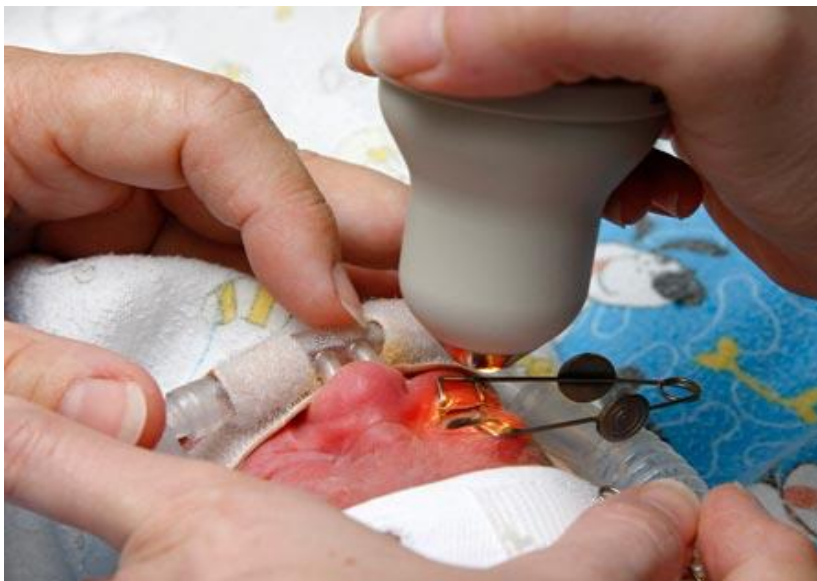Kontroly očního pozadí se provádí na základně nálezů na sítnici po stanovení lokalizace, stupně či přítomnosti plus a preplus formy dle doporučení závěrů studie Early Treatment for Retinopathy of Prematurity (ETROP), která se touto problematikou zabývá (viz. tabulka č. 4). Ukončení pravidelných kontrol očního pozadí nastává při dokončení vaskularizace III. zóny sítnice. Tento stav je obvyklý v 40. postkoncepčním týdnu, který odpovídá původnímu plánovanému termínu porodu. Screening může být ukončen již dříve při potvrzení regrese ROP. Regrese je dána úplnou vaskularizací periferie sítnice. U dětí bez rozvoje ROP obvykle vaskularizace periferie nastává v 36. gestačním týdnu. [13, 17, 19, 20]

Screening provádí vždy zkušený oftalmolog s dostatečnými znalostmi mezinárodní klasifikace ROP. Pro správné vyšetření je potřeba zajistit otevřené oči s co nejširšími zornicemi. Vyšetření je prováděno nepřímou oftalmoskopií pomocí spojné čočky o hodnotě 20 D či 28 D s použitím rozvěrače víček. Vyšetření se obvykle vykonává v topické anestezii (0,5% Benoxi) a při plné mydriáze. Mydriatika (2,5% Phenylephrin a 2% Homatropin) se aplikují přibližně 40 minut před samotným vyšetřením a pro zajištění maximální dilatace zornic se aplikace kapek ještě opakuje minimálně 2x v odstupu 10 minut. Během vyšetření je dítěti vložen do úst 24% roztok sacharózy na vatové tyčince, který působí jako analgetikum. Nejprve se vyšetřuje nazální polovina sítnice a poté temporální část k určení vaskularizované zóny a popř. stádia ROP. Z každého screeningového vyšetření je potřeba učinit záznam nálezů. [13, 17, 18] V tabulce č. 4 jsou shrnuty doporučené kontroly ROP dle studie ETROP.

Tabulka 4: Doporučené kontroly ROP dle studie ETROP (upraveno) [17]

Časový algoritmus kontrol	Klasifikace nálezu na sítnici
1 x za 14 dnů	1. stádium ROP v II. zóně
	regrese ROP v II. zóně (bez plus formy)
1 x za 7 dní	I. zóna bez ROP, nezralá sítnice
	2. stádium ROP v II. zóně (bez plus formy)
1-2 x za 7 dní	1. a 2. stádium ROP v I. zóně (bez plus formy)
	3. stádium ROP v II. zóně (bez plus formy)

Nepřímá oftalmoskopie je stále považována za zlatý standard při diagnostice ROP. S rychlým vývojem technologií však nastupují nové moderní způsoby, jako je např. sítnicová digitální kamera RetCam, která umožňuje ukládání snímků v paměti a tím kontrolu průběhu onemocnění v čase. Širokouhlá fundus kamera RetCam by měla být v dnešní době součástí všech regionálních center neonatální a perinatální péče. Obsluhu může provádět i zaškolená sestra či nezkušený lékař. Vykazuje se stejná senzitivita a validita při následném určení diagnózy odborníkem, jako při vyšetření nepřímou oftalmoskopií zkušeným oftalmologem. Ve srovnání s nepřímou oftalmoskopií je RetCam jednodušší na ovládání a rychlejší. Fotodokumentace umožňuje posouzení větších úseků sítnice, porovnání a změření rozsahu nálezu a díky ukládání snímků tedy i porovnání změn v čase. Systém RetCam je také vhodnější pro vzdělávání a výzkum. Největší výhodou fotodokumentace pomocí tohoto systému je možnost konzultace s odborníky na dálku. Vyšetření pomocí sítnicové kamery RetCam 3 je zobrazeno na obr. č. 2. [13, 17, 21, 22]



*Obrázek 2: Vyšetření pomocí RetCam 3 [23]*

V zemích s nízkými příjmy, neadekvátním lékařským vybavením a nedostatkem personálu, jsou časté screeningové vyšetření ROP velmi náročné a často nereálné. V těchto případech je možným řešením stále se vyvíjející telemedicína. Telemedicína využívá vzdálenou interpretaci digitálního zobrazení fundu a nabízí tak lepší lékařskou službu i v odlehlých regionech. Konečná kvalita a řešení situace však závisí na místních podmínkách. V posledních letech se díky snímkům z digitální kamery RetCam staly dostupné četné datové soubory. Díky těmto databázím lze síťové obrazy efektivně analyzovat pomocí umělé inteligence, která je schopna rozpoznat patologické stavy onemocnění sítnice. Původně byly tyto systémy využívány také při screeningu diabetické retinopatie. Umělá inteligence vytvořila skóre závažnosti ROP, které odpovídá klasifikaci onemocnění dle studie ICROP a má velký potenciál pro kvantitativní monitorování, zlepšení prevence, léčby a následné recidivy po terapii. Může také včas detekovat závažné stupně ROP před rozvojem odchlípení sítnice. Při potvrzení aktivity ROP vždy následuje kontrola nepřímou oftalmoskopií odborníkem. Tradiční způsob vyšetření tedy zatím nelze plně nahradit digitálními systémy, jelikož senzitivita přístrojů závisí také na kvalitě pořízených snímků. [21, 22]

## **2.6 Léčba**

Včasná léčba ROP je velmi důležitá pro záchranu budoucího zraku předčasně narozených dětí. Terapie je indikována do 72 či do 48 hodin od stanovení diagnózy. Studie ETROP prokázala přínos dřívější terapie ve srovnání s konvenční terapií ROP



v primárním vyšetření zrakové ostrosti v 9. měsících korigovaného věku. Tato studie také prokázala lepší strukturální výsledek v 6. a 9. měsíci korigovaného věku. [17, 20]

Hlavními studiemi zabývající se včasnou indikací léčby ROP jsou studie CRYO-ROP (Trial of Cryotherapy for Retinopathy of Prematurity) publikovaná v roce 1988 a již zmíněná studie ETROP. Studie ETROP nahradila závěry studie CRYO-ROP, která indikuje léčbu ROP na základě **prahového stádia**. Můžeme jej definovat jako prahové 3. stádium ROP s plus formou onemocnění, vyskytující se v zóně I a II v pěti na sebe navazujících sektorech hodinového číselníku či v osmi sektorech hodinového číselníku celkem. Výsledky studie CRYO-ROP však nebyly příliš uspokojivé. U 21,8 % dětí nedošlo k včasné intervenci léčby, a tak docházelo k častým komplikacím až ke ztrátě zraku zapříčiněnou odchlípením sítnice. Studie ETROP tedy stanovila kritéria **předprahového stádia ROP**. Předprahové stádium rozdělila na dva typy. **Typ 1 ROP** je dán vysokým rizikem rozvoje odchlípení sítnice a při diagnostice je vždy zahájena léčba. Při **2. typu ROP** může docházet k samovolné regresi a okamžitá léčba zde není nutná. Tento typ vyžaduje pravidelné kontroly a sledování kvůli možnosti potřeby pozdější terapie nebo je sledován do úplné regrese. Shrnutí přístupu k indikaci léčby se nachází v tabulce č. 5. [13, 17, 20, 24]

*Tabulka 5: Indikace léčby ROP dle ETROP (upraveno) [13, 20]*

<b>Typ 1 ROP – okamžitá léčba do 72 hodin</b>	
<b>Zóna I</b>	jakékoli stádium ROP s plus formou
	3. stádium ROP s nebo bez plus formy
<b>Zóna II</b>	2. nebo 3. stádium ROP s plus formou
<b>Typ 2 ROP – nízké riziko vývoje ROP, zvýšené sledování</b>	
<b>Zóna I</b>	1. nebo 2. stádium bez plus formy
<b>Zóna II</b>	3. stádium bez plus formy

Princip léčby ROP spočívá ve snižování hladiny VEGF v oku, který produkuje avaskulární část sítnice. Poklesu dosáhneme buď zmenšením plochy avaskulární části sítnice tzv. termokoagulací (fotokoagulace či kryokoagulace) nebo vyvázáním vytvořeného VEGF díky intravitreální aplikaci protilátek, tzv. „anti-VEGF“ preparátů. Všechny tyto metody jsou v této dále stručně charakterizovány. Pokud dojde k progresi do 4. a 5. stupně a rozvoji nepříznivých změn s vývojem amocce sítnice je indikována



chirurgická léčba ROP. Doporučovanou technikou chirurgické léčby je tzv. čočku šetřící pars plana vitrektomie s následnou tamponádou oka expanzivním plynem či silikonovým oleje. [13] Chirurgická léčba ROP není v této bakalářské práci dále rozebírána.

### **2.6.1 Kryoterapie sítnice**

Kryoterapie sítnice byla na základě výsledků studie CRYO-ROP hlavní metodou léčby. Dle studie CRYO-ROP díky kryoterapii došlo ke snížení nepříznivých anatomických výsledků při léčbě prahového stádia ROP z 47,9 % u neléčených dětí na 27,2 % u léčených. Kryoterapie sítnice je i nyní součástí léčby u progredující ROP, avšak ve většině případů bývá nahrazována méně invazivními metodami. [13, 24]

Při výkonu se používá speciálně upravená a zakřivená dětská retinální sonda s teplotou na hrotu – 60 °C až – 80 °C. Sonda je přikládána přes spojivku transsklerálně v celkové anestezii. Po celou dobu výkonu je oko kontrolováno nepřímou oftalmoskopií, díky které oftalmolog sleduje, kam sondu správně přiložit. Při výkonu je cirkulárně aplikováno 20 až 50 bodů do avaskulární oblasti sítnice podél linie valu. Zmrazení určitého bodu sítnice se provádí do náznaku zbělení. Celková doba výkonu by neměla přesáhnout více jak 60 minut. [13, 17]

Kryoterapie je technicky rychlá a jednoduchá metoda, která však více poškozuje sítnici a nelze při ní správně ošetřit místa blíže k zadnímu pólu oka. Nevýhodou léčby je také potřeba celkové anestezie vzhledem k bolestivosti zákroku. Po této léčebné metodě dochází často k pooperačním komplikacím jako jsou hematomy, otoky víček, chemózy, sklivcové či sítnicové krvácení, a především nežádoucí jizvení sítnice. Z dlouhodobějšího hlediska se u dětí léčených touto metodou více vyskytuje myopie. [13, 17]

Díky těmto komplikacím se dnes tento způsob doporučuje spíše výjimečně. Její výhodou je možnost provedení zákroku i při snížené průhlednosti optických médií. Po výkonu se zahajuje lokální léčba antibiotiky s kortikoidy po dobu 3 – 4 týdnů 4x denně jako prevence vzniku infekce a postoperačních reakcí uvei. [13]

### **2.6.2 Laserová fotokoagulace sítnice**

Laserová fotokoagulace je dnes díky nižšímu výskytu komplikací a vyšší efektivitě považována za standartní metodu terapie ROP. Princip léčby je obdobný jako

u kryoterapie. Spočívá ve snížení produkce VEGF faktoru pomocí diodového laseru, který tepelně likviduje části aktivní plochy avaskulární části sítnice. Existují dvě základní techniky laserového ošetření sítnice, které se odlišují převážně dobou působení laserového paprsku a danou energií. [13, 24]

První metodou je **transpupilární laserová fotokoagulace sítnice**, při které se používá diodový laser o intenzitě 200 – 500 mW, který má oftalmolog umístěný na hlavě. Na sítnici je přes zornici aplikováno přibližně 400 – 1 000 stop. Doba jednoho zásahu je 200 ms. Po celou dobu zákroku je sítnice také kontrolována nepřímou oftalmoskopií s použitím spojné čočky o hodnotě 20 nebo 28 D. Zákrok by neměl přesáhnout více než 90 minut. Výhodou této techniky je ošetření celého pásu avaskulární části sítnice na rozhraní vaskularizované a avaskulární oblasti. Nevýhodou je nemožnost provedení ošetření při úzké rigidní zornici, při snížení průhlednosti optických médií a při větší tloušťce avaskulární části sítnice. Díky tomu je důležité včasné provedení zákroku, nelze čekat déle jako při kryoterapii. Po ošetření se aplikují po dobu 3 – 4 týdnů 4 x denně antibiotika s kortikoidy kvůli prevenci vzniku pooperačních uveálních reakcí. [13, 17, 24]

Druhou metodou je **transsklerální laserová fotokoagulace sítnice**, při které se používá diodový laser o intenzitě 1 000 – 1 500 mW. Na sítnici je aplikováno přibližně 300 – 500 stop. Doba jednoho zásahu je 100 – 200 ms. Tuto techniku lze také provádět při zhoršené transparentnosti optických médií a je méně časově náročná. Avšak při této metodě dochází k ne velmi šetrnému ošetření sítnice, jako u kryoterapie. Z tohoto důvodu se často nepoužívá. [13, 17]

Výhodou těchto metod je možnost provádět zákrok pouze v lokální anestezii s řádnou analgosedací za přítomnosti oftalmologa a anesteziologa, kvůli případným komplikacím při zákroku. Laserová fotokoagulace umožňuje ošetření sítnice i u agresivní formy ROP na zadním pólu oka, která nebyla možná pomocí kryoterapie. Dlouhodobé výsledky ukazují anatomicky lepší nález a zrakovou ostrost oproti kryoterapii. Také je tato metoda šetrnější, tudíž dochází k menšímu mechanickému poškození a nižšímu výskytu zánětlivých reakcí. Mezi pooperační komplikace řadíme drobné krvácení do přední komory, přechodný edém rohovky, dále vitreální a intraretinální hemoragie, které mají tendenci samovolného vstřebávání. Mezi dlouhodobé komplikace patří pozdní odchlípení sítnice způsobené přítomností trhlin a při zásahu rohovky možný vznik

katarakty. Dále mezi ně řadíme ztráty v zorném poli (především na periférii), výskyt vysoké myopie a anizometropie. Výskyt těchto komplikací je však nižší, než tomu bývá u zákroku pomocí kryosondy. Tato problematika je podrobněji rozebrána ve třetí a čtvrté kapitole bakalářské práce. [13, 17, 24]

### **2.6.3 Injekční anti – VEGF terapie**

V současnosti dochází k doplnění klasické léčby, jako je fotokoagulace a kryoterapie, o aplikace tzv. anti-VEGF preparátů. VEGF má důležitou úlohu v patogenezi ROP (viz. podkapitola 2.3). Klasická léčba ROP přímo likviduje buňky produkující VEGF, avšak v posledních letech se ukazuje cílené farmakologické utlumení již vytvořeného VEGF jako velmi užitečné. Léčba anti-VEGF preparáty zajišťuje patřičný vývoj vaskularizace sítnice a je spojována s lepší zrakovou ostroť a nižším výskytem refrakčních vad. [13, 17]

Anti-VEGF preparáty se využívají také při léčbě věkem podmíněné makulární degenerace či diabetické retinopatie, u kterých byli využívány k léčbě dříve než u ROP. Intravitreální aplikace anti-VEGF je indikována při léčbě sítnice u předčasně narozených dětí s ROP typu 1 v zóně I či při agresivních formách. Při rychle progredující ROP v posteriorní zóně II s plus formou onemocnění je léčba pomocí anti-VEGF preparátů často volena také jako první možnost léčby. [13]

Před aplikací anti-VEGF preparátů je nutné podepsat informovaný souhlas rodiči, jelikož se jedná o tzv. „off label“ léčbu (použití registrovaného léčivého přípravku způsobem, který není v souladu se souhrnem údajů o přípravku). Mezi anti-VEGF látky řadíme například bevacizumab, pegaptanib a ranibizumab. Před výkonem je vždy nutno provést fotodokumentaci sítnice pomocí přenosné fundus kamery RetCam. Anti-VEGF preparáty se aplikují v celkové anestezii. Po léčbě je zahájena terapie fluorochinolonovými lokálními antibiotiky 4x denně po dobu 3 – 4 týdnů. [13, 24]

Kontraindikace léčby je proběhlá oční infekce v pěti dnech před terapií. Výhodou terapie je její rychlá aplikace a tím kratší potřebná doba celkové anestezie. Také nedochází ke vzniku strukturálních změn na zadním pólu oka. Vzhledem k možným recidivám ROP je při léčbě nutné delší sledování nálezu na sítnici s délkou minimálně 16ti týdnů. Po aplikaci anti-VEGF preparátů sledujeme během několika dní zlepšení stavu ROP a často také obnovení fyziologického vývoje vaskularizace. Při nedostačující

odpovědi na léčbu je možno převést pacienta po aplikaci anti-VEGF preparátů na laserovou fotokoagulaci a naopak. Volba léčby po aplikaci anti-VEGF preparátů se přizpůsobuje typu regrese. Jestliže nedojde k žádné regresi či je regrese na cévách ve srovnání s periferií minimální, je vhodné kvůli vysoké agresivitě onemocnění druhá aplikace anti-VEGF preparátů. Jestliže došlo k částečné regresi díky snížené aktivitě ROP a stále přetrvávají změny v periférii, je vhodné doplnit terapii fotokoagulací. [13, 24]

Autrata a kol. (2012) provedli v letech 2008 – 2011 studii, která se zabývala přínosem intravitreální aplikace anti-VEGF preparátů v léčbě prahového stádia ROP 3+ v zóně I a II. Studie probíhala na oční klinice, pediatrické klinice a neonatologickém oddělení v Brně. Do studie bylo zahrnuto celkem 87 dětí (174 očí) se závažnou formou ROP 3+ v zóně I a II. Předčasně narozené děti byly rozděleny do dvou skupin. Skupinu A tvořilo 46 dětí (92 očí) léčených transpupilární fotokoagulací v kombinaci s aplikací pegaptanibu (60 očí) či bevacizumabu (32 očí). Skupinu B tvořilo 41 dětí (82 očí) léčených konvenční laserovou fotokoagulací, případně v kombinaci s kryoterapií. Při poslední kontrole mělo 90,2 % všech očí ve skupině A příznivé strukturální změny na sítnici a stabilní regresi ROP. Zatímco ve skupině B tomu bylo u 62 % všech očí. Ve skupině A bylo také potvrzeno rychlejší vymizení příznaků plus formy onemocnění a rychlejší dosažení fyziologické periferní vaskularizace než ve skupině B. Bez nutnosti další terapie bylo ve skupině A 87 % dětí, ve skupině B 53,7 %. Pooperační komplikace, které souvisely s léčbou pomocí fotokoagulace, zahrnovaly retinální hemoragie u 8 % očí ve skupině A a 11 % ve skupině B. Nebyly zjištěny žádné oční nebo systémové komplikace po aplikaci anti-VEGF preparátů. [25]

### 3 REFRAKČNÍ VADY A PORUCHY BINOKULÁRNÍHO VIDĚNÍ

Předčasně narozené děti mají výrazně větší riziko vzniku refrakčních vad, strabismu a dalších zrakových poruch oproti dětem narozených v termínu. Často tomu bývá v důsledku prodělaných těžkých či akutních forem ROP. Tyto komplikace se však vyskytují ve větší míře také u nezralých jedinců bez tohoto onemocnění či pouze po prodělané neléčené formě ROP. [1]

Na refrakčním stavu oka se podílí axiální délka oka, refrakční hodnota rohovky a refrakční hodnota čočky. Axiální délka se během života mění z průměrných 16,8 mm při narození na 23,6 mm u dospělých. V souvislosti se změnou axiální délky oka se mění refrakce rohovky a čočky. Refrakce rohovky se snižuje z 51,2 D na 43 D a čočky z 34,4 D na 18,8 D. Díky těmto změnám dochází k tzv. procesu emetropizace. Emetropie je stav oka, při kterém dochází k setkání světelných paprsků přímo na sítnici a vzniká tak ostrý obraz. [19, 26]

Při narození jsou oči novorozenců hypermetropické. Oko bývá po narození fyziologicky příliš krátké a světelné paprsky se tedy setkávají až za sítnicí. Díky tomu v prvních dvou letech života vzniká refrakční vada až + 3 D. Tato vada však díky přirozenému procesu emetropizace do 4 let věku vymizí. Proces emetropizace může negativně ovlivnit řada faktorů a je nutno tyto vady korigovat. [26] Korekce refrakčních vad u dětí je uvedena přímo u konkrétní vady níže v této kapitole.

U předčasně narozených dětí je nejčastější refrakční vadou myopie. Výskyt krátkozrakosti úměrně stoupá se zvyšující se úrovní nedonošenosti a závažnosti ROP. Není zcela dokázané, jaký refrakční prvek oka se nejvíce podílí na vzniku myopie. Myopie spojená s ROP může být způsobena především zvýšenou tloušťkou a následnou mohutností čočky, s největší pravděpodobností v důsledku změny vývoje předního segmentu oka. [1, 27]

Ve třetí kapitole bakalářské práce je rozvedena problematika refrakčních vad, jejich korekce a diagnostika v dětském věku. Je zde také uvedena stručná charakteristika strabismu, jeho správná diagnostika a léčba.

### 3.1 Přehled refrakčních vad u předčasně narozených dětí

Refrakční vady vyskytující se v dětském věku jsou myopie, hypermetropie, astigmatismus a anizometropie. Nejčastější vadou u předčasně narozených dětí je již zmíněná myopie.

#### Myopie

Myopie neboli krátkozrakost, je refrakční stav oka, při kterém se světelné paprsky neseťkají na sítnici, ale před ní. Krátkozraké dítě vidí špatně do dálky a dobře do blízka. Myopie se v průměru pohybuje od  $-4$  D (středně těžká myopie) až do  $-6$  D. Vyšší počet dioptrií se u předčasně narozených dětí převážně nevyskytuje. [1, 28]

S předčasným porodem jsou spojeny tři druhy krátkozrakosti. V první řadě se jedná o **fyziologickou krátkozrakost**, která souvisí s určitým stádiem těhotenství. Tento stav souvisí s relativně plochou přední komorou oka, větším zakřivením rohovky a sférickou čočkou. Vývoj rohovky je téměř dokončen v době termínu porodu, kdy od 27. do 40. týdne probíhá zploštění a zvětšování průměru rohovky. Předčasně narozené děti mají narušený raný růst rohovky, což způsobuje stav rohovky s vyšší refrakcí. Během prenatálního vývoje se čočka stává méně sférickou, což má za následek větší tloušťku čočky u předčasně narozených dětí (cca 3,99 mm) oproti dětem narozených v termínu (cca 3,76 mm). Ve srovnání s donošenými dětmi mají děti narozené před termínem kratší osovou délku oka, což odpovídá jejich gestačnímu věku. Druhým typem je **krátkozrakost nedonošených**, která je způsobena zastavením vývoje předního segmentu oka a nastává bez ohledu na vznik ROP. Charakteristické vlastnosti u tohoto typu jsou mělká přední komora, silná čočka a poměrně nízká osová délka k poměru lomivosti oka. Třetí typ krátkozrakosti u předčasně narozených dětí je **myopie vzniklá sekundárně jako reakce na průběh těžší formy ROP**. Hodnoty se mohou pohybovat od nízké (do  $-3$  D) až po vysokou (nad  $-6$  D) myopii a pravděpodobně souvisí s chorobným procesem, nikoli s léčbou. Tento typ krátkozrakosti je oproti předešlým v útlém věku relativně stabilní. [28]

Korekce myopie je prováděna nejnižší rozptylnou čočkou, která posune ohnisko na sítnici oka. V kojeneckém věku korigujeme myopii od  $-4$  D do  $-5$  D. U chodících dětí ve věku od 1 do 4 let korigujeme myopii nad  $-2$  D. Krátkozrakost u strašících dětí

v předškolním věku korigujeme již od  $-1$  D a ve školním věku je doporučena korekce již od  $-0,5$  D. [29]

## **Hypermetropie**

Hypermetropie neboli dalekozrakost, je refrakční stav oka, při kterém se světelné paprsky s optickou osou oka setkávají za sítnicí. Dalekozraké dítě vidí dobře do dálky a špatně do blízka. U nižších hodnot dalekozrakosti je dítě schopno tuto vadu eliminovat zaostřením, mnohdy za cenu konvergentního šilhání. Nejčastější příčinou dalekozrakosti je zkrácená délka oka či nedostatečná lomivost refrakčních médií. [1, 29]

Jak již bylo zmíněno, při narození jsou oči novorozence hypermetropické. Hodnota hypermetropie je u novorozenců nejvyšší v prvních měsících života, kdy dosahuje až  $+3$  D. Díky procesu emetropizace hodnota hypermetropie postupně klesá a u fyziologického vývoje téměř vymizí okolo 4 roku dítěte. Předčasně narozené děti vykazují obecně vyšší výskyt hypermetropie než děti narozené v termínu. [19, 29]

Korekce hypermetropie je prováděna nejsilnější spojnou čočkou, která posune ohnisko na sítnici oka. Děti v předškolním věku mají již zmíněnou slabou hypermetropii až do  $+3$  D. Při nepřítomnosti šilhání či tupozrakosti ji díky dobré akomodaci korigovat nemusíme. Korekce hypermetropie se doporučuje nad  $+3,5$  D až  $+4,0$  D při šilhání v rodině či zhoršeném vízu. Dalekozrakost nad  $+5$  D je nutné korigovat vždy. Hodnotu korekce zjištěnou v cykloplegii lze při nepřítomnosti esotropie snížit o  $1/3$ . U dětí ve školním věku korigujeme hypermetropii přibližně od  $+2$  D nebo dříve při subjektivních potížích (astenopické potíže, zhoršené vidění do dálky). [29]

## **Astigmatismus**

Astigmatismus je sférická vada oka, při které paprsky procházející okem tvoří ohnisko ve dvou různých rovinách. Stupeň astigmatismu se určuje dle vzdálenosti těchto dvou ohnisek, které se nazývá fokální interval. Nejčastější příčinou je nepravdělné zakřivení rohovky či astigmatický efekt čočky. [29]

Astigmatismus se v malém rozsahu vyskytuje u každého jedince, avšak u fyziologického stavu oka je neutralizovaný čočkovou refrakcí. U dětí je výskyt astigmatismu do 1 roku velmi vysoký. Incidence však prudce klesá a do 5ti let věku je srovnatelný s výskytem u dospělých (cca 10 %). U dětí, u kterých se astigmatismus

neobjevil během prvního roku života, je jen malá pravděpodobnost výskytu astigmatismu v pozdějším věku. Nejčastěji se astigmatismus vyskytuje spolu s hypermetropií a v mnoha případech bývá příčinou anizometropie. Anizometropie je stav, kdy je pravé a levé oko postiženo jinou refrakční vadou. Tyto refrakční komplikace jsou rovněž mnohem častější u předčasně narozených dětí s ROP než u zdravých donošených jedinců. [19, 28]

Jedno z nejpoužívanějších dělení astigmatismu je dělení dle pravidelnosti. Pravidelný astigmatismus lze plně korigovat cylindrickou či sférocylindrickou čočkou, nepravidelný nikoliv. Korekce nepravidelného astigmatismu brýlemi je jen částečná. Na plnou korekci lze použít tzv. tvrdé kontaktní čočky. U malých dětí převažuje astigmatismus proti pravidlu a přibližně v 5ti letech se mění na astigmatismus podle pravidla. [19, 29]

Korekce pravidelného astigmatismu se provádí cylindrickými či sférocylindrickými čočkami. U kojenců je astigmatismus běžný, po 1. roce života se snižuje a korigujeme ho při hodnotách nad 3 – 4 D. Děti ve věku do 2 – 3 let jsou korigovány při hodnotách nad 2 D. V předškolním věku nemusí být korigován astigmatismus menší než 1,5 D pokud nedoprovází vyšší myopii či hypermetropii. Ve školním věku korigujeme astigmatismus převážně od 1 D, při velmi zhoršeném vízu a potížích možno i při nižších hodnotách. [29]

### **3.2 Vyšetření zrakové ostrosti a stanovení refrakce u dětí**

Vyšetření zrakové ostrosti u dětí se přizpůsobuje věku a vývojovému stupni dítěte. Dává se přednost testu se znaky v řádku před samostatnými znaky. Zraková ostrost se vyšetřuje monokulárně s řádně zakrytým druhým okem. U malých dětí se také zaměřuje na stranovou asymetrii zrakové funkce, která může být známkou tupozrakosti horšího oka. [29]

U novorozenců se sleduje výbavná fotoreakce zornic a optokinetický nystagmus. Od 2. – 3. měsíce se hodnotí kvalita očního kontaktu a posuzuje se fixace a sledování (např. světla či výrazné barevné hračky). Od 6. měsíce se podrobněji zhodnocuje fixace. Střídavě se zakrývá jedno a druhé oko, pozoruje se monokulární fixace, její přesnost, stálost (nepřítomnost fixace) a centrace rohovkového reflexu. Důležité je zaznamenat i reakce na přikrytí oka. Děti se obvykle více brání při zakrývání vedoucího oka. Od 6. měsíce se také hodnotí binokulární preference fixace u strabismu. U kojenců



a batolat se využívá metoda preferenčního pohledu. Tato metoda je založena na faktu, že dítě dává přednost pohledu na výraznější vzorovanou plochu před jednotnou šedou plochou stejné sytosti a jasů při schopnosti oka rozlišit strukturu. K tomuto slouží Karty Tellerové (Teller acuity cards), Lea grating paddles nebo Cardiffský test. Přibližně od 3 let věku se využívají optotypové testy s různými symboly. Obrázkové optotypy se používají u mladších dětí ve věku mezi 2 až 3 lety, od 3 roku se využívají Pflügerovy háky a od 6 let optotypy s písmeny nebo čísly. [26, 29]

Léčba refrakčních vad spočívá v jejich správné korekci. U dětí měříme refrakci ve většině případů v cykloplegii, která eliminuje nekontrolovanou akomodaci. Refrakce se stanovuje pomocí statické či dynamické skiaskopie nebo pomocí autorefraktometru. Mohindrova skiaskopie (statická) není prováděna v cykloplegii a je vyšetřována v úplné tmě, kdy mají oči uvolněnou akomodaci. Refrakční stav oka je klíčový v detekci charakteru očních vad a je nutno ho pravidelně kontrolovat. Přehled oftalmologických vyšetření u rizikových dětí je popsán v kapitole 1.6. [1, 26, 29]

### **3.3 Poruchy binokulárního vidění u předčasně narozených dětí**

Mezi poruchy binokulárního vidění u dětí řadíme především amblyopii a strabismus. Tyto komplikace jsou úzce spojovány se zráním a vývojem centrální nervové soustavy a senzomotorickým vývojem zrakových funkcí. Díky tomu jsou amblyopie a strabismus často klasifikovány u populace nedonošených dětí. [29]

#### **Amblyopie**

Amblyopie neboli tupozrakost je definována jako snížená zraková ostrost, při které na postiženém oku většinou nenacházíme žádné patologie a nelze vykorigovat brýlemi. Jedná se tedy převážně o funkční problém, kdy mozek utlumuje zrakové vjemy postiženého oka. Příčinou může být větší dioptrická vada či nález na sítnici po proběhlé ROP. Amblyopie je ve většině případů spojována se šilháním. U předčasně narozených dětí je incidence této vady mírně vyšší. [29]

Léčba tupozrakosti spočívá v korekci oční dominance a zajištění ostrého sítnicového obrazu. Velmi důležitou roli zde hraje včasná léčba. U každé nově zjištěné amblyopie léčbu zahajujeme ihned do 9 let věku, u anizotropické amblyopie bez šilhání i ve věku pozdějším. Zajištění ostrého sítnicového obrazu dosáhneme díky plné korekci refrakční vady, eventuelně odstraněním očních zákalů nebo ptózy. Korekce oční dominance

se zajišťuje převedením fixace na tupozraké oko zakrytím nebo zhoršením obrazu lepšího oka. Zakrytí lépe vidoucího oka se nejčastěji provádí pomocí náplastového okluzoru. Zhoršení obrazu se využívá při nesnášenlivosti okluzoru nebo jako udržovací léčba a spočívá v podání 0,5 – 1,0% atropinu 1x denně do zdravého oka s nevykorigovanou hypermetropií či přidáním plusových skel pro zamlžení vidění. [19, 29]

Režim nošení okluze může být celodenní nebo se nosí pouze část dne. Celodenní okluze se používá u dětí se strabismem bez fúze. Nutné jsou časté kontroly vízu díky možnosti vzniku okluzní amblyopie. Pro možné riziko vzniku okluzní amblyopie se celodenní okluze nedoporučuje u dětí do věku 1 roku. Okluze část dne se používá u paralelního postavení očí s periferní fúzí, možný je delší interval kontrol (2 až 3 měsíce). Rozděluje se na intenzivní (především na počátku léčby), kdy se okluzor sundává na 1 až 3 hodiny denně a udržovací, kdy se okluzor nosí pouze 1 až 3 hodiny denně. [29]

## **Strabismus**

Strabismus neboli šilhání je nesouměrné postavení bulbů, při kterém osy vidění obou očí nesměřují do stejného bodu. Jedno z očí směřuje přímo do bodu fixace a nazývá se oko fixující neboli vedoucí. Druhé z očí se uchyluje a nazývá se oko šilhající neboli podřízené. Příčinou je ve většině případů narušení senzomotorické rovnováhy obou očí na úrovni řídicích center v centrální nervové soustavě či méně často patologie ve vlastním oku. Při strabismu je hlavním problémem, jak dětí narozených v termínu, tak u předčasně narozených dětí, riziko vzniku amblyopie, poruchy binokulárního a zhoršení prostorového vidění. [1, 29]

Výskyt strabismu je u nedonošených dětí významně vyšší (24 %) oproti populaci dětí narozených v termínu (7 %). Předčasně narozené děti vykazují vyšší výskyt všech typů strabismu. Poměr esotropie a exotropie je 1:1 u nedonošených dětí ve srovnání s poměrem 3:1 u donošených dětí. U nedonošených dětí se také více objevují vzácné formy strabismu. Zvýšený výskyt šilhání u předčasně narozených dětí je zcela nebo zčásti přisuzován ROP, dále neurologickým poškozením a vyšším refrakčním vadám. Většina případů šilhání je i u předčasně narozených dětí spojována s hypermetropií, avšak mnoho případů bylo také odhaleno u myopie. Toto zjištění naznačuje možnou odlišnou etiologii strabismu v populaci nedonošených dětí. Etiologie šilhání u předčasně narozených dětí je variabilní a větší studie se přiklánějí k multifaktoriálním příčinám. [1, 28]

Pro zahájení správné léčby strabismu je důležité důkladné vyšetření dítěte pro získání anamnézy. Nejprve se určuje zraková ostrost, při kterém volíme vhodný test na základě věku a schopností dítěte (viz. podkapitola 3.2). Dále se vyšetřuje binokulární vidění a retinální korespondence. Binokulární vidění vyšetřujeme u malých dětí pomocí např. Langova testu či Titmusova stereotestu, u větších dětí pomocí Worthova či Bagoliniho testu. Pro vyšetření retinální korespondence se využívá test následných paraobrazů (Heringův-Bielschowského test) a vyšetření na troposkopu (synoptoforu). Důležité je zhodnotit postavení očí a motilitu. Pro zhodnocení postavení očí u větších dětí užíváme zakrývací testy. U dětí, které nespolupracují nebo mají špatnou fixaci a vízus, posuzujeme postavení očí alespoň orientačně podle symetrie světelných reflexů na rohovkách obou očí. K tomu se využívá např. Hirschbergova metoda, Krimského test nebo Brücknerův prosvěcovací test. Motilitu vyšetřujeme v devíti pohledových směrech nejlépe pomocí světla, jako fixačního objektu. U malých dětí často jednorázové vyšetření motility nestačí a je nutné vyšetřit opakovaně. Následně se zjišťuje hodnota refrakce (viz. kapitola 3.2) a provádí se vyšetření předního segmentu a fundu. Na vyšetření fundu se používá nepřímý či přímý oftalmoskop a u spolupracujících dětí šterbinová lampa. Určení fixace se provádí přímým oftalmoskopem, pomocí kterého se promítne světelná značka na oční pozadí, vyzveme k fixaci a určíme místo, kam se značka promítla (fixace centrální, foveolární nebo excentrická). [19, 26, 29]

Léčba strabismu se rozděluje na konzervativní a případně chirurgickou. Konzervativní léčba zahrnuje korekci refrakční vady, ve vhodných případech (u starších spolupracujících dětí) nácvik binokulárních funkcí tzv. ortoptická cvičení, léčbu tupozrakosti (pokud je přítomna) a případně prizmatickou korekci. Chirurgická léčba se provádí, pokud nedojde k vyrovnání úchyly pomocí brýlové korekce. Operuje se v předškolním věku v celkové anestezii. Cílem léčby strabismu je obnova či vytvoření binokulárního vidění a dosažení paralelního postavení očí. [29]

### **3.4 Výskyt refrakčních vad a poruch binokulárního vidění v praxi**

Následující podkapitola se zabývá aktuálním stavem a prevalencí refrakčních vad a poruch binokulárních funkcí u předčasně narozených dětí. Cituje informace ze studií, které se zabývaly vztahem mezi zónou retinální vaskularizace a refrakční vadou u dětí bez nebo se spontánní regresí ROP, dále studií, která se zabývala tím, které refrakční

složky oka jsou zodpovědné za vysokou myopii u ROP a studií, která se zaměřovala na oční morbiditu u předčasně narozených dětí.

Ústav oftalmologie a vizuálních věd na Univerzitě Illinois v Chicagu publikovala v roce 2019 studii zabývající se vztahem mezi zónou retinální vaskularizace a refrakční vadou u předčasně narozených dětí bez ROP nebo se spontánně regresní ROP. Do studie byly zahrnuty děti vyšetřené na ROP mezi 1. lednem 2009 a 1. dubnem 2015. Vzhledem k tomu, že krátkozrakost bývá spojována s léčbou ROP, byly z této studie pacienti s indikovanou léčbou ROP vyřazeni. Celkem bylo hodnoceno 378 očí (189 kojenců). Z 378 očí mělo 184 ROP jakéhokoli stádia a 24 z nich podstoupilo léčbu a byli tedy vyřazeni. Oči se spontánní regresí ROP měli onemocnění v rozsahu regrese stádia 1 do regrese stádia 3 ROP. Průměrný korigovaný věk při prvním vyšetření byl 7,5 měsíce. Z 194 očí předčasně narozených dětí bez ROP bylo 17 myopických (8,8 %), u očí se spontánní regresí bylo myopických 35 ze 160 (21,9 %). Zajímavostí je, že 11 z 25 očí (44 %), které měli zastavenou vaskularizaci v zóně II. s anamnézou ROP, bylo také myopických. Bez ohledu na stav a závažnost ROP se výsledky cykloplegické retinoskopie významně lišily dle zóny vaskularizace, přičemž se myopie vyskytuje více při zastavení vaskularizace v posteriorní části. U všech očí se spontánní regresí se cykloplegická retinoskopie lišila mezi kompletní vaskularizací a zónou II. Zatím co zóna III oproti zóně II a zóna III oproti kompletní vaskularizaci se významně staticky nelišila. Vysoká míra krátkozrakosti v zástavě vaskularizace v zóně II a podobné výsledky mezi zónou III a kompletní vaskularizací jsou klinicky velmi důležité s ohledem na screening. Pro rozvoj významné refrakční vady je třeba tyto oči důkladněji sledovat. [30]

Ústav oftalmologie a vizuálních věd na Univerzitě Illinois v Chicagu v roce 2005 také publikovala studii, která se zaměřila na to, které z refrakčních složek oka jsou zodpovědné za vysokou myopii u ROP ve srovnání s vysoce myopickými donošenými dětmi. Jedinci zahrnutí do této studie byli vybíráni ze soukromé kliniky v USA a byli rozděleni do dvou skupin: nedonošené děti s ROP a donošení novorozenci. Všichni účastníci měli jednostrannou či oboustrannou vysokou myopii, definovanou jako sférický ekvivalent větší než  $-5$  D. Studie zahrnovala 53 vysoce myopických očí u 34 pacientů s ROP a 66 vysoce myopických očí u 37 donošených pacientů. Měření zahrnovala keratometrii, A-scan pro vyhodnocení axiální délky, hodnoty refrakce, tloušťku a polohu čočky, hloubku předního segmentu, hloubku přední komory a sílu čočky. Průměrná

cykloplegická refrakce byla  $-12,37$  D (v rozmezí od  $-5,0$  do  $-20,75$  D) u dětí s ROP a  $-11,71$  D (v rozmezí od  $-5,0$  do  $-22,0$  D) u donošených dětí. U dětí s ROP byla rostoucí krátkozrakost nejvíce spojena s tloušťkou a mohutností čočky, s méně strmou rohovkou, menší axiální délkou a polohou středu čočky více vpředu. U dětí bez ROP byla rostoucí krátkozrakost nejvíce spojena s axiální délkou, zvýšenou tloušťkou čočky a s tím spojenou její horší výkoností. Oči s ROP měli poměr tloušťky čočky a přední komory téměř o 50 % vyšší než u očí bez ROP. Vysoká myopie v případě ROP je tedy patofyziologicky odlišná od vysoké myopie u donošených dětí. [27]

Bin-Khathlan a kol. publikovali v roce 2014 studii, která se zaměřovala na oční morbiditu u předčasně narozených dětí v centru terciální péče ve městě Rijád v Saudské Arábii. Do této studie byly zahrnuty předčasně narozené děti, které se narodily v rozmezí od ledna 2007 do prosince 2009. Studie byla provedena ve dvou částech tak, aby bylo možno získat krátkodobé i dlouhodobé výsledky. Diagnóza ROP byla považována za krátkodobý výsledek a oční nález v 18 až 24 měsících za dlouhodobý. Celkem se do této studie zapojilo 360 dětí s průměrným gestačním stářím 30 týdnů a průměrnou hmotností 1 210 g. Do konečné analýzy nebylo zahrnuto 14 dětí, které byly před prvním vyšetřením na ROP převezeni do jiné nemocnice či propuštěni domů. Úvodní screeningové vyšetření bylo provedeno ve 4 – 6 týdnech chronologického věku. Výskyt ROP byl 30 %. Novorozenci s diagnostikovanou ROP měli průměrný gestační věk 27 týdnů a průměrnou hmotnost 907 g. Další identifikované rizikové faktory mimo gestační věk či porodní hmotnost byla diagnóza spojená s intraventrikulárním krvácením a krevními transfúzemi. Nejvyšší výskyt ROP byl zjištěn u dětí, narozených v 24. týdnu gestace (100 %) a nejnižší ve skupině narozené ve 32. týdnu a déle (6 %). Při kontrole v 8 měsících bylo přítomno ze skupiny dětí s ROP 73 % (75/103) a 75 % ze skupiny dětí bez ROP (181/243). Šilhání bylo diagnostikováno u 36 kojenců s kumulativní incidencí 14 % s průměrným gestačním stářím 27. týdnů. Esotropie byla zjištěna celkově u 10 % dětí (25/256), u 20 % dětí s ROP (15/75) a u 5,5 % dětí bez ROP (10/181). Exotropie byla zjištěna celkově u 4 % dětí (11/256), u 11 % dětí s ROP (8/75) a u 2 % dětí bez ROP (3/181). Průměrný věk při diagnostice šilhání byl 15 měsíců. Při kontrole v 18 – 24 měsíců bylo přítomno 231 kojenců, jeden ze skupiny ROP byl dále kvůli jednostranné chirurgické afakii vyloučen, tedy celkem 74 (73 %) kojenců z původních 103 ve skupině ROP a 156 (64 %) kojenců z původních 243 ve skupině bez ROP. Významná refrakční vada byla diagnostikována u 24 % dětí. Vysoké refrakční vady (nad + 3 D, resp. nad - 3 D)

byly nalezeny u 13 % analyzovaných kojenců. Proporce kojenců s dalekozrakostí byly stejné u obou skupin (65 % vs. 68 %), zatím co ve skupině ROP byla častěji diagnostikována myopie (22 % vs. 3 %). Celková incidence astigmatismu byla 50 %. Ve skupině ROP mělo astigmatismus 55 % (41/74) kojenců, ve skupině bez ROP byl astigmatismus přítomný u 41 % (65/157) kojenců. Vysoké hodnoty astigmatismu (nad 2,5 D) byly potvrzeny u tří kojenců (1,3 %), dva z nich byly ze skupiny ROP. Anizometropie byla identifikována u šesti kojenců (2,6 %) s pěti kojenci ze skupiny ROP. V této studii byl tedy vyzorován vyšší výskyt refrakčních vad u předčasně narozených dětí, převážně myopie. Autoři doporučují oftalmologické vyšetření ve věku 18 – 24 měsíců u všech nedonošených dětí narozených ve 32. týdnu gestace a méně vzhledem k vyššímu riziku vysokých refrakčních vad. [31]

## 4 PORUCHY ZRAKOVÝCH FUNKCÍ PŘI POSTIŽENÍ CENTRÁLNÍ NERVOVÉ SOUSTAVY

Předčasně narozené děti jsou vystaveny většímu riziku abnormálního vizuálního a neurologického vývoje než děti narozené v termínu. Vývoj vidění nezávisí pouze na poškození sítnice při ROP, ale také na postižení centrální nervové soustavy. Na vývoj mozku a zrakového systému má vliv řada různých událostí, což může vést k dlouhodobé zrakové dysfunkci. [32, 33, 34]

Poranění mozku se běžně vyskytuje u předčasně narozených dětí s velmi nízkou porodní hmotností (méně než 1 500 g), přičemž až 40 % jeví při zobrazení magnetickou rezonancí známky poranění bílé hmoty. Až 20 % má rozsáhlé poranění bílé hmoty způsobené intraventrikulárním krvácením či periventrikulární leukomalácií. Periventrikulární leukomalacie je ischemická nekróza bílé hmoty mozku. Jedna z nejcitlivějších oblastí k ischemickému postižení je parietookcipitální kortex. S postižením této oblasti jsou spojeny časté poruchy zraku, jako je zhoršená zraková ostrost, nystagmus, defekty zorného pole, strabismus a anomálie optického nervu (hypoplazie, rozsáhlá exkavace). [32, 33, 34]

Kortikální poškození zraku (Cortical visual impairment, CVI) je definováno jako bilaterální snížení zrakové ostrosti v důsledku postižení zrakových kortikálních oblastí. U předčasně narozených dětí je CVI často způsobeno předčasným porodem ovlivňující normální vývoj zraku či v důsledku získaných poranění přímo poškozující zrakové dráhy. [33, 34]

Klasickou metodou pro zhodnocení poranění mozku na novorozenecké jednotce intenzivní péče je kraniální ultrazvuk. Ultrazvuk hlavy je spolehlivý pro detekci závažných cystických lézí bílé hmoty, ale má omezenou citlivost a specifitu pro detekci malých a necystických lézí bílé hmoty. Citlivost kraniálního ultrazvuku se ale nadále zlepšuje. Rentgenová počítačová tomografie (CT) se kvůli vysokému záření a špatné citlivosti na necystické poranění bílé hmoty u nezralých novorozenců nepoužívá. Magnetická rezonance je citlivější a snadněji detekuje jemné a necystické poranění bílé hmoty. Provádění magnetické rezonance u nezralých novorozenců je díky inkubátorům kompatibilních s magnetickou rezonancí lehce proveditelné a bezpečné. Považuje se za nový zlatý standart v diagnostice u této populace. [33]

Tato kapitola se věnuje vývoji vizuálních cest a základním zrakovým poruchám u nezralých novorozenců způsobené nejen postižením centrální nervové soustavy. V závěru kapitoly jsou stručně uvedeny dlouhodobé důsledky těchto poruch.

## **4.1 Typy poruch zrakových funkcí**

Mezi poruchy zrakových funkcí u předčasně narozených dětí souvisejících s poruchou centrální nervové soustavy se řadí snížená zraková ostrost, strabismus, zhoršená kontrastní citlivost, defekty zorného pole a poruchy barvocitu. Vizuální funkce lze přesně hodnotit až po skončení jejich vývoje. [1]

### **Snížená zraková ostrost a strabismus**

Neurologické poškození, včetně ischemických mozkových lézí, může u předčasně narozených dětí působit sníženou zrakovou ostrost, která souvisí s refrakčními vadami a strabismem. Z funkčního hlediska se u předčasně narozených dětí často pohybujeme s hodnou zrakové ostrosti na hraně slabozrakosti či nevidomosti. Tito pacienti by měli docházet do center rané péče nebo center zrakových vad, jelikož k rehabilitaci zrakových funkcí je potřeba využít speciálních optických pomůcek (lupy, elektronické pomůcky, dalekohledy) a speciálních zrakových postupů. [1, 28] Více o vyšetření zrakové ostrosti a strabismu je uvedeno ve třetí kapitole této bakalářské práce.

D. Liláková a kol. (2012) provedli stručnou studii na Oční klinice v Hradci Králové. Ve studii bylo v první skupině 14 velmi nezralých dětí (28 očí) s průměrným gestačním věkem při narození 26,86 týdně a průměrnou hmotností při porodu 1 106 g. Průměrný věk v této skupině byl při kontrole 7,5 roku a osm dětí podstoupilo neurochirurgickou operaci po prodělaní posthemoragického hydrocefalu. Ve druhé skupině bylo šest dětí s intraventrikulární hemoragií, PLV a difúzní atrofii mozku. Tyto děti byly pouze neurologicky sledovány, bez operačního zákroku. V této skupině byl průměrný věk při kontrole 5,67 roku, průměrný gestační věk při narození 29 týdnů a průměrná hmotnost při porodu 1 056,67 g. Zraková ostrost byla vyšetřována na Snellenových optotypech, Pflügerových háčích nebo obrázkových optotypech na vzdálenost pět metrů (viz. podkapitola 3.2). Refrakce byla vyšetřována na přístroji autorefraktor AR-800 firmy Nidek a strabismus na synoptoforu typu 58 100 firmy Oculus. Centrální zraková ostrost byla normální pouze u 35,4 % vyšetřených dětí v porovnání se zdravou kontrolní skupinou. Strabismus se vyskytl v 62,5 %. Esotropie převládala v 33,3 %



celkově, kdy tvořila 80 % případů v první skupině a 50 % v druhé skupině. V první skupině děti s hydrocefalem se vyskytla pouze hypermetropie a astigmatismus, u dětí s jiným mozkovým postižením byla přítomna i myopie (pouze u dvou očí, 16,7 %). Sférický ekvivalent vyšší než + 3,25 D byl zjištěn u 25 % dětí v první skupině a u 8,33 % dětí ve druhé skupině. Motorické potíže mělo 87,5 % dětí s hydrocefalem a 66,7 % dětí s jiným mozkovým postižením. Výsledky studie tedy potvrzují zvýšený výskyt zhoršené zrakové ostrosti a s tím spojený větší výskyt refrakčních vad a strabismu u dětí s perinatálním mozkovým postižením. Tato studie je také důkazem nutnosti pravidelných očních kontrol těchto pacientů. Důraz musí být kladen především na děti s celkovým postižením u kterých oční problémy vedou k dalším komplikacím při snaze o zapojení dítěte do normálního života. [34]

### **Kontrastní citlivost**

U dětí s nízkou porodní hmotností bylo zaznamenáno snížení kontrastní citlivosti (CS) ve srovnání s dětmi narozenými v termínu. Zhoršená CS může nastat i při absenci ROP nebo neurologických abnormalit. CS úzce souvisí s funkční schopností dítěte. Snížená CS může souviset s problémy při čtení, kterým tato skupina dětí obecně disponuje. Přesná role zhoršené CS při problému se čtením není zcela známá. [28]

Vyšetření kontrastní citlivosti vyžaduje určitou spolupráci, proto je vhodné provádět vyšetření až u dětí kolo 4. roku, kdy se nejvíce využívá Lea test, což je test nízkokontrastních obrazců nebo čísel. U starších dětí, které již umí číst, se využívá Pelliho-Robsonova tabule s řádky písmenek se snižujícím se kontrastem nebo Ardenova či Regarova tabule. U velmi malých dětí (od 12ti týdnů věku) se užívá orientační Hiding Heidi test. Jedná se o obrázkový test, který je složen ze šesti kartiček. Na pěti z nich je vytištěn usměvavý obličej, jedna je bílá a slouží na odkrývání ostatních. Před dítětem odkryjeme potištěnou kartu a vedle stále držíme bílou a pohybujeme oběma z nich. Dítě by mělo sledovat potištěnou kartičku. Poté vyměníme sledovanou kartu za kartu s nižším kontrastem a postup opakujeme, dokud dítě přestane fixovat, a tedy rozlišovat potištěnou kartu se sníženým kontrastem. [29, 35]

## **Defekty zorného pole**

Defekty zorného pole jsou přítomny u předčasně narozených dětí ve spojení převážně s léčbou ROP, avšak bývá postiženo také v důsledku intraventrikulárních hemoragií (poškození zrakové dráhy v mozku). Velikost těchto defektů je relativně malá (např. 11 % v průměru po kryoterapii nebo 15 % po laserovém ošetření ROP), avšak jejich dopad na funkční schopnost není dosud stále zcela znám. [28]

Vyšetření zorného pole u preverbálních dětí není jednoduché z důvodu chybějící spolupráce. K orientačnímu vyšetření zorného pole můžeme využít konfrontační metodu. Lékař v úrovni očí dítěte pohybuje nějakým předmětem (např. hračkou) z periferie zorného pole do centra a dítě reaguje, když předmět uvidí. U starších a spolupracujících dětí se využívají metody kinetické a statické perimetrie stejně jako u dospělých. [19]

## **Barvocit**

Studie CRY-ROP zjistila velký nárůst deficitu barvocitu, převážně modro-žluté barvy, u dětí ve věku od 5 do 6 let. Aktuální poznatky naznačují, že poruchy barvocitu postihují asi 5 % dospělé populace, která se narodila předčasně. Jediný faktor, který byl nalezen při analýze a souvisel s deficitem modro-žluté barvy, byla snížená zraková ostrost. [1, 28]

K vyšetření barvocitu se využívají Pseudoizochromatické tabulky (Ishiharovy) s různými obrázky podle věku dítěte (symboly, čísla, ...). Dalšími používanými testy k vyšetření barvocitu jsou Farnsworthův-Muinsellův a Lanthonyho test. [29]

## **4.2 Dlouhodobé důsledky poruch zrakových funkcí**

Předčasně narozené děti jsou ohroženy sníženým výkonem při úkolech zaměřených na vizuální funkce vyšší úrovně, i když vykazují normální zrakovou ostrost. Tyto potíže mohou souviset se stavy spojenými s předčasným porodem, jako je intraventrikulární krvácení, periventrikulární leukomalacie, léčba v perinatálním období a léčba ROP. [32]

Od předškolního věku je zrakové vnímání, motorika a vizuomotorická integrace spojována s výsledky vzdělávání, učení, chováním a pozorností. Velmi předčasně narozené děti obecně vykazují horší akademické výsledky, zejména v matematice a čtení. [32]

V prospektivní studii 204 dětí narozených předčasně (< 32. týdnu gestace), které byly hodnoceny v šesti letech, 180 z nich nemělo žádné významné neurologické abnormality a bylo vyučováno v běžné škole. Prostorové vnímání, vizuomotorická koordinace, exekutivní funkce, pozornost a motorické výkony byly však významně horší než u jejich spolužáků narozených v termínu. Po úpravě kognitivních funkcí zůstal akademický výkon nedonošených dětí horší než u jejich vrstevníků. Tento účinek byl nadále patrný ve věku 11 let, stále zejména v matematice a čtení. [32]

Předčasný porod má hlubší účinek na dorsální (hřbetní) proud, který je specializovaný na pohyb, percepci a vizuomotorické kontroly než ventrální proud, který se primárně zaměřuje na vnímání forem. Nedonošené děti mají tedy častěji problém s orientací v prostoru a odhadem vzdálenosti předmětů. Při poruše ventrálního proudu mají v dětství problém rozeznávat známé tváře. [32]

## ZÁVĚR

Cílem bakalářské práce bylo shrnutí problematiky očních komplikací u předčasně narozených dětí, jejich včasné diagnostiky a správné léčby. K úspěšnému dokončení stanoveného cíle byla použita analýza odborné literatury, článků a současných studií spolu s konzultacemi s odborným vedoucím.

Gestační věk a porodní hmotnost dítěte jsou hlavními ukazateli zralosti novorozenců. Čím nižší je porodní hmotnost dítěte, tím bývá z pravidla vyšší stupeň nezralosti, který přímo souvisí nejen s očními komplikacemi, ale také s dalšími zdravotními problémy. V úvodu bakalářské práce je popsána problematika předčasně narozených dětí včetně zdravotní péče. Z oftalmologického hlediska je velmi důležitá správně řízená oxygenoterapie, která souvisí s rozvojem ROP. Současné studie dokazují, že vyšší limity saturace kyslíkem (cca 90 – 95 %) souvisí s vyšším počtem případů ROP, avšak jsou spojovány s nižšími počty novorozenců, které vyžadovali léčbu, s nižší mortalitou a sepsí. Jsou zde uvedeny statistiky narozených dětí (tabulka č. 1) a počty dětí narozených dle hmotnosti (tabulka č. 2) v České republice.

Nejčastějším očním onemocněním u předčasně narozených dětí je již zmíněná ROP. V současnosti jsou hlavními rizikovými faktory porodní hmotnost pod 1 250 g, gestační věk < 28. týden a zahájení oxygenoterapie. Screening ROP je pro nezralé novorozence velmi stresující, proto se dává důraz na eliminaci nadbytečných vyšetření a kontroly se provádí dle doporučení studie ETROP. Zlatý standard v diagnostice ROP je nepřímá oftalmoskopie. Nicméně v posledních letech se díky rychlému vývoji technologií začala hojně využívat sítnicová kamera RetCam. Fotodokumentace umožňuje porovnávání a změření rozsahu nálezu na sítnici v čase. Největší výhodou je možná konzultace na dálku s odborníky, která je klíčová převážně v zemích s neadekvátním lékařským vybavením a nedostatkem personálu. Přínosem v diagnostice ROP je také telemedicína, která díky snímkům z kamery RetCam vytvořila databázi na jejímž základě je umělá inteligence schopna rozpoznat patologické stavy onemocnění sítnice. Při potvrzení aktivity ROP však zatím vždy následuje vyšetření nepřímou oftalmoskopií.

Včasná léčba ROP je důležitá pro záchranu budoucího zraku novorozence. Dle studie ETROP se léčba zahajuje do 48 či 72 hodin od diagnostiky vzhledem k nálezu na sítnici. V dnešní době je nejméně využívanou metodou léčby kryoterapie sítnice. Nevýhodou je nutnost celkové anestezie, která je pro nezralé děti velmi nebezpečná, časté pooperační

komplikace a devastující účinky na sítnici bez další možnosti nápravy. Laserová fotokoagulace je dnes díky nižšímu výskytu pooperačních komplikací, potřeby pouze lokální anestezie a menšímu mechanickému poškození sítnice, nejvíce využívanou metodou. V současnosti také dochází k doplnění klasických metod léčby o aplikaci tzv. anti-VEGF preparátů. Tyto látky cíleně utlumují již vytvořený VEGF místo přímé likvidace buněk produkujících VEGF, jako tomu bývá u klasické léčby. Studie dokazují příznivé výsledky při aplikaci těchto preparátů, rychlejší dosažení fyziologické periferní vaskularizace a příznivé strukturální změny na sítnici.

Další studie také dokazují u předčasně narozených dětí větší riziko refrakčních vad, poruch binokulárního vidění a zrakových funkcí. Nejčastější vadou u těchto dětí je myopie. Důležitým faktorem, který se podílí na vzniku těchto komplikací, je přítomnost a léčba ROP. Vyšší výskyt myopie je spojován s léčbou pomocí kryoterapie, zatímco defekty zorného pole a přítomnost anizometropie s léčbou pomocí laserové fotokoagulace sítnice. Přítomnost ROP hraje důležitou roli také u strabismu, kde je spojována s vyšším výskytem esoforie.

Je dokázané, že za refrakční stav dítěte a poruchy zrakových funkcí, nezávisí pouze na přítomnosti ROP, ale také na poškození centrální nervové soustavy, které jsou v důsledku předčasného porodu častá. Mezi tyto komplikace se uvádí defekty zorného pole, snížená zraková ostrost a kontrastní citlivost, strabismus a poruchy barvocitu. Díky těmto poruchám mají problémy se čtením, v matematice i pozorností. Obecně tedy vykazují horší výsledky při studiu než доноšené děti. Mají také problémy s orientací v prostoru a odhadem vzdálenosti předmětů. Je to způsobeno účinky předčasného porodu na dorsální proud, který je specializovaný na pohyb, percepci a vizuomotorické vnímání.

I přes včasnou a kvalitní léčbu je většina předčasně narozených dětí celý svůj život odkázána na odbornou pomoc. K tomuto účelu napomáhají nejen oftalmologové, ale také rizikové poradny a specializovaná centra (Centrum komplexní péče, Centrum rané péče). K těmto dětem musí být také individuálně přistupováno.

## POUŽITÉ ZDROJE

- [1] Marková D, Chvilová-Weberová M. Předčasně narozené dítě: následná péče - kdy začíná a kdy končí? Praha, Česká republika: Grada Publishing; 2020.
- [2] Borek I. Vybrané kapitoly z neonatologie a ošetrovatelské péče. Vyd. 2., dopl. Brno, Česká republika: Institut pro další vzdělávání pracovníků ve zdravotnictví; 2001.
- [3] Procházka M. Porodní asistence. Praha, Česká republika: Maxdorf; 2021.
- [4] Porodnost a plodnost – 2006 až 2010, Doplnkové charakteristiky porodnosti. Český statistický úřad. <https://www.czso.cz/csu/czso/cri/porodnost-a-plodnost-2006-az-2010-bei2lxvhdf#>. [online 10.01.2022]
- [5] Vývoj obyvatelstva České republiky 2015, Porodnost. Český statistický úřad. <https://www.czso.cz/csu/czso/vyvoj-obyvatelstva-ceske-republiky#> [online 10.01.2022]
- [6] Vývoj obyvatelstva České republiky 2020, Porodnost. Český statistický úřad. <https://www.czso.cz/csu/czso/vyvoj-obyvatelstva-ceske-republiky-2020> [online 10.01.2022]
- [7] Pohyb obyvatel – vybrané území. Český statistický úřad. <https://vdb.czso.cz/vdbvo2/faces/index.jsf?page=vystup-objekt&pvo=DEM05&z=T&f=TABULKA&skupId=546&katalog=30845&pvo=DEM05&str=v94> [online 10.01.2022]
- [8] Dort J, Dortová E, Jehlička P. Neonatologie. 2., upr. vyd. Praha, Česká republika: Karolinum; 2013.
- [9] Zhang X, Wang G, Liu B, Chen B, Yang H. Heated and Humidified High Flow Nasal Canal Oxygen Supplementation as an Effective Treatment for High-Risk Prethreshold Retinopathy of Prematurity. *Trans Vis Sci Tech.* 2019;8: e20. doi:10.1167/tvst.8.2.20
- [10] Choo MM, Grigg J, Barnes EH, et al. Comparative cohorts of retinopathy of prematurity outcomes of differing oxygen saturation: real-world outcomes. *BMJ Open Ophthalmol.* 2021;6: e000626. doi:10.1136/bmjophth-2020-000626

- [11] Zobanová A. Doporučený postup očního vyšetření u nejmenších dětí a dětí předškolního věku v běžné ambulanci praxi. *Česká a Slovenská oftalmologie*. 2017;5-6:225-5.
- [12] Prepiaková Z, Tomčíková D, Kostolná B, Gerinec A. Retinopatia prenatúrnych detí I. časť. *Česká a Slovenská oftalmologie*. 2014;2:44-5.
- [13] Zobanová A, Brychcínová P, Aufrata R, Šenková K. Screening, léčba a dlouhodobé sledování retinopatie předčasně narozených dětí v ČR. *Česká a Slovenská oftalmologie*. 2018;6:253-11.
- [14] Dogra MR, Katoch D, Dogra M. An Update on Retinopathy of Prematurity (ROP). *Indian J Pediatr*. 2017;12: e930. doi:10.1007/s12098-017-2404-3
- [15] Daruich A, Bremond-Gignac D, Behar-Cohen F, Kermorvant E. Rétinopathie du prématuré: de la prévention au traitement. *Med Sci (Paris)*. 2020;10: e900. doi:10.1051/medsci/2020163.
- [16] Leung MP, Thompson B, Black J, Dai S, Alsweiler JM. The effects of preterm birth on visual development. *Clin Exp Optom*. 2018;1: e4. doi:10.1111/cxo.12578
- [17] Odehnal M, Malec J, Štěpánková J, Dotřelová D. Současný pohled na retinopatii nedonošených. *Česká a Slovenská oftalmologie*. 2011;2:35-6.
- [18] Prepiaková Z, Tomčíková D, Kostolná B, Gerinec A. Skrining retinopatie prenatúrnych detí (ROP). *Česká a Slovenská oftalmologie*. 2014;2:59-2.
- [19] Gerinec A. *Detská oftalmológia*. Martin, Slovenská republika: Osveta; 2005.
- [20] Good WV, Early Treatment for Retinopathy of Prematurity Cooperative Group. Final results of the Early Treatment for Retinopathy of Prematurity (ETROP) randomized trial. *Trans Am Ophthalmol Soc*. 2004; 102:233-17.
- [21] Scruggs BA, Chan RVP, Kalpathy-Cramer J, Chiang MF, Campbell JP. Artificial Intelligence in Retinopathy of Prematurity Diagnosis. *Transl Vis Sci Technol*. 2020;2: e5. doi:10.1167/tvst.9.2.5

- [22] Bao Y, Ming WK, Mou ZW, et al. Current Application of Digital Diagnosing Systems for Retinopathy of Prematurity. *Comput Methods Programs Biomed.* 2020;14:e4. doi: 10.1016/j.cmpb.2020.105871
- [23] Šimičák J. Retinopatie nedonošených dětí. Výukové materiály k předmětu klinická oftalmologie. Oční klinika Fakultní nemocnice v Olomouci. Olomouc, 2022.
- [24] Prepiaková Z, Tomčíková D, Kostolná B, Gerinec A. Retinopatia prematúrnych detí – terapia II. časť. *Česká a Slovenská oftalmologie.* 2014;2:50-5.
- [25] Atrata R, Šenková K, Holoušová M, Krejčířová I, Doležel Z, Borek I. Přínos intravitreální aplikace anti-VEGF preparátů v léčbě prahového stadia ROP 3+ v zóně I-II: Výsledky čtyřleté studie. *Česká a Slovenská oftalmologie.* 2012;1:29-8.
- [26] Najmaová E. Vyšetřování dětí. Výukové materiály k předmětu Korekce zraku 2. Katedra optiky Přírodovědecké fakulty Univerzity Palackého v Olomouci. Olomouc; 2020.
- [27] Garcia-Valenzuela E, Kaufman LM. High myopia associated with retinopathy of prematurity is lenticular. *J AAPOS.* 2005; 9: e121. doi: 10.1016/j.jaapos.2004.12.018
- [28] O'Connor AR, Wilson CM, Fielder AR. Ophthalmological problems associated with preterm birth. *Eye (Lond).* 2007;21: e1254. doi: 10.1038/sj.eye.6702838
- [29] Heissigerová J. Oftalmologie: pro pregraduální i postgraduální přípravu. 2. aktualizované a doplněné vydání. Praha, Česká republika: Maxdorf; 2021.
- [30] Dikopf MS, Machen LA, Hallak JA, Chau FY, Kassem IS. Zone of retinal vascularization and refractive error in premature eyes with and without spontaneously regressed retinopathy of prematurity. *J AAPOS.* 2019; 23: e211. doi:10.1016/j.jaapos.2019.03.006
- [31] Bin-Khathlan AA, Al-Ballaa FN, AlYahya AK. Ophthalmic short- and long-term outcomes for premature infants: Results of an extended follow-up program in Saudi Arabia. *Saudi J Ophthalmol.* 2014; 28: e268. doi: 10.1016/j.sjopt.2014.05.001
- [32] Leung MP, Thompson B, Black J, Dai S, Alsweiler JM. The effects of preterm birth on visual development. *Clin Exp Optom.* 2017; 1: e4. doi:10.1111/cxo.12578



[33] Chau V, Taylor MJ, Miller SP. Visual function in preterm infants: visualizing the brain to improve prognosis. *Doc Ophthalmol.* 2013; 1: e41. doi:10.1007/s10633-013-9397-7

[34] Liláková D, Hejčmanová D, Jakubec J, Rencová E. Zrakové funkce nedonošených dětí s perinatálním mozkovým poškozením. *Česká a Slovenská oftalmologie.* 2012; 1:58-4.

[35] Hiding Heidi low contrast face test. Leatest. <https://leatest.com/catalog/contrast-sensitivity/hiding-heidi%C2%AE-low-contrast-face-test> [online 23.04.2022]