

Univerzita Palackého v Olomouci

Fakulta tělesné kultury



Fakulta
tělesné kultury

KONZERVATIVNÍ TERAPIE TENDINOPATIE ACHILLOVY ŠLACHY U SPORTOVců

Bakalářská práce

Autor: Jakub Majerčák

Studijní program: Fyzioterapie

Vedoucí práce: Mgr. Ivana Hanzlíková, PhD.

Olomouc 2023

Bibliografická identifikace

Jméno autora: Jakub Majerčák

Název práce: Konzervativní terapie tendinopatie Achillovy šlachy u sportovců

Vedoucí práce: Mgr. Ivana Hanzlíková, PhD.

Pracoviště: Katedra fyzioterapie

Rok obhajoby: 2023

Abstrakt:

Tendinopatie Achillovy šlachy (AŠ) je chronické onemocnění způsobené opakovanou mechanickou zátěží, kterou šlacha nedokáže dostatečně reparovat. Jedná se o poranění postihující jak vrcholové sportovce, tak nesportující populaci. Nejčastěji postihuje elitní běžce, u kterých je celoživotní incidence až 52 %. Tendinopatii AŠ můžeme rozdělit na úponovou (inserční tendinopatie) a na tendinopatii střední části šlachy (středoporční tendinopatie). Jejich odlišení je důležité, neboť se liší jak patofyziologickým podkladem, tak následným typem léčby. Ačkoli fyzioterapie při léčbě tendinopatie AŠ hraje zásadní roli, v české literatuře neexistuje dostatek kvalitních zdrojů v porovnání se zahraniční literaturou. Cílem této práce je zpracovat pomocí rešerše problematiku tendinopatie AŠ, porovnat jednotlivé přístupy konzervativní terapie na základě evidence based medicine a pomoci odborné veřejnosti k výběru toho nejvhodnějšího terapeutického přístupu pro daného klienta. Teoretická část je zaměřena na patofyziologii vzniku, rizikové faktory, možnosti léčby a diferenciální diagnostiku tendinopatie AŠ. Praktická část obsahuje kazuistiku pacienta se středoporční tendinopatií AŠ, jeho anamnézu, vyšetření a návrh rehabilitačního plánu.

Klíčová slova:

Středoporční tendinopatie, inserční tendinopatie, Achillova šlacha, postižení šlach, mechanické přetížení, rehabilitace

Souhlasím s půjčováním práce v rámci knihovnických služeb.

Bibliographical identification

Author: Jakub Majerčák
Title: Conservative treatment of Achilles tendinopathy in athletes

Supervisor: Mgr. Ivana Hanzlíková, Ph.D.
Department: Department of Physiotherapy
Year: 2023

Abstract:

Achilles tendinopathy is a chronic condition caused by repetitive mechanical stress whose effects the tendon is unable to adequately repair. This injury affects both professional athletes and the non-sporting population. It most commonly affects elite runners with a lifetime incidence of up to 52%. Achilles tendinopathy can be divided into insertional tendinopathy (injury at the insertion onto the calcaneus) and mid-portion tendinopathy (injury in the middle of the tendon). The differentiation between the two types is important because they differ both in their pathophysiological basis and in the type of subsequent treatment. Although physiotherapy plays a crucial role in the treatment of Achilles tendinopathy, there is a lack of high-quality Czech resources compared to foreign literature. This paper aims to examine Achilles tendinopathy based on literature review, compare different conservative treatment approaches using evidence-based medicine, and help the professional community choose the most suitable therapeutic approach for each client. The theoretical part focuses on the pathophysiology of the occurrence, risk factors, treatment options and differential diagnosis of Achilles tendinopathy. The practical part consists of a case report of a patient diagnosed with mid-portion tendinopathy, his medical history, examination and the recommended rehabilitation plan.

Keywords:

mid-portion tendinopathy, insertional tendinopathy, Achilles tendon, tendon injury, mechanical overload, rehabilitation

I agree the thesis paper to be lent within the library service.

Prohlašuji, že jsem tuto práci zpracoval samostatně pod vedením Mgr. Ivany Hanzlíkové Ph.D., uvedl všechny použité literární a odborné zdroje a dodržoval zásady vědecké etiky.

V Olomouci dne 30. května 2023

.....

Rád bych poděkoval své vedoucí práce Mgr. Ivaně Hanzlíkové, Ph.D., za její ochotu, trpělivost a věcné rady během zpracování této bakalářské práce.

OBSAH

Obsah	7
1 Úvod	9
2 Přehled TEORETICKÝCH poznatků	10
2.1 Anatomie Achillovy šlachy	10
2.1.1 Stavba šlachy	10
2.1.2 Stavba svalového úponu	11
2.1.3 Topografická anatomie Achillovy šlachy	11
2.2 Biomechanika Achillovy šlachy	13
2.2.1 Viskoelastická	14
2.3 Tendinopatie Achillovy šlachy	15
2.3.1 Terminologie tendinopatie	15
2.3.2 Etiologie	16
2.3.3 Vnitřní faktory	16
2.3.4 Vnější faktory	17
2.3.5 Patogeneze	17
2.3.6 Prevalence	21
2.4 Diagnostika tendinopatie AŠ	21
2.4.1 Relevantní anamnéza	22
2.4.2 Klinické projevy	22
2.4.3 Klinické vyšetření	23
2.4.4 Dotazníky	25
2.4.5 Zobrazovací metody	27
2.5 Diferenciální diagnostika v oblasti Achillovy šlachy	29
2.5.1 Středoporční tendinopatie Achillovy šlachy	30
2.5.2 Tendinopatie s peritendinitidou Achillovy šlachy	30
2.5.3 Inzerční tendinopatie Achillovy šlachy	30
2.5.4 Tendinopatie tibialis posterior	31
2.5.5 Tendinopatie musculus flexor hallucis longus	31
2.5.6 Tendinopatie musculus peronei	31
2.5.7 Hanglundova deformita	31

2.5.8	Syndrom os trigonum	32
2.5.9	Osifikace Achillovy šlachy	32
2.5.10	Retrocalcaneární bursitida	32
2.5.11	Apofyzitida patní kosti	33
2.5.12	Osteomyelitida tibie a calcanea	33
2.5.13	Neuralgie	33
3	Cíle práce	34
4	Metodika	35
5	výsledky	36
5.1	Léčba tendinopatie Achillovy šlachy	36
5.1.1	Konzervativní léčba	36
5.1.2	Chirurgická léčba	47
5.1.3	Prevence tendinopatie AŠ	47
5.2	Kazuistika pacienta	48
5.2.1	Anamnéza	48
5.2.2	Aspekční vyšetření	50
5.2.3	Palpační vyšetření	52
5.2.4	Kineziologické vyšetření	52
5.2.5	Závěr vyšetření	56
5.2.6	Návrh terapeutického plánu	57
6	Diskuse	59
	Závěr	65
7	Souhrn	67
8	Summary	68
9	Referenční seznam	69
10	Přílohy	75
10.1	Příloha č. 1: Dotazník VISA-A	75
10.2	Příloha č. 2: Dotazník IPAQ – krátká verze	76
10.3	Příloha č. 3: Informovaný souhlas pacienta	79
10.4	Příloha č. 4: Potvrzení o překladu	80

1 ÚVOD

Ačkoli je Achillova šlacha (AŠ) největší a nejsilnější šlachou lidského těla, její poranění se nevyhýbá jak profesionálním sportovcům, tak běžné nesportující populaci. Tendinopatie AŠ je onemocnění chronického charakteru, které se projevuje bolestí, otokem a poruchou funkce AŠ (Li et al., 2016). Tendinopatii AŠ můžeme rozdělit na inserční – postihující oblast úponu AŠ a neinserční – postihující střední porci AŠ. Změny ve struktuře šlachy spolu se sníženou schopností reparace a dalšími patofyziologickými mechanismy vedou řadu sportovců k přerušení tréninkového procesu. Studie, zabývající se úrazy u běžců uvádí, že tendinopatie AŠ představuje 6–18 % ze všech zranění na dolních končetinách (Boesen et al., 2017).

Začátek onemocnění je obvykle asymptomatický, a tak pacienti přichází k lékaři většinou až v chronickém stádiu, s rozvinutými strukturálními změnami AŠ. Sportovci trpící tendinopatií AŠ jsou často frustrováni pomalým procesem vymizení symptomů onemocnění nebo dochází k selhání léčby a úplné nemožnosti vrátit se k původní aktivitě. Bez správně sestaveného léčebného postupu, který by dokázal vyřešit potenciální pato-mechanické faktory, se mnoho jedinců ocitá v začarovaném kruhu chronické a akutně-chronické bolesti. Snaží se vrátit k původní aktivitě s nedostatečně zhojenou šlachou, přičemž rizikové faktory a základní příčiny poškození AŠ zůstávají nevyřešeny (Scott et al., 2015).

Možnosti léčby tendinopatie AŠ spočívají jak v konzervativní terapii, tak v chirurgické léčbě. Nicméně neexistuje žádný zlatý standard, protože klinické výsledky různých studií jsou rozporuplné (Li et al., 2016). Pacienti mohou ve většině případů očekávat, že se jejich příznaky zlepší mezi 3–12 měsíci po zahájení léčby. Chronické příznaky přetrvávají přibližně u čtvrtiny pacientů až po dobu 10 let od zahájení léčby tendinopatie AŠ (Van Der Vlist et al., 2021). Většina pacientů k tomu v průběhu času podstupuje více léčebných postupů, což má negativní dopad i na ekonomickou stránku zdravotního systému. Studie a konvenční metaanalýzy přímo nehodnotí relativní účinnost všech dostupných léčebných postupů, což pro lékaře i pacienty představuje značnou náročnost při výběru terapie (Van Der Vlist et al., 2021).

Ačkoli fyzioterapie při léčbě tendinopatie AŠ hraje zásadní roli, v české literatuře neexistuje dostatek kvalitních zdrojů v porovnání se zahraniční literaturou. Účelem této práce je zpracovat kvalitní a nejnovější vědecké poznatky o prevenci a konzervativním přístupu k léčbě tendinopatie AŠ a zvýšit tak povědomí jak mezi samotnými sportovci, tak mezi fyzioterapeuty, lékaři a trenéry.

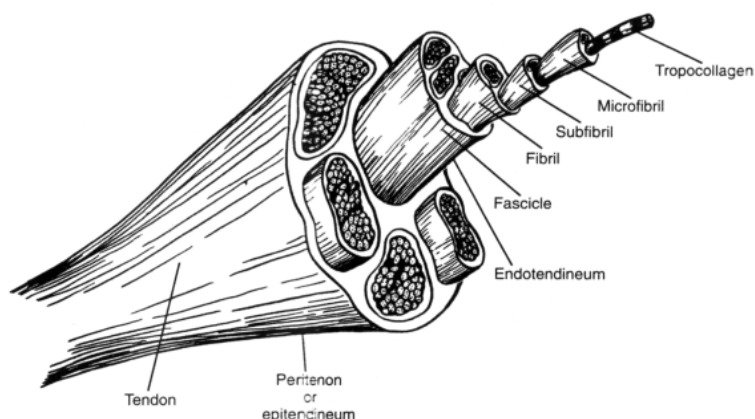
2 PŘEHLED TEORETICKÝCH POZNATKŮ

2.1 Anatomie Achillovy šlachy

2.1.1 Stavba šlachy

Zdravá šlacha je zaoblená bílá struktura, tvořena paralelně probíhajícími svazky tuhých kolagenních vláken I. typu oddělených nepatrným množstvím mezibuněčné hmoty a elastických vláken (Dylevský, 2009). Z buněčného hlediska je šlacha tvořena z 90–95 % tenoblasty a tenocyty, které odpovídají za tvorbu nejdůležitější stavební bílkoviny šlach – tropokolagenu. Další 5–10 % buněk tvoří chondrocyty, nacházející se v úponové oblasti a několik typů synoviálních buněk přítomných v synoviálním obalu šlachy (Li et al., 2016). Mezi buňkami se vyskytuje dobře hydratovaná, nekolagenní extracelulární matrix, která je bohatá na glykosaminoglykany (Longo et al., 2018).

Tropokolagen formuje mikrofibrily, ty tvoří fibrily a ty vytváří kolagenní vlákna (Obrázek 1). Skupina vláken tvoří fascikly, které se spojují do větších svazků. Ty jsou obaleny a zároveň drží po hromadě řídké vazivo – peritendineum internum, kudy procházejí cévy, nervy a lymfa. Povrch šlachy následně pokrývá peritendineum externum (Li et al., 2016; Dylevský, 2009). V klidovém stavu jsou svazky kolagenních vláken uspořádány vlnovitě – u krátkých šlach, nebo spirálovitě – u dlouhých šlach, což umožňuje měkký a pružný tahový záběr kontrahujícího se svalu (Dylevský, 2009).



Obrázek 1. Stavba šlachy (<https://ftvs.cuni.cz/FTVS-1397-version1-bm26.gif>)

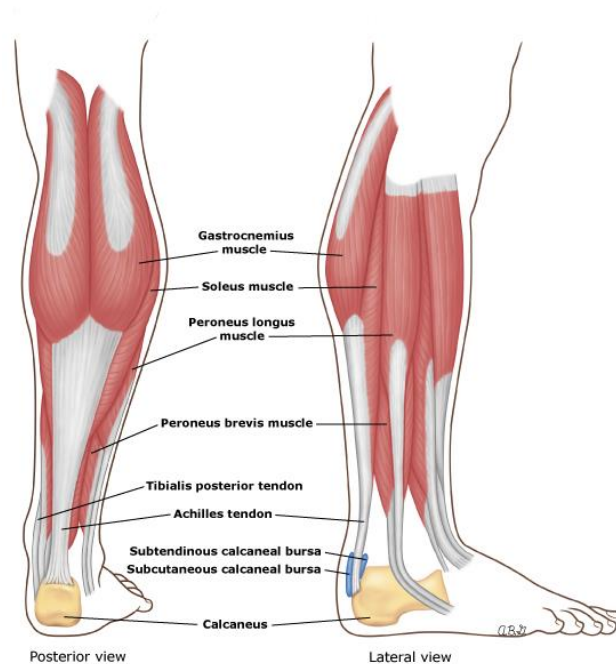
2.1.2 Stavba svalového úponu

Sval se upíná ke skeletu buď provazcovitou nebo plochou šlachou. Tyto dva typy zakončení se liší uspořádáním a orientací kolagenních vláken, což podmiňuje způsob upínání do kostěného skeletu. Stavba svalového úponu je uspořádána tak, aby tah kontrahujícího se svalu byl přenášen co nejvíce plynule a elasticky na kostní skelet. Přechod sval – šlacha neprobíhá v jedné rovině, ale svalová vlákna a vlákna šlachy se mezi sebe postupně schodkovitě zasouvají. Tah je při kontrakci postupně přenášen z vaziva svalu na vmezeřené vazivo šlachy a teprve potom na vlastní vlákna šlachy. Takové uspořádání zajišťuje elasticitu a značnou mechanickou pevnost (Dylevský, 2009).

Přechod mezi šlachou a kostí je realizován pomocí periostu, nebo přímým prorůstáním vláken šlachy do kompakty kosti. Do periostu kosti se upínají především šlacha oválného a kruhového průřezu. Tento typ úponu má periferní a centrální zónu, kde centrální vlákna tvoří pevný a pružný přechod zajišťující absorpci mechanického zatížení pramenícího ze svalové kontrakce a periferní vlákna zajišťují plynulý přechod do velké plochy vaziva periostu upevněného ke kostní kompaktě (Dylevský, 2009). Druhým typem úponu se přímo do kostní kompakty upínají vlákna plochých šlach v hrubých a drsných místech nekrytých periostem (Dylevský, 2009).

2.1.3 Topografická anatomie Achillovy šlachy

Achillova šlacha (AŠ) je největší šlachou lidského těla. Tvoří úponovou šlachu povrchového svalového komplexu pokrývající dorsální stranu bérce – musculus (m.) triceps surae. Formuje se přibližně v polovině lýtky, kde je plochá a široká. Doral et al. (2010) tvrdí, že délka AŠ je značně variabilní. Průměrná délka je 15 cm, přičemž rozmezí je od 11 do 26 cm. Směrem distálním se zužuje a zaobluje až k jejímu úponu na výběžku zadní plochy tuber calcanei (Doral et al., 2010).



Obrázek 2. Topografická anatomie AŠ (<https://co.pinterest.com/pin/892486851131938459/>)

M. triceps surae je tvořen dvěma svaly – povrchově uložený m. gastrocnemius a hlouběji uložený m. soleus. M. gastrocnemius začíná mediální a laterální hlavou na příslušných epikondylech femuru. Mediální hlava gastrocnemiu tvoří zadnější vrstvu vláken, zatímco laterální hlava formuje přední část vláken AŠ (Winnicki et al., 2020). M. soleus má začátek na hlavici fibuly a linea musculi solei, které jsou spojeny ve vazivový oblouk – arcus tendineus musculi solei (Čihák, 2011). Svými vlákny tvoří m. soleus střední a mediální část vláken AŠ. Důležitým poznatkem také je, že svými vlákny může m. soleus zasahovat více distálněji, než je začátek AŠ a tím se jevit jako neúplná ruptura AŠ (Winnicki et al., 2020). Mezi povrchovou a hlubokou vrstvou m. triceps surae je vložen rudimentální sval s dlouhou úponovou šlachou m. plantaris. Snopce všech těchto svalů v distální části vnitřně rotují až o 180°, čímž dochází k většímu napětí v dané oblasti. Velikost rotability vláken je dána výškou muskulotendinózního spojení m. soleus a m. triceps surae, přičemž distálnější spojení vede k větší rotaci (Doral et al., 2010). Informaci o spirálním uspořádání vláken AŠ směrem do vnitřní rotace je nutno brát v potaz při šití přetržené šlachy (Čihák, 2011).

Mezi tuberem calcanei a AŠ je vždy bursa tendinis calcanei a mezi AŠ a podkožím bursa subcutanea calcanea. Tyto vazivové útvary vyplněné malým množstvím synoviální tekutiny usnadňují vzájemný pohyb v místech vystavených zvýšenému tlaku a tření (Čihák, 2011).

Cévní zásobení se liší na základě věku i oblasti AŠ. Dle lokalizace je vaskularizace zajištěna ze tří zdrojů: muskulotendinózního spojení, osteotendinózního spojení a přiléhajícího paratenonu prokrvující nejdůležitější, střední část šlachy (Li et al., 2016). Do těchto míst je přívod krve zajištěn dvěma tepnami. Arteria tibialis posterior zásobující proximální a distální část AŠ a peritendinózní tkáň. Arteria fibularis zásobuje mediální část AŠ prostřednictvím anastomózy s vena tibialis posterior (Doral et al., 2010).

Inervace AŠ je zajištěna zejména skrze nervus (n.) suralis a částečně skrze n. tibialis. Nervová zakončení se spojují a vytváří podélnou pletěň, obsahující ve velké většině aferentní vlákna. Tyto aferentní receptory jsou z velké části umístěny v oblasti osteotendinózní junkce a zahrnují všechny čtyři typy receptorů: Ruffiniho tělíska typu I, Vater-Pacciniho tělíska typu II citlivá na pohyb, Golgiho šlachová tělíska typu III a volná nervová zakončení typu IV – hlavní receptory bolesti (Doral et al., 2010).

2.2 Biomechanika Achillovy šlachy

Hlavní funkcí šlachosvalového komplexu na dorsální straně lýtky je plantární flexe, kde m. triceps surae generuje až 90 % síly nutné k provedení flexe nohy (Dylevský, 2009). Z biomechanického hlediska je možné šlachy chápat jako systém sekundárních mechanických efektorů – představují pasivní pohyblivý a nosný systém (Dylevský, 2009). Vazivu je tedy nutno prvně energii dodat, aby se z něho mohla následně uvolňovat (Velé, 2006).

Pevnost šlach v tahu je odvozena především od pevnosti kolagenních vláken (až 150 MPa), které tvoří 80–90 % hmoty většiny šlach. Pevnost šlachy v tahu je dvakrát až čtyřikrát větší v porovnání s příslušným svaem, což znamená, že častěji dochází u mladých zdravých jedinců k ruptuře svalu než šlachy (Janura, 2011). Avšak vztah mezi pevností šlachy a pevností kolagenních vláken nelze chápat přímo úměrně, neboť šlacha je poměrně složitý orgán a její mez pevnosti ovlivňuje řada faktorů, jako jsou věk, konkrétní anatomie šlachy, typ cévního zásobení a lokální anatomické podmínky (Dylevský, 2009). Stejně tak velikost průměru šlachy přímo úměrně neodpovídá její mezi pevnosti. Šlacha m. flexor hallucis longus je významně tenčí než AŠ, avšak její mez pevnosti je o 18 % větší (Janura, 2011).

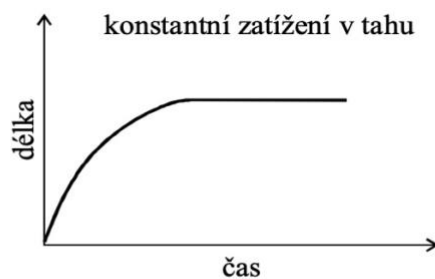
Přibližně 5 % šlachy tvoří pružná elastinová vlákna schopná tahové deformace až o 150 %, což umožňuje zmenšení ztráty energie při návratu vaziva do původního tvaru (Janura, 2011). K maximálnímu zatížení šlachy dochází při maximální kontrakci svalstva, např. při rychlé excentrické kontrakci, kdy nedochází k úplné relaxaci v důsledku nedostatku času (Janura, 2011).

Přímá měření sil in vivo během různých aktivit zjistila zatížení AŠ až 9 KN při běhu, což je až 12,5násobek tělesné hmotnosti. Při pomalé chůzi bylo zatížení 2,6 KN a při jízdě na kole méně

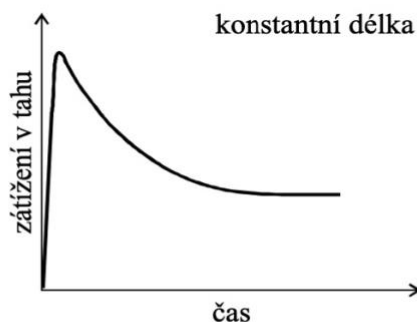
než 1 KN. Při přímém měření síly in vivo pomocí sponového převodníku bylo zaznamenáno, že maximální hodnoty zatížení AŠ při opakovaném poskakování byly 3,79 KN, při skoku ze dřepu 2,2 KN a 1,9 KN při skoku z protipohybu (Doral et al., 2010). Tyto poznatky je nutné brát v úvahu při výběru vhodných aktivit do rehabilitačního plánu.

2.2.1 Viskoelasticita

Viskoelasticita je vlastnost biologických struktur podmíněná přítomností elastické tkáně a viskózní tekutiny. Elasticita je definována jako pasivní schopnost materiálu se po odeznění působení vnější síly zpět vrátit do původního stavu. Viskozita je definována jako poměr působící síly a rychlosti deformace. Kapalina s vyšší viskozitou tedy bude klást vyšší odpor na ní působícímu tlaku. V důsledku působení vnější síly na viskoelastickou strukturu popisujeme dva efekty označované jako creep – pozvolné protahování v čase při konstantní zátěži a napěťová relaxace – po počátečním nárůstu napětí dochází k poklesu napětí (Obrázek 3). Z toho vyplývá, že pro zlepšení flexibility je nejefektivnější pomalé postupné protažení s následnou výdrží pod konstantním napětím (Janura, 2011). Pochopení principu viskoelastických vlastností slouží k lepšímu pochopení funkce šlach během zátěže, a především při potřebě pracovat v různém napětí šlachy při terapii.



Creep – závislost délky na čase při konstantní zátěži v tahu



Napěťová relaxace – závislost zatížení v tahu na čase při konstantní délce

Obrázek 3. Creep a napěťová relaxace (Janura, 2011)

2.3 Tendinopatie Achillovy šlachy

2.3.1 Terminologie tendinopatie

Dříve bylo onemocnění šlach primárně chápáno jako zánětlivý proces, proto mezi první označení onemocnění šlach byl přisuzován výraz „tendinitis“, neboli tendinitida. Oba termíny se využívaly jako obecné deskriptory pro bolest a otok šlachy, aniž by se rozlišilo poškození šlachy a peritendinózní tkáně nebo přítomnost či nepřítomnost zánětu. Koncem 90. let 20. století s vývojem zobrazovacích metod a zlepšení znalostí o patofyziologických procesech, Maffuli et al. (1980) začali prosazovat změnu terminologie z tendinitida na tendinóza s cílem přesunout pozornost od zánětu (Scott et al., 2015).

Tendinopatie AŠ je souhrnný termín pro degenerativní poškození nepřetržené šlachy a peritendinózní tkáně, které se zhoršuje mechanickou zátěží. Dělí se na úponové a neúponové tendinopatie. Úponová tendinopatie, nebo také entezopatie se vyznačuje bolestmi v místě úponu, zarudnutím a otlaky nad superiorním výběžkem patní kosti, které se objevují při běhání, skákání nebo rychlé změně směru (Gallo, 2011). Novější poznatky však naznačují, že zánět tendinopatie v určité míře doprovází a může být příčinou dalšího rozvoje tohoto onemocnění (Scott et al., 2015).

Neúponová tendinopatie AŠ postihuje oblast 2–6 centimetrů nad distálním úponem AŠ. Je pro ně typická triáda symptomů obsahující bolest, otok a sníženou pohyblivost hlezenního kloubu. Termín tendinóza se používá pro popis chronického, primárně degenerativního poškození středního úseku AŠ, kdy nadměrná opakovaná zátěž způsobuje trhlinky a degeneraci šlachy. Taková šlacha postupem času ztrácí svůj biologický potenciál reparovat poškozenou tkáň a tím pádem bolest a funkční omezení přetrvává (Singh et al., 2017). U pokročilé tendinózy cítíme na povrchu nerovnosti či dokonce vřetenovité zduření.

Tendosynovialitida je akutní zánět dvouvrstevnatého šlachového obalu projevující se otokem, krepitacemi a drážděním. Peritendinitida je termín označující akutní zánět peritendinózní tkáně. Může se objevit buď samostatně nebo v kombinaci s tendinózou, pokud peritendinitida přejde do chronického stádia. Pacienti v akutním stádiu obvykle přicházejí s bolestí a difúzním prosáknutím AŠ 3–8 cm nad distálním úponem. Postižená oblast je velmi palpačně citlivá a bolestivá při pasivní dorsální flexi nohy (Gallo, 2011). Nicméně navzdory velkému rozšíření terminologie i poznatků v souvislosti s popisem tendinopatií od 90. let 20. století, nejednotnost v používání názvosloví stále přetrvává (Scott et al., 2015).

2.3.2 Etiologie

Ačkoli bylo dosud uvedeno několik vysvětlení, přesná etiologie tendinopatie AŠ je stále nejasná (Singh et al., 2017). Velké množství vnitřních a vnějších faktorů naznačuje, že se jedná o multifaktoriální onemocnění, zahrnující vliv genetických, mechanických, metabolických, či fyziologických faktorů, které u každého jedince mohou přispívat různou mírou k rozvoji tendinopatie AŠ (Longo et al., 2009). Nicméně mechanické a cévní příčiny jsou považovány za hlavní potencionální faktory vedoucí k rozvoji symptomů tendinopatie AŠ (Syvertson et al., 2017). Z toho lze vyvodit, že ke každému jedinci s diagnostikovanou tendinopatií AŠ bude nutno přistupovat individuálně na základě pečlivě odebrané anamnézy a zvážení vlivu jednotlivých faktorů.

2.3.3 Vnitřní faktory

Mezi vnitřní faktory řadíme biomechanické abnormality, jako je nepoměr délky končetin, hyperpronace nohy, varózní deformita předonoží, pes cavus, omezená pohyblivost subtalárního kloubu, dysfunkce přechodu gastrocnemius – soleus a laterální nestabilita kotníku (Longo et al., 2018). Předpokládá se, že nadměrný pohyb zadonoží ve frontální rovině, zejména nadměrný laterální dopad paty s následnou kompenzační pronací způsobuje tzv. „bičování“ AŠ. Opakování bičovacího fenoménu může způsobit mikrotrhliny v AŠ a způsobit tak zánětlivou reakci (Lee et al., 2019). Sancho et al. (2019) ve své metaanalýze u středoporční tendinopatie AŠ upozorňují na různé biomechanické abnormality. Oproti kontrolní skupině byla zjištěna snížená aktivace m. peroneus longus a mediální hlava m. gastrocnemius, snížení předního a zvýšení laterálního tlaku plosky při běhovém cyklu, snížená aktivace gluteus medius et maximus a kratší trvání kontrakce m. gluetus maximus při běhu v běžecké obuvi. Tyto biomechanické abnormality je třeba individuálně zhodnotit u každého jedince při tvorbě rehabilitačního plánu (Sancho et al., 2019). U pacientů s chronickým onemocněním šlach nadměrné mechanické přetížení AŠ může způsobit zánět šlachového pouzdra nebo rozšířit degeneraci hlavního svazku AŠ, případně vyústit v kombinaci obou typů poškození (Longo et al., 2018). Tendinopatie AŠ může být podmíněna onemocněním systémového charakteru, mezi které patří zánětlivé artopatie, diabetes, hypertenze, obezita, dna či dyslipidémie. V těchto případech se však jedná o sekundární projev, který odezní po vyléčení primárního onemocnění (Longo et al., 2018).

Určitou roli hraje také věk. Tendinopatie AŠ se nejčastěji vyskytuje mezi aktivními jedinci středního věku (Syvertson et al., 2017). Vyšší incidence tendinopatie AŠ u starších jedinců potvrzuje i tříleté pozorování elitních adolescentních sportovců v míčových, bojových, vytrvalostních a explozivně-silových sportech, které odhalilo, že incidence tendinopatie AŠ byla

nížká (Cassel et al., 2018). Dalšími faktory jsou poruchy vaskularizace šlach, stav funkční kvality centrálního nervového systému (CNS) a endokrinní vlivy spolu s užíváním steroidů a fluorochinolinů (Li et al., 2016; Longo et al., 2018; Kolář, [2020]; Singh et al., 2017). Studie zabývající se vaskularizací šlach naznačují, že při tendinopatii AŠ jsou cévy více náchylnější k poškození, což vede k degeneraci AŠ (Fenwick et al., 2002). Komprese cévního systému vede k vytvoření apoxické nebo hypovaskulární oblasti, které mohou vyústit v ischemickou bolest. Cévní změny způsobené stresem nebo zvýšeným napětím na nervové struktury mohou změnit průtok krve nervem, což má za následek příliv chemických látek způsobujících bolest, jako je neurotransmitter glutamát či substance P (Syvertson et al., 2017).

Další důležitou roli hrají také genetické predispozice. Nedávné studie například uvádějí, že genetické polymorfismy vedoucí k různým úrovním exprese matrixové metaloproteinázy-3 (MMP3) a tkáňového inhibitoru metaloproteinázy-2 (TIMP2) jsou významně spojeny s rizikem chronické Achillovy tendinopatie (Nie et al., 2019). Komplexní pochopení vzájemného působení mnoha histologických faktorů a genetických polymorfismů ve zdravé tkáni ve srovnání s patologickou tkání by mohlo poskytnout další vodítka pro potenciální terapii (Winnicki et al., 2020).

2.3.4 Vnější faktory

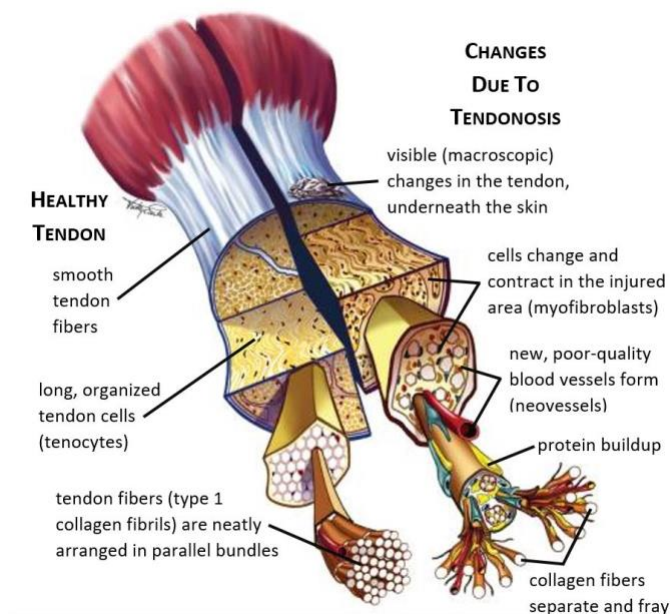
Základními vnějšími faktory jsou změny v tréninkovém schématu, špatná technika, předchozí zranění, obuv a faktory prostředí, jako je trénink na tvrdém, kluzkém nebo šikmém povrchu (Gallo, 2011). Nadměrné mechanické zatížení šlach při intenzivním fyzickém výkonu je považováno za hlavní patologický podnět ke vzniku tendinopatie AŠ, pravděpodobně v důsledku nerovnováhy mezi silou svalu a elasticitou šlach (Longo et al., 2018). Ačkoli se v tomto tvrzení vědecká společnost shoduje, přesné podmínky nadměrného zatížení nejsou dostatečně objasněny nebo pochopeny (Syvertson et al., 2017). Paradoxně však existuje skupina lidí postižených tendinopatií AŠ se sedavým způsobem života, u nichž není v anamnéze patrné mechanické přetížení, což naznačuje fakt, že mechanická zátěž nemusí být primární příčinou (Scott et al., 2011).

2.3.5 Patogeneze

Podstatou patogenetického procesu tendinopatie AŠ je neúspěšnost autoreparačního procesu šlachy podmíněna dezorganizací kolagenních vláken, angiogenezí, zvýšením počtu senzorických nervů, narušením struktury kolagenních vláken a následným nárůstem nekolagenní extracelulární matrix (ECM) (Obrázek 4) (Longo et al., 2018; Scott et al., 2015). Patologické

změny, ke kterým při tendinopatii AŠ dochází, způsobují nestabilitu struktury AŠ a narušují její mechanické vlastnosti, čímž se zvyšuje riziko dalšího poškození (Winnicki et al., 2020).

Patologická AŠ, bez ohledu na to, zda je poškozena mechanickými silami, genetickými faktory, narušeným vývojem nebo dokonce stárnutím, se při histologickém vyšetření výrazně liší od zdravé šlachy (Winnicki et al., 2020). Paralelní konfigurace kolagenních vláken je narušena, dochází k jejich nerovnoměrnému a nepravidelnému zvlnění, zvýšenému uvolnění, snížení jejich průměru a celkové hustoty (Longo et al., 2018). Tenocyty produkují mnohem více kolagenu typu III a šlacha se tak stává méně odolná vůči tahovým silám (Winnicki et al., 2020). Při nálezů mikrotrhlin můžeme v okolí najít erytrocyty, fibrin a fibrinonektinové zůstatky (Longo et al., 2018). Buňky a cévní prostory se stávají zřetelnějšími a uvnitř šlachy může docházet k vaskularizaci, nekróze nebo kalcifikaci (Winnicki et al., 2020).



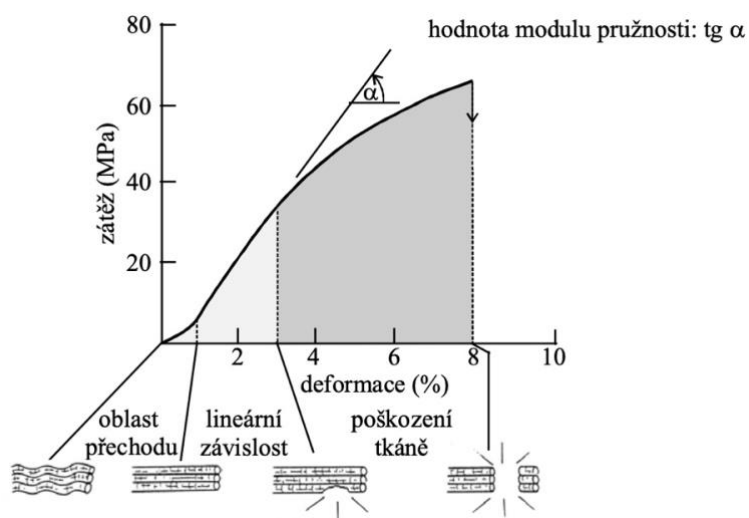
Obrázek 4. Strukturální změny u chronické tendinopatie AŠ (<https://www.med.unc.edu/ortho/services/programs/tendon-treatment-program/tendonitis/>)

Histologickým rozbořem byla v chronicky bolestivých šlachách potvrzena přítomnost zvýšeného počtu leukocytů, zejména žírných buněk a makrofágů, které jsou typické pro přítomnost zánětlivé reakce. Nicméně ve srovnání s více imunitně podmíněnými patologiemi jako je revmatoidní artritida je počet leukocytů malý (Scott et al., 2015). Nízký stupeň zánětu se může objevit a zmizet v krátkých časových intervalech po období mechanického zatížení (Scott et al., 2015). Udává se, že po opakovaném mechanickém zatížení tenocytů dochází k nárůstu zánětlivých faktorů na maximální hodnotu po 4 hodinách od zatížení, ale během následujících 24 hodin se dostanou zpět na výchozí úroveň (Mousavizadeh et al., 2014). Přechodný výskyt

nízkého stupně zánětlivých cyklů v postižené šlase nemusí pacient s tendinózou vůbec zaregistrovat, nicméně pokud se tyto epizody opakují a prodlužují dochází k hromadění poškození vedoucí k typickým symptomům tendinopatie AŠ (Scott et al., 2015).

Makrofágy s nahromaděným hemosiderinem v cytoplasmě jsou ukazatelem předchozího poranění, které vede k aktivaci vrozené imunitní odpovědi. V bolestivých šlachách tak nacházíme zvýšené množství glykosaminoglykanů a zánětlivých mediátorů, jako je substance P a prostaglandin E2 (PGE2). Substance P je uvolňována periferními sensorickými nervy a opakovaně natahovanými šlachovými fibroblasty a aktivuje místní žírné buňky, které mohou přispívat k bolesti a fibróze (W. W. Li et al., 2012; Salisbury et al., 2011). PGE2 potlačuje syntézu kolagenu v buňkách AŠ a reguluje aktivitu degradačních enzymů. Šlachové buňky odebrané z tendinopatické šlasy produkují více PGE2 než buňky zdravých jedinců, což svědčí o chronicky zvýšené regulaci (Scott et al., 2015).

V klidovém stavu má kolagen vlnitou strukturu. Při elongaci šlasy o 2 % vlnitou strukturu ztrácí, při elongaci o 4-8 % začínají povolovat příčné vazby mezi molekulami kolagenu a dojde k vzájemnému posouvání vláken. Elongace o 8-10 % způsobí selhávání šlasy a dojde k praskání nejslabších vláken kolagenu (Obrázek 5) (Gallo, 2011). K poškození šlasy nejčastěji dochází při její rychlé elongaci bez předchozího zahřátí při šikmém působení napětí (Gallo, 2011).



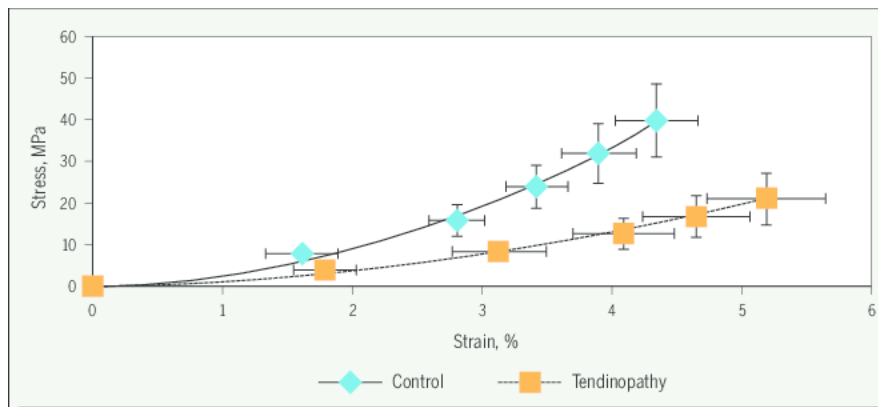
Obrázek 5. Závislost mezi velikostí zátěže a deformací materiálu pro kolagenní vlákna (Janura, 2011)

Mechanismus poranění se u dané tendinopatie může v jednotlivých oblastech a u jednotlivých pacientů lišit. K poškození šlach může dojít také v důsledku zatížení v rámci fyziologických mezí, protože časté kumulativní mikrotrauma u tendinopatických šlach neposkytuje dostatek času na opravu (Selvanetti et al., 1997). Mikrotrauma může být způsobeno také důsledkem nerovnoměrného zatížení uvnitř šlach, které vytváří abnormální koncentraci

lokálního zatížení a frikčních sil mezi vlákny vedoucí k lokalizovanému poškození vláken. V oblasti AŠ mohou střížné a torzní síly vznikat v důsledku rozdílného posunu šlach gastrocnemius a soleus, "bičovacího" efektu, či nadměrné pronace nebo tření o přilehlou šlachu m. plantaris (Longo et al., 2018).

Dalším relevantním patomechanickým aspektem deadaptace, což laicky řečeno znamená "použij, nebo ztratíš". Snížení zátěže šlach, např. klid na lůžku v rámci rekonvalescence nebo relativní nečinnost může vést k velké a rychlé ztrátě strukturální organizace a mechanických vlastností. Proto může období relativní nečinnosti následované náhlým zvýšením zátěže urychlit poranění šlachy (Longo et al., 2018).

Šlachy u tendinopatických jedinců jsou mohutnější, nicméně vlivem jejich vnitřní dezorganizace mají tendinopatické šlachy horší schopnost ukládat energii, a tak při jejich zatížení dochází k většímu poškození šlachy, nežli u zdravých jedinců (Obrázek 6). Z toho plyne, že při nadměrném zatížení AŠ u jedince s tendinopatií, může způsobit větší poškození AŠ, nežli u zdravého jedince (Scott et al., 2015). Zde je vhodné připomenout fakt, že tuhost (stiffnes) může mít dva různé významy v rámci tendinopatie AŠ a nelze je mezi sebou zaměňovat. Tuhost chápeme buď jako schopnost deformace kolagenních vláken v reakci na tahové zatížení, která je u šlach postižených tendinopatií v průměru nižší, nebo pocit zvýšené „tuhosti“ jako symptom udávající jedinci s tendinopatií, který pravděpodobně souvisí s motorickými a senzoryckými změnami. Tuhost jako symptom, který popisují pacienti, nijak nesouvisí s tuhostí ve smyslu kolagenních vláken vůči tahu (Scott et al., 2015).



Obrázek 6. Křivka napětí a deformace zobrazující funkční nedostatek u chronické tendinopatie AŠ v porovnání se zdravou šlachou (Scott, 2015).

Mechanismus opravy je pravděpodobně zprostředkován rezidentními tenocyty, které neustále monitorují ECM. Neschopnost přizpůsobit se opakovanému nadměrnému zatížení vede k uvolňování cytokinů, které vedou k další modulaci buněčné aktivity (Longo et al., 2018). Na

mikroskopické úrovni dochází při hojení šlachy k regresi cév a nervů, kolagenní vlákna se stávají silnějšími a šlacha se stává méně ztluštělou, odolnější vůči zátěži a méně náchylnou k opětovnému poranění; tj. obnovuje se normálnější křivka napětí a deformace (Scott et al., 2015).

2.3.6 Prevalence

Obecně se má za to, že inserční tendinopatie AŠ se obvykle vyskytuje u starších, méně aktivních pacientů, zatímco neinserční tendinopatie AŠ se obvykle vyskytuje u mladších, aktivnějších pacientů (Jarin et al., 2021). Tendinopatie AŠ se vyskytuje jak mezi aktivními sportovci, tak mezi běžnou nesportující populací, její incidence je v rámci praxe všeobecného lékařství 2-3 % na 1000 pacientů, kde však u 35 % pacientů byla zaznamenána souvislost se sportovní aktivitou (van der Vlist et al., 2021). U nesportující populace se současnou varózní nebo valgózní deformitou zadonoží byla incidence tendinopatie AŠ 5,6 % (Waldecker et al., 2012). Celoživotní incidence vzniku tendinopatie AŠ u profesionálních běžců dosahuje až 52 % (Kujula et al., 2005), kdežto u rekreačních běžců se objevuje mezi 9 % běžců (Lysholm et al., 1987). To potvrzuje i novější systematický přehled, kde bylo zjištěno, že incidence tendinopatie AŠ je průměrně 10 % u běžců neabsolvujících maratony (Dias Lopes et al., 2012). (Kakouris et al., 2021) zjistili, že incidence tendinopatie AŠ u ultramaratonských běžců skončila na třetím místě (19 %) po předním útlakovém syndromu (27 %) a patelofemorálním syndromu (22 %). Zároveň může tendinopatie AŠ způsobit ukončení kariéry až u 5 % profesionálních sportovců (Kujula et al., 2005). Naproti tomu se u adolescentních sportovců v míčových a explozivně-silových sportech tendinopatie AŠ i tendinopatie ligamentum patellae ("jumpers knee") v podstatě nevyskytuje (Cassel et al., 2018).

2.4 Diagnostika tendinopatie AŠ

Diagnostika tendinopatie AŠ je založena především na pečlivě odebrané anamnéze a podrobném klinickém vyšetření, které je dosud nejlepším diagnostickým nástrojem (Longo et al., 2018). Před provedením diagnostiky je potřeba mít na paměti, že i když pacienti mohou projevat akutní příznaky, je velmi pravděpodobné, že histopatologie při tendinopatii AŠ již vykazuje charakter dlouhotrvajícího selhávajícího reparačního procesu, který nakonec způsobí klinicky relevantní příznaky (Longo et al., 2009).

Anamnéza odebraná při tendinopatii AŠ je často typická, ale není sama o sobě diagnostická. Velmi důležitým diagnostickým kritériem je inspekce a palpační citlivost při vyšetření funkčními testy (Maffulli et al., 2003). K potvrzení diagnózy se využívá zobrazovacích

metod, jako je diagnostický ultrazvuk (UZ) či magnetická rezonance (MRI), které však zvyšují náklady, mohou být časově náročné a nemusí být snadno dostupné (Maffulli et al., 2003).

2.4.1 Relevantní anamnéza

Anamnéza neboli vstupní pohovor slouží k získání informací, které mají zásadní význam pro stanovení příčiny vzniku nemoci a její následné léčby (Kolář et al., 2020). Ačkoli bychom měli líčení potíží ponechat na pacientovi, je nutné rozhovor usměrňovat cílenými otázkami vedoucími k odhalení příčiny vzniku tendinopatie AŠ. Častokrát pacienti udávají informace, které nejsou tolik relevantní vzhledem k jejich onemocnění. Neměli bychom však dát najevo netrpělivost či mít tendenci podceňovat popisované příznaky, protože i tyto informace nám dopomáhají vytvářet komplexní obraz o pacientově vnímání obtíží (Velé, 2006). V anamnéze se zaměřujeme na okolnosti vzniku obtíží a jejich průběh, zejména nás zajímá bolest – noční, klidová, při pohybu, pozátěžová. Důležité je znát také minulost prodělaných traumat, které pacienti často chápou pouze jako bezprostřední bolestivou reakci. Podceňují se drobná mikrotraumata z minulosti, která mohou mít v konečném důsledku velký vliv na vznik obtíží (Kolář, [2020]).

Z hlediska tendinopatie AŠ nás bude zajímat údaj o zvýšené jednorázové zátěži, či opakovaném cyklickém přetížení buď v zaměstnání nebo ve svých volnočasových aktivitách. Vzhledem k zaměstnání budou naše dotazy cíleny především k pracovní pozici a pohybovému stereotypu včetně časové dotace a subjektivní náročnosti. Sportovců se ptáme, zda došlo ke změně techniky či sportovního vybavení, náhlému zvýšení tréninkového objemu či přechodu na jiný tréninkový povrch, s čím často souvisí i změna typu obuvi (Gallo, 2011).

2.4.2 Klinické projevy

Bolest lokálního charakteru je hlavním subjektivním příznakem u tendinopatie AŠ (Gallo, 2011; Longo et al., 2018). Bolest se vyskytuje ve střední třetině AŠ u středoporční tendinopatie AŠ a v oblasti úponu na tuber calcanei v případě entezopatie AŠ (Gallo, 2011). U sportovců se bolest typicky objevuje na začátku a na konci tréninku, přičemž mezi nimi je období snížené nepohody (Maffulli et al., 2020; Singh et al., 2017). V klidovém stavu se pak bolest snižuje (Kolář, [2020]). V momentě, kdy patologický proces nadále postupuje, bolest se konstantně objevuje i během celého průběhu pohybové aktivity a v závažnějších případech může narušovat i aktivity každodenního života (Longo et al., 2018). Ačkoli je bolest AŠ hlavním symptomem, mechanismus, kterým u chronické tendinopatie AŠ vzniká, není zcela objasněn (Longo et al., 2018). Tradičně se přepokládalo, že bolest vzniká z důsledku zánětu nebo narušením struktury a

uspořádání kolagenních vláken. Ale vzhledem k tomu, že u chronické tendinopatie AŠ byly hodnoty zánětlivých markerů velmi nízké, bude bolest pravděpodobně vyvolána kombinací mechanických a biochemických příčin (Longo et al., 2018).

Dalším subjektivním příznakem, který má přímou souvislost s bolestí, je zvýšená ztuhlost ve smyslu senzitivně – motorického deficitu hlavně při pohybu hlezna do dorzální flexe (DF) (Kolář, [2020]; Scott et al., 2015). Typická je ranní ztuhlost nebo ztuhlost po určité době inaktivity (Longo et al., 2018). Ztuhlost a bolest způsobí rozsáhlou motoricko – senzitivní inhibici v postižené oblasti, o čemž svědčí snížená svalová aktivita zjištěná pomocí elektromyografie (EMG). Tito jedinci mají větší tendenci používat kompenzační pohybové vzorce, které abnormálně zatěžují AŠ, což může představovat hlavní příčinu, důvod chronicity nebo zdlouhavou léčbu tendinopatie AŠ (Scott et al., 2015). Rozlišení jednotlivých typů bolesti včetně jejich přesné lokalizace a dalších symptomů v oblasti AŠ budou více rozebrány v diferenciatní diagnostice.

2.4.3 Klinické vyšetření

Jak již bylo zmíněno výše, klinické vyšetření je nejužitečnějším diagnostickým nástrojem. V objektivním nálezu dominuje palpační bolestivost postižené šlachy, úponu šlachy, hypertonus a reflexní změny v lýtkových svalech. Dále můžeme pozorovat snížený ROM při aktivní DF hlezna (Von Rickenbach et al., 2021). U inzerční tendinopatie jsou pozitivní odporové testy na příslušný sval, tj. pohyb v segmentu proti odporu – aktivace příslušného svalu provokuje bolest v místě úponu na sval (Kolář, [2020]).

Klinické vyšetření terapeutem se provádí především na základě palpce šlachy a jejího okolí, provedením testu bolestivého oblouku (The painful arc test) a Royal London Hospital testu. Mezi těmito metodami hodnocení nebyl prokázán zásadní rozdíl ($p > 0,05$). Při kombinaci všech tří metod byla celková senzitivita 0,586 a celková specifická 0,833. U pacientů s tendinopatií AŠ s citlivou oblastí intratendinózního zduření, která se pohybuje spolu se šlachou a jejíž citlivost se výrazně snižuje nebo mizí, když je šlacha vystavena tahu, lze formulovat klinickou diagnózu tendinopatie AŠ s vysokou pozitivní predikcí, že šlacha bude vykazovat ultrasonografické a histologické znaky tendinopatie (Maffulli et al., 2003). Vyšetřením výponu nebo hop testu na postižené DK můžeme zjistit funkční stav šlachosvalového komplexu na dorsální straně lýtku. Provedení těchto testů může vyvolat bolest nebo slabost v oblasti AŠ. Neměli bychom opomenout ani vyšetření kloubení hry („joint play“), neboť její omezení patří k typickému patologickému obrazu v postiženém segmentu u tendinopatie AŠ (Kolář, [2020]).

2.4.3.1 *Aspekce*

Při vyšetření zadní části nohy je třeba nejprve aspekčně zhodnotit, zda nedochází k deformitě zadonoží, zjevné asymetrii šlach, lokálnímu ztluštění, Haglundově deformitě či předchozímu zjizvení (Singh et al., 2017). Dále můžeme pozorovat otok celé šlachy nebo její typické vřetenovité zduření v její střední třetině (Kolář et al., 2020). Tendinopatie AŠ je často spojena s pes cavus nebo pes planus s hyperpronací, a proto by mělo být posouzeno statické nastavení nohy a kotníku a dynamický funkční pohyb v porovnávání se zdravou končetinou (Von Rickenbach et al., 2021). Při testování funkce dolních končetin (DKK) ve stoji sledujeme postavení patních kostí, rozložení zátěže na plosce, kontakt prstců s podložkou a při chůzi sledujeme odvíjení chodidla od podložky (Kolář, [2020]).

2.4.3.2 *Palpace*

Při vyšetření musí mít pacient obnaženy obě dolní končetiny od kolen dolů. Vyšetření probíhá jak ve stoji, tak v leže na břiše s volně visícími bérce z lůžka. V postižené oblasti je typická zvýšená citlivost, teplota a přítomnost uzlíkovitých útvarů (Singh et al., 2017). Terapeut může palpovat jemné krepitace, zvýšený tonus v m. triceps surae, ve svalovém břišku jsou reflexní změny a napětí svalu limituje pohyb v hleznu do dorzální flexe (DF) (Kolář, [2020]; Maffulli et al., 2020). U chronických případů naopak pozorujeme hypotrofii m. triceps surae, především jeho mediální hlavy, ale krepitace a výpotek se zmenšují (Longo et al., 2018; Kolář, [2020]). Průměrná senzitivita palpačního testu je 0,583 a specifická 0,845 (Maffulli et al., 2003).

2.4.3.3 *Funkční testy*

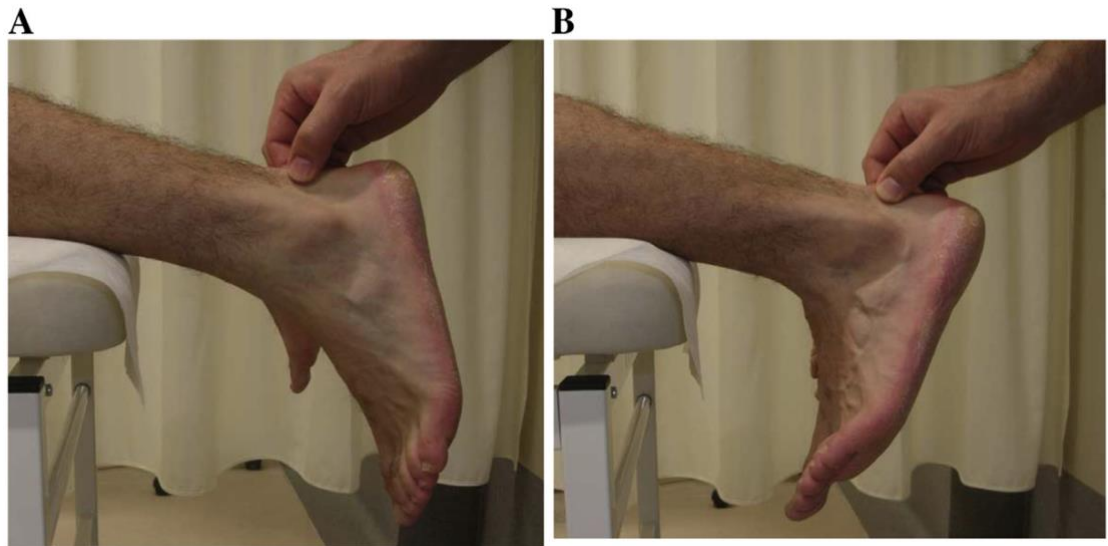
Test bolestivého oblouku (Arc sign test)

Pro rozlišení mezi tendinopatií a peritendinitidou AŠ se používá test bolestivého oblouku. Probíhá v leže, kdy pacient má volně svěřené bérce z lehátka a provádí pohyb z maximální DF do maximální plantární flexe (PF). Při pohybu hlezna do PF a DF bude u paratendinitidy zůstávat oblast největší citlivosti a ztuhnutí v úrovni malleolů, kdežto u tendinopatie dochází k posouvání bolesti v průběhu AŠ společně s pohybem. Častý je výskyt uzlíkovitého zduření, jehož citlivost se u tendinopatie AŠ výrazně sníží nebo úplně vymizí v momentě, kdy je šlacha vystavena tahu, tzn. pasivně nastavena do DF (Maffulli et al., 2020). Průměrná senzitivita testu bolestivého oblouku je 0,525 a specifická 0,833 (Maffulli et al., 2003).

Royal London Hospital test

Dalším klinicky významným vyšetřením je Royal London Hospital test. Pacient opět leží na břiše a bérce má volně svěřené z lehátka. Poté co terapeut palpací vyvolá zvýšenou lokální citlivost v neutrální nebo mírně PF hlezna (Obrázek A), pacient provede maximální aktivní DF a

PF v hleznu. Při maximální dorzální flexi a maximální plantární flexi hlezna se znovu prohmatá část šlachy, která byla původně citlivá (Obrázek B). Lokální citlivost se u tendinopatie na rozdíl od tendinitidy AŠ významně sníží, nebo úplně vymizí v maximální DF hlezna (Maffulli et al., 2003, 2020). Výsledky jsou následně klasifikovány jako přítomnost či nepřítomnost citlivosti při DF. Senzivita Royal London Hospital testu je 0,542 a specifická 0,912 (Maffulli et al., 2003).



Obrázek 7. Royal Londol Hospital Test (Maffulli et al., 2020).

2.4.4 Dotazníky

Abychom mohli provádět medicínu založenou na důkazech (EBM), musíme vycházet ze studií, které jsou objektivní a mají velkou výpovědní hodnotu. Dotazníkové metody slouží k objektivnímu vyhodnocení informací, které terapeut zjistí při diagnostice.

Victorian Institut of Sports Assesments – Achilles (VISA-A)

VISA-A je dotazník sloužící k měření závažnosti tendinopatie AŠ. VISA-A obsahuje 8 otázek pokrývajících 3 oblasti: bolest (otázky 1 až 3), funkci (otázky 4 až 6) a aktivitu (otázky 7 a 8). Otázky 1 až 7 jsou hodnoceny 10 body a otázka 8 je hodnocena maximálním počtem 30 bodů. Body se sčítají a maximální bodové skóre je 100 bodů, což je hodnota pro asymptomatického jedince. U otázky 8 musí účastníci odpovědět pouze na část A, B nebo C. Pokud má účastník při sportu bolesti, automaticky ztrácí nejméně 10, případně 20 bodů. Dotazník VISA-A prokázal dobrou reproduktibilitu a vnitřní konzistenci, ale objevily se obavy o jeho spolehlivosti a platnosti. Je příliš zaměřen na fyzickou aktivitu a chybí důkazy o spolehlivosti pro nesportující populaci (I. J. Jarin et al., 2021).

Mezinárodní dotazník pohybové aktivity - IPAQ

IPAQ hodnotí fyzickou aktivitu prováděnou v komplexním souboru oblastí, včetně volného času, práce na zahradě a domácích činností a aktivit souvisejících s prací a dopravou. IPAQ není dotazníkem přímo hodnotící stav AŠ, nicméně nám dává přehled o celkové aktivitě pacienta, což můžeme zhodnotit při výběru vhodné terapie. Krátká forma IPAQ se zabývá 3 typy aktivit: sezení, chůze, aktivity o střední intenzitě a aktivity o vysoké intenzitě. Frekvence a doba trvání jsou zjišťovány zvlášť pro konkrétní typ aktivity. Položky jsou strukturovány tak, aby poskytly samostatné skóre pro chůzi a pro aktivity střední a vysoké intenzity, ale také kombinované celkové skóre, které popisuje celkovou úroveň aktivity. Výpočet celkového skóre vyžaduje součet délky trvání v minutách a četnost ve dnech středně a velmi intenzivních aktivit a chůze. Pro klasifikaci populace jsou navrženy tři úrovně fyzické aktivity: 1. Nízká úroveň pohybové aktivity, 2. Střední úroveň pohybové aktivity, 3. Vysoká úroveň pohybové aktivity. Tyto úrovně zohledňují koncept celkového skóre fyzické aktivity všech oblastí (Sigmund et al., 2007).

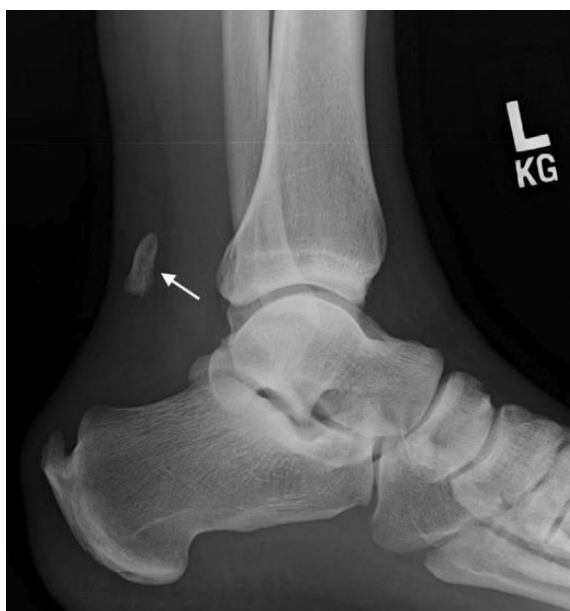Zkrácená verze dotazníku Foot Posture Index

Zkrácená verze dotazníku Foot Posture Index (FPI-6) je metoda hodnocení držení nohou pomocí stanovených kritérií a jednoduché bodové stupnice. Tento dotazník je opět doplňkovou možností, neboť slouží k vyhodnocení jednoho z rizikových faktorů, přispívajících k rozvoji tendinopatie AŠ. Představuje rychlý a spolehlivý diagnostický nástroj a používá se ke kvantifikaci stupně pronace, neutralizace nebo supinace chodidla. Hodnotí držení nohy ve stoje, a proto nenahrazuje hodnocení chůze. Je však validnější metodou než mnoho statických goniometrických měření, která se v současné době klinicky využívají. Dříve se využíval osmipoložkový dotazník FPI-8, nicméně vykazoval značnou neshodu s Raschovým model, neboť se dvě kritéria ukázala v klinických testech jako problematické. Avšak finální šestipoložková verze vykazuje dobré metrické vlastnosti. Využití tohoto dotazníku je velmi různorodé. Slouží k zhodnocení biomechanických rizikových faktorů neuropatických ulcerací u diabetu, zkoumání vztahu mezi typy chodidel a rizikovými faktory sportovních a tréninkových zranění či souvislost držení chodidla s pády u starších osob. Při vyšetření hodnotí fyzioterapeut nebo lékař 6 různých znaků. Každý znak je hodnocen 5 bodovou stupnicí -2 až +5, kde záporné hodnoty vyjadřují supinační postavení nohy a kladné hodnoty pronační postavení nohy. Poté se všechny body sečtou a výsledek je zapsán do záznamového archu. Hodnoty od 0 až do +5 svědčí pro normální postavení nohy, hodnoty 6-9 znamenají pronační postavení nohy a hodnoty 10+ znamenají vysoce pronační postavení chodidla. V opačném případě, pro supinační postavení nohy, jsou výsledky v záporných hodnotách (Keenan et al., 2007).

2.4.5 Zobrazovací metody

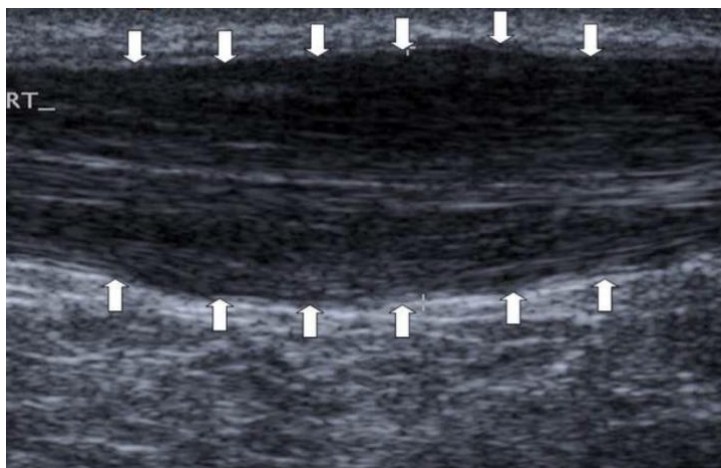
Zobrazovací metody slouží hlavně k ověření klinického podezření a plánování dalších intervenčních zákroků v následující terapii (Von Rickenbach et al., 2021). Další využití zobrazovacích metod nacházíme při vyloučení muskuloskeletálních či jiných poruch v oblasti AŠ, jako je syndrom os trigonum, Haglundova deformita, tendosynovialitida nebo dislokace perineálních šlach, plantární fascitida, retrokalkaneární bursitida, akcesorní svalové břicho m. soleus, či neurom surálního nervu (Gallo, 2011; Longo et al., 2018). Je však třeba zdůraznit, že často dochází k rozporu mezi klinickým zlepšením a strukturálním zlepšením měřeným pomocí klinického zobrazování; to znamená, že zatím nemáme dobré klinické měřítko pro remodelaci šlach (Scott et al., 2015). Je důležité brát v úvahu fakt, že u mnoha jedinců byl po zobrazovacím vyšetření zjištěn pozitivní nález tendinopatie, nicméně v průběhu jejich života jsou asymptomatictí podobně jako je tomu u jiných pozorovatelných změn v muskuloskeletálním aparátu (Singh et al., 2017).

U pacientů s příznaky trvajících déle než šest týdnů se rutinně pořizují prosté rentgenové (RTG) snímky, aby se vyloučily kostní abnormality a zjistila se možná přítomnost intratendinózních kalcifikátů a osifikací (Maffulli et al., 2020; Singh et al., 2017). Například přítomnost zadní kalcifikace na kalkaneu, neboli zadní patní ostruha, je diagnostická pro inserční tendinopatii AŠ (Maffulli et al., 2020).



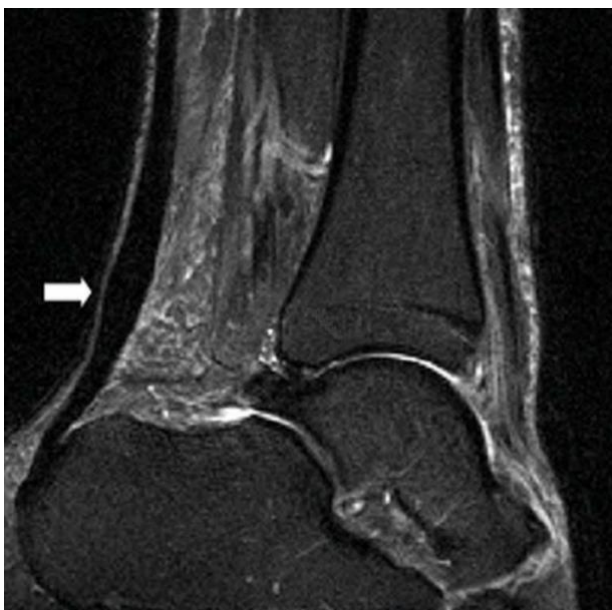Obrázek 8. Boční RTG snímek zobrazující intratendinózní kalcifikaci u středoporční tendinopatie AŠ (Singh et al., 2017).

Ultrazvukové (UZ) vyšetření se využívá především pro zobrazení celistvosti měkkotkáňových struktur jako jsou svaly, šlachy či kloubní pouzdra s možností zachytit i pohyb těchto struktur v reálném čase (Gallo, 2011). Pomocí UZ se dále identifikují hematomy či jiné kolekce tekutin v oblasti kloubů a s využitím barevného mapování pomocí Dopplerova efektu lze detekovat neovaskularizaci v oblasti AŠ (Maffulli et al., 2020; Von Rickenbach et al., 2021). Nedávným pokrokem je ultrazvuková charakterizace tkání („UTC“), která dokáže kvantifikovat strukturu šlachy prostřednictvím trojrozměrné analýzy echotypu šlachy, zatímco ultrazvuková elastografie („UE“) využívá vibrace k měření tuhosti měkkých tkání (Von Rickenbach et al., 2021). UTC může být dle některých autorů (Maffulli et al., 2020) spolehlivá metoda ke kvantifikaci struktury šlachy, která je důležitým klinickým markerem pro zhodnocení zdraví šlachy. I přesto, že se jedná o významný pokrok v ultrazvukové technologii, ETC a UE jsou dosud využívány zejména pro vědecké účely a zatím tedy nebyly začleněny do standardní péče (Von Rickenbach et al., 2021).



Obrázek 9. Ultrazvuková projekce zobrazující zesílení AŠ (Singh et al., 2017).

Pro případy, kdy zobrazení pomocí UZ zůstává nejasné, či dochází k jejich recidivě, je vhodné zobrazení magnetickou rezonancí (MRI) (Maffulli et al., 2020). MRI poskytuje rozsáhlé informace o vnitřní morfologii šlachy, okolní kosti i dalších měkkotkáňových strukturách. Dále nám umožňuje rozlišení mezi paratendinitidou a tendinopatií hlavního těla AŠ, či odhalení nedostatečně zobrazených mikrotrhlin pomocí UZ (Singh et al., 2017; Von Rickenbach et al., 2021). Kromě toho lze vyvodit rozsah přítomné poškozené tkáně, což je užitečné především pro předoperační plánování (Maffulli et al., 2020).



Obrázek 10. Snímek MRI zobrazující tendinopatii hlavní části AŠ (Singh et al., 2017).

Je velmi důležité si uvědomit, že závažnost patologie na zobrazovacích metodách nemusí vždy korelovat se závažností symptomů, protože abnormální nálezy mohou být pozorovány až u 35 % asymptomatických pacientů, proto je klinická korelace v souvislosti se symptomy pacienta naprosto nezbytná (Maffulli et al., 2020; Von Rickenbach et al., 2021). Na druhou stranu se může bolest AŠ vyskytovat až u 19 % symptomatických šlach. A kromě toho abnormality na zobrazovacích metodách často přetrvávají i po dosažení funkčního zotavení, což znamená, že by neměly být využívány k předvídání vymizení symptomů či jako orientační měřítko pro návrat ke sportu (Von Rickenbach et al., 2021).

2.5 Diferenciální diagnostika v oblasti Achillovy šlachy

Z hlediska diferenciální diagnostiky je potřeba zvážit široké množství obtíží v oblasti zadní části chodidla. Patofyziologie jednotlivých obtíží je velmi různorodá, může se jednat o akcesorní kostní anomálie, poškození měkkých tkání, neurologickou symptomatiku či systémová onemocnění.

Mezi kostní abnormality patří zadní impingment kotníku, neboli Syndrom os trigonum, Haglundova exostóza nebo jiné akcesorní vyrůstky tibie či kalkanea. Mezi poškození kosti řadíme také stresové zlomeniny tibie či osteomyelitida tibie či kalkanea (Von Rickenbach et al., 2021). Poškození měkkých tkání je širokou skupinou onemocnění, které mohou svými symptomy imitovat tendinopatii AŠ. Mezi nejčastější onemocnění řadíme hlubokou nebo povrchovou retrocalcaneární bursitidu, tendinopatie m. tibialis posterior, m. flexor hallucis longus či musculi

(mm.) peronei (Maffulli et al., 2020; Von Rickenbach et al., 2021). Neurologické patologie, které je potřeba zvážit, zahrnují radikulární syndrom S1 a surální, tibilání či Baxterovu neuropatii (Von Rickenbach et al., 2021). U systémových onemocnění, včetně revmatoidní artritidy či spondyloartropatie, jsou často záněty šlach jedním z hlavních projevů a je na to potřeba při diferenciální rozvaze pamatovat (Kolář, [2020]; Von Rickenbach et al., 2021).

2.5.1 Středoporční tendinopatie Achillovy šlachy

Hlavními příznaky jsou porucha funkce, otok, bolest a zvýšená citlivost AŠ a jejího okolí v její střední části. Zpočátku se tyto symptomy objevují při začátku aktivity, než dojde k potřebnému zahřátí a aktivaci lýtkového svalstva, poté nastupuje období sníženého dyskomfortu, v klidu bolest ustupuje. Při dlouhodobých obtížích se bolest může objevovat i v klidu, společně s postupnou hypotrofií lýtkového svalstva (Kolář, [2020]). Při klinickém vyšetření se bolestivá oblast ve vnitřní části šlachy typicky pohybuje spolu s aktivním pohybem hlezna do DF. K snížení či vymizení bolesti a nepříjemných pocitů dojde, když je šlacha zatížena tahem např. při postupném pasivním protažení. Na MRI pozorujeme lokální či difúzní zduření šlachy s lokálními hypoechogenními oblastmi (Maffulli et al., 2020).

2.5.2 Tendinopatie s peritendinitidou Achillovy šlachy

Bolest se typicky vyskytuje ve střední třetině AŠ nebo zadní části paty. Při palpaci nacházíme difúzní otok a lokálně zvýšenou teplotu v oblasti hlavního těla AŠ a jejího okolí. V akutní fázi jsou přítomny krepitace, erytém, zvýšená palpační citlivost a hmatatelné uzlíky v AŠ. Při provedení aktivního pohybu z maximální PF do DF je oblast fixována vzhledem k maleolům. V akutní fázi může být UZ vhodnou zobrazovací metodou, neboť dokáže odlišit výpotek od adhezí (Maffulli et al., 2020).

2.5.3 Inzerční tendinopatie Achillovy šlachy

Pacienti často pociťují ranní bolest nebo ztuhlost v oblasti úponu AŠ při prvních krocích dne nebo bolest na začátku cvičení (Von Rickenbach et al., 2021). Ke zvýšení bolesti dochází po skončení tréninkové jednotky, při chůzi do schodů, běhu na tvrdém povrchu s příliš důrazným dopadem na patu, při doskocích nebo při rychlých změnách směru (Gallo, 2011). Bolest nejčastěji vyzařuje ze zadní strany paty a zhoršuje se při aktivním pohybu, pohybu proti odporu i pasivním protažení AŠ. RTG vyšetření může odhalit osifikaci úponu AŠ, ostruhu patní kosti či Haglundovu deformitu. Vyšetření pomocí UZ dokáže zobrazit osifikaci a odlišnosti v echostruktuře AŠ v oblasti jejího úponu (Maffulli et al., 2020). Histologickým vyšetřením by se

měla vyloučit či potvrdit přítomnost systémového onemocnění, které se často projevuje inserční tendinopatií AŠ (Von Rickenbach et al., 2021).

2.5.4 Tendinopatie tibialis posterior

Typická je bolest za mediálním kotníkem, která se rozšiřuje směrem k úponu šlachy. Dále se objevuje zvýšená citlivost v celém průběhu šlachy m. tibialis posterior. Při klinickém vyšetření pacient pociťuje bolest a relativní slabost při odporované inverzi v porovnání s kontralaterální stranou. Stoj na špičce jedné nohy odhalí nedostatečnou inverzi v zadní části nohy a pokud je problém závažný, může mít pacient obtíže se zvednutím paty. V pokročilém případě patologie dochází k ochabnutí až ztrátě příčné klenby vedoucí k výrazné pronaci chodidla, což můžeme ozřejmit pohledem zpoza pacientova kotníku s pozitivním znakem mnoha prstců – „too many toes sign“ (Maffulli et al., 2020).

2.5.5 Tendinopatie musculi flexor hallucis longus

Bolest v posteromedialní části hlezna v okolí sustentaculum tali při stožení na špičkách nebo při zatížení přední části nohy je typickým symptomem u tendinopatie m. flexor hallucis longus. Ke zhoršení bolesti dochází při odporu proti prvního prstu nebo při protažení palce do plné DF. MRI nám dokáže odhalit přerušovaný odtok tekutiny ze šlachového pouzdra, nadměrné množství tekutiny lokalizované kolem šlachy bez zjevného patologického nálezu (Maffulli et al., 2020).

2.5.6 Tendinopatie musculi peronei

Bolest a zvýšená citlivost je typická na laterální straně kotníku a paty, která se stupňuje s aktivitou a snižuje se při odpočinku. Při vyšetření nacházíme lokální citlivost v průběhu perineálních šlach. Bolest se objevuje při pasivní inverzi a při everzi proti odporu (Maffulli et al., 2020).

2.5.7 Haglundova deformita

Haglundovou deformitou je označována kostní prominence na patní kosti lokalizovaná posteriorně a superolaterálně. Tento kostní výběžek následně irituje retrokalkaneární burzu a poškozují úpon AŠ. Bolest a zvýšená citlivost se objevují v oblasti úponu AŠ. Dále se pacienti potýkají se zarudnutím či někdy až mokvavými, infikovanými tylomy. Kostní nález hodnotíme pomocí RTG snímku, stav MT pomocí UZ či MRI (Gallo, 2011).

2.5.8 Syndrom os trigonum

Os trigonum, neboli posteriorní impingment syndrom je soubor příznaků charakterizovaný především otokem a bolestí v zadní části hlezna objevující se při maximální aktivní PF. Poloha maximální PF umožňuje rotaci a kompresi talu mezi horní okraj kalkaneu a distální části tibie. Bolest může vzniknout jak akutně vlivem zlomeniny akcesorního výběžku či os trigonum nebo poraněním zadních kapsuloligamentózních struktur spojených s os trigonum, tak chronicky vlivem repetitivního poškození např. u baletních tanečníků (Sharpe et al., 2020). Typický je výskyt bolesti s mírným zduřením v oblasti zadní části hlezna. Ke zhoršení bolesti dochází při odporované plantární flexi nebo dorzální flexi palce. Při palpaci je zvýšená citlivost v oblasti anteriorně od AŠ a posteriorně směrem k talu. Klinicky jsou pozitivní typické příznaky pro zadní impingment. Na RTG může být přítomna hypertrofie přídatné kůstky nebo laterálního výběžku. MRI dokáže identifikovat narušení chrupavčité synchondrózy tím, že se prokáže nález tekutiny mezi os trigonum a laterálním výběžkem talu. Snímek pořízený kostní scintigrafií bude vykazovat zvýšenou absorpci v oblasti os trigonum u symptomatických případů os trigonum a zvýšenou absorpci u nesjednocených zlomenin zadního výběžku (Maffulli et al., 2020).

2.5.9 Osifikace Achillovy šlachy

Hlavními symptomy jsou bolest a zvýšená náročnost chůze. Při vyšetření nemusí terapeut najít žádnou patologii. Royal London Test je negativní. Na RTG vyšetření nacházíme osifikační oblasti v průběhu AŠ. UZ vyšetření nám odhalí zmožutnění AŠ a hypoechogenní oblasti bez plynulého přechodu, s výrazně ohraničenými osifikačními oblastmi. Na RTG bude typický obraz intratendinózní osifikace (Maffulli et al., 2020).

2.5.10 Retrocalcaneární bursitida

Typická je bolest v zadní části paty. Měkký otok při palpaci v zadní části paty indikuje výpotek z retrocalcaneární bursy, který lze zhodnotit pomocí UZ vyšetření. Nejčastější příčinou je nevhodný typ obuvi s tuhou zadní hranou, která irituje úponu AŠ. Retrokalkenární bursitida bývá často spojena s entezopatií AŠ a Haglundovou exostózou, což lze odlišit zobrazovacími metodami (Gallo, 2011).

2.5.11 Apofyzitida patní kosti

Pacienta postihuje bolest během aktivity. Při vyšetření nacházíme bolest a otok po stranách úponu AŠ. Na RTG i sonografickém vyšetření nacházíme avulzi hypofýzy calcanea (Maffulli et al., 2020).

2.5.12 Osteomyelitida tibie a calcanea

Typickými symptomy jsou bolest, lokálně zvýšená teplota a obtížnost chůze. AŠ zde není zahrnuta do patologie a klinicky se tedy jeví asymptomaticky. Pomocí MRI můžeme skvěle rozlišit měkké tkáně a jejich citlivost ve vztahu k edému a zvýšenému prokrvení. Na RTG vidíme zvýšenou osifikaci tibie a calcanea (Maffulli et al., 2020).

2.5.13 Neuralgie

V oblasti hlezna dochází nejčastěji k zúžení osteofibrózního kanálu za vnitřním kotníkem, kterým prochází n. tibialis posterior, který se zde rozděluje na své terminální větve, mediální a laterální plantární nervy. Ke zmenšení jeho průsvitu nejčastěji dochází vlivem úrazu, vzniku ganglionu či varikózního komplexu. Klinicky se nejčastěji objevují difuzní bolesti mediální části nohy a plosky doprovázené neuropatickými příznaky jako brnění, pálení, či snížená citlivost šířící se až k prstům. Tyto symptomy můžeme vyvolat pomocí souběžné DF a everze nohy, či poklepem na tibiální nerv v místě průchodu tarzálním tunelem. K potvrzení diagnózy se využívá elektrodiagnostické vyšetření pomocí elektromyografie (Gallo, 2011).

3 CÍLE PRÁCE

Cílem této práce je pomocí rešerše zpracovat problematiku tendinopatie AŠ. Práce bude zaměřena především na konzervativní terapii u sportovců, nicméně ze získaných poznatků bude moct čerpat i nespportující populace. Jednotlivé kapitoly budou zaměřeny na vznik tohoto onemocnění, rizikové faktory, diferenciální diagnostiku, možnosti terapie a prevence tendinopatie AŠ. Praktická část bude obsahovat kazuistiku aktivního sportovce s inserční tendinopatií AŠ, návrh terapie a rehabilitačního plánu.

4 METODIKA

Dne 6. 9. 2022 byla v databázi PubMed zadána následující vyhledávací strategie zaměřená na nejkvalitnější studie (meta-analýzy, systematické review randomizované kontrolované studie), která vyhledala 168 výsledných studií zaměřených na problematiku tendinopatie AŠ u sportovců. Poznatky pro tuto práci jsem čerpal převážně z těchto kvalitních studií, přičemž další informace byly dohledány v publikacích, na které tyto studie odkazují v referenčních seznamech, nebo databázi PubMed.

```
("Achilles Tendon"[Mesh]) OR (Achilles[tiab]) OR (calcan*[tiab])) AND ("Tendinopathy"[Mesh]) OR (tendinitis[tiab]) OR (tendonitis[tiab]) OR (tenosynovitis[tiab]) OR (tendinopath*[tiab]) OR (tendinosis[tiab]) OR (tendonosis[tiab]) OR (paratendinitis[tiab]) OR (paratendonitis[tiab]) OR (peritendinitis[tiab]) OR (peritendonitis[tiab])) AND ("Exercise Therapy"[Mesh]) OR ("Exercise"[Mesh]) OR (exercis*[tiab]) OR (strengthen*[tiab]) OR (stretch*[tiab]) OR (train*[tiab]) OR (kinesiotherap*[tiab]) OR (eccentric*[tiab]) OR (concentric[tiab]) OR ("physical therapy"[tiab]) OR (physiotherapy[tiab])) AND ("Randomized Controlled Trial"[pt]) OR ("Controlled Clinical Trial"[pt]) OR ("systematic review"[pt]) OR ("meta-analysis"[pt]))
```

5 VÝSLEDKY

5.1 Léčba tendinopatie Achillovy šlachy

Navzdory existenci mnoha různým invazivním i neinvazivním přístupům k léčbě tendinopatie AŠ, neexistuje žádný zlatý standard, neboť klinické výsledky vědeckých studií jsou značně rozporuplné (Li et al., 2016).. Obecně lze však říci, že tendinopatie AŠ má dobrou klinickou prognózu a většina pacientů úspěšně reaguje na modifikaci aktivity a důkladný rehabilitační protokol zahrnující postupné excentrické zatěžování AŠ (Von Rickenbach et al., 2021). V prospektivní přehledové studii byla osmiletá prognóza pacientů s tendinopatií AŠ obecně příznivá, přestože 29 % pacientů vyžadovalo během sledovaného období chirurgický zákrok, který především spočíval v uvolnění peritendinózních adhezí. Konečný výsledek po prodělaní operace se avšak po rekonvalescenci pacientů nijak nelišil od těch, kteří operační léčbu nepodstoupili (Paavola, Kannus, et al., 2000).

Mezi hlavní metody léčby tendinopatie AŠ patří excentrické cvičení, klidový režim, modifikace tréninku či pohybové aktivity, dlahování, kryoterapie, elektroterapie, hypertermie a užívání farmak, jako jsou nesteroidní protizánětlivé léky (NSAID) (Longo et al., 2018; Van Der Vlist et al., 2021). Recidivující případy tendinopatie AŠ pak mohou vyžadovat doplňkovou léčbu pomocí procedur jako jsou terapie rázovou vlnou, proloaterapie, aplikace kortikosteroidů či obohacené krevní plazmy a zřídka kdy chirurgický zákrok (Boesen et al., 2017; Von Rickenbach et al., 2021).

Kromě cvičebních programů bylo u většiny léčebných postupů tendinopatie AŠ publikováno málo randomizovaných kontrolovaných studií (RCT), a nejlepší postup pro daného pacienta je pravděpodobně do značné míry ovlivněn individuální prezentací symptomů jako je např. rozsah bolesti či svalové slabosti a také zkušenostmi lékaře (Boesen et al., 2017). Do budoucna je nutné provést více kvalitních studií, které by prokázaly účinek jednotlivých možností léčby. Ke každému pacientovi je tedy nutno přistupovat individuálně a zohledňovat při tvorbě rehabilitačního plánu vnitřní i vnější faktory, které se na rozvoji tendinopatie AŠ podílejí (Li et al., 2016).

5.1.1 Konzervativní léčba

Obecně lze říci, že konzervativní terapie tendinopatie AŠ by měla být primární metodou volby nejméně po dobu tří až šesti měsíců před zvažováním chirurgického zákroku, protože během této doby může dojít k vyléčení tendinopatie AŠ až u tří čtvrtin pacientů (Maffulli et al., 2020). Ačkoli mnoho konzervativních přístupů k léčbě tendinopatie AŠ postrádá jednoznačné

vědecké výsledky, rozsáhlé metaanalýzy ukazují, že aktivní přístup pacienta se z dlouhodobého hlediska jeví jako nejefektivnější (Maffulli et al., 2020; Van Der Vlist et al., 2021). Zatímco v akutní fázi jsou tradiční léčebné modely ochrany, odpočinku, ledu, komprese a elevace, modifikace aktivity a edukace pacienta stále velmi často využívány, pro léčbu tendinopatie AŠ z kvalitních metaanalýz vyplývá dlouhodobější přínos aktivní léčby s excentrickým posilováním ve srovnání s pasivním vyčkávacím přístupem (Von Rickenbach et al., 2021). Jedna randomizovaná, kontrolovaná studie (Silbernagel et al., 2007) naopak pracuje s vyřazením počátečního odpočinku skrze model sledování bolesti, která potvrzuje dřívější zlepšení symptomů tendinopatie AŠ. Pacienti v této studii mohli bezpečně pokračovat ve zvolené aktivitě, pokud dodržovali model monitorování bolesti, který uvádí, že cvičební aktivita, která nezpůsobuje bolest vyšší než 5 z 10 na VAS, je bezpečná.

Důležitou roli v rámci rehabilitace hraje také úroveň aktivity před úrazem vzhledem k reakci na aktivní léčbu, jako je například cvičení, protože pravděpodobně ovlivňuje zátěž, kterou lze na šlachu vyvinout (Van Der Vlist et al., 2021). V přehledovém článku Li et al. (2016) uvádí, že u aktivních pacientů je naprosto nutná modifikace tréninkového režimu a zařazení specifických rehabilitačních cvičení, díky čemuž má většina pacientů velkou predilekci návratu k předchozím aktivitám. V současné době není k dispozici žádný efektivní nástroj, jak rozlišit efektivitu terapie pro sportovce a pro běžnou nespportující populaci. Tím pádem neexistuje žádný rehabilitační protokol, který by efektivně diferencioval různorodé potřeby pro terapii těchto dvou skupin (Van Der Vlist et al., 2021).

5.1.1.1 Kinezioterapie

Základem léčby tendinopatie AŠ je kinezioterapie, jejímž hlavním cílem je obnovit schopnost šlachy snášet zátěž a ulevit pacientovi od bolesti (Von Rickenbach et al., 2021). Excentrická cvičení jsou primární možností léčby středoporční i inzerční tendinopatie AŠ, ačkoli důkazy podporující účinnost u středoporční tendinopatie jsou spolehlivější (I. J. Jarin et al., 2021).

Existuje hypotéza, že excentrické cvičení podporuje tvorbu příčných vazeb kolagenních vláken ve šlachách, a tím zlepšuje remodelaci šlach (Maffulli et al., 2020). Avšak dosud nejsou známy žádné důkazy, které by potvrzovaly histologické změny šlach po excentrickém cvičení a mechanismy, kterými mohou excentrická cvičení pomáhat řešit bolest při tendinopatii AŠ zůstávají nejasné (Maffulli et al., 2020). Teorie pro snižování bolesti a zlepšování procesu hojení pomocí excentrického tréninku u tendinopatie AŠ je založená hlavně na posílení lýtkových svalů, zpevňování a protahování myotendinózní jednotky a snížení neovaskularizace ve šlaše. Při opakování excentrického tréninku v průběhu času dochází k zániku neovaskulárních cév a s nimi

spojenými receptory bolesti, což vede ke zmírnění symptomů (Li et al., 2016). I přes nedostatečně objasněný mechanismus, jak excentrická cvičení fungují, jsou díky svým výsledkům primární možností léčby úponové i neúponové tendinopatie AŠ (I. J. Jarin et al., 2021). Některé skupiny uvádějí vynikající klinické výsledky. Výsledky excentrického tréninku od jiných studijních skupin jsou méně přesvědčivé, s 50-60 % pozitivních výsledků po režimu excentrického tréninku jak u sportovců, tak u nesportující populace. Obecně lze říci, že celkový trend naznačuje pozitivní účinek excentrického cvičení, přičemž nebyly zaznamenány žádné nežádoucí účinky (Maffulli et al., 2020).

V rámci metod kinezioterapie se běžně používají cvičební protokoly se specifickými rozdíly na základě lokalizace tendinopatie (Von Rickenbach et al., 2021). Pro středoporční tendinopatii AŠ je běžně uváděno šest různých cvičebních programů: Alfredsonův protokol, nízko objemová nebo „tolerovaná“ varianta Alfredsonova protokolu, Silbernagelův protokol, koncentrický silový trénink, těžký pomalu prováděný těžký odporový trénink (HSR) a Stanishův protokol. Přičemž nejvíce klinicky využívaný je Alfredsonův protokol, který vykazuje větší zlepšení funkčních ukazatelů (skóre VISA-A) přibližně o 20 bodů po 3 měsících ve srovnání s vyčkávacím přístupem (Von Rickenbach et al., 2021). Tento 12týdenní protokol s excentrickým zatěžováním zahrnuje excentrické zatěžování AŠ pomalým spouštěním postižené paty pod okraj stupínku. Pacient provádí tři série po 15 opakováních dvakrát denně s kolenem v extenzi a mírné flexi. Silbernagel popisuje modifikovaný koncentricko-excentrický protokol tvořící čtyři fáze: I. 2 týdny koncentrické zvedání pat v sedě a ve stoje, II. 4 týdny excentrické snižování pat z hrany schodku na jedné a na dvou nohách, III. přidání závaží a plyometrických cviků až do 12. týdne, IV. v případě potřeby přidání rytmických poskoků (Von Rickenbach et al., 2021). Tento protokol na rozdíl od Alfredsonova protokolu zahrnuje progresivní zatížení, jak z hlediska zátěže, tak z hlediska typů kontrakce a intenzity, která se postupem času zvyšuje. HSR popsal Beyer et al. (2015) ve své randomizované kontrolované studii, kde tento program srovnával s klasickým Alfredsonovým protokolem. HSR spočívá v provádění 3 cviků na posilovacích strojích: výpony v sedě se s pokrčenými koleny, výpony v sedě s nataženými koleny na leg press stroji a výpony na vyvýšeném stupínku ve stoje na multipressu, přičemž koncentrická i excentrická fáze trvá 3 sekundy, zátěž je rovnoměrná na obou nohou a cvičí se v plném ROM. Pauza mezi jednotlivými cviky byla 5 minut, mezi sériemi jednotlivých cviků 2 až 3 minuty. S postupným zesílením AŠ se každý týden zátěž zvyšovala a počet opakování snižoval. Počet opakování a zátěž byly následující: 3x15 maximální počet opakování (15RM) v 1. týdnu; 3krát 12RM ve 2. až 3. týdnu; 4krát 10RM ve 4. až 5. týdnu; 4krát 8RM v 6. až 8. týdnu a 4krát 6RM v 9. až 12. týdnu (Beyer et al., 2015).

Léčba inserční tendinopatie AŠ oproti středoporční bývá náročnější. Byl vytvořen modifikovaný Alfredsonův protokol, při kterém je šlacha excentricky zatěžována do tibiotalární

neutrální polohy, aby se zabránilo vzniku zadního impingmentu kotníku. Cvičení je taktéž prováděno dvakrát denně ve 3 sériích po 15 opakováních s kolenem v extenzi i mírné flexi (Von Rickenbach et al., 2021). I. Jarin et al. (2020) ve své metaanalýze uvádí, že vzhledem k často symptomatickému akcesornímu zadnímu výběžku nemusí být ECC tak účinná jako u středoporční tendinopatie AŠ.

Mezi potenciální škody excentrického cvičení patří opožděný nástup svalové bolesti, zhoršení tendinopatie a svalová zranění. Tato poškození mohou narůstat u osob, které nejsou na cvičení zvyklé, a pokud není umožněna dostatečná doba zotavení. Ke svalovým poraněním šlach dochází při únavě sportovců a obnovení síly může trvat až 24 hodin po cvičení. Proto by cvičení měl zaučovat a instruovat zdravotník, například fyzioterapeut nebo lékař sportovní medicíny, který je schopen zajistit správnou techniku a dohlížet na postupné zvyšování zátěže (Li et al., 2016).

Ačkoli dosud neexistují srovnávací studie na vysoké úrovni, které by prokázaly převahu jednoho programu nad druhým, kinezioterapie u sportovců se oproti běžné populaci v mnohém liší (Von Rickenbach et al., 2021). Především je třeba dodržovat postupný progresivní návrat ke sportovním aktivitám, který by měl být zahájen po ukončení rehabilitace, která je bezbolestná, s plyometrickým cvičením a sportovně specifickými funkčními aktivitami (Von Rickenbach et al., 2021). Až 80–90 % osob se středně těžkou tendinopatií AŠ je schopno se do jednoho roku vrátit k běžným aktivitám s malými nebo žádnými příznaky, avšak u sportovců je třeba stanovit realistické cíle, protože zotavení může být pomalé s vysokou náchylností k recidivám. Míra recidivy je častější u osob s krátkou dobou zotavení (<10 dní) a uvádí se u 27 % až 44 % fotbalistů s Achillovou tendinopatií (Von Rickenbach et al., 2021). Při opětovném zavádění aktivity je třeba vzít v úvahu rozsah poranění šlachy, aktuální stupeň zotavení, bolest a údaje pacienta o jeho denních aktivitách, včetně účasti na sportu. Sportovec by měl být pečlivě sledován z hlediska příznaků během aktivity i po ní, přičemž absence příznaků následující den je užitečným určujícím faktorem pro vhodný postup při cvičení (Von Rickenbach et al., 2021). Dalším důležitým faktorem je zhodnocení biomechanických abnormalit, které mohou různou mírou přispívat k tendinopatii AŠ. Sancho et al. (2019) doporučují zhodnotit u běžců aktivaci m. gluteus medius et minimus, poměr mezi kontaktem přední a laterální strany plosky při došlapu, či aktivaci m. peroneus longus a mediální hlavy m. triceps surae při jednotlivých fázích běhu. McClinton et al. (2017) tvrdí, že zhoršená výkonnost hýžďových svalů může souviset s příčinou vzniku nebo přetrváváním příznaků tendinopatie AŠ. Pokud se objeví známky oslabení kyčlí jako je kontralaterální pokles pánve, valgozita kolene nebo pronační postavení chodidel při pohybu, je vhodné kompenzovat tyto nedostatky skrze specifické cvičení s fyzioterapeutem (McClinton et al., 2017).

Pro sledování příznaků a k usměrnění intenzity rehabilitačního plánu je vhodné použít model sledování bolesti. Escriche-Escuder et al. (2020) stanovili nový klasifikační návrh kritérií pro progresi zatížení šlach při tendinopatiích. Řídí se dle dvou základních kritérií: bolest, jako primární kritérium a bolest s kontrolou symptomů jako kritérium sekundární. Ty se dále rozdělují na jednotlivá podkritéria, která jsou popsána níže.

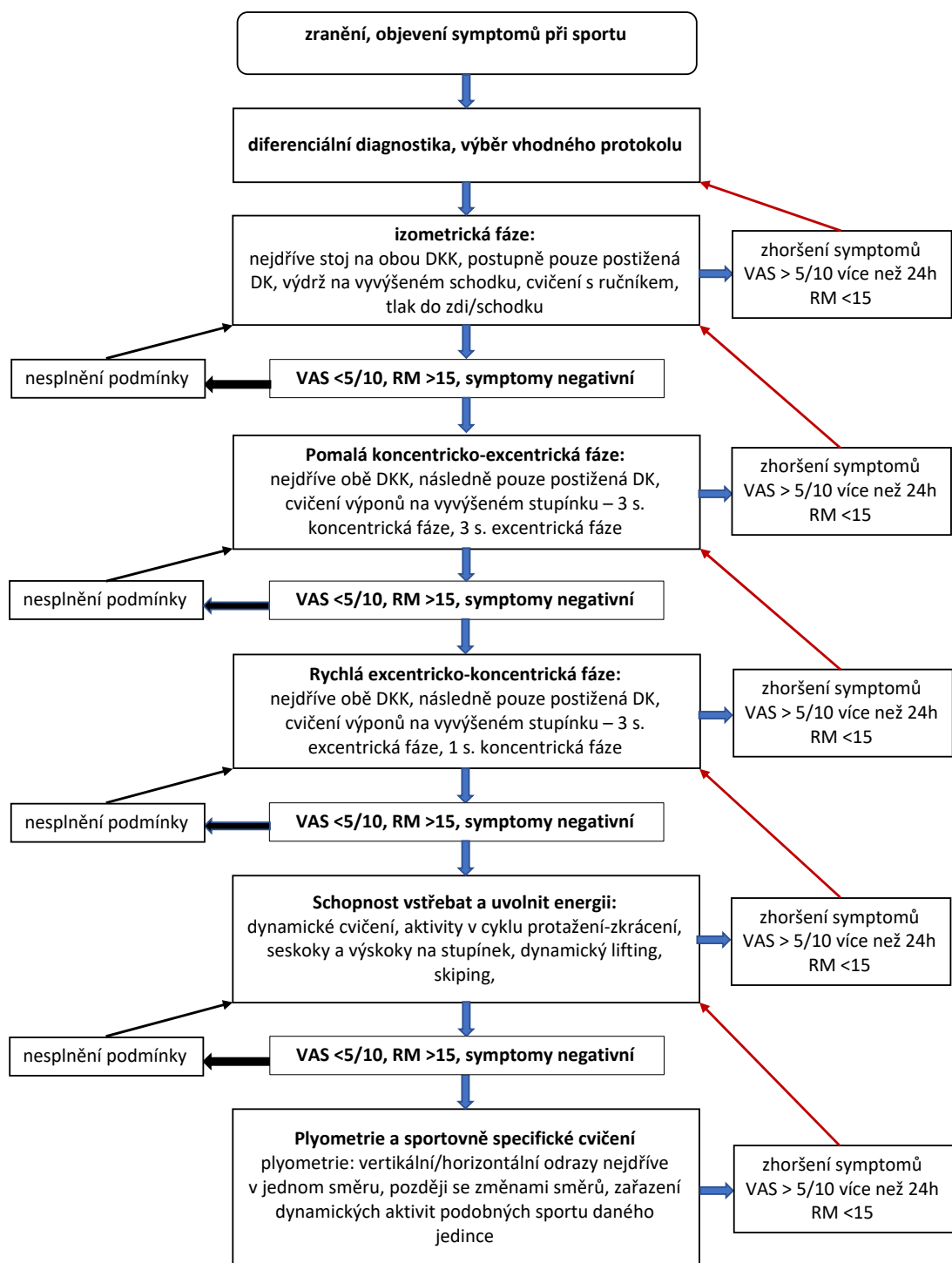
1. Bolest, jako primární kritérium:

- Na základě vyvolání bolesti – snaha vyvolat optimální bolest pro dosažení zlepšení
- Na základě vyhnutí bolesti – cvičení je prováděno bez bolesti

2. Bolest a kontrola symptomů jako sekundární kritérium:

- bolest je stále kontrolována a povolena do určité hranice
 - Na základě stupňů kondice – předem definovány určité kondiční stupně, které jsou založené na zvyšování počtu opakování
 - Na základě únavy – pokud se po první sérii neobjevily známky únavy, postupně se zvyšovala hmotnost zatížení
 - Na základě subjektivního vnímání – libovolné zvyšování podle schopnosti pacienta
 - Na základě lineárního zvyšování – lineární zvyšování v čase, např. zvýšení zatížení o 2,5 % týdně

Bolest šlach je normální a je očekávanou součástí zátěžového programu. Jako přijatelná bolest se v tomto modelu počítá bolest menší než 5 z 10 na VAS během tréninku nebo během 24 hodin po něm. Pokud je bolest větší než 5 z 10 na VAS nebo dochází k postupnému zhoršení bolesti a tuhosti v oblasti AŠ, pak by se měl změnit objem či intenzita zátěže (McClinton et al., 2017). Jiné kritérium pro optimálního dávkování zátěže je kromě sledování bolesti také stupeň kondice pacienta, lineární progresse zatížení, či aktuální únava a schopnost pacienta vnímat zátěž. To v praxi znamená, že navzdory předem stanovené progresse zatížení dle jednotlivých protokolů, může pacient na základě aktuálního stavu přidat zátěž dle jeho uvážení, splní-li podmínky jednotlivých kritérií. Tento přístup se používá převážně u profesionálních sportovců, nebo aktivní populace, neboť vede k možnosti udržení tréninkového cyklu a zároveň vykazuje rychlejší zlepšení symptomů u tendinopatie AŠ (Escriche-Escuder et al., 2020). Pro ilustraci jsem vytvořil algoritmus, který znázorňuje intervenci modelu sledování bolesti do terapeutického plánu zaměřeného na progresivní návrat ke sportovní aktivitě při léčbě tendinopatie AŠ (obrázek 11).



Obrázek 11. Algoritmus pro progresivní rehabilitační postup při návratu ke sportovní aktivitě

5.1.1.2 *Terapie suchou jehlou*

Terapie suchou jehlou spočívá v zavedení jehly do oblasti poškozené tendinopatické AŠ, kde dochází k opakovanému vpichování jehly, tzv. „strippingu“. Dochází tím k destrukci nově vzniklých kapilár, které vedou k zániku nervových zakončení způsobující bolest. Kromě výše popsané hypotézy o zmírnění bolesti se předpokládá, že stimuluje zánětlivou reakci narušením kolagenových vláken, což vede k tvorbě granulační tkáně a následnému zvýšení pevnosti šlachy (van Sterkenburg & van Dijk, 2011). Stripping šlachy má za cíl napodobit otevřenou dekompresi použitím jehel velkého průměru přes bodné řezy rozrušit srůsty mezi šlachou a jejím paratenonem (Yeo et al., 2016).

5.1.1.3 *Farmakoterapie*

Vědecký podklad pro použití NSAID u chronické tendinopatie AŠ je sporný, protože histologické vyšetření v tendinopatické tkáni nevykazuje významně zvýšené množství zánětlivých markerů (Li et al., 2016). Nicméně v akutní fázi může být užívání NSAID přínosem, neboť vedou ke snížení bolesti a možnosti snížení tuhosti v hleznu, umožňují zapojení excentrického cvičení i protahování šlachosvalového komplexu na dorsální straně lýtky (Li et al., 2016; Maffulli et al., 2020). Na druhou stranu analgetický účinek NSAID umožňuje pacientům ignorovat časné příznaky, což může způsobit další poškození postižené šlachy a oddálit definitivní uzdravení. Dále musíme mít na paměti potencionální škodlivost NSAID individuálně u každého pacienta a vyvážit tak potencionální riziko s přínosem (Maffulli et al., 2020).

5.1.1.4 *Fyzikální terapie*

Jednou z možností je terapie nízkooenergetickou rázovou vlnou (ESWT), která má stimulovat hojení měkkých tkání a inhibovat receptory bolesti. Důležité je rozlišovat mezi nízkooenergetickou a vysokoenergetickou ESWT. Nízkooenergetická terapie rázovou vlnou se obvykle skládá ze 3 až 4 aplikací a nevyžaduje použití lokální anestezie, zatímco vysokoenergetická terapie může být aplikována během 1 návštěvy, ale vyžaduje lokální nebo celkovou anestezii (I. J. Jarin et al., 2021). Pinitkwamdee et al. (2020) ve svém dvojitě zaslepeném RCT prokázali, že nízkooenergetická ESWT byla spojena s významným zlepšením skóre bolesti VAS po 4, 6 a 12 týdnech oproti výchozímu stavu, avšak bez většího rozdílu po 24 týdnech. ESWT i excentrický trénink přinesly v kontrolované randomizované studii srovnatelné výsledky u středoporční tendinopatie AŠ (Rompe et al., 2007), přičemž oba přístupy vykazaly lepší výsledky než vyčkávací přístup. Z výzkumů vyplývá, že je přínosné kombinovat nízkooenergetickou ESWT s excentrickým tréninkem, za předpokladu, že se dodrží indikace a modality ve výše uvedené studii (Maffulli et al., 2020). S rostoucím využitím ESWT v akutní léčbě inserční tendinopatie AŠ

se objevuje více studií, které ji hodnotí ve spojení s excentrickým cvičením. Jedna studie zjistila, že u 40 pacientů s inserční tendinopatií AŠ u nichž byla tříměsíční léčba excentrickými cviky neúspěšná, došlo po 2 týdnech nízkenergetické ESWT s excentrickými cviky k významnému zlepšení bolesti podle VAS a skóre The American Orthopaedic Foot and Ankle Society - Ankle Hindfoot Score (AOFAS - AHS) (I. J. Jarin et al., 2021). Rozsáhlá metaanalýza Jarin et al. (2020) tvrdí, že mnoho retrospektivních studií prokázalo zlepšení bolesti a funkce u pacientů s inserční tendinopatií AŠ, kteří podstoupili ESWT, s malým počtem komplikací nebo bez nich. Nedávný RCT zjistil zlepšení úlevy od bolesti v prvních 3 měsících ESWT, ale žádný rozdíl v dlouhodobých výsledcích ve srovnání s placebem. U starší skupiny pacientů se zdá, že nízkenergetická ESWT je bezpečnou doplňkovou možností pro inserční tendinopatií AŠ, pokud excentrické cvičení nepřináší dostatečnou úlevu. Pro definitivní doporučení pro její použití je však zapotřebí více vysoce kvalitních důkazů (Jarin et al., 2020).

Dále je možno využít ultrazvukovou terapii (UZ), která je široce dostupná a často využívaná. Bylo prokázáno, že terapeutický ultrazvuk snižuje otok v akutní zánětlivé fázi poruch měkkých tkání, zmírňuje bolest a zvyšuje funkci u pacientů s chronickým poraněním šlach a může zlepšit hojení šlach (Li et al., 2016). Chester et al. (2008) v randomizované kontrolní studii zaznamenaly podobné výsledky mezi těžkým excentrickým tréninkem a UZ při léčbě tendinopatie AŠ u osob s relativně sedavým způsobem života. Tyto výsledky je však třeba potvrdit u širší populace. To potvrzují i systémové přehledové metaanalýzy, které opakovaně dospěly k závěru, že neexistuje dostatek důkazů, které by podporovaly příznivý účinek UZ při současném klinickém dávkování (Maffulli et al., 2020).

Nízkovýkonná laserová terapie (LLLT) by mohla snížit expresi prozánětlivých markerů, zvýšit produkci kolagenu, stimulovat proliferaci tenocytů, snížit kapilární průtok v nově vzniklých kapilárách, a nakonec zachovat odolnost a elasticitu šlachy (Li et al., 2016). Jeden RCT naznačil (Tumilty et al., 2012), že LLLT by mohla být potenciálně účinná v léčbě tendinopatie při použití přesně doporučených dávek. V budoucnu je však třeba provést nové kvalitní výzkumy, které by prokázaly účinek LLLT při léčbě tendinopatie AŠ (Li et al., 2016).

5.1.1.5 Injekční terapie

V oblasti aplikace léčebných látek pomocí injekční terapie jsou názory vědecké společnosti značně rozporuplné. Obecně platí, že terapie by měla podporovat spíše remodelaci šlachy než další poranění, což zvyšuje lokální zánětlivost AŠ (Scott et al., 2015). Existuje však několik typů léčebných látek, které se pomocí injekční aplikace zavádí do AŠ. Nejčastěji sem patří aplikace kortikosteroidů, sklerotizačních látek, dextrózy, obohacené krevní plazmy či aplikace lokálního

anestetika (Lie et al., 2016; Maffulli et al., 2020). V současné době existuje málo studií, které by prokázaly převahu jedné injekční techniky nebo jedné látky nad druhou (Maffulli et al., 2020).

Velkoobjemová injekce (HVI) zahrnuje injekci velkého objemu solného roztoku, steroidu a lokálního anestetika do rozhraní mezi střední částí AŠ, peritendinózní tkání a Kagerovým tukovým polštářkem (Boesen et al., 2017). Avšak podle zkušeností autorů je nejlepší se kortikosteroidu vyhnout (Von Rickenbach et al., 2021). Celkový objem a složení injekčního roztoku se liší, obvykle se pohybuje od 30 ml do 50 ml. Předpokládá se, že velký objem má mechanický účinek na neovaskularizaci a adheze mezi šlachou a peritendinózní tkání, ale může mít také vliv na bolest a lokální senzitivitu. V jedné sériové studii Chan et al. (2008) zjistili, že HVI u pacientů s chronickou tendinopatií AŠ významně snížila bolest a zlepšila funkci jak při krátkodobém sledování (2 týdny), tak po dlouhodobém (30 týdnů) sledování.

Boesen et al. (2017) zjistili, že některé studie doporučují léčbu pomocí HVI, neboť vykazuje pozitivní výsledky při snížení symptomů tendinopatie AŠ v kombinaci s excentrickým tréninkem v krátkodobém horizontu než samotný excentrický trénink. Nicméně tyto zjištění ohledně účinku HVI je nutno interpretovat s určitou opatrností, neboť se jedná o případové studie bez kontrolní skupiny (Boesen et al., 2017). Na druhou stranu Van Der Vlist et al. (2020) zjistili v randomizované, zaslepené, placebem kontrolované studii, že aplikace HVI bez kortikosteroidů nemají žádnou přidanou hodnotu k excentrickému cvičebnímu programu u pacientů se středně těžkou chronickou tendinopatií AŠ. Nebyl zaznamenán žádný signifikantní rozdíl mezi naměřenými hodnotami ve VISA-A a VAS. Stejně tak nebyly zjištěny žádné rozdíly ve výsledcích hlášených pacienty mezi HVI a kontrolní placebo skupinou. Rovněž nebyly zjištěny žádné rozdíly mezi skupinami v žádném ze sekundárních výsledných ukazatelů, což naznačuje, že HVI nemá mechanické účinky (Van Der Vlist et al., 2020).

Injekce plazmy bohaté na destičky (PRP) se běžně používá v klinické praxi k léčbě chronických tendinopatií, skrze podpoření hojivé reakce (Boesen et al., 2017). Studie na zvířatech ukázaly, že PRP může zvýšit expresi vaskulárního endoteliálního růstového faktoru a kolagenu typu I a III a zlepšit tak proces hojení a remodelace šlachy (Li et al., 2016). V několika retrospektivních studiích, které prokázaly zlepšení v hodnocení VISA-A při krátkodobém i střednědobém sledování, bylo prokázáno, že injekční aplikace PRP přináší prospěch pacientům s neinzertní tendinopatií AŠ. Důkazů pro injekce PRP u entezopatie AŠ je nedostatek, neboť pouze 1 studie prokázala, že injekce PRP a vysokoenergetická ESWT přinesly po 6 měsících podobné zlepšení skóre VISA-A (I. J. Jarin et al., 2021).

Proloterapie zahrnuje peritendinózní injekci hypertonického roztoku dextrózy, která teoreticky vede k reparaci tkáně prostřednictvím lokalizovaného mechanického ovlivnění, stimulaci cytokinů a růstových faktorů (Von Rickenbach et al., 2021). Klinické výsledky naznačují,

že intratendinózní injekce hyperosmolární dextrózy mohou u pacientů s chronickou tendinopatií AŠ snížit bolest v klidu i během aktivity zatěžujících šlachy. Po injekci dextrózy navíc došlo ke zmenšení velikosti a závažnosti hypoechogenních oblastí a intratendinózních trhlin a ke zlepšení neovaskularizace (Ryan et al., 2010). Jediná provedená RCT srovnávala excentrické zatížení s proloterapií samotnou nebo jako kombinovanou léčbu středoporční tendinopatie AŠ. U osob ve skupině s proloterapií došlo dříve ke zlepšení bolesti a funkce, ale po 12 měsících nebyly zjištěny žádné významné rozdíly. Může přinést dobrou klinickou odpověď i u insertivní Achillovy tendinopatie, ale pro tuto indikaci existuje nižší úroveň důkazů (Von Rickenbach et al., 2021).

Jednou z méně používaných možností je aplikace kortikosteroidů. Mechanismus, který stojí za případným pozitivním účinkem lokálních steroidů pro chronickou tendinopatii AŠ zůstává nejasný. Někteří autoři předpokládají, že za jakýkoli příznivý účinek kortikosteroidů u tohoto stavu vděčíme spíše jiným lokálním účinkům steroidů než potlačení zánětu, včetně snížení šlachových a peritendinózních adhezí nebo změny funkce nociceptorů generujících bolest v dané oblasti. Injekce kortikosteroidů mohou mít v krátkodobém horizontu určitý přínos, ale až v 82 % studií s kortikosteroidy byly hlášeny nežádoucí účinky, mezi které patřily atrofie a snížení pevnosti šlach, či její totální rupturu (Li et al., 2016).

Oxid dusnatý je volný radikál, generovaný sloučeninami oxidu dusnatého. Může vyvolat apoptózu v zánětlivých buňkách a způsobit tak angiogenezi a vasodilataci, dále dokáže stimulovat proliferaci fibroblastů a zlepšit tak hojení šlach. Lokální aplikace trinitroglycerylu (GTN) může usnadňovat kapilární žilní odtok u bolestivých Achillových šlach. (Li et al., 2016) Randomizovaná, dvojitě zaslepená, placebem kontrolovaná studie využívající GTN náplasti prokázala významné snížení bolesti, jak při aktivitě, tak v klidu u pacientů s tendinopatií AŠ (Paoloni et al., 2004).

5.1.1.6 Klidový režim

Van Der Vlist et al. (2021) zjistili, že dlouhodobý klidový režim a prosté vyčkávání není vhodná metoda léčby tendinopatie AŠ, neboť všechny ostatní aktivní metody léčby byly po 3měsíčním odstupu efektivnější. Imobilizace se v akutním stavu často používá k podchycení exacerbujících faktorů, ale je třeba se vyhnout dlouhodobé imobilizaci (Li et al., 2016).

5.1.1.7 Ortotika

Ortély a dlahy mohou být užitečné spolu s dalšími způsoby léčby, pokud se u pacienta prokáže identifikovatelná deformita (Li et al., 2016). Z dlouhodobého hlediska se ukázalo, že samotné užívání ortopedických pomůcek zřejmě nezlepšuje výsledky léčby u tendinopatie AŠ (Scott et al., 2011). Existují však případy, kdy využití ortopedických pomůcek má své zastoupení.

Jednou z často používaných pomůcek je vzduchová podpatěnka. Vzduchová podpatěnka se aplikuje v režimu přerušované komprese, aby se minimalizoval otok a podpořil krevní oběh, a to zejména u pacientů, kteří netolerují excentrický trénink kvůli bolesti (Maffulli et al., 2020). Postupné zvýšení obuvi nebo zvednutí paty pomocí vzduchové podpatěnky může zmírnit tlak na bolestivý úpon pomocí pasivního zvětšení plantární flexe, pokud se předpokládá, že jde o provokující faktor (Li et al., 2016). Rabusin et al. (2021) ve své RCT zjistili, že u dospělých jedinců (průměrný věk 45,9 let) se středoporční tendinopatií AŠ byly po 12 týdnech vzduchové podpatěnky účinnější než excentrické cvičení lýtkových svalů, pokud jde o snížení bolesti a zlepšení funkce.

5.1.1.8 Hluboká masáž

Hluboká masáž (DTM) společně s mobilizacemi mohou být rovněž užitečné při léčbě tendinopatie AŠ. Bylo prokázáno, že tření zvyšuje produkci bílkovin v buňkách šlach. V kombinaci s protahováním či mobilizacemi pomáhá DTM obnovit elasticitu tkáně a snížit napětí ve svalově-šlachové jednotce. Samotné posilování v přítomnosti patologicky zkřížených intermolekulárních vazeb v tendinopatické šlaše může být bolestivé a kontraproduktivní (Joseph et al., 2012). Nicméně ze studie vyplývá, že DTM jako samostatná terapie nemusí mít pozitivní výsledky, neboť ve většině studií byla DTM prováděna v kombinaci s ECC, mobilizacemi, či jinými adjuvantními postupy (Joseph et al., 2012). V budoucnu je proto nutné provést randomizované srovnávací studie, které by porovnály DTM izolovaně s jinými způsoby léčby (Li et al., 2016).

5.1.1.9 Kryoterapie

Kryoterapie by mohla hrát roli při snižování zvýšeného kapilárního průtoku krve u tendinopatie AŠ, snižovat rychlost metabolismu šlachy a uplatňovat se při úlevě od bolesti. Nedávné důkazy u tendinopatie horní končetiny však naznačily, že ledování nepřináší žádnou výhodu oproti programu excentrického cvičení (ECC) a statických protahovacích cviků (Li et al., 2016)

5.1.1.10 Další terapeutické postupy

Kromě zátěžových protokolů pro úponovou i středoporční tendinopatii AŠ může být vhodné řešení biomechanických abnormalit proximálního a distálního kinetického řetězce, zařazení strečinku lýtky, kineziologického tejpování, aplikace suché jehly do trigger pointů (TrPs) m. gastrocnemius a m. soleus, nočních dlah nebo proprioceptivní neuromuskulární facilitace PNF (Von Rickenbach et al., 2021). Jako doplňkové nástroje lze použít také manuální terapii včetně osteopatické manipulační léčby a dalších technik měkkých tkání. Cílem těchto intervencí je modulace symptomů, nicméně o jejich účinnosti existují omezené a rozporuplné důkazy, avšak

vzhledem k jejich nízké ceně a nízkému riziku pro pacienta je lze individuálně zvážit (Von Rickenbach et al., 2021). Jedna přehledová studie Hijlkema et al. (2022) zkoumala vliv suplementace a výživy vzhledem k léčbě tendinopatie AŠ. Bylo zjištěno, že suplementace peptidů na bázi kolagenu může mít v kombinaci s tréninkem lepší funkční i klinické výsledky u tendinopatie AŠ. Ze současných výzkumů vyplývá, že neexistují žádné důkazy pro léčbu kmenovými buňkami při léčbě inserční tendinopatie AŠ (I. Jarin et al., 2020).

5.1.2 Chirurgická léčba

Vhodný okamžik pro přechod od konzervativní k operační léčbě zůstává neznámý. Obecně platí, že před zvažováním chirurgického zákroku by měla být minimálně po dobu tří až šesti měsíců prováděna konzervativní léčba, protože tendinopatie AŠ může během tohoto období ustoupit až u tří čtvrtin pacientů (Maffulli et al., 2020). Další potenciální možností léčby je perkutánní tenotomie, kterou lze provést zavedením jehly do tendinopatické šlachy s přidruženou injekcí nebo bez ní. Retrospektivní analýza 34 pacientů s inserční tendinopatií AŠ, kteří podstoupili tenotomii s UZ, zjistila významné krátkodobé (6 a 12 týdnů) i dlouhodobé (1 až 3 roky) snížení bolesti a stejně tak zaznamenala i vysokou spokojenost pacientů a nízkou míru komplikací (Chimenti et al., 2019). Pokud konzervativní opatření nefungují, operační zákrok pomocí tenotomie a debridementu s retrokalkaneární bursektomií a kalkaneární exostektomií přináší trvale dobré výsledky. K maximální expozici šlachy a zamezení neurovaskulárního poranění byl s dobrými výsledky použit přístup s centrálním rozštěpem, ale neexistuje dostatek důkazů, které by podporovaly jednu techniku před druhou (I. Jarin et al., 2020).

Jiné operační metody, jako je chirurgická dekomprese je často spojena s vysokou mírou komplikací. Ve sledovací studii 432 pacientů, kteří podstoupili chirurgickou dekompresi, byla zaznamenána celková míra komplikací 11 %, přičemž více než polovina z nich souvisela s poruchou hojení operační rány (Paavola, Orava, et al., 2000).

5.1.3 Prevence tendinopatie AŠ

Celkově nejsou v literatuře dobře stanoveny strategie prevence tendinopatie AŠ. Protokoly protahování AŠ a posilování PF hlezna je vhodné zavést u sportovců provozujících nárazové sporty pro primární i sekundární prevenci. Přínosné může být také posilování zadního kinetického řetězce mimo oblast gastrocnemius-chodidlo, trénink rovnováhy a optimalizace pohybu v tibiotalárním i subtalárním kloubu. Kromě toho se doporučuje vyhýbat se fluorochinolonům a dalším lékům, které mohou být spojeny s tendinopatií, zejména u sportovců

s vysokou nárazovou zátěží (Kvist, 1994). K lepšímu vymezení optimálního preventivního programu je zapotřebí dalšího výzkumu (Von Rickenbach et al., 2021).

5.2 Kazuistika pacienta

Pacient souhlasil s poskytnutím informací pro potřeby bakalářské práce. Informovaný souhlas viz Příloha 3.

Jméno: B. P.

Pohlaví: muž

Věk: 20

Dominantní končetina: pravá

5.2.1 Anamnéza

Osobní anamnéza

Pacient v minulosti neprodělal žádné závažné onemocnění nebo úraz které by souviselo s jeho aktuálním stavem. V posledních 3 letech uvedl pouze přechodné nespecifické bolesti v bederní oblasti plynoucí ze sportovního přetížení. Před 2 lety uvedl výron levého kotníku, bez poškození ligament, léčený krátkodobou imobilizací a odlehčováním.

Pracovní anamnéza

Student VŠ

Rodinná anamnéza

Vzhledem k onemocnění nevýznamná

Sociální anamnéza

Vzhledem k onemocnění nevýznamná

Farmakologická anamnéza

Muay krém po dobu 14 dní

Alergologická anamnéza

Neguje

Volnočasová anamnéza

Rybaření

Sportovní anamnéza

Vytrvalostní běžec na 800 m na vrcholové mládežnické úrovni, tréninky 6x týdně, aktivity v rámci výuky na VŠ: plavání, volejbal, basketbal, gymnastika, atletika, fotbal 1x týdně

Nynější onemocnění

Pacient je vyšetřován z důvodu bolesti v oblasti úponu AŠ.

- 8/2022 změna tréninkové skupiny a přechod na VŠ do Olomouce. Došlo cca k 3násobnému zvětšení tréninkového objemu a současné změně obuvi s měkčí stélkou a větším sklonem.
- 10/2022 po návratu ze soustředění první známky úponové tendinopatie AŠ vlevo, bez otoku, pouze zvýšená bolestivost na začátku tréninku (VAS 4/10), potom postupné odeznění.
- 12/2022 postupné zvyšování bolestivosti v oblasti úponu AŠ hlavně na začátku zátěže (VAS 8/10), pacient popisoval bolest jako ostrou a dráždivou. Během tréninku došlo k typickému období snížené nepohody (VAS 5/10). Postupně došlo k nemožnosti stoje na levé špičce, výraznému zvýšení citlivosti na dotek a bolest se začala objevovat také při běžné chůzi (VAS 5/10) a také v klidu. Pacient byl vyšetřen svým obvodním lékařem, kde mu byla potvrzena diagnóza inserční tendinopatie AŠ. Následně pacient absolvoval 10x elektroléčbu UZ+TENS, kde byl zaznamenán po první návštěvě mírný analgetický efekt, poté plató fáze bez dalšího zlepšení. Dále navštěvoval 1x měsíčně masáže a 4x měsíčně saunu, také bez výraznějšího zlepšení. V reakci na tento stav klient dostal 6 týdnů úplné volno od tréninkového zatížení.
- 1/2023 bolesti ustoupily (VAS 3/10), pořízení ortopedických vložek s pocitovým zlepšením bolesti a citlivosti v oblasti AŠ.
- 2/2023 bolestivost v oblasti úponu AŠ (VAS 4/10) při začátku i během zátěže.
- Nyní 4/2023 subjektivně bez výrazných obtíží jak na tréninku (VAS 2/10) tak v klidu.

Vstupní vyšetření

Vstupní vyšetření proběhlo 5. 4. 2023

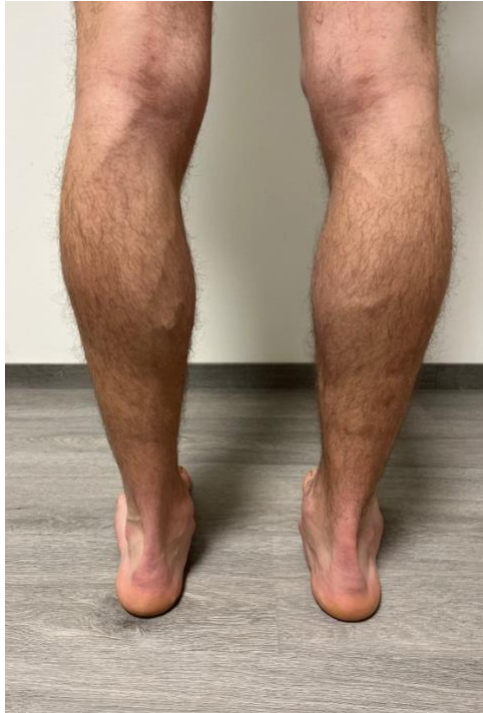Subjektivní popis

Aktuálně udává pacient pouze pocit zvýšené tuhosti při ranní chůzi do kopce, která vymizí po několika minutách. Při provozování školních aktivit jako je basketbal či volejbal udává pocit tuhosti a bolestivého dráždění při rychlé změně směru či doskoku. V klidu je pacient asymptomatický.

5.2.2 Aspekční vyšetření

Zezadu

Hlava v normálním postavení, mírné odstávání dolních úhlů a mediální hrany lopatky bilaterálně, taile symetrické, zvýšený tonus paravertebrálního svalstva v lumbální oblasti a Th-L přechodu, křivka páteře ve frontální rovině bez většího vychýlení, pánev i intergluteální rýhy v rovině, semiflekční postavení obou kolenních kloubů, propadnutí podélné klenby a valgózní postavení kotníků bilaterálně, výraznější zduření ve střední třetině AŠ vpravo.



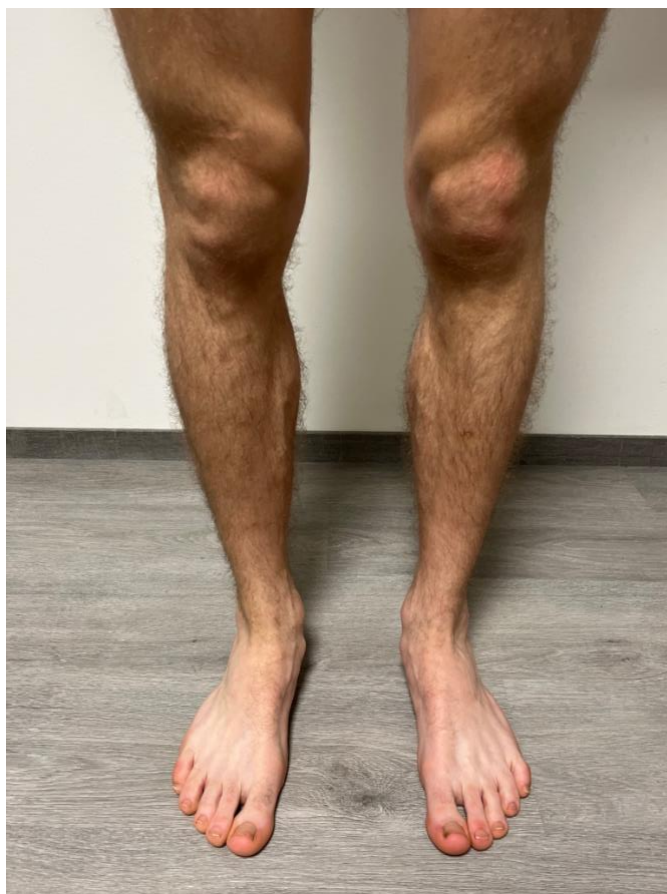Obrázek 12. Stoj o normální bázi při aspekčním vyšetření zezadu.

Z boku

Chabé držení hlavy s mírnou protrakcí ramen

Zepředu

Bradavky symetrické, pupek ve středu, rovnoměrné postavení SIAS, pravá patella posunuta více kraniálně a mediálně s šilháním laterálního okraje, nad pravou patelou viditelná povrchová jizva, hypertrofie vastus medialis m. rectus femoris bilaterálně



Obrázek 13. Stoj o normální bázi při aspekčním vyšetření zepředu.

Vyšetření stoje

- Rombergovy zkoušky:
 - Romberg I. stabilní bez viditelné hry šlach
 - Romberg II. stabilní bez viditelné hry šlach
 - Romberg III. viditelná hra šlach a výraznější titubace trupu
- Tandemový stoj: stabilní, bez titubací
- Trendelenburgova zkouška:
 - PDK: zvýšená aktivace m. quadratus lumborum vlevo s mírnou kompenzační rotací trupu doprava
 - LDK: méně stabilnější než na pravé DK, výraznější Déjerine-Babkin příznak
- Stoj na 2 vahách: rozdíl do 10% pro pravou DK
- Stoj na špičkách:
 - PDK: stoj stabilní, bez bolesti, mírná valgozita kotníku

- LDK: stoj méně stabilní, avšak bez bolesti, mírné titubace, výraznější valgózní postavení kotníku než na PDK
- Obě DKK: stoj stabilní, bez bolesti, bez titubací, méně valgózní postavení kotníků než u stoju na jedné noze

5.2.3 Palpační vyšetření

Inzerční oblast levé AŠ byla palpačně citlivá a lokálně bolestivá (VAS 4/10). Teplota v dané oblasti byla v normě, otok ani uzlíkovité útvary byly nepřítomny. Naproti tomu u pravé, asymptomatické AŠ bylo přítomno zduření ve střední třetině. Hypertonus byl palpován v oblasti přechodu mm. gastrocnemii a m. soleus bilaterálně, proximální část m. tibialis anterior vlevo bez iradiace do okolí. Celkově zvýšené napětí svalů v oblasti bérce. Vyšetření kloubní hry hlavičky fibuly a horního subtalárního skloubení v normě. Hypertonus v oblasti Th-L přechodu a m. quadratus lumborum s reflexními změnami bilaterálně.

5.2.4 Kineziologické vyšetření

Antropometrické vyšetření

Délky dolní končetiny:

- Anatomická: L: 92 cm, P: 92 cm
- Funkční: L: 96 cm, P: 96 cm
- Umbilikomaleolární P: 102 cm, L: 103 cm

Obvody na dolní končetině:

- obvod lýtky:
 - v nejširším místě L: 36 cm, P: 37 cm
 - 10 cm pod hranicí podkolenní jamky L: 33 cm, P: 33cm
- obvod hlezna:
 - přes maleoly: L: 27 cm, P: 27 cm
- měření laterolaterálního rozměru AŠ:
 - P: 4,5 cm v inzerci a 1.5 cm ve středu AŠ
 - L: 4,0 cm v inzerci, 1.0 cm ve středu AŠ

Goniometrické vyšetření

- Kyčelní kloub: ROM bilaterálně v normě

- Kolenní kloub: ROM bilaterálně v normě
- Hlezenní a dolní zánártní kloub: (Tabulka 1)

Pohyby v hlezenním a dolním zánártním kloubu			
		LDK	PDK
Plantární flexe	Aktivní	50	40
	Pasivní	55	45
Dorsální flexe	Aktivní	25	15
	Pasivní	30	20
Inverze	Aktivní	50	40
	Pasivní	50	45
Everze	Aktivní	30	20
	Pasivní	30	25

Tabulka 1. Goniometrie v hlezenním a dolním zánártním kloubu

Vyšetření zkrácených svalů dle Jandy

- m. triceps surae: bilaterálně v normě
- flexory kolenního kloubu: velké zkrácení bilaterálně
- flexory kyčelního kloubu: malé zkrácení bilaterálně
- adduktory kyčelního kloubu: malé zkrácení vlevo
- m. piriformis: malé zkrácení vlevo

Vyšetření pohybových stereotypů

- stereotyp extenze v kyčelním kloubu: zapojení hamstringů a m. gluteus maximus v normě
- stereotyp abdukce: od poloviny pohybu dochází k výraznější vnitřní rotaci v kyčelním kloubu, a tedy většímu zapojení ve prospěch m. tensor fasciae latae
- stereotyp flexe trupu: dochází ke zvednutí nohou od podložky společně s mírným pokrčením obou kolenních kloubů

Vyšetření hypermobility dle Jandy

- bez patologie

Funkční testy

- Test bolestivého oblouku (Painful arc sign)
 - LDK: bolest a zvýšená citlivost v místě inserce AŠ z dorsální strany, při vystavení šlachy tahu došlo k výrazné snížení citlivosti
 - PDK: bez zvýšené citlivosti, při vystavení tahu bez bolesti
- Royal London Hospital test
 - LDK: přítomnost citlivosti při DF
 - PDK: nepřítomnost citlivosti při DF
- Single leg hop test – možné provést bez bolesti
- Single leg heel rise test – možné provést bez bolesti
- Navicular drop test
 - PDK: 1,5cm
 - LDK: 2,5cm

Dotazníkové metody

- VISA-A neoficiální česká verze (viz. Příloha 1)
 - pacient získal skóre 36/100, což svědčí o mírné závažnosti symptomů.
- IPAQ – krátká verze (viz. Příloha 2)
 - pacientovy výsledky vykazovaly skóre 3, což znamená vysoká úroveň pohybové aktivity.
- Foot posture index (FPI-6)
 - LDK: celkové skóre +9 = horní hranice pronačního postavení chodidla
 - PDK: celkové skóre +7 = spodní hranice pronačního postavení chodidla

Relevantní neurologické vyšetření

- čítí:
 - povrchové: taktilní, diskriminační a ostré tupé bez patologie
 - hluboké: statestezie i kinestezie bez patologie
- při poklepu na průchod n. tibialis posterior tarzálním kanálem za mediálním kotníkem nedošlo k vybavení neurologických příznaků

Chůze:

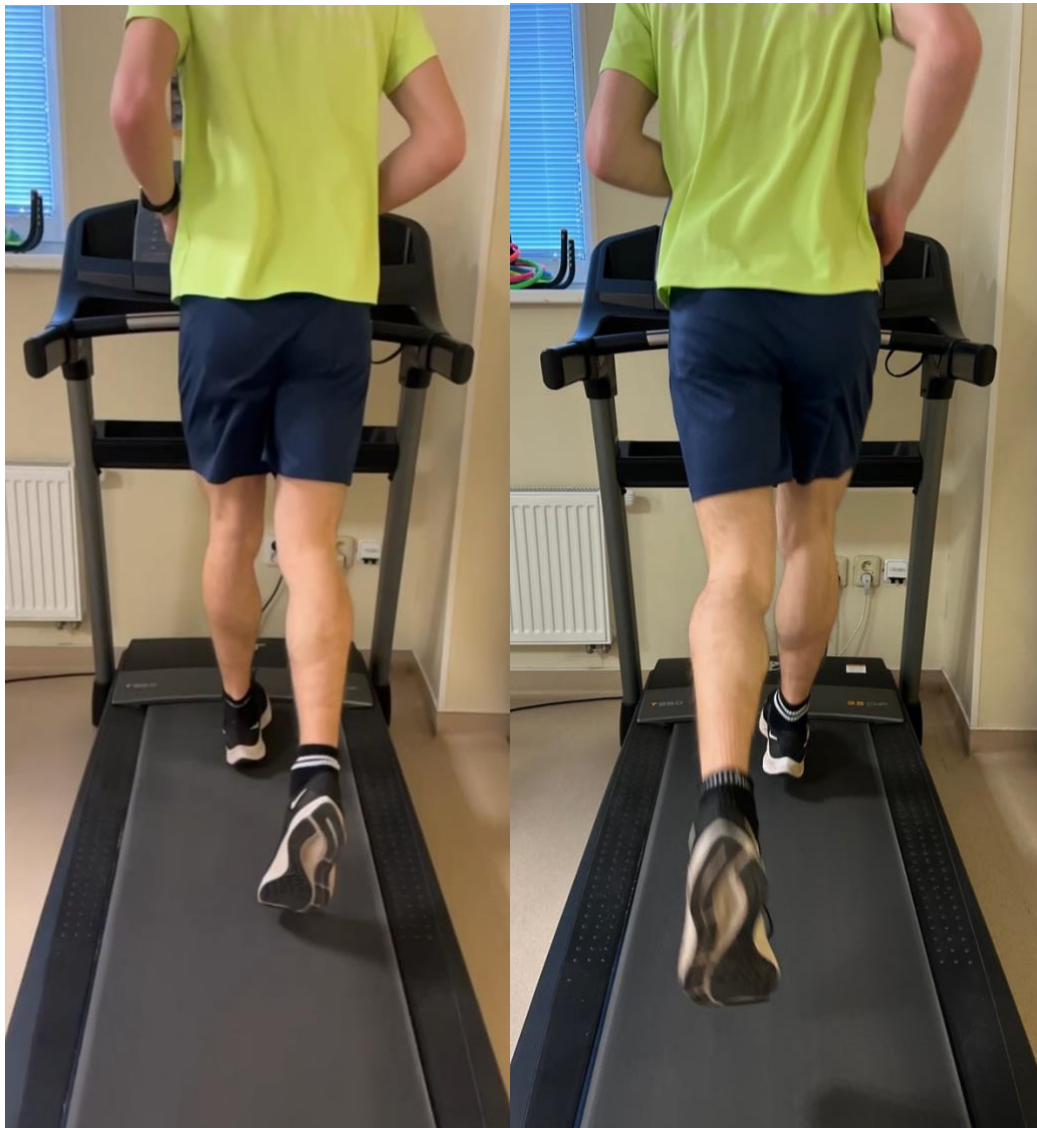- optimální délka kroku s pravidelným krokovým rytmem, avšak o užší bázi, na začátku krokového cyklu dochází po dopadu paty na podložku k valgotizaci obou kolenních i hlezenních kloubů, další část krokového cyklu je optimální

s přirozeným odrazem palce od podložky, souhyb trupu a HKK je pravidelný, pánev je při chůzi stabilní bez výrazných známek kompenzace

- chůze po špičkách: pacient zvládne ujít 10 m bez problémů
- chůze po patách: pacient zvládne ujít 10 m bez problémů
- tandemová chůze: pacient zvládne ujít 10 m bez problémů

Běh:

Při běhu dochází ke zvýraznění patologií, které se objevily při chůzi. Běh o zúžené bázi s hypersupinací ve švihové fázi běhu, která je kompenzována laterálním dopadem paty s následnou hyperpronací („bičovací efekt“) při kontaktu plosky a podložky. K prvnímu kontaktu paty dochází před těžištěm těla (Obrázek 14), avšak poloha pánve byla relativně neutrální. Dále dochází k výrazné kontra-rotaci trupu vůči dolní končetině. Běh je celkově spíše silový a dynamický, nežli plynulý a uvolněný.



Obrázek 14. Vyšetření běhu zezadu.



Obrázek 15. Vyšetření běhu z boku.

5.2.5 Závěr vyšetření

- U pacienta byla potvrzena diagnóza středoporční tendinopatie AŠ na základě klinického vyšetření. Pacient byl limitován nejdříve při sportovní aktivitě, později se symptomy objevily i při běžných denních aktivitách. Aktuálně ho onemocnění nijak zvláště neomezuje.
- Po odebrání anamnézy a provedení vyšetření bylo zjištěno několik rizikových faktorů pro rozvoj tendinopatie AŠ. Hlavní příčinou bylo dle mého názoru náhlé zvýšení tréninkového objemu (3násobně), bez adekvátní regenerace. Dále bylo zjištěno výrazně zvýšené pronační postavení obou chodidel.
- Běh byl o zúžené bázi s výskytem „bičovacího fenoménu“ a nadměrné kontra-rotaci trupu.

5.2.6 Návrh terapeutického plánu

Edukace pacienta a režimová opatření

- vysvětlení příčiny vzniku tendinopatie AŠ a pochopení postupu rehabilitačního procesu.
- edukace o optimalizaci zátěže skrze model sledování bolesti – vyvarovat se nadměrnému zatížení, které by během tréninku, či v období 24h po tréninku vedlo ke zhoršení tuhosti, citlivosti či bolesti na VAS (>5/10). Vysvětlení důležitosti zařazení silového tréninku pro primární i sekundární prevenci.
- zařazení adekvátní regenerace formou lehkého aerobního tréninku, masáže nebo saunování.
- režimová opatření – dostatek spánku, kvalitní výživa, případně suplementace doplňků na bázi kolagenu.

Vytvoření individuálního rehabilitačního protokolu

- vzhledem k tomu, že pacient již není v akutně-chronické fázi, můžeme postupovat dle jeho aktuální schopnosti zatížení, do terapie tedy zahrneme jak excentrické cviky (ECC), tak plyometrii společně se sportovně specifickými cviky. Intenzitu a objem cviků budeme modulovat na základě modelu sledování bolesti.
- Jako hlavní cvik bych zvolil excentricko-koncentrický výpony na stupínku (výška cca 10cm), prováděný alespoň 3x týdně, ve 3 sériích po 15 opakování na obě DKK s přidanou zátěží, která by umožňovala daný počet opakování. 3 série by pacient cvičil s propnutým KOK a 3 série s nataženým KOK. Výchozí pozice je maximální DF na jedné DK, rychlá koncentrická fáze nahoru (1 s), pomalá excentrická fáze dolů (3 s), mezi sériemi odpočinek alespoň dvě minuty. Progrese zatížení každý týden dle aktuálního stavu pacienta.
- Pro rozvoj plyometrie bych zařadil box jumpy – seskoky a výskoky na bednu (asi 50 cm vysoká), ve 3 sériích po 10 opakování, v první sérii výskoky na obě DKK, ve druhé a třetí sérii střídat DKK, dynamické výpady s meziskokem na obě DKK ve 3 sériích po 10-15 opakování. Progrese zatížení každý týden dle aktuálního stavu pacienta.
- V rámci sportovně specifických cviků bych volil nácvik švihové fáze běhu s výponem stojné končetiny odporovaným pohybem zadní končetiny kladkou nebo expanderem. Pacient bude stát na jedné DK na přední části chodidla

s mírnou flexí v KOK, obě HKK budou opřeny o stěnu či posilovací konstrukci, druhá DK bude natažená v EXT KOK i KYK, obmotaná expanderem či zaháknutá za kladku se závažím. S výdechem pacient provede plynulý pohyb extendované DK do švihového postavení (flexe KOK i KYK) a současně provede výpon na přední DK. Pacient bude provádět 3 série po 10-15 opakováních na obě DKK. Mezi sériemi bude pauza alespoň 2 minuty. Progrese zatížení každý týden dle aktuálního stavu pacienta.

- Pro domácí cvičení bych pacienta zainstruoval do cviků senzomotorické řady a nácvik malé nohy pro optimální zapojení klenby a zlepšení stability.
- pro progresi můžeme využít pozic z vývojové kineziologie dle konceptu DNS, např. pozici vysokého medvěda, zapojení balančního cvičení na různých typech nestabilních podkladů jako je Airex, bosu či posturomed.

Fyzikální terapie

- z hlediska fyzikální terapie můžeme využít terapeutický ultrazvuk (UZ) především pro jeho myorelaxační a tixotropní účinek a kombinovanou terapii pro odstranění reflexních změn. V případě zhoršení bolestivosti AŠ můžeme využít kryoterapii pro její analgetický a hyperemický účinek.

6 DISKUSE

Tendinopatie AŠ je onemocnění dominující typickou triádou symptomů: bolest, ztuhlost a otok, vedoucí ke snížené schopnosti zvládat zátěž. Dle lokalizace symptomů se dělí na neinserční – postihující hlavně střední oblast AŠ a inserční – postihující oblast úponu AŠ.

Ačkoli bylo dosud uvedeno mnoho různých faktorů, přesná etiologie AŠ je stále nejasná (Singh et al., 2017). Z výzkumů však vyplývá, že hlavním faktorem vzniku tendinopatie AŠ je nadměrné mechanické zatížení, které šlacha není schopna svými autoreparačními procesy opravovat (Maffulli et al., 2020). Vedle toho existuje velké množství vnitřních i vnějších faktorů, které budou různou mírou přispívat k rozvoji tendinopatie AŠ (Longo., 2009, 2018). Nicméně míra jednotlivých faktorů vedoucích ke vzniku tendinopatie AŠ není známá.

Mezi vnitřní faktory patří biomechanické abnormality, především nadměrný pohyb zadonoží při chůzi či běhu ve frontální rovině, kdy po laterálním dopadu paty s následnou kompenzační hyperpronací chodidla dochází k tzv. „bičování“ AŠ, což přispívá k rozvoji tendinopatie AŠ (Longo et al., 2009). To potvrzuje i studie z roku 2012, kde Waldecker et al. (2012) potvrdili koincidenci varózního postavení hlezna a tendinopatii AŠ. Pronační postavení chodidla měl i pacient, kterého jsem vyšetřoval ve své bakalářské práci pomocí dotazníků FPI-6. Dále byl pozitivní i fenomén „bičování“ AŠ při vyšetření na běhátku. Někteří autoři zmiňují vliv omezení pohyblivosti subtalárního kloubu, celkové poruchy kloubní flexibility jak ve formě hypermobility, tak zvýšené kloubní tuhosti, rozdílnou délku končetin, svalovou nerovnováhu, svalovou inkoordinaci, dysfunkce přechodu gastrocnemius-soleus, či akcesorní svalové břicho m. plantaris (Li et al., 2016; Longo et al., 2018; Kolář, [2020]; Singh et al., 2017). Z hlediska systémového onemocnění je třeba zvážit přítomnost dny, diabetu mellitu, hypertenzi, obezity, či zánětlivých artropatií jako je revmatoidní artritida či spondyloartropatie u kterých bývají záněty šlach jedním z hlavních příznaků (Longo et al., 2018; Kolář, [2020]). Vnější faktory většinou souvisí se zvýšením mechanické zátěže kladené na AŠ a se změnou motorického stereotypu vyžadující zapojení jiných svalových skupin, než byl sportovec zvyklý doposud používat. Nejčastěji autoři zmiňují zvýšení tréninkového objemu, zavedení nové techniky nebo zakomponování nových tréninkových pomůcek (Gallo, 2011; Longo et al., 2018).

Diagnostika tendinopatie AŠ je založena především na pečlivě odebrané anamnéze a podrobném klinickém vyšetření, které je dosud nejlepším diagnostickým nástrojem (Longo et al., 2018). Anamnéza odebraná při tendinopatii AŠ je často typická, ale není sama o sobě diagnostická. Inspekce, palpace a funkční testy vykazují vysokou míru senzitivity i specifity při stanovení diagnózy tendinopatie AŠ. Nejčastěji se využívá test bolestivého oblouku a Royal

London Hospital test (Longo et al., 2018). Kombinace citlivosti a pozitivního bolestivého oblouku a Royal London Hospital testu poskytuje senzitivitu 0,59 a specifitu 0,833 pro diagnózu Achillovy tendinopatie u běžců. Navíc kvalita provádění výponů na lýtku a počet opakování mohou poskytnout informace o vytrvalosti svalu a potenciálních cílech rehabilitace (Von Rickenbach et al., 2021). K potvrzení diagnózy se využívá zobrazovacích metod, jako je diagnostický ultrazvuk (UZ) či magnetická rezonance (MRI), které však v případě MRI nemusí být dobře dostupné a vykazují vysokou míru přecitlivělosti, což vede k vysokému počtu falešně pozitivních výsledků (Maffulli et al., 2003). Nicméně využití MRI je vhodné při recidivujících případech tendinopatie AŠ, jelikož nám poskytuje detailnější zobrazení a informace o vnitřní morfologii AŠ a jejího okolí než UZ (Singh et al., 2017). Vyšetření pomocí UZ je společně s RTG velmi dobře dostupnou zobrazovací metodou. UZ dokáže zjistit celistvost svalů, šlach nebo kloubního pouzdra, včetně kolekce tekutin či neovaskularizace pomocí Dopplerova jevu (Von Rickenbach et al., 2021). Vhodné je využití UZ v akutní fázi, neboť dokáže odlišit výpotek od adhezí a odlišit tedy tendinitidu od zánětlivé peritendinitidy (Maffulli et al., 2020). Je však nutno zdůraznit, že zobrazovací metody neměly být využívány k předvídání vymizení symptomů nebo k orientaci při návratu ke sportu, neboť až u 35 % asymptomatických jedinců můžeme pozorovat abnormální nálezy (Von Rickenbach et al., 2021).

V diagnostické rozvaze je důležité mít na paměti několik zásadních informací. Bolest je většinou pozdním symptomem tendinopatie AŠ, ve které už delší dobu probíhá patologický proces dezorganizace její struktury a porucha motorického stereotypu (Longo et al., 2018). Spolu s bolestí se většinou objevují symptomy, jako jsou zvýšená citlivost, zduření, případné objevení otoku a v chronickém případě také uzlíkovité útvary v oblasti AŠ (Maffulli et al., 2020; Kolář, [2020]; Singh et al., 2017). Většinu vnitřních i vnějších rizikových faktorů můžeme chápat jako „podhoubí“ šlachy, které bude nějakou mírou ovlivňovat úspěšnost autoreparačního procesu. Je to dáno tím, že za hlavní příčinu vzniku se považuje mechanické přetížení (Scott et al., 2015). Ostatní rizikové faktory je nutné vyhodnotit u každého pacienta individuálně dle jako aktuální fyzické, psychické i socioekonomické situace.

Mezi vědeckou společností v současné době neexistuje jednotný názor pro léčbu tendinopatie AŠ. Maffulli et al. (2020) tvrdí, že by v prvních 3 až 6 měsících od objevení symptomů tendinopatie AŠ měla být preferována konzervativní léčba pomocí ECC. Do této doby může dojít ke zlepšení symptomů tendinopatie AŠ až u tří čtvrtin pacientů. Dále ECC vykazuje minimální negativní efekty, nízkou nákladovost a je jednoduché pro zainstruování pacienta (Van Der Vlist et al., 2021). Zatímco v akutní fázi je stále v klinické praxi doporučován klid, imobilizace, odlehčování, ledování a lokální či globální užívání NSAID, z dlouhodobého hlediska vyplývá, že jakákoli aktivní léčba je účinnější, než pasivní vyčkávání (Maffulli et al., 2020; Von Rickenbach et

al., 2021). To potvrzuje i Maffulli et al. (2020), který ve svém přehledovém článku tvrdí, že doporučení imobilizace a klidu v akutní fázi je založeno hlavně na názoru odborníků, nikoli studií. Jedna RCT Silbernagel et al. (2007), dokonce doporučuje pokračovat v pohybové aktivitě, za předpokladu, že dodrží model sledování bolesti. Což znamená, že jedinci mohou pokračovat ve fyzické aktivitě, pokud bolest nebude větší, než 5 z 10 na VAS. Tento přístup slibuje pacientům rychlejší zlepšení symptomů tendinopatie AŠ a funkce muskulotendinózního spojení na dorsální straně lýtky.

Zdá se, že nejefektivnější léčba po 3 měsících byla terapie suchou jehlou. Druhou nejlepší léčebnou strategií po 3 měsících bylo ECC v kombinaci s nízkoenergetickou ESWT. Z výsledků léčby tendinopatie AŠ po 12 měsících vyplývá, že aplikace vysokoobjemových injekcí, ECC, ECC + vysokoobjemové injekce, ECC + noční dlaha srovnatelné výsledky (Van Der Vlist et al., 2021). I přes to, jsou však protokoly obsahující ECC doporučovány jako primární metoda léčby pro inzerční i neinzerční tendinopatii AŠ, pro sportující i pro sedenterní populaci (Maffulli et al., 2020). Jiné studijní skupiny ukazují, že excentrický trénink může být méně účinný u pacientů se sedavým způsobem života (Von Rickenbach et al., 2021).

Dále je třeba upravit přístup k léčbě tendinopatie AŠ na základě lokalizace potíží. Von Rickenbach et al. (2021), popisují určité modifikace pro léčbu neinserční a inserční tendinopatie AŠ, které jsou popsány v klasickém (středoporční) a modifikovaném (inserční) Alfredsonově protokolu. Li et al. (2016) v jiných studiích upozorňují na potencionální nedostatky ECC, především opožděný nástup svalové bolesti u méně aktivních osob, nedodržení techniky cviků či špatná motorická koordinace. Poslední dobou vykazuje dobré výsledky program využívající těžký pomalý odporový trénink (HSR) u tendinopatie AŠ i LP (ligamentum patellae). Program HSR byl po 12týdenním sledování na základě spokojenosti pacientů hodnocený lépe (100%) než ECC (80%). Nicméně po 52týdenním odstupu nevykazovaly obě metody významný rozdíl (Beyer et al., 2015).

U sportujících jedinců je naprosto nutné dodržet optimální dávkování zátěže v rámci rehabilitačním procesem. Často dochází k jejich frustraci z pomalu mizejících symptomů a snaží se urychlit proces návratu ke svému sportu, aniž by došlo ke zhojení šlachy, podchycení rizikových faktorů či vyřešení primární příčiny. Sportovci tak hasí pouze symptomy a většina z nich se pak ocitá v začarovaném kruhu chronické a akutně-chronické bolesti (Scott et al., 2015). Pro optimální sestavení rehabilitačního plánu u sportovců je třeba zhodnotit rozsah poškození šlachy a okolních struktur, rizikové faktory včele s biomechanickými odchylkami, incidenci předešlých zranění včetně jejich léčby a v neposlední řadě informace o tréninkovém procesu včetně tréninkových objemů, silového tréninku, kompenzačního cvičení a formu regenerace (Abat et al., 2017; Kolář, [2020]; Longo et al., 2018) Obecně se má za to, že aktivní sportovci jsou schopni

lépe vnímat zátěž i bolest během cvičení, s čímž je spojena lepší kontrola pohybu – lépe vyvinutá kinestezie a statestezie. Proto by mělo být cvičení primární metodou volby doplněné o adjuvantní metody, jako je TDM, mobilizace, suchá jehla, ultrazvuk či krátkodobá aplikace nitroglycerinových náplastí. Vzhledem k velmi podobným výsledkům zátěžových protokolů může být výběr ponechán na adherenci sportovce k programu dle jeho uvážení. Avšak pro maximální optimalizaci zatížení je vhodné využít model sledování bolesti na základě jednotlivých kritérií (Escriche-Escuder et al., 2020; Silbernagel et al., 2007). Což v praxi znamená, že si sportovec vybere program zahrnující ECC a na základě modelu sledování bolesti a symptomů bude postupně progredovat v zatížení. V momentě, kdy bude sportovec schopný bez omezujících symptomů vykonávat sportovně specifické cviky zahrnující plyometrickou a silově-dynamickou komponentu, může se postupně vrátit k předešlým sportovním aktivitám (Obrázek 11). Prostor pro budoucí výzkumy existuje především v oblasti vlivu aktivní a pasivní regenerace, intervence silového tréninku a kompenzačního cvičení na rozvoj tendinopatie AŠ, neboť doposud nebyly provedeny žádné výzkumy zabývající se těmito souvislostmi.

I přes nedostatečně vysvětlený mechanismus účinku mohou být NSAID v akutní fázi tendinopatie AŠ vhodnou volbou, neboť dochází ke zmírnění bolesti a tím umožní excentrické zatížení AŠ (Li et al., 2016). Naproti tomu Maffulli et al. (2020) nedoporučuje užívání NSAID, vzhledem k ignoraci přirozených časných příznaků a z toho pramenící zvýšené riziko potencionálního poškození. Některé studie potvrdily účinky UZ, které v akutní fázi tendinopatie AŠ vykazovaly snížení otoku, zmírnění bolesti a zlepšení funkce u pacientů s chronickou tendinopatií, což podporuje hojení šlach (Best et al., 2015). Nicméně pro užívání UZ v klinické praxi jsou vědecké důkazy nedostatečné a je potřeba provést více kvalitních studií (Li et al., 2016).

Některé systematické přehledy Maffulli et al. (2015) uvádějí, že HVI má mechanicky narušit neovaskularizaci, abnormální prorůstání nervů, tkáňové adheze s cílem snížit bolest a zlepšit funkci. Avšak několik publikovaných randomizovaných klinických studií 1. úrovně nepřineslo jasné důkazy o lepších klinických výsledcích PRP ve srovnání s placebem. Otázky zůstávají ohledně optimálního složení PRP a počtu injekcí. V předchozích RCT u tendinopatie AŠ byla aplikována pouze 1 injekce, zatímco jiné studie prokázaly pozitivnější výsledky při aplikaci více injekcí (De Vos et al., 2010). Léčba pomocí HVI nebo PRP v kombinaci s excentrickým tréninkem u chronické tendinopatie AŠ se zdá být účinnější ve snížení bolesti, zlepšení úrovně aktivity, snížení tloušťky šlachy a intratendinózní vaskularity než samotný excentrický trénink (Boesen et al., 2017). Zároveň se zdá být HVI účinnější v krátkodobém horizontu (6-12 týdnů) než PRP, na základě zlepšení tuhosti v oblasti AŠ a lepších výsledků VISA-A (Boesen et al., 2017).

Jedna RCT z roku 2008 zjistila, že nízkoenergetická ESWT přináší po 4 měsících ve srovnání s excentrickým cvičením významně lepší výsledky, včetně skóre VISA-A, Likertovy škály a dalších hodnocení bolesti (I. Jarin et al., 2020). Jiná RCT zkoumala nízkoenergetickou ESWT ve spojení se suplementací mikronutrienty, které mají podporovat hojení šlach. Autoři zjistili, že jak experimentální, tak kontrolní skupina (ESWT + placebo) měly po 6 měsících významně vyšší skóre AOFAS AHS (I. J. Jarin et al., 2021).

Dle rozsáhlé síťové metaanalýzy (Van Der Vlist et al., 2021) se akupunkturní terapie jevila jako nejlepší metoda pro snížení bolesti a zlepšení funkce u středoporční tendinopatie AŠ po 3 měsících. V jedné dvojité zaslepené RCT (Bell et al., 2013) bylo zjištěno výrazné zlepšení po 6 měsících ve skóre VISA-A (o 19,9) po aplikaci suché jehly jako doplňku k ECC. Zároveň nebyl shledán významný rozdíl mezi aplikací PRP a aplikací suché jehly ve skóre VISA-A. Jiná studie srovnávala účinky PTP a aplikace suché jehly u středoporční tendinopatie AŠ, kde Abate et al. (2019) došli k závěru, že po 3 a 6 měsících nebyly mezi skupinami pozorovány žádné rozdíly, pokud jde o bolest a funkci, ale subjektivně lepší výsledky po 6 měsících byly zaznamenány u skupiny využívající PRP.

Ke každému pacientovi je tedy nutno přistupovat individuálně a zohledňovat při tvorbě rehabilitačního plánu vnitřní i vnější faktory a adherenci či nonadherenci pacienta k léčebnému přístupu. Ze své krátkodobé zkušenosti z praxe můžu říct, že jsem se zatím neseťkal s pacienty, kteří by dodržovali cvičení přesně dle určitého zátěžového protokolu. Často docházelo pouze k instrukci nějakého typu koncentricko-excentrického cvičení s typickým doporučením objemu cvičení o 3 sériích po 10–15 opakování. Zřídka byl zmíněn model progresivního zatížení, který je naprostou nutností pro maximální efektivitu terapie. To často vidíme v případě aktivních jedinců, kteří „přeskočí“ nějakou fází v rehabilitačním procesu, např. z koncentricko-excentrické fáze pokračují hned na těžké excentrické cvičení a plyometrii, aniž by došlo k adaptaci šlachy na zátěž. To poté vede k začarovanému kruhu střídání chronicko-akutního průběhu tendinopatie AŠ, ze kterého se jedinci mohou dostávat až několik let. Dále některým pacientům nebývá dostatečně vysvětlena role bolesti a jak s ní efektivně pracovat v rámci rehabilitačního procesu. To může vyústit dvěma způsoby, buď neoptimálním zvýšením zátěže – nerespektování bolesti a následné zhoršení symptomů, či přílišným snížením zátěže – neoptimální stimul pro regeneraci šlachy a následující plató fáze bez zlepšení symptomů. Podobný terapeutický přístup měl i můj klient, kterému byl kromě elektroterapie doporučen pouze klidový režim a statický prolongovaný strečink, což v jeho případě nemělo žádný účinek, neboť nebyla řešena příčina problému, ale pouze jeho symptomy. V jeho případě by mohlo být efektivním způsobem zařazení modifikovaného Alfredsonova protokolu, který je přizpůsoben pro inserční tendinopatii AŠ. V momentě, kdy by pacient dokončil tento protokol, pokračoval bych specifickou rehabilitací

pro jeho sport, tedy zaměřením se na plyometrické cvičení a sportovně specifické cviky, které byly popsány výše. Dále bych zařadil do pravidelné tréninkové jednotky odporový trénink, prováděný alespoň 2x týdně a senzomotorickou stimulaci společně s nácvikem „malé nohy“ jako dlouhodobou prevenci.

Limitace práce

Limitací práce mohlo být opomenutí některých studií, neboť všechny studie byly vyhledávány pouze v českém a anglickém jazyce. Ve vyhledávací strategii nebylo tolik kvalitních studií, které by byly vztaženy přímo ke sportovní populaci, či tendinopatiím v oblasti AŠ, čímž mohlo dojít ke zkreslení konečných výsledků. Dále byly některé informace vyhledány v databázi PubMed mimo vyhledávací strategii.

V praktické části byla limitace momentální fáze nemoci pacienta, kterého tendinopatie AŠ v tréninkovém procesu již příliš nelimitovala. Také došlo pouze k vyšetření, nikoli k dlouhodobému sledování rehabilitačního procesu a možnosti zhodnocení efektivity terapie.

ZÁVĚR

Tendinopatie AŠ je onemocnění chronického charakteru projevující se bolestí, otokem a sníženou funkcí AŠ. Nejčastějším mechanismem vzniku je mechanické přetížení, které přesahuje regenerační schopnost šlachy. Degenerace AŠ způsobí její nestabilitu a narušení mechanických vlastností, čímž dochází ke snížené schopnosti absorbovat a vyvíjet zátěž, což se u jedince projeví zhoršením funkce šlachosvalového komplexu na dorsální straně lýtku. Především postihuje sportující jedince ve středním věku, jejichž aktivita zahrnuje běh a výskoky, ale její výskyt se nevyhýbá ani běžné nespportující populaci. Ve své práci se zabývám konzervativním přístupem léčby tendinopatie AŠ u sportovců, ale i nespportující populace, neboť v českém jazyce neexistuje dostatek kvalitních zdrojů, které by se touto problematikou zabývali.

V diferenciální diagnostice je třeba zohlednit kromě jednotlivých typů tendinopatie AŠ také široké spektrum onemocnění vyskytující se v oblasti zadní části nohy. Mezi hlavní postižení, které mohou imitovat příznaky tendinopatie AŠ patří Haglundova deformita, patní ostruha (Calcar calcanei), neuralgie zadního tibiálního nervu či další typy tendinopatií, jako jsou tendinopatie m. tibialis posterior, m. flexor hallucis longus, či mm. peronei. Nejčastěji se setkáváme se středoporční tendinopatií AŠ projevující se otokem, bolestí a zvýšenou citlivostí v oblasti střední třetiny AŠ. V případě poškození oblasti samotného úponu AŠ mluvíme o inserční tendinopatii. V případě tendinózy AŠ a současného zánětu šlachového pouzdra mluvíme o peritendinitidě AŠ, pro kterou je typický difúzní otok AŠ, lokální zvýšení citlivosti a teploty a slyšitelné krepitace při pohybu v hlezenním kloubu. Z klinického hlediska je nutno jednotlivé typy postižení AŠ rozlišovat, neboť se jedná o poruchy s rozdílnou patofyziologií i možnostmi léčby.

Standartním doporučením pro léčbu tendinopatie AŠ je výběr cvičebního programu zahrnujícího ECC, které vykazuje z dlouhodobého hlediska nejlepší výsledky. Nicméně z kvalitních metaanalýz vyplývá, že po 3 a 12měsíčním sledování nebyl žádný významný rozdíl mezi jednotlivými konzervativními metodami u středoporční tendinopatie AŠ a zároveň každý léčebný přístup byl efektivnější, než pasivní vyčkávání. Z toho lze vyvodit, že úspěšnost léčby při konzervativním přístupu bude záležet především na adherenci pacienta k určitému cvičebnímu programu, který bude prováděn soustavně a konzistentně. Pro aktivní jedince, či profesionální sportovce je důležité postupné progresivní zatížení, respektující fyziologickou adaptaci tkáně na zatížení, které umožní bezpečný návrat k jejich aktivitě. Cvičební program pro sportovce by měl zahrnovat nějakou formu ECC s modelem sledování bolesti a postupnou silovou i dynamickou progresí zakončenou plyometrickými a sportovně specifickými cviky. Mezi nejvíce používané protokoly patří Alfredsonův protokol, Silbernagelův protokol a HSR. Pro inserční tendinopatii AŠ

byl navržen modifikovaný Alfredsonův protokol, který se liší pouze sníženým rozsahem pohybu v hleznu při provádění výponů. V ideálním případě by mělo být cvičení prováděno pod dohledem fyzioterapeuta, který by měl pacientovi zajistit individualizaci protokolu společně s postupnou a bezpečnou progresivní adaptací na zátěž bez rizika recidivy, či náhlého zhoršení symptomů.

Existuje široké spektrum rizikových faktorů, přispívajících k rozvoji tendinopatie AŠ, avšak přesná etiologie zůstává stále nejasná. Mezi hlavní rizikové faktory, na které bychom se měli zaměřit v terapii v rámci prevence jsou biomechanické odchylky ve smyslu zvýšené valgozity/varozity v hlezenním či kolenním kloubu, insuficientní aktivace hýžděových svalů a stabilizátorů kyčelního kloubu či neoptimální pohybový stereotyp chůze a běhu. Dále bychom neměli opomenout silový trénink, který má tvořit společně s kompenzačním cvičením základní preventivní jednotku bránící rozvoji tendinopatie AŠ. V neposlední řadě je třeba myslet na zařazení adekvátní regenerace především ve formě kvalitního spánku, lehké aerobní aktivity, masáže, strečinku, či dodržování pestrého jídelníčku s dostatkem kvalitních bílkovin.

7 SOUHRN

Tato bakalářská práce shrnuje poznatky o tendinopatii AŠ, především o jejím vzniku, možnostech léčby a prevenci. Je rozdělena na dvě části.

První část je zaměřena na teoretické poznatky sloužící k pochopení vzniku, diagnostiky a léčebných postupů tendinopatie AŠ. V prvních kapitolách se zabývám anatomií AŠ a jejího okolí. Dále biomechanikou, ve které vysvětluji základní pojmy pro pochopení funkce AŠ. Další kapitoly jsou zaměřeny na patofyziologii vzniku tendinopatie AŠ a s tím spojené rizikové faktory, u kterých je doposud nejasné, jakou konkrétní mírou přispívají k rozvoji tendinopatie AŠ. Další kapitola je věnována vyšetření a diagnostice tendinopatie AŠ, včetně popsání specifických testů a dotazníkových metod. Je zde zmíněno také zobrazovací vyšetření sloužící k potvrzení diagnózy. Nechybí zde ani diferenciální diagnostika, ve které se věnuji symptomaticky podobným onemocněním v oblasti AŠ a zadní části nohy. Ve své hlavní kapitole se věnuji konzervativním léčebným přístupům tendinopatie AŠ, ve kterých zmiňuji nejčastěji využívané protokoly a metody, zaměřené jak pro sportovce, tak pro nespportující populaci. Poté jsou zmíněny i chirurgické postupy, které nachází své využití pokud konzervativní léčba selže. Na konci teoretické části se zabývám podrobně jednotlivým tréninkovým programům, jejich pozitivním i negativním efektům a vhodnosti pro jednotlivé typy populace.

Ve druhé části práce se věnuji kazuistice pacienta, který byl diagnostikován pro inserční tendinopatii AŠ. Součástí kazuistiky je anamnéza, klinické vyšetření, návrh specifického rehabilitačního protokolu a edukace pacienta společně s doporučením režimových opatření.

8 SUMMARY

This bachelor's thesis summarises the knowledge on Achilles tendinopathy, especially its occurrence, treatment options and prevention. It is divided into two parts.

The first part focuses on the theoretical knowledge used to understand the occurrence, diagnosis and treatment of Achilles tendinopathy. The anatomy of the Achilles tendon and its surroundings is examined in the initial chapters. This is followed by biomechanics explaining the basic concepts necessary to understand the function of the Achilles tendon. The following chapters explore the pathophysiology of the occurrence of Achilles tendinopathy and the associated risk factors, for which it is still unclear to what extent they contribute to the development of the condition. The following chapter describes the examination and diagnosis of Achilles tendinopathy including the specific tests and questionnaire methods. Imaging examination used to confirm the diagnosis is also mentioned. Differential diagnosis is also addressed with focus on symptomatically similar conditions in the area of the Achilles tendon and the back of the foot. The main chapter emphasises conservative treatment approaches to Achilles tendinopathy, mentioning the most commonly used protocols and methods aimed at both athletes and non-athletes. This is followed by surgical procedures used when conservative treatment fails. At the end of the theoretical part, different training programs, their positive and negative effects and suitability for different population types are discussed in detail.

A case report of a patient, who was diagnosed with insertion Achilles tendinopathy, is presented in the second part of the thesis. The case report includes the patient's medical history, clinical examination, a specific rehabilitation protocol and patient education along with regimen recommendations.

9 REFERENČNÍ SEZNAM

- Abat, F., Alfredson, H., Cucchiari, M., Madry, H., Marmotti, A., Mouton, C., Oliveira, J. M., Pereira, H., Peretti, G. M., Romero-Rodriguez, D., Spang, C., Stephen, J., van Bergen, C. J. A., & de Girolamo, L. (2017). Current trends in tendinopathy: consensus of the ESSKA basic science committee. Part I: biology, biomechanics, anatomy and an exercise-based approach. *Journal of Experimental Orthopaedics*, 4(1). <https://doi.org/10.1186/S40634-017-0092-6>
- Abate, M., Di Carlo, L., & Salini, V. (2019). Platelet rich plasma compared to dry needling in the treatment of non-insertional Achilles tendinopathy. *The Physician and Sportsmedicine*, 47(2), 232–237. <https://doi.org/10.1080/00913847.2018.1548886>
- Bell, K. J., Fulcher, M. L., Rowlands, D. S., & Kerse, N. (2013). Impact of autologous blood injections in treatment of mid-portion Achilles tendinopathy: double blind randomised controlled trial. *BMJ (Clinical Research Ed.)*, 346(7908). <https://doi.org/10.1136/BMJ.F2310>
- Best, T. M., Moore, B., Jarit, P., Moorman, C. T., & Lewis, G. K. (2015). Sustained acoustic medicine: wearable, long duration ultrasonic therapy for the treatment of tendinopathy. *The Physician and Sportsmedicine*, 43(4), 366–374. <https://doi.org/10.1080/00913847.2015.1095617>
- Beyer, R., Kongsgaard, M., Hougs Kjær, B., Øhlenschläger, T., Kjær, M., & Magnusson, S. P. (2015). Heavy Slow Resistance Versus Eccentric Training as Treatment for Achilles Tendinopathy: A Randomized Controlled Trial. *The American Journal of Sports Medicine*, 43(7), 1704–1711. <https://doi.org/10.1177/0363546515584760>
- Boesen, A. P., Hansen, R., Boesen, M. I., Malliaras, P., & Langberg, H. (2017). Effect of High-Volume Injection, Platelet-Rich Plasma, and Sham Treatment in Chronic Midportion Achilles Tendinopathy: A Randomized Double-Blinded Prospective Study. *The American Journal of Sports Medicine*, 45(9), 2034–2043. <https://doi.org/10.1177/0363546517702862>
- Cassel, M., Risch, L., Intziagianni, K., Mueller, J., Stoll, J., Brecht, P., & Mayer, F. (2018). Incidence of Achilles and Patellar Tendinopathy in Adolescent Elite Athletes. *International Journal of Sports Medicine*, 39(9), 726–732. <https://doi.org/10.1055/A-0633-9098>
- Chan, O., O'Dowd, D., Padhiar, N., Morrissey, D., King, J., Jalan, R., Maffulli, N., & Crisp, T. (2008). High volume image guided injections in chronic Achilles tendinopathy. *Disability and Rehabilitation*, 30(20–22), 1697–1708. <https://doi.org/10.1080/09638280701788225>

- Chester, R., Costa, M. L., Shepstone, L., Cooper, A., & Donell, S. T. (2008). Eccentric calf muscle training compared with therapeutic ultrasound for chronic Achilles tendon pain-A pilot study. *Manual Therapy, 13*(6), 484–491. <https://doi.org/10.1016/J.MATH.2007.05.014>
- Chimenti, R. L., Stover, D. W., Fick, B. S., & Hall, M. M. (2019). Percutaneous Ultrasonic Tenotomy Reduces Insertional Achilles Tendinopathy Pain With High Patient Satisfaction and a Low Complication Rate. *Journal of Ultrasound in Medicine : Official Journal of the American Institute of Ultrasound in Medicine, 38*(6), 1629–1635. <https://doi.org/10.1002/JUM.14835>
- De Vos, R. J., Weir, A., Van Schie, H. T. M., Bierma-Zeinstra, S. M. A., Verhaar, J. A. N., Weinans, H., & Tol, J. L. (2010). *Platelet-Rich Plasma Injection for Chronic Achilles Tendinopathy A Randomized Controlled Trial*. <https://doi.org/10.1001/jama.2009.1986>
- Dias Lopes, A., Carlos, L., Junior, H., Yeung, S. S., & Oliveira Pena Costa, L. (1947). *What are the Main Running-Related Musculoskeletal Injuries? A Systematic Review*.
- Doral, M. N., Alam, M., Bozkurt, M., Turhan, E., Atay, O. A., Dönmez, G., & Maffulli, N. (2010). Functional anatomy of the Achilles tendon. *Knee Surgery, Sports Traumatology, Arthroscopy, 18*(5), 638–643. <https://doi.org/10.1007/s00167-010-1083-7>
- Escrache-Escuder, A., Casaña, J., & Cuesta-Vargas, A. I. (n.d.). *Load progression criteria in exercise programmes in lower limb tendinopathy: a systematic review*. <https://doi.org/10.1136/bmjopen-2020-041433>
- Escrache-Escuder, A., Casanã, J., & Cuesta-Vargas, A. I. (2020). Load progression criteria in exercise programmes in lower limb tendinopathy: a systematic review. *BMJ Open, 10*(11). <https://doi.org/10.1136/BMJOPEN-2020-041433>
- Fenwick, S. A., Hazleman, B. L., & Riley, G. P. (2002). The vasculature and its role in the damaged and healing tendon. *Arthritis Research, 4*(4), 252–260. <https://doi.org/10.1186/AR416>
- Hijlkema, A., Roozenboom, C., Mensink, M., & Zwerver, J. (2022). *The impact of nutrition on tendon health and tendinopathy: a systematic review*. <https://doi.org/10.1080/15502783.2022.2104130>
- Jarin, I., Bäcker, H. C., & Vosseller, J. T. (2020). Meta-analysis of Noninsertional Achilles Tendinopathy. *Foot & Ankle International, 41*(6), 744–754. <https://doi.org/10.1177/1071100720914605>
- Jarin, I. J., Bäcker, H. C., & Vosseller, J. T. (2021). Functional Outcomes of Insertional Achilles Tendinopathy Treatment: A Systematic Review. *JBJS Reviews, 9*(6). <https://doi.org/10.2106/JBJS.RVW.20.00110>
- Joseph, M. F., Taft, K., Moskwa, M., & Denegar, C. R. (2012). Deep friction massage to treat tendinopathy: a systematic review of a classic treatment in the face of a new paradigm of

- understanding. *Journal of Sport Rehabilitation*, 21(4), 343–353.
<https://doi.org/10.1123/JSR.21.4.343>
- Kakouris, N., Yener, N., & Fong, D. T. P. (2021). A systematic review of running-related musculoskeletal injuries in runners. In *Journal of Sport and Health Science* (Vol. 10, Issue 5, pp. 513–522). Elsevier B.V. <https://doi.org/10.1016/j.jshs.2021.04.001>
- Keenan, A. M., Redmond, A. C., Horton, M., Conaghan, P. G., & Tennant, A. (2007). The Foot Posture Index: Rasch analysis of a novel, foot-specific outcome measure. *Archives of Physical Medicine and Rehabilitation*, 88(1), 88–93.
<https://doi.org/10.1016/J.APMR.2006.10.005>
- Kvist, M. (1994). Achilles Tendon Injuries in Athletes. *Sports Medicine: An International Journal of Applied Medicine and Science in Sport and Exercise*, 18(3), 173–201.
<https://doi.org/10.2165/00007256-199418030-00004>
- Lee, K. K. W., Ling, S. K. K., & Yung, P. S. H. (n.d.). *Controlled trial to compare the Achilles tendon load during running in flatfoot participants using a customized arch support orthoses vs an orthotic heel lift*. <https://doi.org/10.1186/s12891-019-2898-0>
- Li, H.-Y., & Hua, Y.-H. (2016). *Achilles Tendinopathy: Current Concepts about the Basic Science and Clinical Treatments*. <https://doi.org/10.1155/2016/6492597>
- Li, W. W., Guo, T. Z., Liang, D. Y., Sun, Y., Kingery, W. S., & Clark, J. D. (2012). Substance P Signaling Controls Mast Cell Activation, Degranulation, and Nociceptive Sensitization in a Rat Fracture Model of Complex Regional Pain Syndrome. *Anesthesiology*, 116(4), 882.
<https://doi.org/10.1097/ALN.0B013E31824BB303>
- Longo, U. G., Ronga, M., & Maffulli, N. (2018). Achilles Tendinopathy. *Sports Medicine and Arthroscopy Review*, 26(1), 16–30. <https://doi.org/10.1097/JSA.000000000000185>
- Maffulli, N., Kenward, M. G., Testa, V., Capasso, G., Regine, R., & King, J. B. (2003). Clinical diagnosis of Achilles tendinopathy with tendinosis. *Clinical Journal of Sport Medicine: Official Journal of the Canadian Academy of Sport Medicine*, 13(1), 11–15.
<https://doi.org/10.1097/00042752-200301000-00003>
- Maffulli, N., Longo, U. G., Kadakia, A., & Spiezia, F. (2020). Achilles tendinopathy. *Foot and Ankle Surgery*, 26(3), 240–249. <https://doi.org/10.1016/J.FAS.2019.03.009>
- Maffulli, N., Papalia, R., D’Adamio, S., Balzani, L. D., & Denaro, V. (2015). Pharmacological interventions for the treatment of Achilles tendinopathy: a systematic review of randomized controlled trials. *British Medical Bulletin*, 113(1), 101–115.
<https://doi.org/10.1093/BMB/LDU040>

- McClinton, S., Luedke, L., & Clewley, D. (2017). Nonsurgical Management of Midsubstance Achilles Tendinopathy. *Clinics in Podiatric Medicine and Surgery*, 34(2), 137–160. <https://doi.org/10.1016/J.CPM.2016.10.004>
- Mousavizadeh, R., Khosravi, S., Behzad, H., McCormack, R. G., Duronio, V., & Scott, A. (2014). Cyclic Strain Alters the Expression and Release of Angiogenic Factors by Human Tendon Cells. *PLOS ONE*, 9(5), e97356. <https://doi.org/10.1371/JOURNAL.PONE.0097356>
- Paavola, M., Kannus, P., Paakkala, T., Pasanen, M., & Järvinen, M. (2000). *Long-Term Prognosis of Patients With Achilles Tendinopathy An Observational 8-Year Follow-up Study*.
- Paavola, M., Orava, S., Leppilähti, J., Kannus, P., & Järvinen, M. (2000). Chronic Achilles tendon overuse injury: complications after surgical treatment. An analysis of 432 consecutive patients. *The American Journal of Sports Medicine*, 28(1), 77–82. <https://doi.org/10.1177/03635465000280012501>
- Paoloni, J. A., Appleyard, R. C., Nelson, J., & Murrell, G. A. C. (2004). Topical glyceryl trinitrate treatment of chronic noninsertional achilles tendinopathy. A randomized, double-blind, placebo-controlled trial. *The Journal of Bone and Joint Surgery. American Volume*, 86(5), 916–922. <https://doi.org/10.2106/00004623-200405000-00005>
- Kolář, P. ([2020]). *Rehabilitace v klinické praxi* (Druhé vydání). Galén.
- Pinitkwamdee, S., Laohajaroensombat, S., Orapin, J., & Woratanarat, P. (2020). Effectiveness of Extracorporeal Shockwave Therapy in the Treatment of Chronic Insertional Achilles Tendinopathy. *Foot & Ankle International*, 41(4), 403–410. <https://doi.org/10.1177/1071100719898461>
- Rabusin, C. L., Menz, H. B., McClelland, J. A., Evans, A. M., Malliaras, P., Docking, S. I., Landorf, K. B., Gerrard, J. M., & Munteanu, S. E. (2021). Efficacy of heel lifts versus calf muscle eccentric exercise for mid-portion Achilles tendinopathy (HEALTHY): a randomised trial. *Br J Sports Med*, 55, 486–492. <https://doi.org/10.1136/bjsports-2019-101776>
- Rompe, J. D., Nafe, B., Furia, J. P., & Maffulli, N. (2007). Eccentric loading, shock-wave treatment, or a wait- and-see policy for tendinopathy of the main body of tendo Achillis: A randomized controlled trial. *American Journal of Sports Medicine*, 35(3), 374–383. <https://doi.org/10.1177/0363546506295940>
- Ryan, M., Wong, A., & Taunton, J. (2010). Favorable outcomes after sonographically guided intratendinous injection of hyperosmolar dextrose for chronic insertional and midportion achilles tendinosis. *AJR. American Journal of Roentgenology*, 194(4), 1047–1053. <https://doi.org/10.2214/AJR.09.3255>
- Salisbury, E., Rodenberg, E., Sonnet, C., Hipp, J., Gannon, F. H., Vadakkan, T. J., Dickinson, M. E., Olmsted-Davis, E. A., & Davis, A. R. (2011). Sensory nerve induced inflammation

- contributes to heterotopic ossification. *Journal of Cellular Biochemistry*, 112(10), 2748–2758. <https://doi.org/10.1002/JCB.23225>
- Sancho, I., Malliaras, P., Barton, C., Willy, R. W., & Morrissey, D. (2019). Biomechanical alterations in individuals with Achilles tendinopathy during running and hopping: A systematic review with meta-analysis. *Gait & Posture*, 73, 189–201. <https://doi.org/10.1016/J.GAITPOST.2019.07.121>
- Scott, A., Backman, L. J., & Speed, C. (2015). Tendinopathy: Update on pathophysiology. In *Journal of Orthopaedic and Sports Physical Therapy* (Vol. 45, Issue 11, pp. 833–841). Movement Science Media. <https://doi.org/10.2519/jospt.2015.5884>
- Scott, A., Huisman, E., & Khan, K. (2011). Conservative treatment of chronic Achilles tendinopathy. *CMAJ: Canadian Medical Association Journal = Journal de l'Association Medicale Canadienne*, 183(10), 1159–1165. <https://doi.org/10.1503/CMAJ.101680>
- Selvanetti, A., Cipolla, M., & Puddu, G. (1997). Overuse tendon injuries: Basic science and classification. *Operative Techniques in Sports Medicine*, 5(3), 110–117. [https://doi.org/10.1016/S1060-1872\(97\)80031-7](https://doi.org/10.1016/S1060-1872(97)80031-7)
- Sharpe, B. D., Steginsky, B. D., Suhling, M., & Vora, A. (2020). Posterior Ankle Impingement and Flexor Hallucis Longus Pathology. In *Clinics in Sports Medicine* (Vol. 39, Issue 4, pp. 911–930). W.B. Saunders. <https://doi.org/10.1016/j.csm.2020.06.001>
- Sigmund, E., Zacpal, J., Sigmundová, D., Mitáš, J., Sklenář, V., Bělohávek, R., & Frömel, K. (2007). VYHODNOCENÍ IPAQ DOTAZNÍKŮ POMOCÍ FORMÁLNÍ KONCEPTUÁLNÍ ANALÝZY* EVALUATION OF IPAQ QUESTIONNAIRES USING THE FORMAL CONCEPT ANALYSIS. In *The Scientific Journal for Kinanthropology* (Issue 1). <http://www.ipaq.ki.se/>
- Silbernagel, K. G., Thomeé, R., Eriksson, B. I., & Karlsson, J. (2007). Continued sports activity, using a pain-monitoring model, during rehabilitation in patients with Achilles tendinopathy: a randomized controlled study. *The American Journal of Sports Medicine*, 35(6), 897–906. <https://doi.org/10.1177/0363546506298279>
- Singh, A., Calafi, A., Diefenbach, C., Kreulen, C., & Giza, E. (2017). Noninsertional Tendinopathy of the Achilles. *Foot and Ankle Clinics*, 22(4), 745–760. <https://doi.org/10.1016/J.FCL.2017.07.006>
- Syverson, P., Dietz, E., Matocha, M., McMurray, J., Baker, R., Nasypany, A., Reordan, D., & Paddack, M. (2017). A Treatment-Based Classification Algorithm to Treat Achilles Tendinopathy: An Exploratory Case Series. *Journal of Sport Rehabilitation*, 26(3), 260–268. <https://doi.org/10.1123/JSR.2016-0033>
- Tumilty, S., McDonough, S., Hurley, D. A., & Baxter, G. D. (2012). Clinical effectiveness of low-level laser therapy as an adjunct to eccentric exercise for the treatment of Achilles'

- tendinopathy: a randomized controlled trial. *Archives of Physical Medicine and Rehabilitation*, 93(5), 733–739. <https://doi.org/10.1016/J.APMR.2011.08.049>
- Van Der Vlist, A. C., Van Oosterom, R. F., Van Veldhoven, P. L. J., Bierma-Zeinstra, S. M. A., Waarsing, J. H., Verhaar, J. A. N., & De Vos, R.-J. (2020). Effectiveness of a high volume injection as treatment for chronic Achilles tendinopathy: randomised controlled trial. *BMJ*, 370, 3027. <https://doi.org/10.1136/bmj.m3027>
- Van Der Vlist, A. C., Winters, M., Weir, A., Arden, C. L., Welton, N. J., Caldwell, D. M., Verhaar, J. A. N., & De Vos, R.-J. (2021). Which treatment is most effective for patients with Achilles tendinopathy? A living systematic review with network meta-analysis of 29 randomised controlled trials. *Br J Sports Med*, 55, 249–255. <https://doi.org/10.1136/bjsports-2019-101872>
- van Sterkenburg, M. N., & van Dijk, C. N. (2011). Mid-portion Achilles tendinopathy: why painful? An evidence-based philosophy. *Knee Surgery, Sports Traumatology, Arthroscopy : Official Journal of the ESSKA*, 19(8), 1367–1375. <https://doi.org/10.1007/S00167-011-1535-8>
- Von Rickenbach, K. J., Borgstrom, H., Tenforde, A., Borg-Stein, J., & McInnis, K. C. (2021). Achilles Tendinopathy: Evaluation, Rehabilitation, and Prevention. *Current Sports Medicine Reports*, 20(6), 327–334. <https://doi.org/10.1249/JSR.0000000000000855>
- Waldecker, U., Hofmann, G., & Drewitz, S. (2012). Epidemiologic investigation of 1394 feet: coincidence of hindfoot malalignment and Achilles tendon disorders. *Foot and Ankle Surgery : Official Journal of the European Society of Foot and Ankle Surgeons*, 18(2), 119–123. <https://doi.org/10.1016/J.FAS.2011.04.007>
- Winnicki, K., Ochała-Kłós, A., Rutowicz, B., Pękala, P. A., & Tomaszewski, K. A. (2020). Functional anatomy, histology and biomechanics of the human Achilles tendon - A comprehensive review. *Annals of Anatomy = Anatomischer Anzeiger : Official Organ of the Anatomische Gesellschaft*, 229. <https://doi.org/10.1016/J.AANAT.2020.151461>
- Yeo, A., Kendall, N., & Jayaraman, S. (2016). Ultrasound-guided dry needling with percutaneous paratenon decompression for chronic Achilles tendinopathy. *Knee Surgery, Sports Traumatology, Arthroscopy : Official Journal of the ESSKA*, 24(7), 2112–2118. <https://doi.org/10.1007/S00167-014-3458-7>

10 PŘÍLOHY

10.1 Příloha č. 1: Dotazník VISA-A

Modifikovaný VISA - A dotazník (neoficiální česká verze)

1. Kolik minut pocítujete napětí v AŠ po probuzení?
100+ min 0 1 2 3 4 5 6 7 8 9 10 0min

2. Jakmile se rozhýbete, pocítujete bolest při maximálním protažení AŠ s propnutým kolenem?
Silná 0 1 2 3 4 5 6 7 8 9 10 žádná

3. Pocítujete bolest AŠ po 30 min chůzi v následujících 2 hodinách?
Silná 0 1 2 3 4 5 6 7 8 9 10 žádná

4. Pocítujete bolest při chůzi ze schodů?
Silná 0 1 2 3 4 5 6 7 8 9 10 žádná

5. Pocítujete bolest po vykonání 10 výponů na špičky (pouze na postižené noze)?
Silná 0 1 2 3 4 5 6 7 8 9 10 žádná

6. Kolik poskoků na jedné noze můžete udělat do vyprovokování bolesti?
0 o. 0 1 2 3 4 5 6 7 8 9 10 10 o.

7. Sportujete / Provádíte volnočasové aktivity zatěžující AŠ v současné době? (pozn.: Při výstupním vyšetření hodnotíte změnu. Pokud jste nezměnil/a míru aktivit/sportu, uveďte stejný počet bodů jako při vstupním vyšetření.)

- Vůbec *nebo* Musel/a jsem úplně přestat z důvodu obtíží s AŠ (0)
- Ve sníženém tréninkovém režimu *nebo* Výrazně jsem omezil/a aktivity z důvodu obtíží s AŠ (ve smyslu intenzity, frekvence nebo délky trvání) (4)
- Plná zátěž při tréninku, ale bez soutěže *nebo* Byl/a jsem nucen/a částečně omezit aktivity z důvodu obtíží s AŠ (7)
- Žádná změna ve formě tréninku, soutěže či ve volnočasových aktivitách (10)

8. Pokud vykonáváte aktivity (volnočasové, práce, sport), při kterých se významně zatěžuje AŠ a:
(pozn.: vyplňte pouze pole, které se vás týká nejvíce s ohledem na bolest a omezení)

A) nemáte žádné bolesti AŠ, jak dlouho tyto aktivity trvají?
0 1-10 min (7) 11-20 min (14) 21-30 min (21) >30 min (30)

B) máte bolesti AŠ, které ale nejsou důvodem k přerušení aktivity, za jak dlouho se objeví?
0 1-10 min (4) 11-20 min (10) 21-30 min (14) >30 min (20)

C) bolesti vám znemožňují pokračování v aktivitě, za jak dlouho tato doba nastane?
0 1-10 min (2) 11-20 min (5) 21-30 min (7) >30 min (10)

Celkový součet bodů (xxx/100): 36/100

10.2 Příloha č. 2: Dotazník IPAQ – krátká verze

MEZINÁRODNÍ DOTAZNÍK NA FYZICKOU AKTIVITU

Instrukce: Máme zájem dozvědět se o typech fyzických aktivit, které lidé dělají jako součást jejich každodenního života. Otázky se budou ptát na čas strávený fyzickou aktivitou v **posledních 7 dnech**. Odpovězte, prosím, na každou otázku, i když sami sebe nepovažujete za aktivního člověka. Zamyslete se prosím nad aktivitami, které provádíte v zaměstnání, jako součást péče o domácnost a zahradu, když se přemísťujete z místa na místo, ve svém volném čase při rekreaci, cvičení nebo sportu.

*Přemýšlejte o všech **intenzivních** aktivit, které jste dělal (a) v **posledních 7 dnech**. Intenzivní pohybové aktivity se vztahují k aktivitám, které vyžadují fyzickou námahu a dýchání se tak pro vás stává náročnější než normálně. Přemýšlejte jenom o těch aktivitách, které jste dělali alespoň 10 minut v kuse.*

1. Kolik dní jste dělal (a) **intenzivní** fyzickou aktivitu jako zvedání těžkých břemen, kopání, aerobic nebo rychlá jízda na kole v **posledních 7 dnech**?

dnů v týdnu

Žádná intenzivní fyzická aktivita

Pokračujte otázkou 3

2. Kolik času obvykle strávíte děláním **intenzivní** fyzické aktivity v jednom z těchto dnů?

hodin denně

minut denně

Nevím/nejsem si jistý

*Přemýšlejte o všech **středně náročných** aktivitách, které jste dělal (a) v **posledních 7 dnech**. **Středně náročné** pohybové aktivity se vztahují k aktivitám, které vyžadují střední fyzickou námahu a dýchání se tak pro vás stává trochu náročnější než normálně. Přemýšlejte jenom o těch aktivitách, které jste dělali alespoň 10 minut v kuse.*

3. Kolik dní jste dělal (a) **středně náročnou** fyzickou aktivitu jako přenášení lehkých břemen, jízda na kole v pravidelném tempu nebo tenisová čtyřhra **v posledních 7 dnech**? Nezahrnujte chůzi.

- 7 dnů v týdnu
- Žádná středně náročná fyzická aktivita



Pokračujte otázkou 5

4. Kolik času obvykle strávíte děláním **středně náročné** fyzické aktivity v jednom z těchto dnů?

- hodin denně
- 20 minut denně
- Nevím/nejsm si jistý

*Přemýšlejte, kolik času jste během **posledních 7 dnů** strávili chůzí. Zahrňte chůzi v práci a doma, chůzi z místa na místo, jakoukoliv chůzi, kterou jste dělali výhradně pro rekreaci, sport, cvičení nebo ve volné m čase.*

5. Kolik dní jste v **posledních 7 dnech** chodila v kuse alespoň 10 minut?

- 7 dnů v týdnu
- Žádná chůze



Pokračujte otázkou 7

6. Kolik času obvykle strávíte **chozením** v jednom z těchto dnů?

- hodin denně
- minut denně
- Nevím/nejsem si jistý

*Poslední otázka se týká času, který jste **proseděli** v pracovních dnech během **posledních 7 dnů**. Zahrnuje čas strávený v práci, doma, při studiu nebo ve volném čase. Je možné zahrnout čas prosezený u stolu, při návštěvě přátel, čtení či dívání se na televizi.*

7. Kolik času jste strávili **sezením** v pracovních dnech během **posledních 7 dnů**?

- hodin denně
- minut denně
- Nevím/nejsem si jistý

Provided by RIMS, the European network for best practice and research in MS Rehabilitation, in collaboration with K. Rasova from Third Medical Faculty Charles University in Prague, Czech Republic, as part of the multi-center study investigating the psychometric properties of mobility outcome measures, 2015

10.3 Příloha č. 3: Informovaný souhlas pacienta

Informovaný souhlas


Název studie (projektu):


Jméno: [REDACTED]

Datum narození: [REDACTED]

Účastník byl do studie zařazen pod číslem:

1. Já, níže podepsaný(á) souhlasím s mou účastí ve studii. Je mi více než 18 let.
2. Byl(a) jsem podrobně informován(a) o cíli studie, o jejích postupech, a o tom, co se ode mě očekává. Beru na vědomí, že prováděná studie je výzkumnou činností. Pokud je studie randomizovaná, beru na vědomí pravděpodobnost náhodného zařazení do jednotlivých skupin lišících se léčbou.
3. Porozuměl(a) jsem tomu, že svou účast ve studii mohu kdykoliv přerušit či odstoupit. Moje účast ve studii je dobrovolná.
4. Při zařazení do studie budou moje osobní data uchována s plnou ochranou důvěrnosti dle platných zákonů ČR. Je zaručena ochrana důvěrnosti mých osobních dat. Při vlastním provádění studie mohou být osobní údaje poskytnuty jiným než výše uvedeným subjektům pouze bez identifikačních údajů, tzn. anonymní data pod číselným kódem. Rovněž pro výzkumné a vědecké účely mohou být moje osobní údaje poskytnuty pouze bez identifikačních údajů (anonymní data) nebo s mým výslovným souhlasem.
5. Porozuměl jsem tomu, že mé jméno se nebude nikdy vyskytovat v referátech o této studii. Já naopak nebudu proti použití výsledků z této studie.

Podpis účastníka: 

Podpis např. fyzioterapeuta pověřeného touto studií: 

Datum: 10.05.2023

Datum: 10.05.2023

10.4 Příloha č. 4: Potvrzení o překladu

PŘEKLADATELSKÁ DOLOŽKA

Já, Ing. Tereza Adams, IČO: 73751367, soudní překladatelka jazyka českého a jazyka anglického zapsaná v seznamu tlumočnicků a překladatelů vedeném Ministerstvem spravedlnosti České republiky, tímto stvrzuji, že jsem osobně provedla překlad připojené listiny, a že tento překlad souhlasí s textem předmětné listiny. Při provádění překladu nebyl přibrán konzultant.

Tento překladatelský úkon byl proveden v elektronické podobě v souladu s ust. § 27 zákona č. 354/2019 Sb., o soudních tlumočnících a soudních překladatelích v platném znění, a ust. § 27 odst. 2 vyhl. č. 506/2020 Sb., o výkonu tlumočnické a překladatelské činnosti v platném znění.

Tento úkon je zapsán v evidenci úkonů pod číslem položky: 052117/2023.

V Praze dne 15. 5. 2023

TRANSLATOR'S CLAUSE

I, Tereza Adams, ID Number (IČO): 73751367, a court translator of the Czech and English languages registered in the list of court interpreters and court translators maintained by the Ministry of Justice of the Czech Republic, hereby certify that I have personally translated the attached document and that this translation corresponds to the text of the attached document. No consultant was engaged during the translation.

This translation was issued electronically in accordance with the provisions of Section 27 of Act No. 354/2019 Sb., on court interpreters and court translators, as amended, and the provisions of Section 27 (2) of Decree No. 506/2020 Sb., on the performance of interpreting and translation services, as amended.

This translation is recorded in the register of translations under no. 052117/2023.

Prague, 15 May 2023

Ing. Tereza Adams, BA
Digital signature:
05/15/2023 11:13AM
Location: Praha

Ing. Tereza Adams