

**Česká zemědělská univerzita v Praze**

**Fakulta agrobiologie, potravinových a přírodních zdrojů**

**Katedra veterinárních disciplín**



**Fakulta agrobiologie,  
potravinových a přírodních zdrojů**

**Nejčastější onemocnění dutiny ústní u psů a jejich  
preventivní opatření s důrazem na dentální hygienu**

**Bakalářská práce**

**Helena Branná, DiS**  
**FAPPZ B-KYNOB komb**

**MVDr. Martina Frühauf Kolářová**

**© 2023 ČZU v Praze**

## Čestné prohlášení

Prohlašuji, že svou bakalářskou práci "**Nejčastější onemocnění dutiny ústní u psů a jejich preventivní opatření s důrazem na dentální hygienu**" jsem vypracovala samostatně pod vedením vedoucího bakalářské práce a s použitím odborné literatury a dalších informačních zdrojů, které jsou citovány v práci a uvedeny v seznamu literatury na konci práce. Jako autorka uvedené bakalářské práce dále prohlašuji, že jsem v souvislosti s jejím vytvořením neporušil autorská práva třetích osob.

V Praze dne 21.4.2023

---

## **Poděkování**

Ráda bych touto cestou poděkovala MVDr. Martině Frühauf Kolářové za trpělivost, cenné rady a odborné vedení mé práce a dále také rodině za podporu v průběhu celého studia.

# Nejčastější onemocnění dutiny ústní u psů a jejich preventivní opatření s důrazem na dentální hygienu

## Souhrn

Bakalářská práce byla zaměřena na vznik zubního kamene, zubního kazu, paradontitidy, zápachu z dutiny ústní a především na prevenci onemocnění dutiny ústní u psů s důrazem na dentální hygienu. Dále byla zaměřena na mechanismus vzniku, tvorbu a prevenci léčby. Prevence a včasná léčba se ukázala jako velmi důležitá a může ovlivnit celkové zdraví jedince. Zubní problémy jsou často podceňovány a není jim věnován dostatečný zřetel, přitom mají systémové účinky. Bakterie obsažené v zubním plaku způsobují zubní kaz, záněty dásní a závěsného aparátu zubu. Humánní a veterinární stomatologie jsou si velmi podobné, a proto se zatím jako nejvhodnější a nejefektivnější prevencí ukázalo pravidelné odstraňování zubního plaku pomocí kartáčku, speciálních zubních past s enzymy a dentálních pamlsků. Z práce vyplývá, že mezi faktory ovlivňující tvorbu zubního kamene patří úroveň domácí dentální hygieny, složení a struktura krmiva i genetické predispozice plemene. Práce hodnotila vliv krmiva na orální zdraví zvířete a účinnost postupů používaných k prevenci zubního kamene, mezi které patří pravidelné čištění zubů kartáčkem a speciální zubní pastou, používání dentálních žvýkacích hraček, enzymatických plátků a zubních gelů. Dále se práce zabývala možnými způsoby odstraňování zubního kamene a léčbou periodontálního onemocnění, které vzniklo v důsledku jeho přítomnosti. Nejčastěji používanou a zároveň nejšetrnější metodou odstranění zubního kamene je použití ultrazvukového přístroje. Práce se snažila především upozornit na skutečnost, že zubní kámen je onemocnění, kterému je třeba předcházet a v případě vzniku jej léčit. Práce byla vypracovaná formou literární rešerše.

**Klíčová slova:** pes, dentální hygiena, zubní kámen, zánět dásní

# **The most common oral diseases in dogs and their preventive measures with emphasis on dental hygiene**

## **Summary**

The bachelor thesis was focused on the development of dental caries, dental caries, periodontitis, halitosis and especially on the prevention of oral diseases in dogs with emphasis on dental hygiene. It also focused on the mechanism of occurrence, formation and prevention of treatment. Prevention and early treatment proved to be very important and can affect the overall health of the individual. Dental problems are often underestimated and not given enough attention, yet they have systemic effects. Bacteria in dental plaque cause tooth decay, gingivitis and inflammation of the gums and tooth attachments. Human and veterinary dentistry are very similar, so regular removal of plaque by brushing, special toothpastes with enzymes and dental treats have so far proved to be the most appropriate and effective prevention. The paper shows that factors influencing the formation of dental plaque include the level of home dental hygiene, the composition and texture of the feed and the genetic predisposition of the breed. The work evaluated the effect of feed on the oral health of the animal and the effectiveness of procedures used to prevent dental calculus, which include regular brushing with a toothbrush and special toothpaste, the use of dental chew toys, enzyme slices and dental gels. Furthermore, the paper looked at possible methods of tartar removal and treatment of periodontal disease resulting from its presence. The most commonly used and the most gentle method of tartar removal is the use of an ultrasonic device. The work sought to draw attention to the fact that tartar is a disease that must be prevented and, if it occurs, treated. The thesis was prepared in the form of a literature search.

**Keywords:** dog, dental hygiene, tartar, gingivitis



## Obsah

<b>Úvod .....</b>	<b>10</b>
<b>1 Dutina ústní a sliznice .....</b>	<b>12</b>
<b>1.1 Zuby .....</b>	<b>12</b>
1.1.1 Stavba zubu.....	13
1.1.2 Dočasné zuby.....	13
1.1.3 Stálé zuby .....	13
1.1.4 Sliny.....	14
1.1.5 Složení slin .....	14
<b>2 Patologické změny v dutině ústní .....</b>	<b>16</b>
<b>2.1 Zubní mikrobiální plak.....</b>	<b>16</b>
<b>2.2 Zubní kámen .....</b>	<b>17</b>
2.2.1 Složení zubního kamene .....	17
<b>2.3 Zánět dásní.....</b>	<b>18</b>
2.3.1 Klinické příznaky zánětu dásní.....	18
<b>2.4 Parodontitida .....</b>	<b>18</b>
<b>2.5 Zubní kaz .....</b>	<b>18</b>
<b>3 Domácí péče o dutinu ústní .....</b>	<b>20</b>
<b>3.1 Zubní kartáčky .....</b>	<b>20</b>
3.1.1 Historie zubních kartáčků .....	20
<b>3.2 Nedostatečná ústní hygiena.....</b>	<b>21</b>
<b>3.3 Techniky čištění zubů .....</b>	<b>22</b>
3.3.1 Modifikovaná Bassova technika.....	22
3.3.2 Chartersova technika .....	23
3.3.3 Stilmanova modifikovaná technika.....	23
3.3.4 Fonesova technika .....	24
3.3.5 Solo technika .....	24
<b>3.4 Ultrazvukový kartáček Emmi-pet.....</b>	<b>24</b>
<b>3.5 Aktivní a pasivní péče o dutinu ústní.....</b>	<b>25</b>
3.5.1 Zubní pasta pro psy.....	25
<b>4 Vliv stravy na orální zdraví psů.....</b>	<b>27</b>
<b>5 Veterinární péče o zuby .....</b>	<b>29</b>
<b>5.1 Stomatologické vyšetření pacienta .....</b>	<b>29</b>
5.1.1 Klinické vyšetření.....	29
5.1.2 Stomatologické vyšetření.....	29
<b>5.2 Nástroje na odstranění zubního kamene.....</b>	<b>30</b>
5.2.1 Ultrazvukové nástroje .....	31
<b>5.3 Základní kroky při profesionálním čištění zubů a parodontologické terapii .....</b>	<b>31</b>
<b>6 Zdraví dutiny ústní a jeho vliv na welfare zvířat .....</b>	<b>32</b>
<b>6.1 Pozorované změny v chování .....</b>	<b>32</b>



<b>7</b>	<b><i>Běžný den orální hygieny psa.....</i></b>	<b>34</b>
<b>7.1</b>	<b>Jak čistit zuby psovi .....</b>	<b>34</b>
7.1.1	Nácvik čištění zubů u štěněte.....	34
7.1.2	Nácvik čištění zubů u dospělého psa .....	34
<b>8</b>	<b><i>Vyhovující a nevhovující pomůcky pro dentální hygienu psa.....</i></b>	<b>35</b>
<b>8.1</b>	<b>Přípravek Dokonalá láska pro zdravé zuby a dásně psa .....</b>	<b>35</b>
8.1.1	Výhody přípravku Dokonalá láska pro zdravé zuby a dásně psa.....	35
8.1.2	Složení výrobku.....	35
8.1.3	Doporučené dávkování a použití .....	35
<b>8.2</b>	<b>Výrobky z bývolí kůže .....</b>	<b>35</b>
8.2.1	Proč jsou výrobky z kůže nebezpečné .....	35
<b>8.3</b>	<b>Žvýkácké hračky a dentální pamlsky .....</b>	<b>36</b>
8.3.1	Studie, které prokázaly pozitivní účinek u žvýkáckých hraček a dentálních pomůcek .....	36
<b>8.4</b>	<b>Negativa žvýkáckých pamlsků.....</b>	<b>36</b>
8.4.1	Jak vybírat správné žvýkácké pamlsky?.....	36
<b>9</b>	<b><i>Přírodní produkty pro péči o ústní dutinu psa .....</i></b>	<b>38</b>
	<b><i>Závěr .....</i></b>	<b>39</b>

# Úvod

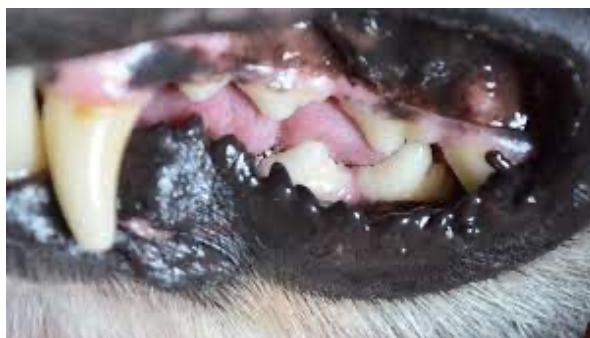
Dentální hygiena u psů je aktuální téma. Psi jsou naprosto běžní členové domácností a s tím vzniká povinnost se o ně náležitě starat. Nejdůležitější je povinnost péče o zdraví a zdraví dutiny ústní. Parodontitida, zubní kámen a zápach z dutiny ústní jsou jedněmi z nejběžnějších důvodů návštěvy veterináře (Schreyer 2017). Dostupnost stomatologické péče a dentálních pomůcek pro psy je velmi uspokojující. Na trhu je velký výběr mechanických i chemických pomůcek. Jedná se především o výrobky napomáhající v rámci prevence vzniku zubního plaku, snížení výskytu zánětů dásní, zubního kamene nebo zápachu z úst. Řeč je o různých kartáčcích, zubních pastách, doplňcích stravy, a dalších pomůckách. I přes to se však v důsledku nedostatečné zubní péče ze strany majitelů velmi často objevuje onemocnění parodontu u jejich psů. Jako účinná terapie se ukazuje pravidelné čištění zubů v domácím prostředí (Belows 2019). Ve své práci jsem chtěla podat ucelený pohled na problematiku vzniklou zubním plakem, zubním kamenem a chronickými záněty dásní, který je dostupný v literatuře.

## Cíl práce

Cílem mé práce je popsat základní doporučení, jak by majitelé měli pečovat o chrup svého psa, jaké jsou možnosti dentálních pomůcek a jaká jsou východiska při již vzniklém onemocnění.

# 1 Dutina ústní a sliznice

Dutina ústní u psa se dělí na dvě části, předsíň (*vestibulum oris*) a vlastní dutinu ústní (*cavum oris proprium*). Předsíň je ohraničena pysky a tvářemi a uvnitř zubními oblouky a dásňovými výběžky. Sliznice předsíně je tvořena vrstevnatým dlaždicovým epitelem a je připojena k podloží alveolární kosti. Na okraji sliznice pysků můžeme pozorovat pyskové papily, které jsou často pigmentovány (viz obr.1). Zuby a dásňové výběžky tvoří rozdělení mezi předsíní a vlastní dutinou ústní (Mazánek et al. 2018). Jazyk se nachází v dutině ústní je sídlem chuti a má velký význam při kousání, polykání potravy a péči o srst. U psů je zevní strana pysku opatřena ještě hmatovými vousky (*pili tactiles*). Vlasové folikuly hmatových vousků jsou vybaveny citlivými nervovými zakončeními. Díky nim jsou psi schopni cítit i minimální dotyk (Svoboda 2000). Důležitou roli v dutině ústní mají slinné žlázy. Mezi nejdůležitější patří jařmová žláza (*glandula zygomatica*). Žláza má jeden velký vývod (*ductus glandulae zygomaticae major*) a tři až čtyři malé (*ductus glandulae zygomaticae minores*). Vývody vyústíují v oblasti poslední horní stoličky. V oblasti báze ušního boltce se nachází příušní žláza (*glandula parotis*). Dalšími žlázami, které můžeme v této oblasti najít, jsou *glandula mandibularis*, *glandula sublingualis*. Dutina ústní dále přechází v hltan (Černý 2002).



Obrázek 1: pyskové papily

## 1.1 Zuby

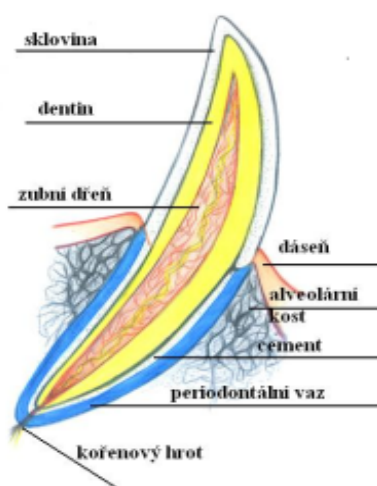
Zuby jsou složeny ze třech tvrdých tkání a to skloviny, cementu, zuboviny a vazivové tkáně zubní dřevě. Sklovina je nejtvrďší tkáň v těle. Není schopna regenerace. Obsahuje 98 % anorganických látek (hydroxiapatit) a 2 % organických (voda, proteiny, lipidy). Zubní cement je nažloutlé barvy a má stavbu vláknité kosti. Do povrchové vrstvy cementu jsou upevněna Sharpeyova kolagenní vlákna, která jsou součástí závěsného aparátu zubu. Povrch cementu je mikroskopicky nerovný, proto se zde zachytávají mikroorganismy, které dále přispívají tvorbě zubního kamene (Dostálová 2008).

Zubovina neboli dentin je mineralizovaná tkáň tvořící většinu zubu. Je tvrdší než kost. Morfologicky je dentin tvořen odontoblasty a kolagenními vlákny zubní matrix. Dentin se klasifikuje jako primární, sekundární a terciální. Největší část zubu tvoří primární dentin, který lemuje zubní dřevě. Sekundární dentin je tvořen po ukončení vývoje kořene a v důsledku jeho tvorby se zmenšuje dřevěná dutina (Nanci 2012). Terciální dentin vzniká jako odpověď na lokální dráždění např. zubním kazem, zvýšeným tlakem při skusu, třením nebo některým zubním onemocněním (Bleicher et al. 2015). Zubní dřevě je bohatě inervována. Jsou v ní

uloženy krevní, mízní cévy a nervy, které zaručují vitalitu zubu. Dřeň vyplňuje dřevnou dutinu a kořenové kanálky (Čihák 2001).

### 1.1.1 Stavba zubu

Každý zub je složen z korunky, krčku a kořene (viz obr. 2). Korunka je kryta sklovinou, krček cementem a kořeny jsou umístěny do alveolárních lůžek horní a dolní čelisti. Místo, kde se sklovina a cement prolínají se nazývá cementosklovinná hranice. Korunka je část zubu nad povrchem dásně a označuje se jako klinická. Část ukrytá v dásni je korunka reverzní a obě spolu tvoří korunku anatomickou. Zuby jsou děleny podle počtu kořenů na jedno kořenové, dvou kořenové, více kořenové a místo rozestoupení kořenů se nazývá furkace (Černý 2002).



Obrázek 2: popis anatomie zubu psa

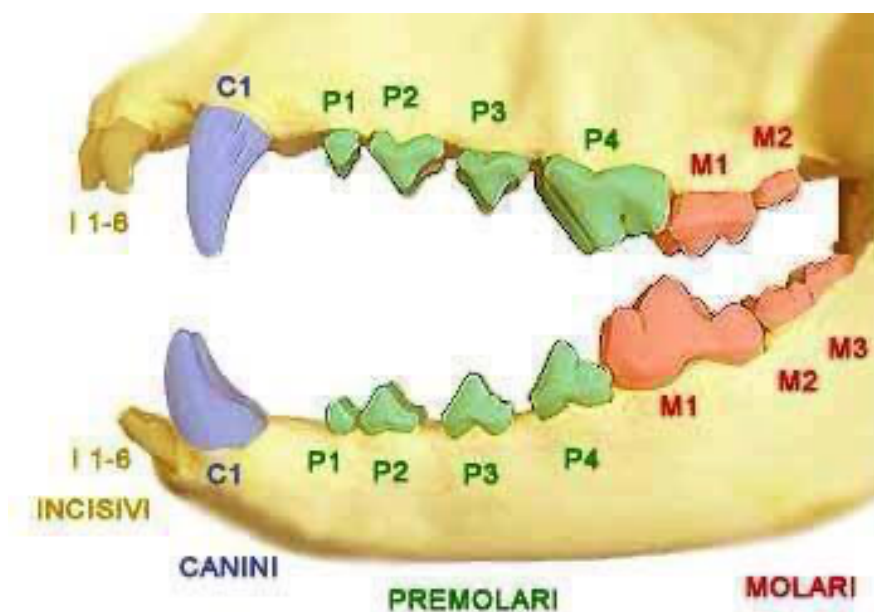
### 1.1.2 Dočasné zuby

Štěňata mají 28 mléčných zubů. Začínají se postupně prořezávat asi ve 3.týdnu věku a do dvou měsíců by měli být prořezány všechny zuby. Na rozdíl od stálé dentice je u dočasného chrupu v horní i dolní čelisti stejný počet zubů. Přední zuby neboli řezáky (*dentes incisivi*), špičáky (*dentes canini*) a zuby třenové (*dentes premolares*). Zubní vzorec je 313/313 (Černý 2002).

### 1.1.3 Stálé zuby

Stálé zuby se začínají prořezávat kolem 4-5 měsíce. Stálá dentice je tvořena 42 zuby. Zubní vzorec je 3142-3143. Každý zub má svoji funkci a umístění (viz. obr.3). Celý chrup jde rozdělit do čtyř částí tzv. kvadrantů (Gorrel 2008). Řezáky značené I1-I3 jsou přední zuby. I1 stojí uprostřed vedle sebe a značí se jako klíšťky dále následují I2 zvané středáky a I3 krajáky. Špičáky (*dentes canini*) se značí písmenem C. Jsou to nejdelší zuby a mají hluboké kořeny. Spodní špičáky zapadají do mezery mezi horními krajáky a horními špičáky a při sevření čelistí tak tvoří tzv. zámek. Ten umožňuje psovi uchopit kořist a odtrhnout kus masa. Zuby třenové se značí jako P1-P4. V horní i dolní čelisti je stejný počet premolárů, tj. čtyři na každé straně.

Premoláry jsou používány tam, kde pes potřebuje větší část rozdělít na menší ať jde o potravu, kost nebo hračku. Stoličky (*dentis molares*) značené M1-M3 navazují na premoláry. Zakládají se pouze jako zuby trvalé. Jejich hlavní funkcí je rozměňování potravy (Mazánek a kol. 2014).



Obrázek 3: rozložení jednotlivých zubů u psa

#### 1.1.4 Sliny

Sliny jsou důležitou tekutinou v dutině ústní, která udržuje homeostázu. Hlavní součástí slin je až z 99 % voda. Dále obsahuje mnoho druhů proteinů a peptidů včetně imunoglobulinů, enzymů a cytokinů. Sliny mají několik funkcí, jako je zvlhčování potravy a tvorba sousta, zvlhčování ústní sliznice, udržování mineralizace zubů, obranyschopnost tkání a pufrovací systém dutiny ústní. Mikroorganismy vytváří stabilní polymikrobiální skupiny jako přirozenou mikroflóru již brzy po narození. Složení mikrobiálních skupin je pro každého jedince specifické a stejně tak je specifické pro konkrétní části těla. Pokud je mikrobiální flóra v rovnováze, nemají potenciálně patogenní bakterie na organismus žádný negativní vliv. Rezidentní patogenní ústní bakterie nebo viry mohou být přenášeny na člověka především pomocí infikovaných slin. Psí sliny mají zásaditější pH a vyšší pufrací kapacitu než lidské sliny. Dále je složení slin ovlivněno věkem, složením potravy, zdravotním stavem zvířete i vnějším prostředím (Sanguansermisri 2018).

#### 1.1.5 Složení slin

Ve slinách a na sliznicích najdeme nejčastěji streptokoky (*Streptococcus pneumoniae*), stafylokoky (*Staphylococcus aureus*), neisserie (*Neisseria meningitidis*) a korynebakterie (Drnková 2019). Tyto bakterie můžeme najít i v zubním plaku, ale směrem do hloubky přibývají anaeroby jako *Lactobacillus* sp., *Treponema* sp., *Eubacterium* sp. aj. Častý problém v ústní dutině představuje *Streptococcus mutans*, který je považován za původce zubního kazu. Ke vzniku zubního kazu však přispívají i další mikroby jako laktobacily (*Lactobacillus*

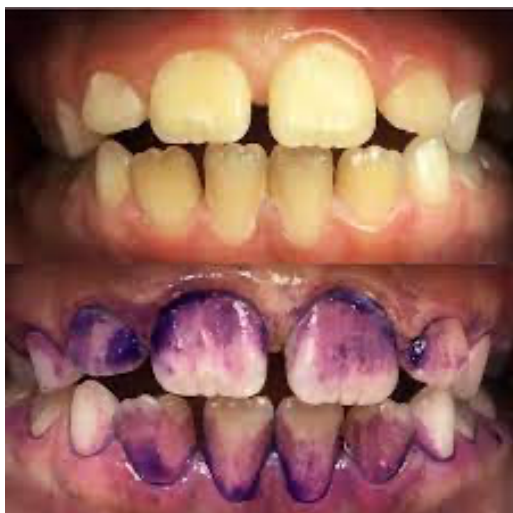*acidophilus*) a aktinomycety (Julák 2010). Ve slinách psa se nacházejí potenciálně patogenní druhy *Bacteroides*, *Capnocytophaga*, *Corynebacterium*, *Fusobacterium*, *Pasteurella*, *Porphyromonas*, *Staphylococcus* a *Streptococcus*, které jsou jedněmi z nejvýznamnějších bakterií při infekcích psích kousnutí (Tóth 2022) Při studiích zubního plaku byla zjištěna shoda kmenů *Proteobacteria*, *Firmicutes* a *Bacteroidetes*. (Ruparell, 2020) Bylo prokázáno, že psi a lidé sdílejí pouze 16,4 % ústní mikrobioty (Dewhirst 2012). Ve studii zaměřené na knírače (Wallis et al. 2015) odebírali vzorky subgingiválního plaku každých šest týdnů po dobu až 60 týdnů. S přechodem do mírné parodontitidy pozorovali snížení výskytu jednotlivých G- druhů, konkrétně *Bergeyella zoohelcum*, *Moraxella* sp., *Pasteurellaceae* sp. a *Neisseria shayegani*. Proto bakteriální rody, které byly označeny za klíčové pro psí modely a které jsou spojeny s určitým zdravotním stavem, nemusí nutně odpovídat poznatkům vzniku onemocnění u lidí. (Ruparell 2020).

## 2 Patologické změny v dutině ústní

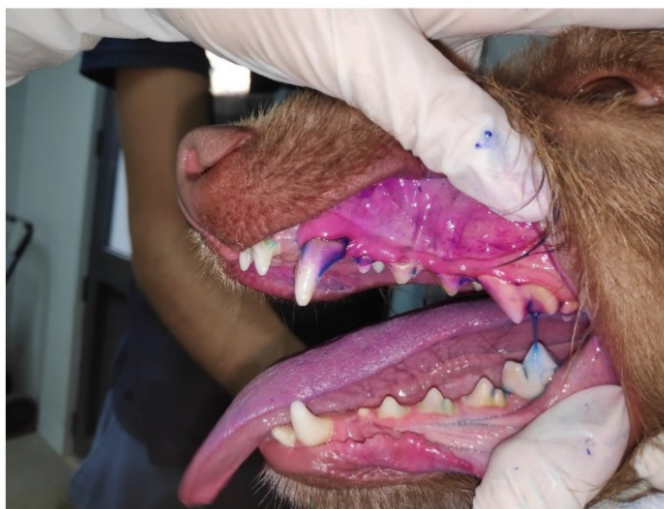Dutina ústní je zrcadlem celého organismu. Vyšetření dutiny ústní je jedna ze součástí základního vyšetření psa. Celá řada chorob či patologických jevů se může projevovat právě v dutině ústní.

### 2.1 Zubní mikrobiální plak

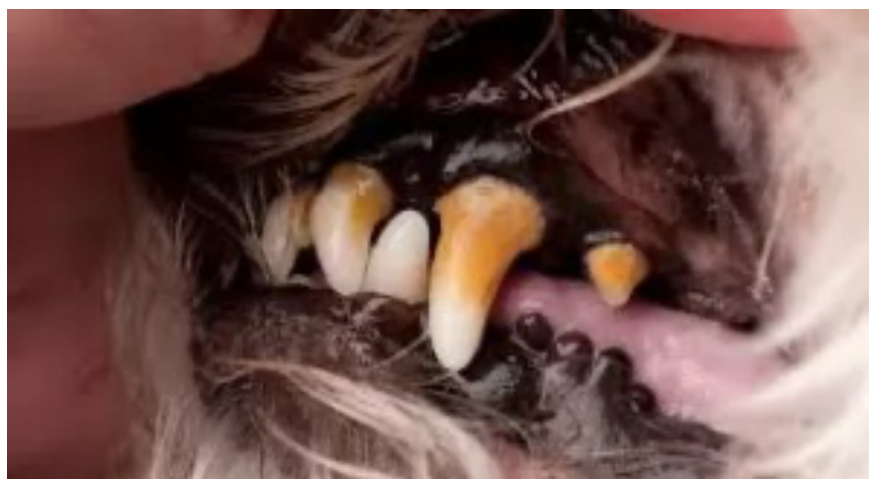Zubní plak (viz obr. 4 5 6) známý také jako orální biofilm je měkký, žlutobílý povlak usazující se v místech se sníženou samo očišťovací schopností (Dostálová 2008). Podle lokalizace se rozlišuje na plak fisurální, koronální, naddásňový (*supragingivální*) a poddásňový (*subgingivální*). Je tvořen akumulací aerobních a anaerobních mikroorganismů. Zubní povlak má své typické uspořádání. Na sklovinu naléhá vrstvička slinných glykoproteinů zvaná pelikula. Pelikula se začíná tvořit již 20 min po vyčištění zubu na obnažené korunce. Do 6 hodin se na pelikule vytvoří bakteriální kolonie zubního plaku. Hromadění a dozrávání zubního plaku vede ke vzniku toxinů a zánětlivé reakci. Bez odstranění nebo kontroly redukce plaku dochází k progresi zánětu a lokálním změnám dásní. Mineralizace zubního plaku přispívá k tvorbě zubního kamene (Belows 2004).



Obrázek 4: detekce zubního plaku u dítěte



Obrázek 5: detekce zubního plaku u psa

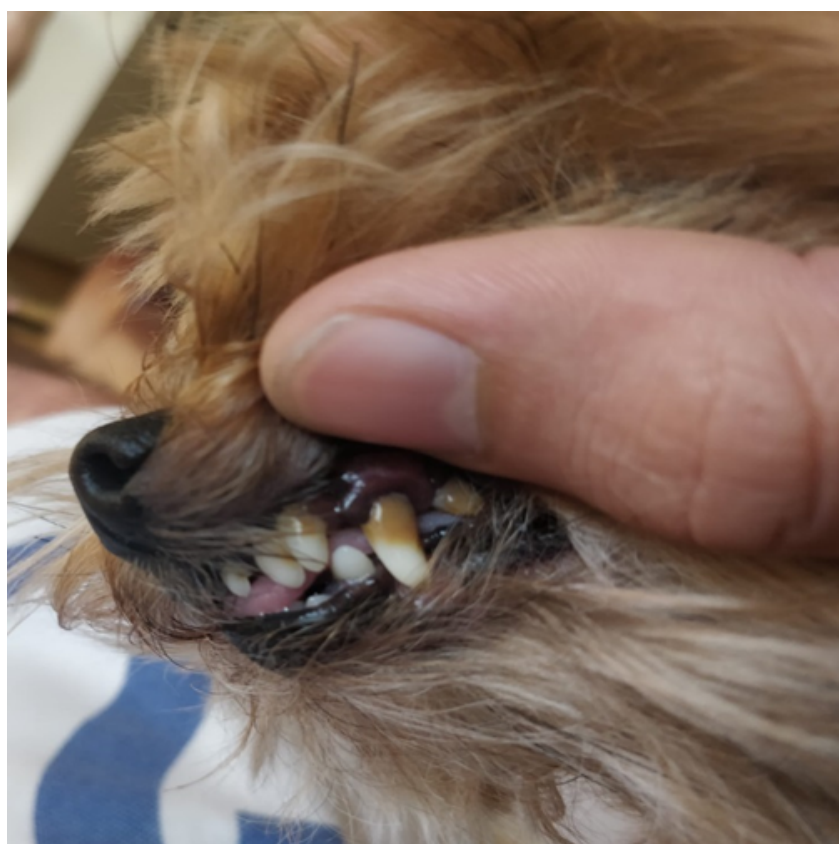

Obrázek 6: vrstva zubního kamene u psa



## 2.2 Zubní kámen

Zubní kámen (*calculus dentis*) se vyskytuje v dutině ústní velmi často (viz obr.7). Jedná se o mineralizovaný zubní plak, který je usazen na povrchu zubu nejčastěji v blízkosti vývodů slinných žláz (Talekar 2020). V humánní stomatologii může být usazenina i na implantátu, můstku či zubní protéze. V závislosti na lokalizaci se rozlišuje na naddásňový a poddásňový zubní kámen. Naddásňový (*supragingivální*) zubní kámen je žlutobílý a vlivem pigmentací se může zbarvit tmavě. Poddásňový (*subgingivální*) zubní kámen je proti tomu tvrdší a zbarvený hnědě až černě vlivem odbouraného hemoglobinu z rozpadlých erytrocytů a může se nacházet na ploškách všech kořenů (Mutchelknauss 2002). Výskyt zubního kamene je téměř vždy doprovázen zánětem dásní a vznikem parodontálních chobotů.



Obrázek 7: vrstva zubního kamene u Jorkšírského teriéra

### 2.2.1 Složení zubního kamene

Zubní kámen představuje organickou a anorganickou složku. Organická složka je tvořena extracelulárními a intracelulárními polysacharidy, glykoproteiny ze slin a sulkulární tekutiny, mukopolysacharidy ze slin, minerálními látkami a vodou. Anorganickou část tvoří fosforečnan vápenatý a uhličitán vápenatý. Pro nově vytvořený zubní kámen je typický octalcalcium fosfát a fosforečnan vápenatý a pro starý subgingivální kámen je to hydroxiapatit a fosforečnan vápenatý (Mutschelknauss 2002).

## 2.3 Zánět dásní

Zánět dásní (*gingivitis*) je úvodní reverzibilní fáze onemocnění, kterou je možné řešit pomocí preventivní a domácí stomatologické péče. Zánět a destrukce dásní, které provázejí parodontální onemocnění, jsou výsledkem přímého působení bakterií v zubním plaku a jejich toxinů na zubní tkáň (Talekar 2020). Kromě toho jsou psi náchylní k usazování bakterií v dutině ústní, dále zbytků chlupů, potravy a cizích materiálů souvisejících s chováním zvířat a okusováním předmětů. Jakékoli cizí těleso, které se dostane do dutiny ústní, je zdrojem pro akumulaci bakterií a podněcuje zánětlivou reakci v tkáních. Bakteriemi zatížený zubní plak vyvolává zánět dásní. Bez odstranění nebo redukce plaku dochází k rozvoji zánětu dásní, otoku, krvácení a k lokálním změnám dásní, které umožňují následnou bakteriální kolonizaci subgingiválních míst. Ačkoli progresse a závažnost závisí na různých faktorech, neléčené parodontální onemocnění vede ke zvýšené destrukci parodontálního aparátu, což vede k pohyblivosti zubů a jejich případné ztrátě (Logan 2006).

### 2.3.1 Klinické příznaky zánětu dásní

Mezi nejčastější příznaky řadíme zduření dásně, zápach z dutiny ústní neboli halitózu (*foetor ex ore*), krvácení při sondáži nebo čištění zubů a citlivost. Zánět dásní je spojován s výskytem zubního kamene a naopak, ale ne vždy to musí být pravda. Jsou i případy, kdy se vyskytuje zánět dásní bez přítomnosti zubního kamene. S postupujícím zánětem dásní se však zhoršuje onemocnění parodontu. Dochází k pozvolné destrukci závěsného aparátu zubu, ztráta dásně a alveolární kosti dále způsobí odhalení furkací, kořenů zubů a tvorbu parodontálních chobotů (Wallis 2021).

## 2.4 Parodontitida

Parodontitida neboli paradentóza je zánět, který má za následek nevratnou ztrátu podpůrných tkání zubů, jejich úponů v kosti a dále postupuje až k samotné ztrátě kosti a viklavosti zubů. Výsledkem je klinicky zjiřitelná ztráta závěsného aparátu zubu. Ačkoli tento proces může být stabilizován, není snadno léčitelný a může nakonec vést ke ztrátě zubů. Nejranější stádium parodontitidy je popisováno jako zánět dásní obvykle vyvolaný bakteriálním plakem. Bakteriální plak na povrchu zubu je zpočátku tvořen grampozitivními aerobními bakteriemi, které pronikají do sulku mezi dásní a zubem a vytvoří tak prostředí vhodné pro destruktivní gramnegativní anaerobní mikroorganismy. Vedlejší produkty bakterií přímo způsobují zánět dásní. Zánět dásní je reverzibilní a dá se mu dobře předcházet důsledným odstraňováním plaku domácí ústní hygienou (Bellows 2019).

## 2.5 Zubní kaz

Zubní kaz (*caries dentis*) vzniká působením mikroorganismů (*Streptococcus mutans*, *sanguis*, *salivarius*, *mitis*), které způsobují rozklad sacharidů na organické kyseliny a spolu s bakteriálními enzymy odvápnují sklovinu. Tento proces se nazývá demineralizace skloviny. Sacharidy především sacharóza a glukóza hrají hlavní roli při vzniku zubního kazu. Podmínky

v dutině ústní a tělesná teplota jsou ideální pro růst mikroorganismů (Limeback 2017). Zubní kaz začíná většinou jako křídově bílá skvrna na povrchu zubu, která se postupně šíří do hloubky, napadá dentin a později může vést až k zánětu zubní dřeně (*pulpitis*). Pokud zubní kaz postihne pouze sklovinu, může být tento děj někdy reverzibilní, protože sklovina je za určitých podmínek schopna importovat uvolněné minerály zpět do krystalické mřížky. Proces označujeme jako remineralizace skloviny. Vznik zubního kazu znamená dysbalanci pH v dutině ústní (Dostálová 2008).

## 3 Domácí péče o dutinu ústní

Domácí dentální hygienu lze provádět pomocí mechanických a chemických technik redukce zubního plaku. Nejúčinnější metodou každodenní kontroly zubního plaku je čištění zubů mechanickým rozrušováním zubního plaku. Vhodné jsou krouživé pohyby s kartáčkem drženým v úhlu 45-60 stupňů k zubu (Capík 2010). Hlavní význam u lidí v prevenci zubního kazu a plakem podmíněných parodontopatií má pravidelné mechanické odstraňování plaku prováděné mechanickými pomůckami dentální hygieny. Mezi které patří manuální zubní kartáček, sólo kartáček, mezizubní pomůcky, zubní nit a další. Není tomu jinak ani ve veterinární stomatologii. Tady je nejdůležitější manuální kartáček a enzymatická pasta. Zvířata musí být naučena akceptovat čištění zubů po prořezání stálého chrupu, a to pomocí pozitivní motivace. V obou případech je cílem redukovat mikrobiální plak a udržet ho pod hranicí patogenity (Elseddawy 2022). Jistou úlohu hrají i speciálně určené gely, vody, žvýkácké hračky, vepřové uši, velké kosti a tlakem vyráběné kosti z hovězí kůže.

### 3.1 Zubní kartáčky

Co se týče historie zubních kartáčků pro lidi, tak ta sahá až do starého Egypta. Ale kdy se objevil první zubní kartáček pro psa? Z historického vývoje domestikování psa víme, že pes je masožravec a podílel se na lovu kořisti, kterou se se svým pánem živil. Především šlo o kosti, šlachy a maso. V této době psi neměli problém se zubním kazem, neboť zuby si „čistili“ v rámci okusování kostí. Jak čas plynul a pes se stal domácím mazlíčkem, byla zde potřeba, jak psa nakrmit levně a jednoduše. V roce 1860 James Spratt přišel s myšlenkou granulí pro psa. V 30. letech začala průmyslová výroba psích granulí. Postupem času, kdy lidé byly pohodlní a dávali psům granule a již jim nedávali jejich přirozenou potravu, začal narůstat zubní plak a tím zubní kámen na zubech psa. Kdy se objevil nebo kdo přišel s první myšlenkou použít zubní kartáček na psovi se neví. Ale co se ví je, že kartáčky začali používat první lidé, kteří chodili se psy na výstavy a až po delší době se tento trend dostal i k laické veřejnosti (insider.com 2023).

#### 3.1.1 Historie zubních kartáčků

Asi 3500 př.n.l. byl objeven první zubní kartáček. První uživatelé manuálního kartáčku žili v babylonské říši. Kartáček vypadal jako tenká větvička, na jehož straně byly připevněny zvířecí štětiny nebo změkčené a roztřepené kousky dřeva. V Egyptě se dodnes v hrobkách nachází dávné kartáčky. Předpokládá se, že lidé si čistili zuby i před rokem 3500 př.n.l., a to pomocí žvýkání dřívěk (Panati 2016). Také ve starověké řecké a římské literatuře jsou zmínky o dřevěných tyčinkách o velikosti tužky, které se žvýkali, aby jejich konec změkchl a dál se používal k očištění zubů. 1600 př.n.l. Číňané přišli s takzvanými žvýkáckými tyčinkami, které byly vyrobeny z čajových větviček (Weinberger 2005). Používaly se primárně k osvěžení dechu, tudíž by se spíše daly přirovnat k nynějším žvýkáčkám než k zubnímu kartáčku. Po staletí byl velmi oblíbený zubní klacík Meswak, což je kořen z rostliny. Arabové jí nazývají Arak. Je zajímavé, že jsou o ní zmínky už ve starém Koránu, a proto je muslimští věřící používají dodnes při své cestě do Mekky. Meswak má velice dobré čistící a leštící účinky a obsahuje i antibakteriální látky. Kolem roku 700 př.n.l. v Tangově dynastii došlo k vynalezení kartáčku,

který se velmi podobal kartáčku dnešní doby (Colgate 2023 /online/). Rukojeť byla vyrobena z bambusu nebo ze zvířecí kosti a vlákna z kančích štětin. Štětiny byly ke kartáčku připevněny pomocí přírodních vláken a nití. V 18.století lidé začali konzumovat více cukrovinek, zvýšil se výskyt zubního kazu a tím pádem vzrostl i zájem o ústní hygienu. Přibližně v roce 1780 byl v Evropě vyroben první masově vyráběný kartáček o který byl velký zájem. Stojí za tím Angličan William Addis z Clerkenaldu (Addis 2018).

Dále se výroba přesunula do USA, kančí štětiny nahradila nylonová vlákna a dále se rozšířila téměř všude po světě ([www.richardgottliebmd.com/2013/08/14/the-evolution-of-your-toothbrush/](http://www.richardgottliebmd.com/2013/08/14/the-evolution-of-your-toothbrush/))



*Obrázek 8: Historický zubní kartáček*

### **3.2 Nedostatečná ústní hygiena**

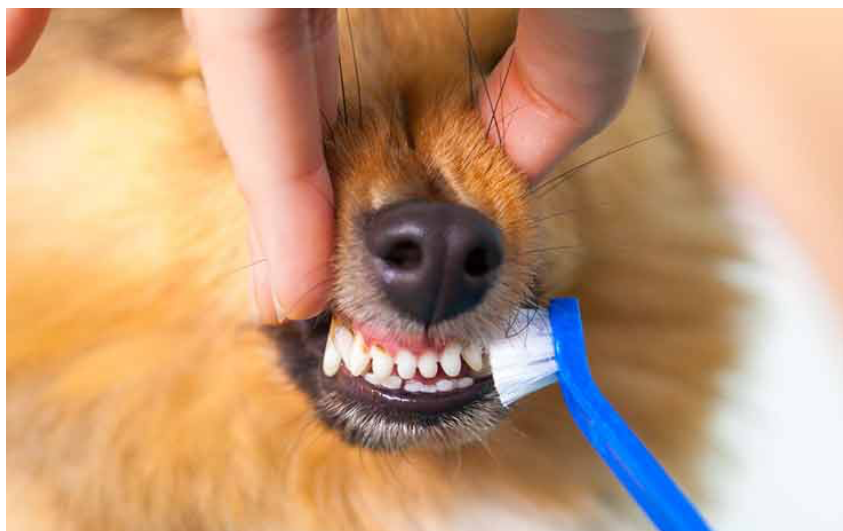Nedostatečná nebo špatná ústní hygiena je jasnou příčinou onemocnění dutiny ústní. Vzniká především zubní kaz, zubní kámen, záněty dásní a další parodontální onemocnění. Další příznaky špatné ústní hygieny je zápach z úst, obnažování povrchu kořene, zvýšená pohyblivost zubů nebo jejich ztráta apod. Každodenní péče se jeví jako jedno z nejlepších preventivních opatření (Limeback 2017). Redukce plaku vede k eliminaci tvorby zubního kamene. Nejčastěji se tvoří u psů starších tří let a malých plemen. Mezi další rizikové faktory pro diagnózu parodontálního onemocnění patří věk, nadváha a doba od posledního odstranění kamene. (Wallis 2021).

Predispozice plemene k parodontálnímu onemocnění je potenciálně ovlivněno genetikou, rozdíly v morfologii dutiny ústní (např. tvar lebky, převis zubů a velikost čelistí), malokluze, systémové zdraví a rozdíly v režimu krmení (Wallis 2021). Jakmile vznikne malá usazenina kamene, působí jako retenční místo pro plak a vrstva kamene se rozšiřuje. Periodontální onemocnění je "tiché" onemocnění, které často postupuje bez zjevných klinických příznaků. Onemocnění zubů mohou vést k mnoha změnám chování zvířete, od změn stravovacích

návyků, přes celkové změny chování až po deprese. Parodontální bakterie se mohou šířit krevním řečištěm, což může způsobovat jaterní, renální nebo srdeční onemocnění (Cunha 2022). Periodontální onemocnění nemusí být považováno za bezprostředně život ohrožující, nicméně existují důkazy, které odůvodňují preventivní a terapeutickou péči (Logan 2006). S pravidelnou hygienou je lepší začít již ve štěněčím věku. Je větší pravděpodobnost, že si pes na čištění zubů zvykne (Stránská 2021).

### 3.3 Techniky čištění zubů

Optimálně vyčištěných zubů lze dosáhnout různými technikami a různými druhy zubních kartáčků. Techniky čištění se liší tím, jakým směrem jsou vedena vlákna kartáčku. Krouživá technika čištění zubů, která se dříve doporučovala, se už v dnešní době nepoužívá. Nevyhovuje dnešním požadavkům na rozrušení zubního plaku v gingiválním žlábků, a při jejím provádění dochází k vybrušování zubní skloviny a poškození dásní. Vytvářejí se tak klínovité defekty, které jsou citlivé a obtížně opravitelné (Zouharová 2009). Správná technika je ta, která efektivně odstraní plak bez poškození závěsného aparátu zubu nebo zubu samotného a nezpůsobuje bolest. K tomuto účelu se doporučuje kartáček s malou hlavičkou, hustě osídlenou vlákny s rovným zástřihem (Botticelli 2002). Kartáček s malou pracovní hlavou se snadněji dostane i do špatně přístupných míst v zadní části úst nebo na vnitřní strany zubů. Při používání zubních kartáčků je potřeba dbát také na jejich pravidelnou výměnu. Ideálně každé tři měsíce, jinak kartáček ztrácí dobré čistící vlastnosti v důsledku měknutí vláken (Zouharová 2009).

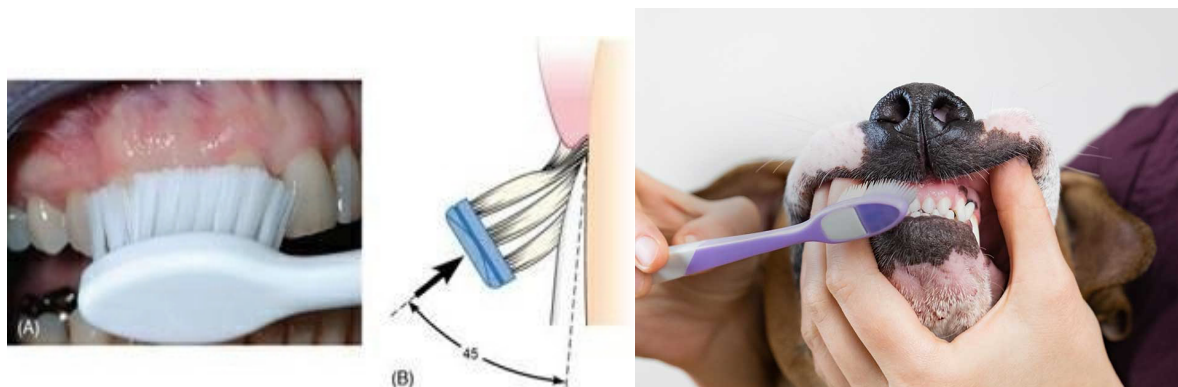


Obrázek 9: Ukázka čištění zubů

#### 3.3.1 Modifikovaná Bassova technika

Kartáček by měl být přikládán k zubu pod úhlem 45 stupňů, aby vlákna vnikala do gingiválního žlábků (*sulcus dentogingivales*) a zároveň probíhají jemné vibrační pohyby vertikálně (Botticelli 2002). Kartáčkem je pak pod lehkým tlakem pohybováno sem a tam, přičemž by konce vláken měly setrvat stále ve žlábků dásně. Aby byl důkladně odstraněn plak ze všech zubních prostor, je třeba se této čistící technice věnovat přibližně 4–5 minut alespoň jedenkrát

denně (Botticelli 2002). Výhodou této techniky čištění chrupu je účinné odstranění zubního plaku lokalizovaného nad i pod úrovní dásně. Nevýhodou je časová náročnost této techniky a to, že při vyvinutí moc velkého tlaku hrozí poranění dásně (Weber 2012). Žvýkácké plochy se čistí horizontálními pohyby.



*Obrázek 10: Popis sklonu Bassovi techniky u člověka*

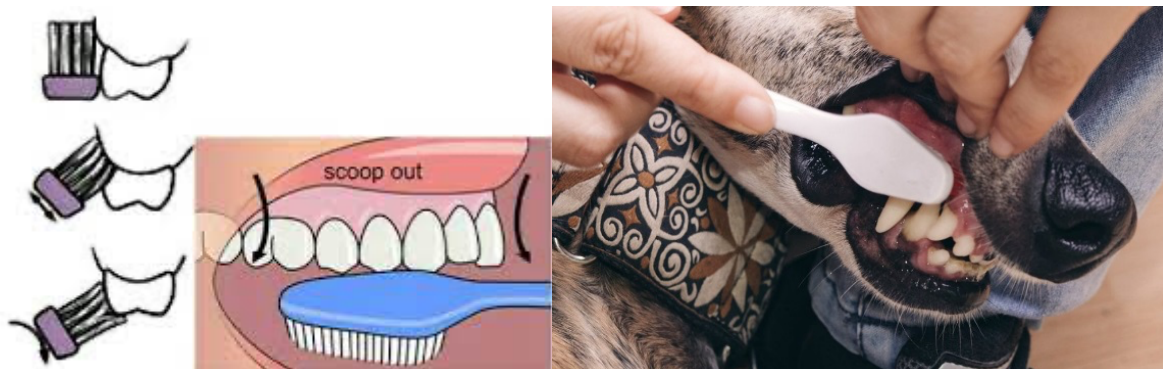*Obrázek 11: Popis sklonu Bassovi techniky u psa*

### 3.3.2 Chartersova technika

Provádí se vibračními pohyby směrem od dásně ke korunce zubu při sklopení kartáčku pod úhlem 45 stupňů. Napomáhá mezizubnímu čištění, ale nevýhodou je její obtížnost. Je uzpůsobena pro pacienty po parodontologických operacích, s fixním ortodontickým aparátem nebo s velkými mezizubními prostory (Nedvěďová 2002).

### 3.3.3 Stilmanova modifikovaná technika

Vlákna kartáčku se přiloží pod úhlem 45 stupňů na dásně a provádí se stírací pohyb kombinovaný s vibracemi směrem ke korunce. Tato technika je vhodná pro pacienty se zdravým parodontem nebo odhalených zubních krčků (Nedvěďová 2002).

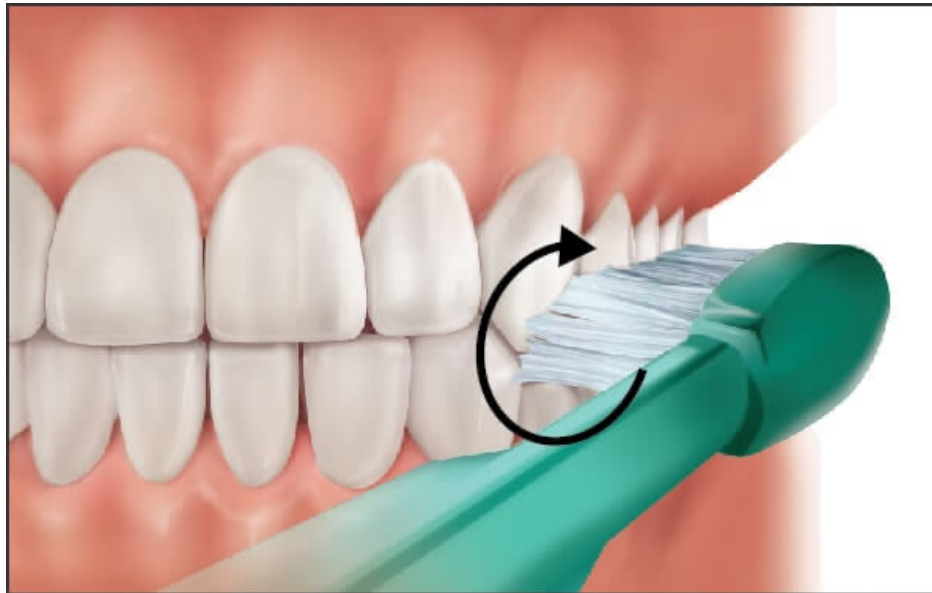


*Obrázek 12: Náznak stíracího pohybu u Stilmanovy techniky*

*Obrázek 13: Náznak stíracího pohybu u Stilmanovy techniky*

### 3.3.4 Fonesova technika

Tato technika je vhodná pouze u dětí. Zuby jsou skousnuty hrana na hranu a čistí se současně oba dva zubní oblouky krouživými pohyby. Vlákna kartáčku jsou postavena kolmo na osu zubu.



Obrázek 14: Náznak pohybu u Fonesovy techniky

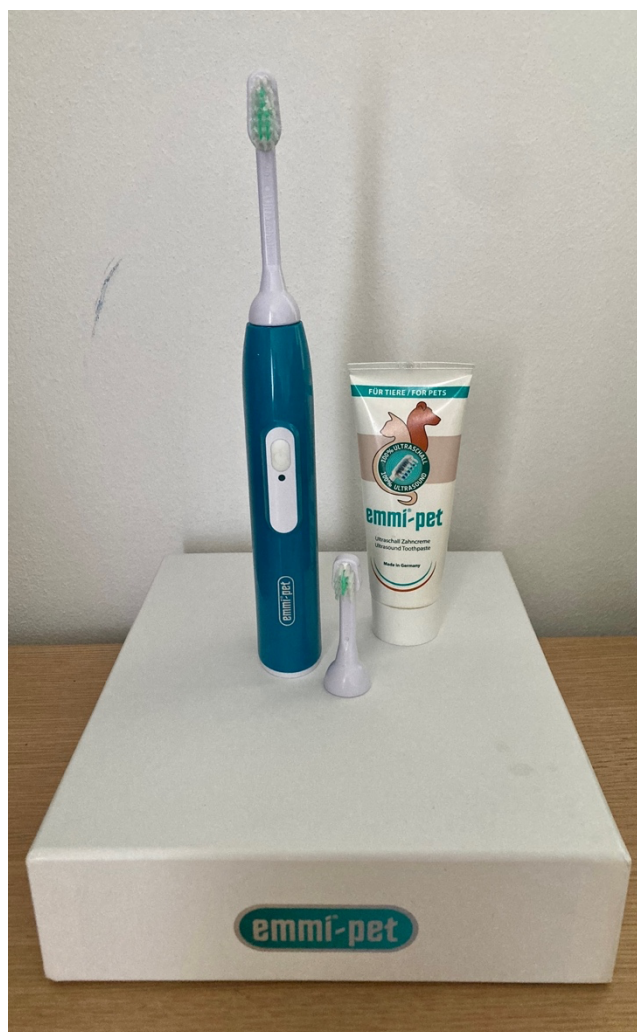### 3.3.5 Solo technika

Používá se u ní solo neboli jednosvazkový kartáček a je čištěn každý zub zvlášť. Jednosvazkový kartáček se přiloží do sulcu pod úhlem 45 stupňů a Bassovou technikou se na místě provádí krouživé pohyby. Tato technika je doporučována do zadních úseků chrupu a na špatně přístupná místa (Botticelli 2002). U lidí je doporučována především na implantáty, fixní ortodontický aparát a na místa s odhalenými krčky.

## 3.4 Ultrazvukový kartáček Emmi-pet

Technika čištění zubů sonickým kartáčkem je rozdílná od techniky čištění manuálním kartáčkem, u sonického kartáčku je technika jednodušší a efektivnější. Elektrické kartáčky můžeme rozdělit na sonické (např. Phillips Sonicare DiamondClean,), rotačně-oscilační (Oral-B Genius, Braun) a ultrazvukové (Emmi®- Dent, Emmi-pet,). Sonické a rotační zubní kartáčky provádí 12 000 – 24 000 oscilací nebo 24 000 – 48 000 pohybů za minutu s vysokou amplitudou. Jejich účinek je tedy založen na mechanických pohybech, frekvence se pohybuje v rozmezí 20 – 20 000 Hz (slyšitelné pásmo pro člověka). Ultrazvukový kartáček neprovádí mechanický pohyb vláken a nemá tak velkou amplitudu. Zato však disponuje vysokou frekvencí, a to minimálně 20 000 Hz (přibližně 2 400 000 pohybů za minutu). Jeho účinky proti bakteriím působí až do hloubky 5 mm pod úroveň dásně. Ultrazvukový kartáček Emmi®- Dent dokonce vytváří 96 milionů vzdušných kmitů za minutu a jeho distributor uvádí, že účinnost tohoto kartáčku sahá až do hloubky 12 mm. Tento fakt je však velmi diskutabilní. Ultrazvukové zubní kartáčky lze použít, pokud je pes vycvičen je akceptovat ([emmi-pet.com/online/](http://emmi-pet.com/online/)).





Obrázek 15: Ultrazvukový kartáček pro psy

### 3.5 Aktivní a pasivní péče o dutinu ústní

Domácí péči o dutinu ústní lze rozdělit na aktivní a pasivní. Do aktivní péče řadíme používání zubního kartáčku se zubní pastou, ideálně enzymatickou, kdy nemusíme mít strach z jejího spolýkání. Do pasivní péče patří konzumace a okusování dentálních pamlsků, tyčinek, kostí, či speciálních granulí apod., kterými si pes mechanicky stírá plak ze zubů hlavně v zadních úsecích chrupu. Proto je vhodné kombinovat aktivní i pasivní péči, aby byly dočištěny všechny zuby (Stránská 2021).

#### 3.5.1 Zubní pasta pro psy

Zubní pasta pro psy je brána spíše jako zpříjemnění čištění. Existují různé příchutě, které mají psa přimět k lepší spolupráci. Chuť je totiž součástí pozitivního posílení, které je důležité při nácvičku ústní hygieny. Vzhledem k tomu, že většina lidských zubních past obsahuje pěnídla, konzervační látky, silice, umělá sladidla nebo i fluoridy, které jsou pro psy toxické, nejsou tedy vhodné pro čištění zubů psa. Mohou se vyskytnout i výjimky, které mají vhodné složení

(např. zubní pasta Curaprox Enzycal Zero). Zubní pasty pro psy obsahují mimo jiné například enzymatické, dezinfekční (např. chlorhexidin diglukonát) nebo protizánětlivé látky. Je nutné brát v potaz také skutečnost, že pes není schopen zubní pastu vypláchnout. Důležité je tedy vhodné dávkování pasty (Štrosová 2016).

### 3.5.1.1 Aktivní látky v zubních pastách

Hlavními požadavky na látky obsažené v zubních pastách pro psy je schopnost redukce a narušení bakteriální struktury plaku. Jako chemické látky se ukazují přínosné chlorhexidin, sloučenina zinku s kyselinou askorbovou (vitamín C) a xylitol.

**Chlorhexidin** (CHX) narušuje bakteriální buněčnou stěnu a zamezuje usazování zubního plaku na sklovině. Má také antimykotické a antivirové vlastnosti. CHX se používá v roztoku k výplachu ústní dutiny před scalingem nebo chirurgickými zákroky a vykazuje dobrou ochranu proti ústním patogenům. Je k dispozici ve formě roztoků, gelů a zubních past pro domácí zubní péči. Obvykle je používán v roztocích o koncentraci 0,1 až 0,12 %. CHX však při dlouhodobém používání nebo při vysoké koncentraci představuje negativní účinky, jako je ztráta chuti, pigmentace skloviny nebo léze ústní sliznice. Kromě toho je u ústních bakterií dokumentována rezistence na chlorhexidin a zkřížená rezistence s několika antimikrobiálními látkami (Cieplik 2019).

**Zinek** a jeho sloučeniny mají antimikrobiální účinek proti ústním patogenům, redukuje tvorbu zubního kamene a snižují halitózu tím, že se vážou na těkavé sírné sloučeniny. Často se zinek kombinuje s vitamínem C (kyselinou askorbovou), čímž se zlepšuje jeho aktivita podporou syntézy kolagenu. Je však popsáno, že při dlouhodobém pití výrobků obsahujících glukonát zinečnatý může dojít k přetížení zinkem v potravě, což je spojeno s leukopenií, sideroplastickou anémií a poruchami trávení (Cunha 2022).

**Xylitol** je cukerná alkoholová sloučenina, která se často používá v dentálních výrobcích pro lidi kvůli svým antikariózním účinkům. U psů byly popsány některé toxické účinky, proto je třeba při aplikaci výrobků na bázi xylitolu postupovat s rozvahou. U psů je doporučen spíše erytritol, cukerný alkohol podobný xylitolu (Tochio 2022).

#### **Enzymy v zubních pastách**

Nejčastěji používanými enzymy ve veterinární stomatologii jsou glukózooxidáza a laktoperoxidáza. Glukózooxidáza oxiduje glukózu na glukonolakton a peroxid vodíku, který aktivuje systém laktoperoxidázy. Tento systém má antimikrobiální účinky. Lysozym a laktoferin jsou také další enzymy, které jsou často součástí zubních past, pamlsků nebo orálních gelů pro psy a kočky. Lysozym je slinná antimikrobiální sloučenina, která narušuje bakteriální stěnu a zabraňuje ulpívání bakterií na povrchu *zuby*.

**Fluorid** má vysokou toxicitu, což vede k nízké použitelnosti u zvířat. Někdy jsou používány lokálně ve specifických případech (Cunha 2022).

## 4 Vliv stravy na orální zdraví psů

V dnešní rychlé době, je pro majitele psa asi nejlepší, z pohledu času, psa krmit průmyslově vyrobeným krmivem, tedy granulemi. Výrobci granulí se většinou předhánějí a v reklamách se opírají o vědecké poznatky, že granule jsou lepší než doma vařené krmivo pro psy.

Jediné, co můžeme říct s jistotou je to, že v žádném případě pro psa není vhodné lidské jídlo či zbytky z lidského jídla. Lidské jídlo obsahuje velmi velké množství soli a různých dochucovadel, což není pro organismus psa dobré (krmeni.cz 2022).

Konzistence a složení potravy může přímo ovlivňovat tvorbu plaku a zubního kamene. Buckley et. al ve studii prokázali, že u zvířat, která přijímají měkkou potravu, se vytváří více plaku a zánětu dásní než u zvířat krmených vláknitou potravou (Logan 2000, Buckley et. al. 2011).

Aby bylo zajištěno účinné mechanické čištění, mělo by krmivo podporovat žvýkání a udržovat kontakt s povrchem zubu. Další důležitou vlastností je velikost granulí a obsah vlákniny, která zajišťuje mechanické odstraňování plaku (Harvey 1993).

Dále je u granulí důležitý tvar a textura samotné granule. Při krmení psa granulemi je potřeba dbát na velikost a tvrdost granulí. Neboť když budou granule malé, pes je zhltně a tím pádem se granule zubu ani nedotknou. V případě, kdy jsou granule až moc tvrdé, může dojít k zlomení zubu, což je pro psa velmi bolestivé, a tak i pro peněženku majitele. Při krmení granulemi musíme pamatovat na to, že pokud má pes správnou velikost granulí i tvrdost, tak při konzumaci granulí, pes nejprve granulí rozkousne a tím granule sjede po zubech a setře ze zubů plak či jiné nečistoty, podobně jako zubní kartáček. Většina komerčních granulí nabízí dostatečné množství živin pro prevenci parodontálního onemocnění za předpokladu, že je jich podáváno dostatek, aby bylo splněno denní množství krmiva (veterinabrno.cz 2016).

V historii bylo uváděno, že přirozená strava volně žijících psovitých a kočkovitých šelem má účinek potlačující tvorbu zubního plaku. Tyto volně žijící psovité a kočkovité šelmy nebyly postiženy generalizovanou formou parodontálního onemocnění, která se vyskytuje u domestikovaných domácích zvířat (Harvey 1993).

Běžně dostupné krmivo pro domácí zvířata se často uvádí jako faktor, který přispívá ke zvýšenému výskytu a závažnosti parodontálního onemocnění u domácích psů a koček. Toto tvrzení však nebylo dokázáno. Úloha živin při parodontálním onemocnění je téma, kterému doposud nebyl věnován dostatečný zřetel (Logan 2006).

Mezi živiny, které byly alespoň částečně sledovány a zkoumány, patří voda, bílkoviny, sacharidy, vláknina, minerální látky a vitaminy.

Pes je masožravec a jeho hlavní složkou v potravě mají být živočišné bílkoviny. Bílkoviny jsou důležité především pro tvorbu a výživu svalů, pro dobré trávení, pro produkci krevních buněk, ale také pro rychlé a správné hojení ran. Zdravotní stav psa a welfare může majitel ovlivnit pomocí výživy. S ohledem na anatomii gastrointestinálního traktu a fyziologii trávení byly stanoveny ideální živinové potřeby psa. Během sestavování krmné dávky pro psa by měla být

věnovaná pozornost požadovaným poměrům mezi jednotlivými živinami. K hlavním živinám patří proteiny, sacharidy a tuky, které musí být v krmivu obohaceny o vitaminy, vlákninu a minerální látky. Složení krmné dávky psa se odlišuje podle konkrétního jedince, jeho věku, kondice a zdravotního stavu. Psa lze krmit průmyslovými krmivy, která mohou být suchá a vlhká nebo domácí stravou, mezi kterou řadíme i populární syrovou stravu BARF (Marchegiani 2020).

Organismus psa má v každém věku jiné požadavky na živiny. Štěně, které roste potřebuje v potravě přijímat více vápníku a fosforu. Dospělý pes získává energii z tuků, sacharidů a bílkovin. Je nutné přihlídnout i na plemeno a aktivitu psa. Psí senioři často mívají problémy s trávením, proto je pro ně vhodné lehce stravitelné krmivo a krmení víckrát denně. Potřeba energie se u stárnoucího psa snižuje (Mudřík a kol., 2007).

Správná výživa by měla zdravotní stav zvířete podporovat, to znamená nejen zachovávat, ale i zlepšovat (Logan 2006).

## 5 Veterinární péče o zuby

V dnešní moderní době máme mnoho prostředků, jak vhodně pečovat o dutinu ústní psa. Při pravidelném čištění zubů psa, dochází k odstraňování zubního plaku či zbytku krmení. V případě, kdy o zuby nijak nepečujeme, vytváří se psovi v dutině ústní plak a množí bakterie, a to vede některé majitele k návštěvě veterináře.

### 5.1 Stomatologické vyšetření pacienta

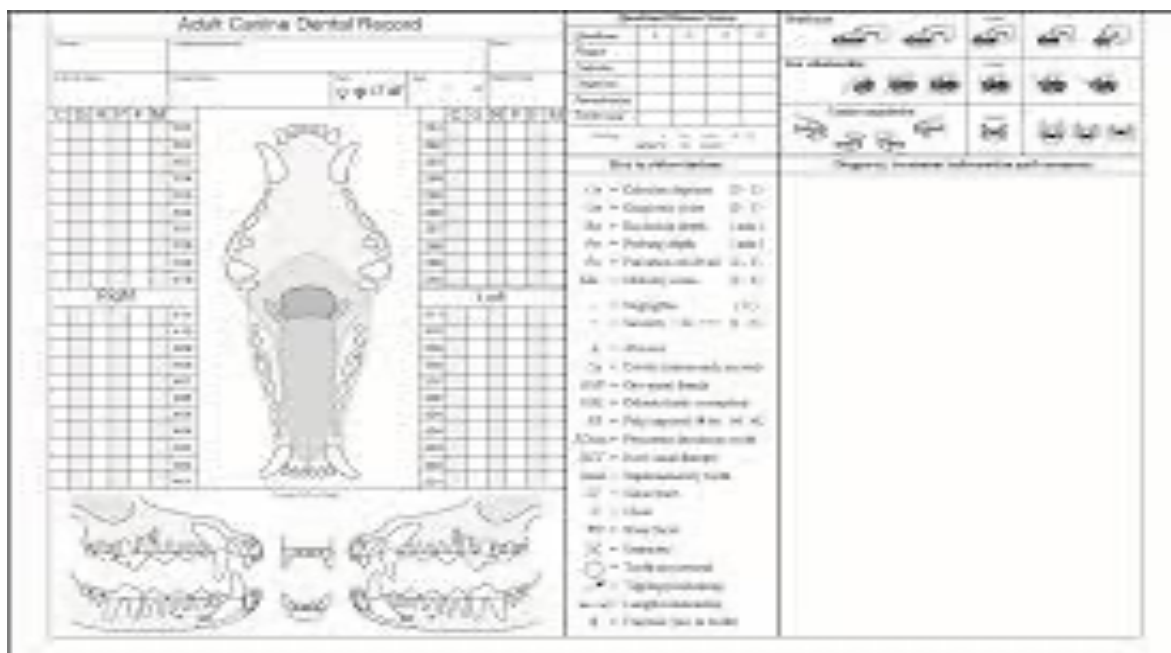
V rámci důkladné diagnostiky je důležité správné odebrání anamnézy a řádné klinické vyšetření. Jak dlouho potíže trvají, zda se jedná o akutní nebo chronický problém. Rodinná anamnéza, popřípadě další medikace a zároveň jestli se problémy v řešení i na jiném specializovaném pracovišti a další (Stránská 2021).

#### 5.1.1 Klinické vyšetření

Po kompletním klinickém vyšetření a odběru anamnézy se soustředíme na oblast obličeje a hlavy. Standardně jej provádíme bez sedace. Pohledem neboli adspekci hodnotíme symetrii obličeje, čelistí, výtok z očí, nosu, zvýšenou salivaci. Pokud pes nespolupracuje, není možné provést kompletní vyšetření a je nutné tuto skutečnost uvést do záznamu. Včasná detekce problému může zamezit nevratnému poškození (Schreyer 2017).

#### 5.1.2 Stomatologické vyšetření

Při samotném vyšetřování dutiny ústní je důležitá fixace zvířete. Hodnotíme okluzi, postavení zubů, popřípadě jejich nadpočet nebo naopak absence, fraktury, zbarvení zubů a stav parodontu. Hodnoty se zapisují do zubního záznamu (viz obr.16). Jsou posuzovány i poranění měkkých tkání (odřeniny, poranění jazyka, patra, tržné rány pysků atd.) dále bolestivost, rozsah čelistního kloubu a diskomfort při pohybu čelisti. Pokud je pacient ve velkém stresu, je agresivní nebo vykazuje bolestivost při manipulaci, je lepší provádět stomatologické vyšetření v celkové anestezii. Nezbytnou součástí stomatologického vyšetření je zhodnocení stavu parodontu. To je prováděno za pomoci parodontální sondy, kdy je jemným tlakem vyšetřována hloubka parodontálních chobotů v oblasti sulcus gingivalis. Dále se může za pomoci sondy zjistit i viklavost zubů, furkace, přítomnost píštělí a v neposlední řadě stanovit míru krvácivosti dásní. Provádí se v celkové anestezii. (Fichtel 2017).



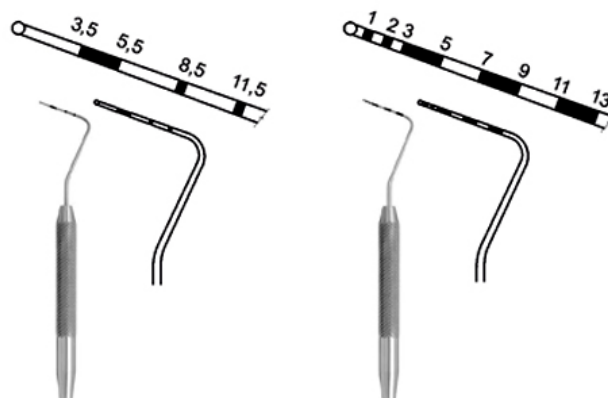
Obrázek 16: Zubní karta pro veterinární lékaře

## 5.2 Nástroje na odstranění zubního kamene

Nástroje obecně se dělí na ruční a ultrazvukové nástroje. Nejčastěji používané nástroje pro dentální hygienu jsou zubní sonda a parodontální sonda. Zubní sonda je jehlovitý nástroj k detekci změkklých zubních tkání (zubní kaz). Parodontální sonda je milimetrově kalibrovaná sonda s tupým hrotem na konci, která slouží k sondáži dásňového žlábků (sulcus gingivalis) a parodontálních defektů. Nejpoužívanější ruční nástroje na odstranění zubního kamene jsou scalery, srpky, drápky a kyrety různých tvarů. Subgingivální kyrety jsou nástroje k ošetření parodontálních defektů, odstranění zubního kamene a vyhlazení kořene zubu. Patří sem Gracey kyrety a scalery. Jsou to hákovitě zahnuté řezné nástroje, jejichž ostří je pod 70° úhlem. Délka a zakřivení pracovní části je označeno číselně zlomkem a barevnou značkou. Nejuniverzálnější použití má kyreta Gracey 7/8 (zelená) a 9/10 (červená). Scaler je obvykle jen v jedné variantě bez barevného označení a od Gracey kyrety se liší tvarem pracovních hran. Ruční nástroje jsou vyrobeny z nerezavějící oceli a skládají se ze tří částí: držátko, dřík a čepel. Čepel neboli pracovní koncovka slouží k čištění zubu. Většina nástrojů je oboustranná (Botticelli 2002).



Obrázek 17: Kyrety



Obrázek 18: Druhy kalibrovaných sond

### 5.2.1 Ultrazvukové nástroje

Ultrazvukové nástroje jsou více šetrné a nejsou tak náročné na zručnost lékaře nebo dentální hygienistky než práce s ručními nástroji. Proto je tento způsob odstraňování zubního kamene velmi oblíbený a možná nejpoužívanější. Princip spočívá v mechanickém rozrušení zubního kamene za pomoci vysokofrekvenčních zvukových vln. Kmitající hrot nástroje drtí zubní kámen a je přitom chlazen destilovanou vodou, aby nedocházelo k přehřívání zubu a zubní tkáně. Voda současně odplavuje rozdrčený zubní kámen (Mazánek 2014).

## 5.3 Základní kroky při profesionálním čištění zubů a parodontologické terapii

1. Je provedeno hodnocení ústní dutiny pacienta při vědomí před podáním anestezie. Vizuální posouzení může naznačit, zda existuje parodontální onemocnění a jaký je jeho rozsah.
2. Jsou zhotoveny rentgenové snímky celých úst anestezovaného pacienta s použitím intraorálního filmu nebo intraorálního digitálního rentgenového systému.
3. Zuby jsou čištěny supra- a subgingiválně pomocí ručního scaleru (*supragingiválně*), kyretou (*subgingiválně*) nebo vhodným zubním scalerem.

K odstranění dalšího plaku a zubního kamene se nepoužívá rotační scaler, který nadměrně drsní zuby. Odstranění zubního kamene je nezbytné, protože působí jako retenční místo pro zubní plak a jeho toxiny jsou škodlivé pro zuby. Kyrety jsou navrženy tak, aby pomáhaly při odstraňování subgingiválního plaku a zubního kamene při ohlazování a kyretáži kořenů. (odstranění měkkých tkání v nemocných parodontálních kapsách). Kyrety mají hladkou, zaoblenou patu a špičku naproti řezné části povrchu. Díky zaoblenému hřbetu jsou kyrety méně traumatizující pro měkké povrchy tkání ve srovnání se srpovitými scalery.

Každé profesionální čištění zubů by mělo zahrnovat ruční scaling (obrázky 6, 7). Nedoporučuje se agresivní kyretáž a scaling způsobující odstranění cementu. Cement pokrývající kořeny obsahuje proteiny aktivující buňky, které podporují opětovné přichycení. Subgingivální ošetření ultrazvukem způsobuje kavitaci a narušení subgingiválního ekosystému a biofilmu.

4. Po vyčištění a odstranění zubního kamene je doporučováno leštění korunky, aby se zhladil povrch skloviny. Leštění zuby je prováděno pomocí nízko otáčkového ručního profylaktického kartáčku nebo lešticího pohárku s maximálně 3 000 otáčkami za minutu. Leštění profylaktickou

pastou nebo pemzou s jemnou zrnitostí, protože střední nebo zrnitost může přispívat ke ztrátě skloviny a mikro abrazím.

5. Je prováděno hodnocení ústní dutiny pomocí periodontální sondy po zubního kamene a rentgenovém snímku celé ústní dutiny. U každého zubu by měla být zavedena sonda alespoň na šesti místech rovnoběžně s povrchem zubu ke kořenům. Hloubka sondáže by neměla být větší než 2-3 mm u psa střední velikosti a 1 mm u kočky střední velikosti. Abnormální nálezy při vyšetření dutiny ústní by měly být zaznamenány do protokolu.

6. Je prováděno odstranění nečistot a zbytků leštící pasty pomocí vodní a vzduchové pistole.

7. Sdělení výsledků vyšetření majiteli zvířete, následujících plánů terapie a souvisejících poplatků (Bellows 2019).

## 6 Zdraví dutiny ústní a jeho vliv na welfare zvířat

V mnoha zemích patří mezi profesní a etické povinnosti veterinárního lékaře složení veterinární přísahy, která zavazuje k ochraně zdraví zvířat. Zdraví a pohoda zvířat se posuzuje v pěti hlavních pilířích, které se někdy označují jako „pět svobod“. Zahrnují mimo jiné takovou péči, která u zvířete minimalizuje stres, strach, onemocnění a bolest a která mu nebrání v projevení přirozeného chování. Obavy o kvalitu života zvířat vyvstávají v případech, kdy musí snášet stimuly a fyziologické výzvy, na jejichž zvládnutí nemají vyvinuté přirozené mechanismy. K udržení optimálního zdraví i kvality života pacientů je proto pravidelná, zevrubná a kvalitní stomatologická péče nezbytná. Pokud se onemocnění dutiny ústní neléčí, mohou způsobovat neustupující bolesti a přispět k rozvoji dalších závažných lokálních či systémových onemocnění (Elseddawy 2022). Onemocnění zubů je u zvířat jedním z nejčastějších zdravotních problémů. Studie ukazují, že se parodontitida objevuje u více než 80 % psů a 70 % koček už od druhého roku věku. 10 % populace psů pak trpí bolestivou zlomeninou zubu s expozicí zubní dřevě (komplikovaná fraktura zubu) u 20–75 % dospělých koček se objevují resorpční léze. Dále se odhaduje, že 50 % velkých plemen psů má menší fraktury (nekomplikované fraktury zubů) s bolestivou expozicí dentinu. Vnímání bolesti je specifické a individuální a klinické projevy bolesti jsou závislé na živočišném druhu. Zvířata vykazují mnohem méně změny v chování, které by se daly s jistotou připsat bolestem dutiny ústní. S největší pravděpodobností ale bolest i infekci cítí a vnímají podobně jako lidé (Rollin 1989). Výzkum behaviorálních změn způsobených pulpální a nepulpální bolestí proběhl také u psů a koček (Le Bars 2001). Je zajímavé, že ač si mnoho veterinárních lékařů i majitelů zvířat myslí, že bolest zubů nevyhnutelně povede k dramatickému snížení nebo dokonce kompletní ztrátě chuti k jídlu, je toto pouze zřídka publikováno ve výzkumných pracích. Pokud lze tedy bolest důvodně předpokládat, doporučuje se nasazení efektivní léčby, která ji zmírní. Zatímco k dočasnému řešení mohou pomoci farmaceutika, jediným způsobem, jak odstranit bolest trvale, je vyřešit její příčinu vhodnou léčbou (Stránská 2021).

### 6.1 Pozorované změny v chování

Bolest může pacientům způsobovat např. parodontální onemocnění, fraktury čelisti nebo zubu, resorpce zubu, zubní kazy nebo traumatické malokluze. Je důležité si uvědomit, že zvíře může



mít bolesti i přesto, že nevykazuje výrazné změny v chování. Mezi chování, která se nejčastěji pojí s projevem bolesti zubů, patří drbání, otírání tlamy, zvýšené slinění a lehce snížená chuť k jídlu. Interpretace změny chování souvisejících s bolestivostí dutiny ústní je velmi složitá. Faktem je, že zvířata budou přijímat potravu i přes extrémní bolestivost dutiny ústní. Zvíře potřebuje přijímat potravu, aby přežilo, a instinkt přežití je silnější než vyhnutí se bolesti (Mathews et al. 2014).

## 7 Běžný den orální hygieny psa

U psa je velmi důležité mechanické čištění zubů, kdy se při mechanickém čištění zub zbavuje nahromaděného plaku. Většina psů je v důsledku plaku postižena parodontitidou naopak zubní kaz se vyskytuje jen ojediněle.

Hlavní úlohu v orálním zdraví psa hraje jeho majitel. Majitel by měl psovi pravidelně nejlépe denně zuby čistit. Nejideálnější je, aby majitel s nácvikem čištění zubů začal již od doby, kdy si domů donese štěně. Do budoucna je to výhodou, jak pro psa, tak i pro majitele. Běžnou praxí mezi majiteli je podávání dentálních pamlsků, jako prostředek dentální hygieny (Enlund, 2022).

Péči o zuby ze strany majitele se dělí na aktivní a pasivní.

- Aktivní péče zahrnuje zubní kartáček, zubní pasta určena pro psy, speciální gely a zubní roztoky
- Pasivní péče zahrnuje různé pamlsky či granule

Při pasivní hygieně, pes tyto pamlsky či granule žvýká především moláry a premoláry a tím, si stírá zubní povlak. Doporučuje se kombinace obou péčí o zuby. Majitel se nemůže spoléhat pouze na pasivní péči o zuby, což se v dnešní době děje. Neboť při aktivní péči o zuby se musí zapojit i majitel (Žáková 2018).

### 7.1 Jak čistit zuby psovi

Je vhodné psa zvykat procesu čištění zubů již od mladého věku. Závisí zde na přístupu majitele a schopnosti motivace psa.

#### 7.1.1 Nácvik čištění zubů u štěněte

Štěně samo o sobě je velmi zvědavý tvor, všechno ho zajímá, vše musí vzít do tlamy a okusit chuť a strukturu předmětu (Schreyer 2017).

Nejlepší čas pro nácvik čištění zubů je v době, kdy je štěně vyvenčené, nakrmené a unavené. Dále je potřeba psovi pomůcky ukázat a nechat ho, aby si jej dostatečně dlouho očichal a již o ně nejevilo zájem. Když se začíná s čištěním zubů u štěněte, musíte počítat s tím, že hned napoprvé mu nevyčistíte celou tlamu, takže je to vhodné dělat ze začátku častěji, ale krátkou dobu. Majitel musí pamatovat na to, že když se štěně začne bránit, musí s čištěním skončit. Také nesmí zuby čistit násilně, či tvrdě, poté by štěně mohlo brát čištění zubů, jako velmi nepříjemnou či dokonce bolestivou proceduru. Po proceduře je potřeba štěně odměnit, buď pochoutkou, hrou či pohlazením (Grymová [online]).

#### 7.1.2 Nácvik čištění zubů u dospělého psa

Domácí dentální hygienu lze provádět pomocí mechanických a chemických pomůcek na redukci plaku. Čištění zubů je nejučinnější metodou. Psi musí být vycvičeni, aby po prořezání stálého chrupu akceptovali čištění zubů pomocí pozitivní motivace (Cunha 2022). V případě dospělého psa by měl být brát ohled na možný výskyt parodontálního problému, a proto je vhodná konzultace s veterinářem (Fichtel 2023).

## 8 Vyhovující a nevhovující pomůcky pro dentální hygienu psa

### 8.1 Přípravek Dokonalá láska pro zdravé zuby a dásně psa

Jedná se o veterinární přípravek ve formě roztoku pro domácí péči o psí zuby. Je to roztok tvořený především vodou a soli. Tento roztok má hlavní cíl redukci bakterií v tlamě psa, které mohou za zánět v dutině ústní u psa.

Přípravek působí fytoncidně a antisepticky, omezuje růst bakterií. Zamezuje tvorbě zubního plaku a tím také omezuje výskyt zubního kamene.

#### 8.1.1 Výhody přípravku Dokonalá láska pro zdravé zuby a dásně psa

- Napomáhá odstranění zápachu.
- Omezuje výskyt zubního kamene.
- Působí protizánětlivě a podporuje hojení dásní

#### 8.1.2 Složení výrobku

Lněný olej, řepkový olej, vitamin E, mandlový olej, esenciální olej - citron, esenciální olej - levandule úzkolistá, esenciální olej - máta kadeřavá, esenciální olej - tymián, esenciální olej - heřmánek modrý, esenciální olej - myrha, esenciální olej - koriandr.

#### 8.1.3 Doporučené dávkování a použití

Dávkování 2 až 4 kapky pro malé psy, 6 až 12 kapek pro středně velké psy, až 20 kapek pro velké psy.

Naneste na plošku očištěného prstu nebo na gázu, popřípadě na jemný kartáček. Jemnými krouživými pohyby ve směru hodinových ručiček vtírejte směs do dásní a jemně masírujte dásně v oblasti zubního krčku po dobu cca 1 minuty.

Do zlepšení provádějte aplikaci až dvakrát denně, optimálně 2 hodiny před nebo po krmení.

Až dojde ke zlepšení stavu v tlamě zvířete, aplikujte přípravek 1x až 3x týdně (dokonalalaska [on-line]).

### 8.2 Výrobky z bývolí kůže

Odstranění zubního plaku a potlačení jeho tvorby lze dosáhnout kombinací postupů domácí dentální hygieny včetně čištění zubů, aplikací různých ústních přípravků a používáním speciální diety a žvýkacích hraček (Cunha 2022).

#### 8.2.1 Proč jsou výrobky z kůže nebezpečné

Ve zpracované kůži se vyskytuje mnoho chemických látek. Při jejich výrobě jsou použity nestravitelné materiály jako je surová živočišná kůže, kaučuk, silikon, nylon nebo polyuretan. Další problém je možnost udušení. Výrobky jsou lepeny, opět chemickým lepidlem a při

změknutí se jednotlivé vrstvy oddělují a je zde velké riziko vdechnutí či udušení psa (Acton, 2013).

### **8.3 Žvýkací hračky a dentální pamlsky**

Zdravou ústní dutinu mohou podpořit i různé žvýkací hračky či pamlsky. Taktéž vhodný způsob je hovězí kůže nebo syrové kosti. Tyto výrobky či hračky mohou být zahrnuty do každodenní péči o zuby psa (Cunha 2022).

Žvýkací hračky či různé dentální pamlsky stimulují u psa slinění a materiál pomáhá k obrousování plaku ze zubů, čímž mechanicky čistí zub od plaku, a tudíž od škodlivých bakterií (Mazánek 2018).

#### **8.3.1 Studie, které prokázali pozitivní účinek u žvýkacích hraček a dentálních pomůcek**

Quest v roce 2013 při studii dokázal, že, při běžné stravě psa zařadil majitel po dobu 28 dnů dentální žvýkání, došlo k výraznému snížení zubního plaku a zubního kamene. Díky tomuto došlo také ke zlepšení zápachu z tlamy psa (Quest 2013).

V roce 2020 Mateo a kol. a Corroll a kol. dosáhly stejného výsledku a v roce 2021 Mateo a Carroll potvrdili pozitivní účinky dentálních pamlsků na zdraví dutiny ústní (Carroll 2020).

V roce 2009 Stookey prokázal pozitivní účinky při každodenním používání surové kůže, kdy tato obsahuje tripolyfosfát sodný (E451) a cetylpyridinium – chlorid (CPC). Při denním žvýkání surové kůže docházelo ke snížení tvorby zubního kamene o 28 %, o 18,5 % ke snížení zubního plaku a až o 45,7 % bylo zaznamenáno snížení zánětu dásní (Stookey 2009).

V roce 2021 se Gawor a kol. zaměřili na testování různých žvýkacích pamlsků pro psy a porovnávali jejich účinky na zuby. Zjistili, že všechny žvýkací pamlsky snížili hromadění zubního plaku. Dále zjistili, že dentální pamlsky, které jsou na rostlinné bázi, mají lepší výsledky (Gawor 2001).

### **8.4 Negativa žvýkacích pamlsků**

Při nadměrném používání žvýkacích pamlsků může docházet k abrazi zubů nebo poranění dásní. Další negativa nesou tvrdé žvýkací hračky jako jsou kosti, parohy, parůžky, kravská kopyta a tvrdé nylonové kosti. Tyto tvrdé pamlsky mohou způsobit zlomeniny zubů, orální či jícnové léze, anebo střevní obstrukce (Ray 2009).

#### **8.4.1 Jak vybírat správné žvýkací pamlsky?**

Výběr a použití žvýkacích pamlsků by mělo být prováděno podle věku, velikosti psa a zdravotního stavu (Cunha 2022).

Je potřeba zdůraznit, že jakékoliv dentální pamlsky, sušenky, tyčinky či vody apod. jsou pouze doplňkem a nikdy nenahradí pravidelné čištění zubů (Stepaniuk 2009).

## 9 Přírodní produkty pro péči o ústní dutinu psa

Esenciální oleje, vody či dokonce bylinné produkty mohou být velmi účinné proti zubnímu kameni. Na toto téma bylo publikováno mnoho vědeckých studií (Lagha 2020).

V zubním lékařství byly zkoumány i deriváty z rostlin. Zubních pasty nebo v ústní vody často tyto látky obsahují. Během zkoušky provedené in vitro vykazují bylinné extrakty antimikrobiální aktivitu proti orálním patogenům (Vahabi & Hakemi-Vala 2019).

Dále bylo prokázáno, že ústní voda, která obsahuje esenciální olej z Pelargonie sidonské (*Pelargonium sidoides*), snižuje zánět dásní a také odstraňuje zubní plak u psů (Botelho 2007).

Zubní pasty a ústní vody, které obsahují výtažky z Měsíčku lékařského (*Calendula officinalis*) mají antibakteriální účinky (Diaz 2015).

Růžový pepř (*Schinus terebinthifolia*) má protizánětlivou schopnost. V růžovém pepři je velký potenciál při léčbě zánětů dásní.

Azadirachta indická (*Azadirachta indica*) má účinky jako jsou snížení krvácení dásní a snížení plaku na zubech (Chatterjee 2011).

Další velmi významná surovina je granátové jablko (*Unica granatum*), tedy především extrakt. Bylo prokázáno jak u lidí, tak i u psů, že má antibakteriální účinky. Granátové jablko má antioxidační účinky, neboť obsahuje polyfenoly a taniny (Stephen 2022).

Dalším zajímavým produktem je propolis, známý jako včelí aromatická pryskyřice. Studie popsaly jeho inhibiční aktivitu vůči orálním patogenům a také účinnou aktivitu při redukci zánětu dásní a halitózy (Cunha 2022). Propolis je složen z polyfenolů (fenolové kyseliny, flavonoidu). Studie popsaly, že propolis zamezuje šíření a množení patogenů v dutině ústní. Dále také bylo prokázáno, že propolis snižuje zánět dásní a zápach z úst (Pasupuleti 2017).

Další důležitý prvek je chitosan. Chitosan je nevstřebatelný polysacharid s kladným nábojem, který je příčinou jeho mohutné vazebné schopnosti. Zubní plak je redukován za přítomnosti chitosanu v ústních vodách či zubních pastách (Muxika 2017).

Vodní chaluha s latinským názvem *Ascophyllum nodosum* má účinky jako je snižování zubního plaku, zubního kamene a snižuje krvácení dásní u psů. Tato chaluha je běžně dostupná jako prášek, který slouží jako doplněk stravy nebo jako pamlsek pro psy (Gawor 2018).

## Závěr

Z dostupných studií a mnoha literárních zdrojů od českých, ale primárně od zahraničních autorů, byl splněn cíl této práce, kterým bylo vytvořit literární rešerši o běžně dostupných pomůckách dentální hygieny pro psy, které představují zdravotní přínos v prevenci parodontálního onemocnění či pomoc při léčbě již vzniklého onemocnění. Pro vytvoření kvalitního přehledu relevantních informací bylo zapotřebí představit ucelený pohled a popsat anatomii i fyziologii dutiny ústní u psa.

Práce hodnotila současné poznatky o problematice zubního kamene u psů, jeho vznik a prevenci léčby. Byla porovnávána opatření k prevenci tvorby zubního kamene jako je čištění zubů kartáčkem, používání speciálních roztoků, enzymatických past a žvýkacích pamlsků. Nejúčinnějšími metodami prevence vzniku zubního kamene je pravidelné čištění zubů zubním kartáčkem. Ostatní výše uvedené metody jsou méně účinné. Ideální se jeví kombinace všech metod dohromady.

Zubní kámen není jen estetický problém, ale má vliv na celkové zdraví dutiny ústní. Mezi zdravotní komplikace spojené s výskytem zubního kamene patří gingivitida a parodontitida, v jejímž důsledku může dojít k onemocnění jater, ledvin a srdce. V dnešní době je naprosto běžné, že chodíme pravidelně na dentální hygienu, tak proč je to u psů zatím jen výjimečné. Z mého pohledu by byla za potřebí větší osvěta od chovatelů a odborné veřejnosti. Pravidelné návštěvy veterináře každých 6 měsíců považují za velmi důležité. Veterinář může stav dutiny ústní hlídat a případně doporučit majiteli odstranění zubního kamene nebo alespoň dentální doplněk.

Dále práce popisuje techniky čištění zubů kartáčkem v domácím prostředí a následně popisuje možnosti odstranění zubního kamene ručními a ultrazvukovými nástroji v ordinaci veterinárního lékaře. Přírodní produkty a výrobky z nich také hrají roli v boji proti bakteriím v dutině ústní. Dosažením správné koncentrace poměru živin lze dosáhnout kvalitní výživou, která přispívá k pozitivním účinkům na zdraví dutiny ústní.

## *Seznam použité literatury*

- Acton QA, 2013. Periodontal Diseases; New Insight For The Healthcare Professional. In: Atlanta, Georgia. Published by ScholarlyEditions, s. 32. ISBN 978-1-481-66129-4.
- Assunção GSM, Ocarino NM, Sofal LC, Serakides R. 2021. Dentinal lesions in dogs with dental calculus. *Journal of comparative pathology* **185**: 8-17.
- Bellows J, Berg ML, Dennis S, Harvey R, Lobprise HB, Snyder CHJ, Stone AES, Wetering AGWD. 2019 AAHA dental care guidelines for dogs and cats\*. *Journal of the American Animal Hospital Association* **55**(2): 49-69.
- Bleicher F, Richard B, Thivichon-Prince B, Farges JCH, Carrouel F. 2015. Odontoblast and dentin formation, stem cell biology and tissue engineering in dental sciences
- Botelho MA, Nogueira NAP, Bastos GM, et al., 2007. Antimicrobial activity of the essential oil from *Lippia sidoides*, carvacrol and thymol against oral pathogens. *Brazilian Journal of Medical and Biological Research* **40**(3): 349-356.
- Botticelli AT. c2002. *Dentální hygiena: teorie a praxe*. Praha: Quintessenz. Quintessenz bibliothek. ISBN 80-903181-1-8.
- Capík I. 2010. Periodontal health vs. various preventive means in toy dog breeds. *Acta veterinaria Brno* **79**(4): 637-645.
- Carroll MQ, Oba PM, Sieja KM, Alexander C, Lye L, Godoy MRC, He F, Somrak AJ et al. 2020 Effects of novel dental chews on oral health outcomes and halitosis in adult dogs. *J. Anim. Sci*
- Cieplik F, Jakubovics NS, Buchalla W, Maisch T, Hellwig E, AL-ahmad A. 2019. Resistance Toward Chlorhexidine in Oral Bacteria – Is There Cause for Concern? *Frontiers in Microbiology* **10** : 1664-302X.
- Cunha E, Tavares L, Oliveira M. 2022. Revisiting periodontal disease in dogs: How to manage this new old problem? *Antibiotics* **11**(12): 2079-6382.
- Černý H. 2002. *Veterinární anatomie pro studium a praxi*. Brno: Noviko. ISBN 80-86542-01-7.
- Čihák R. 2001. *Anatomie 1. 2. vyd.* Praha: Grada Publishing. ISBN 978-80-7169-970-5.
- Dewhirst FE, Klein EA, Thompson EC, et al. 2012. The Canine Oral Microbiome. *plos one* **7**(4): 1932-6203.



Diaz MAN, Carvalho IdO, Diaz G, 2015. Herbal Dentifrices for Children. In: VIRDI, Mandeep Singh, ed. Emerging Trends in Oral Health Sciences and Dentistry, 2015-03-11, ISBN 978-953-51-2024-7.

Dokonala laska 2023. Dostupný z: [https://dokonalalaska.cz/poradna/pece-o-psi-zuby-a-dasne/?gclid=EAIaIQobChMI-rCqlY21\\_QIVA-J3Ch2IewX6EAAAYAAAEgKBIfD\\_BwE](https://dokonalalaska.cz/poradna/pece-o-psi-zuby-a-dasne/?gclid=EAIaIQobChMI-rCqlY21_QIVA-J3Ch2IewX6EAAAYAAAEgKBIfD_BwE)

Drnková B. 2019. Mikrobiologie, imunologie, epidemiologie a hygiena: pro zdravotnické obory, Grada, ISBN 978-80-271-1083-4.

Elseddawy FD, Behery AE, Hendy EA, Ezzeldein SA. 2022. Dental disorders in dogs and cats: A retrospective study. Iraqi journal of veterinary sciences [online]. **37**(1): 247-253.

Emmi-pet, Dostupné z: <https://www.emmi-pet.com/toothbrushes/>

Fichtel T. [cit. 22.2.2023] Nejde jen o zubní kámen – ošetření parodontitid psů. In: Česká společnost veterinárních stomatologů. [online]. Dostupné z: <https://www.vet-stom.cz/cz/chovatele/parodontalni-onemocneni.html>

Fichtel T., Burova J. 2017. Základy stomatologie psa a kočky. FVL

Gawor J, Jodkowska K, Klim E, Jank M, Nicolas CS, Comparison of a vegetable-based dental chew to 2 other chews for oral health prevention. J. Vet. Dent. 2021 **38** :131–138.

Gorrel C. 2008. Small animal dentistry. Edinburg: Saunders Elsevier. Saunders solutions in veterinary practice ISBN 978-0-7020-2871-7.

Grymová V. Příklad salónní stomatologie. Dostupné z: <https://www.vet-stom.cz/cz/clanky/pripad-salonnei-stomatologie.html>

Harvey CE, Emily PP. 1993. Periodontal disease. In: Ladig D, editor. Small animal dentistry. St. Louis (MO): Mosby–Year Book; p. 89–144.

Chatterjee A, Singh N, Saluja M, Kandwal A, 2011. To evaluate the antigingivitis and antipalque effect of an Azadirachta indica (neem) mouthrinse on plaque induced gingivitis: A double-blind, randomized, controlled trial. Journal of Indian Society of Periodontology **15**: 0972-124.

Insider USA: [cit. 2023-02-20]. Dostupný z: <https://www.insider.com/guides/pets/best-dog-toothpaste-dental-chews>

Julák J, Pavlík E. 2014. Lékařská mikrobiologie pro zubní lékařství. 1. vyd. Praha: Karolinum, 2010, 443 s. Učební texty Univerzity Karlovy v Praze. ISBN 978-802- 4617-923.

Lagha B, Vaillancourt AK, Huacho PM, Grenier D, 2020. Effects of labrador tea, peppermint, and winter savory essential oils on fusobacterium nucleatum. Antibiotics **9**(11): 2079-6382.

Le Bars, Gozariu DM a Cadden SW. 2001. Animal models of nociception. *Pharmacology Review* 53: 597-652.

Limeback H. 2017. Preventivní stomatologie. Přeložil KAIFEROVÁ J a Broukal Z. Praha: Grada Publishing. ISBN 978-80-271-0094-1.

Logan EI, Wiggs RB, Zetner K, Hand MS, Thatcher CD, Remillard RL et al. 2000. Small animal clinical nutrition dental disease. In: 4th edition. Topeka (KS): Mark Morris Institute; p. 475-92.

Logan EI. 2006. Dietary influences on periodontal health in dogs and cats. *Veterinary clinics of North America: small animal practice* 36(6): 1385-1401.

Mathews K, Kronen PW, Lascelles D et al., 2014. Guidelines for recognition, assessment and treatment of pain: WSAVA Global pain council members and co-authors of this document. *Journal of small animal practice* 55: E10-E68.

Mazánek J. 2014. Zubní lékařství: propedeutika. Praha: Grada. ISBN 978-80-247-3534-4.

Mazánek J. 2018. Zubní lékařství: pro studující nestomatologických oborů. Praha: Grada Publishing, ISBN 978-80-247-5807-7.

Mutschelknauss RE, Diedrich P. 2002. Praktická parodontologie: klinické postupy. Praha: Quintessenz. Quintessenz bibliothek. ISBN 8090211887.

Muxika A, Etxabide A, Uranga J, Guerrero P, Caba KDL, 2017. Chitosan as a bioactive polymer: Processing, properties and applications. *International Journal of Biological Macromolecules* 105: 1358-1368.

Nanci A. 2012. Ten cate's oral histology: development, structure, and function, ISBN 978-0-323-07846-7.

Nedvěďová M. 2002. Ústní hygiena v prevenci zubního kazu a zánětu parodontu. In Bencko V et al.. Hygiena, učební texty k seminářům a praktickým cvičením. 2. vydání. Praha: Univerzita Karlova v Praze, ISBN 80-7184-551-5 a.

Novosádová K. 2011. Barf: krmení psa přirozenou stravou. Praha: Plot, ISBN 978-80-7428-062-7.

Pasupuleti VR, Sammugam L, Ramesh N, Gan SH. 2017. Honey, propolis, and royal jelly: a comprehensive review of their biological actions and health benefits. *Oxidative medicine and cellular longevity* 1-21: 1942-0900.

Quest BW. 2013. Oral health benefits of a daily dental chew in dogs. *Journal of veterinary dentistry* **30**(2): 84-87.

Quest, B.W. Oral health benefits of a daily dental chew in dogs. *J. Vet. Dent.* 2013, **30**, 84–87  
Ray, J.; Eubanks, D. Dental homecare: teaching your clients to care for their pet's teeth. *J. Vet. Dent.* 2009. **26**: 57–60

Rollin BE, 1989. *The Unheeded Cry: Animal Consciousness, Animal Pain, and Science*. Ed. B.E. Rolin, Oxford University Press, New York. pp. xii, 117-118.

Ruparell A, Warren M, Staunton R, et al. 2020. Effect of feeding a daily oral care chew on the composition of plaque microbiota in dogs. *Research in veterinary science* **132**: 133-141.

Ruparell A, Inui T, Staunton R, Wallis C, Deusch O a Holcombe LJ, 2020. The canine oral microbiome: variation in bacterial populations across different niches. *BMC Microbiology* **20**(1) :1471-2180

Sanguanserm Sri P, Jenkinson HF, Thanasak J, et al. 2018. Comparative proteomic study of dog and human saliva. *Plos one* **13**(12) : 1932-6203.

Schreyer J. 2017. Nemoci zubů u mladých psů a koček. *Veterinární klinika: časopis pro klinickou praxi zvířat zájmových chovů*. Praha: Profi press, 14 (4): 182- 189.

Stepaniuk, K. 2019. Periodontology. In *wiggs's veterinary dentistry*; Lobprise, H.B., Dodd, J.R., Eds.; John Wiley & Sons Inc.: Hoboken, NJ, USA. p 81–108.

Stephen AS, Nicolas CS, Lloret F, Allaker RP. 2022. In vitro effectiveness of pomegranate extract present in pet oral hygiene products against canine oral bacterial species. *Veterinary World* 1714-1718, ISSN 22310916.

Stookey, G.K. 2009. Soft rawhide reduces calculus formation in dogs. *J. Vet. Dent.*, **26**, 82–85.

Stránská V, Fenclová D, Plošková M a Slabá K. 2021. Doporučené postupy při stomatologickém vyšetření a ošetření psa a kočky, **18-20**.

Svoboda M. 2000. *Nemoci psa a kočky*. Brno: Noviko, ISBN 80-902595-2-9.

Štrosová V. 2016. Zubní pasta pro psy a kočky. In: *Veterinární stomatologie Štrosová*. <https://veterinabrno.cz/nase-sluzby/lecba/dentalni-prevence-aneb-proc-cistit-memu-psovikocce-zuby/>

Talekar SH, Khatariya MD, Ahlawat AR, Dodia VD, Kalaria VA. 2020. Periodontal diseases and their surgical management in dogs. The indian journal of veterinary sciences and biotechnology, **15**(04): 19-23.

Tochio T, Makida R, Fujii T, Kadota Y, Takahashi M, Watanabe A, Funasaka K, Hirooka Y, Yasukawa A, Kawano K. 2022. The bacteriostatic effect of erythritol on canine periodontal disease-related bacteria. Pol J Vet Sci. Mar;**25**(1): 75-82.

Tóth AG, Tóth I, Rózsa B, et al., 2022. Canine Saliva as a Possible Source of Antimicrobial Resistance Genes. Antibiotics **11**(11): 2079-6382.

Veterinární nemocnice, 2023: [cit. 2023-02-25]. Dostupný z: [https://www.veterinarninemocnice.cz/?gclid=EAIaIQobChMIq\\_m7\\_pq1\\_QIVkY9oCR160ghxEAMYAiAAEgInE\\_D\\_BwE](https://www.veterinarninemocnice.cz/?gclid=EAIaIQobChMIq_m7_pq1_QIVkY9oCR160ghxEAMYAiAAEgInE_D_BwE)

Wallis C, Saito EK, Salt C, Holcombe LJ, Desforges NG. 2021. Association of periodontal disease with breed size, breed, weight, and age in pure-bred client-owned dogs in the United States. The veterinary journal, **275**, ISSN 10900233.

Žáková I, Hladíková A, 17.7.2018. O veterinární stomatologii se Zbyňkem Lonským, předsedou české společnosti veterinárních stomatologů, Dostupné z <http://www.lkscasopis.cz/clanek/o-veterinarni-stomatologii-se-zbynkem-lonskym-predsedou-ceske-spolecnosti-veterinarnich-stomatologu>

## ***Rejstřík obrázků***

**Obrázek 1** <https://dspace.cuni.cz/bitstream/handle/20.500.11956/124034/130295351.pdf>

**Obrázek 2** <https://vladenastrosova.cz/resorpcni-leze-u-kocek/stavba-zubu/>

**Obrázek 3** <http://www.mujochar.cz/text/chrup-psa/>

**Obrázek 4** archiv autora

**Obrázek 5** <https://www.mdpi.com/2079-6382/11/12/1729>

**Obrázek 6** <https://www.metropolevet.cz/service/dentalni-hygiena/>

**Obrázek 7** archiv autora

**Obrázek 8** <https://www.electriceeth.com/uk/the-history-of-the-electric-toothbrush/>

**Obrázek 9** <https://www.brookfieldanimalhospital.com/funny-pet-tooth-brushing-video-compilation/>

**Obrázek 10 a 11** <https://blog.homesalive.ca/dog-blog/how-to-brush-dogs-teeth>

<https://www.thedentistryzone.com/2022/05/tooth-brushing-methods-bass-modified-stillman-technique.html>

**Obrázek 12** <https://dogtime.com/dog-health/dog-dental-care/4984-dog-brush-teeth-faq-white>

**Obrázek 13** <http://thehygienedepartment.blogspot.com/2015/08/back-to-basics.html>

**Obrázek 14** <https://dentagama.com/news/tooth-brushing-techniques>

**Obrázek 15** archiv autora

**Obrázek 16** [https://www.vfu.cz/files/1660\\_11\\_vystup.pdf](https://www.vfu.cz/files/1660_11_vystup.pdf)

**Obrázek 17**

[https://www.wikiskripta.eu/w/Z%C3%A1kladn%C3%AD\\_parodontologick%C3%A9\\_n%C3%A1stroje](https://www.wikiskripta.eu/w/Z%C3%A1kladn%C3%AD_parodontologick%C3%A9_n%C3%A1stroje)

**Obrázek 18** [https://www.kzl.upol.cz/wordpress/?page\\_id=572](https://www.kzl.upol.cz/wordpress/?page_id=572)