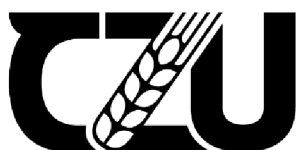

**Česká zemědělská univerzita v Praze**

**Fakulta agrobiologie, potravinových a přírodních zdrojů**

**Katedra veterinárních disciplín**



**Fakulta agrobiologie,  
potravinových a přírodních zdrojů**

**Nejčastěji se vyskytující onemocnění u plemene  
německý ovčák**

**Bakalářská práce**

**Magdaléna Vaňková**

**Zájmové chovy - Kynologie**

**Vedoucí práce doc. Ing. Eva Chmelíková, Ph.D.**

**© 2023 ČZU v Praze**

### **Čestné prohlášení**

Prohlašuji, že svou bakalářskou práci „Nejčastější onemocnění plemene německý ovčák“ jsem vypracovala samostatně pod vedením vedoucího bakalářské práce a s použitím odborné literatury a dalších informačních zdrojů, které jsou citovány v práci a uvedeny v seznamu literatury na konci práce. Jako autorka uvedené bakalářské práce dále prohlašuji, že jsem v souvislosti s jejím vytvořením neporušil autorská práva třetích osob.

V Praze dne

21. 4. 2023

## **Poděkování**

Ráda bych touto cestou poděkovala doc. Ing. Evě Chmelíkové, Ph.D. za veškerou konzultaci a cenné rady při psaní této práce.

Dále bych chtěla upřímně poděkovat své rodině a svému příteli, kteří mě bezmezně podporovali, za což jim patří mé obrovské díky.

## Nejčastěji se vyskytující onemocnění u plemene německý ovčák

### Souhrn

Německý ovčák je jedno z nejoblíbenějších a nejvíce chovaných plemen psů jak v České republice, tak ve světě. Svůj původ má německý ovčák v Německu, kde byl šlechtěn od druhé poloviny 19. století. V roce 1955 bylo plemeno uznáno mezinárodní kynologickou federací (FCI). S rostoucí popularitou došlo k rozvoji mnoha onemocnění, které jsou z velké většiny podmíněna dědičně. Mezi nejčastější nemoci patří neurodegenerativní onemocnění páteře německých ovčáků zvané syndrom cauda equina, které způsobuje utlačení míšních nervů. Postižená zvířata mají obtíže s chůzí, později jsou inkontinentní a nemohou vstát. Onemocnění odhalí moderní zobrazovací metody typu počítačové tomografie (CT) či magnetické rezonance (MRI). Podobně jako jiná velká plemena je německý ovčák postižen dysplazií kyčelního (DKK) a loketního kloubu (DLK). Životní styl založený na pravidelném pohybu a přiměřené zátěži mohou oddálit progresi a včasná léčba omezí projevy dysplazie a artrózy. DKK a DLK mají polygenní základ a jejich výskyt ovlivňují kromě dědičných faktorů také vnější činitelé. U německých ovčáků může nastat porucha syntézy glykoproteinu, který je součástí Willebrandova srážecího faktoru krve. Při tomto onemocnění nejčastější krvácí sliznice a kůže. Díky tomu, že jsou k dispozici rekombinantní glykoproteiny, je možná léčba. Při degeneraci podvěsku mozkového (hypofýzy), se nedostatečně produkuje růstový hormon a u německých ovčáků vzniká dwarfismus projevující se poruchou růstu kostry. Postižení jedinci často trpí i dalšími doprovodnými potížemi jako je alopecie, kryptorchismus, infekce, hyperpigmentace a pyodermie kůže. Léčba se dosud vyvíjí a jako prozatímní osvědčený lék pro zmírnění příznaků se užívá levotyroxin nebo progestiny. Důležité je mít o zdraví populace přehled a výsledky genetických vyšetření vhodně zpracovat. Správná selekce postižených jedinců nebo přenašečů je totiž nejúčinnější metodou pro minimalizaci výskytu dědičných onemocnění a udržení zdraví nejen ovčáckých plemen psů.

**Klíčová slova:** pes, německý ovčák, onemocnění, diagnostika, léčba, prevence



# The most common diseases in the German Shepherd breed

## Summary

The German Shepherd Dog is one of the most popular and most bred breeds dogs both in the Czech Republic and in the world. The German Shepherd has its origin in Germany, where it has been bred since the second half of the 19th century. In 1955, the breed was recognized by the International Kennel Club (FCI). With its growing popularity, the breed has developed many diseases, most of which are hereditary. Among the most common diseases is a neurodegenerative disease of the spine of German Shepherds called cauda equina syndrome, which causes compression of the spinal nerves. Affected animals have difficulty walking, and later become incontinent and unable to stand up. The disease is detected by modern imaging methods such as computed tomography (CT) or magnetic resonance imaging (MRI). Like other large breeds, the German Shepherd Dog is affected by hip (hip) and elbow (elbow) dysplasia. A lifestyle based on regular exercise and adequate exercise can delay the progression of and early treatment will limit the symptoms of dysplasia and arthrosis. The hip and knee have a polygenic basis and their occurrence is influenced by external factors in addition to hereditary factors. In German Shepherds, the synthesis of the glycoprotein Willebrand's clotting factor may be impaired. In this disease, the mucous membranes and skin bleed most often. With the availability of recombinant glycoproteins, treatment is possible. In degeneration of the pituitary gland (pituitary gland), growth hormone is insufficiently produced and dwarfism, manifested by impaired skeletal growth, develops in German Shepherds. Affected dogs often suffer from other associated problems such as alopecia, cryptorchidism, infections, hyperpigmentation and pyoderma of the skin. Treatment is still evolving and levothyroxine or progestins are used as an interim proven treatment to relieve symptoms. It is important to be aware of the health of the population and to process genetic test results appropriately. Proper selection of affected individuals or carriers is the most effective method of minimising the incidence of inherited diseases and maintaining the health of breeds other than sheepdogs.

**Keywords:** dog, German Shepherd, diseases, diagnostics, treatment, prevention

# Obsah

<b>Obsah</b> .....	<b>6</b>
<b>Úvod</b> .....	<b>1</b>
<b>Cíl práce</b> .....	<b>2</b>
<b>Původ a historie chovu</b> .....	<b>3</b>
<b>Standard plemene</b> .....	<b>4</b>
<b>Nejčastější onemocnění u plemene německý ovčák</b> .....	<b>9</b>
<b>Syndrom Cauda equina</b> .....	<b>9</b>
1.1.1 Příčiny .....	9
1.1.2 Symptomy .....	9
1.1.3 Diagnostika .....	10
1.1.4 Terapie .....	11
1.1.5 Prognóza .....	11
<b>Von Willebrandova nemoc</b> .....	<b>12</b>
1.1.6 Příčiny .....	12
1.1.7 Symptomy .....	13
1.1.8 Diagnostika .....	13
1.1.9 Terapie .....	14
1.1.10 Prognóza .....	14
<b>Dwarfismus</b> .....	<b>15</b>
1.1.11 Příčiny .....	15
1.1.12 Symptomy .....	15
1.1.13 Diagnostika .....	16
1.1.14 Terapie .....	17
1.1.15 Prognóza .....	17
<b>Dysplazie kyčelního kloubu</b> .....	<b>18</b>
1.1.16 Příčiny .....	18
1.1.17 Symptomy .....	18
1.1.18 Diagnostika .....	19
1.1.19 Terapie .....	23
1.1.20 Prognóza .....	23
<b>Dysplazie loketních kloubů</b> .....	<b>24</b>
1.1.21 Příčiny .....	24
1.1.22 Symptomy .....	24
1.1.23 Diagnostika .....	24
1.1.24 Terapie .....	26
1.1.25 Prognóza .....	26
<b>Závěr</b> .....	<b>27</b>
<b>Literatura</b> .....	<b>28</b>

# Úvod

Německý ovčák je jedno z nejoblíbenějších a nejvíce chovaných plemen psů jak v České republice, tak i ve světě. S rostoucí popularitou došlo k rozvoji mnoha onemocnění, které jsou z velké většiny podmíněna dědičně. Důležité je mít o zdraví populace přehled a výsledky genetických vyšetření vhodně zpracovat, interpretovat a využít. Zvýšení povědomí a znalostí týkajících se dědičných chorob také může vést k zodpovědnějšímu přístupu chovatelů a opatrnějšímu výběru štěňat budoucími majiteli.

## **Cíl práce**

Cílem této bakalářské práce bylo formou literární rešerše shrnout problematiku zdravotních onemocnění, která se mohou nejčastěji vyskytnout v chovu německého ovčáka a popsat jejich projevy, diagnózu, léčbu a prevenci.

## Původ a historie chovu

Vznik plemene se datuje ke konci 19. století a zakladatelem chovu byl německý kancléř Max von Stephanitz, který přesvědčil německou armádu o kvalitách tohoto plemene, a díky tomu jeho rozšíření bylo na vzestupu. V roce 1955 byl uznán Mezinárodní kynologickou federací (FCI). Je zařazen do skupiny I. plemena ovčácká, pastevecká a honácká. Dle povahového standardu musí být jedinci vyrovnaní, ovladatelní, sebevědomí s pevnými nervy, dobromyslností, pozorní a absolutně přirození (s výjimkou dráždění) (Fédération Cynologique Internationale n.d.). Jako první pes v plemenné knize a zakladatel všech linií NO je Horand von Grafrath Stephanitzův pes z chovatelské stanice Sparwasser (Van Houten 2004). Pro uchovnění musí chovatel se psem splnit zkoušky z výkonu, projít bonitací na prověření povahy, mít zhotovený DNA profil z genetické laboratoře a rentgenové vyšetření kyčlí a loktů a absolvovat výstavu (Český klub německých ovčáků 2023).



Max von Stephanitz



Horand von Grafrath

Obrázek č. 1 Max von Stephanitz – zakladatel plemene s jeho psem, prvním představitelem linie německých ovčáků (“gsd\_article\_1.jpg (543×356)” n.d.)

## Standard plemene

**CELKOVÝ ZJEV:** Německý ovčák je pes střední velikosti, mírně obdélníkového formátu, silný a dobře osvalený. Kosti jsou suché. Celkově pevná konstituce.

**DŮLEŽITÉ PROPORCE:** Kohoutková výška činí u psů 60 - 65 cm, u fen 55 - 60 cm. Délka trupu přesahuje kohoutkovou výšku zhruba o 10 – 17 %.

**POVAHA:** Německý ovčák musí být povahově vyrovnaný, pevných nervů, sebevědomý, absolutně přirozený (s výjimkou vydráždění), zcela dobromyslný, ale pozorný a ovladatelný. Musí mít odvalu, bojovnost a tvrdost, aby byl vhodný jako doprovodný, strážní, služební, pastevecký pes a pes k obraně.

**HLAVA:** Hlava je klínovitého tvaru, je přiměřená velikosti těla (délka hlavy odpovídá zhruba 40% kohoutkové výšky), aniž by působila těžkopádným dojmem nebo byla příliš dlouhá, v celkovém zjevu suchá, mezi ušima přiměřeně široká. Čelo při pohledu zepředu nebo ze strany je mírně klenuté, bez anebo jen s málo znatelnou rýhou uprostřed čela. Poměr mezi temenem a obličejovou částí činí 50 : 50. Šíře temene má zhruba odpovídat délce temene. Temeno se při pohledu shora od uší ke špičce nosu stejnoměrně pozvolna zužuje a přechází přes neostrý čelní sklon v klínovitě formovanou obličejovou část hlavy (tlamu). Horní a dolní čelisti musí být silně vyvinuté. Hřbet nosu je rovný, prohnutí nebo vyklenutí jsou nežádoucí. Pysky pevně přiléhající, uzavřené a tmavě zbarvené.

**Nos:** Musí být černý.

**Chrup:** Musí být silný, zdravý a úplný (42 zubů podle zubního vzorce). Německý ovčák má nůžkový skus, což znamená, že řezáky musí do sebe nůžkovitě zapadat, přičemž řezáky horní čelisti nůžkovitě přesahují řezáky dolní čelisti. Klešťový skus, předkus a podkus jsou vady, taktéž větší mezery mezi jednotlivými zuby (postavení s mezerami). Vadné je i zcela rovné řazení řezáků. Čelisti musí být silně vyvinuté, aby mohly být zuby zasazeny v zubní liště pevně.

**Oči:** Středně veliké, mandlovitého tvaru, poněkud šikmo položené, ale ne vystupující. Barva očí by měla být co nejtmavší. Světlé, pichlavé oči jsou nežádoucí, protože nepříznivě ovlivňují výraz psa.

**Uši:** Německý ovčák má postavené středně veliké uši, nesené vzpřímeně a směřující stejným směrem (ne stažené do stran), sbíhají se do špičky. Ušní boltce jsou otočené kupředu. Překlopené a visící uši jsou vadné. Uši složené dozadu při pohybu, popřípadě v klidu nejsou vadou.

**KRK:** Silný s dobře vyvinutým svalstvem, bez volné kůže a bez volné kůže na hrdle (bez laloku). Úhel s trupem (s horizontální linií) činí přibližně 45°.

**TRUP:** Hřbetní linie probíhá bez znatelného přerušení od nasazení krku před dobře vyvinutý kohoutek a přes vodorovný zcela lehce spadající hřbet až ke slabě spadající zádi. Hřbet je pevný, silný a dobře osvalený. Bedra jsou široká, silně vyvinutá a dobře osvalená. Zád' má být dlouhá, mírně spadající (asi 23° k horizontále) a bez přerušení hřbetní linie přechází do nasazení ocasu.

**Hrudník:** Má být přiměřeně široký, spodní část hrudníku má být dlouhá a výrazná. Hloubka hrudníku činí zhruba 45 až 48 % kohoutkové výšky. Žebra by měla být přiměřeně klenutá, sudovitý hrudník je vadou stejně jako plochá žebra.

**Ocas:** Dosahuje nejméně k hleznu, nepřesahuje však polovinu nártu. Na spodní straně srst poněkud delší. Ocas je nesen svěšený v mírném oblouku, při vzrušení a pohybu je nesen poněkud výš, nepřesahuje však horizontální linii hřbetu. Operativní úpravy jsou zakázané.

## KONČETINY

**HRUDNÍ KONČETINY:** Musejí být ze všech stran rovné, zepředu dokonale rovnoběžné. Lopatka a rameno jsou stejné délky a silným svalstvem pevně připevněny k trupu. Ideální úhel mezi lopatkou a ramenem je 90°, zpravidla až do 110°. Při statickém posouzení ani v pohybu nesmí být lokty vybočené ani vtačené. Předloktí je ze stran rovné a navzájem dokonale rovnoběžně postavené se suchým a pevným osvalením. Nadprstí má délku cca 1/3 předloktí a svírá s ním úhel cca 20° - 22°. Příliš šikmo postavené (více než 22°) i příliš strmě postavené nadprstí (méně než 20°) ovlivňuje použitelnost psa a zvláště jeho vytrvalost.

**Tlapy:** jsou okrouhlé, dobře uzavřené a klenuté, polštářky tlap tvrdé, ale ne drsné. Drápy jsou silné a tmavé.

**PÁNEVNÍ KONČETINY:** Postavení pánevních končetin je poněkud posunutě dozadu, přičemž zadní končetiny jsou při pohledu zezadu rovnoběžné. Stehenní a holenní kost jsou přibližně stejné délky a tvoří úhel cca 120°, stehna jsou silná a dobře osvalená. Hlezna jsou silně vyvinutá a pevná, nárt stojí svisle pod hlezny.

**Tlapy:** Tlapy jsou dobře uzavřené, lehce klenuté, polštářky tvrdé a tmavé barvy, drápy silné, zahnuté a rovněž tmavě zbarvené.

**CHODY:** Německý ovčák je klusák. Končetiny musí svojí délkou a úhlením vzájemně ladit tak, aby se pánevní končetina mohla pohybovat až pod střed těla a hrudní končetina mohla dosahovat stejně daleko kupředu, aniž by to zjevně narušilo hřbetní linii. Každý sklon k přeúhlení pánevních končetin snižuje pevnost a vytrvalost a tím také použitelnost psa. Při správném poměru stavby těla a úhlení končetin je výsledkem prostorný pohyb probíhající nízko nad zemí budící dojem nenucenosti. Hlava je lehce vychýlená vpřed a ocas je mírně zvednutý; při rovnoměrném klidném klusu je výsledkem plynulá a ničím nepřerušovaná hřbetní linie probíhající od špiček uší přes týl a hřbet až ke špičce ocasu.

**KŮŽE:** Kůže je (volně) přilehlá k tělu bez viditelných vrásek a záhybů.

## **OSRSTĚNÍ**

Německý ovčák je chován ve dvou variantách srsti: dlouhé a krátké srsti – obě varianty s podsadou.

**Krátkosrstý:** krycí srst by měla být co možná nejhustší, přiměřeně tvrdá a správně přiléhající. Na hlavě včetně uší, na přední straně chodů, na tlapkách a prstech krátká, na krku s více a silnější srstí. Na zadní straně chodů se srst prodlužuje až k spodní části přední nohy, resp. zápěstnímu kloubu, na zadní straně stehna vytváří masivní „kalhoty“.

**Dlouhosrstý:** krycí srst by měla být dlouhá, měkká, a ne těsně přiléhající s praporci na uších a chodech, husté „kalhoty“ a hustý ocas s praporcem tvořícím se směrem dolů. Na hlavě okolo vnitřku uší, na přední straně chodů, na tlapkách a prstech krátká, na krku delší a silnější srst. Na zadní straně chodů se srst prodlužuje až k spodní části přední nohy, resp. zápěstnímu kloubu a vytváří na zadní části stehen znatelné „kalhoty“.

**BARVY:** Černá s červenohnědými, hnědými, žlutými až světlešedými znaky. Celočerná, jednobarevně šedá, nebo šedá s tmavým vlkošedým zbarvením, s černým sedlem a maskou. Nenápadné malé bílé znaky na hrudi nebo světlé zbarvení na vnitřních stranách končetin jsou přípustné, ač nežádoucí. Čenich musí být vždy u každého zbarvení černý. Psi bez masky, se světlými až pichlavě žlutými očima, světlých až bělavých znaků na hrudi a na vnitřní straně končetin, s bílými drápy nebo červenou špičkou ocasu se považují za slabě pigmentované. Podsada je vždy lehce našedlá. Bílá barva není přípustná.

## **VELIKOST / VÁHA:**

**Psi:** výška v kohoutku 60 - 65 cm  
váha 30 - 40 kg

**Feny:** výška v kohoutku 55 - 60 cm  
váha 22 - 32 kg

**VARLATA:** Psi by měli vykazovat dvě zjevně normálně vyvinutá varlata, která se plně nacházejí v šourku.



**VADY:** Každá odchylka od výše uvedených bodů by měla být považována za vadu, jejíž hodnocení by mělo být v přesném poměru se stupni odchylky.

### **TĚŽKÉ VADY:**

Odchylky od výše uvedených popsaných charakteristických znaků plemene, které nepříznivě ovlivňují upotřebitelnost.

Vady uší - příliš hluboko do stran nasazené uši, klopené uši, špatné postavení uší, nepevné uši.

Podstatné nedostatky pigmentu.

Nedostatečná celková pevnost konstituce.

Vady chrupu - všechny odchylky od nůžkového skusu a vzorce zubů, pokud se nejedná o vylučující vady.

### **VYLUČUJÍCÍ VADY:**

- a) psi slabí povahou, kousaví a slabých nervů
- b) psi s prokázanou „těžkou DKK“
- c) monorchidi a kryptorchidi a psi se zřetelně nestejnými, popř. zakrnělými varlaty
- d) psi s vadami uší, popř. ocasu
- e) psi s deformacemi
- f) psi s vadami chrupu při ztrátě:
  - 1x P3 a dalšího zubu nebo
  - 1x špičáku nebo
  - 1x P4 nebo
  - 1x M1, popř. M2 nebo
  - ztráta celkem 3 zubů a více
- g) psi s nedostatky v čelisti:
  - podkus 2 mm a více
  - předkus
  - klešťový skus v celé oblasti řezáků
- h) psi přerostlí nebo nedorostlí více než o 1 cm
- i) albinismus
- j) bílá barva srsti (i při tmavých očích a drápech)  
dlouhá srst (dlouhá, měkká krycí srst bez podsady)



obrázek č. 2 **Krátkosrstý standard NO** (“Fédération Cynologique Internationale” n.d.)



obrázek č. 3 **Dlouhosrstý standard NO** (“Fédération Cynologique Internationale” n.d.)

# Nejčastější onemocnění u plemene německý ovčák

## Syndrom Cauda equina

Syndrom Cauda equina neboli syndrom koňského ocasu je soubor neurologických příznaků zapříčiněných kompresí koncového úseku míchy a jejich kořenů L5 - L7, S1 - S3 a CD1 - Cd5. Struktury SCE leží na úrovni těchto obratlů. Nejčastější příčinou bývá masivní mediální hernie disku (výhřez meziobratlové ploténky) v oblasti mezi 4. a 5. bederním obratlem (Svoboda et al. 2001). Postihuje většinou psy středního a vyššího věku velkých nebo středně velkých pracovních psů s predispozicí samců (Linn et al. 2003; Worth et al. 2009). Nejvíce převládá právě u německých ovčáků. Mezi další postižená plemena patří německé dogy, erdelteriéři, irští setři, angličtí špringršpanělé, boxeři a labradorští a zlatí retrívři (Worth et al. 2009; Brisson 2010).

### 1.1.1 Příčiny

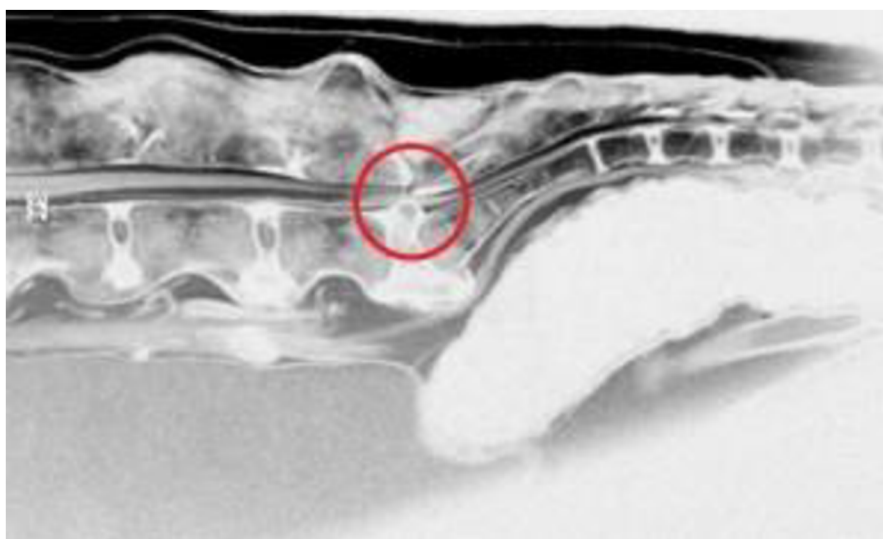
Příčiny utlačení cauda equina dělíme na vrozené a přirozené. Mezi vrozené se řadí přechodový obratel (zvláště u německých ovčáků), kongenitální stenóza páteřního kanálu (u malých plemen psů) a osteochondróza křížové kosti. Do získaných příčin patří luxace či fraktura obratle, osteomyelitida (zánět kostní dřeně) obratle, spondylóza (spondylosis deformans), diskospondylitida, onemocnění meziobratlových plotének (akutní extruze disku) či novotvary obratlů (L7 – S1) a přilehlých měkkých tkání a nervových kořenů. Kongenitální stenóza cauda equina u psů není spojena s pohlavní či plemennou predispozicí. Získaný SCE postihuje velká plemena psů, především německé ovčáky. (Svoboda et al. 2001).

### 1.1.2 Symptomy

Klinické příznaky nastupují většinou pozvolna a časem se rychle horší. V počátcích rozvoje tohoto onemocnění pes projevuje problémy při chůzi do schodů, zdolávání překážek či přirozeném sednutí, odmítá pracovní zátěž a je rychlejší nástup únavy. Po delším odpočinku se může u pacienta zaznamenat neochota vstát a mírná inkoordinace v pohybu (Dvořák 2011). Časné příznaky SCE mohou být nenápadné nebo matoucí, dokud se nerozvine závažný neurologický deficit (Dewey & Da Costa 2015). Postihnutí jedinci vykazují chronickou bolest v bederně - křížové oblasti a občasné kulhání na pánevní končetiny. Pes si při chůzi odírá dorzální plochu drápů. Postupně může dojít k močové i fekální inkontinenci, abnormálnímu nesení a motorice ocasu a atrofii svalů pánevních končetin či jejich ochrnutí (Svoboda 2001).

### 1.1.3 Diagnostika

Diagnostika je založena na pečlivé analýze anamnézy, neurologickém vyšetření, laboratorním vyšetření krve a mozkomíšního moku, vyšetření zobrazovacími metodami (nativní a kontrastní RTG, nativní a kontrastní CT, případně i magnetická rezonance), využívaná je také elektromyografie (Svoboda et al. 2001). Elektromyografie je schopna identifikovat poruchu nervového vedení do pánevních končetin, perinea a dalších svalů a ocasu, může být velmi užitečná při diferenciaci diagnostice mezi SCE a ortopedickými onemocněními s podobnými klinickými projevy (Šulla et al. 2018, 2018). Mikrobiologické a histopatologické vyšetření krve a vzorků tkáně jsou nezbytné pro indikaci vhodných léčebných strategií u intraspinálních zánětů nebo nádorů (Pang & Argyle 2016; Rutges et al. 2016). Nejčastější infekcí lumbosakrálního spojení je diskospondylitida (Velissaris et al. 2009; Rutges et al. 2016). Často bývá zasaženo více disků. Původem je bakterie nebo plíseň, kdy mikroorganismy se do disku dostanou hematogenní cestou nebo inokulací penetrujícími poraněními nebo při terapeutickém zákroku (Nota et al. 2015; Rutges et al. 2016). Diskospondylitida je extrémně bolestivý stav a psi zároveň trpí progresivní paraparézou a ataxií a horečkou (Rosco-Bereza et al. 2013). Pokud je spinální epidurální absces (SEA) nebo spinální subdurální empyém (SSE), představuje situace závažný epidurální problém a urgentní stav (Velissaris et al. 2009). V klinické praxi je syndrom cauda equina často zaměňovaný s degenerativní myelopatií, dalším onemocněním postihující hlavně německé ovčáky ve stejném věku. Rozdíl je v bolestivosti, které vykazuje komprese úseku SCE, degenerativní myelopatie ji nemá (Dvořák 2011). Palpační vyšetření v lumbosakrální oblasti potvrdí zvýšenou citlivost na dotek. Při kompresi míšních kořenů může docházet k parestézii nebo dysestezii, kdy pacient projevuje bolestivost změnou v chování jako je olizování a okusování ohonu, laterální plochy prstů, genitálií či perinea. Kompresí míšních kořenů segmentu S2 a S3 se mohou objevit poruchy funkce svěrače močového měchýře a řitního svěrače, a tedy dochází k inkontinenci urinální i fekální. Pokud jsou stlačovány míšní kořeny ocasních segmentů, dochází k narušení motoriky ohonu (Svoboda et al. 2001).



Obrázek č. 4 snímek magnetické rezonance zobrazující meziobratlovou ploténku vyčnívající směrem nahoru a zasahující strukturu cauda equina (“CE.jpg (700×422)” n.d.)

#### **1.1.4 Terapie**

U pacientů se SCE se mohou zvolit dva typy léčby, a to dle závažnosti stavu a příčiny. Konzervativní léčbou se léčí pacienti s onemocněním disků, lumbosakrální stenózy. Spočívá v podávání nesteroidních antiflogistik a klidovém režimu po dobu 4 - 6 týdnů. Zvolení této terapie se doporučuje u psů s lehkou formou onemocnění - bolesti zad a počáteční kulhání. V pokročilejším stádiu nemoci se volí chirurgický zákrok, a to dorzální laminektomie v rozsahu L7 - S1 (dekomprese), někdy kombinovaná s dorzální fenestrací disku – protruzi / extruzi meziobratlové ploténky, popřípadě i s foramenotomií – při lateralizovaných extruzích disku. Nebo metoda dorzální laminektomie v rozsahu L6 - S1, někdy kombinovaná s facetektomií (odstranění kloubních výběžků obratlů) při lumbosakrální stenóze (Svoboda et al. 2001; Dewey & Da Costa 2015).

#### **1.1.5 Prognóza**

Prognóza může být různá taktéž dle závažnosti případu a jejího trvání. U zvířat trpících bolestmi zad a poruchami chůze se volí konzervativní léčba, nicméně zhoršení zdravotního stavu či recidiva onemocnění není vyloučena. U chirurgického zákroku je prognóza lepší. Léčba se volí u akutních případů, kdy není inkontinence a je jen lehká až střední paréza končetin. Chronická bolest zad, těžká paraparéza a inkontinence, i v případě fraktur obratlů a nádorového bujení je spíše bezvýsledná až nepříznivá (Svoboda et al. 2001; Dewey & Da Costa 2015).

## Von Willebrandova nemoc

Von Willebrandova nemoc je vrozené autozomálně recesivní krvácivé onemocnění, způsobené kvalitativní nebo kvantitativní poruchou von Willebrandova faktoru (vWF) (Svoboda et al. 2001). Nemoc se projeví pouze u jedince, který zdědí mutaci od obou rodičů. Jedinec s jednou mutovanou alelu bude přenašeč nemoci bez klinických příznaků (Genomia 2023a). Poprvé byla popsána v roce 1970 u německých ovčáků jako krvácivá porucha a toto onemocnění se vyznačuje vysokou morbiditou a nízkou mortalitou (Lobetti & Dippenaar 2000; Kayar et al. 2006). Kromě německých ovčáků se toto onemocnění objevuje u dalších plemen psů jako je dobrman, rotvajler, zlatý retrívr, baset, pudl, skotský teriér nebo shetlandský ovčák (Kayar et al. 2006).

### 1.1.6 Příčiny

Von Willebrandův faktor je plazmatický glykoprotein nezbytný pro adhezi krevních destiček (trombocytů) na stěnu krevních cév při prvotní hemostázi, a tedy důležitý pro správnou srážlivost krve (Lobetti & Dippenaar 2000; Svoboda et al. 2001). Společně s faktorem VIII koluje v krvi a tvoří komplex nezbytný pro mnoho biologických mechanismů (Kayar et al. 2006). Genetická heterogenita von Willebrandovy choroby se projevuje v jednotlivých mutacích různých plemen psů (Brooks, 1999). Existují tři typy von Willebrandovy choroby u psů – typ I, II a III, rozdělené podle stupně defektu a snížení koncentrace molekuly vWF (Svoboda et al. 2001). Typ I je nejčastější a je charakterizován sníženou hladinou von Willebrandova faktoru. Vyskytuje se přibližně v 70 % a klinické příznaky jsou mírné (Venta et al. 2000; Wahl et al. 2008). Zatímco typ II a typ III jsou způsobeny poruchou struktury tohoto faktoru a jsou obtížněji diagnostikovány. Typ II se vykytuje asi ve 20 – 30 %, projevuje se závažnými sklony ke krvácení. U psů se dědí autozomálně recesivně, zatímco u lidí autozomálně dominantně. U německých ovčáků je vzácný, jsou velké multimery von Willebrandova faktoru zredukovány na nedetekovatelné (Wahl et al. 2008). Typ III je nejvzácnější, výskyt je asi v 5 % případů, a je to nejtěžší forma nemoci (Echahdi et al. 2017). Hladina von Willebrandova faktoru je nedetekovatelná (Wahl et al. 2008). Typ III je dědičný autozomálně recesivně a závažné krvácivé epizody u postižených psů vyžadují krevní transfuze nebo kryoprecipitát k obnovení chybějícího vWF. Psi, kteří jsou heterozygotní, mají středně sníženou koncentraci faktoru, ale jak se zdá, mají relativně normální homeostázu (Venta et al. 2000; Wahl et al. 2008).

### 1.1.7 Symptomy

Symptomy v WD se mohou lišit v závislosti na závažnosti onemocnění. Někteří psi mohou mít jen mírnou formu onemocnění a nevykazují žádné zjevné projevy. U jiných psů může nemoc vést k závažným krvácivým diatézám s následkem smrti (Kayar et al. 2006). Typickými příznaky jsou nadměrné krvácení ze sliznic - nosu a dásní, kožní hematomy (známky podkožního krvácení) a vysoká ztráta krve zejména při chirurgických zákrocích nebo zraněních (Svoboda et al. 2001). Charakteristické jsou i opakované hematurie, nadměrné krvácení po extrakci zubů, poranění dásní, krvácení z pohlavních orgánů, prodloužená krvácivost po vakcinaci nebo po stříhání drápů (Kayar et al. 2006). U vážných případů, kdy je vysoký defekt vWF, je nemoc podobná hemofilii A - dědičnému krevnímu onemocnění, které způsobuje poruchy srážlivosti krve (Svoboda et al. 2001; Echahdi et al. 2017). Psi s touto nemocí jsou náchylnější ke zranění, majitelé by se měli snažit toto riziko minimalizovat. Zvýšená pozornost je nutná i u rutinních zákroků jako je stříhání drápů nebo čištění zubů (Svoboda et al. 2001).

### 1.1.8 Diagnostika

Aby se tato nemoc potvrdila a nedošlo k záměně s jinou podobnou nemocí, je nezbytné provedení krevních testů s detailním koagulačním vyšetřením na měření času srážení krve. Slouží k určení hladiny von Willebrandova faktoru v krvi a posouzení srážlivosti krve (Svoboda et al. 2001, (Willis 2008). Podobně jako u hemofilie A se von Willebrandova nemoc diagnostikuje pomocí kvantifikace faktorů krevního srážení pomocí aktivovaného parciálního testu tromboplastinového času. Postihnutí jedinci vykazují nízkou nebo nulovou hladinu faktoru VIII (Brooks 1999). Další možností je DNA testování, které se provádí u některých plemen s vyšší prevalencí a genetickou predispozicí této nemoci, ke kterým německý ovčák patří. Test může být proveden pomocí vzorku krve nebo slin. Potvrdí se tak přítomnost genetických mutací zodpovědných za onemocnění (Echahdi et al. 2017).



### **1.1.9 Terapie**

Terapie se zaměřuje na minimalizaci rizika krvácení a zlepšení srážlivosti krve. Po provedení všech nezbytných vyšetření a vyhodnocení výsledků ke stanovení diagnózy se volí cílená léčba na zmírnění projevů, nemoc je však nevléčitelná (Svoboda et al. 2001; Echahdi et al. 2017). Pro léčbu se může použít kryoprecipitát (sraženina vzniklá působením nízkých teplot na krevní plazmu, obsahuje faktor VIII, fibrinogen, von Willebrandův faktor a faktor XIII), čerstvá nebo plná krev. Léčba probíhá do té doby, než krvácení přestane, a to aplikováním dávky 1 -2 x denně (Svoboda et al. 2001). Do léčby se může zahrnout transfúze krevních produktů (plazmy nebo krevních destiček, které obsahují von Willebrandův faktor a další koagulační faktory potřebné k srážení krve) nebo podávání léků ke zlepšení krevní srážlivosti, aby se minimalizovalo riziko krvácení. Závažné krvácivé epizody u postižených psů vyžadují krevní transfúze nebo kryoprecipitát k obnovení chybějícího vWF. Psi, kteří jsou heterozygotní, mají středně sníženou koncentraci faktoru, ale mají relativně normální homeostázu (Venta et al. 2000). Podávání purifikovaného faktoru VIII u nemocných psů upravuje prodlouženou dobu krvácení, z počátku vedl k domněnce, že vWF a faktor VIII jsou podobné nebo identické (Wahl et al. 2008).

### **1.1.10 Prognóza**

Prognóza je závislá na mnoha faktorech, jako je závažnost příznaků, věk psa, způsob léčby a další. Pokud je nemoc diagnostikována včas a správně léčena, může mít jedinec plnohodnotný život. Nicméně, u těžších forem nemoci nebo v případě, že není správně diagnostikována a léčena, může být prognóza horší. Pokud jsou krvácení závažná, může dojít k anémii nebo dalším komplikacím. U některých psů může být také nutná opakovaná krevní transfúze (Svoboda et al. 2001).



## Dwarfismus

Hypofyzární dwarfismus neboli trpasličí vzrůst je autozomální recesivní onemocnění, které je zapříčiněno nedostatečným vývojem hypofýzy a kombinovaným nedostatkem růstového hormonu, hormonu stimulujícího štítnou žlázu (tyreotropin TSH), prolaktinu (LTH) a gonadotropinů. Navzdory tomu sekrece adrenokortikotropního hormonu není u těchto zvířat ovlivněna (Voorbij et al. 2011; Kitzmann et al. 2021). Nemoc také postihuje plemena, která vznikla křížením německého ovčáka s vlkem - u Československých a Saarloosových vlčák, dále se objevuje u Karelských medvědíků psů (Voorbij & Kooistra 2009; Kitzmann et al. 2021). Nemoc se projevuje u jedinců, kteří získají mutovaný gen od obou svých rodičů. Tito jedinci jsou označováni P / P (pozitivní / pozitivní). Diagnostické metody molekulární genetiky slouží k potvrzení diagnózy. Přenašeči mutovaného genu, označováni N / P (negativní/ pozitivní, heterozygoté), mají mutovaný gen pouze od jednoho z rodičů a jsou bez klinických příznaků. Přenášejí ovšem nemoc na své potomky. Při krytí dvou heterozygotů (N / P) tedy bude teoreticky 25% potomků zdravých, 50% potomků budou přenašeči a 25% zdědí oba mutované geny od svých rodičů a budou tedy postiženi chorobou dwarfismus (Genomia 2023b).

### 1.1.11 Příčiny

Lokus na chromozomu CFA9 je silně spojen s hypofyzárním dwarfismem a nachází se v blízkosti kandidátního genu LHX3, který má význam pro tuto nemoc (Tsai et al. 2012). Gen LHX3 patří do skupiny homeodoménových proteinů LIM, které se vážou na DNA transkripčních faktorů. Tyto faktory regulují expresi genů, které utvářejí strukturu těla, a mají zásadní význam pro buněčnou expresi a specializaci během embryonálního vývoje. Sekvenování genu LHX3 odhalilo delecii c.622-37-31del jedné ze šesti 7bp repetice v intronu 5 genu LHX3, což způsobuje zmenšení velikosti intronu na 68 bp. U jednoho německého ovčáka byla prokázána heterozygotní inzerce trinukleotidové sekvence ACA v exonu 5. K inzerci došlo v místě ze dvou ACA trojic, které jsou normálně přítomny v exonu 5 (NM\_001197187, c.545\_547dupACA). Výsledkem pro otevřený čtecí rámec bylo vložení AAC kodonu za asparagin v pozici 182 proteinu izofomy LHX3b (p.N182dup), který se nachází v prvním  $\alpha$ -helixu homeodomény v LHX3 (Voorbij et al. 2011).

### 1.1.12 Symptomy

Němečtí ovčáci s tímto onemocněním mají menší postavu a zpomalený růst oproti ostatním zdravým jedincům tohoto plemene. Při narození mají obvyklou velikost, ale zakrnělost se většinou projevuje do 2 – 3 měsíců (Tsai et al. 2012). Jejich výška v dospělosti se může pohybovat od 30 do 60 cm. Typické jsou abnormální proporce těla, např. krátký krk nebo velká hlava v porovnání s tělem či neobvykle krátké končetiny, které nejsou v souladu s tělem (Kitzmann et al. 2021).

Objevuje se špatný stav srsti připomínající podobnost se srstí štěněte. Srst je řidší a méně hustá, někdy i kratší. Může být zaznamenáno i nadměrné vypadávání srsti (alopecie), které může být zapříčiněno hormonální nerovnováhou (Voorbij et al. 2011). Alopecie může být oboustranně symetrická a objevuje se i hyperpigmentace a infekce kůže (Kitzmann et al. 2021). Postižení jedinci mívají problémy s pohybem, které se projevují netypickou chůzí, bolestivostí a sníženou pohyblivostí kvůli abnormalitám kostí a kloubů, které vedou k jejich dalším poruchám. U psů samců může nedostatek gonadotropinů způsobit kryptorchismus. Feny mívají hárání bez ovulace (Voorbij & Kooistra 2009).



Obrázek č. 5 Dva stejně staří jedinci plemene německý ovčák ve věku 14. měsíců, vpravo trpící dwarfismem (Voorbij et al. 2011)

### 1.1.13 Diagnostika

Pro diagnostiku dwarfismu se využívají genetické testy ve specializovaných genetických laboratořích, které mohou pomoci identifikovat přítomnost mutací v genech, které jsou spojeny s trpasličím růstem. Odhalí se tak homozygoti, jež jsou nositeli mutace, ale také heterozygoti, kteří jsou přenašeči tohoto onemocnění, ale nevykazují žádné příznaky. Důkladné klinické vyšetření, doplněné rentgenovými snímky na zhodnocení stavu kostí, kloubů, svalů a pokožky. Nemocní jedinci mohou mít neobvyklé tvary a různou délku kostí. Počítačová tomografie (CT) nebo magnetická rezonance (MRT) mohou u mnoha trpasličích jedinců odhalit cysty hypofýzy (Kitzmann et al. 2021).

### **1.1.14 Terapie**

Nemoc je nevléčitelná a nelze ji plně odstranit žádnou formou léčby, délka života je výrazně zkrácena. Léčba se zaměřuje na minimalizaci příznaků a zdravotních rizik a má vést ke zlepšení kvality života psa. Doposud ale není žádná zaručená cesta, jak úplně vyléčit tuto chorobu (Tsai et al. 2012). Psí somatotropní hormon dosud není k dispozici pro terapeutické účely a podávání růstového hormonu jiných živočišných druhů se ukázalo jako nepříliš účinné. Zanedbatelně mohou mít vliv na zlepšení růstu kostí a svalů. Léčba lidským somatotropin může vést k tvorbě protilátek, a proto se nedoporučuje (Kitzmann et al. 2021). Doporučuje se zaměřit na substituci sekundárních hypofyzárních insuficiencí (hypotyreóza a hypoadrenokorticismus), které významně ovlivňují zdravotní stav (Svoboda et al. 2001). Prasečí růstový hormon nezpůsobí tvorbu protilátek, jelikož aminokyselinová sekvence prasečího STH je se psím STH totožná (Genomia 2023b). Léčba kombinací levotyroxinu a progestagenů (medroxyprogesteron a proligestogen) nebo somatotropinu je účinnou léčbou podporující růst a přírůstek hmotnosti a může zabránit rozvoji chronickému onemocnění ledvin. Je možné, že jakákoli strategie léčby (levotyroxin vs. levotyroxinu a progestageny nebo somatotropin) prodlužuje přežití (Kitzmann et al. 2021). Progestiny jsou schopné indukovat expresi genu růstového hormonu v mléčné žláze psů. Tato léčba ale přináší řadu komplikací jako jsou svědivé pyodermie a cystické hyperplazie fen (Genomia 2023b).

### **1.1.15 Prognóza**

Dwarfismus má vliv na kvalitu a délku života psa. Obecně platí, jako u spousty jiných nemocí, čím těžší forma onemocnění, tím horší prognóza. Prognóza bez léčby je považována za špatnou, a dokonce i s léčbou se považuje za nejistou. Je zvýšené riziko vzniku dalších různých chorob, jako jsou kardiovaskulární choroby (např. srdeční šelest nebo otevřená Botallova dučej - PDA), kloubní onemocnění, chronické onemocnění ledvin, dermatitidy a pyodermie. Neléčení psi obvykle umírají nebo jsou utraceni v raném věku (méně než 5 let). Ve věku 3 - 5 let jsou obvykle bezsrstí, malátní a hubení. Mezi progresivní mechanismy může patřit postupná ztráta funkce hypofýzy, selhání ledvin a expanze hypofyzárních cyst. V tomto okamžiku majitel obvykle volí eutanazii (Kitzmann et al. 2021).

## Dysplazie kyčelního kloubu

Dysplazie kyčelního kloubu neboli DKK (HD – hip dysplasia) je vývojové onemocnění pohybového aparátu s polygenní dědičností. Je způsobeno kombinací genetických faktorů s faktory životního prostředí jedince. Kromě německého ovčáka touto chorobou trpí i další velká a obří plemena psů jako je doberman, rotvajler, malamut, retriever, labrador, boxer, bernardýn a kolie, ale může se objevit u jakéhokoliv plemene a bez rozdílu na pohlaví (Svoboda et al. 2001). Zasaženy jsou obvykle kyčelní klouby na obou končetinách, jednostranná (unilaterální) bývá méně častá. Testování a selekce se řadí mezi preventivní opatření ke snížení výskytu tohoto onemocnění. (Nečas & Griffon 2004). V chovu německých ovčáků k rozvoji této nemoci nepřímo vedl i cíl chovatelů na spadající hřbetní linii (Antesberger 2014).

### 1.1.16 Příčiny

Hlavní příčinou DKK je nevyhovující formování kyčelního kloubu, které může být důsledkem nedostatečného vývoje kosti nebo kloubní chrupavky. Dysplazie kyčelního kloubu vzniká laxitou (uvolněním) kyčelních kloubů, jejich abnormálním utvářením a vývojem a následným rozvojem osteoartrózy. Onemocnění má polygenní charakter (velký podíl genů malého účinku). Větší vliv než genotyp má ale prostředí (Svoboda et al. 2001). Na jejím vzniku a rozvoji se podílí kombinace několika faktorů, a to dědičnost, nutriční výživa, rychlost růstu, fyzická zátěž, osvalení pánevních končetin. Obezita, nedostatek nebo nadměra cvičení, rychlý růst. Pokud pes nedostává dostatečné množství živin potřebných pro vývoj a udržení zdravých kostí a kloubů, může to vést k různým pohybovým problémům (Nečas & Griffon 2004).

### 1.1.17 Symptomy

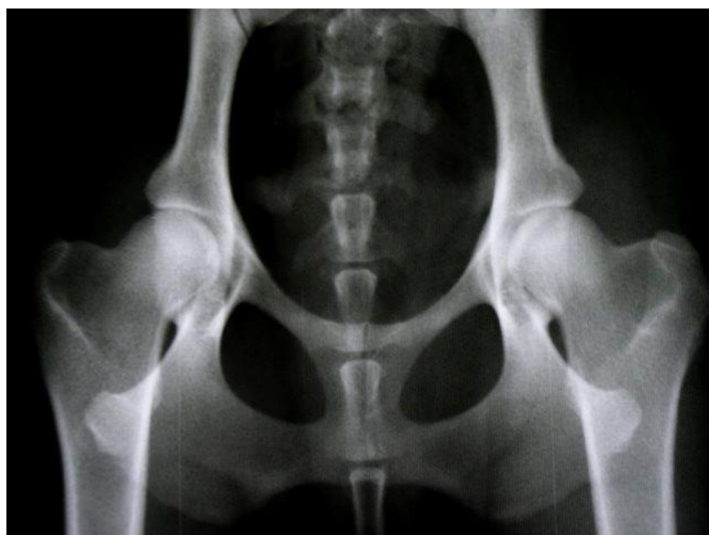Klinické příznaky jsou velice individuální a mohou se lišit dle závažnosti a pokročilosti stádia onemocnění. Nemusí odpovídat patrným patologickým změnám z rentgenologického vyšetření (Snášil 2008). DKK se projevuje bolestivostí v kyčelní oblasti, kvůli které zvíře omezuje pohybovou aktivitu, zejména běh, skákání a chůzi po schodech, které později vedou k atrofii svalstva na zadních končetinách. Zaznamenány jsou změny držení těla, jako je obloukovité zakřivení zad, kvůli snaze minimalizovat bolest v kloubu. Špatné rozložení váhy na nohou, chůze na špičkách a křečovitě svalové kontrakce. Bolest se obvykle zhoršuje při nárazové aktivitě nebo po delším odpočinku, pes může se mít potíže při vstávání (Svoboda et al. 2001; Snášil 2008).

### 1.1.18 Diagnostika

Pro diagnostiku se nejčastěji využívá radiografické vyšetření, které ne vždy souvisí s klinickými projevy. Psi se rentgenují v dorzoventrální pozici s nataženými kyčelními končetinami minimálně ve stáří 12, 18 či 24 měsíců. Na rentgenovém snímku se vyhodnocuje souměrnost kloubních ploch, rozvoj degenerativních změn (artrózy) a stupeň subluxace hlavice femuru z acetabula - Norberg - Olssonův úhel, který svírá úhel  $< 105^\circ$ . Na základě komplexního zhodnocení závažnosti poškození se stanoví stupeň dysplazie kyčelního kloubu (Svoboda et al. 2001). V současnosti se u psů v České republice posuzuje dle protokolu FCI přijatém na konferenci v Dortmundu roku 1991 (Snášil, 2008). Ortoliniho test, což je palpační technika k diagnostice laxity kyčelního kloubu, využívá se u psů s klinickými projevy. V pozici na boku, kdy kyčel a koleno svírají úhel  $90^\circ$ , se vytlačí hlavice kyčelního kloubu na kraj jamky, a po odchýlení zapadne zpět. Ortolaniho příznak je charakterizovaný typickým lupnutím při návratu hlavice femuru do acetabula. V poslední době se využívá počítačová tomografie, MRI (magnetická rezonance) a artroskopie pro posouzení dysplazie kyčelních kloubů (Snášil 2008).

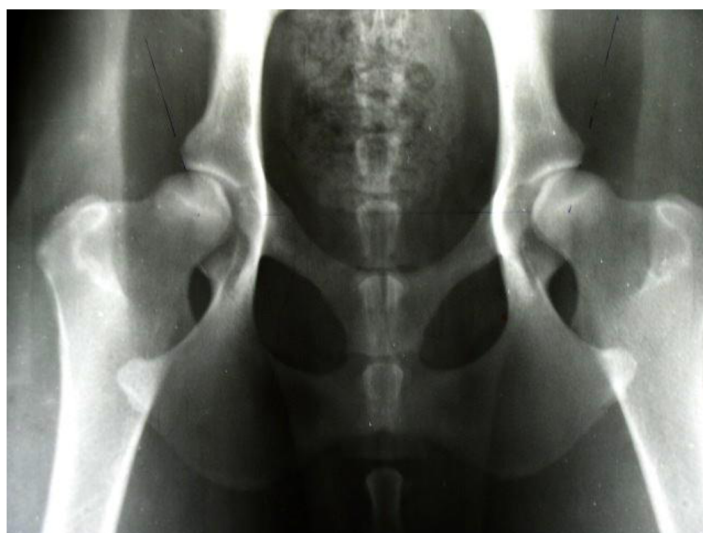Stupeň DKK	Stupeň DKK (slovy)	Označení podle schématu FCI	RTG příznaky DKK	Úhel podle Norberga-Olssonna
0	negativní	A	Anatomická pravidelnost, žádné příznaky dysplazie	$105^\circ$ a více
1	přechodný	B	Mírná anatomická nepravidelnost, kloubní plochy hlavice femuru a acetabula jsou mírně inkongruentní, střed hlavice leží mediálně od DOA.	$105^\circ$ a více
2	lehký	C	Patrná anatomická nepravidelnost, kloubní plochy hlavice femuru a acetabula jsou inkongruentní, kraniolaterální okraj acetabula je mírně oploštělý, mírná artróza, střed hlavice se zhruba kryje s DOA.	$105^\circ$ - $100^\circ$
3	střední	D	Zřetelná anatomická nepravidelnost, zřejmá inkongruence kloubních ploch hlavice femuru a acetabula, artróza, střed hlavice leží laterálně od DOA.	$100^\circ$ - $90^\circ$
4	těžký	E	Výrazná anatomická nepravidelnost, výrazná subluxace až luxace hlavice femuru z acetabula, těžká artróza, deformity krčku, hlavice i acetabula.	méně než $90^\circ$

Tabulka č. 1 hodnocení DKK dle FCI (Svoboda et al. 2001)



obrázek č. 6 RTG DKK 0 / 0 (A – negativní) (“Výsledky DKK, DLK | ARTAY OF HIGHLAND” n.d.)

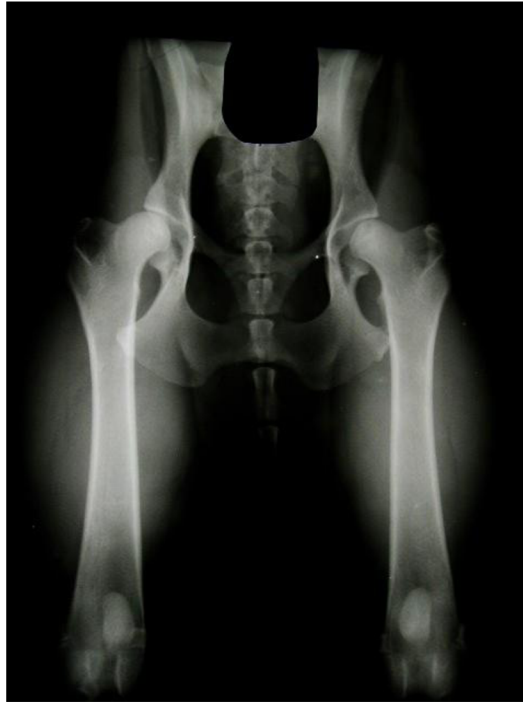- úzké a symetrické kloubní štěrby, hlavice hluboko uvnitř jamek, středy hlavic více než 2 mm za okrajem jamky, kulovité hlavice, dobře ohraničený krček, přední okraje kyčelních jamek úzké, bez známek artrózy, Norberg – Olssonův úhel 110°



obrázek č. 7 RTG DKK 1 / 1 (B – hraniční) (“Výsledky DKK, DLK | ARTAY OF HIGHLAND” n.d.)

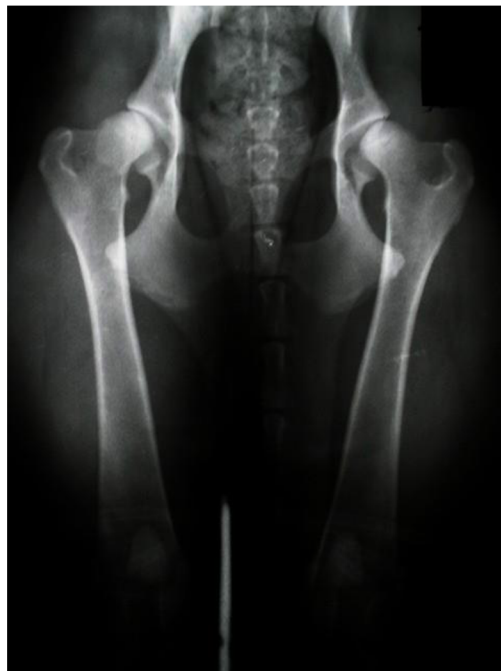- úzké mírně nesymetrické kloubní štěrby, středy hlavic těsně uvnitř za okrajem jamky, kulovité hlavice, mírně zesílený přední okraj jamek, bez známek artrózy, Norberg – Olssonův úhel 107°





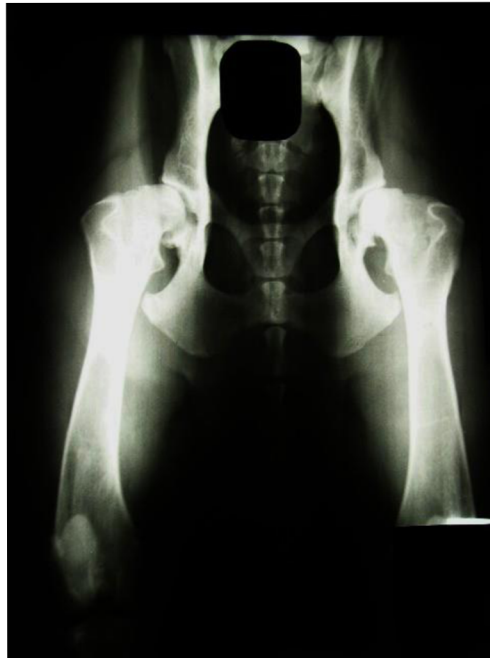obrázek č. 8 RTG DKK 2 / 2 (C – lehký) (“Výsledky DKK, DLK | ARTAY OF HIGHLAND” n.d.)

- rozšířené a nesymetrické kloubní štěrbiny, středy hlavic těsně vně okrajů jamky, mírně zploštělé hlavice, v úponu kloubního pouzdra patrné zesílení (Meduza linie), přední okraje jamek zesílené, počínající artróza, Norberg – Olssonův úhel  $102^\circ$



obrázek č. 9 RTG DKK 3 / 3 (D – střední) (“Výsledky DKK, DLK | ARTAY OF HIGHLAND” n.d.)

- rozšířené a silně nesymetrické obě kloubní štěrbiny, středy hlavic vně okrajů jamky, zploštělé hlavice, zkrácené krčky, přední okraje jamek velice zesílené a opotřebené, vlevo středně a vpravo mírně pokročilé artrózní změny, Norberg – Olssonův úhel  $92^\circ$



obrázek č. 10 RTG DKK 4/4 (E – těžký) (“Výsledky DKK, DLK | ARTAY OF HIGHLAND” n.d.)

- zcela nesymetrické kloubní štěrbiny, středy hlavic daleko vně okraje hlavic, zcela deformované hlavice, neohraničitelný krček, silná artróza s rozsáhlou tvorbou výrůstků, Norberg – Olssonův úhel pod  $90^\circ$



### **1.1.19 Terapie**

Onemocnění nelze úplně vyléčit. Léčba je zaměřena na zlepšení kvality života psa a snížení příznaků této nemoci. V současnosti se volí pro léčbu DKK konzervativní nebo chirurgická metoda. Je zvolena v závislosti na závažnosti a pokročilosti onemocnění, ale je přizpůsobena i věku pacienta, aktivitě a finančních možnostech majitele (Svoboda et al. 2001). Konzervativní léčba se využívá u rostoucích jedinců s laxními kyčelními klouby nebo u dospělých psů s pokročilou artrózou kyčelního kloubu (Nečas & Griffon 2004). Smyslem konzervativní léčby je úleva od bolesti a zachování funkčnosti kloubu. Zahrnuje změny životního stylu, jako je změna stravy a redukce hmotnosti zvířete, omezení fyzické zátěže, a nastolení klidového režimu. Podávání medikamentů, jako jsou nesteroidní antiflogistika (protizánětlivé) a analgetika (tlumící bolest), mohou pomoci zmírnit bolest a zánět v kyčelním kloubu (Svoboda et al. 2001). Doporučené jsou také různé výživové doplňky (chondroprotektiva) na podporu regenerace chrupavky, které mají profylaktické (preventivní) a léčebné účinky. Plavání je využito jako rehabilitace k zachování či obnovení rozsahu pohybu v kloubu a posílení svalů. Mohou se tak zmírnit příznaky a zpomalit progresi onemocnění (Nečas & Griffon 2004). V závažných případech může být nutná chirurgická léčba. Může být nezbytná tehdy, kdy konzervativní léčba nepřináší dostatečné výsledky. Mezi jako je například operace kyčelního kloubu či nahrazení umělým kloubem (endoprotéza) u starších psů, osteotomie u mladších psů nebo artroplastika. Chirurgie má za cíl minimalizovat bolest, zlepšit pohyblivost kloubu, snížit riziko dalších komplikací a obnovení takřka normální funkce končetiny. Doplňující může být fyzioterapie, jako jsou masáže, protahování a posilování svalů či hydroterapie (Svoboda et al. 2001; Nečas & Griffon 2004).

### **1.1.20 Prognóza**

Prognóza DKK závisí na mnoha faktorech, jako je závažnost onemocnění, věk psa, výsledek diagnostických testů a zvolená léčba. U psů s mírným stupněm dysplazie mohou být symptomy lehčí a mohou být dobře kontrolovány s konzervativní léčbou a změnou životního stylu. Tyto kroky mohou pomoci snížit bolest a zánět. Zahájením včasné léčby se progresi onemocnění může zpomalit. U psů s těžkým stupněm dysplazie může být prognóza horší a mohou být nutné chirurgické zákroky ke zmírnění bolesti a obnovení pohyblivosti, ale mohou být nákladné a vyžadovat delší dobu rehabilitace. V pokročilém stádiu se může rozvíjet artritida (zánět kloubu) a později artróza (Svoboda et al. 2001).

## Dysplazie loketních kloubů

Dysplazie loketních kloubů neboli DLK (ED – elbow dysplasia) je polygenně dědičné vývojové onemocnění pohybového aparátu. Německý ovčák patří mezi plemena s vrozenou predispozicí stejně jako labradorský retrívr, zlatý retrívr, rotvajler, bernský salašnický pes. Stejně jako u DKK, jsou DLK postihnuta velká a obří plemena psů (Svoboda et al. 2001). V České republice a Slovenské republice je do chovu povolen maximálně 2. stupeň dysplazie kyčlí a loktů v jakékoli kombinaci (2/1, 0/2, 2/2 a podobně), ze SRN a Rakouska se uznávají výsledky „A“. U nás se může uznat lepší hodnocení (ČR a SRN) za předpokladu, že daný jedinec nebyl žádné uznávané zemi vyřazen z chovu (“Český klub německých ovčáků” 2023).

### 1.1.21 Příčiny

Toto onemocnění je způsobeno abnormálním vývojem loketního kloubu v průběhu růstu psa, což vede k nesprávnému zarovnání kostí v kloubu. Příčinou mohou být 4 různé patologické změny v loketním kloubu, a to nespojený ankoneální výběžek (UAP), inkongruita kloubu (JI), disekující osteochondróza (OCD) nebo fragmentace mediálního koronoidního výběžek (FCP), které postupně vedou k artróze v lokti (Remy et al. 2004; Cook & Cook 2009). K rozvoji DLK mohou významně přispět také některé faktory životního stylu a výživy psa. Nadměrná hmotnost a nedostatek pohybu mohou zhoršit stav kloubu a zvýšit riziko rozvoje onemocnění. Některé výživové faktory, jako je např. nedostatek nebo nadbytek určitých živin, mohou také hrát roli v rozvoji choroby. Vyšší než doporučené množství bílkovin, vápníku a vitamínu D mohou být důsledkem onemocnění kostry (Janutta et al. 2006).

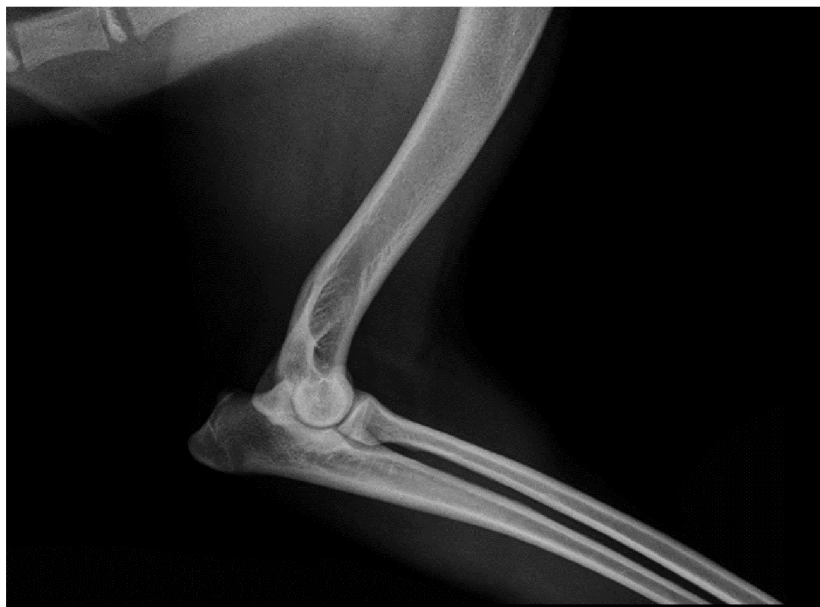### 1.1.22 Symptomy

Projevy dysplazie loketního kloubu se mohou lišit v závislosti na závažnosti onemocnění. Nejčastěji je onemocnění charakterizované kulháním na hrudní končetinu, které se nemusí objevit u všech jedinců nebo vytočeným loktem směrem od těla. Může být unilaterální či bilaterální. Pes může být neochotný používat postiženou končetinu nebo může mít problémy s chůzí po odpočinku. Dochází k omezení pohybu a pes se může obtížněji pohybovat a skákat nebo se stát méně aktivním. S tím se pojí i snížený výkon či neochota používat postiženou končetinu kvůli bolesti nebo omezenému pohybu. Různé formy dysplazie lokte mohou zároveň působit na loket v jedné noze (Cook & Cook 2009).

### 1.1.23 Diagnostika

Pro potvrzení diagnózy se využívá rentgenologické vyšetření obou loketních kloubů mediolaterální projekcí svírající úhel 45°. RTG snímky mohou být doplněny dalšími snímkováními, a to mediolaterální projekcí loketního kloubu v neutrální pozici (úhel 85° - 120°) a kraniokaudální projekcí v úhlu 15° (Svoboda et al. 2001). Pacient je v sedaci nebo v celkové anestezii kvůli omezení pohyblivosti a nesprávné manipulaci,

kteřá by znehodnotila výsledky Klinickým vyšetřením se zjistí bolestivost, zvýšená citlivost, ztuhlost, křeče a bolest v loketním kloubu a okolí (How 2016). V kloubu zasaženém dysplazií vzniká artróza, která se s věkem postupně zhoršuje a způsobuje permanentní bolest, což vyžaduje podávání analgetik (Cook & Cook 2009; How 2016).



obrázek č. 11 RTG loketního kloubu (“RTG vyšetření DKK a DLK - Veterinární ordinace Slavičín” n.d.)

Stupně dysplazie loketního kloubu		Rentgenologický nález
0	zdravý kloub	normální loketní kloub bez příznaků inkongruity, sklerózy nebo artrózy
1	mírná artróza	skleróza subchondrální kosti v oblasti trochleárního zářezu ulny, schodek $\geq 2$ mm mezi radiem a ulnou, velikost osteofytů do 2 mm
2	střední artróza	velikost osteofytů od 2 do 5 mm
3	těžká artróza nebo 1° DLK	osteofyty větší než 5 mm anebo primární DLK jako je UAP, FCP, OCD

Tabulka hodnocení DLK (Nečas & Griffon 2004)

### 1.1.24 Terapie

Stejně jako DKK, DLK může být léčena konzervativně nebo chirurgicky. Konzervativní metoda se využívá u pacientů s kratší dobou trvání mírných příznaků. Je založena na omezení pohybu, podáváním medikamentů na zmírnění bolesti (analgetika) a zánětu (nesteroidní protizánětlivá antiflogistika) a chondroprotektiva k regeneraci kloubních chrupavek a doplněním plavání jako forma fyzioterapie (Svoboda et al. 2001). Chirurgická léčba se volí k obnovení funkce postiženého kloubu a zmírnění bolesti. Mezi zákroky patří posuvná humerální osteotomie, proximální osteotomie, proximální osteotomie, proximální abdukční osteotomie ulny, obnovení povrchu kloubu, náhrada kloubu, kloubní denervace a artrodéza (Michelsen 2013). Pacienty bývají dospívající psy s fragmentovaným *processus coronoideus medialis*, *osteocondrózou mediálního kondylu humeru*, nepřiosifikovaným *processus anconeus*, anebo dospělí psi s lehkou a střední artrózou, aby se zabránilo jejímu rozvinutí. Dysplazii loketních kloubů nelze plně uzdravit, ale léčba je zaměřena na zmírnění symptomů a zlepšení kvality života psa. Kromě úpravy stravy a hmotnosti ke snížení zátěže postiženého kloubu, je také důležité omezit aktivity jako běhání, skákání a chůze po schodech (Svoboda et al. 2001).

### 1.1.25 Prognóza

Prognóza onemocnění závisí na mnoha faktorech, jako jsou závažnost onemocnění, věk psa, jeho celkové zdravé a reakce na léčbu. V případech těžší dysplazie, zejména pokud jsou již přítomny artritické změny, může být prognóza horší a pes může trpět chronickou bolestí a omezenou pohyblivostí. DLK je geneticky podmíněné onemocnění a může být přenášeno na potomky, proto by do chovu měli být zařazováni pouze zdraví jedinci, aby se minimalizovala pravděpodobnost dědičného přenosu onemocnění na další generace. Z dlouhodobého hlediska je prognóza po chirurgickém zákroku mnohem příznivější než při konzervativním způsobu léčby (Morgan et al. 2000). Provádění povinného hodnocení dysplazie lokte a kyčlí současně s využitím výsledků získaných u rodičů psů zvýší přesnost hodnocení plemenné hodnoty jednotlivců, a tím i efektivitu celého chovu plemene. K postupnému snižování podílu zvířat s dysplazií kloubů je také nutné sestavit selekční index pro seřazení psů podle jejich plemenné hodnoty pomocí vypočtených korelačních koeficientů mezi znaky dysplazie loketních a kyčelních kloubů v různých generacích (O.A. Timofeeva 2020).

## Závěr

Plemeno německý ovčák má predispozice k velké škále onemocnění, přibližně k 50 chorobám převážně dědičně podmíněných. Pro svoje charakteristické vlastnosti je využíván jako pracovní a služební pes. Při pracovním využití je zatížen celý pohybový aparát německého ovčáka, především klouby. Dysplazie kyčelních a loketních kloubů je v chovu povinně rentgenologicky testována a vyhodnocována. DKK a DLK se často pojí s neurodegenerativními onemocněními páteře jako je syndrom cauda equina nebo degenerativní myelopatie. Mezi další nemoci, kterým jedinci trpí patří Von Willebrandova choroba – porucha krevní srážlivosti či hypofyzární dwarfismus, při kterém němečtí ovčáci nevyrostou, protože mají narušenou syntézu růstového hormonu. Důležitá je prevence vzniku onemocnění, vyloučení nemocných jedinců z chovu a výběr zdravých a vyrovnaných jedinců do chovných párů. O zdraví populace německých ovčáků je třeba mít přehled a výsledky genetických vyšetření vhodně zpracovat, interpretovat a využít. Zvýšení povědomí a znalostí týkajících se dědičných chorob také může vést k zodpovědnějšímu přístupu chovatelů a opatrnějšímu výběru štěnat budoucími majiteli.

## Literatura

- Antesberger H. 2014. Německý ovčák. Jan Vašut.
- Brisson BA. 2010. Intervertebral Disc Disease in Dogs. *Veterinary Clinics of North America: Small Animal Practice* 40:829–858. Available from <https://linkinghub.elsevier.com/retrieve/pii/S019556161000080X> (accessed April 2023).
- Brooks M. 1999. A review of canine inherited bleeding disorders: biochemical and molecular strategies for disease characterization and carrier detection. *Journal of Heredity* 90:112–118. Available from <https://academic.oup.com/jhered/article-lookup/doi/10.1093/jhered/90.1.112> (accessed April 2023).
- CE.jpg (700×422). (n.d.). Available from <https://www.germanwatchdogs.com/wp-content/uploads/2015/06/CE.jpg> (accessed April 2023).
- Český klub německých ovčáků. 2023. Available from <http://www.ceskyklub-no.cz/> (accessed April 2023).
- Cook CR, Cook JL. 2009. Diagnostic Imaging of Canine Elbow Dysplasia: A Review. *Veterinary Surgery* 38:144–153. Available from <https://onlinelibrary.wiley.com/doi/10.1111/j.1532-950X.2008.00481.x> (accessed April 2023)
- Dewey CW, Da Costa RC, editors. 2015. *Practical guide to canine and feline neurology* Third edition. Wiley-Blackwell, Chichester, West Sussex ; Hoboken.
- Dvořák M. 2011. Neurologie u malých zvířat: diagnostika a terapie vybraných onemocnění. Available from <https://docplayer.cz/5229977-Neurologie-u-malych-zvirat-diagnostika-a-terapie-vybranych-onemocneni.html> (accessed April 2023).
- Echahdi H, Hasbaoui BE, Khorassani ME, Agadr A, Khattab M. 2017. Von Willebrand's disease: case report and review of literature. *Pan African Medical Journal* 27. Available from <http://www.panafrican-med-journal.com/content/article/27/147/full/> (accessed March 2023).
- Fédération Cynologique Internationale. (n.d.). Available from <https://www.fci.be/en/> (accessed March 2023).
- Genomia. 2023a. Genomia 2023. Available from <https://www.genomia.cz/cz/test/vwd1/> (accessed March 2023).
- Genomia. 2023b. Genomia. Available from <https://www.genomia.cz/cz/test/dwarf/> (accessed March 2023).
- gsd\_article\_1.jpg (543×356). (n.d.). Available from [http://www.dogsindia.com/images/gsd\\_article\\_1.jpg](http://www.dogsindia.com/images/gsd_article_1.jpg) (accessed April 2023).

- How KL. 2016. Clinical signs of Elbow Dysplasia and Osteoarthritis. Federation of European Companion Animal Veterinary Associations. Available from <http://www.vet-iewg.org/wp-content/uploads/2017/03/IEWG-proceedings2016.pdf>.
- Janutta V, Hamann H, Klein S, Tellhelm B, Distl O. 2006. Genetic analysis of three different classification protocols for the evaluation of elbow dysplasia in German shepherd dogs. *Journal of Small Animal Practice* **47**:75–82. Available from <https://onlinelibrary.wiley.com/doi/10.1111/j.1748-5827.2006.00035.x> (accessed April 2023).
- Kayar A, Or ME, Gonul R, Akdenizli E, Parkan C, Bakirel U, Dodurka T. 2006. Von Willebrand's disease in German Shepherd Dogs in the Marmara Region (Turkey). *Revue de Medecine Veterinaire* **157**:11–15.
- Kitzmann S, Hartmann K, Zablotzki Y, Rieger A, Mueller R, Wehner A. 2021. Wellbeing, quality of life, presence of concurrent diseases, and survival times in untreated and treated German Shepherd dogs with dwarfism. *PLOS ONE* **16**:e0255678. Available from <https://dx.plos.org/10.1371/journal.pone.0255678> (accessed March 2023).
- Linn LL, Bartels KE, Rochat MC, Payton ME, Moore GE. 2003. Lumbosacral stenosis in 29 military working dogs: Epidemiologic findings and outcome after surgical intervention (1990-1999). *Veterinary Surgery* **32**:21–29. Available from <http://doi.wiley.com/10.1053/jvet.2003.50001> (accessed April 2023).
- Lobetti RG, Dippenaar T. 2000. Von Willebrand's disease in the German shepherd dog : clinical communication. *Journal of the South African Veterinary Association* **71**:118–121. Available from <https://journals.jsava.aosis.co.za/index.php/jsava/article/view/693> (accessed July 2022).
- Michelsen J. 2013. Canine elbow dysplasia: Aetiopathogenesis and current treatment recommendations. *The Veterinary Journal* **196**:12–19. Available from <https://linkinghub.elsevier.com/retrieve/pii/S1090023312004819> (accessed April 2023).
- Morgan JP, Wind A, Davidson AP. 2000. Hereditary bone and joint diseases in the dog: osteochondroses, hip dysplasia, elbow dysplasia. Schlütersche, Hannover.
- Nečas A, Griffon DJ. 2004. Diagnostika a léčba dysplazie kyčelního a loketního kloubu Vyd. 1. Veterinární a farmaceutická univerzita Brno, Brno.
- Nota SPFT, Braun Y, Ring D, Schwab JH. 2015. Incidence of Surgical Site Infection After Spine Surgery: What Is the Impact of the Definition of Infection? *Clinical Orthopaedics & Related Research* **473**:1612–1619. Available from <https://journals.lww.com/00003086-201505000-00015> (accessed April 2023).

- O.A. Timofeeva MYuG. 2020. ANALYSES OF TRAITS RELATED TO HIP AND ELBOW DYSPLASIA IN GERMAN SHEPHERD DOGS. *International Transaction Journal of Engineering Management*:11A10S: 18. TuEngr Group. Available from [http://doi.nrct.go.th/?page=resolve\\_doi&resolve\\_doi=10.14456/itjemast.2020.202](http://doi.nrct.go.th/?page=resolve_doi&resolve_doi=10.14456/itjemast.2020.202) (accessed July 2022).
- Pang LY, Argyle DJ. 2016. Veterinary oncology: Biology, big data and precision medicine. *The Veterinary Journal* **213**:38–45. Available from <https://linkinghub.elsevier.com/retrieve/pii/S1090023316000800> (accessed April 2023).
- Remy D, Neuhart L, Fau D, Genevois JP. 2004. Canine elbow dysplasia and primary lesions in German shepherd dogs in France. *Journal of Small Animal Practice* **45**:244–248. Available from <https://onlinelibrary.wiley.com/doi/10.1111/j.1748-5827.2004.tb00230.x> (accessed April 2023).
- Rosc-Bereza K, Arkuszewski M, Ciach-Wysocka E, Boczarska-Jedynak M. 2013. Spinal Epidural Abscess: Common Symptoms of an Emergency Condition: A Case Report. *The Neuroradiology Journal* **26**:464–468. Available from <http://journals.sagepub.com/doi/10.1177/197140091302600411> (accessed April 2023).
- RTG vyšetření DKK a DLK - Veterinární ordinace Slavičín. (n.d.). Available from <https://www.veterinaslavicin.cz/sluzby/prevence/rtg-vysetreni-dkk-a-dlk> (accessed April 2023).
- Rutges JPHJ, Kempen DH, Van Dijk M, Oner FC. 2016. Outcome of conservative and surgical treatment of pyogenic spondylodiscitis: a systematic literature review. *European Spine Journal* **25**:983–999. Available from <http://link.springer.com/10.1007/s00586-015-4318-y> (accessed April 2023).
- Snášil M. 2008. Dysplazie kyčelního kloubu u psů etiologie, patogeneze, klinické projevy a diagnostika. Available from <https://docplayer.cz/18316227-Dysplazie-kycelniho-kloubu-u-psu-etologie-patogeneze-klinicke-projevy-a-diagnostika.html> (accessed April 2023).
- Šulla I, Balik V, Horňák S, Ledecký V. 2018. Cauda equina syndrome in dogs - a review. *Acta Veterinaria Brno* **87**:321–330. Available from <https://actavet.vfu.cz/87/4/0321/> (accessed July 2022).
- Svoboda M, Senior DF, Doubek J, Klimeš Jiří. 2001. Nemoci psa a kočky. Díl. II. Česká asociace veterinárních lékařů malých zvířat, Brno.
- Tsai KL, Noorai RE, Starr-Moss AN, Quignon P, Rinz CJ, Ostrander EA, Steiner JM, Murphy KE, Clark LA. 2012. Genome-wide association studies for multiple diseases of the German Shepherd Dog. *Mammalian Genome* **23**:203–211. Available from <http://link.springer.com/10.1007/s00335-011-9376-9> (accessed March 2023).



- Van Houten D. 2004. Německý ovčák. Rebo.
- Velissaris D, Aretha D, Fligou F, Filos KS. 2009. Spinal Subdural Staphylococcus Aureus Abscess: case report and review of the literature. *World Journal of Emergency Surgery* **4**:31. Available from <https://wjes.biomedcentral.com/articles/10.1186/1749-7922-4-31> (accessed April 2023).
- Venta PJ, Li J, Yuzbasiyan-Gurkan V, Brewer GJ, Schall WD. 2000. Mutation Causing von Willebrand's Disease in Scottish Terriers. *Journal of Veterinary Internal Medicine* **14**:10. Available from [http://doi.wiley.com/10.1892/0891-6640\(2000\)014<0010:MCVWDI>2.3.CO;2](http://doi.wiley.com/10.1892/0891-6640(2000)014<0010:MCVWDI>2.3.CO;2) (accessed April 2023).
- Voorbij A, Kooistra H. 2009. Pituitary dwarfism in German shepherd dogs. *J Vet Clin Sci* **2**.
- Voorbij AMWY, van Steenbeek FG, Vos-Loohuis M, Martens EECP, Hanson-Nilsson JM, van Oost BA, Kooistra HS, Leegwater PA. 2011. A Contracted DNA Repeat in LHX3 Intron 5 Is Associated with Aberrant Splicing and Pituitary Dwarfism in German Shepherd Dogs. *PLoS ONE* **6**:e27940. Available from <https://dx.plos.org/10.1371/journal.pone.0027940> (accessed March 2023).
- Výsledky DKK, DLK | ARTAY OF HIGHLAND. (n.d.). Available from [https://www.sampionizvysociny.cz/Vysledky-DKK\\_-DLK.html](https://www.sampionizvysociny.cz/Vysledky-DKK_-DLK.html) (accessed April 2023).
- Wahl JM, Herbst SM, Clark LA, Tsai KL, Murphy KE. 2008. A review of hereditary diseases of the German shepherd dog. *Journal of Veterinary Behavior* **3**:255–265. Available from <https://linkinghub.elsevier.com/retrieve/pii/S1558787808000932> (accessed April 2023).
- Willis M. 2008. Německý ovčák. Ottovo nakladatelství.
- Worth A, Thompson D, Hartman A. 2009. Degenerative lumbosacral stenosis in working dogs: Current concepts and review. *New Zealand Veterinary Journal* **57**:319–330. Available from <http://www.tandfonline.com/doi/abs/10.1080/00480169.2009.64719> (accessed April 2023).