

UNIVERZITA PALACKÉHO V OLMOUCI

FAKULTA ZDRAVOTNICKÝCH VĚD

Ústav klinické rehabilitace

Martina Srovnalová

Rehabilitace po periferních parézách nervů dolní končetiny

Bakalářská práce

Vedoucí práce: Mgr. Luboš Spisar

Olomouc 2024

ANOTACE

Typ závěrečné práce:	Bakalářská práce
Název práce:	Rehabilitace po periferních parézách nervů dolní končetiny
Název práce v AJ:	Rehabilitation after peripheral nerve paresis of the lower limb
Datum zadání:	2024-11-30
Datum odevzdání:	2024-05-08

Vysoká škola, fakulta, ústav: Univerzita Palackého v Olomouci

Fakulta zdravotnických věd

Ústav klinické rehabilitace

Autor práce:	Martina Srovnalová
Vedoucí práce:	Mgr. Luboš Spisar
Oponent práce:	Mgr. Veronika Pudilová

Abstrakt v ČJ: Bakalářská práce se věnuje rehabilitaci u periferních paréz nervů dolní končetiny. Jejím cílem je shrnout možnosti rehabilitace u periferních paréz na dolní končetině a poukázat na modernější a novější způsoby rehabilitace. Úvodní část práce se zabývá anatomíí nervů dolní končetiny, popisem postižení jednotlivých periferních nervů, znaky a diagnostikou periferní parézy. Ve druhé části jsou uvedeny klasické metody rehabilitace u periferních paréz zahrnující fyzikální terapii, fyzioterapeutické metody a využití přístrojové techniky. Závěrečná část se věnuje modernějším přístupům v rehabilitaci periferní parézy n. peroneus communis. Obsahuje studie týkající se transferu šlachy m. tibialis posterior a využití robotického přístroje ankle hybrid assistive limb pro obnovení aktivní dorzální flexe nohy. Využití přístroje ankle HAL v rehabilitaci je teprve v počátcích a nalezené studie mají nadějně výsledky. Informace uvedené v bakalářské práci byly získány z odborné literatury a z online databází PubMed, Google Scholar, Medvik a EBSCO prostřednictvím klíčových slov.

Abstrakt v AJ: The bachelor's thesis is devoted to the rehabilitation of peripheral nerve paresis of the lower limb. Its aim is to summarize the possibilities of rehabilitation for peripheral paresis on the lower limb and to point out more modern and newer methods of rehabilitation. The introductory part of the thesis deals with the anatomy of the nerves of the lower limb,

description of the involvement of individual peripheral nerves, signs and diagnosis of peripheral paresis. In the second part, classic methods of rehabilitation for peripheral paresis including physical therapy, physiotherapeutic methods and the use of instrumentation are presented. The final part is devoted to more modern approaches in the rehabilitation of peripheral paresis of n. peroneus communis. It includes studies related to Transfer of the Tibial Posterior Muscle Tendon and the use of the hybrid assistive limb ankle robotic device to restore active dorsiflexion of the leg. The use of the HAL ankle device in rehabilitation is only in the early stages of development and the studies found have promising results. The information presented in the bachelor's thesis was obtained from the specialist literature and from the online databases PubMed, Google Scholar, Medvik and EBSCO through keywords.

Klíčová slova v ČJ: periferní nerv, periferní paréza, rehabilitace, dolní končetina, n. peroneus communis

Klíčová slova v AJ: peripheral nerve, peripheral paresis, rehabilitation, lower limb, n. peroneus communis

Rozsah: 45 stran

Prohlašuji, že jsem bakalářskou práci vypracovala samostatně a použila jen uvedené bibliografické a elektronické zdroje.

V Olomouci dne 8. května 2024

.....

Martina Srovnalová

Poděkování

Ráda bych chtěla touto cestou poděkovat Mgr. Luboši Spisarovi, vedoucímu mé bakalářské práce, za odborné vedení, cenné připomínky, trpělivost, vstřícnost a milou spolupráci.

Poděkování dále patří mé rodině za podporu během psaní bakalářské práce.

Obsah

Úvod.....	8
1 Anatomie nervů dolní končetiny	9
1.1 Plexus lumbalis.....	9
1.2 Plexus sacralis	9
2 Postižení periferního nervu	10
2.1 Poškození jednotlivých nervů plexus lumbalis	10
2.1.1 Nervus iliohypogastricus, n. ilioinguinalis a n. genitofemoralis	10
2.1.2 Nervus cutaneus femoris lateralis	10
2.1.3 Nervus femoralis.....	10
2.1.4 Nervus obturatorius	11
2.2 Poškození jednotlivých nervů plexus sacralis	11
2.2.1 Nervus gluteus superior	11
2.2.2 Nervus gluteus inferior	12
2.2.3 Nervus cutaneus femoris posterior	12
2.2.4 Nervus ischiadicus	12
2.2.5 Nervus tibialis	13
2.2.6 Nervus peroneus communis.....	13
2.3 Klasifikace postižení periferního nervu podle Seddona.....	14
2.4 Charakter poškození periferních nervů	15
2.5 Základní znaky a projevy postižení periferního nervu	15
2.6 Klinická diagnostika periferních paréz.....	16
2.7 Regenerace a růst periferního nervu.....	17
2.8 Vyšetření pomocí elektromyografie (EMG).....	17
3 Rehabilitace po periferních parézách nervů dolní končetiny	19
3.1 Fyzikální terapie	19

3.1.1 Elektrodiagnostika a elektrostimulace	19
3.1.2 Termoterapie	20
3.1.3 Hydroterapie	21
3.2 Metoda sestry Kenny	22
3.3 Analytické cvičení	23
3.4 Proprioceptivní neuromuskulární facilitace	23
3.5 Senzomotorická stimulace.....	23
3.6 Využití přístrojové techniky	24
3.6.1 Zebris RehaWalk.....	24
3.6.2 Posturograf.....	25
3.6.3 Virtuální realita	27
4 Možnosti terapie parézy n. peroneus communis	28
4.1 Šlachový transfer u periferní parézy n. peroneus communis	28
4.1.1 Operační plán.....	28
4.1.2 Rehabilitace po transferu šlachy m. tibialis posterior.....	30
4.1.3 Výsledky transferu šlachy m. tibialis posterior	31
4.2 Využití robotické technologie.....	34
4.2.1 Ankle hybrid assistive limb	34
4.2.2 Výsledky robotického přístroje Ankle hybrid assistive limb.....	35
Závěr	40
Referenční seznam	41
Seznam zkratk	44
Seznam obrázků	45

Úvod

Bakalářská práce se zabývá možnostmi rehabilitace po periferních parézách nervů na dolní končetině. Periferní paréza vzniká při poškození periferního nervu. Nejčastější příčiny vzniku periferní parézy jsou traumata, komprese nervu, tumory a iatrogenní poškození. Jejím hlavním projevem je porucha volní hybnosti určité části těla, čímž dochází k oslabení svalů, které jsou tímto periferním nervem inervovány. Mezi další projevy periferní parézy patří snížené až vyhaslé šlacho-okosticové reflexy, hypotrofie až atrofie postižených svalů, snížený svalový tonus, mimovolné záškuby svalových vláken, a naopak zde nejsou přítomny spastické jevy.

V lidském těle je celkem 11 nervů dolní končetiny, které vycházejí ze dvou plexů – plexus lumbalis a sacralis. Nejčastější periferní parézou na dolní končetině je paréza nervus peroneus communis. Tento nerv má převážně motorická nervová vlákna inervující svaly přední a laterální skupiny bérce, které vykonávají dorzální flexi a everzi nohy. Typickým znakem peroneální parézy je tzv. kohoutí chůze. U pacienta se projevuje nadměrným zvedáním kolene, aby zabránil zakopávání o přepadávající špičku nohy.

Cílem této bakalářské práce je nejen popsání klasických metod používaných v rehabilitaci u periferních paréz na dolních končetinách, ale především seznámení s novějšími a modernějšími přístupy rehabilitace u periferní parézy n. peroneus communis a zhodnocení výsledků studií modernějších metod rehabilitace. Mezi klasické metody rehabilitace řadíme fyzikální terapii zahrnující elektrostimulaci, termoterapii a hydroterapii a fyzioterapeutické metody jako je metoda sestry Kenny, analytické cvičení, Proprioceptivní neuromuskulární facilitace a senzomotorická stimulace. V rámci modernějších přístupů terapie u periferních paréz n. peroneus communis jsem se zaměřila na výsledky studií u šlachového transferu m. tibialis posterior a na využití robotických technologií.

K sepsání bakalářské práce byly použity knižní publikace a odborné články v českém a anglickém jazyce vyhledané v online databázích PubMed, Google Scholar, Medvik a EBSCO prostřednictvím klíčových slov. Použitá klíčová slova byla: periferní nerv, periferní paréza, rehabilitace, dolní končetina, n. peroneus communis. K zpracování bakalářské práce bylo použito 18 knižních zdrojů a 17 studií.

1 Anatomie nervů dolní končetiny

1.1 Plexus lumbalis

Plexus lumbalis obsahuje nervová vlákna ze segmentů Th₁₂–L₄. Prochází po stranách páteře a skrze m. psoas major, který motoricky inervuje. Z lumbální pleteně vystupují krátké a dlouhé nervové větve. Krátké větve – rami musculares motoricky inervují m. quadratus lumborum, m. psoas major et minor a mm. intercostales lumborum. Dlouhé větve nervů – n. iliohypogastricus, n. ilioinguinalis a n. cutaneus femoris lateralis vystupují při laterálním okraji m. psoas major. Naopak při mediálním okraji vystupuje pouze n. obturatorius a poslední z nervů plexus lumbalis n. genitofemoralis prochází skrze m. psoas major a sestupuje po jeho přední části. Pleteně má motorická i senzitivní nervová vlákna. Motorická inervace zajišťuje oblast přední a vnitřní strany stehna, senzitivní inervace oblast přední části stehna, přední vnitřní strany bérce až na nárt. Těmito nervy jsou zásobeny svaly pro flexi a addukci v kyčelním kloubu a extenzi v kloubu kolenním (Ambler, 2013, s. 179; Ambler et al., 2023, s. 254; Grim et al., 2022, s. 38).

1.2 Plexus sacralis

Plexus sacralis řadíme mezi největší nervové pleteně v lidském organismu. Skládá se z nervových vláken ze segmentů L₄–S₅. Jde po okrajích kosti křížové na m. piriformis v malé pánvi. Jedná se o mohutnou nervovou pleteně, jelikož vzniká spojením předních větví všech pěti křížových nervů (S₁–S₅), dvou posledních bederních nervů (L₄–L₅) a dále připojením n. coccygeus, který vystupuje z hiatus sacralis. I plexus sacralis obsahuje krátké a dlouhé nervové větve. Krátké větve – rami musculares motoricky inervují m. piriformis, m. obturatorius internus, m. gemellus superior et inferior a m. quadratus femoris. Mezi dlouhé větve nervů, které směřují do dolních končetin, patří n. gluteus superior et inferior, n. cutaneus femoris posterior, n. ischiadicus, n. pudendus a n. coccygeus. Motoricky i senzitivně inervuje většinu dolní končetiny včetně oblasti hýždí, malé pánve a genitálu. Nervy z plexus sacralis nám umožňují provádět extenzi a abdukci v kyčelním kloubu, flexi v kolenním kloubu a dorzální i plantární flexi v kloubu hlezenním (Ambler, 2013, s. 179–180; Ambler et al., 2023, s. 254; Grim et al., 2022, s. 43).

2 Postižení periferního nervu

2.1 Poškození jednotlivých nervů plexus lumbalis

2.1.1 Nervus iliohypogastricus, n. ilioinguinalis a n. genitofemoralis

Tyto nervy motoricky inervují břišní svaly – m. transversus abdominis, m. obliquus internus abdominis a senzitivně kůži v oblasti kyčelního kloubu, přední plochy stehna a genitálu. K poranění těchto nervů dochází nejčastěji při operaci tříselné kýly nebo plastice canalis inguinalis (Ehler & Ambler, 2002, s. 98–102; Grim et al., 2022, s. 38–40).

2.1.2 Nervus cutaneus femoris lateralis

Skládá se z míšních nervů ze segmentů L₂ a L₃. Senzitivně inervuje laterální oblast stehna od oblasti kyčelního kloubu až po kolenní kloub. Nejčastějším postižením je stlačení nervu tříselným vazem. Jedná se o úžinový syndrom (meralgia paresthetica), který bývá nejčastější u žen v těhotenství, dále u obézních jedinců a pacientů s diabetem. Projevuje se paresteziemi a bolestmi na laterální straně stehna. Léčí se podáváním lokálních anestetik a kortikosteroidů (Ehler & Ambler, 2002, s. 102–104; Grim et al., 2022, s. 40).

2.1.3 Nervus femoralis

Nervus femoralis patří mezi největší nerv plexu lumbalis. Vznikl spojením 3 míšních nervů ze segmentů L₂–L₄. Skládá se ze 3 větví – rr. musculares, rr. cutanei anteriores a n. saphenus. Rr. musculares obsahují motorickou složku, která inervuje následující svaly: m. iliopsoas, m. quadriceps femoris, m. articularis genu, m. sartorius a m. pectineus. Rr. cutanei anteriores zajišťují pouze senzitivní inervaci v oblasti přední plochy stehna až po patelu. Poslední větví n. femoralis je n. saphenus, který obsahuje pouze senzitivní vlákna. Dělí se na další 2 větve – r. infrapatellaris inervuje kůži na přední vnitřní straně kolenního kloubu a rr. cutanei cruris mediales na přední vnitřní straně bérce a část na hřbetu nohy. N. femoralis vysílá ještě krátké větvičky, které zajišťují senzitivní inervaci kyčelního kloubu, kolenního kloubu a periostu na přední straně femuru (Grim et al., 2022, s. 40–41; Pfeiffer, 2007, s. 221–223).

Pacient s lézí n. femoralis má oslabený m. quadriceps femoris, což se projeví poruchou extenze v kolenním kloubu. Pokud dojde k postižení nad výstupem větve nervu pro m. iliopsoas, je u pacienta oslabená i flexe v kyčelním kloubu. Pacient má problémy s chůzí do schodů i ze schodů. Zvláště při chůzi ze schodů se mu koleno podlamuje, protože zde chybí

uzamčení a fixace kolenního kloubu. Dalším znakem léze n. femoralis je vyhaslý patelární reflex (r. L₂-L₄). Příčina léze n. femoralis může být buď traumatická nebo netraumatická. Mezi nejčastější traumatické příčiny řadíme zlomeniny pánve, luxace kyčelního kloubu, bodné rány, operace kyčle nebo komprese hematodem po punkci a. femoralis. Do netraumatických příčin patří tlak zvětšených inguinálních lymfatických uzlin, abscesu nebo nádoru (Ambler et al., 2023, s. 256–257; Ehler & Ambler, 2002, s. 106–111).

2.1.4 Nervus obturatorius

Nervus obturatorius je silný nerv, který obstarává senzomotorickou inervaci a vznikl spojením míšních nervů ze segmentů L₂-L₄. Zajímavostí je, že jako jediný nerv z plexus lumbalis odstupuje na mediální straně m. iliopsoas. Ostatní nervy totiž vystupují na laterální straně m. iliopsoas. Důležitý je průchod skrze canalis obturatorius a v něm nebo po průchodu se větví na 2 větve – r. anterior a r. posterior. Motorická větev ramus anterior inervuje 3 svaly – m. pectineus, m. adductor longus a m. gracilis. Senzitivní větev zajišťuje inervaci kůže v oblasti vnitřní strany stehna. Ramus posterior inervuje motoricky m. obturatorius externus, m. adductor magnus, m. adductor brevis a senzitivně pouzdro kolenního kloubu (Grim et al., 2022, s. 41; Pfeiffer, 2007, s. 223).

Při postižení tohoto nervu trpí pacient oslabenými adduktory stehna, což se projevuje stojem a chůzí o široké bázi. Dalším znakem léze n. obturatorius je hyporeflexie až areflexie adduktorového reflexu a porucha senzitivity na vnitřní straně stehna. Mezi nejčastější příčiny léze n. obturatorius patří operace kyčle, klasické i laparoskopické operace v pánvi, protrahovaná flexe v kyčli při operaci, retroperitoneální tumory, traumata a jizvy v třísle a na horním stehně (Ambler et al., 2023, s. 257; Ehler & Ambler, 2002, s. 111–114).

2.2 Poškození jednotlivých nervů plexus sacralis

2.2.1 Nervus gluteus superior

Nerv vzniká spojením míšních nervů ze segmentů L₄-S₁. Po výstupu z plexus sacralis opouští pánev prostřednictvím foramen suprapiriforme. Obsahuje pouze motorická vlákna pro inervaci m. gluteus medius et minimus a m. tensor fasciae latae (Grim et al., 2022, s. 43).

Pacienti s lézí n. gluteus superior mají oslabené hýžd'ové svaly, což se projevuje hlavně při chůzi. U léze tohoto nervu je typicky pozitivní Trendelenburgův příznak. Při stojí na jedné

noze dojde k poklesu pánve na straně léze. Při chůzi má pacient problém s vykročením zdravé nohy. Vzniká houpavá chůze s menšími kroky zdravou nohou tzv. kachní chůze. Nejčastější příčinou léze jsou traumatická poranění (fraktury pánve, pád na hýždě, tržné rány), operace kyčle nebo úžinový syndrom způsobený m. piriformis (Ambler et al., 2023, s. 257–258; Ehler & Ambler, 2002, s. 114–115).

2.2.2 Nervus gluteus inferior

Nervus gluteus inferior obsahuje pouze motorická nervová vlákna a vzniká ze segmentů L₅–S₂. Pánev opouští přes foramen infrapiriforme a motoricky inervuje m. gluteus maximus, který je zodpovědný za extenzi v kyčli (Grim et al., 2022, s. 43).

Při poškození tohoto nervu cítí pacienti oslabení extenze v kyčelním kloubu. Obtížně se jim vstává ze židle nebo jde ze schodů. Nejčastější příčiny poškození jsou traumata, nádory (kolorektální karcinom) a spondylolistéza L₄–L₅ (Ehler & Ambler, 2002, s. 115–117).

2.2.3 Nervus cutaneus femoris posterior

Obsahuje pouze senzitivní nervová vlákna a vychází ze segmentů S₁–S₃. Stejně jako n. gluteus inferior vychází z pánve skrze foramen infrapiriforme, ale končí až ve fossa poplitea. Senzitivně inervuje dolní část hýždí a zadní plochu stehna. Při lézi se objevují u pacienta poruchy citlivosti v těchto oblastech (Ambler et al., 2023, s. 258; Grim et al., 2022, s. 43–44).

2.2.4 Nervus ischiadicus

Vzniká spojením míšních nervů ze segmentů L₄–S₃ (celý plexus sacralis), tudíž se jedná o nejsilnější a nejdelší nerv lidského těla. Pánev opouští opět skrze foramen infrapiriforme stejně jako dva předešlé nervy a sestupuje po zadní straně stehna směrem k fossa poplitea. Nad vstupem do fossa poplitea se rozděluje na dva nervy - n. tibialis a n. peroneus communis. Nerv na stehně vysílá větve – rami musculares – pro zajištění motorické inervace čtyř svalů – m. semitendinosus, m. semimembranosus, m. biceps femoris a pro část m. adductor magnus. Dále vysílá ještě senzitivní větve – rami articulares – pro senzitivní inervaci pouzdra kyčelního a kolenního kloubu (Grim et al., 2022, s. 44; Pfeiffer, 2007, s. 224–225).

Při lézi n. ischiadicus dochází k oslabení flexe v kolenním kloubu. Pacient upřednostňuje kratší kroky a stěhuje si na menší stabilitu v koleni. Při lézi n. ischiadicus se samozřejmě objevují znaky léze i n. peroneus communis a n. tibialis (viz. níže), jelikož se na ně n. ischiadicus dále větví. Léze n. ischiadicus vzniká často na základě posttraumatické příčiny – zadní luxace kyčelního kloubu, dislokace stehenní kosti po fraktuře, průnik cementu do tkání po operaci endoprotézy kyčle, komprese – dlouhý sed na záchodové míse s tlakem sedátka na hýždě či zadní plochy steh, tlakem mincí nebo kreditních karet v zadní kapse na nerv vsedě; iatrogenní postižení – operace kyčle, intramuskulární injekce nebo katetrizace arteria femoralis; syndrom m. piriformis – tuhá svalová vlákna m. piriformis vytváří kompresi části nebo všech vláken n. ischiadicus. Podobně bývají takto chronicky utlačena i vlákna n. gluteus superior nebo inferior, případně i n. cutaneus femoris posterior (Ambler et al., 2023, s. 258–259; Ehler & Ambler, 2002, s. 117–123).

2.2.5 Nervus tibialis

Nerv vzniká rozdělením n. ischiadicus a obsahuje senzitivní i motorická nervová vlákna. Prochází středem fossa poplitea, dále po zadní straně bérce až za vnitřní kotník, kde se dělí na dvě své konečné větve – n. plantaris medialis et lateralis. Motoricky inervuje m. triceps surae, m. tibialis posterior, m. flexor digitorum longus, m. flexor hallucis longus, m. popliteus, m. plantaris a všechny svaly planty. Senzitivně inervuje laterální část bérce, oblast zevního kotníku a celé chodidlo (Grim et al., 2022, s. 44–46).

Pacient s lézí tohoto nervu má oslabenou plantární flexi nohy a prstů a atrofii svalů lýtky i nohy. Nemocný není schopný se postavit na špičku. Dále se zde objevuje hyporeflexie až areflexie medioplantárního reflexu a reflexu Achillovy šlachy a hypestézie v oblasti laterální části bérce, zevního kotníku a celého chodidla. Nejčastější příčiny léze jsou úžinové syndromy – pod aponeurózou mm. gastrocnemii nebo pod začátkem m. soleus; hematomy – ve fossa poplitea, při traumatu; synoviální cysty; tumory; úrazy – zlomeniny kostí i měkkých tkání; zevní tlak – tlačící obuv nebo záněty – revmatoidní artritida, tenosynovitida (Ambler et al., 2023, s. 261; Ehler & Ambler, 2002, s. 123–128).

2.2.6 Nervus peroneus communis

Nervus peroneus communis odstupuje z n. ischiadicus a jde směrem ke hlavičce fibuly. Obtáčí krček fibuly ze zevní strany a vstupuje na začátek m. peroneus longus, kde se dělí na

své dvě konečné větve – n. peroneus superficialis a profundus. V oblasti kolem fibuly je nerv nejvíce zranitelný, protože zde prochází velice povrchově. Může být stlačen nebo poraněn např. nesprávně uloženou sádrovou fixací. N. peroneus superficialis motoricky inervuje m. peroneus longus a brevis, senzitivně pak hřbet nohy a prstů s výjimkou první meziprstní štěrbiny. N. peroneus profundus zajišťuje motorickou inervaci svalů přední skupiny bérce a nohy – m. tibialis anterior, m. extensor hallucis longus, m. extensor digitorum longus, m. extensor hallucis brevis a m. extensor digitorum brevis a senzitivní inervaci první meziprstní štěrbiny. Další důležitý nerv, který odstupuje z n. peroneus communis, je n. cutaneus surae lateralis, zajišťující senzitivní inervaci laterální strany lýtky (Grim et al., 2022, s. 46–47; Pfeiffer, 2007, s. 228–230; Poage et al., 2016, p. 2).

Pacienti s lézí n. peroneus communis mají problémy s dorzální flexí nohy. Projevuje se to hlavně při chůzi přepadáváním špičky, což vede k zakopávání. Pacient se tomu snaží zabránit zvedáním kolene, tedy nadměrnou flexí v kyčli. Říká se tomu tzv. kohoutí chůze. Mezi nejčastější příčiny léze nervu patří traumata – fraktury fibuly, femuru, tržné rány; komprese nervu – sádrový obvaz, dlouhá poloha v kleku, imobilizace vleže např. při intoxikaci; tumory; iatrogenní příčiny – osteotomie tibie, artroskopie kolenního kloubu, poloha v průběhu anestézie a úžinový syndrom – peroneální kanál (Ambler et al., 2023, s. 259–260; Ehler & Ambler, 2002, s. 130–134; Poage et al., 2016, p. 2).

2.3 Klasifikace postižení periferního nervu podle Seddona

Nervové léze dělíme na 3 stupně: neuropraxie, axonotméza a neurotméza.

Neuropraxie je reversibilní postižení periferního nervu nejlehčího stupně. Axony nejsou porušeny, tudíž nedochází k Wallerově degeneraci. Jedná se o přechodnou poruchu přenosu vzruchů nervem. Příčinou může být poranění myelinové pochvy nebo nedostatečné zásobení nervu krví. K úpravě dochází rychle a dokonale. Udává se, že během několika dnů maximálně dvou týdnů dojde k úplnému obnovení přenosu vzruchů nervem (Ambler, 2013, s. 48; Ambler et al., 2023, s. 242; Jedlička & Keller, 2005, s. 286).

Střední stupeň postižení periferního nervu se nazývá axonotméza. Základním rozdílem oproti neuropraxii je postižení axonu, ale se zachováním Schwannovy pochvy. Dochází zde k Wallerově degeneraci, periferně od poškození axon zaniká. Stejně jako u neuropraxie je zde zachována spontánní regenerace, kdy poškozený axon postupně prorůstá Schwannovou pochvou do periferie. Regenerace trvá delší dobu, zpravidla několik měsíců. Častou příčinou

axonotmézy je komprese nervu u fraktur (Ambler, 2013, s. 48; Ambler et al., 2023, s. 242; Jedlička & Keller, 2005, s. 286).

Třetím a zároveň nejtěžším stupněm poškození periferního nervu je neurotméza. Vzniká na základě úplného přerušení nervu s následnou Wallerovou degenerací. Spontánní regenerace zde už není možná. Je nutné provést chirurgický zákrok – sutura nebo transplantace nervu (Ambler, 2013, s. 48; Ambler et al., 2023, s. 242; Jedlička & Keller, 2005, s. 286).

2.4 Charakter poškození periferních nervů

První reakcí na poškození periferního nervu je Wallerova degenerace. Nastává při úplném přerušení axonu. Díky tomu vzniká tzv. distální pahýl. Ten poměrně rychle atrofuje a pokud se jedná o motorický axon, tak dochází ke svalové atrofii inervovaných svalů. Bohužel nedochází jenom ke změnám distálně od místa léze periferního nervu, ale i proximálně. Pokud se jedná o lehčí formu léze, degenerace putuje pouze k prvnímu Ranvierovu zářezu. U závažnějších lézí se degenerace šíří více proximálně (Ambler, 2013, s. 41–42; Jedlička & Keller, 2005, s. 285).

Druhou reakcí je Axonální degenerace (axonopatie). Vytváří se na základě poškození axonu a axoplazmatického transportu. Nejčastější příčiny vzniku jsou toxické, traumatické, metabolické, ischemické komprese nebo trakce. Axonální degenerace je dobře průkazná na EMG díky spontánním výbojům neboli fibrilacím, které vznikají na základě denervace příslušných svalových vláken (Ambler, 2013, s. 42; Jedlička & Keller, 2005, s. 285–286).

Třetí a zároveň poslední reakcí je demyelinizace. Základní charakteristikou demyelinizace je poškození myelinové pochvy. Prokážeme ji poměrně snadno pomocí EMG, které objeví poruchu vedení vzruchu nervem. Jedinou výhodou u demyelinizace je, že zde nedochází k degeneraci nervu (Ambler, 2013, s. 42; Jedlička & Keller, 2005, s. 286).

2.5 Základní znaky a projevy postižení periferního nervu

Mezi základní projev postižení periferního nervu řadíme periferní parézu. Jedná se o poruchu volní hybnosti určité části těla, která je inervovaná příslušnými nervy. Rozlišujeme dva typy poruchy volní hybnosti – parézu a plegii. Paréza je charakterizována jako částečná ztráta hybnosti a plegie jako úplná ztráta hybnosti (Ambler et al., 2023, s. 23).

Prvním znakem periferní parézy je snížená (hyporeflexie) až vyhaslá (areflexie) výbavnost šlacho-okosticových reflexů. Mezi další významné znaky patří hypotrofie až atrofie svalů inervovaných příslušnými motoneurony, snížený svalový tonus (hypotonie) a porucha senzitivního cití určité oblasti inervované příslušným nervem. Na rozdíl od centrální parézy zde nejsou přítomny spastické jevy, ale jsou zde velmi časté samovolné záškuby svalových vláken tzv. fascikulace (Ambler et al., 2023, s. 23–24; Pfeiffer, 2007, s. 202).

2.6 Klinická diagnostika periferních paréz

Pečlivě odebraná anamnéza je první klíčovou částí klinické diagnostiky periferních paréz. Měla by být zaměřena na fyzickou zátěž (pracovní, sportovní), průvodní nemoci (hypertenze, dna, diabetes mellitus, revmatické choroby, úrazy a poúrazové stavy) a jejich léčbu. Dále na výskyt podobných obtíží v rodině, vztah k infekci (klíště) či traumatu. Pokud zjistíme, že se jedná o kompresivní lézi nervu, zajímají nás provokační manévry, které způsobují klinické obtíže. Pacient má subjektivní senzitivní příznaky (brnění, mravenčení a bolest) a motorické příznaky (menší svalová výdrž, vnímaný úbytek svalové hmoty, pocit záškubů svalových vláken a pocitu nešikovnosti) (Ehler & Ambler, 2002, s. 22–23).

V rámci diagnostiky dále vyšetřujeme cití a motoriku. Cití vyšetřujeme u jednotlivých nervů v oblasti area nervina. V rámci exteroceptivního cití zjišťujeme citlivost na dotyk, bolest, chlad, teplo a dvoubodovou diskriminaci, u propioceptivního cití polohocit, pohybcit a vibrace. U periferních paréz se nejčastěji objevuje senzitivní deficit v podobě hypestezie (částečná ztráta citlivosti) a anestezie (úplná ztráta citlivosti) (Ambler, 2013, s. 51–58).

Motoriku vyšetřujeme prostřednictvím svalového testu. Pomáhá nám určit svalovou sílu jednotlivých svalů. V neposlední řadě vyšetřujeme šlacho-okosticové reflexy DKK – reflex patelární, reflex Achillovy šlachy a reflex medioplantární. U periferních paréz je typická hyporeflexie (snížená výbavnost) až areflexie (vyhaslá výbavnost). Nedílnou součástí vyšetření u periferních paréz je elektromyografie (EMG). Jedná se o vyšetřovací metodu, která registruje aktivity v periferním nervovém systému a svalu. Používáme ji především ke zjištění funkčního stavu periferních nervů, nervosvalového přenosu a svalu (Ambler, 2013, s. 51, 63; Ehler & Ambler, 2002, s. 23–25; Seidl & Obenberger, 2004, s. 138).

2.7 Regenerace a růst periferního nervu

Periferní nerv má schopnost regenerace. Po porušení nervu začínají z proximálního pahýlu vyrůstat nově tvořené axony do distální části a postupně dochází i k remyelinizaci. Při regeneraci hodně záleží na kontaktu regenerujících axonů se Schwannovými buňkami a jejich bazálními laminami v distální části nervu. V případě axonotmézy, kdy došlo po poranění periferního nervu k narušení axonu, ale nervový obal zůstal zachován, regenerují axony k cílovým strukturám původní bazální laminou. Výsledkem této regenerace je kompletní propojení proximální a distální části nervu. Naopak u neurotmézy, která vzniká při porušení axonu, ale také bazální laminy, nedochází ke kompletnímu propojení nervu. Regenerující axony, kterým se nepodaří prorůst až do bazální laminy distálního segmentu, degenerují. V tomto případě je regenerace zcela závislá na přesném chirurgickém spojení proximálního a distální segmentu nervu. Pokud nedojde k propojení obou segmentů nervu, proximální část se uzavře terminálním (traumatickým) neuromem. Průměrná rychlost axonální regenerace je asi 1 mm za den (Ambler, 2013, s. 44–48; Jedlička & Keller, 2005, s. 286–287).

2.8 Vyšetření pomocí elektromyografie (EMG)

Elektromyografie představuje neodmyslitelnou součást diagnostiky u každé periferní parézy. EMG vyšetření je jedinečné v tom, že nám ukazuje funkční stav nervových kořenů, periferních nervů, nervosvalové ploténky a svalu. EMG pracuje na principu snímání elektrických signálů šířících se svalovým vláknem, který je řízen periferním nervovým systémem a produkován během svalové kontrakce. EMG signál ve skutečnosti ukazuje elektrickou aktivitu motorických jednotek svalu a také nás informuje o anatomických a fyziologických vlastnostech svalu (Ambler, 2013, s. 63; Alkan & Günay, 2012, pp. 44–45; Chowdhury et al., 2013).

Elektromyografii dělíme na dva typy: povrchovou a jehlovou EMG. Povrchová EMG využívá neinvazivní elektrody ke snímání bioelektrických signálů ze svalů. Jedná se o povrchové kožní elektrody. Velkou výhodou vícesvodové povrchové EMG je možnost snímání aktivity několika svalů současně během pohybu. Díky tomu jsme schopni zhodnotit velikost svalové síly, svalové synergie, zapojení jednotlivých svalů a svalovou únavu během daného pohybu. Svalová aktivita je zaznamenávána prostřednictvím dvou elektrod, které jsou umístěny paralelně vůči průběhu svalových vláken. Elektrody jsou umístěny těsně vedle sebe nad aktivním svalem a registrují akční potenciály o různé fázi. Výsledný EMG signál vzniká

na základě rozdílu akčních potenciálů snímaných oběma elektrodami v daném okamžiku (Ambler, 2013, s. 67; Cavalcanti Garcia & Vieira, 2011, pp. 17–19; Kolářová et al., 2019, s. 78–79).

Jehlová EMG používá ke snímání bioelektrických signálů jehlové elektrody. V praxi se používají koncentrické nebo monopolární jehlové elektrody. Koncentrické elektrody jsou menší s přesněji definovanou registrační ploškou. Umožňují lepší hodnocení motorické jednotky v rámci její stability a komplexnosti. Naopak výhodou monopolárních elektrod je menší bolestivost a větší registrační ploška, tudíž umožňuje rychlejší registraci bioelektrických potenciálů. Při vyšetření se provádí vpich jehlové elektrody do svalu a pohybuje se s ní ve svalu po krátkých úsecích (0,5–1 mm), jelikož větší úseky jsou více bolestivé. Elektroda se vždy vytahuje ze svalu do podkoží a zavádí jiným směrem. Sval se vyšetřuje v klidu i při kontrakci (Ambler, 2013, s. 86–87; Christodoulou et al., 2012, p. 266).

Indikace k provedení EMG u periferních paréz jsou: prokázání poškození nervu, zjištění stupně poškození nervu, lokalizace poškození nervu, průkaz další neurogenní poruchy a sledování reinervace u kompletního přerušení nervu. Naopak EMG je kontraindikací pro pacienty s poruchou krevní srážlivosti. U těchto pacientů vzniká riziko intramuskulárního krvácení. V nezbytných případech lze vyšetření provést při dodržování několika pravidel – vyšetřovat krátce a pouze minimální počet svalů, vyhnout se hlubokým svalům, těsným fasciálním místům a po vyšetření dané místo stlačovat (Ambler, 2013, s. 105–107).

3 Rehabilitace po periferních parézách nervů dolní končetiny

3.1 Fyzikální terapie

3.1.1 Elektrodiagnostika a elektrostimulace

Elektrostimulace je nejdůležitější částí fyzikální terapie v léčbě periferních paréz. Používá se co nejdříve po stanovení diagnózy periferní parézy z důvodu zabránění fibroblastické přeměny svalových vláken tedy změny svalových vláken v tukovou a vazivovou tkáň. Elektrostimulace je založená na používání šikmých impulzů, které mají pomalý náběh intenzity a delší dobu impulzu (Navrátil, 2019, s. 95–97; Poděbradský & Poděbradská, 2009, s. 100–104; Poděbradský & Vařeka, 1998, s. 191–195).

Nejprve se v rámci elektrodiagnostiky stanovuje Hoorveg-Weissova I/t křivka, abychom zjistili tzv. oblast selektivního dráždění. Jedná se o oblast parametrů impulzů, při kterých dochází k podráždění pouze svalových vláken denervovaného svalu nikoliv vláken okolních nedenerovaných svalů. Dále se z I/t křivky stanovuje akomodační kvocient, který udává míru denervace svalu. Získáme ho na základě podílu minimální intenzity, která vyvolá kontrakci šikmým a pravoúhlým impulzem při délce impulzu 1000 ms. Akomodační kvocient o hodnotě 2–6 ukazuje pro zdravý sval, hodnota 1–2 pro částečně denervovaný sval a pro úplnou denervaci je hodnota kolem 1. Akomodace je důležitá vlastnost svalových vláken. Svalová vlákna zdravého svalu jsou schopna kontrakce drážděním šikmými impulzy, které mají mnohonásobně vyšší intenzitu než pravoúhlé impulzy stejné délky. Naproti tomu denervovaná svalová vlákna se kontrahují při dráždění šikmými impulzy stejné intenzity jako impulzy pravoúhlé (Navrátil, 2019, s. 95–97; Poděbradský & Poděbradská, 2009, s. 100–104; Poděbradský & Vařeka, 1998, s. 191–195).

Klasická I/t křivka obsahuje celkem 44 měření – 11 měření šikmých impulzů u denervovaného svalu, 11 měření pravoúhlých impulzů u denervovaného svalu, 11 měření šikmých impulzů u zdravého svalu a 11 měření pravoúhlých impulzů u zdravého svalu. Vždy měříme v prahově motorické intenzitě. Na základě drážděné struktury dělíme I/t křivku na tři části – neurogenní (0,03–1,0 ms) – zde je drážděn aferentní nerv, přechodovou (1,0–10,0 ms) a myogenní (10,0–1000,0 ms) – zde dochází k přímému dráždění svalových vláken, ale pouze u denervovaných svalů. Jelikož je vytváření klasické I/t křivky časově velmi obtížné a pro pacienta nepříjemné, používá se stále častěji tzv. zkrácená I/t křivka. Ta se vytváří na základě šesti měření – 3 měření šikmých impulzů u zdravého svalu a 3 měření šikmých impulzů pro

denervovaný sval (Poděbradský & Poděbradská, 2009, s. 100–104; Poděbradský & Vařeka, 1998, s. 191–195).

Elektrostimulace se nejčastěji provádí v oblasti motorického bodu příslušného svalu prostřednictvím kuličkové elektrody (katody). Motorický bod nalezneme za použití pravoúhlých impulzů s frekvencí 0,3–0,15 Hz a dobou trvání 1–5 ms. Najdeme ho nejčastěji v proximální třetině svalu. Zároveň se jedná o místo vstupu nervu do svalu a místo s největším množstvím nervosvalových plotének. Motorický bod u denervovaného svalu se nachází více distálněji, nejčastěji v místě, kde je sval nejbliže povrchu (Poděbradský & Poděbradská, 2009, s. 100–104; Poděbradský & Vařeka, 1998, s. 191–195).

Preferuje se monopolární elektrostimulace kuličkovou elektrodou (diferentní katoda) a indiferentní anodou, která má podobu střední nebo velké deskové elektrody a nachází se proximálně či distálně na daném svalu. V případě déletrvajícího dráždění, nebo pokud nelze najít motorický bod, se používá bipolární elektrostimulace. Ta je charakteristická dvěma stejně velkými elektrodami – anoda na proximálním a katoda na distálním konci svalu. Délka jedné elektrostimulace je 1–3 minuty neboli 5–15 kontrakcí na jeden motorický bod několikrát denně nebo během terapie vystřídat více svalů po 1–3 minutách. Denervovaný sval je nutné stimulovat po celou dobu regenerace axonu. Každé 2–3 týdny zjišťujeme pomocí I/t křivky, zda došlo k obnovení stimulace denervovaného svalu pravoúhlými impulzy o délce 1–10 ms. Pokud ano, tak přecházíme ze stimulace šikmými impulzy na pravoúhlé tedy na elektrogymnastiku. Je důležité, aby fyzioterapeut dodržoval zásadu stejné elektrody, tedy používal na hledání motorického bodu, zhotovení I/t křivky a pro samotnou elektrostimulaci stále stejnou elektrodu. Zabráníme tak výrazným rozdílům mezi nálezy (Poděbradský & Poděbradská, 2009, s. 100–104; Poděbradský & Vařeka, 1998, s. 191–195).

3.1.2 Termoterapie

Součástí terapie u periferních paréz je lokální aplikace tepla. Teplo má analgetický, myorelaxační a vazodilatační účinky. Aplikuje se ideálně před zahájením rehabilitace. V praxi se nejvíce využívají parafinové zábaly, vlhké horké obklady, solux nebo jiné formy suchého tepla (Kolář, 2009, s. 332–333).

Parafinové zábaly se aplikují na suchou kůži po dobu 20 minut. Poté se zábal odebere a místo aplikace se zakryje ručníkem na dalších 20 minut, aby se teplo v daném místě udrželo

co nejdelší dobu. Frekvence zábalů je obvykle 3x týdně 6–12x (Navrátil, 2019, s. 124; Poděbradský & Poděbradská, 2009, s. 158).

Další metodou termoterapie u léčby periferních paréz je horká rolka. Tato terapie je spojena se jménem sestry Kenny, která tuto techniku používala v rámci dermo-neuromuskulární facilitace. K jejímu provedení je potřeba pět ručníků. Dva se srolují trychtýřovitě a další dva cirkulárně. Vlijeme do nich horkou vodu a celou rolku zabalíme do pátého ručníku. Rolku aplikujeme do oblasti denervovaného svalu vždy teplou, a proto ji po zchlazení postupně odvíjíme. Tuto proceduru aplikujeme po dobu asi 20 minut. Horká rolka se vždy výhradně používala na léčbu periferních paréz, bohužel v dnešní době se využívá už velmi sporadicky (Navrátil, 2019, s. 125).

3.1.3 Hydroterapie

V rámci hydroterapie se nejvíce doporučují teplé koupele (teplota vody 38–40 °C), z důvodu jejich výrazného hyperemického účinku. Nejpoužívanější jsou koupele se zdůrazněným mechanickým účinkem např. podvodní masáž nebo vířivá koupel (Kolář, 2009, s. 332).

Podvodní masáž se provádí ve speciální velké vaně pomocí masážní hadice. Teplota vody je 35–37°C. U periferních paréz se terapeut zaměřuje hlavně na oblast končetin. Masáž provádí vždy krouživými pohyby od periferie směrem proximálně a zpět se vrací mimo tělo. Hlavním účinkem procedury je lokální anémie, kterou vyvolává tlak vodního paprsku. Při přerušení tlaku se anémie mění na hyperémii, která přetrvává 5–10 minut. Doba aplikace procedury je 10–20 minut a počet procedur 5–7 (Poděbradský & Vařeka, 1998, s. 116–117).

Vířivá koupel se dělí na celkovou a částečnou. U léčby periferních paréz volíme většinou částečnou koupel, tedy pro HKK nebo DKK. Teplota pro částečnou koupel je indiferentní (34–36°C), pro celkovou mírně hypertermní (37–38 °C). Vířivá koupel disponuje kombinací termického a mechanického účinku procedury. Doba aplikace a počet procedur jsou stejné jako u podvodní masáže, tedy 10–20 minut a 5–7 koupelí (Navrátil, 2019, s. 150; Poděbradský & Poděbradská, 2009, s. 171; Poděbradský & Vařeka, 1998, s. 117).

3.2 Metoda sestry Kenny

Elizabeth Kenny byla zdravotní sestrou irského původu, ale většinu svého života prožila v Austrálii. Sestra Kenny ve 20. letech minulého století vypracovala metodu, kterou pojmenovala dermo-neuro-muskulární terapie. Tato metoda popisovala možnosti rehabilitace po vzniku onemocnění poliomyelitis anterior acuta a byla zvláště využita v období epidemie poliomyelitidy ve 30. a 40. letech minulého století (Kolář, 2009, s. 350; Pavlů, 2003, s. 140).

Sestra Kenny byla revoluční i v definování nových pojmů, v té době ještě neznámých. Vymezila pojem alienace, který znamená funkční parézu neboli tzv. pseudoparézu. Sval, který je antagonistou paretického svalu, je tzv. alienovaným, tedy ztrácí svoji plnou sílu a stává se oslabeným. Například při paréze flexorů loketního kloubu vzniká současně pseudoparéza antagonistických extenzorů lokte. Během rehabilitace se nezabývala jenom svaly a jejich inervací, ale všímala si i kůže, fascií, vazů a podkožního vaziva. Nejdůležitějším cílem terapie pro ni nebylo zvýšení svalové síly, ale zlepšení koordinace (Pavlů, 2003, s. 140).

Metoda sestry Kenny se dříve používala výhradně k rehabilitaci po poliomyelitis anterior acuta. V souvislosti se zavedením očkování proti tomuto onemocnění se následně začala využívat jako součást rehabilitace u periferních paréz a u funkčních poruch motoriky.

Elizabeth Kenny volila své terapeutické prvky podle stadia onemocnění. V akutním stadiu poliomyelitidy docházelo k aplikaci klidu, dlah a horkých zábalů. Aplikace dlah sloužila k zabránění vzniku kontraktur, horké zábały k uvolňování svalových spasmů a tlumení svalové bolesti. Dále doporučovala manuální protahování měkkých tkání. Hlavním cílem bylo vrácení původní délky měkkých tkání. Dalším terapeutickým prvkem bylo polohování, které se snaží o zabránění zkrácení svalů a o prevenci vzniku patologických poloh v jednotlivých segmentech těla (Hromádková, 1999, s. 188–189; Pavlů, 2003, s. 141).

Za nejdůležitější prvek metody sestry Kenny je považována stimulace. Ta se skládá ze tří částí. Jako první terapeut provádí pasivní protažení svalu, který chce stimulovat, čímž se zlepšuje dráždivost motoneuronů inervujících stimulovaný sval. Za druhé jsou popisovány rychlé chvějivé pohyby, kterými dochází k přibližování úponů stimulovaného svalu. Jedná se tedy o pohyb ve směru kontrakce. Zlepšuje se tím dráždivost motoneuronů, ale antagonistické skupiny svalů. Na základě toho dochází k facilitaci a následně k reciproční inhibici motoneuronů stimulovaného svalu. Terapeut provádí přibližování úponů chvějivými pohyby 3–5x. Poslední částí stimulace je opětovné pasivní protažení svalu. Dosáhneme tak maximálního facilitačního účinku na motoneuronech inervujících stimulovaný sval, tj. nábor

motorických jednotek, které potřebujeme k obnově motoriky, se mnohonásobně zvýší. Nakonec terapeut provede pasivně daný pohyb a poté vyzve pacienta, aby daný pohyb vykonal aktivně, případně pacientovi pomůže dotažením segmentu do plného rozsahu pohybu (Hromádková, 1999, s. 188–189; Pavlů, 2003, s. 141–142).

3.3 Analytické cvičení

Analytické cvičení neboli cvičení dle svalového testu se používá společně s elektrostimulací a metodou sestry Kenny co nejdříve po zjištění diagnózy. Využívá se hlavně u svalů se svalovou silou 0, 1 a 2. U svalové síly 0 a 1 pohyb provádíme pasivně s uvědoměním. Cílem je udržení rozsahu pohybu a elasticity svalu. Pokud sval dosáhne svalové síly stupně 2, pacient cvičí aktivně v polohách s vyloučením gravitace. Nejčastěji cvičíme v závěsu, na hladké podložce nebo ve vodě. Od svalové síly stupně 3 pacient cvičí aktivně v polohách proti gravitaci a od stupně 4 přidáváme odpor proti pohybu. Mezi nejefektivnější pomůcky zvyšující svalovou sílu patří činky a Thera-Band (Kolář, 2009, s. 331).

3.4 Proprioceptivní neuromuskulární facilitace

U rehabilitace periferních paréz je nedílnou součástí metoda proprioceptivní neuromuskulární facilitace (PNF). Jedná se o komplexní facilitační metodu, která využívá diagonální pohyby proti odporu. Dochází tím k facilitaci impulzů ze svalových vřetének, šlachových tělísek a kloubních proprioreceptorů a v kombinaci se zrakovými, sluchovými a taktilními vjemy k aktivaci maximálního počtu motoneuronů. Pro terapii je důležité si zvolit takovou diagonálu, při které se oslabené svaly budou aktivovat. Například při periferní paréze n. peroneus communis (nejčastější periferní paréza na dolní končetině) je oslabený m. tibialis anterior. Pro posílení tohoto svalu využijeme flekční vzorec v rámci první diagonály (Bastlová, 2013, s. 12–14, 44–47; Hromádková, 1999, s. 426; Kolář, 2009, s. 331–332;).

3.5 Senzomotorická stimulace

Senzomotorická stimulace je ideální metodou rehabilitace u periferních paréz dolní končetiny. Metoda je založena na facilitaci proprioreceptorů, aktivaci spino-cerebello-vestibulárních drah a na cvičení s využitím balančních ploch. Nejprve se zaměřujeme na korekci chodidla. Provádíme s pacientem nácvik tzv. malé nohy, při které dochází k aktivaci

hlubokých svalů nohy. S terapií začínáme v sedě a po úspěšném zvládnutí přecházíme do stoje. Zaměřujeme se na správné postavení kolen, pánve, ramen a hlavy. Volí se cviky vždy podle aktuálního stupně svalového oslabení. Začíná se na obou dolních končetinách a poté se přechází na jednu dolní končetinu. Přidávají se pohyby horních končetin, podřepy, výpady a výskoky. Pokud pacient tyto cviky zvládá, přechází se na balanční plochy. Jako první se z balančních ploch používají úseče – nejdříve válcová a potom kulová, následně točny či balanční míče. Tato metoda je velmi doporučovaná u parézy n. ischiadicus. Cvičením na balančních plochách dochází ke střídavé aktivaci oslabených flexorů a extenzorů nohy, a tím ke zvýšení svalové síly a zlepšení koordinace těchto svalových skupin (Janda & Vávrová, 1992, s. 14–34; Kolář, 2009, s. 332; Trojan et al., 2005, s. 32).

3.6 Využití přístrojové techniky

V dnešní době je využití přístrojové techniky neodmyslitelnou součástí rehabilitace. Umožňuje provádět přesnou objektivní analýzu pohybu a tím cílenou intenzivní terapii. Přínosem přístrojové techniky je velmi přesné měření pohybových vlastností během pohybu. V rámci vyšetření jsou detekovány i nepatrné patologie, které nejsou viditelné při klinickém vyšetření. Další výhodou přístrojového vyšetření je průběžné ukládání výsledků vyšetření. Naproti tomu vysoká pořizovací cena přístrojové techniky je jednou z hlavních nevýhod. Mezi další nevýhody patří zvýšené nároky na prostor, čas a proškolený personál. Neopominutelnou součástí přístrojů je senzorická zpětná vazba, která pomáhá pacientovi s uvědoměním si pohybu (Kolářová et al., 2019, s. 11).

Pro trénink posturální stabilizace ve vzpřímeném stoji a pro nácvik optimálního stereotypu chůze používáme např. systémy Zebris Rehawalk a posturograf.

3.6.1 Zebris RehaWalk

Přístroj Zebris RehaWalk se používá na analýzu a léčbu poruch chůze u neurologických, ortopedických a geriatrických pacientů (viz obrázek 1, s. 25). Pokud pacient trpí závažnou poruchou chůze, lze použít závěsný systém. Můžeme tedy zahájit terapii již v rané fázi onemocnění. Technické možnosti přístroje Zebris RehaWalk nabízejí kompletní přizpůsobení potřebám pacienta. Přístroj mohou využít pacienti na invalidním vozíku, se sníženou pohyblivostí až po ty, kteří jsou schopni chůze. Zebris RehaWalk se tak nachází mezi roboticky asistovanou lokomoční terapií a manuální terapií chůze (Kolářová et al., 2019, s. 41–43).

Počáteční analýza chůze, která posoudí stav pacienta, je základním prvkem terapie. Poté následuje trénink chůze prostřednictvím dynamické vizuální zpětné vazby. Během terapie se na povrch běžeckého pásu promítá ideální vzorec chůze. Pacienti jsou instruováni, aby co nejpřesněji umísťovali nohy na promítané stopy. Terapeuti mají možnost kdykoli flexibilně přizpůsobit tréninkové parametry možnostem pacienta. Pro optimální kontrolu tréninku se porovnávají vždy dvě analýzy chůze – před a po tréninku. Vysoký počet krokových cyklů při tréninku podporuje automatizaci chůze. Návuk chůze prostřednictvím vizuálních podnětů lze provádět již v rané fázi terapie, aby docházelo k symetrizaci a rytmizaci stereotypu chůze a také k prodloužení délky kroku (Kolářová et al., 2019, s. 43–56).



Obrázek 1 Zebis Rehawalk

3.6.2 Posturograf

Posturograf je přístroj, který díky výsledkům ze silové plošiny hodnotí posturální kontrolu při vzpřímeném stoji (viz obrázek 2, s. 26). Posturální kontrola je u člověka velmi důležitá, jelikož zajišťuje stabilitu těla při vykonávání každodenních aktivit. Posturální kontrola má na starosti přiměřenou reakci těla na nečekané změny prostředí, rovnováhu těla během špatných podmínek prostředí a dále během provádění více činností současně. Pokud je

posturální kontrola nedostatečná, má člověk problémy s rovnováhou. Tito lidé mají vyšší tendenci k pádům a dochází u nich ke snižování kvality života. Díky posturografu můžeme u pacienta vyšetřit stoj. Při vyšetření dochází k pohybům silové plošiny nebo celé kabiny. Následně pak posturograf využíváme jako terapii, kdy pohyblivost kabiny i silové plošiny můžeme předem nastavit. (Kolářová et al., 2019, s. 14–15).

Indikací k terapii na posturografu jsou poruchy rovnováhy ve stoji z různých příčin. Samotná trénink probíhá tak, že je pacient postaven na silovou plošinu posturografu a před sebou má obrazovku, na které vidí aktuální polohu svého těžiště na plošině. Díky tomu je schopný zjistit, zda zatěžuje obě dolní končetiny symetricky. Prvním cílem tréninku je zlepšit kontrolu pohybu při přenášení váhy těla ve stoji jasně danými směry. Pokud chceme terapii ztížit, můžeme přidat pohyby plošiny a kabiny. Druhým cílem je trénink symetrického rozložení váhy na dolních končetinách v rámci uzavřených kinematických řetězců nebo trénink rovnováhy ve stoji (Kolářová et al., 2019, s. 33).



Obrázek 2 Posturograf NeuroCom®

3.6.3 Virtuální realita

V posledních letech se virtuální realita začíná objevovat a využívat i v oblasti léčebné rehabilitace. Na počátku byla vytvořena v podobě videoher pro širokou veřejnost a postupně se vyvíjela již specificky pro rehabilitační účely. Virtuální realita podporuje motorické učení a zvyšuje u pacienta motivaci. Při hře se pacient snaží dosáhnout co nejlepších výsledků zvládnutím daného úkolu, u kterého postupně zvyšujeme náročnost. Volíme často aktivity z běžných denních činností, které potom pacient lépe zvládá v reálném životě (Kolářová et al., 2019, s. 122–123).

Prvky virtuální reality využívá např. systém Zebris nebo C-Mill. Tyto přístroje umožňují trénovat chůzi s použitím virtuálního prostředí. Mezi další přístroje pro terapii chůze s prvky virtuální terapie patří mj. systém Lokomat. Dolní končetiny jsou v Lokomatu roboticky vedeny při chůzi a na obrazovku umístěnou před pacientem jsou promítány různé varianty her ve virtuálním prostředí. Další možností terapie s prvky virtuální reality jsou herní konzole. Jejich výhodou je nízká cena a snížené nároky na prostor. Radíme sem Microsoft Xbox, Playstation a Nintendo Wii. Herní konzole se zaměřují na trénink stability, koordinace a dosahových aktivit. Neustálý feedback je další velice důležitou výhodou, díky které pacient může sledovat svůj vlastní pohyb. Terapie na herních konzolách je zábavná a zajímavá, tudíž zvyšuje motivaci pacienta, která je u pacienta v tomto těžkém období velice důležitá (Baram, 2013, pp. 1–2; Kolářová et al., 2019, s. 124–126).

Virtuální realita se jako součást rehabilitační léčby používá převážně u neurologických pacientů po cévních mozkových příhodách, kde výrazně zlepšuje motoriku proximálních i distálních segmentů paretických končetin a kvalitu chůze. Dále je vhodná u pacientů po periferních parézách, po traumatech, ortopedických operacích, u seniorů nebo u pacientů trpících depresí (Baram, 2013, p. 1; Kolářová et al., 2019, s. 123).

4 Možnosti terapie parézy n. peroneus communis

4.1 Šlachový transfer u periferní parézy n. peroneus communis

Nejčastější monoparézou na dolní končetině je paréza n. peroneus communis. Spontánní obnova funkce n. peroneus communis je možná, ale bohužel není příliš častá a v podstatě není nikdy úplná. Pokud dojde k otevřenému traumatickému poškození nervu a je nutná revize a sutura nervu, předpokládá se obnovení funkce jen asi u 36 % případů. Pokud se funkce nervu neobnoví, navrhuje se provedení šlachového transferu, jelikož je v tomto případě jediným možným řešením k provedení aktivní dorzální flexe. Nejčastěji se používá pro transfer šlacha m. tibialis posterior. Vždy se musí jednat o zcela funkční a dobře inervovaný sval, aby dokázal nahradit nefunkčního antagonistu. (Carolus et al., 2019, p. 348; Ho et al., 2014, p. 1; Špiroch, 2012, s. 39).

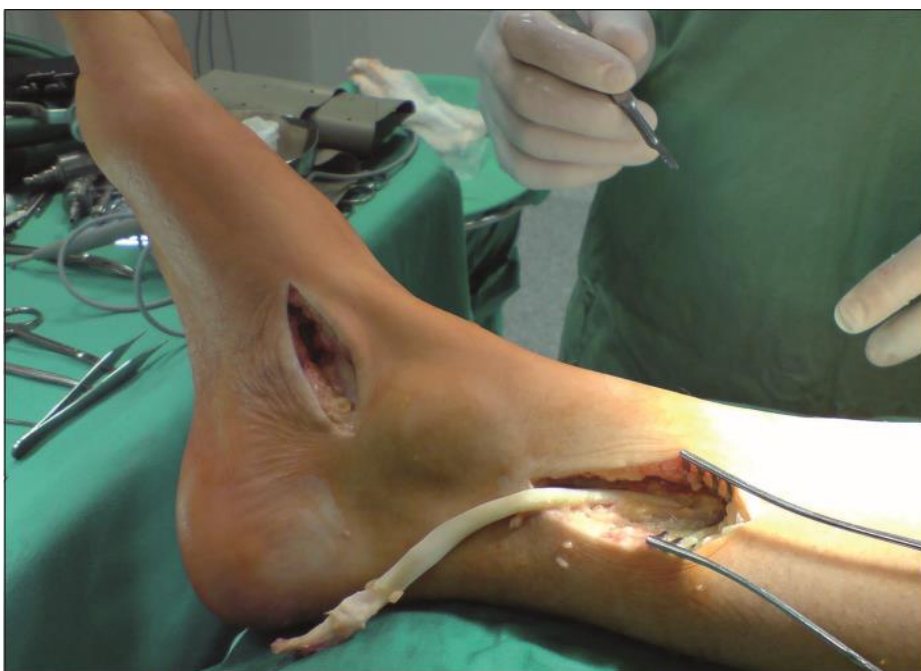Typickým znakem u parézy n. peroneus communis je nemožnost provedení dorzální flexe nohy, tedy zvednutí špičky nohy od podložky. U pacientů s parézou n. peroneus communis je typická tzv. kohoutí chůze. Tato chůze je charakteristická nadměrným zvedáním končetiny, aby pacient zabránil zakopnutí o špičku nohy, kterou není schopný zvednout (Carolus et al., 2019, p. 347; Pfeiffer, 2007, s. 230).

Nejčastějšími traumaty, která vedou k indikaci provedení transferu šlachy m. tibialis posterior, jsou luxace kolena, fraktura proximální tibie, kompartment syndrom, otevřená rána bérce a stav po TEP kolene (Carolus et al., 2019, p. 349; Ho et al., 2014, p. 1; Pilný et al., 2009, s. 280).

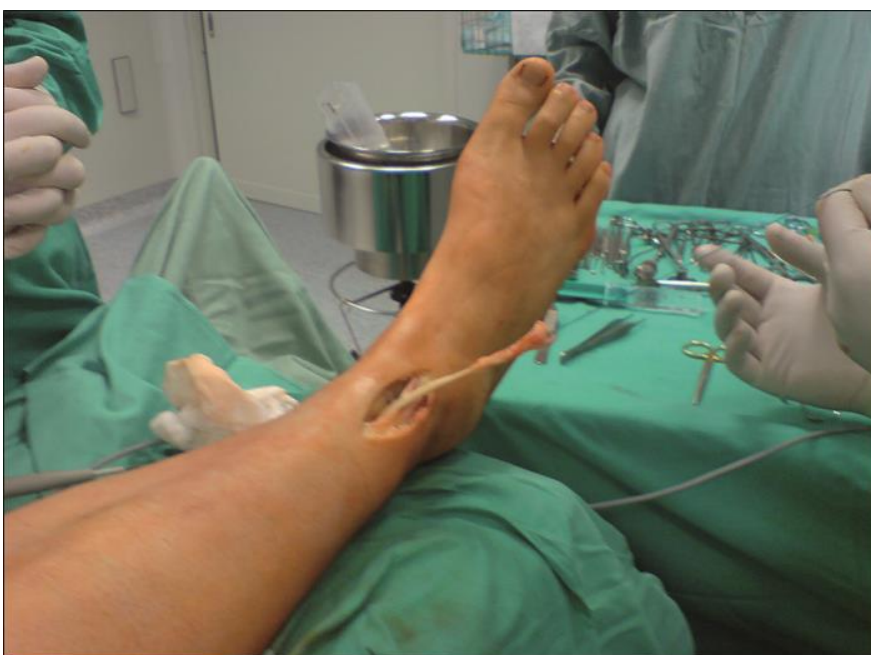4.1.1 Operační plán

Operace je prováděna ve spinální nebo celkové anestezii. Pacient je na operačním sále umístěn na zádech. Operatér vede celkem čtyři řezné rány. První se nachází distálně od mediálního kotníku. V této oblasti operatér provádí preparaci a uvolnění šlachy m. tibialis posterior, která se upíná na os naviculare. Druhá řezná rána se nachází na vnitřní straně bérce těsně nad mediálním kotníkem. V tomto místě prochází šlacha m. tibialis posterior, kterou druhou řeznou ránou operatér protáhne ven z bérce (viz obrázek 3, s. 29). Na přední straně bérce, o pár cm distálněji, než je vedena druhá řezná rána, najdeme třetí řeznou ránu. Šlachu m. tibialis posterior chirurg protahuje skrze membrana interossea do oblasti třetí řezné rány (viz obrázek 4, s. 29). Na hřbetu nohy se nachází čtvrtá a zároveň poslední řezná rána. Její velikost

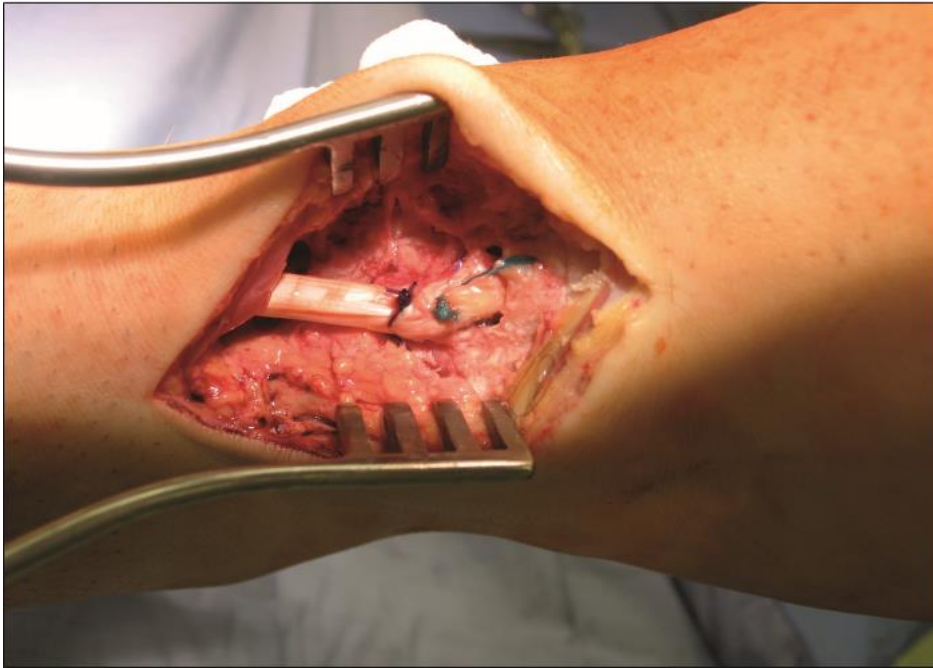
je od retinakulum extensorum až k bázi třetího metatarzu. Jako poslední provádí chirurg protažení šlachy m. tibialis posterior z oblasti třetí řezné rány na hřbet nohy. Šlacha svalu se přišívá na bázi třetího metatarsu (viz obrázek 5, s. 30). Je důležité dbát na to, aby šlacha procházela nohou rovně, bez jakéhokoliv zaúhlení. Noha se následně zafixuje sádkou po dobu šesti týdnů v 90° v hlezenním kloubu (Carolus et al., 2019, p. 351; Ho et al., 2014, pp. 3–7; Pilný et al., 2009, s. 280–281; Vieira et al., 2018, pp. 146–148).



Obrázek 3 Odběr šlachy m. tibialis posterior (Pilný et al., 2009, s. 280)



Obrázek 4 Protažení šlachy m. tibialis posterior interosseální membránou ventrálně (Pilný et al., 2009, s. 281)



Obrázek 5 Ukotvení šlachy m. tibialis posterior do baze 3. metatarzu (Pilný et al., 2009, s. 281)

4.1.2 Rehabilitace po transferu šlachy m. tibialis posterior

Při šlachovém transferu dochází k přenosu šlachy aktivního svalu na jiné místo. Tento sval nahradí funkci svalu, který při paréze ztratil svoji funkci, tedy transfer šlachy m. tibialis posterior nahrazuje funkci nefunkčního svalu m. tibialis anterior.

S rehabilitací začínáme od 6. pooperačního týdne, tedy po sundání sádrové fixace. Cílem rehabilitace je naučit pacienta ovládat šlachový transfer bez souhybů. Je potřeba přeučit transferovaný sval provádět jiný pohyb, než vykonával předtím (Špiroch, 2012, s. 48).

Jako první provádíme ošetřování jizev a okolních měkkých tkání a mobilizaci Chopartova, Lisfrankova kloubu, metatarzů a drobných kloubů nohy. V rámci svalových struktur je důležité protahování zkrácených svalů (hamstringů, m. triceps surae, krátkých svalů plosky nohy), neboť, pokud je Achillova šlacha zkrácená, nikdy nedocílíme ideálních rozsahů pohybu v hlezenním kloubu a zamezíme transferovanému svalu adekvátně provést znovuzískanou dorzální flexi nohy. Pokud má pacient výraznější otoky bérců, provádíme lymfodrenáž nebo vyvážeme bérec kompresním obinadlem, např. Peha-haft (Špiroch, 2012, s. 48).

Cílem rehabilitace je zvýšení koordinace, svalové síly a dynamické stabilizace v oblasti pánve, kolenního a hlezenního kloubu. Snažíme se o obnovení optimálního stereotypu chůze

a zvýšení pasivní a aktivní dorzální flexe nohy. Je důležité neprotahovat nohu do plantární flexe, abychom neprodlužovali šlachy transferovaného svalu. Při terapii volíme prvky proprioceptivní neuromuskulární facilitace, posturální terapie a senzomotorické stimulace. V rámci PNF volíme flekční vzorec první diagonály, jelikož chceme podpořit dorzální flexi s inverzí. Z hydroterapie je vhodná částečná vířivá koupel na dolní končetinu. Pro vyšetření stoje, stereotypu chůze a následně trénink stability a chůze je ideální terapie na posturografu a na chodícím páse s feedbackem (Špiroch, 2012, s. 48).

4.1.3 Výsledky transferu šlachy m. tibialis posterior

Pilný et al. (2009, s. 279–283) se ve svém výzkumu věnoval otázce, zda transfer šlachy m. tibialis posterior je efektivním řešením léčby parézy n. peroneus communis. Do studie bylo zahrnuto 14 pacientů (11 mužů a 3 ženy) s průměrným věkem 39,3 roků (v rozsahu 18–66 let), kterým byl proveden transfer šlachy m. tibialis posterior v průměru 9,2 měsíce (v rozsahu 1–34 měsíců) od vzniku parézy. Nejčastější příčinou vzniku parézy n. peroneus communis byla zlomenina proximální tibie (3 pacienti), kompartment syndrom (3 pacienti), stav po TEP kolene (2 pacienti), stav po luxaci kolen (1 pacient), herniace disku (1 pacient), stav po sutuře menisku (1 pacient), zlomenina acetabula (1 pacient) a otevřená rána bérce (1 pacient). V rámci kontrolního vyšetření, které probíhalo v průměru 34,6 měsíců po operaci, se měřily aktivní rozsahy pohybu v hlezenním kloubu. Za výborný výsledek se považovala aktivní dorzální flexe větší než 5°, za uspokojivý aktivní dorzální flexe méně než 5° až 0° a za špatný výsledek se pokládala noha v jakémkoli plantárním postavení. Výsledky výzkumu byly velice uspokojivé. Výborný výsledek byl zhodnocen u devíti pacientů (64 %), u čtyř pacientů byl výsledek uspokojivý (29 %) a špatný výsledek byl pouze u jednoho pacienta (7 %).

Další studii, která se věnuje stejnému tématu, provedl Agarwal et al. (2020, pp. 457–461). Do studie bylo zařazeno 20 pacientů (16 mužů a 4 ženy) o průměrném věku 31,4 let (v rozsahu 11–51 let). Všichni pacienti trpěli parézou n. peroneus communis déle než jeden rok. V této studii byla nejčastější příčinou parézy Hansenova nemoc (11 pacientů), traumatické poškození peroneálního nervu (7 pacientů) a postinjekční neuropatie n. ischiadicus (2 pacienti). Na kontrolním vyšetření, které proběhlo v průměru 2 roky po transferu, se měřila aktivní dorzální flexe nohy. Za dobrý výsledek byla považována hodnota dorzální flexe 0–10°. Pokud noha zůstávala v plantárním postavení, jednalo se o špatný výsledek. Výsledky studie byly velice uspokojivé, 19 pacientů dosáhlo dobrého výsledku, tudíž byli schopni dorsální flexe nohy.

Pouze v jednom případě vyšel špatný výsledek z důvodu uvolnění šlachy. Pacient byl znovu operován, aby nedošlo ke zkrácení šlachy. Po operaci a následné rekonvalescenci dosáhl pacient též dobrého výsledku.

Další, kdo vedli výzkum na téma šlachového transferu m. tibialis posterior, byli Wu a Tai (2015, pp. 147–154). Studie se zúčastnilo 37 pacientů (27 mužů a 10 žen) s průměrným věkem 34 let (v rozsahu 21–54 let). Nejčastější příčinou vzniku parézy byly úrazy na motorce nebo kole (32 pacientů), pracovní úrazy (4 pacienti) a artroplastika kyčelního kloubu (1 pacient). Všichni pacienti měli ztrátu dorzální flexe nohy po dobu nejméně 1 roku. 31 pacientů chodilo na kontrolní vyšetření minimálně po dobu 1 roku. V rámci vyšetření byla pacientům měřena aktivní dorzální flexe nohy. Zbýlých 6 pacientů se ztratilo z kontrolního sledování i přes veškerou snahu je kontaktovat. Hodnotícím kritériem této studie bylo provedení aktivní dorzální flexe. Pokud pacient vykonal dorzální flexi, jednalo se o uspokojivý výsledek. Pokud noha zůstala v plantárním postavení, jednalo se o neuspokojivý výsledek. Z výsledků vyplývá, že při poslední kontrole provedlo všech 31 pacientů dorzální flexi nohy (v rozsahu 3–5 °). Další otázkou, kterou se ve výzkumu zabývali, bylo, jak velkou dorzální flexi je potřeba mít, aby byl pacient schopný normální chůze. V rámci studie bylo zjištěno, že je potřeba mít dorzální flexi minimálně 3°, což všichni testovaní pacienti splnili.

Khan et al. (2021) se ve svém výzkumu zabýval srovnáním výsledků u dvou variant připojení šlachy transferu m. tibialis posterior. Do studie bylo celkem zahrnuto 32 pacientů (28 mužů a 4 ženy) a byli rozděleni do dvou skupin podle typu fixace šlachy m. tibialis posterior na hřbet nohy. U první skupiny zahrnující 17 pacientů byla šlacha připevněna na 2. metatarz. Druhá skupinu tvořící 15 pacientů měla transferovanou šlachu upevněnou na šlachu m. tibialis anterior. Průměrný věk pacientů v obou skupinách byl 28 let. Nejčastější příčinou parézy bylo traumatické poranění nervu. První kontrolní měření proběhlo 6 měsíců po operaci a průměrná doba sledování jednoho pacienta byla 34 měsíců. V rámci kontrolního vyšetření se měřila aktivní dorzální flexe nohy. Pokud byla pacientovi naměřena dorzální flexe větší než 15°, jednalo se o výborný výsledek. Za dobrý výsledek bylo považováno 5–15°, za průměrný, pokud byla noha v základním postavení (tj. 90° v hlezenním kloubu) a za špatný jakékoliv plantární postavení nohy. Z výsledků vyplývá, že 6 měsíců po operaci měla první skupina výsledky vynikající u 6 pacientů, dobré u 8 pacientů a průměrné u 3 pacientů. Výsledky druhé skupiny byly vynikající u 4 pacientů, dobré u 7 pacientů a průměrné u 4 pacientů. Můžeme si všimnout, že 6 měsíců po operaci byly výsledky v obou skupinách velice podobné, přibližně 80 % pacientů mělo dobré nebo výborné výsledky. Po 34 měsících od operace byl však zaznamenán razantní

rozdíl v dorzální flexi mezi oběma skupinami. Výrazné zhoršení bylo zjištěno u druhé skupiny s fixací transferované šlachy na šlachu m. tibialis anterior, kdy pouze 1 pacient vykazoval výborné výsledky, 6 pacientů mělo výsledky dobré, dalších 6 pacientů průměrné a zbylí 2 pacienti měli špatné výsledky. Závěrem studie bylo vyhodnoceno, že fixace šlachy na 2. metatarz poskytuje příznivější výsledky a vyváženou dorzální flexi ve srovnání s fixací šlachy na šlachu m. tibialis anterior, protože kvalita aktivní dorzální flexe se v průběhu času zhoršuje, pravděpodobně v důsledku natažení šlachy.

Na základě výsledků výše uvedených studií lze konstatovat, že transfer šlachy m. tibialis posterior má velmi dobré výsledky v dosažení aktivní dorzální flexe nohy a je jediným možným způsobem, jak dorzální flexi nohy u pacientů s periferní parézou n. peroneus communis obnovit.

4.2 Využití robotické technologie

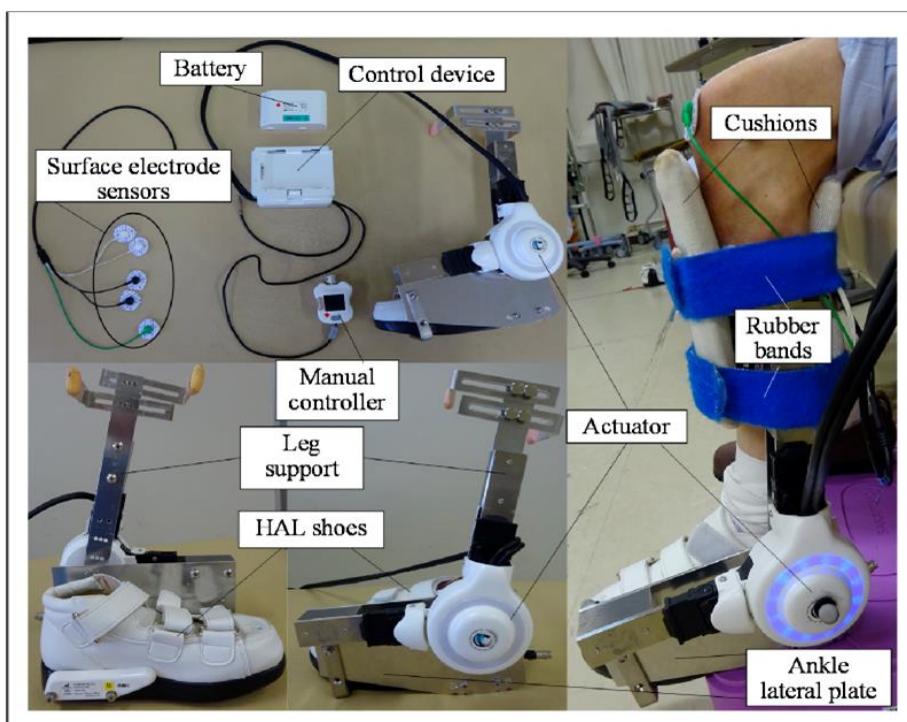
Paréza n. peroneus communis způsobuje tzv. kohoutí chůzi, která narušuje správný stereotyp chůze a znesnadňuje pacientovi provádět běžné každodenní činnosti (ADL). Abychom tomu zabránili, byl vyvinut robotický přístroj tzv. hybrid assistive limb neboli hybridní asistenční končetina (HAL). Jedná se o robotický exoskelet, který asistuje pacientovi při pohybech končetiny prostřednictvím bioelektrických signálů ze svalů. Tyto signály jsou snímány ze svalových skupin končetin pomocí senzorů na povrchových elektrodách. Robotický exoskelet pracuje na principu reakce na zpracovávání podnětů způsobené kontrakcí svalů nebo aktivací nervu. Přístroj na základě tohoto děje získá energii, která je nezbytná k vykonání pohybu. Exoskelet je připevněn na určitou část těla. Existuje několik typů HAL, např. jednokloubové a vícekloubové na jednu nebo obě končetiny. (Navrátil & Příhoda, 2022, s. 25; Matsuda et al., 2022, pp. 410–411).

4.2.1 Ankle hybrid assistive limb

Ankle HAL je robotický exoskelet připevněný do oblasti kotníku, který nahrazuje funkci nohy. Poskytuje pacientovi asistenci při chůzi, v rámci které pomáhá s dorzální a plantární flexí nohy. Bioelektrické signály jsou snímány pomocí elektrod z m. tibialis anterior a z mm. gastrocnemii (Kubota et al., 2022, p. 395).

Přístroj se skládá z ovládacího zařízení, baterie, povrchových elektrod, ručního ovladače, HAL boty, opěrky nohy a boční desky (viz obrázek 6, s. 35). Velice důležitou součástí přístroje je aktuátor, pomocí kterého se zpracovávají bioelektrické signály z m. tibialis posterior a mm. gastrocnemii. Aktuátor se skládá z úhlového senzoru na laterální straně kotníku. Bioelektrické signály a informace detekované úhlovým senzorem jsou zpracovány řídicím zařízením tedy počítačem. Robotický exoskelet poskytuje pacientovi feedback, který mu umožňuje sledovat své vlastní bioelektrické signály na monitoru během tréninku (Kubota et al., 2022, p. 395).

Hlavní funkcí ankle HAL je provádění dorzální a plantární flexe nohy prostřednictvím bioelektrických signálů. Velkou výhodou přístroje je, že ho lze použít již u svalů se svalovou silou 1, a proto je vhodný k aktivaci hlezenního kloubu v akutní fázi parézy n. peroneus communis, aby se zabránilo jeho ztuhnutí (Kubota et al., 2022, p. 395).



Obrázek 6 Jednotlivé části robotického přístroje ankle hybrid assistive limb (Kubota et al., 2022, p. 395)

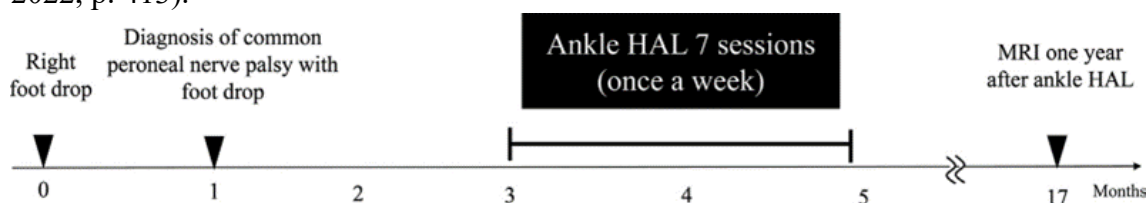
4.2.2 Výsledky robotického přístroje ankle hybrid assistive limb

Matsuda et al. (2022, pp. 411–412) se ve své práci zabýval otázkou, zda je využití přístroje ankle HAL efektivní terapií při paréze n. peroneus communis. Cílem výzkumu bylo prozkoumat účinnost přístroje ankle HAL pro obnovení aktivní dorzální flexe nohy při peroneální paréze. Studie se zúčastnil šedesátiletý muž, který trpěl přepadáváním špičky pravé nohy a poruchou citlivosti v oblasti laterální části pravého bérce. Příčina parézy byla neznámá. Pacient podstoupil vyšetření magnetickou rezonancí, kde byla zjištěna mírná hernie disku a spinální stenóza v úrovni L₃–L₄ bez zjevných nálezů v úrovních L₄–L₅ a L₅–S₁. Vzhledem k tomu, že hernie v úrovni L₃–L₄ není příčinou radikulárních příznaků při peroneální paréze, její souvislost s přepadáváním špičky pravé nohy nebyla potvrzena. Dále bylo provedeno EMG vyšetření pravé dolní končetiny, kde byla pozorována vysoká intenzita signálů v m. tibialis anterior, m. extensor digitorum longus, v m. peroneus longus a m. peroneus brevis. Až po EMG vyšetření byla u pacienta potvrzena peroneální paréza. Trénink prostřednictvím přístroje ankle HAL byl zahájen 2 měsíce po stanovení diagnózy. Před terapií byla změřena svalová síla a rozsahy pohybů nohy. Výsledky svalové síly byly: plantární flexe 4, dorzální flexe 2, inverze

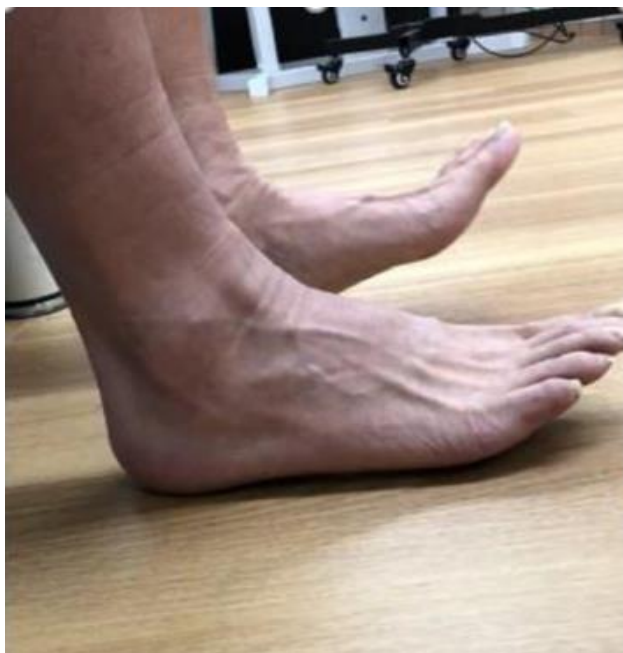2 a everze 2. Rozsahy pohybu nohy byly (pasivní/aktivní): pro plantární flexi 45/40°, pro dorzální flexi 20/0° a pro inverzi a everzi 20/0°. Maximální aktivní dorzální flexe je zobrazena na obrázku 8 (s. 37). Dále byl vyšetřen stoj na jedné noze s otevřenýma očima. Na levé noze pacient vydržel stát 50s na pravé noze pouze 8s. Pacient chodil tzv. kohoutí chůzí, často zakopával a byl při chůzi nestabilní. Uvedl, že v minulosti i několikrát spadl na zem, z důvodu přepadávání špičky nohy.

Terapie pomocí robotického přístroje ankle hybrid assistive limb se skládala z následujících čtyř kroků: 1) připojení povrchových elektrod přístroje ankle HAL na m. tibialis anterior a mm. gastrocnemii, 2) cvičení dorzální flexe pravé nohy vsedě pomocí ankle HAL (50–70 opakování za jedno sezení), 3) cvičení dorzální flexe levé nepostižené nohy, 4) edukace pacienta ohledně cviků na doma a úpravě životního stylu. Jedna terapie prostřednictvím ankle HAL trvala přibližně 30–40 minut (Matsuda et al., 2022, pp. 412–413).

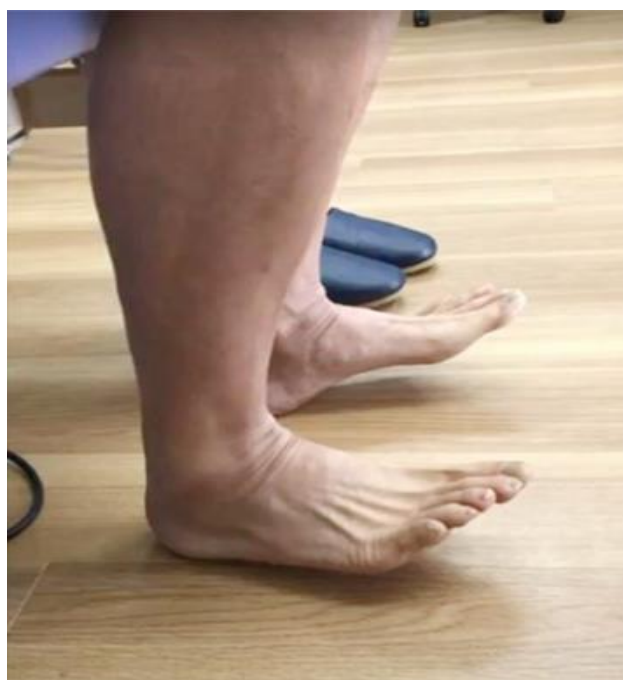Pacient absolvoval terapii pomocí ankle HAL celkem sedmkrát. Terapie probíhaly jednou týdně po dobu dvou měsíců (viz obrázek 7). Po sedmi tréninkových sezeních došlo ke zlepšení svalové síly na pravé dolní končetině. Plantární flexe nohy se zvýšila ze stupně 4 na 5, dorzální flexe, inverze a everze se zvýšily vždy ze stupně 2 na 4. Pasivní rozsah pohybu zůstal beze změn u plantární flexe, dorzální flexe a everze, u inverze došlo k mírnému zvýšení rozsahu pohybu z 20° na 25°. U aktivního rozsahu pohybu došlo k výraznému zlepšení. Dorzální flexe a everze se zvýšily z 0° na 20°, inverze z 0° na 25°. Maximální dorzální flexe po absolvování sedmi terapií je zobrazena na obrázku 9 (s. 37). Plantární flexe zůstala na stejných hodnotách, tedy 40°. Ve stoji s otevřenýma očima na pravé noze se pacient zlepšil z původních 8s na 60s a na levé noze z 50s na 70s. Po závěrečné terapii se také vrátila do normálu citlivost pravé nohy. Zlepšila se kvalita chůze. Pacient byl schopen chodit do schodů, ze schodů i běhat, s čímž měl před terapií velký problém. Po jednom roce od ukončení terapie podstoupil pacient kontrolní EMG vyšetření pravé nohy s velmi dobrým výsledkem. Intenzita signálů z daných svalů se změnila z vysoké intenzity na nízkou, což znamená normální činnost svalů (Matsuda et al., 2022, p. 413).



Obrázek 7 Schéma pacientovy léčby pomocí ankle HAL (Matsuda et al., 2022, p. 412)



Obrázek 8 Maximální aktivní dorzální flexe před zahájením terapie pomocí anky HAL (Matsuda et al., 2022, p. 411)

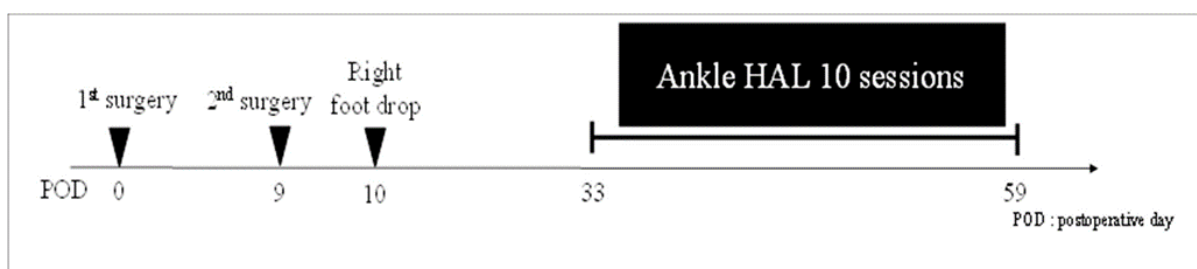


Obrázek 9 Maximální aktivní dorzální flexe po absolvování sedmi terapií s anky HAL (Matsuda et al., 2022, p. 414)

Další výzkum, který se věnoval stejnému tématu, provedl Kubota et al. (2022). Výzkumu se zúčastnila žena ve věku 55 let. Paréza n. peroneus communis se u pacientky objevila po operaci zad. Indikací k operaci byla stenóza páteřního kanálu v oblasti bederní páteře. Pacientka asi rok a čtvrt trpěla bolestmi zad a měla poruchy chůze, které se postupně zhoršovaly. Den po operaci byl proveden svalový test svalů nohy. Bylo zjištěno výrazné oslabení svalů m. tibialis

anterior (stupeň 1), m. extenzor hallucis longus (stupeň 1) a m. extenzor digitorum longus (stupeň 2) na pravé noze. Svalová síla těchto svalů dosahovala před operací stupně 5. Dále byly po operaci změřeny rozsahy pohybů. Většina rozsahů pohybu byla v normě mimo dorzální flexi. Pasivní dorzální flexe byla -15° a aktivní -50° . 26. pooperační den bylo provedeno jehlové EMG. Na základě vyšetření byla diagnostikována pooperační paréza n. peroneus communis na pravé noze. Po operaci byla zahájena rehabilitace, avšak stav pravé nohy se nelepšil a nácvik chůze byl obtížný kvůli obezitě ženy a pooperačnímu deliriu. Z tohoto důvodu byla 33. pooperační den zahájena terapie pomocí robotického přístroje ankle HAL, která proběhla celkem desetkrát a byla ukončena 59. den po operaci (viz obrázek 10).

Bohužel výsledky výzkumu nebyly příliš uspokojivé, jelikož po 10 terapiích zůstala svalová síla svalů m. tibialis anterior a m. extenzor hallucis longus na stupni 1. U pasivní dorzální flexe došlo ke zlepšení z -15° na 0° , ale aktivní dorzální flexe zůstala beze změny, tedy -50° . I přesto lze konstatovat, že má terapie pomocí ankle HAL zásadní význam v oblasti motorického učení, jelikož přístroj pacientce opakovaně prováděl dorzální flexi navzdory nízké svalové síle m. tibialis anterior a tím zlepšil kontrakci svalu a jeho trofiku (Kubota et al., 2022).



Obrázek 10 Schéma pacientovy léčby pomocí ankle HAL (Kubota et al., 2022)

Další, kdo vedl studii na potvrzení účinnosti přístroje ankle HAL při léčbě periferní parézy n. peroneus communis, byl Soma et al. (2023). Studie se zúčastnili tři pacienti. První pacientem byla žena ve věku 85 let, u které byla diagnostikována hernie disku v úrovni L₄–L₅ a trpěla parézou n. peroneus communis na levé noze už více než 20 let. Druhým pacientem byla žena ve věku 58 let s diagnózou degenerativní bederní spondylolistéza a paréza n. ischiadicus, tedy n. peroneus communis i n. tibialis trvající minimálně 6 let. Třetím pacientem byl muž ve věku 71 let, u kterého byla diagnostikována paréza n. peroneus communis i n. tibialis na levé dolní končetině. Příčinou bylo ischemické poranění nervu po implantaci totální endoprotézy kolenního kloubu. Ke vzniku parézy došlo před sedmi měsíci. Všichni tři pacienti byli hospitalizováni na oddělení rehabilitace po dobu 2 týdnů. Terapie pomocí přístroje ankle HAL probíhala denně ve dvou šedesáti minutových sezeních. Současně pacienti absolvovali konvenční rehabilitační cvičení, které zahrnovalo pasivní zvětšování rozsahu pohybu

a zvyšování svalové síly v oblasti kyčelního a kolenního kloubu. Před zahájením a po ukončení výzkumu byla změřena svalová síla svalů: m. tibialis anterior, mm. gastrocnemii, m. extensor digitorum longus a m. extensor hallucis longus. U pacienta číslo 1 nedošlo ke zvětšení svalové síly. Všechny hodnoty zůstaly stejné a to m. tibialis anterior, m. extensor digitorum longus, m. extensor hallucis longus na stupni 2 a mm. gastrocnemii na stupni 5. V případě pacienta číslo 2 se svalová síla jednotlivých svalů zvýšila (m. tibialis anterior z 2 na 2+, mm. gastrocnemii z 2- na 2, m. extensor digitorum longus a m. extensor hallucis longus z 1 na 3). U pacienta číslo 3 došlo ke zvýšení svalové síly u všech svalů mimo mm. gastrocnemii. M. tibialis anterior, m. extensor digitorum longus a m. extensor hallucis longus se zlepšily z 2- na 2, mm. gastrocnemii zůstaly na stupni 2+.

Z výsledků výše uvedených studií lze konstatovat, že u více než poloviny pacientů došlo ke zvýšení svalové síly postižených svalů. Těchto tří studií se zúčastnilo 5 pacientů, u 3 z nich měla terapie pozitivní vliv na zvýšení dorzální flexe nohy. U zbylých 2 pacientů sice nedošlo ke zlepšení aktivní dorzální flexe, ale opakovanou pasivní dorzální flexí nohy pomocí přístroje ankle HAL se zlepšila kontrakce a trofika postižených svalů. Jelikož se jedná o nové studie testující tento přístroj, je výzkum teprve na začátku a je nutné provádět další testování.

Závěr

Bakalářská práce se zabývala shrnutím poznatků týkajících se rehabilitace po periferních parézách nervů dolní končetiny. Byly v ní popsány klasické rehabilitační metody u periferních paréz a také modernější a novější přístupy rehabilitace u periferní parézy n. peroneus communis. Dále obsahuje anatomii periferních nervů na dolní končetině, projevy lézí jednotlivých periferních nervů a jejich příčiny. Nezbytnou součástí léčby periferních paréz je včasná diagnostika k určení charakteru poškození periferního nervu. V rámci diagnostiky provádíme vyšetření exteroceptivního a proprioceptivního cití, reflexů a motoriky. Nedílnou součástí diagnostiky je také EMG vyšetření.

Rehabilitace u periferních paréz zahrnuje fyzikální terapii (elektrostimulace, hydroterapie a termoterapie), fyzioterapeutické metody (metoda sestry Kenny, Proprioceptivní neuromuskulární facilitace, senzomotorická stimulace a analytické cvičení) a využití přístrojové techniky (např. systém Zebris RehaWalk a Posturograf).

Bakalářská práce dále uvádí a zhodnocuje výsledky studií týkajících se obnovy hybnosti u periferní parézy n. peroneus communis, jelikož paréza tohoto nervu patří mezi nejčastější periferní parézy na dolní končetině. Spontánní obnova funkce n. peroneus communis je možná, ale bohužel není příliš častá a v podstatě není nikdy úplná. Z tohoto důvodu se provádí šlachový transfer m. tibialis posterior. Z výsledků popsaných studií vyplývá, že transfer šlachy m. tibialis posterior má velmi dobré výsledky v dosažení aktivní dorzální flexe nohy a je jediným možným způsobem, jak dorzální flexi nohy u pacientů s periferní parézou n. peroneus communis obnovit. Další uvedené studie využívaly k obnově aktivní dorzální flexe robotický přístroj ankle hybrid assistive limb. Studie týkající se tohoto přístroje jsou teprve v začátcích. Přestože bylo dosud testováno málo pacientů, výsledky jsou pozitivní. Z 5 testovaných pacientů došlo u 3 ke zvýšení dorzální flexe nohy. U zbylých 2 pacientů sice nedošlo k obnově aktivní dorzální flexe nohy, ale zlepšila se kontrakce a trofika postižených svalů. Je proto důležité, aby se ve výzkumu pokračovalo, jelikož tento přístroj může být přínosem v rehabilitaci u pacientů s periferní parézou n. peroneus communis.

Referenční seznam

- Agarwal, P., Gupta, M., Kukrele, R., & Sharma, D. (2020). Tibialis posterior (TP) tendon transfer for foot drop: A single center experience. *Journal of Clinical Orthopaedics and Trauma, 11*(3), 457-461. <https://doi.org/doi/10.1016/j.jcot.2020.03.007>
- Alkan, A., & Günay, M. (2012). Identification of EMG signals using discriminant analysis and SVM classifier. *Expert Systems with Applications, 39*(1), 44-47. <https://doi.org/10.1016/j.eswa.2011.06.043>
- Ambler, Z. (2013). *Poruchy periferních nervů*. Triton. s. 41–67, 86–107, 179–180.
- Ambler, Z., Potužník, P., & Polívka, J. (2023). *Základy neurologie* (Osmé, aktualizované a doplněné vydání). Galén. s. 23–24, 254–261.
- Baram, Y. (2013). Virtual Sensory Feedback for Gait Improvement in Neurological Patients. *Frontiers in Neurology, 4*(138), 1-6. <https://doi.org/10.3389/fneur.2013.00138>
- Bastlová, P. (2013). *Proprioceptivní neuromuskulární facilitace*. Univerzita Palackého v Olomouci. s. 12–14, 44–47.
- Carolus, A. E., Becker, M., Cuny, J., Smektala, R., Schmieder, K., & Brenke, C. (2019). The Interdisciplinary Management of Foot Drop. *Deutsches Ärzteblatt international, 116*(20), 347-354. <https://doi.org/10.3238/arztebl.2019.0347>
- Cavalcanti Garcia, M. A., & Vieira, T. M. M. (2011). Surface electromyography: Why, when and how to use it. *Revista Andaluza de Medicina del Deporte, 4*(1), 17-28. <https://www.redalyc.org/pdf/3233/323327665004.pdf>
- Ehler, E., & Ambler, Z. (c2002). *Mononeuropatie*. Galén. s. 22–25, 98–134.
- Grim, M., Druga, R., & Smetana, K. (2022). *Základy anatomie* (Třetí vydání). Galén. s. 38–47.
- Ho, B., Khan, Z., Switaj, P. J., Ochenjele, G., Fuchs, D., Dahl, W., Cederna, P., Kung, T. A., & Kadakia, A. R. (2014). Treatment of peroneal nerve injuries with simultaneous tendon transfer and nerve exploration. *Journal of Orthopaedic Surgery and Research, 9*(1), 1-11. <https://doi.org/10.1186/s13018-014-0067-6>
- Hromádková, J. (1999). *Fyzioterapie*. H&H Vyšehradská. s. 188–189.

- Chowdhury, R., Reaz, M., Ali, M., Bakar, A., Chellappan, K., & Chang, T. (2013). Surface Electromyography Signal Processing and Classification Techniques. *Sensors*, *13*(9), 12431-12466. <https://doi.org/10.3390/s130912431>
- Christodoulou, C. I., Kaplanis, P. A., Murray, V., Pattichis, M. S., Pattichis, C. S., & Kyriakides, T. (2012). Multi-scale AM–FM analysis for the classification of surface electromyographic signals. *Biomedical Signal Processing and Control*, *7*(3), 265-269. <https://doi.org/10.1016/j.bspc.2012.01.001>
- Janda, V., & Vávrová, M. (1992). Senzomotorická stimulace: Základy metodiky proprioceptivního cvičení. *Rehabilitácia*, *25*(3), 14-34.
- Jedlička, P., & Keller, O. (2005). *Speciální neurologie*. Galén. s. 285–287.
- Khan, M. I., Ahmed, O., Yasmeen, S., Saadique, R., & Beg, M. S. A. (2021). Tibialis Posterior Transfer for Foot Drop: The Difference in Outcome for Two Different Attachment Sites: The Difference in Outcome for Two Different Attachment Sites. *Cureus*, *13*(10), 1-8. <https://doi.org/10.7759/cureus.18461>
- Kolář, P. (c2009). *Rehabilitace v klinické praxi*. Galén. s. 331–333.
- Kolářová, B., Stacho, J., Jiráčková, M., Konečný, P., & Navrátilová, L. (2019). *Počítačové a robotické technologie v klinické rehabilitaci* (2., přepracované a doplněné vydání). Univerzita Palackého v Olomouci. s. 14–56, 78–79, 122–126.
- Kubota, S., Kadone, H., Shimizu, Y., Koda, M., Noguchi, H., Takahashi, H., Watanabe, H., Hada, Y., Sankai, Y., & Yamazaki, M. (2022). Development of a New Ankle Joint Hybrid Assistive Limb. *Medicina*, *58*(3), 395. <https://doi.org/10.3390/medicina58030395>
- Matsuda, D., Kubota, S., Akinaga, Y., Yasunaga, Y., Sankai, Y., & Yamazaki, M. (2022). Ankle dorsiflexion training with a newly developed Hybrid Assistive Limb for a patient with foot drop caused by common peroneal nerve palsy: a case report. *Journal of Physical Therapy Science*, *34*(5), 410-415. <https://doi.org/10.1589/jpts.34.410>
- Navrátil, L. (Ed.). (2019). *Fyzikální léčebné metody pro praxi*. Grada Publishing. s. 95–97, 124–125.
- Navrátil, L., & Příhoda, A. (2022). *Robotická rehabilitace*. Grada. 125 s.

- Pavlů, D. (2003). *Speciální fyzioterapeutické koncepty a metody I.: koncepty a metody spočívající převážně na neurofyziologické bázi* (2. opr. vyd). Akademické nakladatelství CERM. s. 140–142.
- Pfeiffer, J. (2007). *Neurologie v rehabilitaci: pro studium a praxi*. Grada. s. 221–230.
- Pilný, J., Čižmář, I., Ehler, E., & Drač, P. (2009). Transpozice šlachy m. tibialis posterior – efektivní řešení parézy peroneálních svalů. *Česká a slovenská neurologie a neurochirurgie*, 72/105(3), 279–283. <https://www.csnn.eu/casopisy/ceska-slovenska-neurologie/2009-3-1/transpozice-slachy-m-tibi-alis-posteri-or-efektivni-reseni-parezy-perone-alnich-svalu-33109/download?hl=cs>
- Poage, C., Roth, C., & Scott, B. (2016). Peroneal Nerve Palsy. *Journal of the American Academy of Orthopaedic Surgeons*, 24(1), 1-10. <https://doi.org/10.5435/JAAOS-D-14-00420>
- Poděbradský, J., & Poděbradská, R. (2009). *Fyzikální terapie: manuál a algoritmy*. Grada. s. 100–104, 158, 171.
- Poděbradský, J., & Vařeka, I. (1998). *Fyzikální terapie*. Grada. s. 116–117, 191–195.
- Seidl, Z., & Obenberger, J. (2004). *Neurologie pro studium i praxi*. Grada. 138 s.
- Soma, Y., Tokunaga, K., Kubota, S., Muraoka, M., Watanabe, S., Sakai, M., Ohya, W., Arakawa, D., Sasage, T., & Yamazaki, M. (2023). New Neuromuscular Training for Peripheral Nerve Disorders Using an Ankle Joint Hybrid Assistive Limb: A Case Series. *Medicina*, 59(7), 1251. <https://doi.org/10.3390/medicina59071251>
- Špiroch, P. (2012). *Obnova aktivní extenze nohy při paréze nervus peroneus* [Disertační práce, Univerzita Palackého v Olomouci]. s. 39, 48. https://theses.cz/id/2gsx16/prce_komplet.pdf
- Trojan, S., Druga, R., & Pfeiffer, J. (2005). *Fyziologie a léčebná rehabilitace motoriky člověka* (3., přeprac. a dopl. vyd). Grada. 32 s.
- Vieira, L. M. X., Fleury, R. B. C., Nunes, B. S., Martins, J. S., & Costa, E. N. (2018). Postoperative evaluation of posterior tibial tendon transfer. *Scientific Journal of the Foot & Ankle*, 12(2), 145-149. <https://doi.org/10.30795/scijfootankle.2018.v12.787>
- Wu, C. -C., & Tai, C. -L. (2015). Anterior transfer of tibialis posterior tendon for treating drop foot: Technique of enforcing tendon implantation to improve success rate. *Acta Orthopaedica Belgica*, 81(1), 147-154. http://www.actaorthopaedica.be/assets/2288/22-Wu_et_al.pdf

Seznam zkratek

ADL	activities of daily living
C	Celsius
DK	dolní končetina
DKK	dolní končetiny
EMG	elektromyografie
HAL	Hybrid Assistive Limb
Hz	Hertz
m.	musculus
mm.	musculi
mj.	mimo jiné
ms	milisekunda
n.	nervus
pac.	pacient
PNF	proprioceptivní neuromuskulární facilitace
r.	ramus
rr.	rami
s	sekunda
TEP	totální endoprotéza
tj.	to je
tzv.	takzvaně

Seznam obrázků

Obrázek 1 Zebris Rehawalk	25
Obrázek 2 Posturograf NeuroCom®	26
Obrázek 3 Odběr šlachy m. tibialis posterior	29
Obrázek 4 Protážení šlachy m. tibialis posterior interosseální membránou ventrálně	29
Obrázek 5 Ukotvení šlachy m. tibialis posterior do baze 3. metatarzu	30
Obrázek 6 Jednotlivé části robotického přístroje ankle hybrid assistive limb	35
Obrázek 7 Schéma pacientovy léčby pomocí ankle HAL	36
Obrázek 8 Maximální aktivní dorzální flexe před zahájením terapie pomocí ankle HAL	37
Obrázek 9 Maximální aktivní dorzální flexe po absolvování sedmi terapií s ankle HAL	37
Obrázek 10 Schéma pacientovy léčby pomocí ankle HAL	38