

**Česká zemědělská univerzita v Praze**

**Fakulta agrobiologie, potravinových a přírodních zdrojů**

**Katedra zoologie a rybářství**



**Fakulta agrobiologie,  
potravinových a přírodních zdrojů**

**Hlodavci jako mezipřenašeči parazitů kočkovitých šelem**

**Diplomová práce**

**Autor práce: Bc. Marika Makridu**

**Obor studia: Zájmové chovy zvířat**

**Vedoucí práce: prof. Ing. Ivana Jankovská, Ph.D.**

© 2022 ČZU v Praze

## **Čestné prohlášení**

Prohlašuji, že svou diplomovou práci "Hlodavci jako mezipřenositelé parazitů kočkovitých šelem" jsem vypracovala samostatně pod vedením vedoucího diplomové práce a s použitím odborné literatury a dalších informačních zdrojů, které jsou citovány v práci a uvedeny v seznamu literatury na konci práce. Jako autorka uvedené diplomové práce dále prohlašuji, že jsem v souvislosti s jejím vytvořením neporušila autorská práva třetích osob.

V Praze dne \_\_\_\_\_

## **Poděkování**

Ráda bych touto cestou poděkovala paní prof. Ing. Ivaně Jankovské, Ph.D. za její vedení, vstřícný přístup, ochotu a v neposlední řadě za užitečné rady. Dále bych ráda poděkovala svému partnerovi a rodině za jejich podporu nejen během psaní této práce, ale i během celého studia.

# Hlodavci jako meziphostitelé parazitů kočkovitých šelem

## Souhrn

Tato diplomová práce se konkrétně zabývá hlodavci jako meziphostiteli parazitů kočkovitých šelem a vybranými parazity, kteří se u těchto hostitelů vyskytují. Cílem práce bylo na základě nejnovějších vědeckých poznatků, studií, a jiných odborných publikací shromáždit co nejaktuálnější informace týkající se parazitů, kteří využívají hlodavce jako své meziphostitele. Finálními hostiteli těchto parazitů bývají většinou šelmy, jakožto predátoři, jejichž preferovanou kořistí bývají nejčastěji právě hlodavci. Pravděpodobnost infekce je tak o to vyšší. V rámci této práce jsou nejen konkrétně zmíněni nejčastěji se vyskytující zástupci parazitů hlodavců a kočkovitých šelem, ale i fakta týkající se například jejich životních cyklů, jejich projevů a působení, patologie, prevalence a v neposlední řadě prevence a léčby. Ze skupiny tasemnice (Cestoda) bylo vybráno několik zástupců, kteří se u hlodavců a kočkovitých šelem vyskytují nejčastěji. Jedná se například o tasemnici kočičí (*Taenia taeniaeformis*), rod tasemnic měchožil (*Echinococcus* spp.) nebo o tasemnice rodu *Mesocestoides*. Ze skupiny hlístice (Nematoda) se tato diplomová práce věnuje 3 druhům škrkavek, mezi které patří škrkavka kočičí a psí (*Toxocara cati*, *T. canis*) a škrkavka šelmí (*Toxascaris leonina*), a také plicnivkám jako jsou *Angiostrongylus* spp., *Gurltia paralyzans* nebo *Aelurostrongylus abstrusus*. Ze skupiny prvoků je zde zmíněna kokcidie kočičí (*Toxoplasma gondii*), která je ukázkovým příkladem vztahu parazit-meziphostitel-finální hostitel. Parazité mohou být původci závažných nemocí. Patří sem například kosmopolitně rozšířená toxoplazmóza, kryptosporidíóza nebo alveolární echinokokóza, o kterých se práce rovněž zmiňuje.

Součástí této práce je i vlastní výzkum, který se zabývá aktuálním napadením hlodavců konkrétně v oblasti Krušných hor v České republice. Samotná výzkumná část zahrnovala odchyt a uchování hlodavců, helmintologickou pitvu odchycených myšic a hrabošů, diagnostiku parazitů a následné zpracování dat a prezentaci výsledků. Výsledky byly prezentovány a částečně porovnány s výsledky jiných autorů ve finální části této práce, kde bylo zároveň poukázáno na možnou problematiku a rizika spojená právě s parazity hlodavců a kočkovitých šelem. Předmětem výzkumu bylo zároveň zjistit, zda existuje závislost parazitárního napadení na pohlaví hostitele či na skupině, do které jednotliví hlodavci spadají. Skupina odchycených hlodavců čítala celkem 50 jedinců z nichž 62 % (31/50) náleželo do podčeledi pravé myši (Murinae) a 38 % (19) do podčeledi hrabošoví (Arvicolinae). Z podčeledi pravé myši byly zjištěny dva druhy hlodavců, a to konkrétně nejhojněji zastoupený druh myšice lesní (*Apodemus flavicollis*) - 84 % (26/31) a dále myšice křovinná (*Apodemus sylvaticus*) - 16 % (5/31). Z podčeledi hrabošoví (Arvicolinae) byl nejhojněji zastoupen druh norník rudý (*Myodes glareolus*) - 84 % (16/19), následně 2 hraboši mokřadní (*Microtus agrestis*) a 1 hraboš polní (*Microtus arvalis*). Překvapivé bylo zjištění, že z celkového počtu 50 hlodavců napadeno 22 % (11/50) jedinců, přičemž 73 % (8/11) bylo napadeno hlísticemi a 23 % (3/11) hlodavců bylo napadeno dospělými tasemnicemi.

**Klíčová slova:** parazit, hostitel, helmint, hraboš, myšice, kočkovité šelmy

# Rodents as intermediate hosts of feline parasites

## Summary

This thesis deals specifically with rodents as intermediate hosts of feline parasites and selected parasites that occur in these hosts. The aim of the thesis was to gather the most up-to-date information regarding parasites that use rodents as intermediate hosts based on the latest scientific findings, studies, and other professional publications. The final hosts of these parasites are usually carnivores, as predators whose preferred prey are most often rodents. This makes infection all the more likely. In this work, not only are the most common representatives of rodent and feline parasites specifically mentioned, but also facts concerning, for example, their life cycles, their manifestations and effects, pathology, prevalence and, last but not least, prevention and treatment. From the group of tapeworms (Cestoda), several representatives have been selected that are most frequently found in rodents and felids. These include, for example, the cat tapeworm (*Taenia taeniaeformis*), the genus *Echinococcus* spp. or the tapeworms of the genus *Mesocestoides*. From the nematode group, this thesis focuses on 3 species of roundworms, including the cat and dog roundworm (*Toxocara cati*, *T. canis*) and the beast roundworm (*Toxascaris leonina*), as well as lungworms such as *Angiostrongylus* spp., *Gurltia paralyzans* or *Aelurostrongylus abstrusus*. Among the protozoa group, the feline coccidia (*Toxoplasma gondii*) is mentioned, which is a prime example of a parasite-interhost-final host relationship. Parasites can cause serious diseases. These include, for example, the cosmopolitan spread of toxoplasmosis, cryptosporidiosis or alveolar echinococcosis, which are also mentioned in the paper.

This thesis also includes its own research on current rodent infestations specifically in the Ore Mountains region of the Czech Republic. The actual research part included the capture and preservation of rodents, helminthological dissection of captured mice and voles, parasite diagnosis and subsequent data processing and presentation of results. The results were presented and partially compared with the results of other authors in the final part of this thesis, where the possible problems and risks associated with rodent and felid parasites were also pointed out. The object of the research was also to determine whether there is a dependence of parasitic infestation on the sex of the host or on the group to which the individual rodents belong. The group of captured rodents comprised a total of 50 individuals of which 62 % (31/50) belonged to the subfamily of true mice (Murinae) and 38 % (19/50) to the subfamily of voles (Arvicolinae). Two species of rodents were found in the subfamily Murinae, namely the most abundant species, the wood mouse (*Apodemus flavicollis*) - 84 % (26/31) and the scrub mouse (*Apodemus sylvaticus*) - 16 % (5/31). In the subfamily Arvicolinae, the most abundant species was the red-backed vole (*Myodes glareolus*) - 84 % (16/19), followed by 2 wetland voles (*Microtus agrestis*) and 1 field vole (*Microtus arvalis*). It was surprising to find that 22 % (11/50) of the 50 rodents tested positive, with 73 % (8/11) being infested with nematodes and 23 % (3/11) of the rodents being infested with adult tapeworms.

**Keywords:** parasite, host, helminth, vole, mouse, felids

# Obsah

1 Úvod.....	7
2 Vědecká hypotéza a cíle práce.....	8
3 Literární rešerše .....	9
3.1 Hlodavci jako hostitelé zoonotických parazitů.....	9
3.2 Prvoci.....	11
3.2.1 Kokcidie kočičí ( <i>Toxoplasma gondii</i> ) .....	12
3.2.2 <i>Cryptosporidium</i> spp. ....	14
3.3 Tasemnice (Cestoda) .....	15
3.3.1 Tasemnice kočičí ( <i>Taenia taeniaeformis</i> ) .....	15
3.3.2 Měchožil ( <i>Echinococcus</i> spp.).....	17
3.3.3 <i>Mesocestoides</i> spp. ....	18
3.4 Hlístice (Nematoda).....	20
3.4.1 Škrkavky ( <i>Toxocara</i> spp., <i>Toxascaris leonina</i> ).....	21
3.4.2 Plicnivky ( <i>Angiostrongylus</i> spp., <i>Gurltia paralyzans</i> , <i>Aelurostrongylus abstrusus</i> ) .....	23
3.5 Léčba a prevence .....	34
4 Metodika.....	36
4.1 Popis odchytné oblasti a odchyt hlodavců.....	36
4.2 Helmintologická pitva myšic a hrabošů a diagnostika parazitů.....	37
4.3 Statistické měření a zpracování dat .....	38
5 Výsledky .....	39
5.1 Zástupci nalezených parazitů a jejich lokalizace .....	40
5.2 Statistická analýza dat 1. část .....	43
5.3 Statistická analýza dat 2. část .....	43
6 Diskuse.....	44
7 Závěr.....	47
8 Použitá literatura.....	48
9 Seznam použitých zkratek a symbolů.....	56
10 Samostatné přílohy .....	I

# 1 Úvod

Dvojice kočka s myší k sobě patří již od nepaměti a jejich vzájemný vztah bývá často vyobrazován už dětem v útlém věku. Hlodavci jsou na jídelníčku kočkovitých šelem jednou z nejčastěji zastoupených kořistí, což by mohlo souviset i s prostředím, které tyto dvě odlišné skupiny zvířat za normálních okolností společně sdílí. Mimoto už jisté morfologické charakteristiky, evoluční výhody a predispozice, předem určují, kdo je predátor a kdo kořist. Kočkovité šelmy jsou od přírody lovci a v určitých případech, mimo samotnou obživu, pro ně lov může představovat i jistou formu potěšení. Nad tím, kdo z nich je v rámci potravního řetězce takřikajíc na koni, a kdo koho dřív sežere, není třeba dlouho přemýšlet. Málo lidí už ale přemýšlí o tom, co tento potravní vztah ze zdravotního hlediska může představovat právě pro oné kočičí predátory a tím potenciálně i pro nás, jako jejich případné majitele.

Hlodavci jsou přirozenými rezervoáry různých patogenů, a mimoto, že bývají častými hostiteli celé řady parazitů, jsou i původci některých zoonóz. Přenos těchto infekčních agens mezi domácími a volně žijícími druhy navíc bývá často usnadněn díky řadě faktorů, obzvláště pak tehdy, kdy jednotlivá zvířata sdílí stejná prostředí a dochází k jejich častému kontaktu. Díky potravním návykům koček, jejich predaci a také proto, že jsou hlodavci jednou z jejich preferovaných kořistí, se často stávají hostiteli parazitů, které právě spolu s kontaminovaným hlodavcem nevědomky pozřou. Je tak třeba dbát na pravidelnou prevenci a hygienu, která může mnohdy předejít závažným důsledkům způsobeným právě těmito parazity. V souvislosti s tím vyvstává otázka, zda je tomuto tématu v dnešní době věnována dostatečná pozornost, protože ačkoli bývají tyto parazité docela malí, existují případy, kdy mohou napáchat obrovské škody, které mnohdy bez včasného lékařského zásahu mívají neblahý dopad nejen pro zvířata, ale i pro člověka. Tato diplomová práce se bude převážně věnovat těm zástupcům parazitů, kteří se u hlodavců a kočkovitých šelem vyskytují nejčastěji.

## **2 Vědecká hypotéza a cíle práce**

Vědecká hypotéza:

Myšice a hraboši odchycení v ČR jsou napadeni larválními stádii parazitů, kteří mohou dále parazitovat u kočkovitých šelem

Cíl práce:

Cílem práce bylo podle nejnovějších vědeckých poznatků zpracovat literární rešerši na téma „Hlodavci jako mezihostitelé parazitů kočkovitých šelem“, a zároveň zjistit aktuální napadení odchycených hlodavců v ČR.



### 3 Literární rešerše

#### 3.1 Hlodavci jako hostitelé zoonotických parazitů

Hlodavci jsou dnes považováni za běžně sdílené mezihostitele nebo paratenické hostitele *Echinococcus multilocularis*, *Toxocara* spp. a *Toxoplasma gondii* a mohou sloužit jako cenné indikátory pro hodnocení výskytu a úrovně kontaminace prostředí a infekčního tlaku volně žijících stadií těchto zoonotických parazitů. Ve studii Reperant et al. (2009) bylo na přítomnost parazitů v kantonu Ženeva ve Švýcarsku vyšetřeno 658 hlodavců. Prevalence infekce *E. multilocularis* byla nejvyšší u hlodavců hryzců vodních (též hryzec obojživelný) (*Arvicola terrestris*) odchycených v severozápadní oblasti (16,5 %, CI: 10,1-24,8 %). Míra expozice *Toxocara* spp. byla nejvyšší v městské oblasti (13,2 %, CI: 7,9 %-20,3 %) a může odpovídat vyšší hustotě domácích šelem a definitivních hostitelů ve městě. Expozice *T. gondii* byla rozšířená (5,0 %, CI: 3,2-7,4 %), což svědčí o všudypřítomném rozšíření infikovaných kočičích definitivních hostitelů. Zajímavé je, že u *A. terrestris* bylo podobně prokázáno plošné rozšíření tasemnice *Taenia taeniaeformis*, což je parazit přenášený především kočkami. Odlišné prostorové vzorce pro různé zoonotické parazity pravděpodobně odrážely rozdíly v rozšíření, početnosti a ve využívání stanovišť příslušných definitivních hostitelů. Tyto výsledky by tak mohly zdůrazňovat potenciální hodnotu hlodavců jako společných indikátorů těchto patogenů.

Volně žijící hlodavci představují pro lidská společenství zvláštní hrozbu, protože jsou jednou z nejpočetnějších a nejrozmanitějších skupin všech žijících savců a často vedou synantropní způsob života (Wilson & Reeder 2005). Ačkoli někteří zoonotičtí paraziti nejsou přenosní přímo z hlodavců na člověka nebo představují jen nízké riziko přímého přenosu, predace hlodavců domácími šelmami může u těchto zvířat způsobit infekci, která vede k následné kontaminaci domácností a dalších prostředí spojených s člověkem (Grzybek et al. 2019). Antropogenní prostředí podporuje živočišné druhy, jako jsou středně velké masožravé šelmy a hlodavci, kteří jsou schopni přizpůsobit se antropogenním zdrojům nebo je využívat. Jejich populace mohou dosahovat vyšších hustot než v přirozeném prostředí díky velkému množství potravních zdrojů a úkrytů (McKinney 2002). Například městské populace lišky obecné (*Vulpes vulpes*) se v posledních desetiletích drasticky zvýšily a byly zaznamenány ve velkých městech kontinentální Evropy, přičemž jejich hustota je vyšší než ve venkovském prostředí (Deplazes et al. 2004). Podobně populace domácích koček a psů dosahují vyšší hustoty v městském než venkovském prostředí (Afonso et al. 2006). Přítomnost nekomensálních hlodavců v antropogenním prostředí je silně ovlivněna hustotou a stupněm fragmentace vegetace. Druhové bohatství drobných savců může být v městských oblastech zachováno za předpokladu, že je zachován systém malých (>0,65 ha) plošek stanovišť s dobře vyvinutou vrstvou přízemní vegetace (Dickman & Doncaster 1987). Takové plošky se mohou vyskytovat v městských a příměstských nebo obytných oblastech, např. podél potoků, v přírodních městských parcích, zahradách a na hřbitovech. Například nekomensální hlodavci, včetně myšice křovinné (*Apodemus sylvaticus*), norníka rudého (dříve též hraboš lesní) (*Myodes glareolus*, dříve *Clethrionomys*) a hraboše mokřadního (*Microtus agrestis*), byli rozšířeni a hojní po celém městě Oxford ve Velké Británii (Dickman & Doncaster 1987). Podobně zástupci druhu *Arvicola terrestris* byli hojní v městském parku a v příměstských

oblastech města Curychu ve Švýcarsku (Stieger et al. 2002). Kočkovité a psovitě šelmy a nekomenzální hlodavci jsou definitivními mezihostiteli nebo paratenickými hostiteli zoonotických parazitů významných pro veřejné zdraví, tj. tasemnice *Echinococcus multilocularis*, hlístice *Toxocara canis* a *T. cati* a kokcidie *Toxoplasma gondii*. Hrabošovité hlodavci, zejména pak *A. terrestris* a *Microtus arvalis*, jsou v Evropě hlavními mezihostiteli *E. multilocularis*, zatímco myšovití hlodavci a další druhy zvířat jsou vhodnými mezihostiteli nebo paratenickými hostiteli pro *Toxocara* spp. a *T. gondii* (Eckert & Deplazes 2004). Naopak k pohlavnímu rozmnožování těchto parazitů dochází v omezenějších oblastech výskytu definitivních hostitelů. Lišky obecné jsou hlavními definitivními hostiteli *E. multilocularis* v Evropě (Eckert & Deplazes 2004). Domácí kočky mohou působit jako definitivní hostitelé, ale nepovažují se za důležité pro přenos parazita na mezihostitele z řad hlodavců, a to kvůli nízké prevalenci nebo nízkému vylučování vajíček u koček (Eckert & Deplazes 2004). Kočkovité šelmy, v Evropě především kočky domácí, jsou definitivními hostiteli *T. cati* a jsou jedinými definitivními hostiteli *T. gondii* (Despommier 2003). Definitivní hostitelé z řad masožravců jsou zodpovědní za kontaminaci životního prostředí volně žijícími stádii parazitů, která jsou po vylučování vajíček nebo oocyst prostřednictvím výkalů infekční pro člověka. *E. multilocularis*, *T. canis*, *T. cati* a *T. gondii* infikují různé definitivní hostitele. Proto se kontaminace prostředí infekčními volně žijícími stádii a následně infekční nápor těchto parazitů pravděpodobně liší a závisí na rozšíření, početnosti a využívání životního prostředí příslušných definitivních hostitelů, a to zejména v urbanizovaných oblastech. Nekomenzální mezihostitelé hlodavců nebo parateničtí hostitelé se nakazí po pozření infekčních volně žijících stadií *E. multilocularis*, *Toxocara* spp. nebo *T. gondii* přítomných v prostředí. Vzhledem k tomu, že jsou společnými hostiteli zoonotických parazitů masožravců a infikují se volně žijícími stádii, která jsou infekční i pro člověka, autoři studie Reperant et al. (2009) zkoumali možnost využití nekomenzálních hlodavců ze skupiny Murinae a Arvicola jako společných indikátorů výskytu a úrovně kontaminace prostředí těmito parazity. Na rozdíl od měřitek kontaminace prostředí založených na detekci vajíček nebo infekčních volně žijících stadií ve vzorcích půdy nebo výkalů může séroprevalence nebo prevalence infekce u hlodavců představovat přímější ukazatele úrovně infekčního náporu pro člověka.

Druhy hlodavců mohou sloužit jako cenné společné indikátory pro hodnocení výskytu a úrovně kontaminace prostředí a náporu infekce volně žijících stadií zoonotických parazitů masožravců. Vzhledem k variabilitě v početnosti a rozšíření různých druhů hlodavců a v míře jejich infekce má však rozhodující význam plán odběru vzorků. Vzhledem k časovým a logistickým omezením bylo autory studie Reperant et al. (2009) vybráno 15 lokalit v celé studované oblasti. To umožnilo zjistit prostorové trendy ve výskytu a séroprevalenci zkoumaných parazitů s ohledem na geografické oblasti a úroveň urbanizace prostředí. Výběr míst odchytu ve venkovských, příměstských a městských oblastech byl založen na zjišťování přítomnosti druhů hlodavců otevřených i krytých stanovišť s cílem maximalizovat úspěšnost odchytu několika druhů hlodavců vyskytujících se v širokém spektru stanovišť. V kantonu Ženeva tak byly odchyceny čtyři druhy nekomensálních hlodavců. Hryzec vodní (*A. terrestris*), vnímavý k infekci *E. multilocularis*, *Toxocara* spp. a *T. gondii*, byl odchycen ve vysokém počtu v celém kantonu, a to jak ve venkovských, tak v urbanizovaných oblastech. Tento druh se proto jeví jako vhodný pro mapování těchto zoonotických parazitů v širokém spektru biotopů. V celé studované oblasti bylo odchyceno jen málo hrabošů polních (*Microtus arvalis*). Vzácny výskyt

znaků charakteristických pro rod hrabošů (*Microtus* spp.) naznačoval nízkou populační hustotu na celém studovaném území. Séroprevalence *Toxocara* spp. u hryzců vodních (*A. terrestris*) se významně zvyšovala s mírou urbanizace, což by mohl naznačovat vysoký infekční nápor těchto hlístic v městských oblastech. Kontaminace půdy vajíčky *Toxocara* spp. byla zjištěna vyšší v městských než venkovských oblastech (Dubna et al. 2007). Vysoká hustota volně žijících a domácích masožravců ve městech, zejména v zelených oblastech, kde jsou v podobě kořisti k dispozici populace hlodavců, pravděpodobně vede k vysokým ohniskovým úrovním kontaminace životního prostředí v městských oblastech (Mizgajská 2001). Sérologické průzkumy hlodavců, např. u hryzců vodních (*A. terrestris*), tak mohou představovat další nástroj pro sledování kontaminace prostředí a infekčního tlaku *Toxocara* spp. až do většiny urbanizovaných oblastí.

Zajímavé by rovněž mohlo být, že v severozápadní oblasti Švýcarska byl zaznamenán výskyt infekce hlísticemi *Capillaria hepatica* u myšic lesních (*A. flavicollis*), normíků rudých (*M. glareolus*) a u hryzců vodních (*A. terrestris*) (Reperant et al. 2009), který může souviset s vyšší hustotou lišek obecných. *C. hepatica* se vyvíjí především v jaterním parenchymu hlodavců a předpokládá se, že masožravé druhy umocňují nebo se alespoň podílí na vývojovém cyklu tohoto parazita, protože při trávení infikovaných hlodavců se z jejich výkalů uvolňují infekční vajíčka (Childs et al. 1988).

Dále byl ve studii Reperant et al. (2009) na základě séroprevalence a prevalence infekce u hryzce vodního (*A. terrestris*) zjištěn všudypřítomný výskyt *T. gondii* a tasemnice kočičí (*Taenia taeniaeformis*), přičemž u těchto dvou parazitů, kteří se ukázali být široce rozšířeni ve venkovských, příměstských a městských částech kantonu Ženeva, nebylo možné zjistit žádný prostorový trend. Tasemnice kočičí (*T. taeniaeformis*) se vyvíjí do patentního stadia téměř výhradně u koček a patentní infekce s vylučováním oocyst *T. gondii* se vyskytují výhradně u kočkovitých šelem, a proto by za kontaminaci prostředí oocystami ve zkoumané oblasti měly být odpovědné pouze kočky (Hill & Dubey 2002). Výsledky naznačují všudypřítomné prostorové rozšíření infikovaných koček domácích až do většiny urbanizovaných prostředí. Autory studie Hill & Dubey (2002) bylo následně navrženo, že by míra infekce *T. gondii* u koček mohla odrážet míru infekce u kořisti, zejména pak tedy hlodavců. A protože dosud nebyly zavedeny žádné praktické metody citlivé detekce a izolace oocyst ze vzorků životního prostředí, může séroprevalence *T. gondii* u mezipřítelů z řad hlodavců představovat nejcennější nástroj pro monitorování úrovně kontaminace životního prostředí a náporu infekce touto kokcidií (Dumetre & Darde 2003).

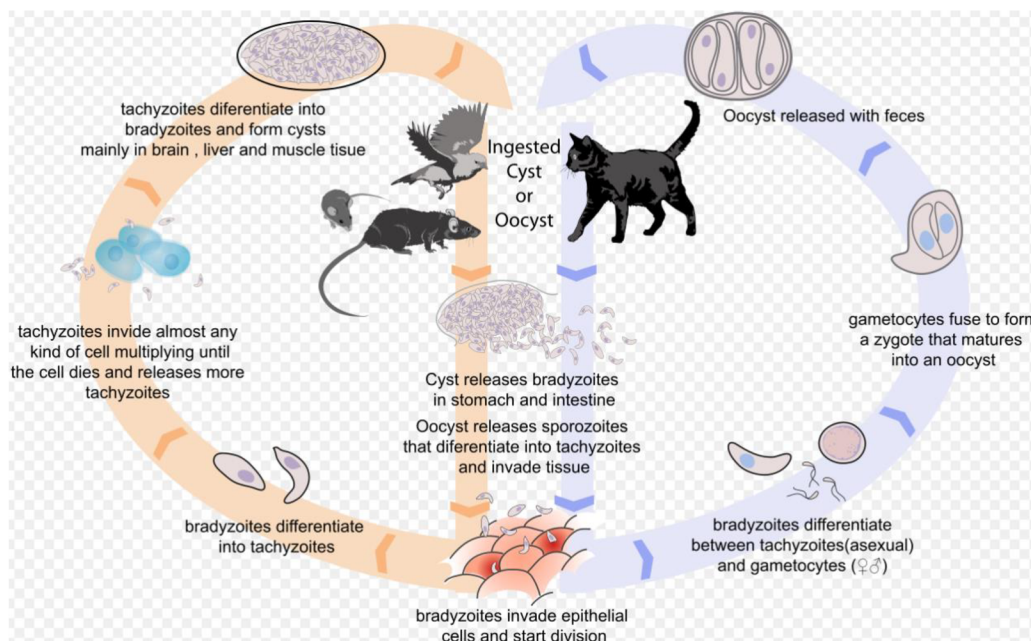
## 3.2 Prvoci

Organismy zvané prvoci, jsou definovány celou řadou společných znaků. Při hlubším pohledu může být tato skupina nesmírně složitá a variabilní. Ve skutečnosti jsou prvoci často popisováni jako vrchol jednobuněčné složitosti. Na rozdíl od relativně jednoduchých bakterií mohou mít prvoci mnoho různých vnitrobuněčných organel plnících specifické úkoly. Některé druhy prvoků mají struktury, které jsou obdobou úst, trávicího traktu a anu. Prvoci mohou mít v závislosti na druhu velmi rozmanité životní cykly s několika morfologickými stadii. Většina prvoků má stadium cysty, které je klidové a velmi odolné. U některých druhů způsobujících

onemocnění jsou mezihostitelé obvykle infikováni fekálně-orální cestou. Konkrétně u hlodavců se můžeme setkat s celou řadou zástupců parazitických prvoků. Patří sem například *Giardia muris*, *Eimeria* spp., *Cryptosporidium muris*, *Sarcocystis* spp., a v neposlední řadě i zástupce ze skupiny kokcií, *Toxoplasma gondii*, který je původcem závažné zoonózy, a hlavně v návaznosti k tématu přímo spojuje kočku s myší ve smyslu parazit – mezihostitel – finální hostitel.

### 3.2.1 Kokcidie kočičí (*Toxoplasma gondii*)

*Toxoplasma gondii* je intracelulární parazit ze skupiny Apicomplexa s širokým spektrem mezihostitelů, včetně člověka a hlodavců. Parazit je přítomen ve stadiu tachyzoitů a mění se v bradyzoity v důsledku přeměny tachyzoitů na pomalu se dělící stadia, která nakonec vytvářejí tkáňové cysty. Ty mohou přecházet z hostitele na hostitele prostřednictvím potravního řetězce a přes placentu, což může vést k vrozeným infekcím. Hlodavci jsou považováni za typické mezihostitele a rezervoáry infekce pro své predátory, mezi které patří hlavně kočkovité šelmy, ale v neposlední řadě i prasata a psi (Tenter et al. 2000).



**Obr. č. 1:** Životní cyklus kokcidie kočičí (*Taenia taeniaeformis*)

Převzato z: [https://cs.wikipedia.org/wiki/Toxoplasma\\_gondii#/media/Soubor:Toxoplasmosis\\_life\\_cycle\\_en.svg](https://cs.wikipedia.org/wiki/Toxoplasma_gondii#/media/Soubor:Toxoplasmosis_life_cycle_en.svg)

Autoři studie Grzybek et al. (2021) provedli dlouhodobou studii *T. gondii* na více místech v severovýchodním Polsku. Cílem jejich studie bylo sledovat séroprevalenci *T. gondii* u čtyř hojně se vyskytujících druhů hrabošů (*Myodes glareolus*, *Microtus arvalis*, *Microtus agrestis* a *Alexandromys/Microtus oeconomus*) a posoudit vliv vnějších (rok studie a místo studie) i vnitřních (pohlaví a věk hostitele) faktorů na séroprevalenci. K detekci protilátek proti *T. gondii* byl použit speciální enzymově vázaný imunisorbční test (ELISA). Celkem bylo sledováno a vyšetřeno 577 jedinců hlodavců a byly zjištěny protilátky proti *T. gondii* v sérech všech čtyř druhů hlodavců s celkovou séroprevalencí 5,5 % (Rabalski et al. 2020) (3,6 % u normika rudého (*M. glareolus*) a 20 % u hraboše polního (*M. arvalis*), hraboše mokřadního

(*M. agrestis*) a hraboše hospodárného (*M. oeconomus*). Séroprevalence u hrabošů se významně lišila v závislosti na věku a pohlaví hostitele, zvyšovala se s věkem hostitele a byla celkově vyšší u samic nežli u samců. Tyto výsledky by mohly přispět k poznání rozšíření a početnosti *T. gondii* u hrabošů v Polsku a potvrzují, že *T. gondii* koluje také u *M. glareolus*, *M. arvalis*, *M. agrestis* a *M. oeconomus*. Proto mohou právě hraboši hrát potenciální roli rezervoárů tohoto parazita v prostředí volně žijících šelem. V současné době je značný zájem nejen o pochopení přenosu patogenů, ale také o celou řadu různých proměnných, které ovlivňují dynamiku infekce. Z nich jsou známy jak vnější faktory (např. geografická poloha), tak vnitřní faktory (např. pohlaví hostitele), které hrají různou, ale zásadní roli při vystavení hostitele a jeho vnímavosti k infekci (Rabalski et al. 2020). Analýza dynamiky patogenů v jejich rezervoárech ve volné přírodě má zásadní význam pro dobré pochopení jejich epidemiologie a usnadnění informovaného rozhodování o vhodných opatřeních pro jejich kontrolu.

Podle metaanalýzy provedené autory Galeh et al. (2020) byla celková séroprevalence anti-*Toxoplasma* IgG protilátek u hlodavců naměřena: v Severní Americe 5 %, Austrálii 4 % a Asii 4 %, přičemž v Evropě autoři uvádějí 1% séroprevalenci *T. gondii*. Autoři studie Grzybek et al. (2021) uvádí celkovou séroprevalenci *T. gondii* u *M. glareolus*, *M. arvalis*, *M. agrestis* a *M. oeconomus* 5,5 %, přičemž *M. arvalis*, *M. agrestis* a *M. oeconomus* vykazují výrazně vyšší séroprevalenci, a to 20 %. Ačkoli důvod tohoto rozdílu mezi jednotlivými rody hlodavců není jasný, autoři zaznamenali, že kočky z farem v Polsku byly často pozorovány na loukách, kde byli odchyceni zástupci *Microtus/Alexandromys* spp., ale jen zřídka vstupovaly do lesů, na které jsou hraboši vázáni. To je v souladu s výsledky získanými u koček z farem ve Švýcarsku, které se zdržovaly v malé vzdálenosti od domů a dávaly přednost spíše loukám před lesy (Weber & Dailly 1998). Hlodavci žijící v prostředí s omezenou populací koček jsou oocystám vystaveni méně a séroprevalence *T. gondii* u hlodavců se významně liší mezi venkovským a městským prostředím. Městští hlodavci vykazují vyšší séroprevalenci *T. gondii* než jedinci žijící ve venkovském prostředí, což odráží i rozdíl mezi těmito prostředími v míře kontaminace oocystami z kočkovitých šelem (DeFeo et al. 2002). K přenosu parazita z volně žijících zvířat do lidských obydlí může docházet zejména ve venkovských oblastech, kde kočky unikají z lidských sídel a živí se právě volně žijícími hlodavci (Thompson et al. 2010). Podle studie autorů Grzybek et al. (2021) bylo zároveň zjištěno, že samice hraboše polního byly 3,5krát častěji infikovány *T. gondii* nežli samci, a v tomto ohledu jsou jejich údaje v rozporu s dalšími vědeckými údaji, podle nichž byla séropozitivita *T. gondii* u hlodavců samčího pohlaví obecně vyšší než u samic (Galeh et al. 2020). Ve studii autorů Grzybek et al. (2021) nebylo neočekávaným zjištěním, že starší zvířata měla podstatně vyšší sérologickou pozitivitu, než mladí jedinci. Starší jedinci se s infekčními stádii *T. gondii* setkávali delší dobu, a proto u nich byla pravděpodobnost infekce větší než u mladších jedinců. Výsledky prezentované ve studii Grzybek et al. (2021) tak představují významný a nový příspěvek k poznání míry séroprevalence *T. gondii* v populacích hrabošů.

### 3.2.2 *Cryptosporidium* spp.

*Cryptosporidium* spp. je rod celosvětově rozšířených jednohostitelských kokcií ze skupiny Apicomplexa, mezi nimiž jsou i druhy, které mohou být původcem významné zoonózy-kryptosporidióza. Toto onemocnění způsobuje celosvětový problém v oblasti veřejného zdraví. Široké spektrum zvířat, mezi nimiž jsou právě i zástupci ze skupiny hlodavců a kočkovitých šelem, by mohlo sloužit jako rezervoár a zdroj šíření nákazy, protože plní roli potenciálních hostitelů a vektorů, kteří mohou přenášet zoonotické patogeny na člověka a jiná zvířata. Vysporulované oocysty, které obsahují 4 sporozoity, jsou do prostředí vylučovány infekčním hostitelem prostřednictvím výkalů a pravděpodobně i dalšími cestami jako je např. respirační sekrece. K přenosu na člověka může docházet jak ze zvířete, tak i z jiného člověka, a to převážně fekálně-orální cestou. Následuje spolknutí, případná inhalace silnostěnných cyst vhodným hostitelem. Během excystace ve střevě následně dochází k uvolňování sporozoitů, kteří mohou masově napadat epiteliální buňky gastrointestinálního traktu a dalších tkání jako je kupříkladu respirační trakt. V těchto buňkách se paraziti množí nejprve nepohlavně (schizogonie nebo merogonie) a poté pohlavně (gametogonie). Během sexuálního množení vznikají samčí mikrogamonti a samičí makrogamonti. Po oplodnění makrogamontů mikrogamonty začnou oocysty sporulovat v již infikovaném hostiteli za produkce dvou typů oocyst. Oocysty se silnou stěnou jsou běžně vylučovány s výkaly z těla ven a oocysty s tenkou stěnou se podílejí na autoinfekci. Je známo, že oocysty jsou infekční okamžitě po exkreci, takže může docházet k přímému a okamžitému fekálně-orálnímu přenosu.

Jak už bylo řečeno kryptosporidióza je zoonotická parazitóza způsobená parazitickým prvokem rodu *Cryptosporidium*. Mezi hlavní klinické příznaky kryptosporidiózy patří horečka, bolesti břicha, průjem a úbytek hmotnosti. Mláďata zvířat, děti, podvyživení, starší a v neposlední řadě pacienti se sníženou imunitou bývají nejčastěji infikováni prostřednictvím přímého kontaktu s oocystami kontaminovanou potravou nebo vodou. *Cryptosporidium* spp. může způsobit středně těžký až těžký průjem u kojenců. Podle studie autorů Troeger et al. (2017) na tuto infekci zemřelo v roce 2015 na celém světě bez mála 604 000 dětí mladších pěti let. Kryptosporidióza, která se přenáší skrze kontaminovanou vodu, se stala celosvětovým zdravotním problémem. Účinná vakcína pro prevenci kryptosporidiózy však dosud neexistuje (Ryan et al. 2016). Je známo, že lidské zdraví je propojeno se zdravím zvířat a životním prostředím a v případě kryptosporidiózy hrají právě zvířata, včetně těch domácích, důležitou roli v dynamice přenosu oocyst (Feng et al. 2018). Například u koček bylo podle autorů studie Khan et al. (2018) vůbec poprvé *Cryptosporidium* sp. identifikováno v roce 1979 a od té doby byl u koček tento parazit hlášen téměř po celém světě. Kryptosporidie se mohou z infikovaných koček následně snadno přenášet na člověka a představují tak potenciální hrozbu infekce. Rovněž volně žijící savci, zejména hlodavci, kteří právě často bývají kořistí těchto kočkovitých šelem, mohou koexistovat v antropogenním prostředí a představovat tak riziko pro veřejné zdraví. Dosud je známo přibližně 20 různých druhů kryptosporidií, které způsobují středně závažné až závažné infekce u lidí, z nichž hlavními původci jsou *Cryptosporidium hominis* a *Cryptosporidium parvum*, přičemž *C. parvum* bylo nalezeno i u kočkovitých šelem (Khan et al. 2018). Autoři studie García-Livia et al. (2020) zároveň poukázali na to, že existuje i celá řada zástupců rodu *Cryptosporidium*, kteří byli u lidí diagnostikováni ve sporadických případech. Mimo jiné sem patří například *C. muris*,

*Cryptosporidium ubiquitum*, *Cryptosporidium meleagridis*, *Cryptosporidium scrofarum*, *Cryptosporidium proliferans*, *Cryptosporidium occultus*, *Cryptosporidium canis*, *Cryptosporidium wrairi*, *Cryptosporidium tyzzeri*, *Cryptosporidium rubeyi* nebo *Cryptosporidium andersoni*. Kromě toho, podle informací ze studie autorů Hořčíčková et al. (2019) byly v poslední době popsány některé nové druhy u různých zástupců hlodavců. Mezi nimi například *Cryptosporidium alticolis* a *Cryptosporidium microti* u volně žijících hrabošů, a dále také *Cryptosporidium ditrichi* a *Cryptosporidium apodemi* u myšic rodu *Apodemus* (Čondlová et al. 2019). Zajímavé by mohlo být, že z těchto nově objevených druhů vykazuje *C. ditrichi* určitý zoonotický potenciál, neboť byla nově zaznamenána infekce tří pacientů ve Švédsku (Beser et al. 2020).

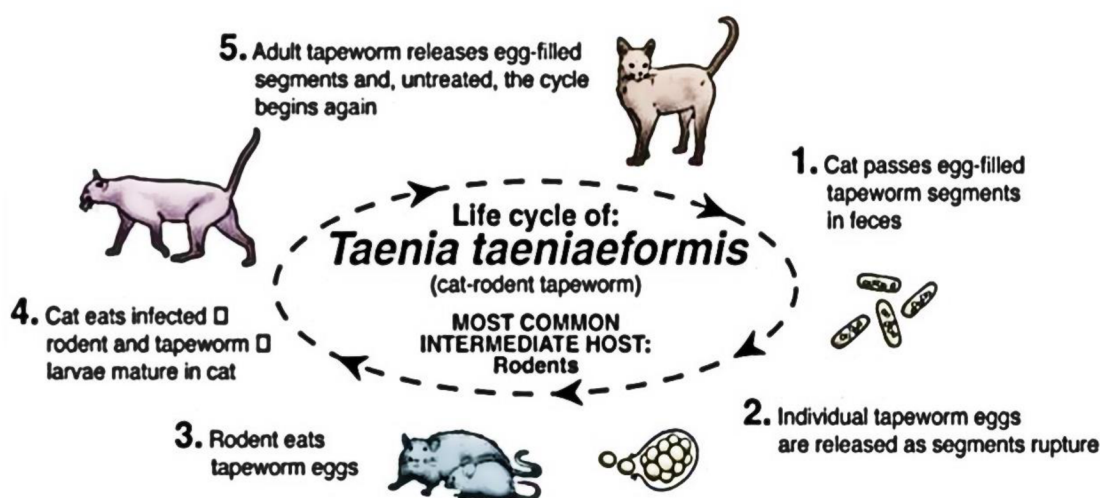
### 3.3 Tasemnice (Cestoda)

Tasemnice (Cestoda) jsou skupinou kosmopolitně se vyskytujících bezobratlých živočichů patřící mezi ploštěnce (Platyhelmines). Mají složité vývojové cykly lišící se mezi sebou převážně v závislosti na druhové specifitě a parazitují především v zažívacím traktu obratlovců. Na počátku životního cyklu tasemnic zpravidla stojí vajíčko, které je nejprve požiteno bezobratlým živočichem. Bezobratlý je poté zkonsumován obratlovcem, v němž se tasemnice následně vyvíjí a rozmnožuje. V tomto obecném schématu ale existují i určité výjimky. Tasemnice disponují protáhlým, většinou segmentovaným tělem, na předním konci opatřeným přichytnými orgány. V některých případech bývá skolex opatřen rostelem s háčky. Nemají trávicí soustavu, její funkci supluje tegument, kterým jsou přijaté živiny absorbovány, částečně přeměňovány a vstřebávány. Konkrétně u koček a hlodavců bývají poměrně rozšířenými endoparazity napadající vesměs všechny věkové kategorie. Vývoj, rozmnožování a obecně přežití těchto parazitů je na svém hostiteli zcela závislé. Probíhající napadení tasemnicemi nebývá u hostitele vždy na první pohled patrné, a tak většinou záleží na více faktorech. Nejvíce náchylní bývají hostitelé, kteří mají možnost pohybu ve volné přírodě a nejsou pravidelně a preventivně chráněni. Příznaky obvykle závisí na stavu a kondici zvířete, dále pak na věku, výživě a v neposlední řadě na druhu tasemnice, kterou je daný jedinec infikován.

#### 3.3.1 Tasemnice kočičí (*Taenia taeniaeformis*)

Dalším z nejběžnějších parazitů, který úzce spojuje „kočku s myší“, je tasemnice *Taenia taeniaeformis*, která infikuje především masožravce z řad kočkovitých ale i psovitých šelem. Mezi mezihostitele této tasemnice patří například myš, hraboš, potkan, kočka, pižmovka, veverka, králík nebo netopýr. Kočkovité šelmy se mohou nakazit požitím těchto mezihostitelů, kteří obsahují infekční strobilocercus tasemnice. Případy infekcí kočkovitých šelem, způsobených touto tasemnicí, u nich bývají poměrně běžné, a to zřejmě i v souvislosti s tím, že jsou hlodavci jednou z jejich preferovaných kořistí. Potom co kočka, jakožto definitivní hostitel *T. taeniaeformis*, sežere tímto parazitem infikovaného hlodavce, tasemnice se přichytí svým protoskolexem na sliznici tenkého střeva. Prepatentní perioda se v souvislosti s *T. taeniaeformis* pohybuje okolo 32 až 80 dnů, přičemž se udává, že v tenkém střevě koček mohou žít až tři roky a ve své délce mohou měřit i 60 cm (Singla et al. 2009). Z bývalého

Československa, Dánska, Argentiny a Tchaj-wanu byly dokonce hlášeny některé ojedinělé případy infekce člověka (Nichol et al. 1981).

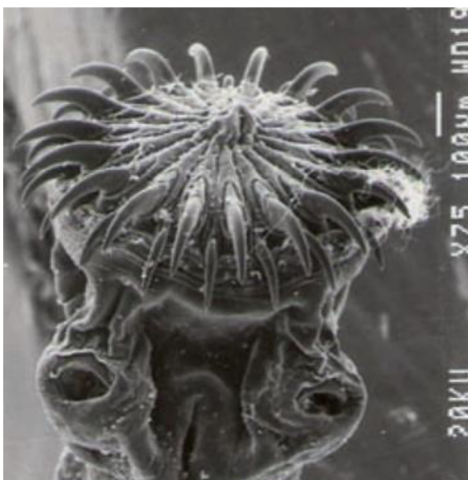

Obr. č. 2: Životní cyklus *Taenia taeniaeformis*  
 Převzato z: <https://www.slideserve.com/kael/introducing>

Ve studii autorů Singla et al. (2009) byl popsán zajímavý případ úmrtí toulavého kotěte, způsobeného akutním průjmem, v důsledku současné infekce *T. taeniaeformis* a *Isospora felis*, přičemž by se mohlo jednat o ojedinělý případ svého druhu v terénu, který popisuje souběžnou infekci tasemnicemi a prvoky. Kotě údajně trpělo těžkou anémií a zemřelo dříve, než bylo možné provést jakoukoli léčbu. Posmrtné vyšetření kotěte odhalilo přítomnost živých tasemnic v tenkém střevě. Střevní obsah byl žlutě zbarvený a byl zjištěn katarální zánět střev. Tasemnice byly usazeny ve střevní sliznici a zahrnovaly sedm dospělých tasemnic o velikosti  $35 \pm 2,16$  cm a čtyři nedospělé tasemnice o velikosti  $16 \pm 1,41$  cm. Červi byli opatrně vyjmuti ze střeva a umístěni do normálního fyziologického roztoku a později fixováni v 10 % neutrálním pufrovaném formalínu pro konzervaci. Studie vzorků fixovaných glutaraldehydem byla provedena pomocí skenovací elektronové mikroskopie. Tasemnice byly identifikovány jako *T. taeniaeformis* na základě přítomnosti dvou řad háčků na scolexu (obrázek 1). Scolex těchto tasemnic je výrazně velký, nese čtyři postranní přísavky a rostellum vybavené dvojími a střídajícími se kruhy velkých a malých háčků, uspořádaných do kruhu s velkým dvojími kruhem 30 až 40 háčků. Velikost háčků je 0,36-0,44 mm u přední korunky a 0,25-27 mm u zadní korunky (viz obr. č. 3). Tím se *T. taeniaeformis* mikroskopicky dá jasně odlišit od všech ostatních druhů rodu *Taenia*. Gravidní segmenty byly vyplněny vajíčky. Histopatologicky byla na řezech barvených H&E (hematoxylin-eosin) rovněž pozorována endogenní stadia *I. felis* ve střevě, která zahrnovala především oocysty. Histopatologie tenkého střeva odhalila gastroenteropatii spojenou s hyperplazií sliznice, v duodenu byla proliferace podslizničních žlázek a těžká lymfoidní folikulární hyperplazie. Oocysty *I. felis* jsou největší ze všech kočičích kokcií ve srovnání s *Isospora rivolta* a *Toxoplasma gondii* (Dubey 1993). Monospecifické infekce *I. felis* nevyvolávají u koček klinické onemocnění. U mladých koček



se však může vyskytnout klinická kokcidióza v důsledku podvýživy, stresu při odstavu a souběžných infekcí, které mohou reaktivovat latentní infekce (Dubey 1993).



**Obr. č. 3:** Scolex s háčky tasemnice kočičí (*Taenia taeniaeformis*)  
Převzato z: Singla et al. (2009)

Rovněž u ostatních toulavých koček zkoumaných ve studii autorů Singla et al. (2009) byla zjištěna přítomnost vajíček a gravidních článků *T. taeniaeformis*, a to konkrétně v jejich výkalech. Jak už bylo řečeno, kočky s mohou nakazit *T. taeniaeformis* od mrchožravých hlodavců, u nichž se vyskytuje larvální stadium cysticerc (Bowman 1999). U volně žijících potkanů (*Bandicota bengalensis*) byla provedena skarifikace a bylo zjištěno, že jsou infikováni metacestody *T. taeniaeformis* a míra infekce činila 25,7 % (Singla et al. 2003). Histopatologicky byly larvy u potkanů nalezeny zapouzdřené v jaterním parenchymu. Na zoonotický význam této tasemnice by mohla poukazovat zpráva, která podrobně popisuje, jak se člověk může nakazit *T. taeniaeformis* také konzumací potravin infikovaných kočičími výkaly nebo náhodným požitím červů s potravou (Ekanayake et al. 1999).

### 3.3.2 Měchožil (*Echinococcus* spp.)

Paraziti rodu *Echinococcus* bývají obecně označováni jako velmi nebezpeční zástupci tasemnic, se značným zoonotickým potenciálem. Mezi běžné definitivní hostitele patří psovitě šelmy, obzvláště pak lišky, v jejichž střevech *E. multilocularis* produkuje vajíčka, která jsou následně spolu s výkaly vyloučena do životního prostředí. Mezi domestikovanými zvířaty to mohou být především psi a kočky. Způsob, jakým se *E. multilocularis* přenáší je podobný jako u *Echinococcus granulosus*. Psi domácí bývají k parazitární infekci náchylní podobně jako lišky a mají i podobnou dobu vylučování vajíček (Kapel et al. 2006). Tato tasemnice jako mezihostitele nejčastěji využívá právě kořist těchto definitivních hostitelů, kterou, zejména pak u těch volně žijících nebo volně se pohybujících psovitých, představují zástupci ze skupiny hlodavců, nejčastěji hraboši a myšice. V západní Evropě jsou to právě hraboš polní (*Microtus arvalis*) a hryzec vodní (též obojživelný) (*Arvicola terrestris*) (Hanosset 2008). Tento parazit má tedy vývoj nepřímý, v jehož životním cyklu využívá dva hostitele, přičemž jsou oba dva savci. Invazivní vajíčka vyloučená definitivními hostiteli mohou být následně pro mezihostitele, jakožto i pro člověka, zdrojem infekce. *E. multilocularis* způsobuje alveolární echinokokózu, což je sice vzácné, ale zároveň závažné a potenciálně smrtelné onemocnění,

jehož obětí se může stát i člověk. V případě, že by alveolární echinokokóza způsobená touto tasemnicí u lidí nebyla správně a včas léčena, mohlo by dojít až ke smrti. V minulosti byl výskyt této infekce rozšířen spíše jen endemicky, nicméně s rostoucí urbanizací a zvýšenou globalizací zvířat, by se mohlo předpokládat, že tendence bude narůstat. Antropogenní vlivy a blízké soužití lidí a volně žijících zvířat tak mohou hrát důležitou roli v globálním rozšíření tohoto onemocnění. Prevence a pravidelné kontroly zvířat spolu s dalšími epidemiologickými metodami jsou tak hlavními nástroji užitečnými pro včasnou detekci a sledování rozsahu rozšíření (Davidson et al. 2012).

V minulosti bylo prokázáno, že hryzec vodní (*A. terrestris*) je hlavní kořistí lišek v západním Švýcarsku (Weber & Aubry 1993), mohl by tedy být nejvýznamějším mezihostitelem *E. multilocularis* v této oblasti. Vyšší prevalence infekce *E. multilocularis* byla zároveň zjištěna i u *A. terrestris* odchyceného v severozápadní oblasti Švýcarska. Přičemž jsou důkazy o tom, že snížení počtu lišek snižuje úroveň kontaminace prostředí vajíčky *E. multilocularis* (Raoul et al. 2003). Vysoký výskyt infekce *E. multilocularis* byl zjištěn i v urbanizovaných oblastech severně od řeky Rhône, což svědčí o značném infekčním náporu v těchto prostředích. Riziko infekce pro člověka je tedy vnímáno jako maximální v prostředí na rozhraní venkovských a městských oblastí (Deplazes et al. 2004). Trvalá přítomnost *E. multilocularis* v urbanizovaných oblastech může vést k zásadním změnám v epidemiologii onemocnění u lidí. Důležité je, že hustota výskytu hryzců vodních (*A. terrestris*) byla shledána rizikovým faktorem pro infekci *E. multilocularis* u lidí a výskyt tohoto hlodavce i v urbanizovaných oblastech může přispět k usídlení parazita ve městech a obytných oblastech (Viel et al. 1999). Přítomnost vhodných stanovišť pro mezihostitele z řad hlodavců se zdá být skutečně primární v dynamice přenosu *E. multilocularis* v Evropě a Číně (Danson et al. 2006). Vysoká prevalence infekce *E. multilocularis* byla zjištěna také u normíka rudého (*Myodes glareolus*), který se vyskytuje přednostně v krytých biotopech, jako jsou keře, živé ploty a lesy. Prevalence infekce *E. multilocularis* u tohoto druhu byla v jiných studiích obvykle nižší (Deplazes et al. 2004). Riziko infekce pro člověka v těchto oblastech intenzivně využívaných pro volnočasové aktivity by tak mohlo být značné.

### 3.3.3 *Mesocestoides* spp.

Tasemnice rodu *Mesocestoides* jsou pro vědce a akademickou půdu obecně stále záhadou kvůli své vysoké morfologické variabilitě, nízké hostitelské specifitě a některým neznámým detailům jejich životního cyklu (Sindičić et al. 2021). Vyskytují se po celém světě, přičemž hlavními definitivními hostiteli jsou převážně masožraví savci. Toto onemocnění je potenciálně zoonotické. Po pozření definitivním hostitelem může tetrathyridium příležitostně migrovat střevní stěnou a dostat se do peritoneální dutiny nebo břišních orgánů a způsobit peritoneální metacestodózu (Sindičić et al. 2021).

Někteří autoři předpokládají, že životní cyklus rodu *Mesocestoides* zahrnuje tři hostitele, ale nedávno autoři studie McAllister et al. (2018) naznačili, že by mohl být možný i jednoduchý cyklus se dvěma hostiteli. Jako možní první mezihostitelé byli hypoteticky uváděni mravenci a koprofágní členovci (Foronda et al. 2007), tyto poznatky však byly vyvráceny, protože přenos ani infekce u těchto hostitelů nebyla nikdy prokázána (McAllister et al. 2018).

Předpokládanými druhými mezihostiteli jsou hmyzožraví obratlovci (savci, ptáci, plazi a obojživelníci), u nichž se po pozření infikovaného prvního mezihostitele nebo infekční onkosféry vyvinou metacestody (tetrathyridium) v serózních dutinách, různých vnitřních orgánech a podkožních tkáních včetně mléčných žláz. Podrobný popis postlarválního stádia pre-tetrathyridia a tetrathydriových metacestod ve své práci popsali McAllister et al. (2018). Dospělé tasemnice se celosvětově, s výjimkou Austrálie a Antarktidy, vyskytují ve střevech placentálních savců a vzácně i ptáků (Padgett et al. 2013). Hlavními definitivními hostiteli jsou masožraví savci, obzvláště pak kočkovité a psovitě šelmy. Jako potenciálně zoonotická se může mezocestodóza u člověka vyskytnout po konzumaci syrových nebo nedostatečně tepelně upravených vnitřností mezihostitele. Po požití definitivním hostitelem může tetrathyridium příležitostně migrovat střevní stěnou a dostat se do peritoneální dutiny, jiných coelomových dutin nebo břišních orgánů. V peritoneální dutině koček domácích (*Felis catus*), psů (*Canis familiaris*) a primátů byla nalezena proliferující tetrathyridia rodu *Mesocestoides* způsobující peritoneální metacestodózu. Jak střevní infekce, tak peritoneální metacestodóza jsou obvykle asymptomatické, takže detekce tetrathyridií v peritoneu je obvykle náhodná při léčbě nesouvisejících problémů nebo během pitvy (Papini et al. 2010). U psů však tetrathyridie může příležitostně způsobit peritonitidu s chronickým ascitem (voda v dutině břišní), a dokonce i fatálním koncem (Papini et al. 2010). Identifikace druhů rodu *Mesocestoides* pouze na základě morfologie může být obtížná. Nejvýznamnějšími znaky dospělých tasemnic jsou morfologie středního ventrálního postavení pohlavní předsíně, dvojdielná sklivcová žláza a parauterinní orgán. Morfologická identifikace tetrathyridií na druhovou úroveň je dle tvrzení autorů Zalesný & Hildebrand (2012) údajně nemožná. Při druhové identifikaci mohou významně pomoci molekulární nástroje, přičemž zatím lze spolehlivě určit pouze několik zástupců rodu pomocí morfologických a molekulárních znaků. Mezi dosud identifikované zástupce patří například *Mesocestoides litteratus* (Batsch 1786), *M. lineatus* (Goeze 1782), *M. vogae* (Etges 1991) a *M. canislagopodis* (Rudolphi 1810) (Skirnisson et al. 2016). Nedávno však byly publikovány indicie o možných nových druzích (McAllister et al. 2018).

Autoři studie Sindičić et al. (2021) uvedli zajímavý případ metacestodózy u nalezené mrtvé evropské kočky divoké (*Felis silvestris silvestris*) v Chorvatsku. Během pitvy bylo nalezeno velké množství bílých, rýží podobných struktur volně ložených v dutině břišní a hrudní, jakož i podél serózních povrchů a v plicích. DNA izolovaná z uzlin byla genotypizována a na základě 320 párů bází dlouhého 12S fragmentu klasifikována jako *Mesocestoides vogae*. Přestože postmortální změny byly pokročilé, byla jako pravděpodobná příčina smrti diagnostikována těžká vyhublost způsobená těžkou parazitární infekcí a krvácením do zažívacího traktu. Střevní cestodóza, byla již dříve popsána u volně žijících koček, ale podle poznatků ze studie autorů Sindičić et al. (2021) se jedná o první popis peritoneální a pleurální metacestodózy způsobené tetrathyridiemi *M. vogae* u jakéhokoli druhu volně žijící kočkovité šelmy. Na první pohled odhalilo hrubé vyšetření pokročilé posmrtné změny, silnou vyhublost a dehydrataci. Jak už bylo řečeno v dutině břišní a hrudní, podél serózních povrchů a v plicích bylo nalezeno velké množství bílých, rýží podobných struktur. Nebyly pozorovány žádné další významné makroskopické změny. Histologicky bylo v plicním parenchymu nalezeno několik článků dospělých parazitů o velikosti 200-300 µm, většinou blízko povrchu, kteří stlačovali okolní plicní parenchym. Morfologická identifikace parazitů nalezených v plicích nebyla na základě těchto histopatologických nálezů údajně možná.

Přestože postmortální změny byly pokročilé, jako pravděpodobná příčina smrti byla diagnostikována těžká vyhublost v důsledku těžké parazitární infekce a krvácení do gastrointestinálního traktu.

Jak střevní cestodóza, tak peritoneální metacestodóza byly již dříve popsány u domácích koček, ale u živých zvířat jsou diagnostikovány jen zřídka kvůli absenci klinických příznaků. Podle poznatků ze studie autorů Sindičić et al. (2021) se tak jedná o první popis peritoneální a pleurální metacestodózy způsobené metacestodem *M. vogae* u některého z druhů volně žijících masožravců. Vzhledem k tomu, že volně žijící kočky loví ptáky, plazy a obojživelníky, kteří byli popsáni jako hostitelé tetrathyridií (McAllister et al. 2018), je zdroj infekce pravděpodobně dostupnější pro volně žijící než domácí kočky. S ohledem ke zjištěným pitevním nálezům se lze domnívat, že se u vyšetřované volně žijící kočky pocházející z Chorvatska musely vyvinout určité klinické příznaky onemocnění ještě během života. Klinická metacestodóza je obvykle spojena s imunosupresivními poruchami, včetně neoplazií a hormonálních onemocnění, a virovými infekcemi, jako je virus kočičí leukémie a infekce virem kočičí imunodeficiency. V tomto případě nebyly potenciální základní mechanismy pozorovaného stavu dále zkoumány z důvodu pokročilých postmortálních změn těla, a proto zůstávají neznámé. Nicméně předložené údaje autorů Sindičić et al. (2021) při nejmenším mohou přispět k lepšímu pochopení epidemiologie rodu *Mesocestoides*, a zároveň mohou rozšířit naše znalosti o diverzitě parazitů evropských volně žijících koček.

### 3.4 Hlístice (Nematoda)

O taxonomickém zařazení a původu hlístic se již v minulosti vedla a stále vede rozporuplná diskuse. Hlístice se obecně vyskytují téměř ve všech typech prostředí a zahrnují jak volně žijící, tak parazitické druhy. Volně žijící hlístice se živí organismy ve svém prostředí, zatímco ty parazitické se přizívají na svém hostiteli, často v něm žijí a není výjimkou, že na takovémto hostiteli mnohdy závisí i osud celé existence druhu. Z morfologického hlediska v závislosti na druhu mohou nabývat různých velikostí, a to od mikroskopických rozměrů až po dosahující délky i 3 metry. Nicméně většina hlístic bývá spíše drobnějšího vzrůstu a často zůstává nepovšimnuta. Tito živočichové disponují nesegmentovaným, tenkým a protáhlým tvarem těla, který se směrem k oběma koncům zužuje. Mezi jejich hlavní anatomické znaky dále patří zejména bilaterální symetrie, pseudocoelom, trubicová vylučovací soustava a v neposlední řadě kutikula, která se rozkládá po celém povrchu těla. Kutikula hlístic zastává mnoho funkcí a je tvořena ze tří vrstev. Částečně slouží jako opora těla, ochranný štít, ale také umožňuje pohyb. Zvláštní význam má například zevní vrstva, protože funguje jako semipermeabilní membrána. Podkoží je epidermis tvořená tenkou vrstvou buněk. Leží přímo pod kutikulou a je zodpovědná za vylučování kutikuly. Pod podkožní vrstvou leží vrstva svalů, která se táhne podélně podél vnitřní stěny těla. Pseudocoelom je tělní dutina vyplněná tekutinou, která odděluje tělní stěnu od trávicího traktu. Funguje jako jakási hydrostatická kostra, která pomáhá odolávat vnějšímu tlaku, pomáhá při pohybu a přenáší plyny a živiny do tělních tkání. Nervová soustava hlístic obsahuje nervový prstenec v blízkosti ústní části, který je spojen s podélnými nervovými kmeny, jež probíhají po celé délce těla. Tyto nervové kmeny spojují přední nervový prstenec (v blízkosti úst) se zadním nervovým prstencem (v blízkosti

řitního otvoru). Kromě toho se hřbetní, břišní a postranní nervové kmeny spojují se smyslovými strukturami prostřednictvím periferních nervových prodloužení. Tyto nervové provazce pomáhají při koordinaci pohybů a přenosu smyslových informací. Hlístice mají trojdílnou tubicovitou trávicí soustavu, která se skládá z úst, střeva a anu. Mají specializované struktury, jako jsou hmatové papily kolem ústního otvoru, které jim napomáhají získávat potravu. Po vstupu do úst se potrava dostává do svalnatého hltanu (jícnu) a je vytlačována do střeva. Střevo vstřebává živiny a vylučuje odpadní látky. Nestrávené látky a odpadní látky se přesouvají dále do konečníku, kde procházejí řitním otvorem. V případě vylučovací soustavy mají hlístice specializovaný systém žlázových buněk a kanálků, které vylučují přebytečný dusík a další odpadní látky vylučovacími póry. Co se oběhové soustavy týče, hlístice nedisponují samostatným oběhovým systémem ani kardiovaskulární soustavou. Plyny a živiny se s vnějším prostředím vyměňují difuzí přes povrch těla živočichů. Hlístice obecně patří mezi gonochoristy a typicky se sexuálně rozmnožují. Mimoto u nich ale v rámci různých druhů a střídání generací existují i jiné typy rozmnožování, jako je například partenogeneze. Obecně mají vývoj přímý, přičemž některé druhy mají obligátního hostitele. Rovněž se u nich vyskytuje pohlavní dimorfismus, kdy samička bývá obvykle větší než samec.


#### 3.4.1 Škrkavky (*Toxocara* spp., *Toxascaris leonina*)

Škrkavky jsou obecně považovány za kosmopolitně rozšířené parazity a v našich zeměpisných šířkách se jedná o jedny z nejběžnějších hlístic koček a kočkovitých šelem. V případě *Toxocara cati* bývají dospělí jedinci smetanově až narůžověle zbarvení a ve své délce mohou měřit i 10 cm. Studie Warren (1971) uvádí přibližnou délku samice 4-10 cm a samce 3-7 cm. Dospělí červi *T. cati* mají na svém předním konci dobře viditelná, krátká a široká cervikální křídélka, která dodávají škrkavkám vzhled pomyslného šípů. Tyto znaky se obecně napříč jednotlivými druhy podobají. Avšak *Toxascaris leonina* může na rozdíl od *T. cati* dokončit svůj životní cyklus u různých hostitelských druhů včetně domácích a divokých psovitých šelem (Bowman et al. 2002). Škrkavky jsou typické tím, že parazitují v tenkém střevě svých hostitelů a mají přímý vývoj. Larvy *T. leonina* po opuštění vajíčka migrují do stěny střeva, kde se dvakrát svlékají a následně putují do lumenu střeva. Existují i případy, kdy bývá vajíčko pozřeno paratenickým hostitelem, například hlodavcem. V tomto případě larvy migrují do jeho orgánů a následně, po sežráním tohoto hostitele hostitelem finálním, pokračuje jejich vývoj až ve střevech finálního hostitele. Hlístice rodu *Toxocara* a *Toxascaris* mají významný epizootický význam u dravých savců z čeledi kočkovitých i psovitých šelem. Lokalizace těchto hlístic v definitivních hostitelích, jejich morfologie i rozměry vajíček a dospělých červů jsou podobné. Nedávno molekulární techniky poskytly alternativní přístupy k identifikaci druhů škrkavek. Společným rysem životních cyklů těchto obecně monoxenních hlístic je významná účast drobných hlodavců. V případě *Toxocara* spp. hraje hlodavec roli paratenického hostitele, ale naproti tomu roli možného mezihostitele pro *T. leonina*. Několik studií naznačuje souběžný výskyt *T. canis* i *T. leonina* u domácích a volně žijících psovitých šelem, stejně jako je tomu v případě *T. cati* a *T. leonina* u šelem kočkovitých. Ačkoli infekce člověka *T. canis* a *T. cati* jsou celosvětově běžné, larvy *T. leonina* mají údajně potenciál způsobit onemocnění člověka jako nově se objevující zoonóza (Okulewicz et al. 2012). *T. cati* i *T. canis* jsou považovány za nejrozšířenější gastrointestinální helminty u domestikovaných kočkovitých a psovitých šelem.

Vajíčka škrkavek vylučovaná výkaly kočkovitých a psovitých šelem mohou ve vhodném prostředí zůstat infekční řadu let a jsou schopna infikovat nejen kočkovité a psovité šelmy, ale i celou řadu dalších paratenických hostitelů z řad obratlovců, včetně člověka. K infekci druhu *Toxocara* může docházet také po pozření paratenických hostitelů obsahujících infekční larvy, jimiž mohou být i hlodavci. Protože infekční larvy nejsou schopny dokončit svůj životní cyklus v těchto hostitelích, mohou putovat dále do různých částí těla, kde někdy vyvolávají zánětlivé reakce a v některých případech dokonce zůstávají v těle zapouzdřeny po dobu několika let, kde čekají na to, až je nějaký ten definitivní hostitel pozře. Migrační cesty škrkavek závisí především na druhu hostitele, nicméně různým množstvím larev mohou být postiženy téměř všechny orgány. *T. cati* a *T. canis* mohou mít vzhledem ke svému zoonotickému významu závažné zdravotní důsledky a nedávná zjištění naznačují, že dopad toxokarózy na lidské zdraví v některých zemích dokonce roste (Ma et al. 2018). Toxokaróza je nyní považována za nejčastější lidskou parazitární infekci ve Spojených státech, a to zejména pak mezi chudší vrstvou obyvatel (McManus et al. 2018). Rozsáhlá kontaminace prostředí výkaly, které obsahují vajíčka *Toxocara* sp. usnadňuje přenos infekce na definitivní i paratenické hostitele, včetně člověka. Dobré pochopení epidemiologie je nezbytné pro definování účinných strategií kontroly infekce u lidí a zvířat obecně.

Jak už bylo řečeno larvální toxokaróza je kosmopolitní zoonotické onemocnění způsobené hlísticí *T. canis* nebo *T. cati*, kdy se jedinec může nakazit pozřením vajíček infekční larvy třetího stádia (L3). Nedospělá vajíčka parazitů se pak uvolňují a do prostředí vycházejí ven s výkaly svých masožravých definitivních hostitelů (kočky, psi, lišky atd.), kde následně několik týdnů zrají. *T. canis* je považována za hlavní zdroj larvální toxokarózy, nicméně v některých případech mohou nákazu šířit i vajíčka *T. cati*, která jsou vylučována kočkami. Význam *T. cati* je často opomíjen, protože mnoho studií o kontaminaci půdy nerozlišuje mezi druhy vajíček *Toxocara* spp. Podle studie autorů Nijse et al. (2016a) byla prevalence vajíček v Nizozemí u domácích psů 4,6 %, zatímco u koček činila 7,2 %. Stochastický model mimoto odhadl, že holandské toulavé kočky a kočky v domácnostech přispívají ke kontaminaci půdy 46 %, zatímco psi a lišky mají na svědomí 39 % a 15 %. Navíc přítomnost hlodavců v městských oblastech a zvyšující se synantropie činí z lišek obecných potenciální rezervoár larvální toxokarózy, který by neměl být podceňován (Reperant et al. 2009). V Polsku je situace ještě horší, 27,9 % zkoumaných vzorků výkalů pozitivních na vajíčka *Toxocara* spp. pochází od toulavých koček, což je výrazně více, než u toulavých psů (16,8 %) (Reperant et al. 2009). V České republice se moc odborných studií čistě na prevalenci *T. cati* nezaměřuje, ale podle podobných socioekonomických a geografických faktorů lze očekávat, že by situace mohla být analogická jako u našich polských sousedů. Podle studie autorů Reperant et al. (2009) je navzdory předkládaným údajům séroprevalence v České republice, vzhledem k rostoucímu počtu psů a koček po celé Evropě, celkem nízká. A i když jsou toulavý psi v České republice raritou, existuje mnoho toulavých koček, které by v budoucnu mohly být tichým rezervoárem infekce. Nižší hodnoty by v posledních letech rovněž mohla podle studie autorů Wünschmann et al. (2016) odrážet i vyšší úroveň kontroly kvality písku v pískovištích. Avšak navzdory snížení rizika infekce vajíčky *Toxocara* spp. prostřednictvím intenzivnějších kontrol, dosáhla prevalence vajíček *Toxocara* spp. na některých pražských pískovištích v letech 2000-2013 11,9 %, což je téměř srovnatelné číslo jako před cca 43 lety (12,1 %) (Dubná et al. 2007). Přesto se ale zdá, že intenzivní uplatňování preventivních opatření proti

kontaminaci, včetně přísného zákazu přístupu zvířat na dětská hřiště (oplocení pískovišť a používání krytů), vedlo ke snížení rizika infekce parazitickými vajíčky. Zaznamenaný pokles rizika nákazy larvální toxokarózou u lidí v České republice by mohl také souviset se zvýšeným procentem koček a psů, kteří jsou, na základě doporučení českých úřadů a veterinářů, pravidelně odčervováni. Mimoto by se částečně relativní snížení rizika mohlo připisovat i zlepšujícím se návykům majitelů domácích mazlíčků, kteří jejich výkaly sbírají stále častěji. I tak je ale třeba dbát opatrnosti a dodržovat důkladnou hygienu, protože nejpravděpodobnějším zdrojem infekce nadále zůstává právě půda kontaminovaná vajíčky *Toxocara* spp. prostřednictvím kočičích a psích výkalů (Reperant et al. 2009).



**Obr. č. 4:** Porovnání jednotlivých zástupců škrkavek  
Převzato z: <https://www.veterinaryparasitology.com/toxocara.html>

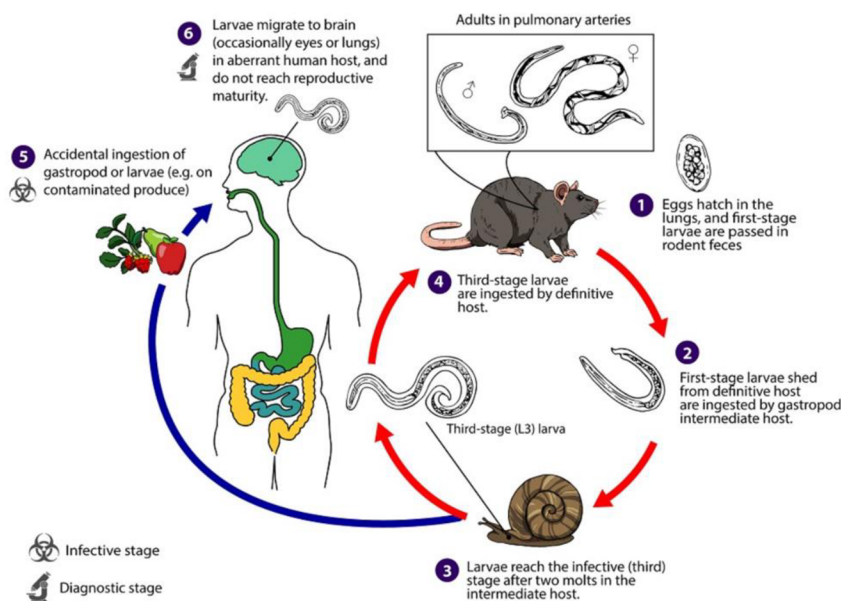
### 3.4.2 Plicnivky (*Angiostrongylus* spp., *Gurltia paralyzans*, *Aelurostrongylus abstrusus*)

Plicnivky jsou celkem hojně zastoupenou a významnou skupinou helmintů z kmene hlístic. Dospělí jedinci jsou charakterističtí tím, že obývají plicní cévy, sklípky, průdušinky a průdušky, kde migrují, pohlavně dospívají, a zároveň kopulují a produkují vajíčka. Vajíčka jsou následně spolu s hlenem vykašlávána z plic a spolknuta. Poté prochází skrze trávicí trakt až jsou finálně do vnějšího prostředí vyloučena spolu s výkaly. U druhů s přímým vývojovým cyklem dochází k několika po sobě jdoucím svlékání larev, které ulpívají na vegetaci, přičemž mohou být finálně pozřeny svým definitivním hostitelem.

#### *Angiostrongylus* spp.

Parazitické hlístice rodu *Angiostrongylus* spp. patří mezi plicní červy obratlovců. Druhy těchto hlístic se běžně vyskytují u křečkovitých (Cricetidae), pytloušovitých (Heteromyidae), rejskovitých (Soricidae), plchovitých (Gliridae), veverkovitých (Sciuridae) a myšovitých (Muridae) hlodavců, dále u tanovitých (Tupaiaidae), skunkovitých (Mephitidae),

medvídkovitých (Procyonidae), kočkovitých (Felidae) a psovitých (Canidae), a méně často se pak vyskytují u ptáků, vačnatců nebo placentálů, včetně lidí. Některé druhy rodu *Angiostrongylus* spp. obývají plicní tepny a pravou srdeční komoru, některé se vyvíjejí v mozku a poté migrují žilním systémem do srdce a plicních tepen, některé se vyskytují v žilách mesenteria a další například v průduškách plic. Bez ohledu na to, kde jsou tyto hlístice ve finálním hostiteli lokalizovány, procházejí všechny jejich L1 larvální stádia gastrointestinálním traktem a opouštějí tělo hostitele prostřednictvím výkalů. Všechny druhy tohoto parazita, u nichž je znám životní cyklus, využívají jako mezihostitele plže (slimáci a suchozemští a vodní plži) a některé druhy mohou využívat hostitele paratenické nebo transportní. Existují dvě možnosti, jakým způsobem se může mezihostitelský plž infikovat. Larvální stádia L1 jsou buď požitá během toho, co se plž živí výkaly infikovaného finálního hostitele, nebo larvy L1 penetrují skrze svalnatou nohu plže, zatím co se plazí přes infikovaný substrát. Podobně existují dvě formy přenosu infekce na finálního hostitele. Buď jsou infekční larvy třetího stádia L3 požity spolu s infikovaným mezihostitelem, v tomto případě s plžem, nebo se larvy L3 z mezihostitele spontánně vynoří a jsou následně požity. Druhý případ se předpokládá právě jako jedna z cest přenosu *A. cantonensis* na člověka, kdy k infekci může dojít skrze nesprávně omytou zeleninu, jakou je třeba hlávkový salát, na kterém larvy mohou ulpívat (Heyneman & Lim 1967). Autoři studie Heyneman & Lim (1967) zároveň prokázali, že larvy spontánně přecházejí volně z plže během toho, co přijímá potravu a zůstávají životaschopné, zalité v hlenovitém sekretu plže, po dobu nejméně 72 hodin. Základní schéma vývoje těchto hlístic ve finálním hostiteli je tedy následující. Hostitelé se infikují prostřednictvím požití plžů jako mezihostitele nebo požitím paratenického hostitele. Larvy hlístic migrují nebo jsou odnášeny skrze cévní řečiště do jednotlivých cílových míst, kde se svlékají a prochází vývojem v podobě několika stádií až do subadultního stádia. Samice kladou vajíčka, která se uchytávají v plicních artériích nebo ve střevech. Zde se z nich vylíhnou larvy L1, které migrují a pronikají do dýchacích cest, čímž dráždí sliznice. Většinou jsou poté vykašlány a spolknuty, přičemž následně volně procházejí trávicím traktem až jsou finálně vyloučeny s výkaly.



Obr. č.5: Životní cyklus *Angiostrongylus cantonensis*

Převzato z: [https://www.cdc.gov/parasites/angiostrongylus/biology\\_can.html](https://www.cdc.gov/parasites/angiostrongylus/biology_can.html)



Drózdž (1970) ve své studii před lety rozpoznal dva podrody *Angiostrongylus*, a to *Angiostrongylus* (*Angiostrongylus*) a *Angiostrongylus* (*Parastrongylus*). V prvním případě (*Angiostrongylus*) je externolaterální, někdy také nazývaný jako anterolaterální, paprsek bursy samců oddělen od ostatních dvou laterálních paprsků, zatímco v případě *Parastrongylus* je externolaterální paprsek bursy spojen s ostatními laterálními paprsky. O dva roky později byly podle tvrzení autorů studie Spratt (2015) podrody *Angiostrongylus* a *Parastrongylus* právě na základě výše zmíněných rysů uznány jako dva samostatné rody, přičemž se rod *Angiostrongylus* spp. (*A. vasorum*, *A. raillieti*, *A. chabaudi*, *A. gubernaculatus*) vyskytuje u masožravců a rod *Parastrongylus* spp. (*P. tateronae*, *P. cantonensis*, *P. mackerrasae*, *P. sandrasae*, *P. sciuri*, *P. dujardini*, *P. schmidtii*) u hlodavců. *Angiostrongylus felineus* byl popsán autory studie Vieira et al. (2013) u pumy *yagouaroundi* v Brazílii. Jak už bylo zmíněno výše, na základě morfologie bursy a zejména jejích paprsků, je tento druh přiřazován k rodu *Angiostrongylus*. Druhy *Angiostrongylus* spp. (n=13), které se vyskytující ve volné přírodě a které jsou známy pouze z původních popisů či případně z dodatečných zeměpisných záznamů a krátkých diskusí, jsou uvedeny níže v tabulce č. 1.

**Tab. 1:** Druhy rodu *Angiostrongylus* (n=13) z volné přírody známé pouze z původního popisu a případně dalšího geografického záznamu nebo diskuse.

Parasite species	Host species	Site in host	Geographic locale	References
<i>A.chabaudi</i>	<i>Felis silvestris</i>	Lungs	Central Italy	Biocca, 1957
<i>A.daskalovi</i>	<i>Meles meles</i> , <i>Martes martes</i> , <i>M. foina</i> ,	Pulmonary arteries	Bulgaria,	Yanchev & Genov, 1988; Gerrikagoitia et al., 2010
<i>A.felineus</i>	<i>Puma (Herpailurus) yagouaroundi</i>	Pulmonary arteries	Brazil, Iberian Peninsula,	Vieira et al., 2013
<i>A.gubernaculatus</i>	<i>Taxidea taxus</i> , <i>Mephitis mephitis</i> , <i>Urocyon littoralis</i>	Heart (Right ventricle)	California, USA	Dougherty, 1946; Faulkner et al., 2001
<i>A.lenzii</i>	<i>Akodon montensis</i>	Pulmonary arteries	Rio de Janeiro, Brazil	Souza et al., 2009
<i>A.morerai</i>	<i>Akodon azarae</i>	Pulmonary arteries	Buenos Aires, Argentina	Robles et al., 2008
<i>A.petrovi</i>	<i>Dryomys nitedula</i>	Heart and bronchi	Azerbaijan, SSR	Tarzhimanova & Chertkova, 1969
<i>A.raillieti</i>	<i>Cerdocyon thous azarae</i> , <i>Canis familiaris</i> , <i>Nasua nasua</i>	Pulmonary arteries (dubious, from mesenterium)	Rio de Janeiro, Brazil	Travassos, 1927; Grisi, 1971; Vieira et al., 2008; Jefferies et al., 2009;
<i>A.ryjikovi</i>	<i>Clethrionomys rutilus</i>		Northern Urals, USSR	Jushkov, 1971
<i>A.sandarsae</i>	<i>Praomys (=Mastomys) natalensis</i> , <i>Gerbill tatera</i>	Pulmonary arteries	Mozambique, Kenya, Africa	Alicata, 1968; Kamiya & Fukumoto, 1988
<i>A.sciuri</i>	<i>Sciurus vulgaris</i>	Pulmonary arteries	Turkey	Merdivenci, 1964
<i>Angiostrongylus</i> sp.	<i>Cerdocyon thous</i> , <i>Eira barbara</i> , <i>Akodon cursor</i> , <i>A. montensis</i> ,	Lungs	Brazil	Vieira et al., 2008; Simões et al., 2011
<i>A.tateronae</i>	<i>Apodemus mystacinus</i>	Uncertain tissue site	Nigeria, Albania	Baylis, 1928; Erchardová, 1960

Převzato z: Spratt (2015)

*Angiostrongylus andersoni* byl popsán ve spojitosti s velkými abscesy v plicích u afrických pískomilů, a to konkrétně u *Taterillus nigeriae* a *Tatera kempi* (Spratt 2015). Další takovou hlísticí je *Angiostrongylus cantonensis*, která parazituje v plicních tepnách a pravé komoře srdce. Tento druh se hojně vyskytuje u řady volně žijících potkanů a krys (*Rattus* spp.), a u dalších zástupců jako jsou velká indická krysa bandikota (*Bandicota indica*), bělozubka hnědá (*Suncus murinus*), *Melomys burtoni* a *M. cervinipes* v Asii, Tichomoří a v australských oblastech (Smales et al. 2004). První zprávy o výskytu *A. cantonensis* u hlodavců rodu *Rattus* spp. a u lidí byly z Kuby, poté z Portorika a následně z USA, kde se tento parazit u volně žijících živočichů považuje za endemického (Kim et al. 2002). *A. cantonensis* je původcem závažné zoonotické infekce člověka, kterou je eozinofilní meningoencefalitida. Ve spojitosti s touto infekcí bylo již v minulosti publikováno četné množství odborné literatury, která odkazuje nejen na celosvětově zdokumentované případy výskytu této hlístice u lidí a jiných hostitelů, ale

zabývá se i jejím komplexním životním cyklem a historickým vývojem (Wang et al. 2008). Stejně jako *A. cantonensis* je za zoonotickou infekci a původce břišní angiostrongylózy považován *Angiostrongylus costaricensis*, který byl v malých artériích mesenteria poprvé objeven u lidí v Kostarice (Morera & Céspedes 1971). Granulomatózní léze s masivní eozinofilní infiltrací byly zjištěny ve střevě a v regionálních lymfatických uzlinách a obsahovaly zapouzdřená vajíčka a larvy, které však nikdy neprošly výkaly. Následně bylo také zjištěno, že se *A. costaricensis* běžně vyskytuje i v artériích slepého střeva, a to konkrétně u hlodavců z čeledi křečkovitých (Cricetidae), pytloušovitých (Heteromyidae) a myšovitých (Muridae) (Graeff-Teixeira et al. 1990). Přínosnou informací by mohla být i experimentální studie autorů Mota & Lenzi (2005) týkající se právě hlístice *A. costaricensis*, kdy byly u křečka bavlníkového, (*Sigmodon hispidus*) po aplikaci počtu 100 až 500 larev *A. costaricensis*, pozorovány zánětlivé reakce v břišní oblasti lymfatické cirkulace. Od 9. dne byly larvy v artériích provázeny zvýšenou infiltrací eozinofilů, makrofágů, a dokonce i fibrinoidní nekrózou okolní svalové vrstvy s patrnými mikrokrváčeninami v arteriální stěně. Vývojová stádia larev a embryonovaná vajíčka obklopená krví, byla usazena ve slizniční vrstvě tenkého, tlustého i slepého střeva. Do 27. dne byla vajíčka a larvální stádia L1, která byla obklopena zánětlivou reakcí, přítomna ve všech vrstvách střevní a žaludeční stěny. Mimoto se také našla vajíčka a larvální stádia L1, která byla zachycena v intrahepatálních žilních cestách. Dalším druhem je *Angiostrongylus dujardini*, tento jedinec napadá srdce a plicní tepny a ve Francii byl zjištěn u zástupců hlodavců jako jsou myšice křovinná (*Apodemus sylvaticus*) nebo norník rudý (*Myodes glareolus*) (Drózd 1970). U ostatních sledovaných zástupců hlodavců, jimiž byli hraboš severní (*Microtus rutilus*), norník šedavý (*Myodes rufocanus*), hraboš mokřadní (*Microtus agrestis*), hraboš hospodárny (*M. oeconomus*), hryzec vodní (též obojživelný) (*A. terrestris*) a myšice lesní (*Apodemus flavicollis*), tato hlístice pozorována nebyla. Dalším druhem postihujícím pravou komoru srdce a plicní tepny hlodavců, je *Angiostrongylus mackerrasae*. Nicméně navzdory úzké morfologické podobnosti a podobnému životnímu cyklu s *A. cantonensis*, dosud neexistují žádné důkazy o tom, že by byl tento druh na rozdíl od *A. cantonensis* zoonotický. Překvapivé ale může být hlášení ze studie autorů Mackie et al. (2013), která poskytla první zprávu o zjevné infekci touto hlísticí u náhodného nemurinního hostitele, kterým byl kaloň vábivý (*Pteropus alecto*) z řádu letounů (Chiroptera). Neméně důležitým zástupcem rodu *Angiostrongylus* je druh *Angiostrongylus malaysiensis*, který byl původně znám jako malajský kmen *A. cantonensis* a následně byl díky autorům studie Bhaibulaya & Cross (1971) popsán jako úplně nový druh. V neposlední řadě je tu pak druh *Angiostrongylus schmidtii*. Tento druh obývá plicní tepny a jejich větve a byl popsán spolu s patologií infekce, kompletním životním cyklem a hostitelskou specifitou u křečka rýžového (*Oryzomys palustris*) ve studii Kinsella (1971). Dále je zde *Angiostrongylus siamensis* a *Angiostrongylus vasorum*. *A. siamensis* byl lokalizován v tepnách mesenteria u *Rattus sabanus* severovýchodně od Bangkoku a stal se tak prvním mesenterickým druhem rodu *Angiostrongylus*, který byl zaznamenán v Eurasii (Ohbayashi et al. 1979). Následná šetření poté doplnila další přirozené definitivní hostitele jako jsou krysa obecná (*R. rattus*), *R. surifer*, *R. berdmorei*, *Bandicota savilei* nebo *B. indica*, u nichž se tento parazit může vyskytovat. *A. vasorum* byl nalezen v pravé komoře a plicních tepnách psa z Toulouse ve Francii a následně o více než dvanáct let později byl popsán (Kim et al. 2002). Dnes je již znám ze širokého spektra nejrozličnějších hostitelů z řad psovitých šelem v různých částech světa. V Evropě byl

diagnostikován například u lišky obecné (*Vulpes vulpes*) (Morgan et al. 2008). U kočkovitých šelem experimentální infekce prokázala, že jsou vůči infekcím způsobeným *A. vasorum* spíše méně náchylné (Dias et al. 2008).

V souvislosti s kočičími zástupci byly podle studie autorů Di Cesare et al. (2020) u kočkovitých šelem dosud zjištěny tři druhy *Angiostrongylus*, a to *A. chabaudi*, *A. felineus* a *A. vasorum*. *A. chabaudi* žije v pravé části srdce a plicních tepnách definitivního přirozeného hostitele, evropské kočky divoké (*Felis silvestris*). U koček domácích (*Felis catus*) byly zaznamenány latentní infekce. *A. felineus*, popsáný u pumy yaguarondi (*Herpailurus yagouaroundi*), nebyl nikdy hlášen u domácích kočkovitých šelem, zatímco nedávno byla jednoznačně popsána latentní infekce *A. vasorum* u *F. catus*. Nicméně epizootologický a klinický význam angiostrongylózy u koček domácích není prakticky znám. Studie autorů Di Cesare et al. (2020) zároveň zkoumala, zda mohou být případy angiostrongylózy přehlédnuty u koček žijících v oblastech enzootického výskytu *Angiostrongylus* spp. a jiných plicnívek. Celkem 100 koček, které byly buď pozitivní (n.50), nebo negativní (n.50) na přítomnost metastrongyloidních larev při Baermannově metodě, bylo vyšetřeno na přítomnost *Angiostrongylus* spp. dalšími metodami založenými na DNA a sérologickým testem Angio Detect™ na cirkulující antigen. Na základě positivity či negativity byly následně kočky rozděleny do dvou skupin, a to skupinu G1, která byla pozitivní a skupinu G2, která byla negativní. Analýza PCR potvrdila výsledky kopromikroskopie, kdy 25 koček bylo pozitivních na *Aelurostrongylus abstrusus*, 16 na *Troglostrongylus brevior* a 9 na obojí, zatímco žádná kočka nebyla pozitivní na larvy podobné *Angiostrongylus*, včetně *A. chabaudi*. Žádný ze 100 vzorků sér nebyl pozitivní v testu Angio Detect™. Tyto údaje naznačují, že v současné době je kočičí angiostrongylóza u koček domácích málo významnou parazitózou. Nicméně nelze vyloučit, že epizootologické faktory, které podpořily přenos *A. vasorum* a *T. brevior* z volně žijících zvířat na psy a kočky, by mohly podpořit vznik kočičí angiostrongylózy s nepředvídatelným zdravotním dopadem. Psi a kočičí kardio-pulmonální hlístice se objevují v celé Evropě v důsledku různých faktorů (Traversa & Di Cesare 2014). Určitou roli v šíření některých mimostřevních parazitů by mohl hrát i přenos infekcí mezi volně žijícími zvířaty a domácími hostiteli. To v poslední době zřejmě vedlo k tomu, že se u domácích zvířat usídlili paraziti, kteří byli dříve považováni za vázané pouze na své definitivní volně žijící hostitele. Jako klíčové příklady parazitů, kteří byli dříve považováni za typické pro lišky obecné (*Vulpes vulpes*), evropské kočky divoké (*Felis silvestris*) a rysy (*Lynx* spp.) lze uvést: *A. vasorum* způsobující angiostrongylózu psů, *T. brevior* způsobující troglostrongylózu koček a *Oslerus rostratus* způsobující oslerózu koček. Tyto hlístice mají v současné době významný dopad na zdraví zvířat a způsobují potenciálně smrtelné choroby v populacích domácích koček a psů (Crisi et al. 2018).

### ***Gurltia paralyans***

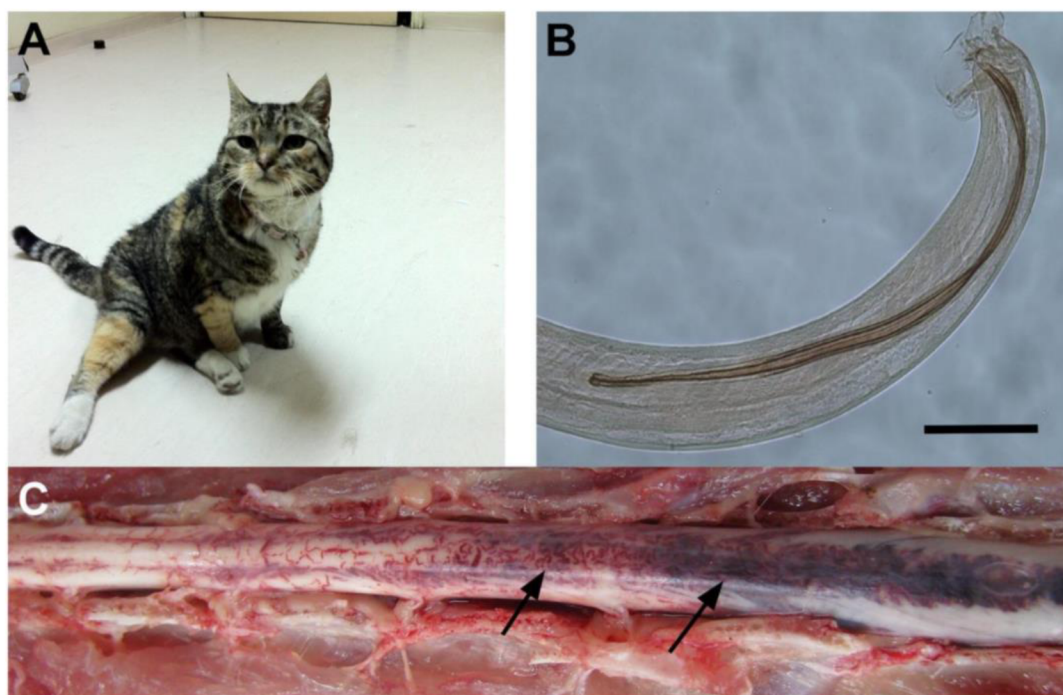
*Gurltia paralyans* je ne až tak často zmiňovaná metastrongyloidní hlístice patřící do čeledi Angiostrongylidae, která se u domácích i divokých kočkovitých šelem vyznačuje náklonností k cévám v centrálním prostoru mozku, kde zároveň parazituje a způsobuje tak u koček progresivní a chronické projevy paraparézy a paraplegie. Zeměpisné rozložení *G. paralyans* zahrnuje venkovské a příměstské oblasti Jižní Ameriky a nedávno byl výskyt

tohoto parazita hlášen i v Evropě. K dnešnímu dni je konečná diagnóza kočičí gurltiózy stále prováděna posmrtným vyšetřením míchy postižených zvířat. Předpokládaná diagnóza kočičí gurltiózy může být také stanovena na základě údajů o kompatibilních klinických příznacích a souvisejících rizikových faktorech. Tímto se zabývala i studie autorů Gómez et al. (2020), jejíž cílem bylo zhodnotit komerční sérologický test Angio Detect TM® (IDEXX Laboratories) jako možnou diagnostickou metodu kočičí gurltiózy *in vivo*.

Ve studii autorů Gómez et al. (2020) bylo analyzováno 10 koček domácích pocházejících z vysoce endemické oblasti jižní části Chile. Všechny tyto kočky vykazovaly chronickou paraparézu nebo těžkou paraplegii. Následně byly podle pokynů výrobce provedeny komerční sérologické testy Angio Detect Tm® sloužící pro detekci úzce příbuzných hlístic rodu *Angiostrongylus vasorum* u psových šelem. Provedené sérologické testy byly pozitivní u sedmi z deseti koček vykazujících známky paraplegie nebo paraparézy, které byly pravděpodobně infikované *G. paralysans* a u čtyř z nich, které byly dodatečně pitvány byly zjištěny makroskopické nálezy, které se slučovaly s kočičí gurltiózou. Navíc byla během pitvy pozorována přítomnost dospělých samic a samců *G. paralysans* na úrovni subarachnoidální krevní cévy v zasažených segmentech míchy. Histopatologie prokázala závažnou eozinofilní meningomyelitidu a koagulopatii s trombózou v leptomeningeálních žilách, které byly zasaženy *G. paralysans*. Výsledky této předběžné studie autorů Gómez et al. (2020) při použití testu Angio Detect TM® naznačují zkříženou reakci mezi antigeny, specifickými pro parazity *A. vasorum*, kteří rovněž parazitují na krevních cévách *in vivo* a *G. paralysans*, což naznačuje jeho užitečné použití jako nové diagnostické metody ke zjišťování kočičí gurltiózy u živých koček domácích. Pro lepší pochopení citlivosti a specifčnosti antigenů *A. vasorum* použitých v tomto testu a pro stávající zkříženou reaktivitu s antigeny odvozenými od *G. paralysans*, bude, pro budoucí vhodnou *intra vitam* imunodiagnostiku opomíjené kočičí gurltiózy, nutný další specifický výzkum antigenů.

Jak už bylo řečeno *G. paralysans* je metastrongiloidní parazit, který způsobuje chronickou meningomyelitidu u koček domácích a u některých volně žijících kočkovitých šelem jako jsou kočka tmavá (*Leopardus guigna*) nebo ocelot dlouhoocasý (*L. wiedii*) (Dazzi et al. 2020). Jeho zeměpisné rozložení zahrnuje oblasti Chile, Argentina, Uruguay, Kolumbie, Brazílie, Tenerife a Španělsko (Udiz-Rodríguez et al. 2018). Hlístice přebývají převážně v kočičích leptomeningeálních žilách a parenchymu míchy a vyvolávají progresivní paraparézu, paraplegii, fekální nebo močovou inkontinenci, ale také ochrnutí ocasu (Mieres et al. 2013). Životní cyklus parazita je stále neznámý, ale pravděpodobně je heteroxenní, stejně jako u jiných blízce příbuzných metastrongyloidních hlístic (Mieres et al. 2013). Zobrazovací studie jako jsou počítačová tomografie (CT), myelografie a magnetická rezonance (MRI) ukazují, že infekce způsobené *G. paralysans* indikují léze v torakolumbární, bederní nebo sakrální oblasti, což naznačuje difúzní zánětlivé léze míchy vedoucí k závažné myelitidě nebo meningomyelitidě (Mieres et al. 2013 & Gómez et al. 2020). Zatímco chronické příznaky myelopatie jsou často spojovány s kočičí gurltiózou, nedávno byl hlášen případ lokalizace hlístic v přední komoře oka s následkem oční formy kočičí gurltiózy (Udiz-Rodríguez et al. 2018). Pitevní nálezy u koček domácích a volně žijících kočkovitých šelem infikovaných *G. paralysans* obsahovaly difúzní submeningální kongesci bederní, sakrální a kostrční části míchy a prokázaly přítomnost několika dospělých hlístic uvnitř cév, larev a adolescentních stádií, které byly histologicky identifikovány v meningeálních žilách míchy

s následky kongesce, trombózy a zbytněním subarachnoidálních cév (Mieres et al. 2013). Definitivní diagnózu kočičí gurltiózy lze provést pouze prostřednictvím posmrtného vyšetření, které morfologicky prokáže a identifikuje hlístice ve vaskulatuře míchy. Kompletní vyšetření, doplňkové testy (cerebrospinální tekutina (CSF), hemogram, fekální vyšetření) a zobrazovací nálezy jsou nezbytné pro vyloučení jiných typů myelopatií a slouží zároveň jako podklad pro stanovení presumptivní *intra vitam* diagnózy kočičí gurltiózy (Mieres et al. 2013). Autoři studie Goméz et al. (2020) zároveň nedávno sekvenovali částečný 18S rRNA gen *G. paralyans* (GenBank: JX975484) a použili ho k provedení fylogenetické analýzy *G. paralyans*, která odhalila 97% nukleotidovou homologii s *A. vasorum*. *A. vasorum*, je další metastrongyloidní hlístice, která obývá pravou srdeční komoru a plicní cévy u psů domácích, vlků, šakalů obecných a lišek, během čehož může působit respirační obtíže, diseminovanou intravaskulární koagulopatií, ale i krvácení do mozku (Muñoz et al. 2017). Nedávno byla hlášena přirozená infekce *A. vasorum* u kočky domácí ve Švýcarsku (Gueldner et al. 2019). Rychlou diagnózu psí angiostrongylózy lze zjistit pomocí sérologických testů Angio Detect TM® (IDEXX Laboratories Inc.), které detekují cirkulující antigeny produkované právě parazitem *A. vasorum*. Cílem studie autorů Goméz et al. (2020) tedy bylo, pomocí tohoto sérologického testu (Angio Detect TM®) vyvinutého pro diagnostiku angiostrongylózy psů, zhodnotit zkříženou reaktivitu antigenů odvozených od *G. paralyans* s antigeny specifickými pro *A. vasorum* a možnost jej tak použít pro klinickou diagnostiku gurltiózy kočičovitých šelem. *Intra vitam* diagnóza kočičí gurltiózy je stále komplikovaná a velmi náročná, protože larvy *G. paralyans* nejsou detekovány ve výkalech ani v tělních tekutinách. Alternativně lze mít podezření na diagnózu kočičí gurltiózy na základě klinických příznaků, diagnostických zobrazovacích nálezů (tj. CT, Magnetická rezonance (MRI)) a epidemiologických vlastností. Konečná etiologická diagnóza se provádí především posmrtným vyšetřením míchy s charakteristickými cévními lézemi a identifikací hlístic nebo jejich vajíček v rozšířených leptomeningeálních cévách (Mieres et al. 2013). Běžně hlášeným projevem kočičí gurltiózy je myelitida, často doprovázená postižením torakolumbárního segmentu míchy (Goméz et al. 2020). Mezi obvyklé neurologické projevy v těchto případech patří symetrická a asymetrická paraparéza či paraplegie, ataxie pánevních končetin (porucha koordinace pohybů), spinální přecitlivělost, poruchy uretrálních a análních svěračů, pozměněné míšní reflexy pánevních končetin a ochrnutí ocasu, které je podobné právě příznakům pozorovaným v potvrzených případech kočičí gurltiózy ve studii autorů Goméz et al. (2020). V jednom z případů, kdy bylo zvíře infikováno hlísticí *G. paralyans*, byla zaznamenána i oční migrace a s ní spojený zánět oka a zadní synechie (vazivový pozánětlivý růst) (Udiz-Rodríguez et al. 2018). Avšak ve studii autorů Gomez et al. (2020) žádné, tomuto podobné případy pozorovány nebyly. Předpokládá se, že hlístice *G. paralyans* migruje do cév zpětným žilním plexem z břišních žilních spojení, za účelem dosažení cílových anatomických struktur míchy mezi torakolumbárními (T3-L3), lumbosakrálními (L4-S3) a kaudálními segmenty míchy, s následným vznikem myelopatií (onemocnění míchy) asociovaných právě tímto parazitem. Mikroskopické nálezy ve čtyřech případech odhalily cévní změny včetně deformace míchy, kongesce (překrvení) subarachnoidálních a parenchymálních žil, křečové žíly, krevní sraženiny a přítomnost částí hlístic shodných s *G. paralyans*. Tato zjištění jsou v souladu s předchozími zprávami, které odhalily parazitární vaskulární myelitidu (zánětlivé onemocnění míchy) a intralezionární (uvnitř léze) dospělé parazity, kteří postihují především subarachnoidální prostor a části thorakolumbární a lumbosakrální míchy (Moroni et al. 2016).



**Obr. č.6:** (A) Dospělá kočka domácí infikovaná *G. paralysans* s chronickou paraparézou; (B) Kaudální konec dospělého samce *G. paralysans* (měřítko: 100  $\mu$ m); (C) Fotografie z bederních míšních segmentů přirozeně infikované kočky hlísticí *G. paralysans* ukazující výrazné cévní překrvení míšních plen (šípky)

Převzato z: López-Contreras et al. (2020)

Angio Detect TM® (IDEXX Laboratories) je považován za rychlý sérologický antigenní krevní test určený pro domácí zvířata, který je specifický pro detekci infekcí způsobených parazitem *A. vasorum* u psovitých šelem. Na rozdíl od jiných zkušebních metod není ohrožena střídavou přítomností L1 stádií *A. vasorum* ve výkalech. U tohoto komerčního testu byla zjištěna 97,1% citlivost a 98,9% specifčnost u psů (Schnyder et al. 2014). Nedávné studie, zabývající se hodnocením Angio Detect TM® (IDEXX Laboratories) prokázaly sérologickou zkříženou reaktivitu *A. vasorum* s parazitem vyskytující se u evropských volně žijících koček *Angiostrongylus chabaudi* a s parazitem *Angiostrongylus daskalovi*, který se běžně vyskytuje u volně žijících jezevců (Deak et al. 2017). Ačkoliv je známo, že domácí a volně žijící kočky jsou klinicky postiženy *A. chabaudi*, v důsledku čehož se u nich projevuje granulomatózní pneumonie, parenchymální krvácení a alveolární emfyzém (Diakou et al. 2016), u kočičí angiostrongylózy u volně žijících koček tmavých (*L. guigna*) z Chile nebyl pozorován průkaz dospělých jedinců *A. chabaudi*, přítomnost jejich larev nebo výskyt s nimi souvisejících míšních lézí. Tři z deseti koček zkoumaných ve studii autorů Gómez et al. (2020) byly pozitivní na infekci způsobenou metastrongyloidními hlísticemi *A. abstrusus*, které rovněž patří do čeledi Angiostrongylidae a jejichž výskyt byl hlášen u domácích a volně žijících kočkovitých šelem, které vykazovaly příznaky od subklinických až po smrtelné (Penagos-Tabares et al. 2018). Ačkoliv je Bearmannova metoda nejčastěji používanou metodou pro diagnostiku metastrongyloidních infekcí, nedokázala dosud odhalit infekce způsobené parazitem *G. paralysans* (Udiz-Rodríguez et al. 2018).

Jak již bylo zmíněno, celkový životní cyklus *G. paralysans* dosud není znám, předpokládá se však, že by mohl sdílet obligátní mezihostitele (např. slimáci nebo hlemýždi) anebo paratenické hostitele (např. hlodavci, obojživelníci a ptáci) jiných blízce příbuzných

metastrongyloidních kočičích hlístic, vyskytujících se na území Chile, jako jsou například *A. abstrusus*, *A. chabaudi* nebo *Troglostrongylus brevior* (Acuña-Olea et al. 2020). Podle autorů studie Gómez et al. (2020) by proto bylo vhodné, v důsledku často souběžné infekce s *A. abstrusus*, předpokládat možnou zkříženou reaktivitu antigenů s jinými metastrongyloidy, jimiž jsou kupříkladu *A. vasorum*, *A. chabaudi*, *G. paralysans* a *T. brevior*. V nedávné studii Di Cesare et al. (2020) bylo pomocí Baermannovy metody z celkového počtu 100 koček domácích pozitivně testováno 25 z nich na *A. abstrusus*, 16 na *T. brevior* a 9 bylo pozitivních na hlístice a negativních v Angio Detect TM® testu (IDEXX Laboratories) pro cirkulující *Angiostrongylus*-specifické antigeny. Navíc byla metodou ELISA testována přítomnost protilátek proti *A. abstrusus* a prokázala absenci zkřížené reaktivity antigenů v séru koček domácích, experimentálně infikovaných jinými hlísticemi a tasemnicemi (např. *Toxocara cati*, *Ancylostoma tubaeforme*) (Zottler et al. 2017). Nedávná, nová RT-PCR, zaměřená na druhou vnitřní transkribovanou oblast ribozomální DNA (ITS2) *A. vasorum*, neamplifkovala škálu helmintů včetně *A. abstrusus* (Al-Sabi et al. 2010). Nicméně byla pozorována zkřížená antigenní reaktivita mezi *A. vasorum* a *Crenosoma vulpis*, a u *A. vasorum* pomocí testů ELISA, pravděpodobně v důsledku sdílených antigenů/epitopů (Schnyder et al. 2014). Zdá se však, že test Angio Detect TM® může prokázat zkříženou reaktivitu pouze mezi druhy rodu *Angiostrongylus* nebo velmi příbuznými druhy, jako jsou *G. paralysans* (Muñoz et al. 2017). Vzhledem k úzkému vztahu mezi *A. vasorum* a jinými je nejpravděpodobnější, že mnoho metastrongyloidních proteinů nebo antigenů sdílí blízké strukturální homologie (Jefferies et al. 2011). Podobnost sekvencí 18S ribozomálních RNA genů *G. paralysans* a *A. vasorum* je 97,5 % a 97,05 % s *A. chabaudi*, čímž se znovu potvrzuje těsný fylogenetický vztah (Muñoz et al. 2017). Tudíž, zkřížená reaktivita s *G. paralysans* odvozená od antigenu *A. vasorum* nemůže být vyloučena, ale je nutné její další objasnění, vzhledem k tomu, že sedm z deseti infikovaných zvířat bylo pomocí tohoto imunodiagnostického nástroje pozitivně testováno.

Autoři studie Schnyder et al. (2014) předpokládají, že tvorba komplexů antigenních protilátek by mohla inhibovat detekci antigenů, což je vysvětlení, proč jak test Angio Detect TM®, tak ELISA poskytují negativní výsledky u případů s pozitivní diagnózou na *A. vasorum* za použití Baermanovy metody, jak bylo dříve prokázáno u *Dirofilaria immitis*. Toto vysvětlení by mohlo být v případě infekcí způsobených *G. paralysans* více přiblíženo, což by byl věrohodný důvod výskytu falešných negativních výsledků nebo výsledků s nižší intenzitou u chronických infekcí. Navíc, u koček s negativními výsledky, nelze zcela vyloučit přítomnost i jiných příčin myelopatie (např. spinální neoplazie, zánětlivé stavy, traumatické léze, vaskulární myelopatie, meziobratlová herniace) (Marioni-Henry et al. 2004). Sérologické testy specifické pro detekci *A. vasorum*-protilátek, založené na exkrečně-sekrečních látkách dospělých forem parazitů nebo na antigenech jejich larválních forem L1, prokázaly až 85,7% citlivost a 98,8% specifčnost během prepatentní periody (Jefferies et al. 2011). Mimoto autoři studie Schucan et al. (2012), za použití dospělých somatických, dospělých exkrečně-sekrečních a L1 somatických antigenů ze séra psů, kteří byli nakaženi *D. immitis*, *D. repens*, *Crenosoma vulpis*, a *Eucoleus aerophilus*, zkříženou reaktivitu zjistili. Nicméně by bylo zapotřebí dodatečně provést sérologický diagnostický výzkum antigenů odvozených od *A. vasorum*, který by mohl stanovit citlivost a specifčnost pro existenci zkřížené reaktivity se specifickými antigeny *G. paralysans*, které u koček *intra vitam* cirkulují.

Na základě těchto předběžných zjištění lze, podle autorů studie Goméz et al. (2020), test Angio Detect TM® (IDEXX Laboratories) alternativně použít pro efektivní a rychlou *intra vitam* diagnostiku u koček, které vykazují klinické příznaky chronické infekce hlísticemi *G. paralysans*. Použití testů Angio Detect TM® je považováno za do budoucna slibnou techniku pro využití v medicíně koček, k identifikaci infekcí způsobených *Angiostrongylus* spp., která kombinuje diagnostický přístup s kopromikroskopickou analýzou a zkouškami založenými na principu DNA, a která by tak mohla minimalizovat pravděpodobnost falešně negativních výsledků (Di Cesare et al. 2020). Omezení studie autorů Goméz et al. (2020) zaprvé spočívá v tom, že zahrnovala poměrně malou velikost vzorku, kde dominovala zvířata se závažnými neurologickými příznaky. Dalším limitem byl také fakt, že postmortální analýza a identifikace hlístic byla provedena pouze ve čtyřech případech s podezřením na kočičí gurltiózu. Kromě toho jsou dalšími omezeními potvrzovacích metod také absence PCR specifické pro *G. paralysans*, provedené v séru nebo mozkomíšním moku zvířat, z nichž byly vzorky odebrány a chybějící kompletní pitva všech podezřelých zvířat. Nicméně autoři studie Goméz et al. (2020) nedávno vyvinuli novou semi-nested PCR diagnózu pro detekci DNA *G. paralysans*, která cirkuluje v pozitivních vzorcích séra. Vzhledem k tomu, že se kočičí angiostrongylóza a troglostrongylóza nedávno vyskytla u volně žijících kočkovitých šelem v Chile, je budoucí sledování domácích a endemických druhů těchto šelem jako jsou například kočka tmavá (*L. guigna*), kočka pampová (*L. colocolo*) nebo *Puma concolor*, nezbytné.

### *Aelurostrongylus abstrusus*

Několik druhů hlístic patřících do skupiny Metastrongyloidea je uznávanými původci parazitárních infekcí kočkovitých šelem. *Aelurostrongylus abstrusus* je nejrozšířenějším druhem postihujícím dýchací systém koček domácích. Předpokládá se, že cesta infekce u koček vede přes pozření plžů jako mezihostitelů nebo paratenických hostitelů. Protože však plži zpravidla nebývají preferovanou kořistí koček, předpokládá se, že jsou to právě hlodavci, kteří hrají důležitou roli jako parateničtí hostitelé v biologickém cyklu hlístice *A. abstrusus* a v epidemiologii aelurostrongylózy. Autory Colella et al. (2019) byly provedeny dvě studie, jejichž cílem bylo zdokumentovat histopatologické tkáňové změny u myši experimentálně infikovaných larvami třetího stadia *A. abstrusus* (L3) ve studii č. 1 a stanovit počet larev v jejich orgánech ve studii č. 2. Kromě toho byly experimentálně infikovanými myšmi krmeny kočky, aby se posoudila jejich infekčnost. Larvální stadia *A. abstrusus* (L3) byla získána z jater, sleziny, mozku, kosterní svaloviny a tkání gastrointestinálního traktu pomocí umělého rozkladu, a srdce, slezina a mozek byly pozitivní na *A. abstrusus* při molekulární diagnostice. Multifokální encefalitida a meningitida a gliové noduly byly nejčastějšími histopatologickými lézemi zjištěnými u myši inokulovaných hlísticí *A. abstrusus* a všechny kočky vylučovaly larvy prvního stadia L1 *A. abstrusus* po požití těchto myši. Studie autorů Colella et al. (2019) rovněž poskytla informace o anatomické lokalizaci, histopatologických změnách a rychlosti regenerace *A. abstrusus* larválních stadií L3 u myši a potvrdila jejich infekčnost pro kočky jako pro definitivní hostitele po zkrmení infikovaných myši, jakožto paratenických hostitelů. Předložené údaje by tak mohly přispět k dalšímu pochopení biologie *A. abstrusus* u myši a zároveň zdůraznit význam myši jako paratenických hostitelů této hlístice pro infekci koček.



Infekce několika druhů hlístic ze skupiny *Metastrongyloidea* může u kočičích hostitelů vyvolat kardiopulmonální klinické příznaky. Zatímco u některých z nich, jako je *Troglostrongylus brevior* a *Angiostrongylus chabaudi*, bylo teprve nedávno zjištěno, že postihují kočky domácí, *A. abstrusus* byl jako plicní červ koček označen již v minulosti (Varcasia et al. 2014). Tito metastrongyloidi parazitují na domácích i volně žijících kočkovitých šelmách a jejich životní cykly zahrnují plže jako mezihostitele, kteří často koexistují ve stejných ekologických nikách. Nedávný rozsáhlý průzkum v Evropě prokázal, že 11 % domácích koček je infikováno alespoň jedním druhem plicnivky, především *A. abstrusus* a *T. brevior*, nebo je infikováno současně více druhy plicnivek najednou (Giannelli et al. 2017). Klinický patologický obraz kočičí aelurostrongylózy souvisí především se zánětlivou reakcí způsobenou nezralými stádii a s lokalizací dospělých hlístic v dýchacím systému (tj. v bronchiolích a alveolárních kanálech). K přenosu hlístice *A. abstrusus* na definitivní hostitele může dojít pozřením plžů, ale předpokládá se, že k němu dochází především v důsledku predace obratlovců, kteří slouží jako parateničtí hostitelé. Kromě toho bylo jako alternativní cesty přenosu kočičích plicních červů v populacích mezihostitelů autory studie Colella et al. (2019) navrženo vylučování infekčních larev třetího stadia (L3) do prostředí pomocí plžů a přenos z plže na plže, označovaný jako intermediální přenos-z mezihostitele na mezihostitele. Ačkoli chybí potvrzující údaje, existuje však údajný emetický účinek způsobený pozřením měkkýšů a plži nejsou v potravě domácích koček preferovanou kořistí. Pro přenos a udržení životního cyklu parazita má tedy pravděpodobně význam postoj koček k predaci potenciálních paratenických hostitelů (tj. hlodavců, ptáků, plazů a žab). Na počátku 20. století byly myši mylně označeny za mezihostitele *A. abstrusus* (Cameron 1957) a roli myši jako paratenických hostitelů se snažily pochopit až studie následující. Přesto jsou k dispozici jen omezené údaje o anatomické lokalizaci larválních stádií L3 *A. abstrusus* u myši a jejich infekčnosti pro kočky po pozření infikovaných hlodavců. Studie autorů Colella et al. (2019) poskytuje informace o anatomické lokalizaci, histopatologii a rychlosti regenerace larválních stádií L3 *A. abstrusus* u experimentálně infikovaných myši a o infekčnosti *A. abstrusus* pro kočky po pozření myši, které byly předtím inokulovány různými dávkami larev *A. abstrusus* a hovoří o tom, že ačkoli je role myši v epidemiologii kočičí aelurostrongylózy dobře známá, pouze v jedné studii bylo zjištěno, že jedna volně žijící myšice *Apodemus* je nositelem larválních stádií L3 *A. abstrusus* (Jezewski et al. 2013).

Studie autorů Colella et al. (2019) zároveň poskytuje informace o lokalizaci, histopatologických změnách a rychlosti zotavení larválních stádií L3 *A. abstrusus* u experimentálně infikovaných myši a potvrzuje infekčnost myši infikovaných *A. abstrusus* larválními stádii L3 pro kočky. Tato larvální stádia *A. abstrusus* byla získána z několika orgánů myši včetně mozku, GIT a kosterních svalů, kde byla většina larev získána rozkladem tkání. Podobně i v předchozích studiích byla larvální stádia L3 nalezena především v orgánech, jako jsou játra a omentum, experimentálně i přirozeně infikovaných myši (Jezewski et al. 2013). Přesto studie lokalizace larev v různých časových bodech a s využitím různých diagnostických technik (tj. molekulárních, histopatologických a trávicích postupů) nebyla dříve provedena. Histopatologickým vyšetřením byly zjištěny léze různého rozsahu. Tkáňové změny, které se projevovaly infiltráty lymfocytů, eozinofilů a makrofágů, granulomy a gliovými uzlíky v mozku, byly pravděpodobně důsledkem migrace larev *A. abstrusus*. Hodnocení sériových podélných řezů umožnilo v mozku popsat ložiskové léze a detekovat jednu larvu ve 20 dpi

navzdory celkově nízké úrovni napadení 30 larválními stádii L3 *A. abstrusus*. Toto zjištění je v souladu s výsledky PCR a umělého rozkladu tkání, které umožnily detekci DNA *A. abstrusus* a získání larválních stádií L3 tohoto parazita z mozku a dalších orgánů myši. Detekce larválních stádií L3 v mozku myši může svědčit o neurotropismu, jak bylo prokázáno u jiných druhů čeledi Angiostrongylidae v jiných než definitivních hostitelích (Spratt 2015). Zda tato anatomická lokalizace ovlivňuje chování myši, není známo a v těchto studiích autorů Colella et al. (2019) tento parametr nebyl hodnocen. Žádná z infikovaných myši však známky abnormálního chování nevykazovala. Kočky experimentálně infikované larválními stádii L3 *A. abstrusus* vždy zvracely. Nicméně mechanismus způsobující zvracení není znám, ale je pravděpodobné, že velké množství infekčních L3 stádií napadajících žaludeční sliznici může způsobit podráždění, které nakonec vede k tomuto výsledku (Mackerras 1957). Podobně i ve studii autorů Colella et al. (2019) dvě kočky krmené myšmi, které byly inokulovány nejvyšším počtem L3 stádií *A. abstrusus* (tj. 300 a 600 L3) ve studii č. 2, po konzumaci myších těl zvracely. Nicméně, jak bylo pozorováno i u těchto zvířat, kočky se mohou snadno živit vyzvraceným materiálem, čímž mohou podporovat přenos *A. abstrusus*. Myši žijí v těsné blízkosti koček, protože se vyskytují i v lidských obydlích, a ve srovnání s plži představují pro kočky mnohem atraktivnější kořist. Cameron 1927 ve své studii tvrdil, že u myši došlo k úspěšnému vývoji hlístice *A. abstrusus* z larválního stádia L1 do L3, a po experimentální infekci těchto myši získal dospělé hlístice u koček. Délka L3 (cca 700  $\mu\text{m}$ ) získaná z myších tkání (Cameron 1927) a obnovení dospělých hlístic z kardiopulmonálních cév experimentálně infikovaných koček (Mackerras 1957) však zůstaly záhadou. Proto se tvrdilo, že kočky infikoval dosud neznámý druh plicní hlístice (Mackerras 1957). Ačkoli u Cameronových nálezů nebude možné druhové zařazení, *Angiostrongylus chabaudi* je jediným metastrongyloidem sídlícím v cévách kardiopulmonálního systému kočkovitých šelem s larválními stádii L3 o přibližné délce 700  $\mu\text{m}$  (Colella et al. 2015). Vzhledem k tomu, že kardiopulmonální hlístice mohou infikovat jak domácí, tak divoké kočky a vykazují komplementární způsob přenosu v jejich životních cyklech, měly by být podporovány studie biologie plicních hlístic, aby se lépe definovala epidemiologie metastrongyloidů infikujících kočky (Colella et al. 2019).

### 3.5 Léčba a prevence

Množství lidí, kteří vlastní nejen domácí zvířata, stále stoupá a spolu s tím může pochopitelně stoupat i riziko nákazy parazity. Možnosti léčby infekcí, způsobených různými zástupci parazitů, bývají přes pokrok a veškeré studie značně omezené a ani nejnovější antiparazitika nemusí situaci zásadně zlepšovat. Přesto je důležité tento faktor nepodceňovat a snažit se této problematice intenzivně porozumět, aby mohly být vyvinuty i alternativní léčebné metody. Neméně důležitou roli pak samozřejmě hraje i neustálý rozvoj rezistence proti nejrozličnějším druhům antiparazitik, který může snižovat léčbu nemocných zvířat a zároveň ohrožovat ta zdravá.

Odvrácenou stranou měsíce v souvislosti s problematikou týkající se parazitů celkově, bez ohledu na druhovou specifičnost, je prevence. Ta bývá často opomíjena přesto, že může hrát důležitou roli nejen v souvislosti se zdravotním stavem jednotlivců, ale z lékařského a epidemiologického hlediska obecně. Důležitá je v tomto ohledu komplexní hygiena, která by

měla být směřována nejen na jedince, ale například i na jednotlivé chovy a stáda zvířat. Mimoto existuje řada případů, kdy ke vzniku parazitóz přispěly i zásadní nedostatky v hygieně v podobě špatně umytých rukou nebo špatně omyté zeleniny, kontaminované například oocystami parazitů. S problematikou týkající se prevence jde ruku v ruce i řada faktorů, která by na první pohled ani člověka nemusela napadnout, že by se na šíření parazitů a onemocněních s nimi spojených mohla podílet. Svůj podíl na tom nese například obhospodařování krajiny člověkem, jako jsou zemědělská činnost, sekání, kácení či výsadba nových monokultur. To vše může představovat faktory, které následně mohou přímo negativně ovlivňovat původní stanoviště volně žijících zvířat, jež se v minulosti rozkládala na značně větší a komplexnější ploše. Co je ale podstatně horší, je fakt, že fragmentace krajiny může v důsledku způsobovat narušení přirozených ekosystémů a tím i ztrátu přirozeného habitatu těchto volně žijících zvířat, která jsou pod taktovkou urbanizace čím dál tím více vytlačována ze svého přirozeného prostředí a pomalu ale jistě začínají obývat i oblasti v blízkosti lidských obydlí, které by přirozeně nikdy dřív sama od sebe neobývala. A tak býváme dost často i svědky toho, jak dochází k narušení přirozené rovnováhy a původně domácí domestikovaná zvířata koexistují s těmi volně žijícími, na základě čehož může docházet například k mezidruhovým přenosům nepůvodních parazitů a vzniku nových parazitárních infekcí, které tak do budoucna mohou představovat i přímé riziko pro člověka. Přenos infekčních agens mezi domácími a volně žijícími druhy je pravděpodobně usnadněn právě současnou fragmentací biotopů a změnami ve využívání půdy, což opět může podporovat vztah a kontakt mezi jednotlivými zvířaty, a to buď přímým kontaktem, nebo prostřednictvím jiných druhů, kteří by tak mohly hrát například roli vektorů nebo mezipřenositelů a paratenických hostitelů (Napolitano et al. 2015).

Paraziti jsou důležití pro biologickou rozmanitost, patří do biologických společenstev a mají vliv na potravní řetězce. Diverzita a početnost parazitů může odrážet diverzitu a početnost společenstva hostitelů, paraziti tedy mohou vypovídat i o zdraví ekosystémů a poukazovat na poruchy v hostitelích a jejich prostředích (Thompson et al. 2010). To opět odráží fakt, že současné klimatické změny a narušení životního prostředí člověkem by mohly změnit dynamiku přenosu patogenů. To by mohlo mít větší význam pro původní druhy ve fragmentovaných biotopech, kde by se mohla zvýšit pravděpodobnost jejich kontaktu s domácími druhy a infekčními agens, které mohou přenášet (Fiorello et al. 2006).

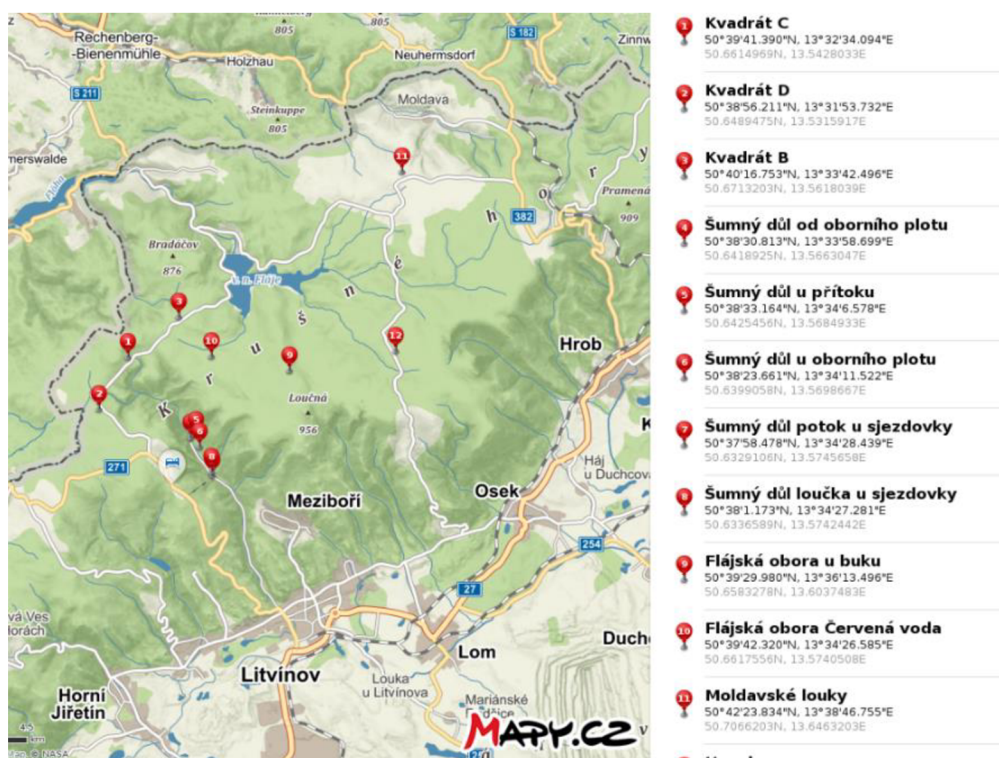
A tak se v souvislosti s tím, jak rychle jde dnešní svět rukou člověka kupředu, zdá být i vzdělávání v této oblasti, spojené s osvětou společnosti a zodpovědný přístup k prevenci jako jedna z možných cest.

## 4 Metodika

Pro případné porovnání výsledků s jinými výsledky studií metodika spočívala i v práci s vědeckými databázemi, což zahrnovalo i překlady studií, vědeckých článků a jiných odborných publikací, které se zabývají napadením hlodavců a kočkovitých šelem parazity a jejich larválními stádii, z oblastí. Výzkumná část zahrnovala odchyt a uchování hlodavců, helmintologickou pitvu myšic a hrabošů, diagnostiku parazitů a následné zpracování a prezentaci výsledků. Jednotliví parazitičtí helminti byli detekováni na základě helmintologické pitvy. S přihlédnutím k předpokládané lokalizaci těchto parazitů v těle usmrcených hlodavců byla pitva zaměřena na gastrointestinální trakt. Následně byla na základě morfologických charakteristik jednotlivých parazitů provedena diagnostika a determinace nalezených druhů parazitických helmintů.

### 4.1 Popis odchytné oblasti a odchyt hlodavců

Odchyt jednotlivých zástupců hlodavců, kteří byli využiti za účelem výzkumu v této diplomové práci, probíhal na podzim roku 2020, konkrétně 4.-6. října na severozápadě České republiky, v oblasti Krušných hor, poblíž vodní nádrže Fláje, viz níže obr. č. 7. Hlodavci byli odchyceni prostřednictvím klasických dřevěných sklapovacích pastí s pružinovým mechanismem, jež hlodavce ihned usmrtil. V jednotlivých pastech, které byly systematicky rozmístěny do sítě bodů a kvadrátů, byla umístěna návnada v podobě malých, průměrně 2 cm<sup>2</sup> dlouhých knotů z petrolejových lamp, které byly nastříhány a obaleny směsí tuku a mouky. Po kontrole a sběru pastí byli jednotliví hlodavci uloženi do uzavíratelných plastových sáčků a v chladících boxech převezeni do mrazáků laboratoře České zemědělské univerzity, kde byli následně uchováni při teplotě -20 °C až do doby pitvy.

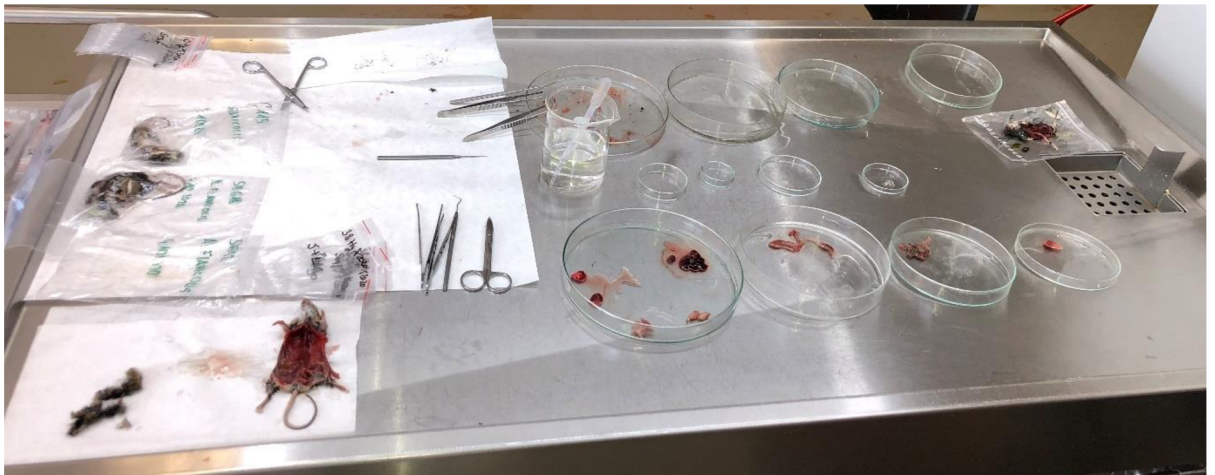


Obr. č. 7: Mapa lokality se souřadnicemi odchytné oblasti hlodavců

Použito ve spolupráci s: <https://mapy.cz/>

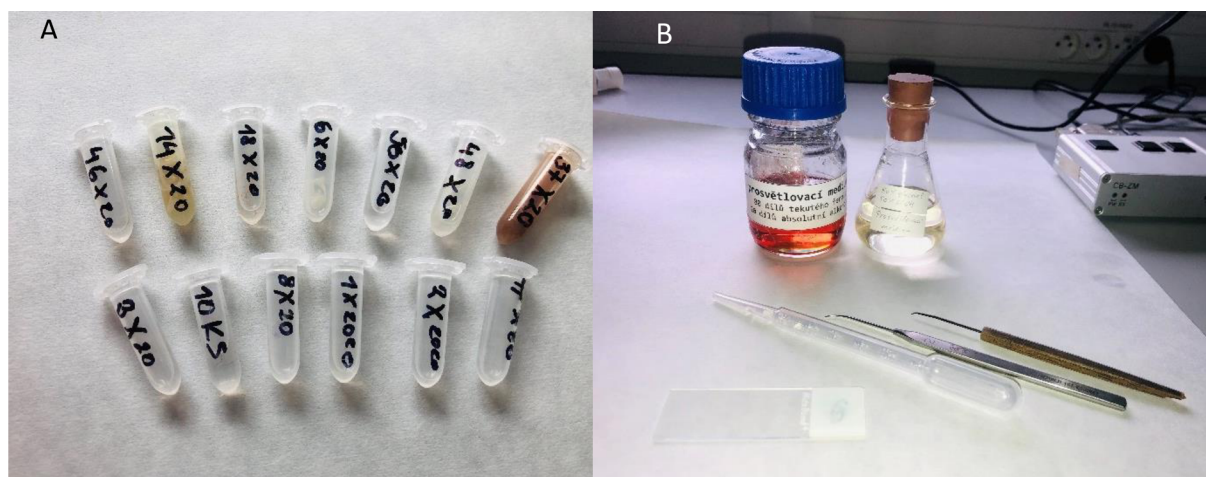
## 4.2 Helmintologická pitva myšic a hrabošů a diagnostika parazitů

Biologický materiál byl uchován v mrazácích laboratoře, aby nedošlo k jeho degradaci a znehodnocení následkem rozkladu. K pomalému rozmražení při 24 °C došlo až těsně před uskutečněním pitvy. Po přípravě pracovní plochy byli hlodavci jednotlivě opatrně vyjmuti z plastových sáčků a postupně jeden po druhém pitváni a zapisováni. Před pitvou ještě došlo k sestřihu srsti, která se bezpečně uchovala, aby mohla být případně využita pro další výzkum. Pítevními nůžkami byl od oblasti pohlavního ústrojí a močového vývodu opatrně udělán rovný stříh až po výběžek hrudní kosti, tak aby došlo k odhalení jednotlivých potřebných tkání a orgánů, přičemž byl kladen důraz na to, aby nedošlo k jejich mechanickému poškození. Následně došlo k základnímu vyšetření dutin, orgánů a jednotlivých tkání pohledem do vzniklého otvoru, za případného využití pinzety, lupy či mikroskopu. V návaznosti na to byly z těla za pomoci pinzety a chirurgického skalpele odejmuty orgány a tkáně a následně separovány a jednotlivě umístěny do předem připravených sterilních Petriho misek, kde byli důkladně ohledány. Předmětem zkoumání bylo primárně tenké a tlusté střevo a žaludek, na které byla nanesena destilovaná voda. Prostřednictvím laboratorních pomůcek byly pak tyto orgány postupně nakousovány, rozmělněny, a i s obsahem promývány tak, aby mohlo dojít k odhalení možných skrývajících se parazitů. Ostatní orgány jako játra, ledviny, slezina, plíce a srdce byly makroskopicky prohlédnuty a následně uloženy do plastových uzavíratelných sáčků a řádně zlikvidovány nebo uchovány pro jiný výzkum. Paraziti, kteří byli nalezeni uvnitř gastrointestinálního traktu, byli uloženi do předem připravených zkumavek a samostatně fixováni v 96% roztoku ethanolu nebo 4% roztoku formalínu. Každá zkumavka byla popsána, aby následně bylo možné vzorky jednoduše identifikovat.



Obr. č. 8: Helmintologická pitva hrabošů a myšic

Foto: vlastní



**Obr. č. 9:** (A) Separované vzorky nalezených parazitů; (B) Vybrané laboratorní pomůcky využitě během mikroskopování  
Foto: vlastní

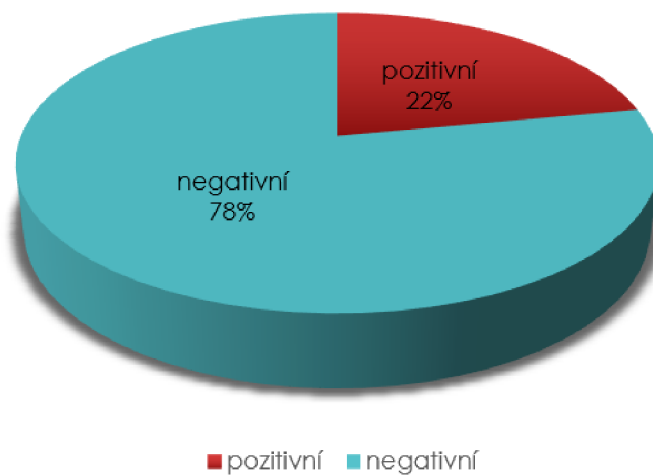
Po ukončení helmintologické pitvy byli jednotliví paraziti podrobně prozkoumání a determinováni na základě svých morfologických charakteristik za pomoci laboratorních pomůcek v podobě jehly, pinzety, podložního sklíčka, prosvětlovacího média a mikroskopu (viz příloha č. 4: Výčet laboratorních pomůcek a chemikálií). Závěrem byly jednotlivé preparáty s parazity vyfotografovány (viz příloha č. 5: Fotodokumentace vybraných nalezených helmintů). Celková pitva probíhala s ohledem na dodržování pokynů a pravidel bezpečnosti práce v laboratoři.

### 4.3 Statistické měření a zpracování dat

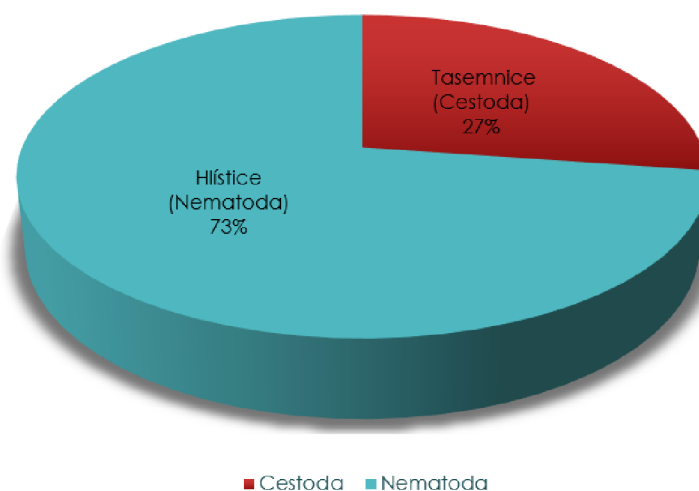
Všechna data, vycházející z vyhodnocených vzorků, získaných během helmintologické pitvy, byla nejprve shromážděna v programu Microsoft Excel a následně zpracována do grafů a tabulek, které byly posléze použity v této diplomové práci. Samotné statistické šetření a vyhodnocování dat bylo zaměřeno na to, zda existuje závislost mezi parazitárním napadením hlodavců a jejich pohlavím a rovněž zdali existuje statisticky významný rozdíl mezi parazitárním napadením a jednotlivými skupinami hlodavců (myšice × hraboši). Podrobnější informace jsou k dispozici níže v kapitolách 5.2 a 5.3. Pro správné statistické výstupy a vyhodnocení výsledků byl jako vhodná statistická metoda v programu Statistica StatSoft verze 12, zvolen chí-kvadrát test, přičemž byla zvolena hladina významnosti  $\alpha = 0,05$ .

## 5 Výsledky

V rámci praktické části této diplomové práce bylo v říjnu roku 2020 v České republice v oblasti Krušných hor odchyceno 50 zástupců hlodavců, kteří byli následně jednotlivě zkoumáni a vyšetřováni prostřednictvím helmintologické pitvy na přítomnost parazitů. Z celkového počtu 50 hlodavců byla zjištěna 22% (11/50) přítomnost střevních helmintů, přičemž zbylých 78 % (39/50) zkoumaných zástupců hlodavců bylo během pitvy klasifikováno jako negativní, viz graf. č. 1. Jak je patrné z grafu č. 2, z celkového počtu 11 napadených hlodavců byli u 8 z nich nalezeni paraziti patřící mezi hlístice (Nematoda) a zbylí 3 paraziti patřili mezi tasemnice (Cestoda).



**Graf. č. 1:** Přehled celkového napadení zkoumaných hlodavců parazity



**Graf. č. 2:** Přehled celkového zastoupení jednotlivých skupin parazitů

## 5.1 Zástupci nalezených parazitů a jejich lokalizace

Jak už bylo řečeno, během helmintologické pitvy bylo na přítomnost střevních helmintů vyšetřeno celkem 50 zástupců hlodavců různého druhu, stáří a pohlaví. Předmětem zkoumání bylo tenké a tlusté střevo a žaludek. Ostatní orgány byly rovněž důkladně prohlédnuty. Paraziti, kteří byli nalezeni na povrchu nebo uvnitř jednotlivých orgánů byli řádně uloženi do sterilních zkumavek a po skončení pitvy jednotlivě ohledáni a prozkoumáni. Pro snazší identifikaci byly jednotlivé zkumavky popsány. Z celkového počtu 50 hlodavců bylo pozitivně testováno celkem 11 jedinců. Na základě předem definovaných morfologických a fyziologických znaků a charakteristik se z těchto vzorků podařilo rozeznat a determinovat více méně 4 druhy parazitů viz tab. č. 2. Z hlístic se jednalo o parazity *Heligmosomoides polygyrus*, *Heligmosomum costellatum* a *Trichuris muris* a z tasemnic to byly *Hymenolepis* sp. a tělo další tasemnice, kterou ovšem nebylo možné přesněji identifikovat, jelikož nebyl k dispozici její skolex.

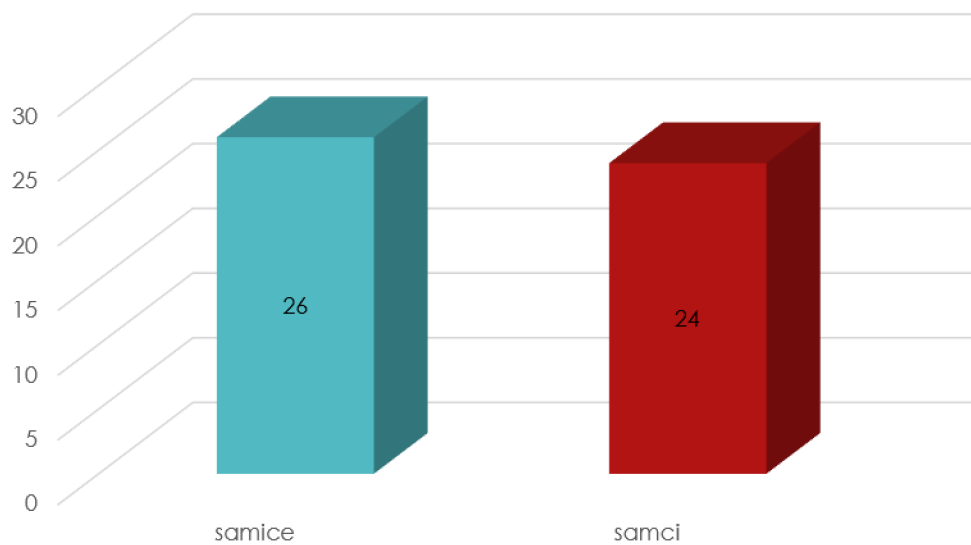
Tab č. 2: Identifikace a lokalizace jednotlivých parazitických helmintů

Označení hlodavce	Pohlaví	Tenké střevo	Tlusté střevo	Žaludek
1	F	± 20 × <i>Heligmosomoides polygyrus</i>	×	×
2	F	3 × <i>Heligmosomoides polygyrus</i>	×	×
3	M	×	1 × <i>Trichuris muris</i>	×
6	F	1 × tasemnice	×	×
8	M	1 × <i>Heligmosomoides polygyrus</i>	×	×
14	F (+ gravidní)	2 × <i>Hymenolepis</i>	×	×
18	M	10 × <i>Heligmosomum costellatum</i>	×	×
46	M	3 × <i>Heligmosomum costellatum</i>	×	×
47	F	1 × <i>Heligmosomum costellatum</i>	×	×
48	M	1 × tasemnice	×	×
50	F	± 20 × <i>Heligmosomoides polygyrus</i>	×	×

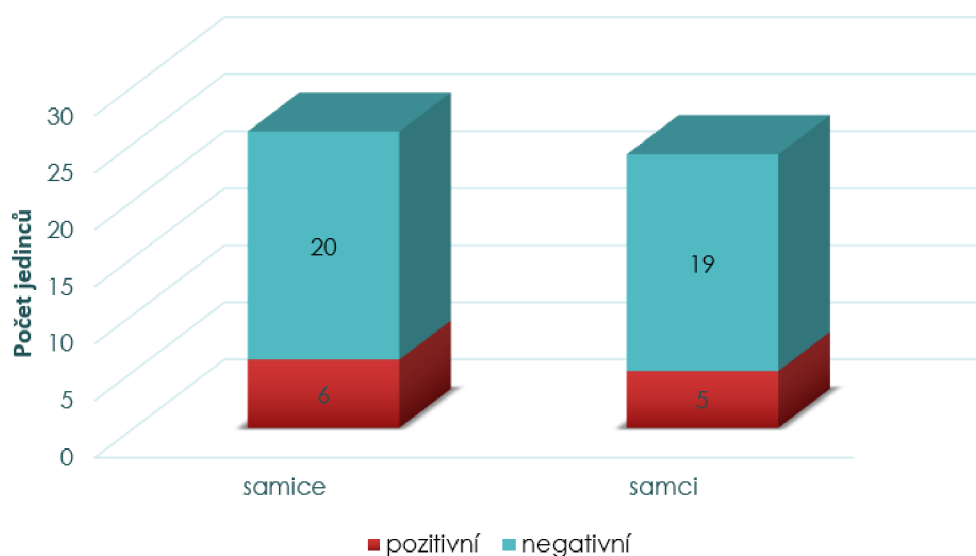


### Prevalence napadení parazity v závislosti na pohlaví hostitele

Z celkového počtu 50 hlodavců bylo na základě pohlaví determinováno 52 % (26/50) samic a 48 % (24/50) samců, viz graf č. 3. Ve spojitosti s tím, jsou další výsledky interpretovány níže v grafu č. 4, který znázorňuje rozdíly v napadení hlodavců v závislosti na jejich pohlaví. Je z něj rovněž patrné, že z celkově vyšetřených 26 samic, bylo na přítomnost parazitů pozitivně testováno celkem 6 jedinců (23,1 %) a u samců z celkového počtu 24, bylo na parazity pozitivně testováno 5 jedinců (20,8 %). Přičemž je na první pohled vidět, že zde není významný rozdíl v napadení samic a samců.



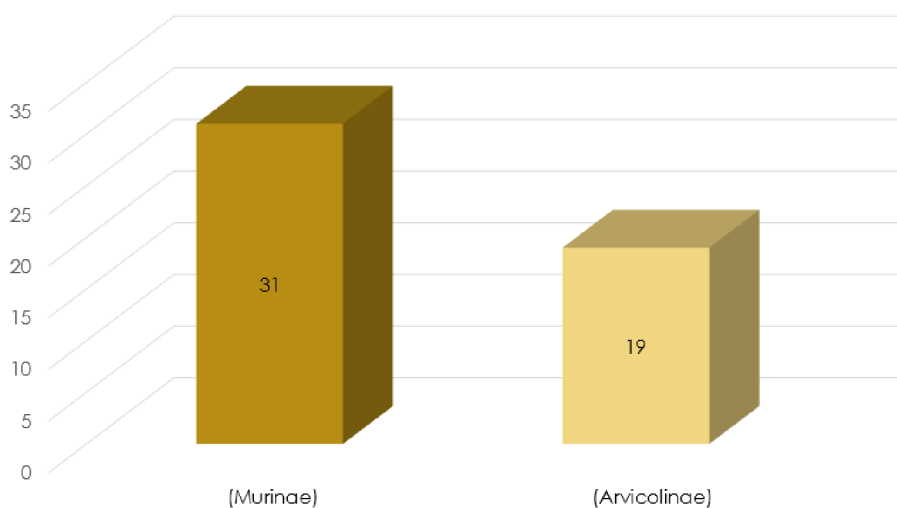
Graf. č. 3: Přehled celkového počtu samců a samic



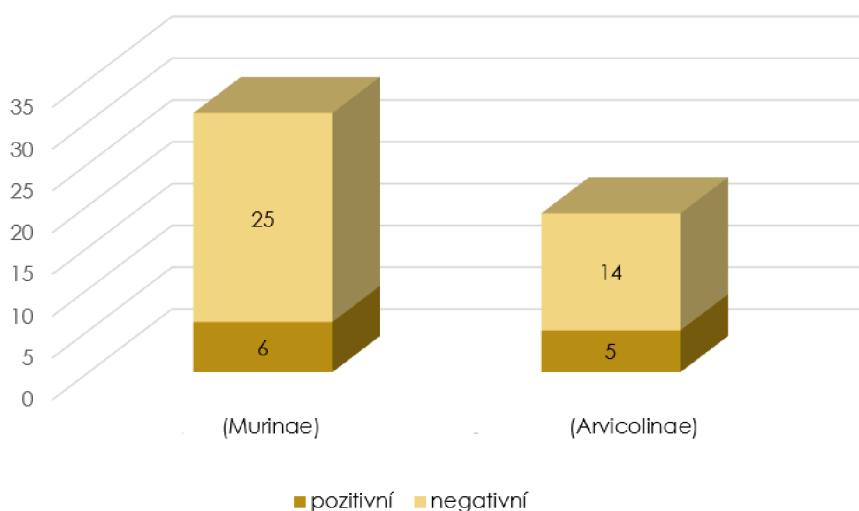
Graf. č. 4: Přehled parazitologicky pozitivních či negativních samic a samců

## Prevalence napadení parazity v závislosti na cílové skupině hlodavců

Zároveň bylo z celkového počtu 50 hlodavců 62 % (31/50) zařazeno do podčeledi pravé myši (Murinae) a 38 % (19/50) do podčeledi hrabošovité (Arvicolinae) jak je patrné z grafu č. 5. Na základě známých morfologických znaků a charakteristik rovněž došlo k identifikaci jednotlivých druhů, přičemž z podčeledi Murinae jsou to druhy myšice lesní (*Apodemus flavicollis*) – 83,9 % (26/31) a myšice křovinná (*Apodemus sylvaticus*) – 16,1 % (5/31), a z podčeledi Arvicolinae jsou to druhy norník rudý (*Myodes glareolus*), dříve též hraboš lesní – 84,2 % (16/19), hraboš mokřadní (*Microtus agrestis*) – 10,5 % (2/19) a hraboš polní (*Microtus arvalis*) – 5,3 % (1/19). Pro představu a vizualizaci prevalence byl také sestaven graf č. 6, který naopak znázorňuje rozdíly v míře napadení parazity mezi skupinou myšic a hrabošů. Napadených hlodavců z podčeledi Murinae bylo 19,4 % (6/31) a napadených hlodavců z podčeledi Arvicolinae bylo 26,3 % (5/19). Závěrem bylo ve spojitosti s těmito údaji provedeno statistické šetření a analýza dat.



Graf č. 5: Přehled počtu hlodavců z podčeledí Murinae a Arvicolinae



Graf č. 6: Přehled parazitologicky pozitivních či negativních hlodavců z podčeledí Murinae a Arvicolinae

## 5.2 Statistická analýza dat 1. část

V rámci této diplomové práce byly navrženy a testovány dvě hypotézy. Nejdříve byla testována hypotéza, zda existuje statisticky významná závislost mezi parazitárním napadením hlodavců a jejich pohlavím, a následně hypotéza, zda existuje statisticky významná závislost parazitárního napadení na skupině hlodavců (podčeleď Murinae × podčeleď Arvicolinae) viz kapitola 5.3. Ještě předtím, než došlo k samotnému vyhodnocení a analýze dat, bylo data potřeba vhodně zpracovat a utřídit prostřednictvím programu Microsoft Excel. Následně byly stanoveny nulová (H0) a alternativní hypotéza (H1) viz níže. Na základě shromážděných a seříděných dat byl jako vhodný test pro vyhodnocení závislosti parazitárního napadení na pohlaví zvolen Pearsonův chí-kvadrát s hladinou významnosti  $\alpha = 0,05$ , se kterou byla následně porovnávána hodnota p pro zjištění, zda se nulová hypotéza zamítá nebo přijímá. V případě, že je hodnota  $p < \alpha$ , dojde k zamítnutí nulové hypotézy a naopak.

### Testované hypotézy:

H0 = Neexistuje statisticky významná závislost parazitárního napadení na pohlaví jedince

H1 = Existuje statisticky významná závislost parazitárního napadení na pohlaví jedince

Tab. č. 3: Přehled četností pozitivně či negativně testovaných samic a samců

	pozitivní	negativní	Celkem
samice	6	20	26
samci	5	19	24
Celkem	11	39	50

Na základě hodnoty p, která byla větší než hladina významnosti  $\alpha = 0,05$ , nedošlo v tomto případě k zamítnutí nulové hypotézy a byla tedy přijata. Hodnota p nabývala hodnot  $p = 0,84$ , tudíž byla vyšší než hladina významnosti  $\alpha = 0,05$ . Z tohoto důvodu lze tedy konstatovat, že je tvrzení, že neexistuje statisticky významná závislost parazitárního napadení na pohlaví jedince, pravdivé. Jinými slovy, že pohlaví sledovaného souboru hlodavců neovlivňuje míru napadení parazity, tudíž mezi jednotlivými proměnnými neexistuje statisticky významná závislost.

## 5.3 Statistická analýza dat 2. část

Pro ověření druhé hypotézy byl rovněž zvolen Pearsonův chí-kvadrát test, jelikož data byla stejného charakteru jako v předchozím případě s tím rozdílem, že se ověřovaná závislost parazitárního napadení netýkala pohlaví, nýbrž skupiny hlodavců (myšice × hraboši), respektive zda parazitární napadení hlodavců závisí na tom, jestli jsou jejich zástupci z podčeledi pravé myši (Murinae) nebo z podčeledi hrabošovité (Arvicolinae). Postup analýzy dat byl stejný jako v prvním případě. Hladina významnosti byla rovněž zvolena  $\alpha = 0,05$  a opět došlo ke stanovení nulové (H0) a alternativní (H1) hypotézy.

### Testované hypotézy:

H0 = Neexistuje statisticky významná závislost parazitárního napadení na skupině hlodavců

H1 = Existuje statisticky významná závislost parazitárního napadení na skupině hlodavců

Tab. č. 4: Přehled četností pozitivně či negativně testovaných hlodavců z podčeledi Murinae a podčeledi Arvicolina

	pozitivní	negativní	Celkem
Murinae	6	25	31
Arvicolinae	5	14	19
Celkem	11	39	50

V souvislosti s hodnotou  $p$  a hladinou významnosti  $\alpha = 0,05$  opět nedošlo k zamítnutí nulové hypotézy a hypotéza byla přijata, jelikož hodnota  $p = 0,56$  a ve srovnání s hladinou významnosti  $\alpha$  byla tedy opět vyšší ( $0,56 > 0,05 \rightarrow p > \alpha$ ). Na základě těchto skutečností lze tedy říci, že přijímáme nulovou hypotézu, a tedy že neexistuje statisticky významná závislost parazitárního napadení na skupině hlodavců. Jednodušeji řečeno, že to, zda je daný hlodavec ze sledovaného souboru pozitivně či negativně testován na přítomnost parazitů nikterak statisticky významně nezávisí na tom, jestli pochází ze skupiny myšic či hrabošů.

## 6 Diskuse

Tato diplomová práce podává přehled o helmintofauně parazitů, kteří byli získáni během helmintologické pitvy z dutiny břišní a orgánů gastrointestinální soustavy hlodavců. Po ukončení helmintologické pitvy byli jednotliví paraziti, za pomoci laboratorních pomůcek, podrobně prozkoumáni a determinováni na základě svých morfologických charakteristik. Vybraní zástupci hlodavců, z nichž byli paraziti získáni, byli odchyceni na podzim roku 2020, na území Ústeckého kraje, na severozápadě České republiky, v oblasti Krušných hor, poblíž vodní nádrže Fláje. Skupina odchycených hlodavců čítala celkem 50 jedinců z nichž 31 náleželo do podčeledi pravé myši (Murinae) a 19 do podčeledi hrabošovité (Arvicolinae). Z podčeledi Murinae byly zjištěny dva druhy hlodavců, a to konkrétně nejhojněji zastoupený druh myšice lesní (*Apodemus flavicollis*) - 83,9 % (26/31) a dále myšice křovinná (*Apodemus sylvaticus*) – 16,1 % (5/31). Druh myšice temnopásá (*Apodemus agrarius*) nebyl v rámci tohoto výzkumu zastoupen ani jednou, a to ani přesto, že s myšicí lesní (*A. flavicollis*) sdílejí podobná ekologická stanoviště, a že se v našich zeměpisných šířkách na řadě území vyskytuje, což dokládá i tvrzení autorů studie Ondříková et al. (2010).

Myšice rodu *Apodemus* jsou nejrozšířenějšími drobnými hlodavci v přírodních biotopech, jako jsou listnaté lesy a pole v mírném pásmu palearktické oblasti. Jsou značně závislí na lesních zdrojích potravy, jako jsou žaludy, hmyz a drobní obratlovci. Druhy rodu *Apodemus* vykazují druhově omezené rozšíření, přičemž v jednom lese často žijí společně dva nebo více druhů (Orlov et al. 1996). Myšice lesní a myšice temnopásá jsou velmi běžnými drobnými savci například i na východním Slovensku. Ekologické preference těchto druhů se překrývají a jejich populace často koexistují na mnoha stanovištích. Dominují společenstvům drobných savců v zemědělské krajině a obvykle se vyskytují společně i s několika dalšími druhy hlodavců,

především s druhem z podčeledi hrabošovitých, norníkem rudým (*Myodes glareolus*) (Ondříková et al. 2010). Toto tvrzení je v souladu i s poznatky této diplomové práce, kdy byl právě norník rudý nejpočetněji zastoupeným hlodavcem z podčeledi hrabošovití a během odchytu byl druhým nejhojněji zastoupeným hlodavcem celkově, hned po myšici lesní.

Jak už bylo řečeno z podčeledi hrabošovití (Arvicolinae) byl nejhojněji zastoupen druh norník rudý (*Myodes glareolus*) – 84,2 % (16/19), následně hraboš mokřadní (*Microtus agrestis*) – 10,5 % (2/19) a hraboš polní 5,3 % (1/19). Překvapivé bylo i zjištění, že z celkového počtu 50 hlodavců bylo napadeno helminty 22 % (11/50) jedinců, přičemž 73 % (8/11) bylo napadeno hlísticemi (Nematoda) a 23 % (3/11) hlodavců bylo napadeno tasemnicemi (Cestoda), což je v rozporu s výsledky studie autorů Klimpel et al. (2007), kteří ve své studii provedené v Německu, v poměru pozitivně/negativně napadených hlodavců, uvádějí mnohem vyšší prevalenci endoparazitů gastrointestinálního traktu, a to 69 % (20/29) napadených norníků rudých. Zbýlých 39/50 hlodavců (78 %) v rámci této diplomové práce napadeno helminty nebylo. To by mohlo souviset i s ročním obdobím, kdy byl realizován odchyt těchto hlodavců, což je částečně v souladu s tvrzením autorů studie Brown et al. (1994b), kteří studovali epizootologii *Heligmosomoides polygyrus* v populaci *A. sylvaticus* v Anglii, kdy prevalence napadení byla nejvyšší na jaře a klesala na podzim.

Podstatným poznatkem je i fakt, že z výše zmíněných zástupců hlodavců byly parazity napadeny pouze druhy myšice lesní (*A. flavicollis*) a norník rudý (*Myodes glareolus*), což zřejmě může souviset s počty jednotlivých druhů zástupců hlodavců, kteří byli v rámci tohoto šetření odchyceni. Celkem bylo u hlodavců nalezeno 5 různých zástupců parazitů, resp. 4 byli konkrétněji zařazeni, jelikož pátý z nich, kterým byl zástupce ze skupiny tasemnic, nebylo možné blíže specifikovat, vzhledem k absenci scolexu, na základě kterého by bylo možné tasemnici podrobněji prozkoumat a zařadit, což se stalo hned ve dvou případech viz Tab. č. 2, kapitola 5.1. Blíže specifikovanými druhy byly tedy *H. polygyrus*, *Heligmosomum costellatum*, *Trichuris muris* a *Hymenolepis* sp. Z celkového přehledu 11 pozitivních vzorků byl z hlístic nejčastěji zastoupen *H. polygyrus* - 36,4 % (4/11), dále *H. costellatum* - 27,3 % (3/11) a s nižší četností pak *T. muris* – 9,1 % (1/11). Z tasemnic *Hymenolepis* sp.– 9,1 % (1/11), a dvě blíže nespecifikované tasemnice (2/11) – 18,2 %, které se nepodařilo přesně identifikovat.

Mezi nalezenými parazity nebyl žádný, který by jako svého definitivního hostitele využíval kočkovité šelmy. Hlodavci jsou typickými mezihostiteli tasemnice kočičí a měchožila bublinatého, kteří jako svého definitivního hostitele tyto šelmy využívají. Nicméně boubele na játrech ani larvální či dospělá stadia těchto parazitů nebyla v rámci tohoto výzkumu nalezena, a tak vědeckou hypotézu nebylo možné potvrdit. Naproti tomu byly potvrzeny hypotézy dílčí, které byly přijaty s výsledkem, že neexistuje statisticky významná závislost mezi parazitárním napadením hlodavců a jejich pohlavím a rovněž, že neexistuje statisticky významná závislost mezi parazitárním napadením hlodavců a tím, zda patří do podčeledi Murinae nebo podčeledi Arvicolinae.

Nejčastěji zastoupeným parazitem hlodavců nalezeným v rámci této diplomové práce byl *H. polygyrus* – 36,4 % (4/11). *H. polygyrus* je trichostrongylidní druh hlístice parazitující v duodenu různých hlodavců. Životní cyklus je přímý a zahrnuje jak volně žijící, tak parazitická stadia (Anderson 2000). Prevalence *H. polygyrus* bývá v populacích *M. glareolus* často nízká (Scott 1987), což odpovídá i výsledkům získaným v této diplomové práci, kdy na přítomnost *H. polygyrus* nebyl pozitivní jediný vzorek z podčeledi hrabošovitých hlodavců, a naopak

s prevalencí 66,7 % (4/6 pozitivně testovaných hlodavců z podčeledi pravé myši převládal u skupiny myšic, konkrétně u druhu myšice lesní (*A. flavicollis*). Naproti tomu *H. costellatum* byl nejčastěji zastoupen u hrabošovitých hlodavců - 60 % (3/5), a to konkrétně u norníka rudého, což je v souladu s tvrzením autorů studie Klimpel et al. (2007), kde tato hlístice rovněž dominovala mezi detekovanými parazity a byla nalezena u 45 % (13/29) vyšetřovaných hlodavců. Nicméně autoři studie Klimpel et al. (2007) zároveň zmiňují, že se tento parazit také často vyskytuje i u hraboše polního (*Microtus arvalis*), myšice křovinné (*A. sylvaticus*) a myšice lesní (*A. flavicollis*), což je s touto diplomovou prací naopak v rozporu, jelikož z celkového počtu 26 myšic lesních nebyla na *H. costellatum* pozitivní ani jedna.

## 7 Závěr

V rámci této diplomové práce bylo zjišťováno aktuální napadení myšic a hrabošů parazity odchycenými v České republice. Na základě analýzy dat bylo zjištěno, zda existuje závislost parazitárního napadení na pohlaví hostitele či na podčeleď, do které jednotliví hlodavci spadají. Skupina odchycených hlodavců čítala celkem 50 jedinců z nichž 62 % (31/50) náleželo do podčeleď pravé myši (Murinae) a 38 % (19) do podčeleď hrabošovité (Arvicolinae). Ze skupiny myšic byly zjištěny druhy myšice lesní (*Apodemus flavicollis*) a myšice křovinná (*Apodemus sylvaticus*). Ze skupiny hrabošů (Arvicolinae) norník rudý (*Myodes glareolus*), hraboš mokřadní (*Microtus agrestis*) a hraboš polní. Z celkového počtu 50 hlodavců bylo napadeno 22 % (11/50) jedinců, přičemž 73 % (8/11) bylo napadeno hlísticemi (Nematoda) a 23 % (3/11) hlodavců bylo napadeno dospělými tasemnicemi (Cestoda).

Vědeckou hypotézu nebylo možné potvrdit, jelikož mezi nalezenými parazity nebyl žádný, který by jako svého definitivního hostitele využíval kočkovité šelmy. Naproti tomu, jsou hlodavci typickými mezihostiteli tasemnice kočičí a měchožila bublinatého, kteří jako svého finálního hostitele tyto šelmy využívají. Nicméně jejich larvální ani dospělá stádia nebyla v rámci toho výzkumu nalezena. Z řad parazitů, kteří byli v rámci výzkumu nalezeni, se jednalo o *Heligmosomoides polygyrus*, *Heligmosomum costellatum*, *Trichuris muris* a *Hymenolepis* sp, kteří se v našich zeměpisných šířkách běžně u hlodavců vyskytují. Překvapivé by mohlo být zjištění, že *H. polygyrus* se vyskytoval pouze u myšic a *H. costellatum* zase jen u hrabošů, přestože studie jiných autorů uvádějí výskyt hlístice *H. costellatum* i u myšic (např. Klimpel et al. 2007), kterých bylo v rámci této diplomové více než hrabošů.

Na základě statistického šetření a analýzy dat byly navrženy dvě dílčí hypotézy, které byly přijaty s výsledkem, že neexistuje statisticky významná závislost mezi parazitárním napadením hlodavců a jejich pohlavím a rovněž, že neexistuje statisticky významná závislost mezi parazitárním napadením hlodavců a tím, zda patří do skupiny myšic nebo hrabošů. Jednoduše řečeno, že to, zda je daný hlodavec ze sledovaného souboru pozitivně či negativně testován na přítomnost parazitů, nijak statisticky významně nezávisí na tom, jestli patří mezi myšice či hraboše nebo na tom, zda se jedná o samice či samce. Tyto výsledky ale mohly být zkresleny několika faktory, jako je například roční období odchyty hlodavců. A tak by pro řádné ověření bylo vhodné uskutečnit ještě další výzkum, který by výsledky potvrdil. Rovněž se na základě výše zmíněných poznatků může nabízet myšlenka realizace výzkumu, zaměřeného na hlodavce rodu myšice (*Apodemus*), ve spojitosti s parazitickým druhem *H. costellatum*.

Parazité bývají často opomíjeným tématem, přestože hrají celkem zásadní roli v oblasti medicíny, jelikož mohou být původci závažných nemocí nejen zvířat, ale i lidí. O řadě těchto chorob už někdy slyšel nebo četl každý nás. Nicméně s faktem, že za těmito závažnými nemocemi stojí právě parazit, je už obeznámen málokdo. Je tak potřeba v tomto směru neustále sledovat aktuální situaci a výskyt napadení, edukovat veřejnost a neopomíjet široké spektrum faktorů, které se mohou podílet na šíření jednotlivých druhů parazitů. Obzvláště důležitým aspektem je cílená prevence a hygiena prostředí a chovů, které často mohou minimalizovat rizika spojená s těmito parazity a podpořit tak odpovědné vlastnictví chovaných zvířat.

## 8 Použitá literatura

- Acuña-Olea F, Sacristán I, Aguilar E, García S, López MJ, Oyarzún-Ruiz P, Brito JL, Fredes F, Napolitano C. 2020. Gastrointestinal and cardiorespiratory endoparasites in the wild felid guigna (*Leopardus guigna*) in Chile: Richness increases with latitude and first records for the host species. *International Journal for Parasitology: Parasites and Wildlife* **13**:13–21.
- Afonso E, Thulliez P, Gilot-Fromont E. 2006. Transmission of *Toxoplasma gondii* in an urban population of domestic cats (*Felis catus*). *International Journal for Parasitology* **36**:1373–1382.
- Al-Sabi MNS, Deplazes P, Webster P, Willesen JL, Davidson RK, Kapel CMO. 2010. PCR detection of *Angiostrongylus vasorum* in faecal samples of dogs and foxes. *Parasitology Research* **107**:135–140.
- Anderson RC. 2000. *Nematode parasites of vertebrates: their development and transmission*. CABI Publishing, Wallingford.
- Beser J, Bujila I, Wittesjö B, Lebbad M. 2020. From mice to men: Three cases of human infection with *Cryptosporidium ditrichi*. *Infection, Genetics and Evolution* **78**:104120.
- Bhaibulaya M, Cross JH, 1971. *Angiostrongylus malaysiensis* (Nematoda: Metastrongylidae), a new species of rat lung-worm from Malaysia. *Southeast Asian J. Trop. Med. Public Health* **2**:527–533.
- Bowman DD, 1999. Helminths. In: *Georgi's Parasitology for Veterinarians*. WB Saunders Company, Philadelphia, Pennsylvania.
- Bowman DD, Hendrix, CM, Lindsay DS, Barr SC, 2002. *Feline Clinical Parasitology*, first ed. Iowa State University Press Blackwell Science Company, Iowa.
- Brown ED, Macdonald DW, Tew TE, Todd IA. 1994. Rhythmicity of Egg Production by *Heligmosomoides polygyrus* in Wild Wood Mice, *Apodemus sylvaticus*. *Journal of Helminthology* **68**:105–108.
- Cameron TWM. 1927. Observations on the life history of *Ælurostrongylus abstrusus* (Railliet), the Lungworm of the Cat. *Journal of Helminthology* **5**:55–66.
- Colella V, Giannelli A, Brianti E, Ramos RAN, Cantacessi C, Dantas-Torres F, Otranto D. 2015. Feline lungworms unlock a novel mode of parasite transmission. *Scientific Reports* **5**:1–6.
- Colella V, Knaus M, Lai O, Cantile C, Abramo F, Rehbein S, Otranto D. 2019. Mice as paratenic hosts of *Aelurostrongylus abstrusus*. *Parasites and Vectors* **12**:1–8. *Parasites & Vectors*.



- Crisi PE, Cesare A Di, Boari A. 2018. Feline troglstrongylosis: Current epizootiology, clinical features, and therapeutic options. *Frontiers in Veterinary Science* **5**:1–7.
- Čondlová Š, Horčíčková M, Havrdová N, Sak B, Hlásková L, Perec-Matysiak A, Kicia M, McEvoy J, Kváč M. 2019. Diversity of *Cryptosporidium* spp. in *Apodemus* spp. in Europe. *European Journal of Protistology* **69**:1–13.
- Danson FM, Giraudoux P, Craig PS. 2006. Spatial modelling and ecology of *Echinococcus multilocularis* transmission in China. *Parasitology International, China*.
- Davidson RK, Romig T, Jenkins E, Tryland M, Robertson LJ. 2012. The impact of globalisation on the distribution of *Echinococcus multilocularis*. *Trends in Parasitology* **28**:239–247.
- Deak G, Gherman CM, Ionică AM, Daskalaki AA, Matei IA, D'Amico G, Domşa C, Pantchev N, Mihalca AD, Cozma V. 2017. Use of a commercial serologic test for *Angiostrongylus vasorum* for the detection of *A. chabaudi* in wildcats and *A. daskalovi* in badgers. *Veterinary Parasitology* **233**:107–110.
- DeFeo ML, Dubey JP, Mather TN, Rhodes RC. 2002. Epidemiologic investigation of seroprevalence of antibodies to *Toxoplasma gondii* in cats and rodents. *American Journal of Veterinary Research* **63**:1714–1717.
- Deplazes P, Hegglin D, Gloor S, Romig T. 2004. Wilderness in the city: The urbanization of *Echinococcus multilocularis*. *Trends in Parasitology* **20**:77–84.
- Despommier D. 2003. Toxocariasis: Clinical aspects, epidemiology, medical ecology, and molecular aspects. *Clinical Microbiology Reviews* **16**:265–272.
- Di Cesare A et al. 2020. Is *Angiostrongylus* a Realistic Threat for Domestic Cats? *Frontiers in Veterinary Science* **7**:1–5.
- Diakou A, Psalla D, Migli D, Di Cesare A, Youlatos D, Marcer F, Traversa D. 2016. First evidence of the European wildcat (*Felis silvestris silvestris*) as definitive host of *Angiostrongylus chabaudi*. *Parasitology Research* **115**:1235–1244.
- Dias SRC., Oliveira EL, Viana MH, Lima WS, 2008. Permissivity of the domestic cat (*Felis catus*) to infection by *Angiostrongylus vasorum* (Nematoda: Protostrongylidae). *Revue Méd. Vét.* **159**:87–90.
- Dickman CR, Doncaster CP. 1987. The Ecology of Small Mammals in Urban Habitats. I. Populations in a Patchy Environment. *The Journal of Animal Ecology* **56**:629.
- Diseases I, Environmental A, Agency H, Proving A. 1988. From different habitats of Baltimore, Maryland. *Journal of Zoology* **66**:2769–2775.
- Dróz'dz' J, Doby JM, 1970b. Evolution, morphologique, migrations et chronologie du cycle de *Angiostrongylus* (*Parastrongylus*) *dujardini* Dróz'dz' et Doby, 1970 (Nematoda: Metastrongyloidea) chez ses hôtes définitifs. *Bull. Soc. Scient. Bretagne* **45**:229–239.

- Dubey JP. 1993. Intestinal protozoa infections. *Veterinary Clinics of North America-Small Animal Practice* **23**:37–55.
- Dubná S, Langrová I, Nápravník J, Jankovská I, Vadlejch J, Pekár S, Fechtner J. 2007. The prevalence of intestinal parasites in dogs from Prague, rural areas, and shelters of the Czech Republic. *Veterinary Parasitology* **145**:120–128.
- Dumètre A, Dardé ML. 2003. How to detect *Toxoplasma gondii* oocysts in environmental samples? *FEMS Microbiology Reviews* **27**:651–661.
- Eckert J, Deplazes P. 2014. Biological, epidemiological, and clinical aspects of echinococcosis, a zoonosis of increasing concern. *Clinical Microbiology Reviews* **17**:107–135.
- Ekanayake S, Warnasuriya ND, Samarakoon PS, Abewickrama H, Kuruppuarachchi ND, Dissanaiké AS. 1999. An unusual “infection” of a child in Sri Lanka, with *Taenia taeniaeformis* of the cat. *Annals of Tropical Medicine and Parasitology* **93**:869–873.
- Feng Y, Ryan UM, Xiao L. 2018. Genetic Diversity and Population Structure of *Cryptosporidium*. *Trends in Parasitology* **34**:997–1011.
- Fiorello C V., Robbins RG, Maffei L, Wade SE. 2006. Parasites of free-ranging small canids and felids in the Bolivian Chaco. *Journal of Zoo and Wildlife Medicine* **37**:130–134.
- Foronda P, Rivero AP, Santana Morales MA, Kabdur A, González AC, Quispe Ricalde MA, Feliu C, Valladares B. 2007. First larval record of *Mesocestoides* in carnivora of Tenerife (Canary Islands). *Journal of Parasitology* **93**:138–142.
- Galeh TM, Sarvi S, Montazeri M, Moosazadeh M, Nakhaei M, Shariatzadeh SA, Daryani A. 2020. Global Status of *Toxoplasma gondii* Seroprevalence in Rodents: A Systematic Review and Meta-Analysis. *Frontiers in Veterinary Science* **7**:1–13.
- García-Livia K, Martín-Alonso A, Foronda P. 2020. Diversity of *Cryptosporidium* spp. in wild rodents from the Canary Islands, Spain. *Parasites and Vectors* **13**:1–9.
- Giannelli A et al. 2017. Lungworms and gastrointestinal parasites of domestic cats: a European perspective. *International Journal for Parasitology* **47**:517–528.
- Gómez M et al. 2020. Intra vitam diagnosis of neglected *Gurltia paralyzans* infections in domestic cats (*Felis catus*) by a commercial serology test for canine angiostrongylosis and insights into clinical and histopathological findings—Four-case report. *Pathogens* **9**:1–10.
- Grzybek M, Antolová D, Tołkacz K, Alsarraf M, Behnke-Borowczyk J, Nowicka J, Paleolog J, Biernat B, Behnke JM, Bajer A. 2021. Seroprevalence of *Toxoplasma gondii* among sylvatic rodents in Poland. *Animals* **11**:1–7.
- Grzybek, M, Sironen T, Mäki S, Tołkacz K, Alsarraf M, Strachecka A, Paleolog J, Biernat B, Szczepaniak K, Behnke-Borowczyk J, et al. 2019. Zoonotic virus seroprevalence among bank voles, Poland 2002–2010. *Emerging Infectious Diseases* **25**:1607–1609.

- Gueldner EK, Schuppisser C, Borel N, Hilbe M, Schnyder M. 2019. First case of a natural infection in a domestic cat (*Felis catus*) with the canid heart worm *Angiostrongylus vasorum*. *Veterinary Parasitology: Regional Studies and Reports* **18**:100342.
- Hanosset R, Saegerman C, Adant S, Massart L, Losson B. 2008. *Echinococcus multilocularis* in Belgium: Prevalence in red foxes (*Vulpes vulpes*) and in different species of potential intermediate hosts. *Veterinary Parasitology* **151**:212–217.
- Heyneman D, Lim BL. 1967. *Angiostrongylus cantonensis*: Proof of direct transmission with its epidemiological implications. *Science* **158**:1057–1058.
- Hill D, Dubey JP. 2002. *Toxoplasma gondii*: Transmission, diagnosis, and prevention. *Clinical Microbiology and Infection* **8**:634–640.
- Horčíčková M et al. 2019. Diversity of *Cryptosporidium* in common voles and description of *Cryptosporidium alticolis* sp. n. and *Cryptosporidium microti* sp. n. (Apicomplexa: Cryptosporidiidae). *Parasitology* **146**:220–233.
- Iwashita H et al. 2021. Molecular epidemiology of *Cryptosporidium* spp. in an agricultural area of northern Vietnam: A community survey. *Parasitology International* **83**:102341.
- Jefferies R, Morgan ER, Helm J, Robinson M, Shaw SE. 2011. Improved detection of canine *Angiostrongylus vasorum* infection using real-time PCR and indirect ELISA. *Parasitology Research* **109**:1577–1583.
- Jezewski W, Buńkowska-Gawlik K, Hildebrand J, Perek-Matysiak A, Laskowski Z. 2013. Intermediate and paratenic hosts in the life cycle of *Aelurostrongylus abstrusus* in natural environment. *Veterinary Parasitology* **198**:401–405.
- Kapel CMO, Torgerson PR, Thompson RCA, Deplazes P. 2006. Reproductive potential of *Echinococcus multilocularis* in experimentally infected foxes, dogs, raccoon dogs and cats. *International Journal for Parasitology* **36**:79–86.
- Kim DY, Stewart TB, Bauer RW, Mitchell M. 2002. *Parastrongylus* (= *Angiostrongylus*) *cantonensis* Now Endemic in Louisiana Wildlife. *The Journal of Parasitology* **88**:1024.
- Kinsella JM. 2008. *Angiostrongylus* From the Rice Rat , *Metastrongyloidea* ) With a Key To the *Oryzomys* Species **57**:494–497.
- Klimpel S, Förster M, Schmahl G. 2007. Parasite fauna of the bank vole (*Clethrionomys glareolus*) in an urban region of Germany: Reservoir host of zoonotic metazoan parasites? *Parasitology Research* **102**:69–75.
- Ma G, Holland C V., Wang T, Hofmann A, Fan CK, Maizels RM, Hotez PJ, Gasser RB. 2018. Human toxocariasis. *The Lancet Infectious Diseases* **18**:14–24.
- Mackie JT, Lacasse C, Spratt D. 2013. Patent *Angiostrongylus mackerrasae* infection in a black flying fox (*Pteropus alecto*). *Australian Veterinary Journal* **91**:366–367.

- McAllister CT, Tkach V V., Conn DB. 2018. Morphological and Molecular Characterization of Post-Larval Pre-Tetrathyridia of *Mesocestoides* sp. (Cestoda: Cyclophyllidea) from Ground Skink, *Scincella lateralis* (SAURIA: SCINCIDAE), from SOUTHEASTERN Oklahoma. *Journal of Parasitology* **104**:246–253.
- Mckinney ML. 2002. Urbanization, biodiversity, and conservation. *BioScience* **52**:883–890.
- Mieres M, Gómez MA, Lillo C, Rojas MA, Moroni M, Muñoz P, Acosta-Jamett G, Wiegand R. 2013. Clinical, imaging, and pathologic characteristics of gurltia paralysans myelopathy in domestic cats from chile. *Veterinary Radiology and Ultrasound* **54**:237–244.
- Mizgajska H. 2001. Eggs of *Toxocara* spp. in the environment and their public health implications. *Journal of helminthology* **75**:147–51.
- Morera P, Céspedes R. 2002. *Angiostrongylus costaricensis* n. sp. (Nematoda: Metastrongyloidea), a new lungworm occurring in man in Costa Rica. 1971. *Revista de biologia tropical* **50**:783–796.
- Morgan ER, Tomlinson A, Hunter S, Nichols T, Roberts E, Fox MT, Taylor MA. 2008. *Angiostrongylus vasorum* and *Eucoleus aerophilus* in foxes (*Vulpes vulpes*) in Great Britain. *Veterinary Parasitology* **154**:48–57.
- Moroni M, Muñoz P, Mieres M, Gómez MA, Vera F. 2016. Severe myelopathy with thrombophlebitis caused by *Gurltia paralysans* infection in a cat. *Veterinary Record Case Reports* **4**:2–5.
- Mota EM, Lenzi HL. 2005. *Angiostrongylus costaricensis*: Complete redescription of the migratory pathways based on experimental *Sigmodon hispidus* infection. *Memorias do Instituto Oswaldo Cruz* **100**:407–420.
- Muñoz P, Hirzmann J, Rodriguez E, Moroni M, Taubert A, Gibbons L, Hermosilla C, Gómez M. 2017. Redescription and first molecular characterization of the little known feline neurotropic nematode *Gurltia paralysans* (Nematoda: Metastrongyloidea). *Veterinary Parasitology: Regional Studies and Reports* **10**:119–125.
- Napolitano C, Larraguibel-González C, Cepeda-Mercado AA, Vial P, Sanderson J. 2020. New records of *Leopardus guigna* in its northern-most distribution in Chile: Implications for conservation. *Revista Chilena de Historia Natural* **93**:4–8.
- Nichol S, Ball SJ, Snow KR. 1981. Prevalence of intestinal parasites in feral cats in some urban areas of England. *Veterinary Parasitology* **9**:107–110.
- Nijse R, Ploeger HW, Wagenaar JA, Mughini-Gras L. 2015. *Toxocara canis* in household dogs: prevalence, risk factors and owners' attitude towards deworming. *Parasitology Research* **114**:561–569.
- Ohbayashi M, Kamiya M, Bhaibulaya M, 1979. Studies on the parasite fauna of Thailand I. Two new metastrongylid nematodes, *Angiostrongylus siamensis* sp. n. and *Thaistrongylus harinasutai* gen. et sp n. (Metastrongyloidea; Angiostrongylidae) from wild rats. *Jpn. J. Vet. Res.* **27**:5–10.

- Okulewicz A, Perec-Matysiak A, Buńkowska K, Hildebrand J. 2012. *Toxocara canis*, *Toxocara cati* and *Toxascaris leonina* in wild and domestic carnivores. *Helminthologia* **49**:3–10.
- Ondříková J, Miklisová D, Ribas A, Stanko M. 2010. The helminth parasites of two sympatric species of the genus *Apodemus* (Rodentia, Muridae) from south-eastern Slovakia. *Acta Parasitologica* **55**:369–378.
- Padgett KA, Boyce WM. 2004. Life-history studies on two molecular strains of *Mesocestoides* (Cestoda: Mesocestoididae): Identification of sylvatic hosts and infectivity of immature life stages. *Journal of Parasitology* **90**:108–113.
- Papini R, Matteini A, Bandinelli P, Pampurini F, Mancianti F. 2010. Effectiveness of praziquantel for treatment of peritoneal larval cestodiasis in dogs: A case report. *Veterinary Parasitology* **170**:158–161.
- Penagos-Tabares F, Lange MK, Chaparro-Gutiérrez JJ, Taubert A, Hermosilla C. 2018. *Angiostrongylus vasorum* and *Aelurostrongylus abstrusus*: Neglected and underestimated parasites in South America. *Parasites and Vectors* **11**:1–13.
- Rabalski L, Kosinski M, Smura T, Aaltonen K, Kant R, Sironen T, Szewczyk B, Grzybek M. 2020. Detection and molecular characterisation of SARS-CoV-2 in farmed mink (*Neovision vision*) in Poland. DOI: 10.1101/2020.12.24.422670.
- Raoul F, Michelat D, Ordinaire M, Décoté Y, Aubert M, Delattre P, Deplazes P, Giraudoux P. 2003. *Echinococcus multilocularis*: Secondary poisoning of fox population during a vole outbreak reduces environmental contamination in a high endemicity area. *International Journal for Parasitology* **33**:945–954.
- Reperant LA, Hegglin D, Tanner I, Fischer C, Deplazes P. 2009. Rodents as shared indicators for zoonotic parasites of carnivores in urban environments. *Parasitology* **136**:329–337.
- Ryan U, Zahedi A, Paparini A. 2016. *Cryptosporidium* in humans and animals—a one health approach to prophylaxis. *Parasite Immunology* **38**:535–547.
- Scott ME. 1987. Regulation of mouse colony abundance by *Heligmosomoides polygyrus*. *Parasitology* **95**:111–124.
- Schnyder M, Stebler K, Naucke TJ, Lorentz S, Deplazes P. 2014. Evaluation of a rapid device for serological in-clinic diagnosis of canine angiostrongylosis. *Parasites and Vectors* **7**:1–7.
- Sindičić M, Kurilj AG, Martinković F, Bujanić M, Lukač M, Reckendorf A, Hydeskov HB, Pisano SRR, Gross S, Konjević D. 2021. First description of peritoneal and pleural metacystodosis caused by *Mesocestoides vogae* in a European wild cat (*Felis silvestris silvestris*). *Parasitology Research* **120**:2275–2279.
- Singla LD, Aulakh GS, Sharma R, Juyal PD, Singh J. 2009. Concurrent infection of *Taenia taeniaeformis* and *Isoospora felis* in a stray kitten: A case report. *Veterinarni Medicina* **54**:81–83.

- Singla LD, Singla N, Parshad VR, Juyal PD, Sood NK. 2008. Rodents as reservoirs of parasites in India. *Integrative Zoology* **3**:21–26.
- Skirnisson K, Jouet D, Ferté H, Nielsen ÓK. 2016. Occurrence of *Mesocestoides canislagopodis* (Rudolphi, 1810) (Krabbe, 1865) in mammals and birds in Iceland and its molecular discrimination within the *Mesocestoides* species complex. *Parasitology Research* **115**:2597–2607.
- Smales LR, Heinrich B, McKillup SC. 2004. The helminth parasites of *Melomys cervinipes* (Rodentia:Muridae:Hydromyinae). *Australian Journal of Zoology* **52**:65–80.
- Spratt DM. 2015. Species of *Angiostrongylus* (Nematoda: Metastrongyloidea) in wildlife: A review. *International Journal for Parasitology: Parasites and Wildlife* **4**:178–189.
- Stieger C, Hegglin D, Mathis A, Deplazes P, Hegglin D, Schwarzenbach G. 2002. Spatial and temporal aspects of urban transmission of *Echinococcus multilocularis*. *Parasitology* **124**:631–640.
- Tenter AM, Heckeroth AR, Weiss LM. 2000. *Toxoplasma gondii*: From animals to humans. *International Journal for Parasitology* **30**:1217–1258.
- Thompson RCA, 2010; Lymbery, A.J.; Smith, A. Parasites, emerging disease and wildlife conservation. *Int. J. Parasitol.* **40**:1163–1170.
- Thompson RCA, Lymbery AJ, Smith A. 2010. Parasites, emerging disease and wildlife conservation. *International Journal for Parasitology* **40**:1163–1170.
- Traversa D, Di Cesare A. 2014. Cardio-pulmonary parasitic nematodes affecting cats in Europe: Unraveling the past, depicting the present, and predicting the future. *Frontiers in Veterinary Science* **1**:1–9.
- Troeger C et al. 2017. Estimates of global, regional, and national morbidity, mortality, and aetiologies of diarrhoeal diseases: a systematic analysis for the Global Burden of Disease Study 2015. *The Lancet Infectious Diseases* **17**:909–948.
- Udiz-Rodríguez R, Garcia-Livia K, Valladares-Salmerón M, Dorta-Almenar MN, Martín-Carrillo N, Martín-Alonso A, Izquierdo-Rodríguez E, Feliu C, Valladares B, Foronda P. 2018. First ocular report of *Gurltia paralyans* (Wolffhügel, 1933) in cat. *Veterinary Parasitology* **255**:74–77.
- Varcasia A, Tamponi C, Brianti E, Cabras PA, Boi R, Pipia AP, Giannelli A, Otranto D, Scala A, 2015. *Angiostrongylus chabaudi* Biocca, 1957: A new parasite for domestic cats? *Parasites and Vectors* **7**.
- Vieira FM, Muniz-Pereira LC, De Souza Lima S, Neto AHAM, Guimarães E V., Luque JL. 2013. A new metastrongyloidean species (nematoda) parasitizing pulmonary arteries of puma (*herpailurus*) *yagouaroundi* (é. geoffroy, 1803) (Carnivora: Felidae) from Brazil. *Journal of Parasitology* **99**:327–331.

- Viel JF, Giraudoux P, Abrial V, Bresson-Hadnl S. 1999. Water vole (*Arvicola terrestris scherman*) density as risk factor for human alveolar echinococcosis. *American Journal of Tropical Medicine and Hygiene* **61**:559–565.
- Wang QP, Lai DH, Zhu XQ, Chen XG, Lun ZR. 2008. Human angiostrongyliasis. *The Lancet Infectious Diseases* **8**:621–630.
- Warren G. 1971. Studie morfologie a taxonomie rodů *Toxocara* Stiles, 1905 a *Neoascaris* Travasso, 1927. *Zool Anz.* **185**:393-442.
- Weber JM, Dailly L. 1998. Food habits and ranging behaviour of a group of farm cats (*Felis catus*) in a Swiss mountainous area. *Journal of Zoology* **245**:234–237.
- Wilson DE, Reeder DM, 2005. *Mammal Species of the World*, Johns Hopkins University Press: Baltimore.
- Wilson DE, Reeder DM. 2005. *Mammal Species of the World*. Johns Hopkins University Press, Baltimore.
- Wünschmann A, Garlie V, Averbek G, Kurtz H, Hoberg EP. 2003. Cerebral cysticercosis by *Taenia crassiceps* in a domestic cat. *Journal of Veterinary Diagnostic Investigation* **15**:484–488.
- Zottler EM, Strube C, Schnyder M. 2017. Detection of specific antibodies in cats infected with the lung nematode *Aelurostrongylus abstrusus*. *Veterinary Parasitology* **235**:75–82.

## 9 Seznam použitých zkratk a symbolů

dpi = (days post infection) dny po infekci

sp. = neurčeno do druhu

spp. = různé druhy

μm = jednotka soustavy SI, mikrometr

*in vivo* = v/na živém organismu

*in vitro* = v umělých podmínkách

CT = počítačová topografie

ELISA = enzyme-linked immunosorbent assay; imunologická metoda sloužící k detekci a stanovení koncentrace antigenů nebo protilátek

MRI = magnetická rezonance

Nested-PCR = modifikace PCR, která byla navržena za účelem zvýšení citlivosti a specifity

PCR = Polymerázová řetězová reakce; využívaná metoda při amplifikaci DNA

RT-PCR = PCR spojená s reverzní transkripcí, používá, pokud je potřeba namísto DNA amplifikovat mRNA



## 10 Samostatné přílohy

**Příloha č. 1:** Tabulky vyšetřovaných hlodavců a nalezených parazitů (1. a 2. část)

**Příloha č. 1 (1. část):** Zástupci vyšetřovaných hlodavců

myšice lesní ( <i>Apodemus flavicollis</i> )	Linnaeus, 1761
myšice křovinná ( <i>Apodemus sylvaticus</i> )	Linné, 1758
hraboš mokřadní ( <i>Microtus agrestis</i> )	Linnaeus, 1761
hraboš polní ( <i>Microtus arvalis</i> )	Pallas, 1778
norník rudý ( <i>Myodes glareolus</i> )	Schreber, 1780

**Příloha č. 1 (2. část):** Zástupci nalezených parazitů

<i>Heligmosomoides polygyrus</i>	Hall, 1916
<i>Heligmosomum costellatum</i>	Dujardin, 1845
<i>Hymenolepis</i>	Weinland, 1858
<i>Trichuris muris</i>	Schrank, 1788

**Příloha č. 2:** Tabulka zmíněných zástupců (hostitelé)

<i>Alexandromys oeconomicus</i>	Pallas, 1776
<i>Apodemus agrarius</i>	Pallas, 1771
<i>Apodemus flavicollis</i>	Melchior, 1834
<i>Apodemus sylvaticus</i>	Linnaeus, 1758
<i>Arvicola terrestris</i>	Linnaeus, 1758
<i>Bandicota bengalensis</i>	Gray & Hardwicke, 1833
<i>Bandicota indica</i>	Bechstein, 1800
<i>Bandicota savilei</i>	Thomas, 1916
<i>Canis lupus</i>	Linnaeus, 1758
<i>Canis lupus f. familiaris</i>	Linnaeus, 1758
<i>Clethrionomys rufocanus</i>	Sundevall, 1846
<i>Clethrionomys rutilus</i>	Pallas, 1779
<i>Felis catus</i>	Linnaeus, 1758
<i>Felis silvestris</i>	Linnaeus, 1758
<i>Herpailurus yagouaroundi</i>	É. Geoffroy Saint-Hilaire, 1803
<i>Leopardus colocolo</i>	Molina, 1782
<i>Leopardus guigna</i>	Molina, 1782
<i>Leopardus wiedii</i>	Schinz, 1821
<i>Melomys burtoni</i>	Ramsay, 1887
<i>Melomys cervinipes</i>	Gould, 1852
<i>Microtus agrestis</i>	Linnaeus, 1761
<i>Microtus arvalis</i>	Pallas, 1778
<i>Microtus oeconomicus</i>	Pallas, 1776
<i>Mus musculus</i>	Linnaeus, 1758
<i>Mustela sibirica</i>	Pallas, 1773
<i>Myodes glareolus</i>	Schreber, 1780

<i>Nyctereutes procyonoides</i>	Gray, 1834
<i>Oryzomys palustris</i>	Harlan, 1837
<i>Prionailurus planiceps</i>	Vigors & Horsfield, 1827
<i>Prionailurus rubiginosus</i>	Geoffroy Saint-Hilaire, 1831
<i>Pteropus alecto</i>	Temminck, 1837
<i>Puma concolor</i>	Linnaeus, 1771
<i>Rattus berdmorei</i>	Blyth, 1851
<i>Rattus rattus</i>	Hodgson, 1845
<i>Rattus sabanus</i>	Thomas, 1887
<i>Rattus surifer</i>	Miller, 1900
<i>Sigmodon hispidus</i>	Say & Ord, 1825
<i>Suncus murinus</i>	Linnaeus, 1766
<i>Tatera kempfi</i>	Wroughton, 1906
<i>Taterillus nigeriae</i>	Thomas, 1911
<i>Vulpes vulpes</i>	Linnaeus, 1758

**Příloha č. 3:** Tabulka zmíněných zástupců (paraziti)

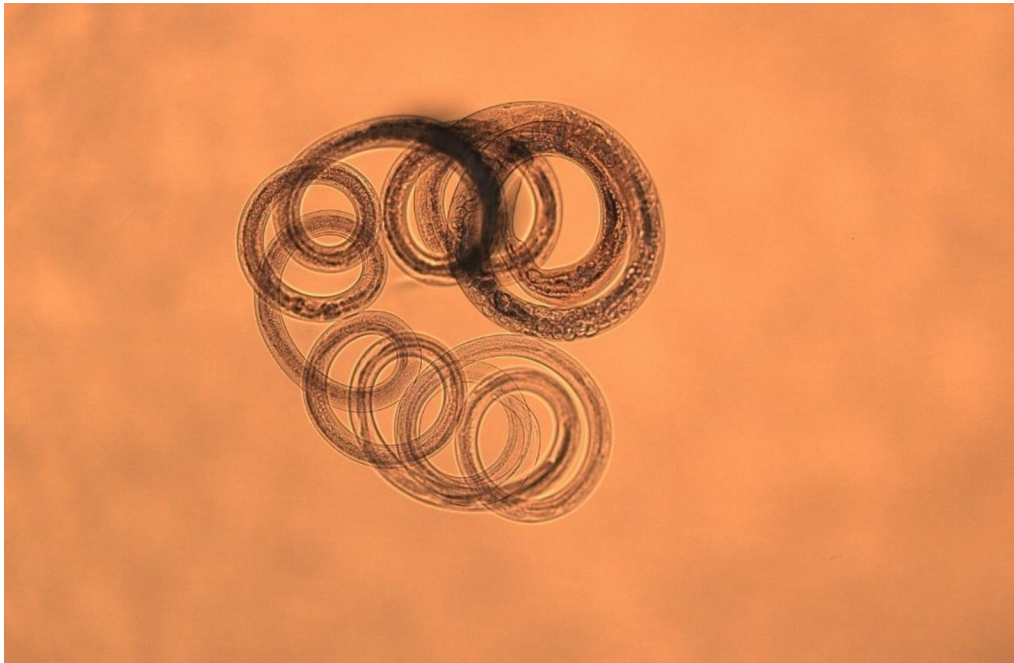
<i>Aelurostrongylus abstrusus</i>	Railliet, 1898
<i>Ancylostoma tubaeforme</i>	Zeder 1800
<i>Angiostrongylus andersoni</i>	Petter 1972
<i>Angiostrongylus cantonensis</i>	Chen 1935
<i>Angiostrongylus costaricensis</i>	Morera & Céspedes, 1971
<i>Angiostrongylus daskalovi</i>	Janchev & Genov, 1988
<i>Angiostrongylus dujardini</i>	Drozd & Doby, 1970
<i>Angiostrongylus felineus</i>	Vieira et al. 2013
<i>Angiostrongylus gubernaculatus</i>	Dougherty, 1946
<i>Angiostrongylus chabaudi</i>	Biocca, 1957
<i>Angiostrongylus mackerrasae</i>	Bhaibulaya 1968
<i>Angiostrongylus malaysiensis</i>	Bhaibulay & Cross 1971
<i>Angiostrongylus raillieti</i>	Travassos 1927
<i>Angiostrongylus schmidtii</i>	Kinsella 1971
<i>Angiostrongylus siamensis</i>	Ohbayashi, Kamiya & Bhaibulaya 1979
<i>Angiostrongylus vasorum</i>	Railliet, 1866
<i>Angiostrongylus vasorum</i>	Railliet 1866
<i>Capillaria hepatica</i>	Bancroft, 1893
<i>Crenosoma vulpis</i>	Dujardin, 1845
<i>Cryptosporidium alticolis</i>	
<i>Cryptosporidium andersoni</i>	Lindsay 2000
<i>Cryptosporidium apodemi</i>	Tyzzler, 1907
<i>Cryptosporidium canis</i>	Fayer et al. 2001

<i>Cryptosporidium ditrichi</i>	
<i>Cryptosporidium felis</i>	Iseki 1979
<i>Cryptosporidium hominis</i>	Morgan-Ryan et al. 2002
<i>Cryptosporidium meleagridis</i>	Slavin, 1955
<i>Cryptosporidium muris</i>	Tyzzler, 1907
<i>Cryptosporidium occultus</i>	
<i>Cryptosporidium parvum</i>	Tyzzler, 1912
<i>Cryptosporidium proliferans</i>	
<i>Cryptosporidium rubeyi</i>	
<i>Cryptosporidium scrofarum</i>	
<i>Cryptosporidium tyzzeri</i>	Tyzzler, 1912
<i>Cryptosporidium ubiquitum</i>	Fayer, Santin & Macarisin 2010
<i>Cryptosporidium wrairi</i>	Vetterling, John, et. al, 1971
<i>Dipylidium caninum</i>	Linnaeus, 1758
<i>Dirofilaria immitis</i>	Leidy, 1856
<i>Dirofilaria repens</i>	Railliet & Henry, 1911
<i>Echinococcus granulosus</i>	Beatsch, 1786
<i>Echinococcus multilocularis</i>	Leuckart, 1863
<i>Eucoleus aerophilus</i>	Creplin, 1839
<i>Eucoleus boehmi</i>	Supperer, 1953
<i>Giardia muris</i>	Friends, 1966
<i>Gurltia paralyzans</i>	Wolffhügel, 1933
<i>Heligmosomoides polygyrus</i>	Dujardin, 1845
<i>Heligmosomum costellatum</i>	Dujardin, 1845
<i>Isospora felis</i>	Wenyon 1923
<i>Isospora rivolta</i>	Grassi 1879
<i>Mesocestoides canislagopodis</i>	Krabbe, 1865
<i>Mesocestoides lineatus</i>	Goeze, 1782
<i>Mesocestoides litteratus</i>	Batsch, 1786
<i>Mesocestoides vogae</i>	Etges, 1991
<i>Oslerus osleri</i>	Cobbold, 1879
<i>Osleurus rostratus</i>	Gerichter, 1945
<i>Parastrongylus</i>	Yin, Jiang & Kung, 1986
<i>Taenia crassiceps</i>	Zeder, 1800
<i>Taenia hydatigena</i>	Pallas 1766
<i>Taenia taeniaeformis</i>	Batsch, 1786
<i>Toxascaris leonina</i>	Von Listow, 1902
<i>Toxocara canis</i>	Werner, 1782
<i>Toxocara cati</i>	Schrank, 1788
<i>Toxoplasma gondii</i>	Nicolle et Manceaux 1908
<i>Trichuris muris</i>	Schrank, 1788
<i>Troglostrongylus brevior</i>	Gerichter, 1948

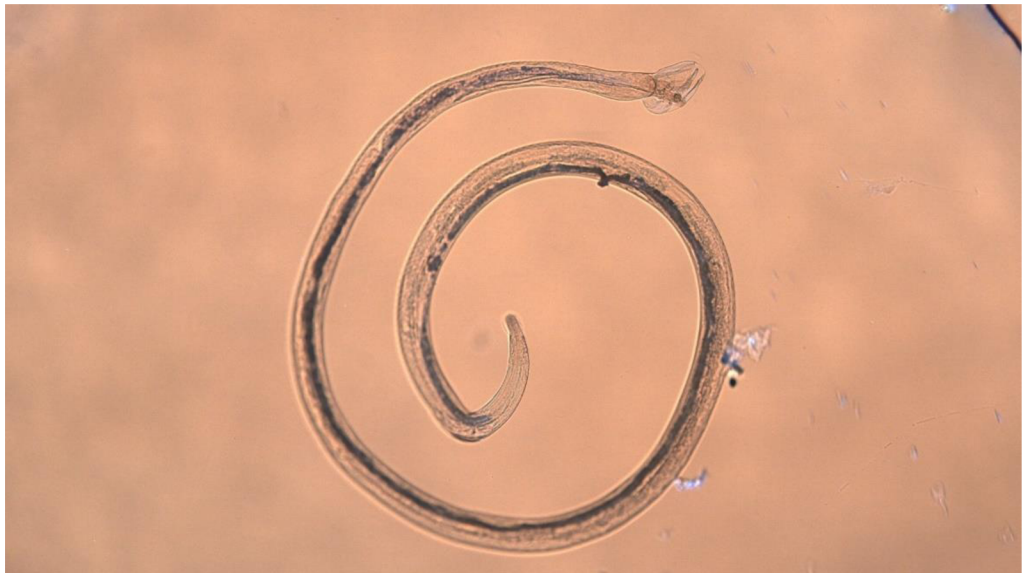
#### **Příloha č. 4:** Výčet laboratorních pomůcek a chemikálií

<b>Laboratorní pomůcky:</b>
Fotoaparát
Jehly
Lupa
Mikroskop
Ochranné brýle
Petriho misky
Pinzety
Pitevní nůžky
Plastové sáčky
Plášť
Podložní sklíčka
Rukavice
Skalpel
Zápisník
Zkumavky
<b>Laboratorní Chemikálie:</b>
Destilovaná voda
96% Ethanol
4% Formaldehyd
Prosvětlovací médium (fenol)

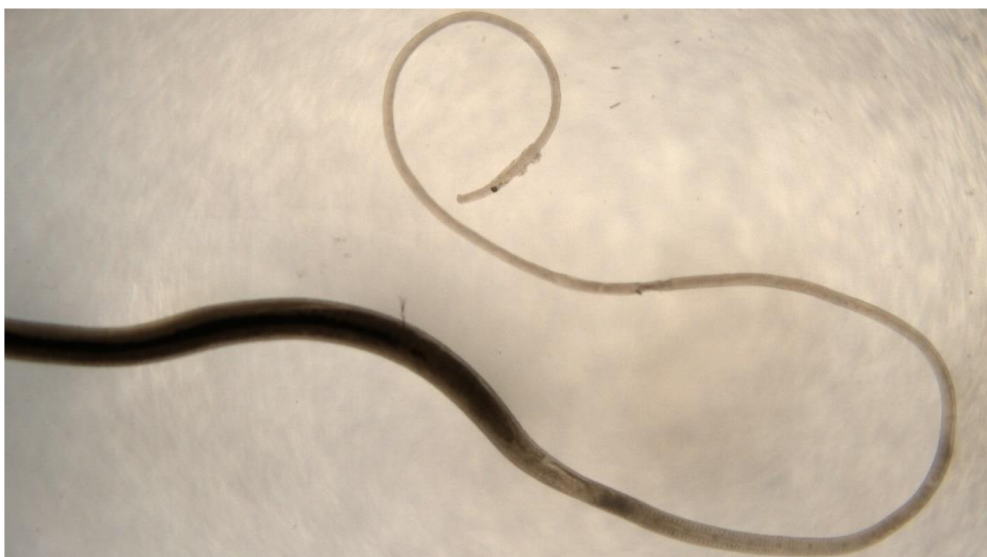**Příloha č. 5:** Fotodokumentace vybraných nalezených helmintů



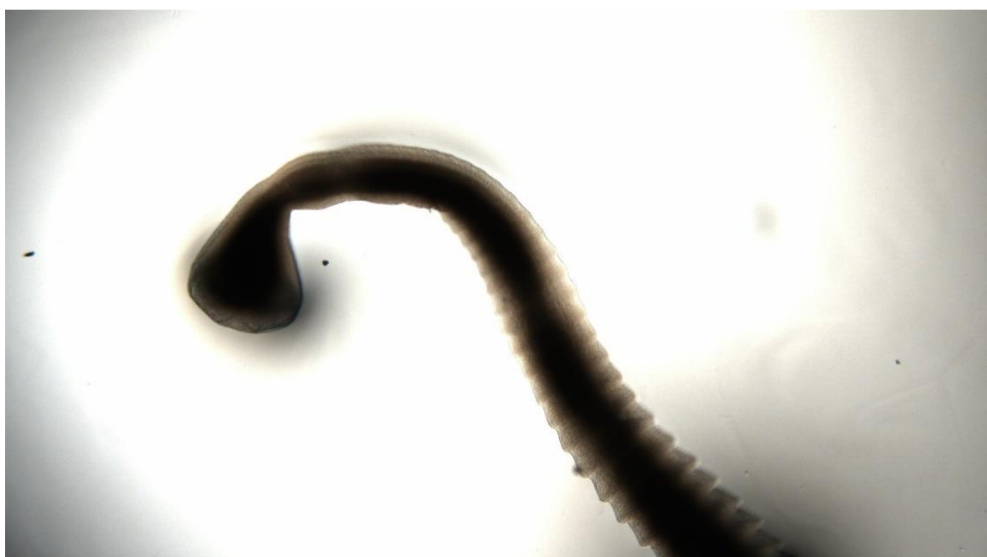**Obr. č. 10:** *Heligmosomoides polygyrus*, dospělec; hostitel č. 50 - *Apodemus flavicollis*  
(Foto: vlastní)



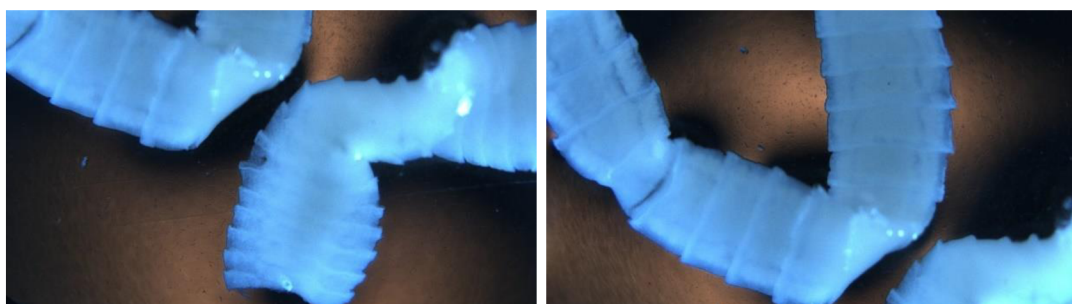
**Obr. č. 11:** *Heligmosomum costellatum*, dospělý samec; hostitel č. 47 – *Myodes glareolus*  
(Foto: vlastní)



**Obr. č.12:** Hlavový konec tenkohlavce (*Trichuris*); hostitel č. 3 - *Apodemus flavicollis*  
(Foto: vlastní)



**Obr. č. 13:** *Hymenolepis* sp.; hostitel č. 14 – *Myodes glareolus*  
(Foto: vlastní)



**Obr. č. 14:** Strobilum tasemnice (bez skolexu); hostitel č. 6 – *Myodes glareolus*  
(Foto: vlastní)