



Bakalářská práce

## Akcelerovaná radioterapie v léčbě karcinomu prsu

*Studijní program:*

B0914P360009 Radiologická asistence

*Autor práce:*

**Iveta Dušana Koldovská**

*Vedoucí práce:*

MUDr. Igor Richter, Ph.D.

Fakulta zdravotnických studií

Liberec 2023



Zadání bakalářské práce

## Akcelerovaná radioterapie v léčbě karcinomu prsu

*Jméno a příjmení:* Iveta Dušana Koldovská  
*Osobní číslo:* D20000028  
*Studijní program:* B0914P360009 Radiologická asistence  
*Zadávající katedra:* Fakulta zdravotnických studií  
*Akademický rok:* 2021/2022

### Zásady pro vypracování:

**Jméno studenta:** Iveta Dušana Koldovská

**Osobní číslo:** D20000028

**Název práce česky:** Akcelerovaná radioterapie v léčbě karcinomu prsu

**Název práce anglicky:** Accelerated Radiotherapy In The Treatment Of The Breast Cancer

**Vedoucí práce:** MUDr. Igor Richter, Ph.D.

**Cíle práce:**

1. Popsat problematiku karcinomu prsu,
2. Analyzovat jednotlivé techniky radioterapie karcinomu prsu,
3. Zhodnotit akutní a pozdní nežádoucí účinky a účinnost akcelerované radioterapie karcinomu prsu,
  - 3.1. Porovnat nežádoucí účinky akcelerované radioterapie s normofrakcionační radioterapií.

**Teoretická východiska (včetně výstupu z kvalifikační práce):**

Karcinom prsu je v České republice nejčastějším onkologickým onemocněním žen. Radioterapie patří mezi základní léčebné metody tohoto onemocnění. Nejčastější indikace v současné době je adjuvantní ozáření prsu po předchozí parciální operaci s využitím normofrakcionačního režimu. Nevýhodou je např. delší čas léčby, který může pacientky více zatěžovat a má nepříznivý vliv na kapacitu lineárního urychlovače. Akcelerovaná radioterapie je léčebná metoda, při které dochází ke zkrácení celkové doby ozařování snížením počtu frakcí a současně dochází k navýšení jednotlivé dávky na frakci. Výstupem bakalářské práce bude zhodnocení akutních a pozdních nežádoucích účinků pacientek v Krajské nemocnici v Liberci.

**Výzkumné předpoklady / výzkumné otázky:**

Předpokládáme, že výskyt pozdních nežádoucích účinků akcelerované radioterapie bude četnější než výskyt akutních nežádoucích účinků v závislosti na zvýšení jednotlivé dávky na frakci.

Předpokládáme, že u pacientek léčených akcelerovanou radioterapií bude větší výskyt radiační dermatitidy.

**Metoda:**

Kvalitativní,

Metoda: sběru dat

**Technika práce, vyhodnocení dat:**

Technika práce: analýza dat, analýza dokumentů

Vyhodnocení dat: pomocí grafů, tabulek a textu

**Místo a čas realizace výzkumu:**

Místo: Krajská nemocnice Liberec, Oddělení radiační onkologie,

Čas: říjen 2022 – leden 2023

**Vzorek:**

20 pacientek, onkologické onemocnění prsu

**Rozsah práce:**

Rozsah bakalářské práce činí 50 – 70 stran (tzn. 1/3 teoretická část, 2/3 výzkumná část).

**Forma zpracování kvalifikační práce:**

Tištěná a elektronická.

*Rozsah grafických prací:*

*Rozsah pracovní zprávy:*

*Forma zpracování práce:*

tištěná/elektronická

*Jazyk práce:*

Čeština

**Seznam odborné literatury:**

BRADLEY, Julie A. a Nancy P. MENDENHALL. 2018. Novel Radiotherapy Techniques for Breast Cancer. Annual Review of Medicine. **69**(1), 277–288. DOI 10.1146/annurev-med-042716-103422.

BŮCHLER, Tomáš et al. 2020. Speciální onkologie. 2. vyd. Praha: Maxdorf. ISBN 978-80-7345-651-1.

COUFAL, Oldřich et al. 2011. Chirurgická léčba karcinomu prsu. Praha: Grada.

ISBN 978-80-247-3641-9.

DANEŠ, Jan et al. 2021. Screening a diagnostika karcinomu prsu: pro každodenní praxi. Praha: Grada.

ISBN 978-80-271-1239-5.

HAVRÁNKOVÁ, Renata, ed. 2020. Klinická radiobiologie. Praha: Grada. ISBN 978-80-247-4098-0.

HUDÁK, Radovan et al. 2017. Memorix anatomy: entire human anatomy in English and Latin. 2nd ed.

Praha: Triton. ISBN 978-80-7553-415-6.

HYNKOVÁ, Ludmila et al. 2012. Základy radiační onkologie. Brno: Masarykova univerzita.

ISBN 978-80-210-6061-6.

PETERA, Jiří et al. 2017. Akcelerovaná parciální radioterapie karcinomu prsu. Postgraduální

medicína. **19**(2), 147–151. ISSN 1212-4184.

SVOBODA, Tomáš a Daniela ČECHOVÁ. 2021. Radioterapie v léčbě karcinomu prsu. Onkologická revue.

**8**(4), 36–42. ISSN 2464-7195.

ŠLAMPA, Pavel et al. 2021. Radiační onkologie: pro postgraduální přípravu i každodenní praxi. Praha:

Maxdorf. ISBN 978-80-7345-674-0.

ZÁMEČNÍK, Josef, ed. 2019. Patologie. Praha: LD Prager. ISBN 978-80-270-6457-1.

*Vedoucí práce:*

MUDr. Igor Richter, Ph.D.

Fakulta zdravotnických studií

*Datum zadání práce:*

14. června 2022

*Předpokládaný termín odevzdání:*

5. května 2023

L.S.

prof. MUDr. Karel Cvachovec, CSc.,

MBA

děkan

V Liberci dne 30. listopadu 2022

## Prohlášení

Prohlašuji, že svou bakalářskou práci jsem vypracovala samostatně jako původní dílo s použitím uvedené literatury a na základě konzultací s vedoucím mé bakalářské práce a konzultantem.

Jsem si vědoma toho, že na mou bakalářskou práci se plně vztahuje zákon č. 121/2000 Sb., o právu autorském, zejména § 60 – školní dílo.

Beru na vědomí, že Technická univerzita v Liberci nezasahuje do mých autorských práv užitím mé bakalářské práce pro vnitřní potřebu Technické univerzity v Liberci.

Užiji-li bakalářskou práci nebo poskytnu-li licenci k jejímu využití, jsem si vědoma povinnosti informovat o této skutečnosti Technickou univerzitu v Liberci; v tomto případě má Technická univerzita v Liberci právo ode mne požadovat úhradu nákladů, které vynaložila na vytvoření díla, až do jejich skutečné výše.

Současně čestně prohlašuji, že text elektronické podoby práce vložený do IS/STAG se shoduje s textem tištěné podoby práce.

Beru na vědomí, že má bakalářská práce bude zveřejněna Technickou univerzitou v Liberci v souladu s § 47b zákona č. 111/1998 Sb., o vysokých školách a o změně a doplnění dalších zákonů (zákon o vysokých školách), ve znění pozdějších předpisů.

Jsem si vědoma následků, které podle zákona o vysokých školách mohou vyplývat z porušení tohoto prohlášení.

4. března 2023

Iveta Dušana Koldovská



## **Anotace**

Teoretickými cíli této bakalářské práce bylo popsat problematiku karcinomu prsu a analyzovat jednotlivé techniky radioterapie karcinomu prsu. Výzkumným cílem bylo zhodnotit akutní a pozdní nežádoucí účinky a účinnost akcelerované radioterapie karcinomu prsu. Podcílem toho cíle bylo porovnání nežádoucích účinků akcelerované radioterapie s normofrakcionační radioterapií. Metodika bakalářské práce byla založena na získávání dat ze zdravotnické dokumentace. Získaná data byla zapsána do přehledných tabulek a grafů. Výsledky výzkumu vyšly srovnatelné s výsledky klinické studie z Texas Medical Center.

**Klíčová slova:** Akcelerovaná radioterapie, akutní toxicita, karcinom prsu, pozdní toxicita.

## **Annotation**

The theoretical goals of this bachelor's thesis was to describe the issue of breast cancer and analyze individual techniques of breast cancer radiotherapy. The research's objective was to evaluate acute and late side effects and effectiveness of accelerated radiotherapy of breast cancer. A sub objective of that goal was comparison of side effects accelerated radiotherapy with normofractionated radiotherapy. Methodology the bachelor's thesis was based on obtaining data from medical records. The data obtained was written in clear tables and graphs. The research results were comparable to the clinical results study from the Texas Medical Center.

**Key words:** Accelerated radiotherapy, acute toxicity, breast cancer, late toxicity

## **Poděkování**

Ráda bych poděkovala MUDr. Igorovi Richterovi Ph.D. za odborné vedení bakalářské práce, jeho cenné rady, vstřícný přístup a zejména za trpělivost. Dále bych chtěla poděkovat oddělení radiační onkologie v KNL za ochotu a milý přístup. Rovněž bych chtěla poděkovat své rodině a přátelům za podporu během celého studia.

# Obsah

SEZNAM SYMBOLŮ A ZKRATEK.....	10
<b>1 ÚVOD .....</b>	<b>12</b>
<b>2 TEORETICKÁ ČÁST .....</b>	<b>13</b>
<b>2.1 Anatomie prsu .....</b>	<b>13</b>
<b>2.2 Karcinom prsu .....</b>	<b>13</b>
<b>2.3 Incidence a mortalita .....</b>	<b>14</b>
<b>2.4 Radiobiologie .....</b>	<b>15</b>
2.4.1 Účinky ionizujícího záření na buňku .....	15
2.4.2 Biologická efektivní dávka .....	16
2.4.3 Terapeutický poměr .....	16
2.4.4 4R v radioterapii .....	17
<b>2.5 Základní frakcionační režimy .....</b>	<b>19</b>
2.5.1 Normofrakcionace .....	19
2.5.2 Hypofrakcionace .....	19
2.5.3 Hyperfrakcionace .....	20
2.5.4 Akcelerace .....	20
2.5.5 Protrakce .....	20
<b>2.6 TNM systém .....</b>	<b>21</b>
2.6.1 Primární nádor T .....	21
2.6.2 Regionální mízní uzliny N .....	22
2.6.3 Vzdálené metastázy M .....	22
<b>2.7 Screening karcinomu prsu .....</b>	<b>22</b>
<b>2.8 Základní diagnostické metody .....</b>	<b>23</b>
2.8.1 Mamografie .....	23
2.8.2 Ultrasonografie .....	23
2.8.3 Magnetická rezonance prsu .....	24
2.8.4 Výpočetní tomografie .....	24
<b>2.9 Léčba karcinomu prsu .....</b>	<b>24</b>
2.9.1 Chirurgická léčba .....	25
2.9.2 Chemoterapie .....	26
2.9.3 Hormonální terapie .....	26
2.9.4 Imunoterapie .....	27
2.9.5 Biologická léčba .....	27
<b>2.10 Radioterapie karcinomu prsu .....</b>	<b>27</b>
2.10.1 Teleradioterapie .....	28
2.10.2 Brachyterapie .....	28
2.10.3 Kurativní radioterapie .....	29

2.10.4	Paliativní radioterapie .....	29
2.10.5	Adjuvantní radioterapie .....	30
2.10.6	Neoadjuvantní radioterapie.....	30
<b>2.11</b>	<b>Základní techniky radioterapie .....</b>	<b>30</b>
2.11.1	Radioterapie s modulovanou intenzitou svazku (IMRT) .....	30
2.11.2	Radioterapie s objemově modulovanou intenzitou svazku (VMAT).....	31
2.11.3	Radioterapie řízená obrazem (IGRT) .....	31
<b>2.12</b>	<b>Akcelerovaná radioterapie.....</b>	<b>31</b>
<b>2.13</b>	<b>Nežádoucí účinky .....</b>	<b>33</b>
2.13.1	Akutní nežádoucí účinky .....	34
2.13.2	Pozdní nežádoucí účinky .....	35
<b>2.14</b>	<b>Studie „Acute and Short – Term Toxicities of Conventionally Fractionated Versus Hypofractionated Whole Breast Irradiation in a Prospective, Randomized Trial“ .....</b>	<b>36</b>
<b>3</b>	<b>PRAKTICKÁ ČÁST .....</b>	<b>37</b>
3.1	Cíle a výzkumné předpoklady .....	37
3.2	Metody .....	37
3.3	Analýza výzkumných dat.....	37
3.4	Vyhodnocení cílů a výzkumných předpokladů .....	55
<b>4</b>	<b>DISKUSE.....</b>	<b>56</b>
<b>5</b>	<b>NÁVRH DOPORUČENÍ PRO PRAXI .....</b>	<b>59</b>
<b>6</b>	<b>ZÁVĚR.....</b>	<b>60</b>
	SEZNAM LITERATURY .....	61
	SEZNAM TABULEK.....	64
	SEZNAM GRAFŮ.....	65
	SEZNAM OBRÁZKŮ A SCHÉMAT .....	66
	SEZNAM PŘÍLOH .....	67
	PŘÍLOHA A: .....	68

## Seznam symbolů a zkratk

4R	Reparace, redistribuce, reoxygenace, repopulace
ASTRO	Americká společnost pro radiační onkologii
BED	Biologická efektivní dávka
BMI	Body Max Index
BRCA	Brest Cancer supresorové geny
cm	centimetr
CT	Computed tomography
D	Celková dávka
DCIS	Duktální karcinom in situ
Dmean	Celková průměrná dávka
dMLC	Dynamický multilamelový kolimátor
DNA	deoxyribonukleová kyselina
ESTRO	Evropská společnost pro radiační onkologii
g	gram
Gy	Gray
HDR	Brachyterapie s vysokým dávkovým příkonem
HER 2	Receptor pro epidermální růstový faktor 2
IDC	Invazivní duktální karcinom
IGRT	Radioterapie řízená obrazem
ILC	Invazivní lobulární karcinom
IMRT	Radioterapie s modulovanou intenzitou svazku
KNL	Krajská nemocnice v Liberci
kV	kilovolt
l. sin.	Levé strany
mg	Miligram
MHz	Mega Herz
MLC	Multilamelový kolimátor
MRM	Magnetická rezonance prsu
MV	Mega volt

PET/CT	Pozitronová emisní tomografie/ Computed tomography
RTG	Rentgenový
SLN	Sentinelová lymfatická uzlina
SLNB	Biopsie sentinelové uzliny
Stp.	Stav po
tbl.	Tablety
TNM	Tumor, nodus, metastasis
UZ	Ultrazvuk
VMAT	Radioterapie s objemově modulovanou intenzitou svazku

# 1 ÚVOD

Karcinom prsu je nejrozšířenějším onkologickým onemocněním žen nejen v České republice, ale i na celém světě. Každý rok dochází k pozvolnému růstu počtu indikovaných onemocnění. Od roku 2016 je každoročně diagnostikováno v průměru 7 944 tisíc onemocnění karcinomu prsu. I přes vzrůstající incidenci pozorujeme mírný pokles mortality. Pokles úmrtí na toto onkologické onemocnění je způsoben časným záchytem a novými možnostmi léčby.

V radioterapii se využívají metody, při kterých dochází ke změně frakcionace. Jednou z těchto metod je akcelerovaná radioterapie. Při této léčebné metodě se snižuje čas ozařování na 4 až 5 týdnů. Akcelerovaná radioterapie je výhodná pro pacienta nejen z důvodu nižšího počtu ozařování, ale taktéž pacient obdrží nižší celkovou dávku záření než u klasické frakcionace. Další výhodou akcelerace je možnost léčit více pacientek na ozařovacím přístroji a snížení celkových nákladů léčby.

Cílem bakalářské práce je vyhodnocení získaných dat z lékařské dokumentace, následné zhodnocení a porovnání akutních a pozdních nežádoucích účinků akcelerované radioterapie s normofrakcionační radioterapií. Účelem této analýzy je zjistit, zda pacientky ozařované zkráceným režimem jsou vystaveny většímu riziku nežádoucích účinků.



## **2 TEORETICKÁ ČÁST**

### **2.1 Anatomie prsu**

Prs (mamma) je párové vyklenutí uložené na přední stěně hrudníku. Umístění prsu je v rozsahu 3. až 6. žebra. Jeho velikost je podmíněna věkem, hormonálními změnami, genetikou, případně i rasou. U dospělých žen se prs v průběhu života několikrát mění v určité tvarové typy. (Zámečník, 2019) Na vrcholku prsu se nachází tmavý pigmentový dvorec (areola mammae) kruhového tvaru o průměru 3-5 cm. V průběhu gravidity se dvorec viditelně zvětšuje a zároveň se zvyšuje množství pigmentu. Dvorec má uprostřed prsní bradavku (papilla mammae), která je zpravidla mírně vyvýšená. Do bradavky ústí 15-20 otvůrků mlékovodů (ductus lactiferi). (Hudák et al., 2017)

Prs se skládá z tukové tkáně a mléčné žlázy, která se u obou pohlaví vyvíjí z mléčné lišty. Mléčná žláza je tuhé, laločnaté těleso s nerovným povrchem. Vlivem gravidity se hmotnost mléčné žlázy zvyšuje z obvyklých 130 g na 300 až 800 g. Mléčnou žlázu tvoří laloky (lobi mammae), které se postupně dělí na menší lalůčky (lobuli mammae). (Coufal et al., 2011)

Mléčná žláza má bohaté krevní a lymfatické zásobení. Lymfatické cévy vytváří pletěň (Sappey plexus), která odvádí mizu do lymfatických uzlin, které fungují jako filtr. Spádovou oblastí pro prs jsou axilární lymfatické uzliny, z mediální části prsu také do hrudní lymfatické uzliny. (Hudák et al., 2017)

Tuková tkáň tvořící prs se rozděluje do dvou vrstev: vrstva premammární a vrstva retromammární. První vrstva tuku vyrovnává nerovnosti mezi lalůčky a zakulacuje tvar prsu. Druhá vrstva tuku je silná 1-2 cm, množství tuku určuje velikost prsu. (Coufal et al., 2011)

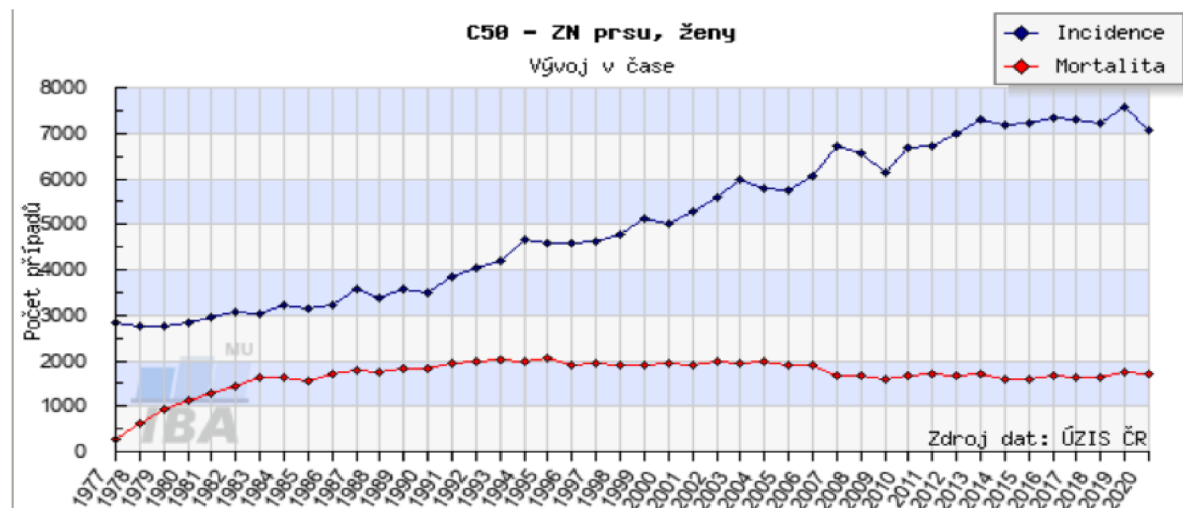
### **2.2 Karcinom prsu**

Karcinom prsu patří celosvětově mezi nejčastější zhoubné nádorové onemocnění žen. Zhoubné nádory prsu postihují i muže, ale v mnohem menším procentu než ženy v poměru 1:100–125. Karcinom prsu vychází z buněk mléčné žlázy. (Abrahámová, 2019) Může vycházet z lobulů (lobulární karcinom), nebo častěji z buněk vývodů mléčné žlázy (duktální karcinom). Karcinomy prsu se dělí na invazivní a neinvazivní

(in situ). Invazivní karcinom prsu roste infiltrativně a jednotlivé buňky mají schopnost pronikat do lymfatických či krevních cév. Důsledkem je postižení lymfatických uzlin či vznik vzdálených metastáz. Nejčastějším místem vzdáleného metastatického postižení jsou játra, plíce, skelet či mozek. (Šlampa et kol., 2021)

## 2.3 Incidence a mortalita

Karcinom prsu je nejčastějším onkologickým onemocněním u žen. Od 90. let incidence karcinomu prsu stoupala. V posledních letech dochází ke stagnaci onemocnění, kdy se počet nově diagnostikovaných pacientek pohybuje kolem 7200 ročně. V roce 2019 bylo v České republice diagnostikováno 7589 případů, což představuje 140 nádorů na 100 000 žen. (Daneš et al. 2021)



Obrázek č. 1: Graf incidence a mortality karcinomu prsu v ČR. (Autor: www.SVOD.cz)

Hlavním zdrojem dat onkologických onemocnění je Národní onkologický registr (NOR). NOR obsahuje data karcinomu prsu od roku 1977 po současnost. Incidence zhoubného nádoru prsu roste s věkem, onemocnění je nejvíce zastoupeno ve věkové kategorii 65-69 let a to téměř 13 % z celkového počtu případů. Naopak nejnižší zastoupení u dospělých žen je ve věkové kategorii 20-24 let a to 0,06 %. (Richter, 2022)

Mortalita nebo-li úmrtnost na karcinom prsu důsledkem časně diagnostiky onemocnění dlouhodobě klesala do roku 2018, od roku 2019 dochází k lehkému nárůstu. Důležitým faktorem pro pokles úmrtnosti je zavedení mamografického screeningu a díky tomu záchyt onemocnění v raném stádiu, kdy je vysoká pravděpodobnost dlouhodobé remise onemocnění. I přes tuto skutečnost v České republice umírá na karcinom prsu zhruba

1600 žen ročně. V roce 2017 zemřelo na toto onemocnění 1620 žen a v roce 2019 zemřelo 1740 žen. (Daneš et al., 2021)

## **2.4 Radiobiologie**

Radiobiologie je lékařský obor zabývající se účinky ionizujícího záření na živé organismy. Je nepostradatelnou složkou oboru radiační onkologie, která by bez základních principů radiobiologie nemohla fungovat. (Havránková, 2020)

Obor radiobiologie se rozděluje na tři části:

- Klinická radiobiologie – zabývá se účinky ionizujícího záření v praxi,
- Experimentální radiobiologie – zabývá se základy výzkumu,
- Krizová radiobiologie – zohledňuje katastrofy např. jaderný výbuch. (Šlampa et al., 2021)

### **2.4.1 Účinky ionizujícího záření na buňku**

Ionizující záření vyvolává změny na různých úrovních živého organismu. Nejprve dochází k fyzikálním změnám v podobě excitace a ionizace. V druhé fázi dochází k chemickým změnám, a to k narušení kovalentních vazeb molekul. Primárním cílem poškození buněk zářením je deoxyribonukleová kyselina (DNA). Poškození DNA může vyvolat různé typy mutací a tím ovlivnit funkci buňky. Pokud nedojde k opravení DNA buňka zanikne apoptózou. (Šlampa et al, 2021)

Poškození DNA dle velikosti aplikované dávky může být typů:

- Zlom se nachází v jednom řetězci dvoušroubovice DNA. Při tomto poškození dokáže buňka sama rychle opravit zlom za využití komplementarity druhého řetězce.
- Na DNA se nacházejí jeden zlom v obou řetězcích. Pokud jsou zlomy v dostatečné vzdálenosti od sebe je buňka schopna jednotlivé zlomy reparovat stejným způsobem jako jednoduchý zlom DNA.
- Třetí možností poškození DNA je zlom v obou řetězcích proti sobě nebo v těsné blízkosti dochází ke dvouřetězcovému zlomu. Tento typ poškození je nejvíce

závažný. I přes jeho opravu je výsledkem vznik změny sekvence nukleotidu v DNA, což se může projevit vznikem mutace a ztrátou funkce určitého genu. (Šlampa et al, 2021)

#### **2.4.2 Biologická efektivní dávka**

Biologická efektivní dávka (BED) určuje biologický účinek ionizujícího záření. BED závisí na citlivosti tkáně, frakcionaci a absorbované dávce. Jednotkou BED je Gray. Základní rovnice BED je:  $BED = n * d * (1 + d / (\alpha / \beta))$

n- počet dávek

d- velikost jednotlivé dávky

alpha/beta - radiosenzitivita tkáně

Poměr alpha/beta vyjadřuje radiosenzitivitu tkání. Jeho hodnota vyjadřuje dávku záření, při které dojde k usmrcení stejného množství buněk ve tkáni časně i pozdně reagujících na ozáření. Nízký alpha/beta poměr (<5Gy) je charakteristický pro málo reagující tkáně a je spojen s výskytem, pozdní toxicity. Vysoký alpha/beta poměr (>10 Gy) je typický pro rychle reagujících tkáně s výskytem časně postradiační reakce. (Šlampa et al., 2021)

#### **2.4.3 Terapeutický poměr**

Vzhledem k různým typům zdravé tkáně obklopující nádor je velmi důležité určit dávku, při které nedojde k významnějšímu poškození struktur. Na druhé straně, je ale velmi důležité použít dostatečnou dávku záření na oblast tumorového postižení. Vzájemný vztah mezi dávkou důležitou pro zničení tumoru a dávkou, které ještě neznámá rizikové zatížení kritických orgánů, vyjadřuje terapeutický poměr. Ten se graficky vyjadřuje pomocí dvou křivek. První z nich vyjadřuje přežití nádorových buněk a druhá přežití zdravých buněk. Hlavním cílem terapeutického poměru je posunutí křivky přežití nádorových buněk doleva. Při dostatečném posunu křivky doleva dojde ke snížení poškození okolní zdravé tkáně a zároveň k usmrcení dostatečného množství nádorových buněk. Terapeutický poměr může být příznivý, kdy je léčba zářením výhodná. V případě nepříznivého terapeutického poměru je provedení radioterapie nevhodné z důvodu vysokého zatížení kritických orgánů. (Buchler et al., 2020)

Důvodem nepříznivého terapeutického poměru může být radiorezistentní nádor uložený v okolí zdravé radiosenzitivní tkáně. Nepříznivý terapeutický poměr lze zlepšit pomocí radiosenzibilizace tumorové tkáně nebo podáním radioprotektiv na zdravé tkáně. (Šlampa et al, 2021)

Při příznivém terapeutickém poměru jsou křivky přežití buněk od sebe v dostatečné vzdálenosti, která postačí k poškození většího množství nádorových buněk. Zdravá okolní tkáň je méně zatížena a díky tomu nedochází k vysokému výskytu nežádoucích účinků. (Šlampa et al, 2021)

#### **2.4.4 4R v radioterapii**

Jedná se o biologické faktory, které působí na odpověď zdravých a nádorových tkání během frakcionované radioterapie. Do „4R“ patří: reparace, repopulace, reoxygenace a redistribuce. Jako páté R se rozumí radiosenzitivita.

##### **a) Reparace**

Reparace buněk znamená komplex buněčných mechanismů, při kterých dochází k opravě struktur poškozených zářením. Proces reparace začíná bezprostředně po ozáření a pokračuje i několik hodin po ozáření. Reparace probíhá pomocí reparačních enzymatických procesů, jejichž souhrn se nazývá Elkindův fenomén. Zdravá i nádorová tkáň dokáže opravit většinu poškození způsobené ozářením. Aby došlo k úplné reparaci, musí být interval mezi frakcemi záření dostatečně dlouhý. Při velmi krátkém intervalu nedojde k úplné opravě tkáně a díky tomu hrozí její poškození. (Havránková, 2022)

Existují základní typy reparace DNA. První z nich je reparace excizí, kdy dochází k označení chybné baze a následně k jejímu odstranění. Na principu komplementarity dojde k syntéze odstraněné baze a k vytvoření správné baze. Další způsoby opravy jsou homologní a nehomologní reparace. Homologní reparace nastává po replikaci DNA, pokud nejsou k dispozici dvě chromatidy anebo mezi paternálními a maternálními chromozomy. V řetězci dochází k výměně homologní DNA s poškozeným řetězcem a dochází k syntéze DNA. Při nehomologní reparaci dochází ke spojování zlomů svými konci. Tato metoda opravy není bezchybná a může dojít již výše zmíněné ztrátě genetické informace. (Havránková, 2022) (Šlampa et al., 2021)



### **b) Repopulace**

Tkáně jsou složeny z buněk kmenových a dceřiných. Kmenové buňky jsou schopné dělení a jsou zdrojem buněk dceřiných, které plní funkční úlohu dané tkáně. Za normální situace se kmenová buňka dělí asymetrickým dělením, při kterém vzniká jedna buňka kmenová a jedna buňka dceřiná. Toto je důležité pro zachování funkce dané tkáně a pro zachování zásoby buněk kmenových jako dalšího zdroje dceřiných buněk. Při ozáření dochází zpočátku k poškození dceřiných buněk, které jsou většinou citlivější na záření. Důsledkem je ztráta jejich funkce, což se projevuje akutní radiační toxicitou. Organismus v reakci na tuto skutečnost má snahu doplnit zářením zničené dceřiné buňky s cílem zachovat funkčnost dané tkáně. Proto se kmenové buňky začnou dělit na 2 dceřiné. Tento proces se nazývá jako ztráta asymetrického dělení. Pokud radiační poškození trvá delší dobu, může dojít ke kritickému poklesu počtu kmenových buněk. Kmenové buňky navyšují svůj počet, který je nezbytný k přežití celé tkáně. Pokud dojde k poškození určitého počtu kmenových buněk a tkáň nestihne zareagovat včas, dojde k zániku tkáně. Jev, při kterém dochází k dělení kmenových buněk na dvě další kmenové buňky, se nazývá akcelerovaná repopulace kmenových buněk. (Hynková et al., 2012)

Akcelerovaná repopulace nastává kolem třetího až čtvrtého týdne léčby. Akcelerovaná repopulace se týká i nádorové tkáně, kdy přibývajících nádorové kmenové buňky mohou být příčinou selhání léčby zářením. (Havránková, 2020)

### **c) Redistribuce**

Život buňky je vyjádřen v buněčném cyklu. Ten je rozdělen do několika fází. K poškození buněk dochází hlavně v radiosenzitivní fázi cyklu, kdy jsou buňky nejvíce citlivé na záření. Buňky, které přežijí, se proto koncentrují v radiorezistentní fázi cyklu, ve které jsou odolnější proti účinku záření. Během redistribuce se snižuje počet buněk v radiosenzitivních fázích a narůstá počet v radiorezistentních fázích cyklu. (Hynková et al., 2012)

### **d) Reoxygenace**

Reoxygenací se rozumí zvýšení zásobení buněk kyslíkem. Buňky a tkáně, které mají nedostatečný příjem kyslíku, jsou méně citlivé na ozáření. Díky dostatečnému množství kyslíku v tkáni při záření dochází k poškození buněk pomocí volných radikálů. Nádorové buňky jsou často hypoxické z důvodu chaotického uspořádání buněk

a horšího prokrvení. Při radioterapii může docházet k reoxygenaci, kdy je nádorovým buňkám přiváděn dostatek kyslíku a tím se zlepšuje prokrvení buněk a zvyšuje se citlivost k záření. (Havránková, 2020) (Šlampa et al., 2021)

## **2.5 Základní frakcionační režimy**

Radioterapeutické ozáření je pomocí ozařovacího plánu rozděleno na určitý počet frakcí o dané dávce. Hlavním důvodem frakcionace je, že nádorové buňky ve srovnání se zdravými mají nižší reparační schopnost. V období mezi jednotlivými frakcemi dochází k větší obnově zdravých buněk než nádorových. Před každou následující frakcí je zásoba zdravých buněk větší než nádorových. To je důležité, aby léčba zářením byla úspěšná. Frakcionační režimy lze klasifikovat podle počtu frakcí za den a podle délky doby ozařování. (Šlampa et al., 2021)

### **2.5.1 Normofrakcionace**

Jedná se o klasickou frakcionaci, při které se využívá velikost záření o 2 Gy na jednotlivou dávku. Při tomto režimu pacient dochází na ozáření 5 dní v týdnu. V oblasti velkého množství kritických orgánů se využívá nižší dávka záření a to 1,8 Gy na dávku. Normofrakcionace funguje velmi dobře téměř u všech nádorů. Využívá se především pro její přijatelné riziko nežádoucích účinků po ozáření. Navíc je přizpůsobená i kapacitám ozařovačů a zdravotnických pracovníků. (Šlampa et al., 2021)

### **2.5.2 Hypofrakcionace**

Při hypofrakcionace dochází ke snížení počtu frakcí na méně než 5 za týden. Aby byl zachován biologický účinek záření je hypofrakcionace spojena se zvýšením jednotlivé dávky. Kvůli navýšení jednotlivé dávky na frakci dochází k nárůstu rizika vzniku pozdních nežádoucích účinků. Příkladem hypofrakcionace je brachyterapie s vysokým dávkovým příkonem (HDR) nebo použití hypofrakcionace v paliativní radioterapii. U paliativní radioterapie hraje důležitou roli rychlý nástup účinku s nízkým zatížením pacienta. V dnešní době hypofrakcionace nachází využití i u stereotaktické radioterapie. (Havránková, 2020) U některých typů nádorů s nízkým alfa/beta poměrem (například karcinom prostaty) lze rovněž využít hypofrakcionaci v klinické praxi. Výhodou léčebné metody je i lepší kvalita života pacientů související s menším počtem návštěv onkologického pracoviště. (Šlampa et al., 2021)

### **2.5.3 Hyperfrakcionace**

U hyperfrakcionace se zvyšuje počet frakcí více než 5x týdně, nejběžněji se využívá ozáření 2x denně s nižší jednotlivou dávkou na frakci. Při tomto režimu vlivem většího počtu frakcí roste riziko akutní toxicity. Hyperfrakcionace se využívá u nádorů, které velmi rychle proliferují a mají vysoký alfa/beta poměr. (Šlampa et al., 2021)

### **2.5.4 Akcelerace**

Při akceleraci je zkrácená doba léčby. Ke zkrácení doby léčby můžeme dojít dvěma způsoby: zvýšit počet frakcí, nebo zvýšit velikost jednotlivé dávky. Hlavním cílem akcelerace je snížit akcelerované repopulace nádorových buněk. Obecně platí, že čím kratší je celková doba léčby, tím vyšší je akutní toxicita. Akcelerace se nejvíce využívá v kombinaci s normofrakcionací nebo s hyperfrakcionací. V léčbě karcinomu prsu lze využít akcelerovanou normofrakcionaci. Aplikuje se 17 frakcí o dávce 2.5 Gy, celková dávka je 42.5 Gy. (Richter, 2022) Cílovým objemem je celá mléčná žláza. Tento režim se nepoužívá při ozařování spádových lymfatických uzlin z důvodu většího rizika vzniku pozdních nežádoucích účinků na pojivovou či nervovou tkáň (plexus brachialis, mícha). Akcelerovaná normofrakcionace karcinomu prsu lze indikovat u pacientek ve věku nad 70 let s malým primárním tumorem do 2 cm, dále u pacientek bez postižení lymfatických uzlin. Výhodou u pacientek je kratší doba léčby, nevýhodou může být vyšší výskyt jak časných, tak hlavně pozdní postradiační reakce. (Šlampa et al., 2021)

Při akcelerované hyperfrakcionaci dochází současně ke zvýšení počtu frakcí a ke zkrácení celkové doby ozařování. Cílem tohoto režimu je zabránění již zmíněné akcelerované repopulace nádorových kmenových buněk, která obvykle nastává 3. až 4. týden radioterapie. V klinické praxi se nejčastěji používá model, při kterém je pacient ozářen 2x denně dávkou v rozmezí 1,5 -1,6 Gy. Tyto jednotlivé dávky jsou od sebe vzdáleny minimálně 6 hodin. Odstup mezi dávkami je nezbytný pro reparaci zdravých buněk a tkání. Příkladem může být ozáření karcinomu plic. (Šlampa et al., 2021)

### **2.5.5 Protrakce**

Protrakce znamená prodloužení celkové doby záření. Protrakce se využívá při ozařování velkých objemů, protože redukuje vznik akutních nežádoucích účinků. Vzhledem



k prodloužení léčby metoda nepřináší příznivé léčebné výsledky pro většinu nádorových onemocnění. Protrakce se využívá při ozařování sleziny nebo vaječníků. (Šlampa et al. 2021)

## **2.6 TNM systém**

Jedná se o mezinárodní systém, který je používán pro určení stádia nádoru. TNM systém (tumor – nodus – metastasis) slouží k určení velikosti primárního nádoru a hodnotí přítomnost postižení spádových lymfatických uzlin a vzdálených metastáz ženského i mužského prsu. Pokud jde o více menších primárních nádorů, TNM klasifikaci by měl vždy podléhat nádor s nejvyšším stupněm kategorie T. V případě oboustranného nádoru se každý nádor klasifikuje samostatně. (Brierley et al., 2018) Podle toho, jakým způsobem a v jakém stádiu je onemocnění stanoveno se rozlišuje:

- cTNM – jedná se o klinický rozsah, který je určený na základě vyšetření zobrazovacích metod ještě před samotnou léčbou, je důležitý pro stanovení indikace neoadjuvantní terapie,
- pTNM – patologický rozsah je určen po operačním výkonu na základě histologického vyšetření, slouží k upřesnění rozsahu a k následné indikaci adjuvantní léčby,
- yTNM – jedná se o rozsah, který se hodnotí až po aplikaci protinádorové léčby (například po neoadjuvantní chemoterapii a následné operaci). (Brierley et al., 2018)

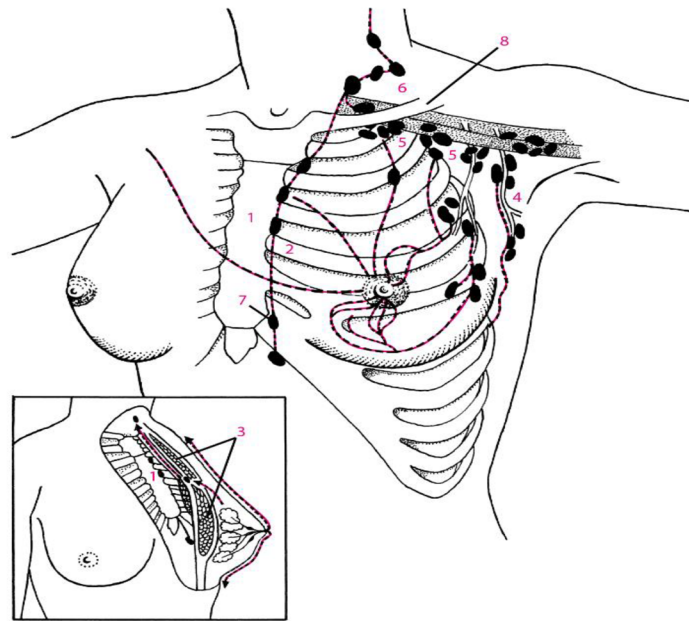
### **2.6.1 Primární nádor T**

Primární nádory se rozdělují do čtyř stupňů T1 – T4.

- 1 - velikost nádoru do 2 cm,
- 2 - velikost nádoru větší než 2 cm, ale menší než 5 cm,
- 3 - velikost nádoru větší než 5 cm,
- 4 - nádor různé velikosti, který se přímo šíří do hrudní stěny, kůže prsu. (Brierley et al., 2018)

### 2.6.2 Regionální mízní uzliny N

U karcinomu prsu podléhají lymfatickým metastázám stejnostranné regionální mízní uzliny: axilární, infraklavikulární a subklavikulární. Nejčastěji jsou postiženy axilární uzliny, metastázy vyskytující se mimo regionální oblast se označují jako vzdálené metastázy. (Brierley et al., 2018)



Obrázek č. 2: Regionální uzliny (Zdroj: Abrahámová, 2019)

### 2.6.3 Vzdálené metastázy M

Nejčastějšími místy pro vznik metastáz karcinomu prsu jsou plíce, játra, kosti a mozek. (Coufal et al., 2011)

## 2.7 Screening karcinomu prsu

Screening je jednoduchá, rychlá, spolehlivá, levná, dostupná a opakovatelná metoda detekce karcinomu prsu. Cílem screeningu je zachycení onemocnění v časném stádiu, pro které existuje účinná terapie s následným snížením mortality. Tato metoda je součástí sekundární prevence, kdy na vyšetření docházejí asymptomatické pacientky od věku 45 let. Pacientky starší 45 let podstupují vyšetření jednou za 2 roky na doporučení praktického či gynekologického lékaře. (Daneš et al., 2021)

V České republice je mamografický screening podložen organizovaným programem, při kterém jsou pacientky zvány na vyšetření dopisem. Díky tomuto programu

má mamografický screening větší efektivitu a vysokou účast pacientek na preventivním vyšetření karcinomu prsu. Mamografický screening je v České republice plně hrazen pojišťovnou. (Daneš et al., 2021)

## **2.8 Základní diagnostické metody**

Hlavním cílem zobrazovacích metod používaných k diagnostice karcinomu prsu je co nejpřesněji a nejrychleji diagnostikovat onemocnění. Mezi základní zobrazovací metody patří mamografie, sonografie a magnetická rezonance prsu.

### **2.8.1 Mamografie**

Mamografie je hlavní a nejdůležitější zobrazovací technikou v mammární diagnostice. Při mamografii se využívá nízkoenergetické ionizující záření o energii 20-40 kV. Použití nízkých energií je důležité pro kvalitní zobrazení měkké prsní tkáně. (Coufal et al., 2011) (Daneš et al., 2021)

"Lze ji používat v plošných screeningových programech, kde prokázala schopnost snížit mortalitu prsu až o 30% u žen nad 50 let věku." (Coufal et al., 2011 s. 63) Nyní se využívá digitální mamografie, která oproti filmové mamografii přinesla lepší kvalitu zobrazení, vyšší detekci karcinomu prsu u mladších žen a v neposlední řadě vyšší senzitivu.

Mamografie rozlišujeme na již zmíněnou screeningovou mamografii a diagnostickou mamografie, která je indikována bez věkového omezení pacientkám s příznaky onemocnění. (Daneš et al., 2021)

### **2.8.2 Ultrasonografie**

Sonografie je druhou základní zobrazovací metodou u žen nad 40 let, využívá se jako doplňující vyšetření k mamografii. Z důvodu vyšší denzity mléčné žlázy u mladších žen a zároveň z důvodu ochrany před radiační zátěží je sonografie první volbou v diagnostice karcinomu prsu. K vyšetření se používají vysokofrekvenční lineární sondy o frekvenci 7,5 MHz a více. Sonografické vyšetření může být pomocné při posuzování, zda nádorové buňky neprorůstají do hrudní stěny. Součástí toho vyšetření je i oboustranné vyšetření axilárních uzlin. Vyšetření a stav spádových uzlin je důležitý pro výběr správné léčebné metody. (Kolečková et al., 2022)

### **2.8.3 Magnetická rezonance prsu**

Magnetická rezonance prsu (MRM) je doplňující metodou k mamografii a ultrasonografii. (Daneš et al., 2021) MRM vyšetření nabízí nejvyšší senzitivitu mléčné žlázy ze všech zobrazovacích metod, ale zároveň nezachycuje axilární uzliny, a proto nemůže plně zastoupit mamografii nebo sonografii. (Malíková, 2022)

U MRM se vyšetření rozděluje na nativní MRM a kontrastní MRM. U nativní MRM se jedná o vyšetření bez aplikace kontrastní látky, toto vyšetření má pouze jedinou indikaci, a to vyšetření silikonových implantátů. (Coufal et al., 2011)

Kontrastní MR vyšetření prsu přináší vysokou senzitivitu minimálního patologického ložiska invazivního karcinomu a high grade karcinomu in situ. Tyto malá ložiska nejsou možná zobrazovat mamografií či sonografií. Nevýhodou je nižší specifita vyšetření. (Daneš et al., 2021)

### **2.8.4 Výpočetní tomografie**

CT vyšetření hrudníku se využívá pro kontrolu vzdálených metastáz karcinomu prsu. Pro přesnější určení axilárních uzlin lze využít také PET/CT. Při adjuvantní radioterapii se používá plánovací CT, při kterém může lékař zhodnotit jizvu po prodělané resekci prsu. (Kolečková et al., 2022)

## **2.9 Léčba karcinomu prsu**

V léčbě karcinomu prsu lze využít metody lokální léčby, jako je chirurgický výkon a radioterapie, dále se uplatňuje i systémová terapie, kam patří chemoterapie, hormonální léčba, cílená terapie a nově i imunoterapie. Tyto modalitty se nejčastěji kombinují pro lepší léčebný výsledek. (Abrahámová, 2019) Léčbu plánuje multidisciplinární tým, který se skládá z chirurga, klinického a radiačního onkologa, patologa, radiodiagnostika a případně dalších specialistů. Léčba je pro každého pacienta individuální, je třeba vzít v potaz zdravotní stav pacienta, věk, agresivitu nádoru, velikost a umístění nádorového ložiska. S léčbou musí být pacientka seznámena a musí s ní souhlasit. (Šlampa, 2021)

### 2.9.1 Chirurgická léčba

Chirurgický zákrok se indikuje u nádorů, které jsou operabilní. Jsou dvě možnosti chirurgické léčby. První je mastektomie, kdy je odstraněn celý prs a druhou možností jsou prs šetřící výkony.

V dnešní době se díky časnému zachytu převážně indikuje prs šetřící výkon. Do prs šetřících výkonů patří např. parciální mastektomie, nebo kvadrantektomie. U těchto výkonů je kompletně odstraněno ložisko s dostatečným lem zdravé tkáně a zároveň zůstává tvar a vzhled prsu zachován. Po šetřícím zákroku je nutné, aby pacientka podstoupila adjuvantní léčbu pro snížení rizika recidivy. U některých nádorů není tato technika dostatečná a je nutné provést kompletní mastektomii. (Friedrichs, Oellerich a Wessels, 2017)

Mastektomie je indikovaná:

- u rozsáhlých nádorů, které zaujímají více než 25 % objemu žlázy,
- u nádorových ložisek, které zasahují do více kvadrantů,
- u pacientek s mutací v genu BRCA 1 a 2, kdy hrozí vznik dalších nádorů ve zbylé mléčné žláze,
- u pacientek, kde je radioterapie kontraindikována (např. předchozí radioterapie v oblasti prsu),
- na přání pacientky, zvláště ve vyšším věku, kdy následovně nemocné nemusí absolvovat pooperační ozařování.

Mastektomie je chirurgický výkon, při kterém dochází k odstranění celé mléčné žlázy a velké části kůže, jizva po mastektomii je plochá. U pacientek, které si přejí následnou rekonstrukci prsu, se provádí kůži šetřící mastektomie. (Vokurka et al., 2018)

Součástí chirurgického výkonu by mělo být i odstranění sentinelové lymfatické uzliny nebo disekce axilárních uzlin. Bylo prokázáno, že odstranění axilárních uzlin je příliš radikální řešení s vyšším rizikem pooperačních komplikací a vzniku lymfedému. (Vokurka et al., 2018) Proto se v dnešní době preferuje odstranění první sentinelové lymfatické uzliny. Z vyjmuté uzliny se následně odebírá vzorek tkáně a je poslán na histologické vyšetření pro zjištění stavu axilárních uzlin. (Kolečková et al., 2022)

### **2.9.2 Chemoterapie**

Chemoterapie je léčebná metoda založená na podávání látek tlumících růst nádorových buněk tzv. cytostatik. Cytostatika se v léčbě karcinomu prsu podávají v různých formách např. tablety, infuze a masti, nejvyššího účinku se dosahuje při jejich kombinování. Chemoterapii lze rozdělit z hlediska léčebné strategie na adjuvantní a neoadjuvantní či paliativní. (Friedrichs, Oellerich a Wessels, 2017)

Neoadjuvantní chemoterapie předchází operačnímu výkonu a cílem této metody je zmenšení léze, dosažení vyššího procenta parciálních výkonu. Časně podání chemoterapie redukuje riziko vzniku metastatického onemocnění. Neoadjuvantní chemoterapie je indikovaná u pacientek s větším primárním nádorem, při postižení lymfatických uzlin a v případě nepříznivé histologie, kdy je riziko časně diseminace onemocnění (například triple negativní karcinom prsu). (Richter, 2022)

Adjuvantní neboli zajišťovací chemoterapie je indikovaná po operaci u pacientek s vyšším rizikem vzniku metastáz. Jedná se například pacientky s nepříznivým histologickým typem a s postižením lymfatických uzlin. Cílem léčby je snížení rizika vzniku recidivy. Výhodou při indikaci adjuvantní léčby je znalost definitivní histologie, na rozdíl od neoadjuvantní chemoterapie, kdy máme k dispozici jenom bioptické vyšetření. Nevýhodou adjuvantní léčby může být nepříznivější vliv na riziko vzniku metastatického onemocnění vzhledem k jejímu pozdějšímu podání. Ve srovnání s neoadjuvantní chemoterapií je to metoda, která se indikuje téměř každé pacientce po podstoupení mastektomie prsu. Adjuvantní chemoterapie snižuje riziko vzniku recidivy nádoru. (Friedrichs, Oellerich a Wessels, 2017)

Paliativní chemoterapie je indikovaná u pacientek s metastatickým onemocněním. Chemoterapie v léčbě karcinomu prsu může být podaná v monoterapii, nebo častěji jako kombinace cytostatik. (Friedrichs, Oellerich a Wessels, 2017)

### **2.9.3 Hormonální terapie**

Hormonoterapie představuje nejstarší typ cílené terapie, indikuje se pro hormonálně-senzitivní nádory s expresí hormonálních receptorů. U těchto nádorů je růst buněk podněcován ženským pohlavním hormonem estrogenem. Cílem hormonální terapie je snížení produkce estrogenů nebo zabránění jejich vazby na hormonální receptory. Výsledkem je zpomalení růstu nádorových buněk.



Hormonoterapie s sebou nese spoustu nežádoucích účinků, které jsou ale vůči toxicitě z ozařování či chemoterapie mírnější. Nejčastěji se podává ve formě tablet. (Vokurka et al., 2018)

Adjuvantní hormonální léčba by měla být indikovaná u všech pacientek po operaci, kdy je v histologii zjištěna exprese hormonálních receptorů. Tento typ léčby trvá 5 let. Adjuvantní léčba navíc také snižuje riziko vzniku druhostranného karcinomu prsu. (Šlampa et al., 2021)

#### **2.9.4 Imunoterapie**

Imunoterapie je léčebná metoda, která využívá látky ovlivňující nádorovou imunitu. Jsou to molekuly bílkovin – protilátky, které cíleně zesilují imunitní reakci prostřednictvím bílých krvinek. Jedná se o moderní typ onkologické léčby, který má v léčbě karcinomu prsu zatím menší význam. (Friedrichs, Oellerich a Wessels, 2017)

#### **2.9.5 Biologická léčba**

Biologickou (neboli cílenou) léčbou se rozumí podávání specifických bílkovin či různých molekul, které ovlivňují receptory a struktury nezbytné pro přežití, růst a dělení buněk. Příkladem je receptor HER-2. U přibližně 15 % žen s karcinomem prsu je ve zvýšené míře vyjádřen na povrchu nádorových buněk a je spojen s větší agresivitou onemocnění. Právě zablokování tohoto receptoru pomocí protilátek může zlepšit prognózu pacientek. Mezi léky, které působí na tento receptor patří, trastuzumab, pertuzumab či lapatinib. Cílená terapie může být podaná jako monoterapie, i když se hlavně v době zahájení častěji kombinuje s chemoterapií. Její podání může být neoadjuvantně, adjuvantně, případně i jako součást paliativní léčby. (Abrahámová, 2019)

### **2.10 Radioterapie karcinomu prsu**

Radioterapie je základním typem lokální onkologické léčby. Je to metoda, která využívá ionizující záření. Cílem radioterapie je dodat definovanou dávku záření do cílového objemu a zároveň co nejvíce šetřit okolní zdravou tkáň. (Svoboda, 2021) Při radioterapii je velmi důležitá správná indikace pacientky k léčbě zářením, precizní příprava pacienta, použití vhodných fixačních pomůcek a nalezení přijatelné ozařovací polohy

pacienta. Dále je provedeno plánovací CT vyšetření a na plánovacím systému vytvoření ozařovacího plánu. Před vlastním zahájením radioterapie musí být plán změřen a zkontrolován radiologickým fyzikem. (Vokurka, 2022) Zásadní podmínkou úspěšné léčby je důsledné poučení nemocné ohledně plánovaného ozařování, rizikách vzniku nežádoucích účinků a poučení pacientek ohledně životosprávy a režimových opatření v průběhu radioterapie. Radioterapie je samostatnou léčebnou metodou, která se může kombinovat s hormonální nebo cílenou léčbou. Kombinace s chemoterapií se nedoporučuje z důvodu vyššího rizika vzniku nežádoucích účinků. (Richter, 2022) (Šlampa et al., 2021)

V radioterapii karcinomu prsu se používají nejčastěji X paprsky. Méně často se využívá gamma záření radionuklidových zdrojů (například kobaltový ozařovač), a to převážně v paliativní indikaci. V radioterapii karcinomu prsu lze využít i částicovou radioterapii. Elektronová radioterapie je možná u pacientek s tumorovým ložiskem uloženým těsně pod kůží. (Bradley, 2018) Radioterapie se obecně rozděluje na teleradioterapii a brachyterapii. Protonová radioterapie je využívána u nemocných s vyšším zatížením kritických orgánů (plíce, srdce), kdy vlastnosti protonů dokážou dozimetricky vytvoření příznivějšího ozařovacího plánu. (Richter, 2022)

### **2.10.1 Teleradioterapie**

Teleradioterapie neboli zevní radioterapie je metoda, při které je zdroj ionizujícího záření umístěn v určité vzdálenosti od těla pacienta. Zevní radioterapie je nejpoužívanější metodou v ozařování nádorových onemocnění. Při teleradioterapii se k ozařování nejběžněji používají lineární urychlovače, které jsou v dnešní době základním vybavením na každém radiodiagnostickém pracovišti. K léčbě zevní radioterapií se využívá vysokoenergetické fotonové nebo elektronové záření. (Vokurka et al., 2018) (Šlampa et al., 2021)

### **2.10.2 Brachyterapie**

U brachyterapie hovoříme o tzv. vnitřní radioterapii, kdy se zdroj ionizujícího záření nachází uvnitř cílového objemu nebo v jeho těsné blízkosti. U brachyterapie se v místě aplikace dosahuje velmi vysokých dávek záření s prudkým spádem energie do okolních tkání. (Šlampa et al., 2021) Při aplikaci brachyterapie je zapotřebí buď lokální nebo celková anestezie. U brachyterapie se využívají uzavřené gamma zářiče nejčastěji



ve tvaru malého válečku. Zdroji gamma záření jsou umělé radioizotopy (192 Iridium, 137 Cesium). (Vokurka, 2018)

Brachyterapie se podle umístění zdroje dělí na:

- intrakavitární: zdroj se nachází ve stejné tělní dutině jako nádor,
- intraluminální: zdroj je umístěn do lumen orgánu,
- intersticiální: zdroj záření je pomocí jehel zaveden přímo do lůžka nádoru,
- muláž: zdroje záření se umísťují na povrch sliznice nebo kůže.

Brachyterapie je vhodná pro malé a dobře ohraničené nádory, které se nenacházejí v těsné blízkosti kritických orgánů. Při aplikaci brachyterapie se využívá speciální techniky tzv. afterloadingu, kdy do předem zavedených aplikátorů jsou zavedeny automaticky zdroje záření. Tento automatický počítačově řízený systém chrání personál před ozářením. (Vokurka, 2018)

### **2.10.3 Kurativní radioterapie**

Hlavním cílem kurativní radioterapie je zničení nádorových buněk a vyléčení pacienta. Kurativní radioterapie je indikována u nádorů, které jsou inoperabilní. Dále u nádorů v pokročilejším stádiu a u karcinomů, které nedostatečně reagovaly na předchozí neoadjuvantní radioterapii. (Šlampa et al., 2021) Kurativní radioterapie pracuje s normofrakcionačním režimem, tedy pacientka je ozařována po dobu 5 týdnů, 5 x 2 Gy týdně. Celková dávka ozáření je 50 Gy na celou tkáň mléčné žlázy. (Hynková, 2012) U kurativní radioterapie se zároveň ozařuje oblast zbytkového nádoru 20–24 Gy a celková dávka činí 74 Gy. (Richter, 2022)

### **2.10.4 Paliativní radioterapie**

Paliativní radioterapie je indikována u nádorového onemocnění, které je již v pokročilém stádiu a nelze jej vyléčit, dále se indikuje u vzdálených metastáz mozku, nebo skeletu. Hlavním cílem paliativní radioterapie je odstranění nebo alespoň zmírnění projevů onemocnění. (Vokurka et al., 2018)

### **2.10.5 Adjuvantní radioterapie**

Jedná se o léčbu pooperační nebo-li zajišťovací, která navazuje na proběhlou chirurgickou léčbu. Adjuvantní radioterapie karcinomu prsu je indikována u nemocných po předchozí parciální chirurgické léčbě. V případě ablace je adjuvantní radioterapie na oblast hrudní stěny indikována v případě nádoru většího než 5 cm nebo v případě pozitivních resekcčních okrajů. Podobně je adjuvantní radioterapie na oblast hrudní stěny indikována i v případě postižení lymfatických uzlin. (Coufal et al., 2011) Cílem adjuvantní radioterapie je snížení rizika recidivy nádoru. Adjuvantní radioterapie trvá zpravidla 5 týdnů, kdy se ozařuje 5 dní v týdnu dávkou 1,8 - 2 Gy na frakci. Celková dávka je 50 Gy. Záření se aplikuje na celou mléčnou žlázu a v některých případech i na axilu. U adjuvantní radioterapie se využívá tzv. „boost“ terapie, kdy jde lůžko nádoru ozařováno vyšší dávkou než zbytek cílového objemu. Adjuvantní terapie se využívá i pro nádory s pokročilým stádiem onemocnění nebo při přítomnosti metastáz v axilárních lymfatických uzlinách. (Kolečková et al., 2022)

### **2.10.6 Neoadjuvantní radioterapie**

Neoadjuvantní radioterapie předchází hlavní léčebné modalitě, nejčastěji chirurgickému výkonu. Cílem této léčby je zmenšení nebo dokonce úplné vymizení nádorového ložiska. Díky neoadjuvantní radioterapii je možné operovat nádory, které byly na začátku léčby neoperabilní. V léčbě karcinomu prsu se neoadjuvantní radioterapie nepoužívá. (Vokurka et al., 2018)

## **2.11 Základní techniky radioterapie**

Mezi hlavní a zároveň základní modalitty radioterapie patří radioterapie s modulovanou intenzitou svazku, radioterapie s objemově modulovanou intenzitou svazku a radioterapie řízená obrazem.

### **2.11.1 Radioterapie s modulovanou intenzitou svazku (IMRT)**

IMRT je ozařovací technika, při které je svazek záření formován do tvaru cílového objemu a zároveň se v průběhu ozařování mění fluence svazku. Při tvarování svazku se nejčastěji využívá vícelamelový kolimátor (MLC), který je součástí lineárního urychlovače. (Hynková et al. 2012)

Při použití MLC jsou dvě možnosti, jak svazek modulovat. První z nich je tzv. „sliding window“, při které se jednotlivé lamely MLC pohybují a mění svůj tvar bez nutnosti přerušit svazek. Tento způsob je spojen s vyšší rychlostí ozařování a vyžaduje tzv. inverzní plánování. Druhou možností je tzv. „step and shoot“ metoda. Při této metodě je svazek záření přerušován vždy, když dochází k přesunu jednotlivých lamel do jiné pozice. (Hynková et al. 2012)

Při IMRT technice dochází hlavně k větší ochraně kritických orgánů. Díky snížené dávce na kritické orgány je možné zvýšit dávku na cílový objem. Dále je umožněno vytvořit nestejnou distribuci dávky v oblasti zájmu. IMRT technika se nejvíce používá při ozařování ORL nádorů, mozku, prostaty a gynekologických nádorů. (Hynková et al. 2012)

### **2.11.2 Radioterapie s objemově modulovanou intenzitou svazku (VMAT)**

Radioterapie s objemově modulovanou intenzitou svazku vychází z pohybové terapie se svazkem s modulovanou intenzitou (IMAT). Tato metoda využívá pohybů ramene, při kterých se lamely mění během rotace gantry. U VMAT dále ovlivňuje modulaci svazku rychlost gantry, dávkový příkon a uložení MLC. Tyto faktory snižují počet kyvů při vyšetření a tím snižují čas ozařování. U ozařování karcinomu prsu se tato technika nepoužívá z důvodu vyššího zatížení plicní tkáně. (Šlampa et al. 2017)

### **2.11.3 Radioterapie řízená obrazem (IGRT)**

IGRT není samostatnou ozařovací technikou, ale je součástí moderních ozařovacích technik. IGRT využívá v průběhu ozařování zobrazovací techniky, díky kterým dochází k přesnějšímu ozáření a zmenšení bezpečnostních lemů. Použití IGRT u IMRT techniky umožňuje detekovat odchylky polohy pacienta během ozařování a tím předejít podzáření cílového objemu, a naopak může zabránit k poškození okolní zdravé tkáně a orgánů. (Hynková et al. 2012)

## **2.12 Akcelerovaná radioterapie**

Akcelerovaná radioterapie prsu je indikována u pacientek s nádorem menšího rozsahu, příznivého histologického typu a bez postižení spádových lymfatických uzlin. Jedná se o nemocné s nízkorizikovým karcinomem prsu. Jedná se o záření v kratším časovém

intervalu. Akcelerovaná radioterapie snižuje náklady na léčbu a je výhodnější pro pacientky z důvodu kratší doby léčby. (Sautter-Bihl ML et al., 2007)

Akcelerovaná radioterapie vzhledem k vyšší jednotlivé dávce na frakci může být spojena s vyšším rizikem pozdní kožní toxicity. Kompenzací pro vyšší jednotlivou dávku je nižší celková dávka záření. (Moran, Truong, 2020)

Akcelerovanou radioterapii je možno provádět několika různými způsoby. Techniky brachyterapie jsou využívány méně z důvodu nižší dostupnosti této léčby a kvůli invazivitě. Častěji je použita zevní fotonová radioterapie z moderních ozařovacích technik (IMRT). (Šlampa et al., 2021) Pro redukci kardiální a pulmonální toxicity lze akcelerovanou radioterapii provádět v hlubokém nádechu. (Sautter-Bihl ML et al., 2007)

Akcelerovaná radioterapie se zejména aplikuje jako adjuvantní léčba u pacientek, které podstoupily prs šetřící výkon. Tato modalita léčby se využívá u časných karcinomů prsu, které mají velikost do 5 centimetrů s nehmátnými lymfatickými uzlinami. (Šlampa et al., 2021)

Hlavním cílem akcelerované radioterapie je dodat co nejvyšší denní dávku k usmrcení nádorových buněk, ale zároveň dodat dávku záření dostatečně nízkou k minimalizování nežádoucích účinků. (Moran, Truong, 2020) (Sedlmayer, 2013)

Využití akcelerované radioterapie vychází z přesných indikačních kritérií. Podle společnosti ASTRO (Americká společnost pro radiační onkologii) jsou k akcelerované radioterapii indikované pacientky které:

- jsou starší 50 let, velikost lůžka tumoru je větší než 2 cm, negativní okraje větší než 2 mm, BRCA negativní,
- jsou starší 50 let, screeningem zjištěný čistý DCIS, velikost lůžka tumoru větší než 2,5 cm, negativní okraje větší než 3 mm. (Kirby, 2018)

Další kritéria pro aplikaci akcelerované radioterapie jsou:

- stádium tumoru T2-2 s negativními uzlinami, nepřítomnost metastázy a bez jiných onemocnění,
- pacientky, které podstoupily prs šetřící výkon s čistými chirurgickými okraji.

Schéma akcelerované radioterapie podle společnosti Cancer Australia:

- 40 Gy / 15 frakcí, 5 frakcí týdně po dobu 21 dní
- 42,5 Gy / 16 frakcí, 5 frakcí týdně po dobu 22 dní. (Kirby, 2018)

Směrnice pro léčbu karcinomu prsu založené na konsenzu BC Cancer Agency obsahují doporučení o použití akcelerované radioterapie, které doporučuje standartní dávku pro celý prs 42,5 Gy v 16 frakcích. Doporučuje nepoužívat akcelerovanou radioterapii u pacientek s velmi velkými prsy a u pacientek, které mají kožní problémy po operaci (erytém, edém, hematoma). V nedávné době proběhlo několik klinických studií, které neprokázaly horší léčebné výsledky akcelerované radioterapie s využitím výše zmíněných frakcionačních režimů, a navíc nebyly prokázány ani horší pozdní následky této léčby. (Sedlmayer, 2013) Na podkladě tohoto v roce 2022 Evropská společnost pro radiační onkologii (ESTRO) vydala konsenzus ohledně akcelerované radioterapie karcinomu prsu. Podle tohoto doporučení lze akcelerovanou radioterapii indikovat u pacientek po parciální operaci prsů bez ohledu na věk, patologické stadium, stav okrajů, přítomnosti DCIS složky či předchozí použití systémové onkologické léčby. Podobně lze akcelerovanou radioterapii použít i u pacientek po mastektomii a také na ozáření spádových lymfatických uzlin. (Richter, 2023) (Shaitelman, 2015)

Dalším možným akceleračním schématem je režim 26 Gy / 5 frakcí, který výrazně zkrátí dobu léčby na 1 týden. Tento režim lze zvážit zvláště u pacientek v rámci klinických studií. Není vhodný při radioterapii uzlinových oblastí z důvodu možných pozdních následků, například na brachiální plexus. (Peters, 2017)

Na onkologickém oddělení KNL je využívána akcelerovaná radioterapie v režimu 2.5 Gy na frakci, celková dávka 42.5 Gy je rozdělena do 17 frakcí. Důvodem této frakcionace je uživatelsky lepší výpočet dávky jednotlivých frakcí než například při frakcionaci 40 Gy v 15 frakcích (2.5 Gy vs. 2.66 Gy). (Richter, 2023)

### **2.13 Nežádoucí účinky**

Vedlejší nežádoucí účinky pravidelně doprovázejí průběh ozařování karcinomu prsu. Obecně rozsah a závažnost nežádoucích účinků jsou dány typem záření, velikostí celkové aplikované dávky, ale i typem frakcionačního režimu. (Šlampa et al., 2021) Vedlejší účinky jsou u každé pacientky zcela individuální, jejich výskyt taktéž závisí



na vnímavosti pacientky a její spolupráci v průběhu ozařování. Při dodržení dávkových limitů na kritické orgány a dobré spolupráci pacientky je riziko vzniku nežádoucích účinků nižší. Nežádoucí účinky se rozdělují na akutní a chronické. (Richter, 2022)

### **2.13.1 Akutní nežádoucí účinky**

Akutní nežádoucí účinky ozařování se projevují po několika prvních frakcích do 3 měsíců. Mezi nejčtenější časné nežádoucí účinky patří: celková únava, kožní reakce a ezofagitida. (Šlampa et al., 2021)

#### **a) Únava**

Únava se řadí mezi nespecifické nežádoucí účinky při probíhající terapii. Únava může doprovázet pacienta nejen při ozařování, ale i několik týdnů po ukončení léčby. (Šlampa et al., 2021)

#### **b) Kožní reakce**

Vzhledem k uložení mléčné žlázy těsně pod kožním povrchem jsou kožní reakce nejčastějšími nežádoucími účinky radioterapie prsu. Mírnějším kožním projevem je erytém neboli zarudnutí kůže. (Abrahámová, 2019) Vznik a rozsah zarudnutí je dán fototypem kůže a s tím související vnímavostí kůže na ozáření. Akutní kožní reakce po ozáření se rozděluje do 4 stupňů a v průběhu léčby se stoupající dávkou dochází ke zhoršování. Kožní reakci lze nejčastěji pozorovat v místě kožní řasy a záhybech, dále v oblasti jemné či tenké pokožky. Mezi závažnější projevy kožní toxicity při ozařování patří vlhká deskvamace, krvácení či ulcerace. (Šlampa et al., 2021)

#### **c) Ezofagitida**

Ezofagitida je způsobena reakcí sliznice jícnu na záření, která vzniká zejména při ozařování nadklíčkových uzlin. Souvisí to s anatomickým uložením jícnu v blízkosti této skupiny lymfatických uzlin, kdy je díky ozařování zatížen jícen. Ezofagitida bývá většinou mírná a pouze na přechodnou dobu. Většinou vzniká ve druhém týdnu ozařování. Jedná se o často podceňovaný nežádoucí účinek, který může vést až k malnutrici pacientek. V některých případech vede až k úplné ztrátě schopnosti polykat. (Šlampa et al., 2021)

#### **d) Ostatní akutní nežádoucí účinky**

Ostatní akutní nežádoucí účinky lze pozorovat vzácně. Příkladem dalších časných nežádoucích účinků jsou například pneumonitida a perikarditida. Pneumonitida je časně velmi vzácná a bývá lokalizovaná v oblasti plicí zatížené zářením. Také se vyskytuje častěji u pacientek, které kouří. Perikarditida vzniká v důsledku podráždění perikardu. Její výskyt je vyšší v případě předešlé léčby kardiotoxické chemoterapie například po podání antracyklinů. (Abrahámová, 2019)

#### **2.13.2 Pozdní nežádoucí účinky**

Pozdní nežádoucí účinky se projevují s určitým odstupem po ukončení léčby a jsou většinou trvalé. První projevy se zpravidla vyskytují po 3 a více měsících od ukončení léčby zářením, ale mohou se objevit také po několika letech. Pozdní nežádoucí účinky jsou ovlivněny velikostí dávky na jednotlivou frakci záření a stavem pacienta. Chronické nežádoucí účinky mohou vznikat jako pokračování akutní reakce, nebo i bez předchozích příznaků časných projevů. (Šlampa et al., 2021)

##### **a) Kožní změny**

Nejčastějším projevem pozdní toxicity je zbarvení kůže (hyperpigmentace) v místě ozařování. Jedná se hlavně o kosmetickou vadu. Jiným projevem může být vznik postradiační fibrózy, která způsobuje změny ve vazivu. Prs je pohmatově tužší, může být i tvarově výrazně deformovaný. (Büchler et al., 2020)

##### **b) Lymfedém horní končetiny**

Lymfatický otok horní končetiny nastává při ozařování nadklíčkových uzlin, nebo podpažních uzlin po předchozí chirurgické léčbě. Otok má za následek horší hybnost končetiny a bolestivost. V dnešní době je lymfedém méně častý díky pokročilejší a šetrnější chirurgické léčbě s využitím detekce sentinelové uzliny. (Abrahámová, 2019)

##### **c) Kardiotoxicita a pneumonitida**

Tyto dva druhy pozdní toxicity jsou vzhledem k velkému množství moderních ozařovacích technik a díky přísnému dodržování dávkových limitů na srdce a plíce vzácné. Kardiotoxicita je spojena s ozařováním levostranného prsu. Dále je vyšší riziko vzniku pozdních kardiálních změn, pokud byla pacientka před ozařováním léčená kardiotoxickou chemoterapií. Pacientky, které jsou obézní, kouří, pijí alkohol

a nedodrží zdravý životní styl, mají podobně vyšší riziko vzniku kardiotoxicity. Mezi projevy kardiotoxicity řadíme podle projevu ischemickou chorobu srdeční, nebo jako akutní koronární příhoda. (Šlampa et al., 2021)

## **2.14 Studie „Acute and Short – Term Toxicities of Conventionally Fractionated Versus Hypofractionated Whole Breast Irradiation in a Prospective, Randomized Trial“**

Hlavním cílem této studie bylo ověření hypotézy, že pravděpodobnost vzniku nežádoucího kosmetického účinku u akcelerovaného režimu není o více než 10% vyšší než u normofrakcionální radioterapie. Data byly sbírána v letech 2011–2014 na Universitě v Texas Medical Center a v dalších čtyř centrech v okolí. Pacientky byly rozděleny do dvou skupin. První skupina byla ozařovaná akcelerovaným režimem o 16 frakcí a celkovou dávkou 42,5 Gy. Druhá skupina byla ozařována klasickým režimem o 25 frakcích a celkovou dávkou 50 Gy.

Součástí hodnocení studie byly akutní nežádoucí účinky definované do 42 dnů od začátku léčby a výsledky 6 měsíců po konci léčby. U pacientek byly zjištěny informace o etnické rase, o BMI, a jejich věku.

Výsledkem této studie bylo, že akutní toxicita stupně 2 a stupně 3 u akcelerované radioterapie je nižší než u normofrakcionované radioterapie. Zkoumání také ukázalo, že méně pacientek léčených zkráceným režimem popisovalo únavu, bolest prsou, hyperpigmentaci a svědění. Výsledky šestiměsíční toxicity byly téměř srovnatelné u obou frakcionálních režimů. Jediný rozdíl byl zjištěn u menší celkové únavy u akcelerované radioterapie oproti normofrakcionálnímu režimu.

Závěrem studie bylo, že žádné naměřené vedlejší účinky nebyly u zkráceného režimu vyšší, naopak došlo ke zjištění nižší akutní toxicity u akcelerované radioterapie. (Shaitelman, 2015)



## **3 Praktická část**

### **3.1 Cíle a výzkumné předpoklady**

Cílem bakalářské práce je na základě získaných dat ze zdravotnické dokumentace zhodnotit akutní a pozdní nežádoucí účinky akcelerované radioterapie a její účinnost. Druhým výzkumným cílem je porovnat nežádoucí účinky akcelerované radioterapie s klasickým ozařovacím režimem. Nežádoucí účinky jsou porovnány se studií z roku 2015 „Acute and Short- Term Toxicities of Conventionally Fractionated Versus Hypofractionated Whole Brt Irradiation in a Prospective, Randomized Trial“ v diskuzi.

Prvním výzkumným předpokladem je čtenější výskyt pozdních nežádoucích účinků než výskyt akutních nežádoucích účinků vzhledem ke zvýšení dávky na jednu frakci.

Druhým výzkumným předpokladem je vyšší výskyt radiační dermatitidy u akcelerovaného režimu v porovnání s normofrakcionačním režimem.

### **3.2 Metody**

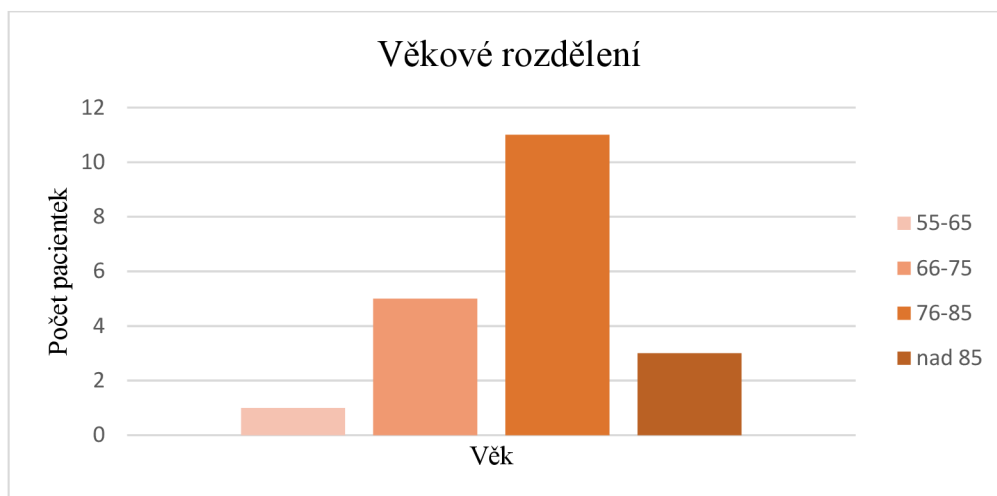
Metodika bakalářské práce byla založena na získávání dat ze zdravotnické dokumentace na oddělení radiační onkologie v Krajské nemocnici v Liberci. K výzkumu bylo použito 20 pacientek, které byly léčeny pro karcinom prsu v Krajské nemocnici v Liberci na onkologickém oddělení. Pacientky byly léčeny zevním ozařováním ve zkráceném režimu, všechny pacientky před ozařováním podstoupily chirurgický zákrok. Pacientky byly ozařovány akcelerovanou normofrakcionační radioterapií v denní dávce 2,5 Gy, 17 frakcí a celkovou dávkou 42,5 Gy.

### **3.3 Analýza výzkumných dat**

Získaná data ze zdravotnické dokumentace byla zpracována do přehledných grafů a tabulek v Microsoft Office Excel 2021. Hodnoty v tabulkách byly zaznamenány v absolutních číslech a relativní četnosti v procentech.

## Charakteristika souboru pacientek

### a) Věkové rozdělení



Graf č.: 1 Věkové rozdělení

Věkové zastoupení sledovaných pacientek je zobrazeno v grafu č. 1. Věk pacientek se pohyboval od 55 do 87 let. Nejvyšší zastoupení pacientek bylo ve skupině 75-80 let, nejmenší zastoupení měla skupina pacientek 55-65 let, do které spadala pouze jedna pacientka. Průměrný věk pacientek byl 76 let.

### b) Typ operace

Devatenáct pacientek před akcelerovanou radioterapií karcinomu prsu, podstoupilo prs šetřící chirurgický zákrok, při kterém jim byla odebrána pouze část prsu. Pouze u jedné ženy došlo k ablaci prsů z důvodu předešlého nádorového onemocnění na druhém prsu. Všechny nemocné podstoupily také v průběhu operace bioptické vyšetření sentinelové lymfatické uzliny s cílem zjistit jejich metastatické postižení karcinomem prsu.

### c) Adjuvantní hormonální léčba

V rámci léčebné strategie byla 19 pacientkám indikována adjuvantní hormonální léčba pro snížení rizika vzniku recidivy. Nutnou podmínkou zahájení hormonální léčby byla exprese estrogenových nebo progesteronových receptorů. Hormonální léčba byla nejvíce zastoupena Letrozolem. V průběhu léčby se u 2 pacientek musely změnit předepsané léky kvůli vzniku zánětu žil.

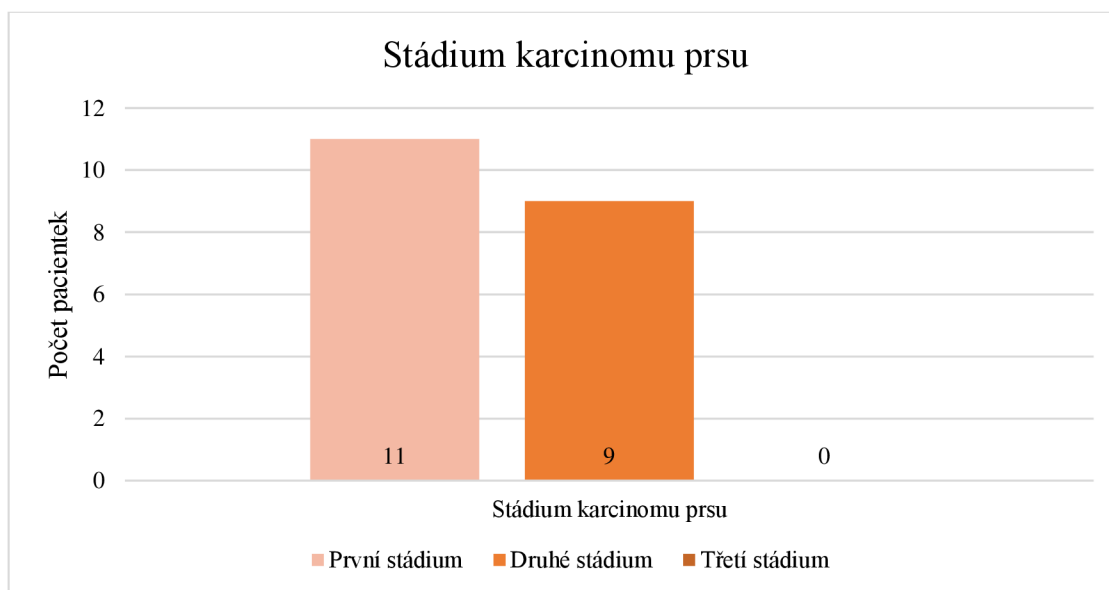
#### d) Histologický typ

Tab. č. 1 Histologické rozdělení karcinomu prsu

Histologický typ karcinomu	Počet patientek
Duktální typ	18
Lobulární typ	1
Triple negativní typ	1

U patientek byla stanoven histologický typ karcinomu prsu. Duktální karcinom prsu tvořil 80 % případů. Pouze u dvou sledovaných patientek byl zaznamenán jiný typ onemocnění, a to v prvním případě invazivní lobulární karcinom a v druhém triple negativní typ karcinomu. Rozdělení karcinomu podle histologie je zobrazeno v tabulce č. 1.

#### e) Klinické stádium

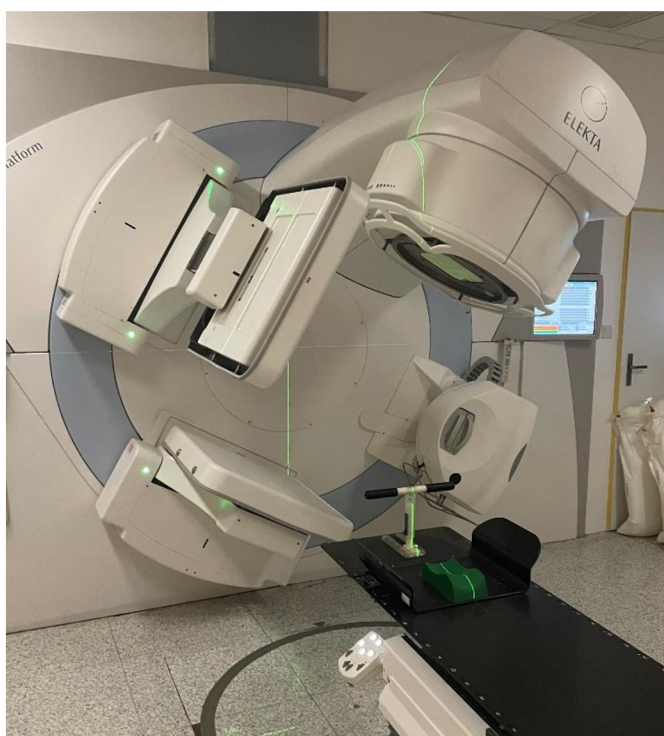


Graf č.: 2 Stádium karcinomu prsu

Graf č. 2 ukazuje stádium karcinomu prsu u sledovaných žen. Z grafu vyplývá, že polovina žen měla karcinom prsu prvního stádia. Druhé stádium bylo zaznamenáno u 9 patientek. V našem souboru nebyly pacientky s metastatickým postižením spádových axilárních lymfatických uzlin ani pacientky s průkazem vzdálených metastáz.

## **Radioterapie karcinomu prsu**

Plánování radioterapie je komplexní proces, který trvá zhruba 2-3 týdny. První nutnou podmínkou přípravy ozařovacího plánu je fixace pacientky a lokalizace. V KNL je lokalizace prováděná pomocí CT – simulátoru. Pacientce je vytvořena fixační pomůcka, nejčastěji se využívá wing board. Díky této pomůcce má pacientka zdvižené horní končetiny nad hlavou a drží se tzv. řídítek. Elevace horních končetin je důležitá, aby nedošlo k jejich ozáření. Pokud pacientka ze zdravotních důvodů nezvládne zvednout horní končetiny nad hlavu, je jí vytvořena individuální fixační pomůcka pomocí vakuové podložky. Pacientky, které byly sledovány, byly ozařovány na wing boardu. Po vytvoření pomůcky jsou na pacientku zakresleny značky izocentra pro následné správné nastavení pacientky. Zhotoví se plánovací CT, podle kterého se vytvoří celý ozařovací plán. Plánovací CT vyšetření se provádí bez podání kontrastní látky řezy po 3 mm. Pacientky jsou radiologickým asistentem poučeny o nutnosti udržovat značky na kůži pro další proces léčby zářením. (Richter, 2023)

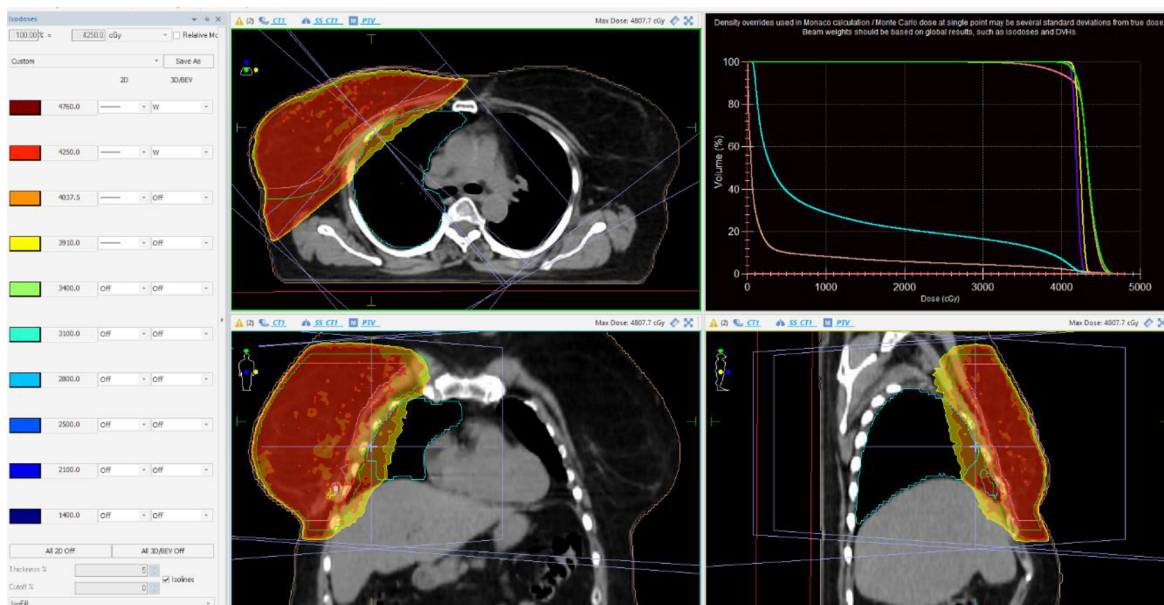


**Obrázek č. 3: Wing board**

**Tab.č. 2 Kritické orgány podle strany ozařování**

Kritické orgány	
Levý prs	Pravý prs
Srdce	Pravá plíce
Levá plíce	

Lékař v plánovacím systému MONACO zakreslí kritické orgány, cílové objemy a definuje dávku záření. V tabulce č. 2 můžeme vidět rozdělení kritických orgánů podle strany ozařování. Při levostranném ozařování prsu je kritickým orgánem srdce a levá plíce. Ozařování je naplánované, tak aby pro oba kritické orgány byla dávka záření co nejmenší. Nutností je dodržení předepsaných dávkových limitů na kritické orgány. U pravostranného ozařování je kritickým orgánem pravá plíce.



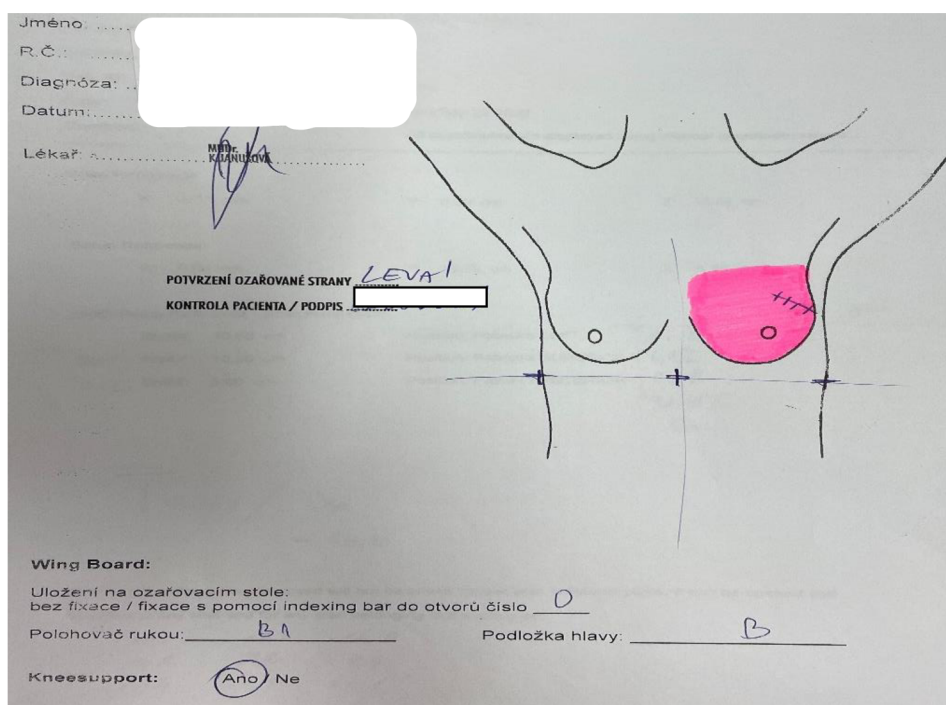
**Obrázek č. 4: Izodózový plán**

Obrázek č. 4 zobrazuje zakreslené kritické orgány a cílové objemy. Na obrázku je dále zaznamenané grafické DVH.

**Tab. č. 3 Předepsané dávkové limity pro kritické**

Kritický orgán	Dávkové limity
Srdce	D 25 Gy max v 10 % srdeční tkáň
Plíce	D 20 GY max v 20 % plicní tkáň Dmean do 12 Gy

Limity pro kritické orgány jsou zobrazeny v tabulce č. 3.



**Obrázek č. 5: Zakreslení cílového objemu v ozařovacím plánu**

Poté lékař, radiologický asistent a radiologický fyzik vytvoří ozařovací plán. Definují typ a energii záření. Bylo zjištěno, že všech 20 pacientek bylo ozařováno fotonovými svazky o energii 6 nebo 15 MV. Bylo využito ozařování pomocí IMRT. Dále jsou definována ozařovací pole. K ozařování prsu se využívají tangenciální klínová pole. U jedné nemocné byla použita i jednoduchá pole bez segmentů. V ostatních případech byly použity složená segmentová pole s využitím 2 - 4 segmentů za použití



dynamického multilamelového kolimátoru (dMLC). Důvodem využití moderních ozařovacích technik byla výhodnější dávková distribuce a výraznější šetření kritických orgánů.

**Tab. č. 4 Ozařovací pole**

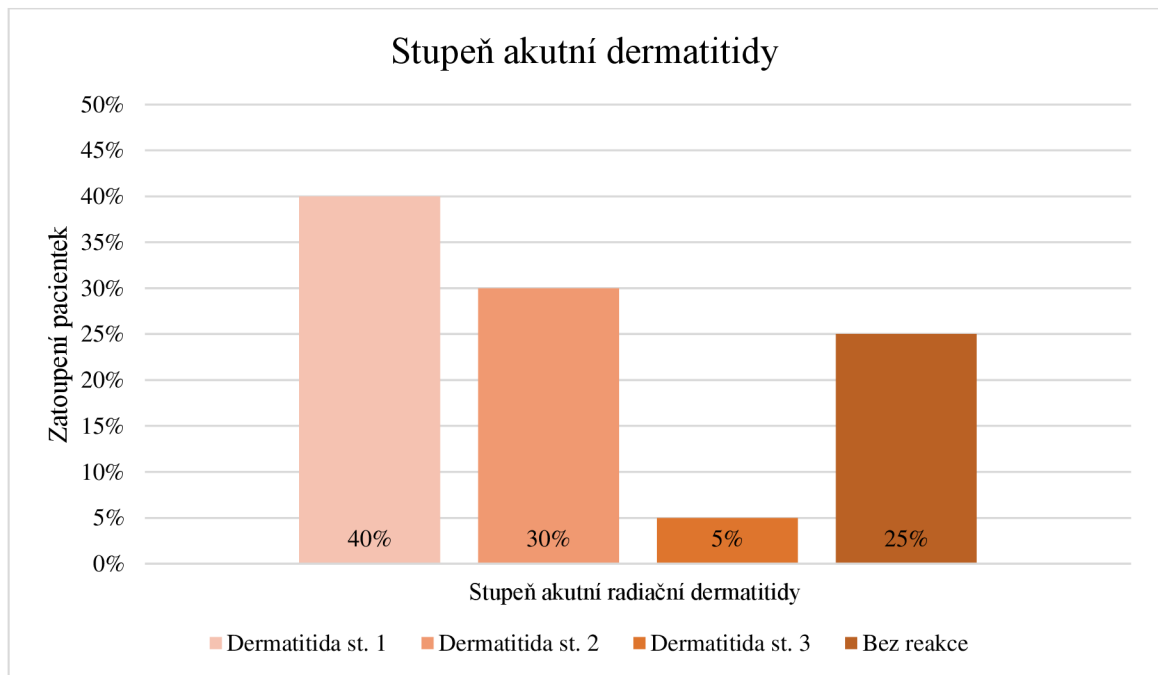
Počet pacientek	Jednoduchá pole	Pole složená ze segmentů
1	1	1
12	0	3
6	0	2
1	0	4

Tabulka č. 5 obsahuje data o použití ozařovacích polí.

Po vytvoření ozařovacího plánu je pacientka pozvána na první nastavení a první ozáření. Před první frakcí je vždy provedeno kilovoltážní zobrazení pomocí CT s konickým svazkem. Zobrazení je následně srovnáno se zobrazením získaným při lokalizaci na CT-simulátoru. Při odchylkách větších než 7 mm je provedena on-line korekce s posunem pacientky do vyhovující polohy. Následně proběhne první ozáření pacientky. U pacientek s vyhovujícím postavením se dělá zobrazení 1x týdně, v případě hůře nastavitelných nemocných je nutná denní obrazová akvizice. Ozáření probíhá na lineárním urychlovači, kam pacientka dochází po dobu 17 pracovních dní. V průběhu ozařování došlo pouze u dvou pacientek ke krátkodobému přerušení. V prvním případě bylo přerušení z důvodu poruchy na lineárním urychlovači. V druhém případě se jednalo o střevní onemocnění pacientky. V obou případech se jednalo o jednodenní přerušení a léčba tak nebyla ohrožena na svém léčebném efektu.

## Výsledky terapie

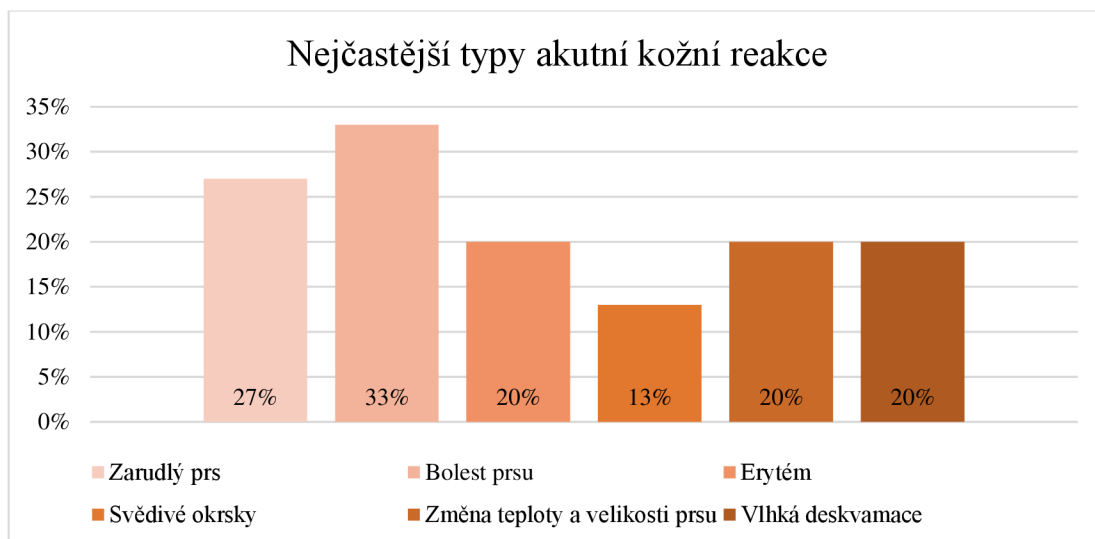
### f) Časná toxicita



**Graf č.: 3 Stupeň akutní dermatitidy**

Četnost stupňů akutní radiační dermatitidy je zaznamenán v grafu č. 3. Z grafu je patrné, že 40 % pacientek v průběhu ozařování trpělo prvním stupněm radiační dermatitidy, 30 % žen mělo dermatitidu druhého stupně. Pouze jedné pacientce se vytvořila pod prsem dermatitida třetího stupně. Graf dále znázorňuje procento pacientek, které neměly žádnou reakci na kůži. Jednalo se celkem o 25 % nemocných.



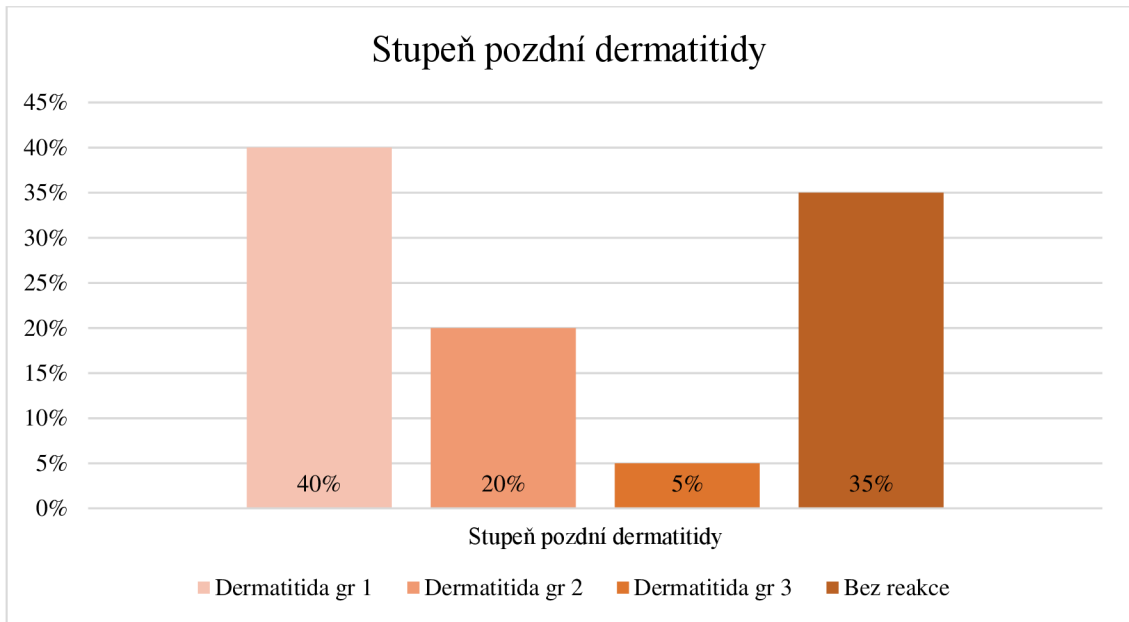


**Graf č.: 4 Nejčastější typy akutní kožní reakce**

Graf č. 4 pojednává o nejčastějších příznacích akutní postradiační reakce. Z grafu můžeme vyčíst, že nejvyšší zastoupení představuje bolest ozařovaného prsu, kterou udávalo 33 % pacientek. Druhým nejčastějším příznakem bylo zarudnutí prsu celkem popsáno u 27 % pacientek. U 20 % ozařovaných žen se objevoval erytém, svědivé okrsky v oblasti hrudníku a zad a vlhká deskvamace. U 13 % sledovaných žen došlo ke zvětšení prsu a ke změně teploty prsu.

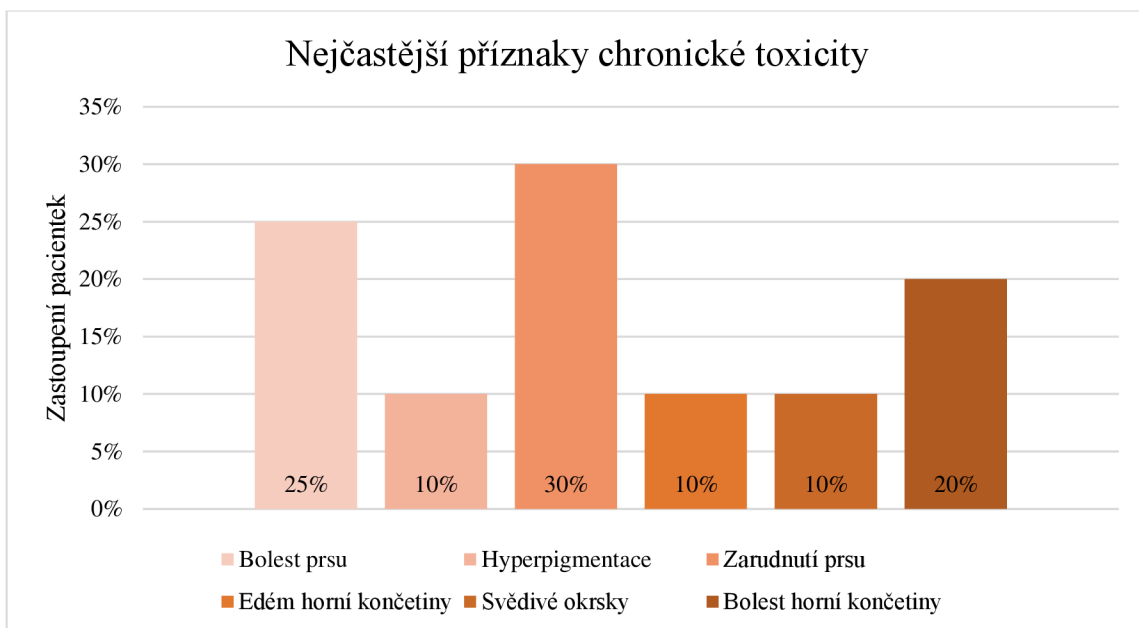
Z celkových a dalších nežádoucích účinků se nejvíce vyskytovala únava, a to téměř u všech pacientek. Únava následně přetrvávala i po 6 měsících po ukončení ozařování a přecházela v chronickou únavu. U 25 % pacientek se objevovala bolest horní končetiny. Dále se u stejného počtu žen objevila nevolnost nebo závratě.

### g) Pozdní toxicita



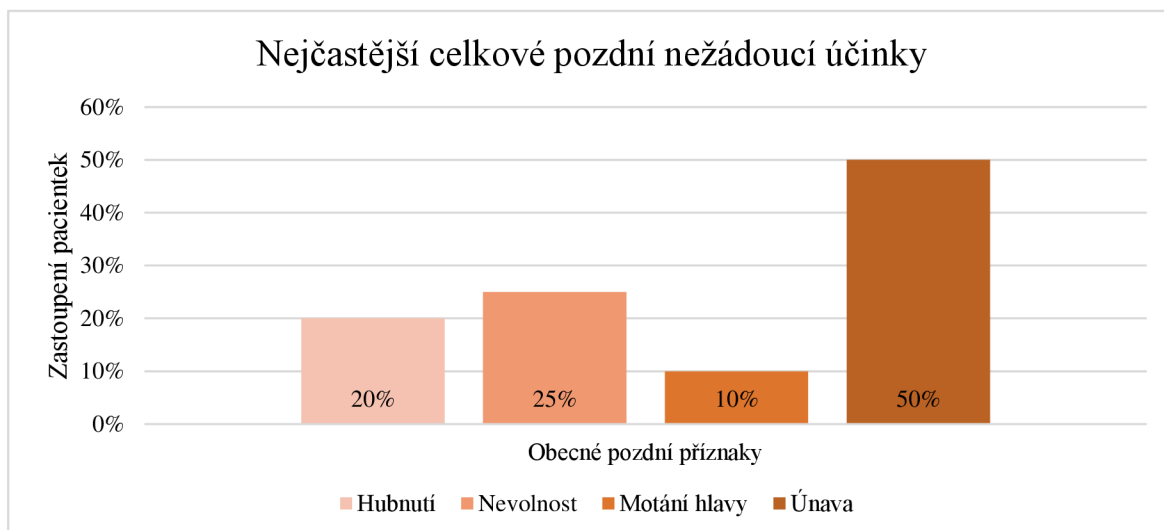
**Graf č.: 5 Stupeň pozdní dermatitidy**

V grafu č. 5 jsou uvedené stupně radiační chronické dermatitidy. Můžeme vidět, že pacientky se nejvíce setkávaly s prvním stupněm dermatitidy. U 20 % pacientek se ukázal druhý stupeň a pouze u jedné pacientky se spolu s druhým stupněm dermatitidy projevil stupeň třetí. Pacientka s nejvyšším stupněm nežádoucích účinků, před ozařováním podstoupila adjuvantní chemoterapii a díky tomu došla k celkovému navýšení nežádoucích účinků. Dále graf zobrazuje 35 % pacientek, které neměly žádnou kožní reakci.



**Graf č.: 6 Nejčastější příznaky chronické toxicity**

Nejčastější příznaky chronické toxicity jsou zobrazeny v grafu č. 6. Ze získaných dat je zřejmé, že pacientky se nejčastěji potýkaly se zarudnutím ozařovaného prsu. Druhým nejčastějším příznakem byla bolest prsu, která se projevila u 25 % pacientek. U 20 % pacientek se objevila bolest horní končetiny spojená s horší hybností ramenního kloubu. Pacientky dále uváděly hyperpigmentaci v místě ozařování, otok horní končetiny, který byl většinou doprovázen výše uvedenou bolestí horní končetiny.



**Graf č.: 7 Nejčastější celkové pozdní nežádoucí účinky**

Další obecné pozdní nežádoucí účinky jsou zobrazeny v grafu č. 7. V grafu můžeme vidět 50% zastoupení únavy, pacientky si nejvíce stěžovaly na chronickou únavu. U 25 % pacientek se projevovала nevolnost a zvracení. Pouze 20 % pacientek zaznamenalo výraznější úbytek na váze. Dalším nežádoucím účinkem je motání hlavy, které se objevilo u 10 % žen.

U pouze 5 % sledovaných pacientek se objevovaly další nežádoucí účinky a to: návaly horka, brnění rukou a bolesti hlavy. U pacientky, která podstoupila adjuvantní chemoterapii byl vyšší výskyt nežádoucích účinků. Pacientka uváděla brnění rukou, pichlavou bolest v ozařovaném prsu, popisovala necitlivost pod levou lopatkou. U této pacientky se po 8 měsících vytvořila tuhá bulka v ozařovaném prsu, výsledek indikované biopsie byl negativní. U pacientek, které byly sledovány, nebyla zjištěna žádná toxicita srdce.

**Tab. č. 5 Průměrné dávky na kritické orgány**

<b>Kritický orgán</b>	<b>Medián průměrné dávky</b>	<b>Minimální dávka</b>	<b>Maximální dávka</b>
<b>Srdce</b>	3,839 Gy	0,953 Gy	43,482 Gy
<b>Levá plíce</b>	7,864 Gy	0,815 Gy	43,915 Gy
<b>Pravá plíce</b>	9,189 Gy	6,929 Gy	11,375 Gy

Z tabulky DVH v ozařovacím plánu každé pacientky byly zaznamenány průměrné dávky na kritické orgány. Z těchto dat byl vypočítán medián, který ukazuje střed průměrné celkové dávky na určitý kritický orgán. V tabulce číslo 4 jsou také uvedena rozmezí dávek na jednotlivé orgány.

## **Kazuistika**

Pacientka X

Pohlaví: žena

Věk: 76

Výška: 156 cm

Váha: 88 kg

Abusus: nekouří, alkohol nepije

Onkologická diagnóza: Triple negativní karcinom prsu l. sin. 7/2021

- Histologie: IDC, Grade 3, tumor 17 mm, k okraji, ale bez šíření mimo, SLN negativní, HER 2 negativní

- Stp. Parciální operaci a SLNB l. sin. 8/2021

- Stp. Chemoterapii paclitaxelem 10/2021

Pacientka podstoupila následující vyšetření před zahájením radioterapie:

- UZ břicha bez onkologické patologie

- Scintigrafie skeletu bez onkologické patologie

- RTG srdce a plic bez patologie

Mobilita: chodící, dochází ambulantně

Chemoterapie: Vzhledem vysoké agresivitě karcinomu byla indikována adjuvantní chemoterapie paclitaxel 1x týdně, 12 dávek.

Průběh chemoterapie: Pacientka se po první dávce cytostatik cítila dobře, bez obtíží a komplikací, bez nevolností, teplot a třesavek. Při druhé kontrole po druhé sérii paclitaxel pacientka uvedla zvýšený nitrooční tlak, lehká nevolnost a občas horší dýchání. U třetí kontroly se u pacientky zdravotní stav nezměnil. Před ukončením chemoterapie bylo zjištěno zhoršení srdečního stavu. Pacientka začala pociťovat brnění rukou a nohou, ranní nevolnost a reflux, došlo ke zhoršení tolerance námahy, cítila se velmi unavená.

Radioterapie: Pacientce byla indikována adjuvantní radioterapie ve zkráceném frakcionačním režimu o celkové dávce 42,5 Gy rozdělených do 17 frakcí. Radioterapie byla zahájena s 6týdenním odstupem od konce chemoterapie.

21.12.2021 došlo k lokalizaci tumoru a vytvoření fixačních pomůcek na CT simulátoru, pacientka byla přivezena z interního oddělení, kde byla hospitalizována kvůli zavodnění. Po indikovaném odvodnění se cítila lépe. Jizva pro prodělané parciální mastektomii byla klidná a zahojená. Vzhledem ke zhoršené chůzi pacientka začala z domu na ozařování dojíždět sanitou.

10.1.2022 bylo zahájeno ozařování, pacientku trápila neuropatie rukou a nohou, byla zahájena terapie gabapentinem 300 mg. Pacientka byla bez zhoršení stavu mezi přípravou a zahájením radioterapie. Kontrola po 5 frakci ukázala stabilní stav pacientky beze změn. Při kontrole před 10 frakcí pacientka stále pozoruje brnění rukou a nohou bez zlepšení, kůže v oblasti ozařování byla mírně zčervenalá, pod prsem se vytvořila mírná intertrigo, jizvy zhojené bez zhoršení. Při kontrole před 15 frakcí bylo zjištěno že, v ozařované oblasti se vytvořila dermatitis prvního stupně a submamárně dermatitis druhého stupně ve formě vlhké deskvamace.

1.2.2022 proběhla kontrolní prohlídka lékařem po ukončení zevní radioterapie. Léčba proběhla bez komplikací, bez přerušení. Po chemoterapii přetrvávalo brnění rukou a nohou, po nasazení gabapentinu, subjektivní zhoršení. Kůže na levém prsu zčervenalá značená dermatitis gr. 1, pod prsem ložiska radiační dermatitidy druhého stupně. Pacientce byla doporučena péče o pokožku pomocí neparfémovaných hydratačních tělových mlék. Pro přetrvávající neurologické problémy byla objednána na neurologii.

1.3.2022 Pacientka se cítila stále unavená, spíše posedává, užívá Letrox, přetrvává brnění končetin, bolesti ani jiné obtíže neudávala. Provedena kontrolní RTG snímek srdce a plic – nalezen kulový stín, vzhledem k nálezům bylo doporučeno nativní CT hrudníku.

16.3.2022 Výsledky CT, bylo nalezeno solidní ložisko s kalcifikací, metastatické šíření nebylo prokázáno. Pacientka již méně unavená, stále brnění končetin, hmatné pruhovité zatuhnutí na levém prsu. Pacientce byl doporučen UZ levého prsu.

9.5.2022 Dřívější kontrola z důvodu hmatné bulky v levém prsu. Naznačené vtažení kůže v oblasti neurčitých zatuhnutí. Doporučen znovu UZ levého prsu.



1.8.2022 Plánovaná kontrola, pacientka už bez únavy, brnění končetin bylo lepší.  
Výsledek UZ neprokázal recidivu onemocnění.

15.12.2022 Stav pacientky beze změn. (Zdravotnická dokumentace KNL)

## **Pacientka Y**

Pohlaví: žena

Věk: 86

Výška: 163 cm

Váha: 126 kg

Abusus: 33 let nekouří, alkohol nepije

Onkologická diagnóza: Invazivní duktální karcinom l. sin. 11/2020

- Histologie: IDC, Grade 1, tumor 18 mm, okraje negativní, SLN negativní, HER 2 negativní

- Stp. Parciální operaci a SLNB l. sin. 12/2020

Pacientka podstoupila následující vyšetření před zahájením radioterapie:

- UZ břicha bez onkologické patologie
- Scintigrafie skeletu bez onkologické patologie
- RTG srdce a plic bez patologie

Mobilita: chodící, dochází ambulantně

Hormonoterapie: Pacientce byla indikována hormonoterapie v kombinaci s radioterapií. Hormonoterapie byla předepsána v podobě Letrozol tbl.

Radioterapie: Pacientce byla indikována adjuvantní radioterapie ve zkráceném frakcionačním režimu o celkové dávce 42,5 Gy, rozdělených do 17 frakcí.

28.1.2021 byla provedena lokalizace karcinomu prsu, pacientce byly vytvořeny fixační pomůcky na CT simulátoru. Pacientka nepotřebovala žádné individuální fixační pomůcky a po celou dobu ozařování byla fixována wing boardem. Jizva po operaci je na prsu klidná, v axile mírný sekret z rány.

10.2.2021 plánovaná kontrola před prvním ozářením. Pacientka byla orientovaná bez žádných klinických problémů. Kvůli nezahojené jizvě po operaci bylo ozařování odloženo v délce 14 dní.

22.2.2021 kontrola po 9. frakci, pacientka neudává žádné obtíže. V axile přetrvávající mírná dehiscence, pokožka v místě ozařování lehce pigmentovaná, místy se vytvořila suchá deskvamace. Pacientce byly doporučeny převazy axily, na kůži v okolí aplikovat Bepanthen 2x denně.

04.3.2021 kontrola po ukončené zevní radioterapii karcinomu levého prsu. Průběh radioterapie proběhl bez komplikací a bez přerušení. U pacientky byla pozorována postradiační dermatitis prvního stupně, v axile bylo patrné malé ložisko vlhké deskvamace. V jizvě po extirpaci SLU drobná hnisavá dehiscence. Doporučení péče o pokožku, mazat v oblasti jizvy Framykoin mast na noc.

8.4.2022 plánovaná kontrola po ukončení zevní radioterapie, pacientka uvádí občasné zhoršené vidění po prodělání COVID 19, byla objednána na oční vyšetření. Pacientka záměrně zhubla, snaží se držet zdravou stravu a být aktivní. Doznívá celková únava po terapii, cítí se mnohem lépe. Jizva na levém prsu po operaci klidná, kůže v ozařované oblasti s mírnou doznívající postardiační dermatitidou. Mírný otok horní končetiny. Pacientce bylo doporučeno vyšetření očí.

3.8.2021 plánovaná kontrola. Pacientka byla hospitalizována na interním oddělení kvůli pádu, kdy si zlomila loketní kost. Pacientka celkově pomlácená, měla pohmožděné koleno a loket, lehký hemtom v oblasti levého oka.

11.1. 2022 neplánovaná kontrola z důvodu otoku levé horní končetiny. Otok přetrvává po prodělaném pádu, vzhledem k otoku zhoršená hybnost v rameni. Pacientce byla doporučena roční odborná lymfodrenáž a rehabilitace horních končetin.

3.5.2022 kontrola po lymfodrenáži, pacientka udávala mírné zlepšení. Jinak bez obtíží.

17.10.2022 pacientka přišla na plánovanou kontrolu. Otok na horní končetině téměř vymizel, jizva po operaci klidná bez poškození. (Zdravotnická dokumentace KNL)

### **3.4 Vyhodnocení cílů a výzkumných předpokladů**

Teoretickými cíli této bakalářské práce bylo popsat problematiku karcinomu prsu a analyzovat jednotlivé techniky radioterapie karcinomu prsu. Výzkumným cílem bylo zhodnotit akutní a pozdní nežádoucí účinky a účinnost akcelerované radioterapie karcinomu prsu. Podcílem toho cíle bylo porovnání nežádoucích účinků akcelerované radioterapie s normofrakcionační radioterapií.

Prvním výzkumným předpokladem bakalářské práce bylo že výskyt pozdních nežádoucích účinků akcelerované radioterapie bude čtenější než výskyt akutních nežádoucích účinků v závislosti na zvýšení jednotlivé dávky na frakci. Druhým předpokladem bylo, že u pacientek léčených akcelerovanou radioterapií bude větší výskyt radiační dermatitidy.

Data ve výzkumu byly získány na podkladě stanovém cílů a výzkumných předpokladů. Data byla zpracována do přehledných tabulek a grafů. Zhodnocení akutních a pozdních nežádoucích účinků a zhodnocení účinnosti bylo provedeno pomocí grafů v praktické části práce. Porovnání nežádoucích účinků akcelerované radioterapie s normofrakcionační radioterapií je uvedeno v diskusi práce. Nežádoucí účinky byly porovnány se Studií „Acute and Short – Term Toxicities of Conventionally Fractionated Versus Hypofractionated Whole Breast Irradiation in a Prospective, Randomized Trial“. Výsledky našeho výzkumu v porovnání s výše uvedenou studií jsou srovnatelné. Z vyhodnocených dat jsou stanovené výzkumné cíle a předpoklady bakalářské práce splněny.

## 4 Diskuse

Teoretickým cílem této bakalářské práce bylo popsat problematiku karcinomu prsu a analyzovat jednotlivé techniky radioterapie karcinomu prsu. Výzkumným cílem bylo zhodnotit nežádoucí účinky akcelerované radioterapie, její účinnost a porovnání nežádoucích účinků dvou frakcionačních režimů.

Akcelerovaná radioterapie má vysokou účinnost v léčbě karcinomu prsu. Ze získaných výsledků můžeme zhodnotit, že zkrácený akcelerovaný režim pro pacientky nepřináší žádné riziko. Všechny pacientky ozařované tímto režimem byly vyléčeny, bez závažných nežádoucích účinků. Režim akcelerované radioterapie je šetrný a zkracuje čas pacientky, po který dochází na terapii. Tento režim je výhodný i pro pracoviště, které může ozařit více pacientek, protože se zvyšuje propustnost lineárních urychlovačů

Data byla získána ze zdravotnické dokumentace 20 pacientek léčených pro karcinom prsu v Krajské nemocnici v Liberci. Ze získaných dat o nežádoucích účincích je zřejmé, že zkrácený režim o vyšší dávce na frakci není spojen s výskytem výrazné toxicity. Akutní postradiační dermatitida byla pozorována u 14 pacientek, pouze v lehké formě (stupeň 1-2). U jedné nemocné byla ke konci ozařování pozorovaná akutní dermatitida třetího stupně. Na to mohlo mít vliv i větší objem ozařovaného prsu. U 5 pacientek se neprojevíly žádné akutní nežádoucí účinky a proces radioterapie zvládaly velmi dobře.

Pozdní nežádoucí účinky byly prokázány u 13 pacientek. Ani jedna z pacientek se nepotýkala s vysokým stupněm pozdních nežádoucích účinků, vždy se jednalo o první nebo druhý stupeň toxicity. Z pozdních nežádoucích účinků si pacientky nejvíce stěžovaly na celkovou únavu, na bolest prsu a na postradiační dermatitidu. Sedm pacientek snášelo léčbu velmi dobře a nepociťovaly žádné nežádoucí účinky terapie.

Pro porovnání akutních nežádoucích účinků akcelerované radioterapie s normofrakcionační radioterapií jsme použili studii z roku 2015 „Acute and Short-Term Toxicities of Conventionally Fractionated Versus Hypofractionated Whole Breast Irradiation in a Prospective, Randomized Trial“. Z výsledků této studie

je patrné, že akutní nežádoucí účinky jsou nižší u akcelerované režimu než u normofrakcionačního režimu.

Získané výsledky pacientek ozařovaných v Krajské nemocnici v Liberci jsou srovnatelné s výsledky studie o akcelerované radioterapii v přepočtu na snížený vzorek pacientek. Při srovnání výsledků u normofrakcionační radioterapie a výsledků akcelerované radioterapie v KNL můžeme vidět viditelný rozdíl ve výsledku akutní kožní toxicity. Zatím co u normofrakcionačního režimu ze studie vyplývá, že se u pacientek nejvíce projevoval druhý stupeň kožní akutní toxicit. Z našich výsledků můžeme vidět nejvyšší zastoupení prvního stupně akutní kožní toxicity.

Ze specifických akutních nežádoucích účinků u normofracionace bylo nejvíce zastoupeno svědění kůže téměř u 2/3 pacientek. Druhým nejčastějším nežádoucím účinkem byla uvedena bolest ozařovaného prsu, a to u více než poloviny pacientek. Hyperpigmentace byla zaznamenána podobně u poloviny sledovaných pacientek. Dalším čteněji zastoupeným účinkem ozařování byl edém prsu, který se objevil u více než třetiny žen.

V porovnání s výsledky výzkumu o akcelerované radioterapii v KNL se svědivé okrsky kůže projevily pouze u méně než 20 % pacientek. Bolest ozařovaného prsu byla zastoupena u 25 % žen. Dalším sledovaným nežádoucím účinkem byla hyperpigmentace, která se projevila pouze u jedné z pacientek. Edém prsu byl zaznamenán téměř u čtvrtiny sledovaných pacientek.

Dalším uváděným nežádoucím účinkem byla únava pacientek, kdy u klasického režimu ozařování únavou trpělo více než polovina pacientek. Zatímco u akcelerovaného režimu si na únavu stěžovalo nepatrně méně pacientek. Výsledek, tedy poukazuje, že míra únavy u obou frakcionačních režimů, je téměř stejná, ale u zkráceného režimu ozařování je nižší. Důvodem může být také delší doba ozařování při normofrakcionačním režimu, kdy pacientky ozařují i 2-3 týdny déle.

Pozdní nežádoucí účinky byly ve studii vyhodnoceny jako srovnatelné, nebylo zjištěno žádné výrazné navýšení nežádoucích účinků u jednoho z frakcionačních režimů. Pozdní nežádoucí účinky byly ve studii sledovány s odstupem 6 měsíců po ukončení terapie.

Zatím co z výsledků studie se hyperpigmentace ozařované oblasti objevila u více než poloviny pacientek u výsledků akcelerované radioterapie se objevila pouze u necelé

třetiny sledovaných pacientek. Na bolest prsou si u normofrakcionačního režimu ozařování stěžovala třetina žen u zkráceného režimu 25 % žen. Dalším nežádoucím účinkem bylo uvedeno zarudnutí prsu, které postihlo u obou frakcionačních režimů necelou třetinu pacientek. Bolestí horní končetiny po ukončení radioterapie byly sledovány u malého počtu pacientek u obou frakcionačních režimů.

S chronickou únavou se u normofrakcionačního režimu ozařování potýkala třetina pacientek a u akcelerovaného režimu v KNL téměř polovina pacientek. Výsledky chronické únavy u obou frakcionačních režimů se liší s celkovými výsledky studie. Naše získané hodnoty poukazují na vyšší chronickou únavu pacientek, zatímco studie vypovídá, že u akcelerované radioterapie je únava nižší. Nepřesnost výsledků přisuzují výrazně nižšímu počtu sledovaných pacientek.

Je zřejmé, že výsledky akutní kožní toxicity u akcelerovaného režimu ozařování karcinomu prsu je nižší než u klasického normofrakcionačního režimu ozařování. Srovnání výsledků výzkumu v KNL můžeme považovat za srovnatelné s výsledky studie z Univerzity v Texas Medical Center. Kdy závěrem bylo zjištěno nižší akutní toxicity u zkráceného frakcionačního režimu a nižší výskyt únavy během a po ozařování.

Výše uvedená studie uvádí, že rozdíl mezi nežádoucími účinky obou frakcionačních režimů je minimální. Ve výsledku došli k závěru, že při zkráceném režimu ozařování se snižuje procento únavy pacientek během a po ozařování. A celkově studie prokazuje, že akcelerovaná radioterapie karcinomu prsu není nebezpečná, ba naopak přináší několik výhod oproti standardní frakcionaci.

Vzhledem k menšímu počtu sledovaných pacientek oproti počtu vzorku ve studii dochází ve výsledcích k lehké limitaci. Největší rozdíl byl patrný u chronické únavy, kdy výsledkem našeho výzkumu byla vysoká četnost únavy. Zatím co u výsledku výše uvedené studie byla prokázána nižší průměrná únava.

Naše výsledky pro pozdní nežádoucí účinky mohou být taktéž zkresleny dobou sledování pacientek. Pro přesnější výsledky těchto nežádoucích účinků by bylo nutné sledovat pacientky po mnohem delší dobu. Pacientky byly sledovány retrospektivně a do výzkumu byly vybrány náhodně.



## 5 Návrh doporučení pro praxi

Akcelerovaná normofrakcionační radioterapie karcinomu prsu představuje alternativní frakcionační režim k takzvané standardní normofrakcionační radioterapii. Na oddělení radioterapie KNL je preferován akcelerovaný režim o dávce na frakci 2.5 Gy, celkové dávce 42.5 Gy v 17 frakcích. Výhodou tohoto režimu je zkrácení doby léčby a zvýšení propustnosti lineárního urychlovače. Důležitou otázkou je i tolerance tohoto postupu, která je důležitou součástí kvality života ozařovaných pacientek.

Naše pozorování prokázalo velmi dobrou toleranci. Ve srovnání s normofrakcionačním režimem jsme prokázali nižší výskyt akutní toxicity. Chronická toxicita byla srovnatelná s normofrakcionovanou radioterapií. Naše výsledky potvrdily i výsledky větších klinických studií.

Na podkladě zhodnocených výsledků jsme potvrdili, že akcelerovaná radioterapie patří mezi výhodné frakcionační režimy. Do budoucna je předpoklad jejího využití u většího počtu nemocných žen. Tento režim lze v souladu s výsledky klinických studií využít i u nemocných s indikovaným ozářením spádové lymfatické oblasti.

Zásadní roli hraje i důsledné poučení pacientek jak v procesu přípravy radioterapie, tak i v průběhu vlastní terapie. Na tomto se podílí velkou mírou hlavně radiologický asistent.

## **6 Závěr**

Cílem bakalářské práce bylo zjistit a zhodnotit, zda akcelerovaná radioterapie karcinomu prsu nepřináší vyšší riziko vzniku nežádoucích účinků oproti standardní frakcionaci.

Podle výsledků našeho výzkumu a výsledků studie použité ke srovnání nežádoucích účinků, nebyly zjištěny žádná rizika akcelerované radioterapie. Četnost nežádoucích účinků u obou frakcionačních režimů jsou téměř srovnatelné a jejich rozdíly jsou minimální.

Bylo zjištěno, že akcelerovaný režim je stejně účinný a stejně bezpečný jako standardní režim ozařování. Důležitými výhodami u zkráceného režimu je šetření času pacientky, výhoda pro onkologické centrum z hlediska více ozářených pacientek a výhodou nižších finančních nákladů za léčbu.

## Seznam literatury

ABRAHÁMOVÁ, Jitka. 2019. Co byste měli vědět o rakovině prsu. 2. vyd. Praha: Grada. ISBN 978-80-271-2055-0.

BRADLEY, Julie A. a Nancy P. MENDENHALL. 2018. Novel Radiotherapy Techniques for Breast Cancer. Annual Review of Medicine. **69**(1), 277–288. DOI 10.1146/annurev-med-042716-103422.

BRIERLEY, James et al. eds. 2018. TNM: klasifikace zhoubných novotvarů. Praha: Ústav zdravotnických informací a statistiky České republiky. ISBN 978-80-7472-173-X.

BÜCHLER, Tomáš et al. 2020. Speciální onkologie. 2. vyd. Praha: Maxdorf. ISBN 978-80-7345-651-1.

COUFAL, Oldřich et al. 2011. Chirurgická léčba karcinomu prsu. Praha: Grada. ISBN 978-80-247-3641-9.

DANEŠ, Jan et al. 2021. Screening a diagnostika karcinomu prsu: pro každodenní praxi. Praha: Grada. ISBN 978-80-271-1239-5.

FRIEDRICHS, K., H. OELLERICH a M. WESSELS. 2017. Rakovina prsu: poznejte nepřítel a porazte ho. Praha: Euromedia. ISBN 978-80-7549-155-8.

HAVRÁNKOVÁ, Renata, ed. 2020. Klinická radiobiologie. Praha: Grada. ISBN 978-80-247-4098-0.

HUDÁK, Radovan et al. 2017. Memorix anatomy: entire human anatomy in English and Latin. 2. vyd. Praha: Triton. ISBN 978-80-7553-415-6.

HYNKOVÁ, Ludmila et al. 2012. Základy radiační onkologie. Brno: Masarykova univerzita. ISBN 978-80-210-6061-6.

KOLEČKOVÁ, Markéta a Katherine VOMÁČKOVÁ. 2022. "Triple" negativní karcinom mléčné žlázy. Praha: Maxdorf. ISBN 978-80-7345-723-5.

KIRBY, M. Anna. 2018. Updated ASTRO guidelines on accelerated partial breast irradiation (APBI): to whom can we offer APBI outside a clinical trial?. London: Br J Radiol. **91**:20170565.

MALÍKOVÁ, Hana et al. 2022. Základy radiologie a zobrazovacích metod. 2. vyd. Praha: Univerzita Karlova. ISBN 978-80-246-5190-3.

MORGAN S.Meena a T. Pauline TRUONG. 2020. Hypofractionated radiation treatment for breast cancer: The time is now. *Breast J.* **26**(1), 47-54. DOI:10.1111/tbj.13724.

PETERA, Jiří et al. 2017. Akcelerovaná parciální radioterapie karcinomu prsu. *Postgraduální medicína.* **19**(2), 147–151. ISSN 1212-4184.

RICHTER, Igor. 2023. Akcelerovaná radioterapie karcinomu prsu [elektronická komunikace]. Message to: KOLDOVSKÁ, Iveta. 10. prosince 2022 13:01. Osobní komunikace.

RICHTER, Igor. 2023. Doporučení ESTRO [elektronická komunikace]. Message to: KOLDOVSKÁ, Iveta. 3. února 2023 8:41. Osobní komunikace.

SAUTTER-BIHL M. L. et al. 2007. DEGRO practical guidelines for radiotherapy of breast cancer. *Breast-conserving therapy.* **183**(12), 661-666. DOI: 10.1007/s00066-007-1811-1.

SEDDLMEYER, Franz et al. 2013. DEGRO practical guidelines: radiotherapy of breast cancer I: radiotherapy following breast conserving therapy for invasive breast cancer. *Strahlenther Onkol.* **189**(10), 825-833. DOI:10.1007/s00066-013-0437-8.

SHAITELMAN F. Simona et al., 2015. Acute and Short-term Toxic Effects of Conventionally Fractionated vs Hypofractionated Whole-Breast Irradiation: A Randomized Clinical Trial. *JAMA Oncol.* **1**(7), 931-941. DOI:10.1001/jamaoncol.2015.2666.

SVOBODA, Tomáš a Daniela ČECHOVÁ. 2021. Radioterapie v léčbě karcinomu prsu. *Onkologická revue.* **8**(4), 36–42. ISSN 2464-7195.

ŠLAMPA, Pavel et al. 2021. Radiační onkologie: pro postgraduální přípravu i každodenní praxi. Praha: Maxdorf. ISBN 978-80-7345-674-0.

VOKURKA, Samuel a Petra TESAŘOVÁ. Onkologie v kostce. Praha: Current Media, [2018]. Medicus. ISBN 978-80-88129-37-0.

ZÁMEČNÍK, Josef, ed. 2019. Patologie. Praha: LD Prager. ISBN 978-80-270-6457-1.

## **Seznam tabulek**

Tabulka č. 1: Typ operace prsu.....	39
Tabulka č. 2: Kritické orgány podle strany ozařování.....	41
Tabulka č. 3: Ozařovací pole.....	42
Tabulka č. 4: Průměrné dávky na kritické orgány .....	43
Tabulka č. 5: Předepsané dávkové limity pro kritické orgány.....	49

## **Seznam grafů**

Graf č. 1: Věkové rozdělení.....	38
Graf č. 2: Stádium karcinomu prsu.....	39
Graf č. 3: Stupeň akutní dermatitidy.....	44
Graf č. 4: Nejčastější akutní kožní reakce .....	45
Graf č. 5: Stupeň pozdní dermatitidy.....	46
Graf č. 6: Nejčastější příznaky chronické dermatitidy.....	47
Graf č. 7: Nejčastější obecné pozdní nežádoucí účinky.....	48



## Seznam obrázků a schémat

Obrázek č. 1: Graf incidence a mortality karcinomu prsu v ČR (Zdroj: SVOD.cz).....	14
Obrázek č. 2: Regionální uzliny (Zdroj: Abrahámová, 2019).....	22
Obrázek č. 3 Wing boar (Zdroj:Autor) .....	40
Obrázek č. 4: Izodózový plán (Zdroj: MUDr. Igor Richter Ph.D.).....	41
Obrázek č. 5: Zakreslení cílového objemu v ozařovacím plánu (Autor: Iveta Dušana Koldovská).....	42

## **Seznam příloh**

Příloha A: Protokol k realizaci výzkumu .....	68
---	----

# Příloha A:

FAKULTA ZDRAVOTNICKÝCH STUDIÍ TUL



## PROTOKOL K REALIZACI VÝZKUMU

Jméno a příjmení studenta:	Iveta Dušana Koldovská
Osobní číslo studenta:	D20000028
Univerzitní e-mail studenta:	Iveta.dusana.koldovska@tul.cz
Studijní program:	B0914P360009 Radiologická asistence
Ročník:	3.
<b>Prohlášení studenta</b>	
Prohlašuji, že v kvalifikační práci ani v publikacích souvisejících s kvalifikační prací nebudu uvádět osobní údaje o respondentech nebo institucích, kde byl výzkum realizován, pokud k tomu není získán souhlas v tomto protokolu. Dále prohlašuji, že budu dodržovat povinnou mlčenlivost o skutečnostech, o kterých jsem se dozvěděl při realizaci výzkumu v rámci osobní ochrany zúčastněných osob.	
Podpis studenta:	
<b>Kvalifikační práce</b>	
Téma kvalifikační práce:	Akcelerovaná radioterapie karcinomu prsu
Kvalifikační práce:	<input checked="" type="checkbox"/> bakalářská <input type="checkbox"/> diplomová
Jméno vedoucího kvalifikační práce:	MUDr. Igor Richter Ph.D.
Metoda a technika výzkumu:	Kvalitativní, metoda sběru dat
Soubor respondentů:	20 pacientek, onkologické onemocnění prsu
Název pracoviště pro realizaci výzkumu:	Krajská nemocnice v Liberci
Datum zahájení výzkumu:	Říjen 2022
Datum ukončení výzkumu:	Leden 2023
Finanční zatížení pracoviště při realizaci výzkumu:	<input type="checkbox"/> ANO <input checked="" type="checkbox"/> NE
Souhlas vedoucího kvalifikační práce:	<input checked="" type="checkbox"/> souhlasím <input type="checkbox"/> nesouhlasím
Podpis vedoucího kvalifikační práce:	
<b>Spolupracující instituce</b>	
Souhlas odpovědného pracovníka instituce s realizací výzkumu:	<input checked="" type="checkbox"/> souhlasím <input type="checkbox"/> nesouhlasím
Souhlas s případným zveřejněním názvu instituce v kvalifikační práci a publikacích:	<input checked="" type="checkbox"/> souhlasím <input type="checkbox"/> nesouhlasím
Podpis odpovědného pracovníka a razítko instituce:	

Technická univerzita v Liberci | Fakulta zdravotnických studií  
Studentská 1402/2, 461 17 Liberec 1 | www.fzs.tul.cz