



# VYSOKÉ UČENÍ TECHNICKÉ V BRNĚ

BRNO UNIVERSITY OF TECHNOLOGY

FAKULTA ELEKTROTECHNIKY

A KOMUNIKAČNÍCH TECHNOLOGIÍ

FACULTY OF ELECTRICAL ENGINEERING AND COMMUNICATION

ÚSTAV BIOMEDICÍNSKÉHO INŽENÝRSTVÍ

DEPARTMENT OF BIOMEDICAL ENGINEERING

## DETEKCE OPTICKÉHO DISKU V RETINÁLNÍCH VIDEO-SEKVENCÍCH

OPTIC DISC DETECTION IN RETINAL VIDEO-SEQUENCES

BAKALÁŘSKÁ PRÁCE

BACHELOR'S THESIS

AUTOR PRÁCE

AUTHOR

Lucie Černohorská

VEDOUCÍ PRÁCE

SUPERVISOR

Ing. Ivana Labounková

BRNO 2018

# Bakalářská práce

bakalářský studijní obor **Biomedicínská technika a bioinformatika**

Ústav biomedicínského inženýrství

**Studentka:** Lucie Černohorská

**ID:** 187787

**Ročník:** 3

**Akademický rok:** 2017/18

**NÁZEV TÉMATU:**

## Detekce optického disku v retinálních video-sekvencích

**POKYNY PRO VYPRACOVÁNÍ:**

1) Proveďte literární rešerši z oblasti zobrazování sítnice oka se zaměřením na oftalmoskopické metody. 2) Dále se v rešerši zaměřte na metody detekce optického disku. 3) Zvolte a popište vhodné metody segmentace optického disku z dynamických retinálních snímků na základě charakteru dat. 4) Realizujte segmentaci optického disku vybranou metodou v programovací prostředí MATLAB. 5) Realizovaný proces testujte na neslícovaných reálných datech z experimentálního video-oftalmoskopu a vyhodnoťte pohyb optického disku v čase. 6) Dosažené výsledky zhodnoťte a diskutujte.

**DOPORUČENÁ LITERATURA:**

[1] JAN, Jiri. Medical image processing, reconstruction and restoration: concepts and methods. CRC Press, 2005.

[2] NIXON, M. a A. AGUADO. Feature Extraction and Image Processing, Elsevier, 2005.

**Termín zadání:** 5.2.2018

**Termín odevzdání:** 25.5.2018

**Vedoucí práce:** Ing. Ivana Labounková

**Konzultant:**

**prof. Ing. Ivo Provazník, Ph.D.**  
*předseda oborové rady*

**UPOZORNĚNÍ:**

Autor bakalářské práce nesmí při vytváření bakalářské práce porušit autorská práva třetích osob, zejména nesmí zasahovat nedovoleným způsobem do cizích autorských práv osobnostních a musí si být plně vědom následků porušení ustanovení § 11 a následujících autorského zákona č. 121/2000 Sb., včetně možných trestněprávních důsledků vyplývajících z ustanovení části druhé, hlavy VI. díl 4 Trestního zákoníku č.40/2009 Sb.

## **Abstrakt**

Tato práce je zaměřena na detekci optického disku z retinálních snímků pořízené experimentálním video-ofthalmoskopem. Stručně popisuje anatomii zrakového aparátu, jeho onemocnění a také přehled zobrazovacích a diagnostických metod sítnice. V práci jsou popsány metody pro detekci optického disku. Praktická část je zaměřena na detekci optického disku pomocí Houghovy transformace. Navržený algoritmus je testován na 25 retinálních sekvencích. Úspěšnost detekce optického disku na statickém snímku je 71,10 %. V rámci práce je detekován pohyb OD a hodnocena úspěšnost této detekce za pomoci referenčního signálu pohybu.

## **Klíčová slova**

Optický disk, sítnice, detekce optického disku, Houghova transformace

## **Abstract**

This semestral thesis deals with the detection of optical disc from retina images taken by experimental video – ophthalmoscope. There is briefly described anatomy of human eye, its illness and also overview of imaging and diagnostics methods of retina. The thesis discussed several methods, which can be used for the detection of optical disc. The practical part of semestral thesis is focused on application of Hough transform on images from ophthalmoscope. The suggested algorithm is tested on 25 retinal sequences. The accuracy of detection of optical disc on still image is 71,10 %. The thesis deals with detection of OD movement and the accuracy of the detection is evaluated using a reference movement signal.

## **Keywords**

Optic disc, retina, optic disc detection, Hough transform

### **Bibliografická citace:**

ČERNOHORSKÁ, L. *Detekce optického disku v retinálních video-sequencích*. Brno: Vysoké učení technické v Brně, Fakulta elektrotechniky a komunikačních technologií, 2018. 50 s. Vedoucí semestrální práce Ing. Ivana Labounková.

## **Prohlášení**

„Prohlašuji, že svou závěrečnou práci na téma Detekce optického disku v retinálních video-sekvencích, jsem vypracovala samostatně pod vedením vedoucího bakalářské práce a s použitím odborné literatury a dalších informačních zdrojů, které jsou všechny citovány v práci a uvedeny v seznamu literatury na konci práce.

Jako autor uvedené závěrečné práce dále prohlašuji, že v souvislosti s vytvořením této závěrečné práce, jsem neporušil autorská práva třetích osob, zejména jsem nezasáhl nedovoleným způsobem do cizích autorských práv osobnostních a jsem si plně vědom následků porušení ustanovení § 11 a následujících autorského zákona č. 121/2000 Sb., včetně možných trestněprávních důsledků vyplývajících z ustanovení části druhé, hlavy VI. díl 4 Trestního zákoníku č. 40/2009 Sb.

V Brně dne **23. května 2018**

.....

podpis autora

## **Poděkování**

Děkuji vedoucímu bakalářské práce Ing. Ivaně Labounkové za účinnou metodickou, pedagogickou a odbornou pomoc a další cenné rady při zpracování mé bakalářské práce.

V Brně dne **23. května 2018**

.....

podpis autora

# Obsah

|     |   |    |
|-----|---|----|
| 1   | Úvod.....   | 9  |
| 2   | Zobrazovací metody oka a očního pozadí.....                                     | 10 |
| 2.1 | Anatomie oka.....   | 10 |
| 2.2 | Onemocnění zadního segmentu oka.....  | 12 |
| 2.3 | Zobrazovací a diagnostické metody sítnice.....                                  | 15 |
| 2.4 | Experimentální video-ofthalmoskop.....  | 19 |
| 3   | Detekce optického disku.....  | 21 |
| 3.1 | Aplikované metody detekce optického disku.....                                  | 21 |
| 3.2 | Vhodné metody segmentace optického disku z dynamických retinálních snímků.....  | 23 |
| 4   | Aplikace vybraných metod na retinální snímky experimentálního oftalmoskopu..... | 27 |
| 4.1 | Realizace algoritmu – Houghova transformace.....                                | 27 |
| 4.2 | Prostředí GUI.....  | 31 |
| 5   | Vyhodnocení.....  | 33 |
| 5.1 | Úspěšnost detekce OD na statickém snímku.....                                   | 33 |
| 5.2 | Vyhodnocení pohybu OD v čase.....   | 36 |
| 6   | Závěr.....  | 41 |

## Seznam obrázků

|  |    |
|--|----|
| Obrázek 1: Oční koule [30] .....   | 10 |
| Obrázek 2: Optický disk zachycený fundus kamerou [31] .....  | 12 |
| Obrázek 3: Patologický vzhled OD a retiny způsobený diabetickou retinopatií [32] .....   | 13 |
| Obrázek 4: Přímá oftalmoskopie [33] .....  | 16 |
| Obrázek 5: Schéma nepřímé oftalmoskopie [34] .....   | 16 |
| Obrázek 6: Snímek papily optického nervu [35] .....  | 18 |
| Obrázek 7: Snímek sítnice pořízený přístrojem OCT [36] .....   | 19 |
| Obrázek 8: Schéma experimentálního VO .....  | 20 |
| Obrázek 9: Optický disk zachycený fundus kamerou [37] .....  | 20 |
| Obrázek 10: Optický disk zachycený experimentálním video oftalmoskopem [40] .....  | 20 |
| Obrázek 11: Plnění Houghova prostoru kružnicí o pevném poloměru [38] .....   | 24 |
| Obrázek 12: Bod z kružnice o neznámém poloměru vyjádřen v parametrickém prostoru [39] .....  | 25 |
| Obrázek 13: Detekce hran pomocí Sobelova operátoru [16] .....  | 25 |
| Obrázek 14: Blokové schéma algoritmu .....   | 27 |
| Obrázek 15: Zprůměrovaný originální obraz .....  | 30 |
| Obrázek 16: Gama korekce obrazu .....  | 30 |
| Obrázek 17: Aplikace Gaussova filtru .....   | 30 |
| Obrázek 18: Hranová detekce Cannyho operátorem .....   | 30 |
| Obrázek 19: Vykreslení výsledků do původního obrazu .....  | 30 |
| Obrázek 20: Grafické prostředí GUI .....   | 31 |
| Obrázek 21: Funkce programu .....  | 32 |
| Obrázek 22: GUI při využití všech funkcí .....   | 32 |
| Obrázek 23: Úspěšný výsledek poměru - 83,92 % (červená linie označuje referenční konturu a bílá hranici detekovanou pomocí HT) .....   | 35 |
| Obrázek 24: Neúspěšný výsledek poměru - 44,70 % (červená linie označuje referenční konturu a bílá hranici detekovanou pomocí HT) ..... | 36 |
| Obrázek 25: Přesná detekce OD v čase .....   | 39 |
| Obrázek 26: Jasové maximum obrazu neodpovídá středu OD .....   | 40 |
| Obrázek 27: Námí detekovaná kontura se nachází uvnitř referenční linie .....   | 40 |
| Obrázek 28: Celkový výsledek detekce videa Study01_00002_001 .....   | 49 |
| Obrázek 29: Celkový výsledek detekce videa Study01_00003_001 .....   | 49 |
| Obrázek 30: Celkový výsledek detekce videa Study01_00005_001 .....   | 50 |
| Obrázek 31: Celkový výsledek detekce videa Study01_00006_001 .....   | 50 |

## Seznam tabulek

|   |    |
|---|----|
| Tabulka 1: Úspěšnost detekce OD na statickém snímku.....              | 34 |
| Tabulka 2: Výsledky korelačního koeficientu pro jednotlivá videa..... | 38 |



# 1 ÚVOD

Lokalizace a následné rozměření optického disku (OD) jsou velmi důležité především k diagnostice různých onemocnění, jako např. glaukomu, postihujícího optické nervy, angiopatií, retinopatií, odchlípení sítnice.

K detekci OD je nutné detailně znát anatomickou stavbu oka, zejména sítnici, která je popsána v kapitole 2. Na sítnici můžeme pomocí zobrazovacích metod identifikovat žlutou skvrnu, cévní řečiště a výstup optického nervu, který nazýváme slepá skvrna. Papilu zrakového nervu můžeme pojmenovat jako optický disk (OD). OD se nachází mediálně od žluté skvrny v místě, kde se sbíhají axony gangliových buněk. Zrakový nerv poté prochází zadní stěnou bulby a vede rovnou do mozku.

V dnešní době existuje celá řada zobrazovacích systémů, které poskytují snadné a účinné vyšetření očního pozadí. Vybrané metody jsou popsány v kapitole 2. Nejvíce vyžívaná je fundus kamera, která dokáže rychle nasnímat barvené snímky sítnice s vysokým rozlišením. Velký důraz se klade nejen na kvalitu snímků, popřípadě videí, ale také na jejich zpracování a analýzu. Ke klasifikaci dat existuje mnoho algoritmů, které se zaměřují na lokaci optického disku pomocí segmentačních nebo morfologických metod.

Tato práce se zabývá detekcí OD pomocí segmentačních metod na snímcích pořízených experimentální video oftalmoskopem (VO). Ten pořizuje nejen snímky, ale také krátká videa s nízkým rozlišením. Kvalita videí není ideální, a proto výběr metod musí zohledňovat např. vysoký obsah šumu v obraze.

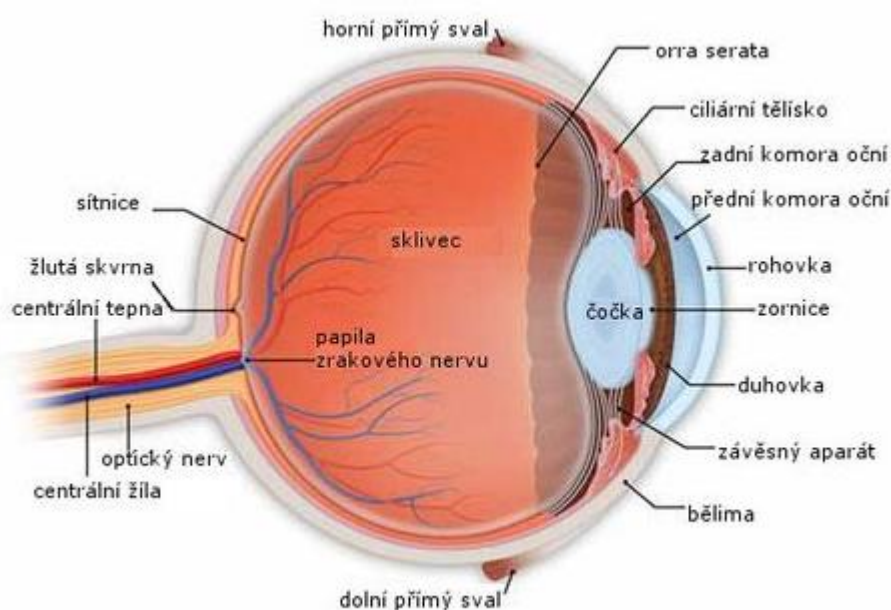
V rámci práce je navržen algoritmus pro předzpracování retinálních snímků pro následnou segmentaci OD Houghovou transformací. Princip detekce je implementován nejdříve na statický snímek (kapitola 5.1), kde se porovnává s ručně dělanou konturou expertem zabývající se problematikou retinálního zobrazování. Poté je aplikována na detekci pohybů středů optického disku v čase (kapitola 5.2). Výsledky této metody jsou diskutovány v kapitole 5.

## 2 ZOBRAZOVACÍ METODY OKA A OČNÍHO POZADÍ

Zobrazovací metody oka jsou důležitou součástí medicíny, dokáží odhalovat nemoci očí, neurologická či kardiologická onemocnění jako např. glaukom, angiopatii či retinopatii [1][2]. Aby byla kontrola fyziologického stavu zrakového aparátu účinná, je nutné znát přesnou anatomii oka.

### 2.1 Anatomie oka

Oko, jako orgán zraku, zprostředkovává pro člověka až 80 % všech přijímaných informací (vnímání světla, barev, tvarů, kontrastu atd.) Zrakové ústrojí je složeno ze zrakové dráhy, zrakového ústředí a periferní části, která je tvořena oční bulbou s přídatnými orgány, tzn. víčka, spojivka, slzné ústrojí a okohybné svaly. [1][2]



Obrázek 1: Oční koule [30]

Oční koule (obrázek 1) je s dalšími částmi zrakového ústrojí (zrakový nerv, okohybné svaly atd.) uložena v očníci. Očnice je propojena s okolními dutinami pomocí kostěných kanálků, otvorů a štěrbin. Optickým kanálem vede zrakový nerv se zrakovou tepnou. Očnicovými štěrbinami prostupují okohybné nervy a žilní spojky.

Oční bulva je kulovitý útvar o předozadním průměru 24 mm. Stěnu oka tvoří tři vrstvy; povrchová – vazivová, střední – cévnatá, vnitřní – nervová. Vnitřní prostor oka je složen z přední a zadní oční komory, čočky a sklívce. [1][2]

Zevní obal, udržující tvar oka, se skládá z bělimy a rohovky. Bělma je bílá a neprůhledná vazivová blána, která tvoří zadní segment oční bulby. Obsahuje také otvory, které umožňují vstup cév a nervů, především zrakového nervu v zadním pólu oka. V přední části přechází bělima v rohovku. Rohovka je hladká, lesklá, průhledná tkáň, která tvoří přední segment oční koule. [1][2]

Střední vrstva slouží především k výživě oka a udržení nitroočního tlaku. Tento obal tvoří živnatka, která se skládá z cévnatky, řasnatého tělíska a duhovky. Díky velkému množství cév je hlavní funkcí cévnatky především výživa sítnice. Řasnaté tělísko drží čočku a v zadní části přechází do cévnatky. Tělísko umožňuje měnit optickou mohutnost čočky (akomodaci oka) jejím vyklenutím či oploštěním. Duhovka má tvar mezikruží s centrálním otvorem zvaným zornice. Díky cirkulárnímu a radiálnímu hladkému svalstvu je duhovka schopna regulovat množství osvětlení zúžením či rozšířením zornice. [1][2]

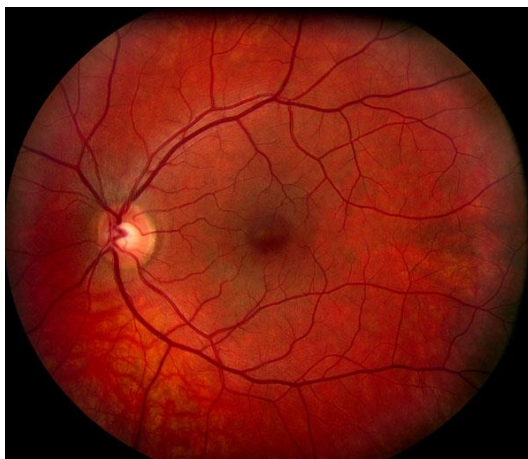
Vnitřní vrstva je tvořena sítnicí – jemnou průhlednou blánou tlustou asi 0,1 - 0,4 mm, jejíž zevní strana naléhá na cévnatku a vnitřní část na sklivec. Sítnice je tvořena vnitřními a vnějšími vrstvami, fotoreceptory, gangliovými buňkami a vrstvou nervových vláken. Vnější vrstvy umožňují zachycení dopadajícího světelného paprsku a zabraňují následnému odrazu uvnitř oka. Vnitřní vrstvy jsou schopny díky smyslovým buňkám a neuronům zpracovat informace z fotoreceptorů a následně je přeposlat do mozku. Podrážděním fotoreceptorů (tyčinek a čípků) dochází k procesu vidění. Tyčinky, kterých je asi 130 milionů, jsou velmi citlivé na světlo a umožňují nám vidění za šera, popřípadě tmy. Čípky nám umožňují ostré vidění za denního světla a také rozeznávání barev. Je jich asi 7 milionů a v největší koncentraci se nachází ve žluté skvrně, která obsahuje prohlubeň, místo nejostřejšího vidění. Od této skvrny čípků do periferie ubývá. Mediálně od žluté skvrny se na sítnici sbíhají nervová vlákna gangliových buněk a vytváří tak na sítnici světlý terč, tzv. optický disk. [1][2]

Obraz očního pozadí, optického disku a žluté skvrny lze ukázat na obrázku 3, který je pořízen pomocí fundus kamery. Jednotlivé vrstvy se dají zobrazit i relativně novou metodou OCT, viz obrázek 7.

## Vzhled optického disku

Optický disk je místem výstupu zrakového nervu a zároveň je zde uložena cévní branka, která umožňuje vstup tepen a žil pro krevní zásobení sítnicové vrstvy. OD má přibližně oválný tvar s průměrným horizontálním průměrem  $1,76 \pm 0,3$  mm a s průměrným vertikálním průměrem  $1,92 \pm 0,3$  mm. Míra exkavace neboli tzv. prohloubení papily, která je častým indikátorem patologií, je počítána z poměru C/D (z angl. cup-to-disc ratio, česky velikostní poměr středu disku, k celému disku). Fyziologický poměr C/D je

mezi 0,1 a 0,9. Jak můžeme vidět na obrázku 2, který je pořízen fundus kamerou, optický disk se jeví jako nejsvětlejší oblast na sítnici. Podle vzhledu optického disku lze rozpoznat několik onemocnění sítnice jako např. glaukom či retinopatii. [4] [5]



Obrázek 2: Optický disk zachycený fundus kamerou [31]

## 2.2 Onemocnění zadního segmentu oka

Vzhled optického disku a celé retiny může být změněn různými onemocněním, proto tato kapitola bude věnována onemocnění zadního segmentu oka, konkrétně retiny.

Patologické strukturální změny oka ovlivňují vizuální vjemy a mohou být způsobeny mechanickým poškozením, ale i progresivními onemocněními. Onemocnění ovlivňující funkci oka mohou mít etiologii přímo ve zrakovém ústrojí, ale mohou být i následkem komplexnějších nemocí jako je např. diabetes. [4] Nemoci postihující zrakový aparát mohou být buď vrozené, nebo získané. Mezi nejrozšířenější onemocnění se řadí –odchlípení sítnice, angiopatie a retinopatie, glaukom.

### Odchlípení sítnice

Odchlípení sítnice je stav, kdy se neuroretina odloučí od pigmentového epitelu a začne se mezi nimi hromadit tekutina, což následně přispívá ke ztrátě zraku. Toto onemocnění se dělí do dvou hlavních skupin:

- Regmatogenní (primární) odchlípení – Vzniká z důvodů trhlinek či děr v sítnici.
- Neregmatogenní (sekundární) odchlípení – Dochází k ní z důvodu jiného onemocnění a nedoprovází ji trhliny či díry.

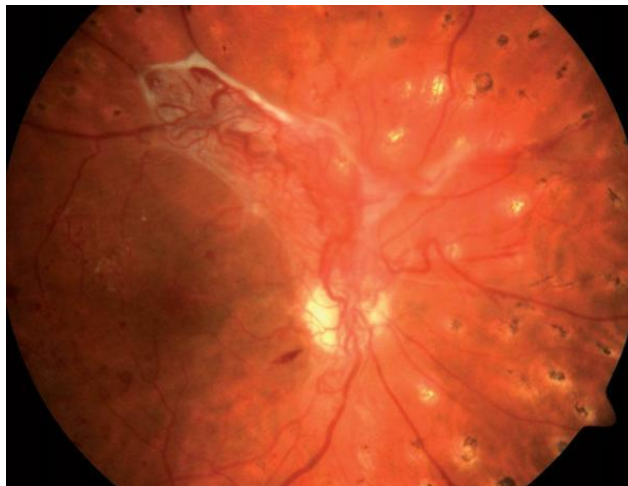V obou případech dochází k omezování zorného pole a léčba je výhradně chirurgická.

## Angiopatie a retinopatie

Angiopatií se nazývá poškození cév u celkových onemocnění. Nachází-li se na sítnici i ložiskové změny, mluvíme o retinopatii.

Hypertonická angiopatie se projevuje napřímenými a tenkými tepnami a širšími cévami. Při hypertonicke retinopatii se objevují navíc ložiskové změny. Při onemocnění může docházet k prominenci, prosáknutí a hemoragii terče zrakového nervu. [2]

Diabetická retinopatie se projevuje po několikaletém trvání diabetu. Diabetické změny na očním pozadí procházejí třemi stádii. Prvním stupněm je prostá diabetická retinopatie charakterizována diabetickou angiopatií, dalším stupněm je preproliferativní stádium předcházející maligní fázi, kterou doprovázejí komplikace např. krvácení do sklivce, jizevnaté svaštění proliferací a pevné adheze sítnice, které mohou způsobit odchlípení sítnice. [2]



Obrázek 3: Patologický vzhled OD a retiny způsobený diabetickou retinopatií [32]

## Glaukom

Glaukomem rozumíme neurodegenerativní onemocnění, při němž dochází k poškození zrakového nervu, poruše krevního zásobení v postižených oblastech a rovněž k úbytku gangliových buněk z vrstev sítnice. Tento úbytek bývá častým následkem zvýšeného nitroočního tlaku, které toto onemocnění doprovází. Jako glaukom označujeme skupinu chorobných stavů různé etiologie, při kterých je tlak uvnitř oka individuálně dostatečně vysoký na to, aby docházelo k poškození nervových vláken zrakového nervu. Vysoký nitrooční tlak je hlavní, ale ne jedinou noxou. Poškození nervových vláken se projevuje

jako exkavace zrakového nervu, změny zorného pole a později i jako pokles zrakové ostrosti. [2]

Specifickou skupinou jsou sekundární glaukomy. Na jejich vzniku se podílejí celková onemocnění pacienta, úrazy oka, zánětlivá onemocnění, medikace pacienta a dědičnost. V celkovém počtu glaukomů zaujímají sekundární glaukomy asi 10 %. [6]

Glaukom je jedno z nejzávažnějších očních onemocnění a bez včasné diagnostiky může způsobit slepotu. V dnešní době není možné glaukom zcela vyléčit a jsme schopni toto onemocnění pouze zmírnit. Proto je velmi důležité podchytit symptomy včas. Mezi základní vyšetření patří tonometrie, tonografie, gonioskopie, perimetrie a oftalmoskopie. Díky tonometrii zjistíme nitrooční tlak, který je u zdravé populace asi  $16,5 \pm 2,6$  Hg. Hodnoty jsou ale individuální, s přibývajícím věkem stoupají. Horní hranice normálu je 21 mm Hg, tlak nad tuto hodnotu předpokládáme za suspektní z glaukomu. [1] Nitrooční tlak, který je vyšší než normální hranice a nezpůsobuje glaukom, nazýváme oční hypertenzí.

Pro diagnostiku se nejčastěji používá přímá oftalmoskopie a typickým nálezem pro glaukom je nález glaukomové exkavace, která se projeví patologickou hodnotou poměru C/D. C/D 0,2 znamená malou exkavaci, naopak C/D 0,9 znamená, že exkavace vyplňuje téměř celý optický disk.

Glaukomy dělíme podle stavu komorového úhlu a podle toho, zda se jedná o primární chorobu či o výsledek jiného chorobného procesu na 5 základních:

- Primární glaukom s otevřeným úhlem – Tvoří asi 70 % všech glaukomů a postihuje asi 2 % populace nad 40 let věku. Nitrooční tlak se postupně zvyšuje a není způsoben jiným očním onemocněním.
- Sekundární glaukom s otevřeným úhlem – Tento glaukom je způsoben jiným očním onemocněním, či změnami, které omezují odtok nitrooční tekutiny.
- Primární glaukom s uzavřeným úhlem – Vzniká u menších očí s menší rohovkou a užším komorovým úhlem, který se v určitých stádiích uzavře.
- Sekundární glaukom s uzavřeným úhlem – Objevuje se u aniridie, při dislokaci čočky, při cirkulárních srůstech zornice, u nitroočních tumorů a u chorob doprovázených neovaskularizací.
- Primární vrozený glaukom – U glaukomů dětského věku reaguje elastické oko na tlak zvětšováním průměru bulbu a rohovky. Onemocnění je způsobeno zbytkem embryonální tkáně v úhlu a postihuje více chlapce. Důležitá je včasná diagnóza a léčba. [1] [2]

Léčba glaukomu může být provedena buď medikamenty, laserovou terapií, nebo chirurgicky.

## 2.3 Zobrazovací a diagnostické metody sítnice

Snímání očního pozadí je nedílnou součástí vyšetření oka. Prohlídka slouží především k detekci patologií a kontrole fyziologického stavu zrakového aparátu. Díky moderním diagnostickým metodám popsaným níže je poté snazší stanovit přesnou diagnózu a rychleji tak zmírnit pacientovy obtíže. Veškeré přístroje, které se k výkonům využívají, musí splňovat bezpečnostní limity a nesmí způsobit poškození tkáně nebo struktury oka.

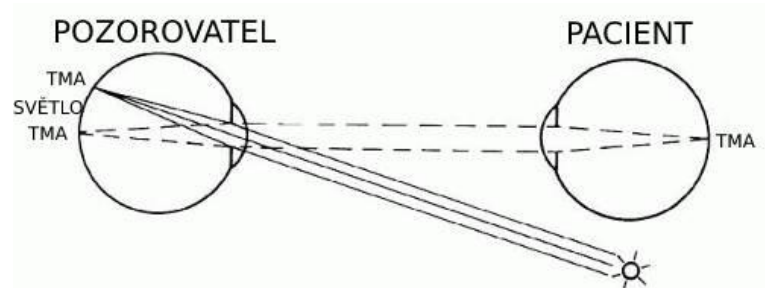
Neinvazivními zobrazovacími metodami sítnice se zabývalo již v druhé polovině 19. století, kdy první pohled na sítnici in vivo umožnil optickou soustavou přímého oftalmoskopu profesor Helmholtz. Metoda nepřímé oftalmoskopie byla představena o něco později, a to na začátku 20. století. Nejdůležitějším krokem pro fundus kameru, která pracuje na principu nepřímé oftalmoskopie, byl rozvoj digitalizace v 60. letech, který umožnil automatické zpracování a ukládání dat. [23] [24] [25]

### Oftalmoskopie

Oftalmoskopie je metoda založená na průniku světelného paprsku okem, což umožňuje pozorovat změny na cévách očního pozadí, cévnatce, sítnici i zrakovém nervu. První oftalmoskop byl sestaven v roce 1850 Hermannem von Helmholtzem a velmi rychle získal mezi lékaři na popularitě. Oftalmoskopy jsou obecně ruční optické přístroje, v jejichž rukojeti se nachází zdroj světla, a to buď xenon – halogenová žárovka, nebo LED, ze kterého jdou světelné paprsky přes dělič svazků nebo polopropustné zrcadlo či odrazový hranol do oka pacienta. Nad osvětlovacím paprskem je v hlavě zařízení otvor, který slouží vyšetřujícímu k pozorování detailů sítnice. Zde je i zásobník výměnných optických čoček, které umožňují dioptrický rozsah od -35 do +40 D.

#### *Oftalmoskopie přímá*

Přímé vyšetření je prováděno z malé vzdálenosti, a to obvykle 3 cm až 7 cm. Obraz fundu je asi 16x zvětšen, avšak viditelné rozmezí je pouze 5°-8°, což je hlavní nedostatek této metody. Čočky, které jsou umístěné v kotouči, umožňují zaostření obrazu nebo také změnu barvy osvětlení. Vyšetření se nejlépe vykonává v zatemněné místnosti.



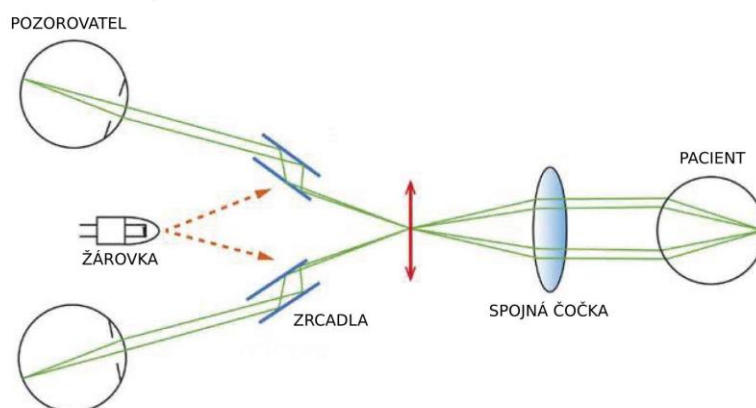
Obrázek 4: Přímá oftalmoskopie [33]

### ***Oftalmoskopie nepřímá***

Nepřímá oftalmologie se liší především tím, že navíc využívá spojné čočky, která umožní zvětšit obraz fundu. Vyšetřovací vzdálenost už nemusí být tolik kontaktní a lze ho provádět na vzdálenost mezi 25 cm až 40 cm. Spojná čočka o hodnotě +10 D až +30 D je umístěna v ohniskové vzdálenosti pacientova oka. Zvětšení obrazu je 4x – 6x, avšak s výhodou většího vyšetřovacího pole.

V dnešní době je nejvíce využíváno binokulární indirektní oftalmoskopie, která je nezbytná při diagnostice glaukomu či odchlípení sítnice. Přístroj je umístěn na hlavě vyšetřujícího a využívá kondenzovaných čoček, které jsou v konvergentní pozici. Přidatými zařízeními jsou zelený filtr, aditivní optika nebo zabudovaná videokamera.

Nezbytným vybavením bývá i štěrbínová lampa, která je složena z osvětlovacího systému, zvětšovací soustavy a mechanického zařízení. Slouží především k vyšetření předního segmentu oka, avšak lze hodnotit i zadní segment oka díky speciálním čočkám; spojné neboli Volkovy čočky či rozptylové neboli Hrubyho čočky. Osvětlení může být přímé, nepřímé nebo difúzní dle charakteru pozorované patologie. Před zdroj světla lze umístit i různé barevné filtry pro snížení osvětlení, zvýšení kontrastu nebo k sledování zbarvených tkání po aplikaci fluorescinu.



Obrázek 5: Schéma nepřímé oftalmoskopie [34]



## Fundus kamera

Fundus kamery, které pracují na principu nepřímé oftalmoskopie slouží především k fotodokumentaci sítnice. Výsledky vyšetření jsou v digitální podobě, a tudíž je snazší porovnávat například progres onemocnění, což umožňuje lepší diagnózu a léčbu. Osvětlení fundu je provedeno pomocí bílého světla a podle různých diagnostických možností se dá nastavit na:

- Monochromatické zobrazení – filtruje světlo různých vlnových délek pro zvýraznění jednotlivých struktur. Například použitím modrého světla se zvýrazní vrstva vláken sítnice.
- Fluorescenční angiografie – zvýrazní cévy sítnice a cévnatky s vysokým kontrastem, což umožňuje detekovat drobné blokády a krvácení, sledovat průtok v cévách.
- Autofluorescence fundu – vizualizuje topografické rozložení látek až na buněčné úrovni, které souvisí s metabolismem oka. Typická jsou pak zjištění u změn v pigmentovém epitelu sítnice pomocí autofluorescence metabolického pigmentu lipofuscinu.
- Stereo zobrazení – nabízí prostorový pohled na fundus a papilu zřakového nervu.
- Modul širokého zorného pole – je sestaven z jednotlivých snímků, které jsou poté automaticky shromážděny, pomocí programu je tak zobrazena velká část zadního segmentu. [3]

Osvětlovací systém tvoří kruhové clony, kdy světelný paprsek prochází osvětlovací čočkou a otvorem v zrcadle. Průměr světelného svazku lze upravit podle šíře zornice, díky tomu dělíme fundus kamery na mydriatické, kdy je potřeba použít oční kapky na rozšíření zornic, a nemydriatické. Obraz je zaznamenán fotoaparátem nebo CCD snímačem. Velikost zorného pole fundus kamer bývá 20°-50° a celkové zvětšení 10x-30x.

## Další zobrazovací metody sítnice

### *Ultrazvukové vyšetření*

Ultrazvukové vyšetření je nezbytnou součástí diagnostiky nádorů, jejich léčby a následných kontrol. Lze jím stanovit či vyloučit odchlípení sítnice nebo sklivcové membrány. Díky Dopplerově jevu jsme schopni získat i informace o prokrvení sítnice nebo o jejím krvácení. Využívá se především v případech, kdy z důvodů zakalení není možné získat obraz fundu.

## ***Skenovací lasery***

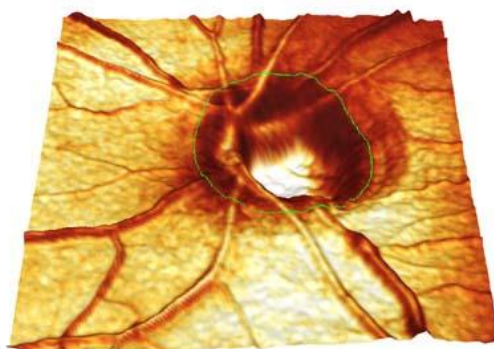
Přístroje, které využívají laserový paprsek, skenují tkáň bod po bodu v jednotlivých sekvencích podle určitého vzorce. Jednotlivé body jsou následně vyhodnoceny detektorem a převedeny na video obraz. Vyšetřuje se především zadní segment oka, avšak díky přídatným zařízením je možný i sken předního segmentu.

## ***Konfokální skenovací oftalmoskop***

Konfokální skenovací oftalmoskop je využíván pro zobrazení fundu. Skener využívá k měření odražené světlo od vyšetřované tkáně. Díky konfokální detekci, která je uskutečňována pomocí konfokální dírkové clony uložené před detektorem, získáme optické řezy – rovnoběžné obrazy s různou hloubkou ostrosti v ose z, k vytvoření kvantitativní 3D analýzy struktur. Rozsah zorného pole, jež určuje šířka zornice, je obvykle 55°.

## ***Konfokální skenovací laserový tomograf***

Laserový tomograf je již speciálně využíván pro 3D zobrazování a kvantitativní 3D analýzu struktur oka. Prvním přístrojem tohoto typu byl HRT a nabízel stereometrické parametry. Novější přístroje dokáží již měřit tloušťku sítnice a hodnotit její otok. Velkou výhodou je sledování změn terče optického nervu a okolní sítnice v čase při opakovaných vyšetřeních.

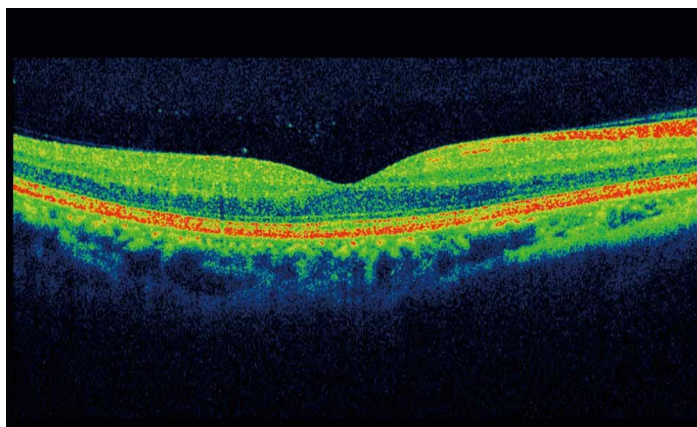


Obrázek 6: Snímek papily optického nervu [35]

## ***Optická koherentní tomografie***

OCT nebo také nízkokoherentní tomografie je metoda založená na optické obdobě akustického echa ultrazvuku. Přístroj využívá odražených a rozptýlených signálů od jednotlivých tkáňových struktur, jejichž intenzita je měřena v závislosti na čase. Zdrojem

záření z oblasti o vlnových délkách 850 nm, 1300 nm, 1550 nm je superluminiscenční dioda. V dnešní době se využívají hlavně FD-OCT (Frequency - domain), kdy odražené záření je detekováno jako interferenční spektrum, ze kterého lze pomocí Fourierovy transformace vyhodnotit vyšetřovanou tkáň. Hlavní výhodou je vysoká rozlišovací schopnost v rozsahu řádu  $\mu\text{m}$  u průniku do tkáňové hloubky až 5 mm. OCT je schopné zobrazit jednotlivé vrstvy sítnice, změřit jejich tloušťku a porovnat ji s databází, což umožňuje lepší diagnózu.



Obrázek 7: Snímek sítnice pořízený přístrojem OCT [36]

## 2.4 Experimentální video-ofthalmoskop


Experimentální videoofthalmoskop je podobně jako fundus kamera složen ze soustavy čoček, které směřují paprsky odražené z očního pozadí do CCD snímáče (obrázek 8). Obraz je snímán CCD kamerou s frekvencí až 30 snímků za sekundu a dále pomocí USB kabelu převeden do počítače který slouží jako uložení dat. Zorný úhel kamery je asi  $20^\circ \times 15^\circ$  a výsledné obrazy mají rozlišení 640 x 480 pixelů.

Video oftalmoskop (VO) snímá fotografie v časovém sledu, a tím umožňuje získání dynamického záznamu. VO umožňuje i nemydriatické měření, což znamená, že zde není nutnost užití mydriáz pro rozšíření zornic. V tomto případě se vyšetření provádí v šeru, aby zornice byla co nejvíce rozšířená a zároveň aby nevznikaly artefakty z okolního osvětlení. Díky tomuto přístroji jsme schopni, kromě hodnocení strukturálních změn, analyzovat i hemodynamické procesy v sítnici, jako např. průměr cévy závislé na krevním tlaku, spontánní žilní pulsaci ovlivněnou intrakraniální změnou tlaku [28] a průtok krve pomocí laserového kontrastního zobrazování.

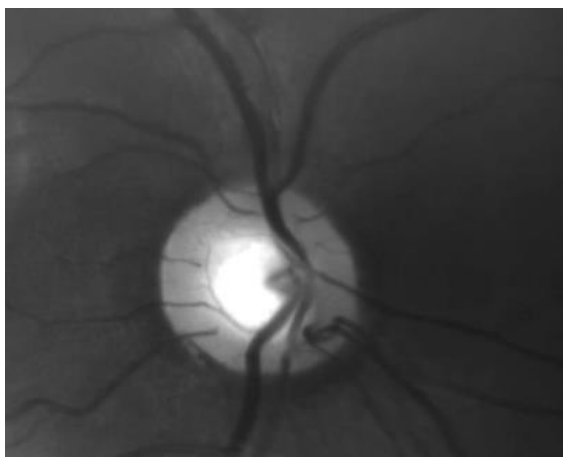
Sítnice je osvětlována LED o vlnové délce 575 nm, čímž se dosáhne většího zvýraznění sítnice. Zelené světlo je nejlépe pohlcováno oxyhemoglobinem, který má absorpční maximum v 578 nm, což způsobí to, že se cévy jeví jako tmavé. [3]

Hlavní rozdíl oproti běžné fundus kameře je osvětlení očního pozadí. Video oftalmoskop využívá pro osvětlení střed pupily a pro snímání její okraje podobně jako u SLO. Díky tomu odchází k potlačení počtu rušivých odrazů, avšak máme pouze malou výslednou oblast okolí optického disku. Jak lze vidět na obrázku 10, získaný obraz video oftalmoskopem je pouze v odstínech šedi, oproti obrázku 9, kde je optický disk zachycen barevně pomocí fundus kamery. Dále je možné sledovat nerovnoměrné rozložení světla, malý kontrast i ostrost snímku. To je značná nevýhoda oproti jiným zobrazovacím metodám sítnice, protože je těžší segmentovat optický disk a rozpoznat nerovnoměrnosti pozadí.

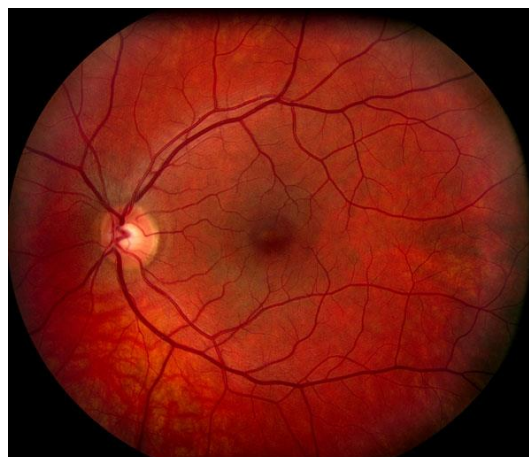Důležité je však zmínit, že oproti jiným zobrazovacím metodám sítnice jako např. SLO nebo OCT je video oftalmoskop mnohem levnější. [14]



Obrázek 8: Schéma experimentálního VO



Obrázek 10: Optický disk zachycený experimentálním video oftalmoskopem [40]



Obrázek 9: Optický disk zachycený fundus kamerou [37]

### 3 DETEKCE OPTICKÉHO DISKU

Automatická lokalizace OD je důležitá část algoritmu pro následné rozměření parametrů OD, jejich klasifikaci, následné určení diagnózy. Na základě přesné detekce lze určit konkrétnější diagnostické parametry jako například poměr C/D ratio nebo ekvivalent retinální arterie (CRAE). Na základě znalostí fyziologických rozměrů můžeme tyto specifické parametry využít k rozpoznání několika onemocnění sítnice jako například glaukom či retinopatii. [4] [5] [27]

Pro rozměření diagnostických parametrů je nutné na OD aplikovat segmentační metody. Segmentace patří k základním krokům analýzy obrazů, rozumíme rozdělení obrazu na nepřekrývající se oblasti, které mají nějakým způsobem souvislost s věcným obsahem ve scéně. Výstupem segmentace je opět obraz stejných rozměrů jako originál, avšak jsou v něm vyznačeny jednotlivé oblasti. Označovány mohou být jen hranice nebo celý obsah objektů. Pokud hledáme v obrazu jednu specifickou oblast, může být výstupem segmentace binární obraz s rozlišenou specifickou oblastí a pozadím. Pokud dělíme obraz na více segmentů, můžeme je barevně odlišit či označit indexy. [7]

Cílem této práce je segmentace optického disku a přesné stanovení hranice mezi OD a sítnicí.

#### 3.1 Aplikované metody detekce optického disku

Digitalizace retinálních snímků (od 60. let 20. století) umožňuje využití algoritmů pro automatickou detekci optického disku [40]. Pro předzpracování obrazu i následnou detekci OD se často využívá základních principů segmentačních metod. Jedním z prvních výpočetních metod pro detekci OD byl algoritmus založený na principu Houghovy transformace, která byla využita již v 90. letech Zheng Liuem a kol. v [15]

Ve své studii předpokládali hranovou reprezentaci obrazu jako vstup, proto v rámci předzpracování použili Sobelův hranový operátor. Cévy byly odstraněny pomocí Gaussového filtru a konečná detekce byla provedena dynamickým prahováním. Sobelův operátor využili i Xiaolu Zhu a kol. [16], kdy na takto předzpracovaný obraz aplikovali Houghovu transformaci. Jiný způsob využili Sekhar a kol. v [11]. V rámci předzpracování obrazu byla izolována část obrazu o vysokých intenzitách, kterou dle fyziologických předpokladů představuje optický disk, za pomoci morfologických procesů, eroze a dilatace. Poté byla aplikována Houghova transformace.

Detekce optického disku na základě jasové variability je aplikována ve studii Sinthanayothin a kol. [17]. Ti nejdříve díky jasu detekovali optický disk, přičemž bod s nejvyšší intenzitou považovali za jeho střed. Při detekci optického disku využili

vysokého jasu také Zubair a kol. [9]. Na zelenou složku obrazu byla použita adaptivní ekvalizace histogramu (CLAHE metoda) ke zvýšení kontrastu mezi popředím a pozadím. Na vytvořený negativ je aplikována transformace tzv. rozšířených minim (z angl. extended minima) a dále je obraz upravován morfologickou erozí a dilatací k odstranění oblastí, které nedosahují velikosti optického disku.

Mezi často užívané metody segmentace OD jsou metody založené na principu aktivních kontur. Metoda je založena na registraci jasové změny představující kontury objektů v obraze. Mendels a kol. [18] určili hranici optického disku pomocí gradientního vektoru. Agarwal a kol. [12], kteří se rozhodli tuto metodu také využít, převedli nejdříve obraz na šedotónový a poté omezili vliv kontur cévního řečiště pomocí průměrujícího filtru. Optický disk segmentovali díky hranové reprezentaci a následnou aplikací morfologického procesu dilatace. Hranice mezi diskem a sítnicí vymezili pomocí metody aktivních kontur. Xu a kol. [19] aplikovali metodu na zelenou složku RGB obrazu. Střed spolu s rádiem detekovali pomocí vzdálenostní transformace založené na hranové mapě. Aktivní kontura byla definována parametrickou křivkou. Přesná kontura disku je získána díky shlukování jednotlivých pixelů a následným vyhlazením nepotřebných bodů. Nugroho a kol. [20] detekci optického disku uskutečnili na červené složce RGB obrazu, kde lokalizovali střed pomocí jasu. Jako další odstranili cévy „bottom-hat“ transformací a pomocí proměrovacího filtru isolovali optický disk. Nakonec použili metodu aktivních kontur založenou na parametrické křivce.

Další metoda, která se dá uplatnit pro segmentaci optického disku je metoda narůstání oblastí. Priyadharshini a kol. [10] nejprve použili adaptivní ekvalizaci histogramu na šedotónový obraz. Po odstranění cévních řečišť byl obraz vyhlazen mediánovým filtrem. Nakonec byl použit algoritmus narůstání oblastí. Obdobnou metodu využili i Omid a kol. [21], kteří pomocí převedení obrazu na histogram lokalizovali nejjasnější pixely a ty určili jako optický disk. Pomocí průměrovacího filtru vyhladili obraz, a nakonec použili algoritmus pro narůstání oblastí.

Kruhová transformace je segmentační metoda, kterou použil při detekci Lu [22]. Nejdříve upravil barvy obrazu, aby dosáhl co nejlepšího kontrastu a poté se zbavil šumu pomocí mediánového filtru. Prostor, ve kterém se optický disk bude nacházet je zúžen pomocí Mahfouzovy metody. Kruhová transformace je poté založena na hledání pixelů s maximální odchylkou, které leží v optickém disku.

Další metoda segmentace je prahování. Hodnota prahu může být skalárního či vektorového parametru a dána jasnem pixelů, barvou apod. [13] Tuto metodu využili Issaac a kol [8]. Segmentují optický disk tak, že předzpracovaný obraz je prahován pomocí prahové hodnoty, kterou získali z histogramu předzpracovaného obrazu vyhlazeného Gaussovým oknem.

Segmentovat OD může i za pomoci metody, která je založena na morfologii cévního řečiště. Všechny cévy vycházející z OD mají téměř shodný (parabolický) směr, a toho využili ve své práci Foracchia a kol [27]. Ti si nejdříve definovali geometrický model směru retinálních cév, který následně aplikovali na dané snímky. Tímto získali souřadnice bodu z centra OD.

### **3.2 Vhodné metody segmentace optického disku z dynamických retinálních snímků**

Většina z uvedených studií a konkrétních metod byla spojena s retinálními snímky z fundus kamery. Charakter snímků fundus kamery se liší oproti snímkům z experimentálního oftalmoskopu především v tom, že jsou ostřejší, OD je umístěný na straně a má světlejší střed. Vzhledem k těmto vlastnostem se volí i předzpracování – normalizace jasu, gama korekce, průměrovací filtr apod. Pro účely tohoto semestrálního projektu jsou užity snímky experimentálního VO. Jak již bylo zmíněno (kapitola 2.4), snímky VO zachycují úhel  $20^\circ \times 15^\circ$  – s OD v centrální části snímku, hladina šumu se pohybuje v 24 dB [14]. Snímky jsou více zašuměné, proto musíme volit vhodné metody předzpracování a detekce.

Z těchto důvodů se v rámci práce zaměřím především na robustnější metody např. zmíněná Houghova transformace, kruhová transformace nebo metoda aktivních kontur.

Experimentální oftalmoskop poskytuje sérii retinálních snímků v časové oblasti. Pro detekci OD můžeme přistupovat jako k detekci OD v každém snímku zvlášť nebo využít znalosti lokace OD spočítaném v prvním snímku a dále s ní počítat v čase.

#### **Houghova transformace**

Houghova transformace je jedna ze základních segmentačních metod, kdy jsou v obraze hledány objekty známých tvarů, které je možno popsat rovnicí. Předpokládá se, že vstupem je hranová reprezentace obrazu, proto je nutné zvolit vhodné metody předzpracování obrazu. Mezi výhody této metody patří nejen odolnost vůči šumu, ale také detekce objektu i přes jeho nepravidelnost či porušení jeho křivky. Nevýhodou této metody může být to, že nedokáže správně rozeznat struktury, které nejsou dostatečně intenzivní.

Houghovu transformaci lze využít na dvě hlavní detekce, a to na detekci přímek a na detekci kružnic. Jelikož je našim záměrem detekovat OD, který má téměř kulatý tvar, zaměříme se dále jen na detekci kružnice.

## Detekce kružnice

Abychom mohli kružnice správně detekovat, potřebujeme znát jejich geometrické vyjádření například pomocí středové rovnice, která má tvar

$$r^2 = (x - a)^2 + (y - b)^2, \quad (1)$$

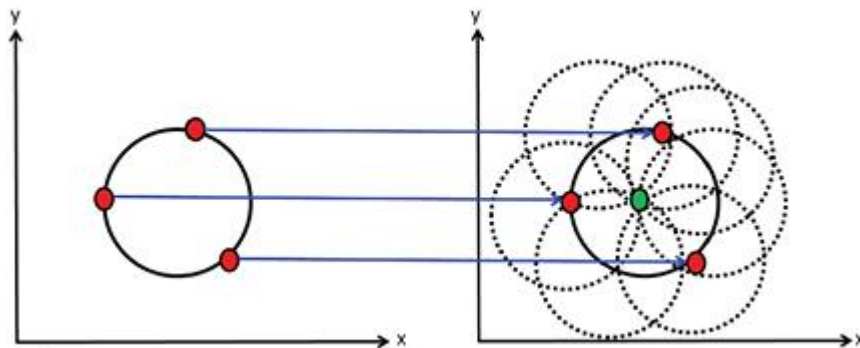
kde  $r$  je poloměr a parametry  $a$  a  $b$  určují souřadnice středu kružnice. Oproti detekci přímky, je hledaný prostor vyjádřen třemi parametry  $(a, b, r)$ . Kružnici lze popsat také parametrickou rovnicí

$$x = a - r \cos \varphi, \quad (2)$$

$$y = b - r \sin \varphi, \quad (3)$$

kde je  $\varphi$  nabývá hodnot od 0 do  $2\pi$ ,  $a$  a  $b$  jsou souřadnice středu kružnice a  $r$  je poloměr. Pro výpočet Houghova prostoru je zapotřebí znát souřadnice bodů ležících na hledané kružnici, které získáme díky hranové reprezentaci obrazu a aspoň přibližný odhad poloměru hledané kružnice.

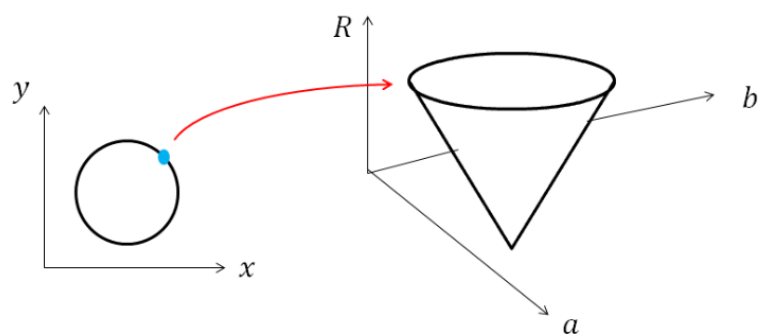
Hledaný Houghův prostor je pro kružnici s pevným poloměrem dvojrozměrný. Souřadnice každého bodu binárního obrazu se dosadí do rovnice (2.6) a následně jsou vzniklé kružnice zakresleny do Houghova prostoru. Při správně zvoleném poloměru se tyto kružnice protnou v jednom bodě, který představuje hledaný střed původní kružnice (obrázek 12).



Obrázek 11: Plnění Houghova prostoru kružnicí o pevném poloměru [38]

V praxi však poloměr hledané kružnice ve vstupním objektu nevíme, a tudíž musíme za proměnnou  $r$  dosadit rozmezí hodnot. Z toho vyplývá, že hledaný prostor bude třírozměrný. V parametrickém prostoru se po dosazení bodu ležícího na kružnici vytvoří množina všech možných řešení, která má tvar kužele. Při postupném dosazování dalších bodů ležících na kružnici získáme několik kuželů, které se protínají v jediném bodě, středu hledané kružnice.

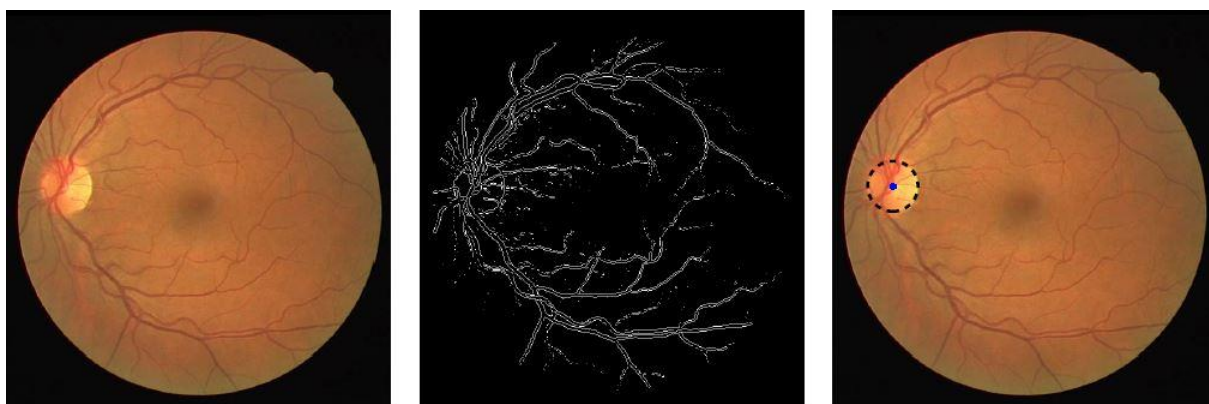




Obrázek 12: Bod z kružnice o neznámém poloměru vyjádřen v parametrickém prostoru [39]

Jak jsem již zmínila, pro Houghovu transformaci je velmi důležité správné předzpracování obrazu. K hranové detekci lze využít lokální operátory aproximující derivace obrazové funkce, např. Sobelův operátor (obrázek 13) nebo operátory založené na hledání hrany v místech tam, kde druhá derivace obrazové funkce prochází nulou, např. Cannyho hranový detektor. [7] [13] [16] [26]

Konkrétně Sobelův operátor byl aplikován v [16], kde výsledná hranová reprezentace včetně originálního obrazu lze vidět na obrázku (obr. 13). Na daném obrázku vidíme i výslednou detekci OD, která byla provedena právě HT.



Obrázek 13: Detekce hran pomocí Sobelova operátoru [16]

## Aktivní kontury

Jedna z nejčastěji využívaných metod pro segmentaci OD jsou aktivní kontury. Velkou výhodou této metody je, že je vhodná i pro složité a komplexní tvary. Umožňuje také nastavení parametrů ovlivňujících výsledný tvar kontury. Jako nevýhodu můžeme zmínit to, že je nutná manuální inicializace.

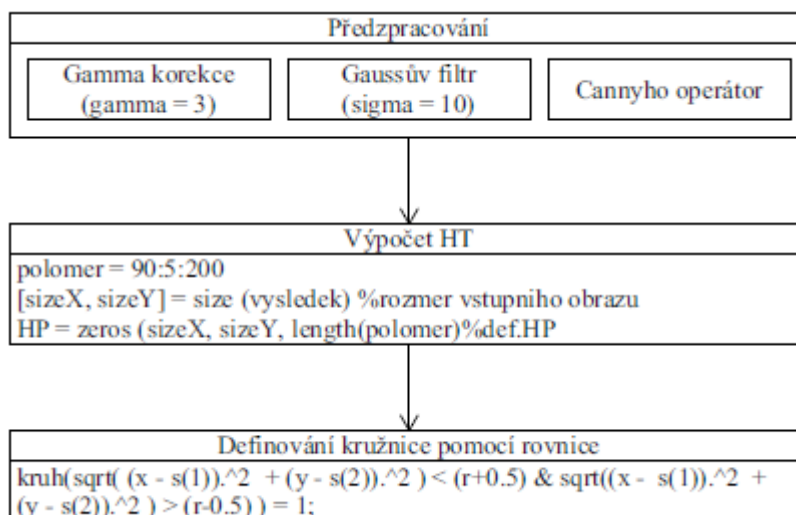
Aktivní kontury (snakes, active contours) jsou založeny na principu postupného tvarování kontur až ke hraně objektu v obraze. Je důležité, aby vstupem byla uzavřená křivka, která přibližně ohraničuje segment, který chceme detekovat. Tento model se dále deformuje vlivem tzv. vnitřních, obrazových a vnějších sil. Vnitřní síly kontrolují hladkost průběhu, obrazové síly směřují tvarování kontury směrem ke hraně objektu a vnější síly jsou výsledkem počátečního umístění kontury. [29]

# 4 APLIKACE VYBRANÝCH METOD NA RETINÁLNÍ SNÍMKY EXPERIMENTÁLNÍHO OFTALMOSKOPU

V rámci praktické části bakalářské práce se zaměříme na aplikaci zmíněných metod detekce OD na retinální sekvence měřené experimentálním oftalmoskopem. Je aplikován a testován algoritmus na principu Houghovy transformace (kap. 3.2.1). Výsledné detekce jsou pak ověřovány a je vyhodnocena úspěšnost detekcí na zprůměrovaném snímku dané retinální sekvence. Pro realizaci algoritmu byl využit program Matlab 2016b. V rámci řešení bylo vypracováno i uživatelské prostředí pro aplikaci algoritmu na retinální videa a export získaných výsledků.

## 4.1 Realizace algoritmu – Houghova transformace

Výpočet Houghovy transformace je zprostředkován 2 funkcemi, *hough\_transf2* (*filename*) a *zkouska\_framy* (*obj.f*). Obě funkce využívají stejného algoritmu pro Houghovu transformaci, ale poskytují různý výstup v závislosti na účelu použití. Schéma navrženého algoritmu pro detekci OD Houghovou transformací je na obrázku 14.



Obrázek 14: Blokové schéma algoritmu

Obě funkce očekávají na vstupu video ve formátu avi. V případě funkce *hough\_transf2*, dochází na začátku k vytvoření zprůměrovaného obrazu (*averaged\_I*), který je charakteristický pro zpracováváný záznam a jako výstup poskytuje vypočtenou kružnici pomocí středové rovnice označující oblast OD pro daný zprůměrovaný frame.

U funkce *zkouska\_framy* se algoritmus Houghovy transformace aplikuje na každý jednotlivý frame pro detekci středů pomocí HT v čase.

Na základě prostudovaných publikací týkajících se detekcí OD Houghovou transformací [11] [15] [16] a v celku úspěšných výsledků v aplikaci na snímky z fundus kamery, volíme podobné předzpracování obrazu jako ve zmíněných studiích pro algoritmus HT ve výše popsaných funkcích.

Předzpracování je totožné jak pro zprůměrovaný obraz, tak pro jednotlivý frame. Jako první je aplikována gamma korekce (s hodnotou koeficientu  $\gamma = 3$ ), kdy dojde ke zvýraznění námi sledované oblasti – OD (obrázek 16). Dále je na snímek použita Gaussova filtrace, u které je zvolena velikost parametru  $\sigma = 10$  (obrázek 17). Tato filtrace je založená na konvoluci obrazu s předem danou průměrující maskou, díky které dochází k potlačení aditivního šumu. Na takto předzpracovaný obraz je aplikovaný Cannyho hranový detektor, díky kterému je získána hranová reprezentace obrazu (obrázek 18), která slouží jako vstup pro Houghovu transformaci.

Algoritmus pro výpočet HT je společný oběma funkcím. Pro menší výpočetní náročnost a omezení falešných detekcí jsme počítali Houghův prostor pro poloměry o velikostech od 90 do 200 px. Tyto poloměry byly voleny na základě znalosti fyziologických hodnot (horizontální průměr je  $1,76 \pm 0,3$  mm, vertikální průměr je  $1,92 \pm 0,3$  mm, viz kap. 2.1.1). Houghův prostor je vymezen rozměry vstupního obrazu a následně v něm je pomocí *for* cyklu nalezeno maximum, které odpovídalo středu OD. Zdrojový kód celého algoritmu, který je zobrazen níže, je realizován pomocí 3 vnořených *for* cyklů.

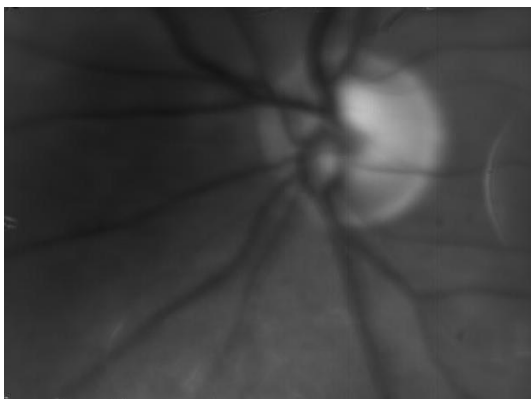
```
%% algoritmus Houghovy transformace
polomer = 90:5:200;
[SizeX,SizeY] = size(vysledek); %rozmer vstupniho obrazu
HP = zeros(SizeX,SizeY,length(polomer)); %definovani HP
[x,y] = find(vysledek); %souradnice hranovych bodu vstupniho obrazu
ind = 1;
for r = polomer % pro vsechny hledane polomery
    for i = 1:length(x) % pro vsechny nalezene hranove body
        for j = 0:pi/100:2*pi
            a = round(x(i)-r*cos(j)); %vypocet pomoci parametricke rce
            b = round(y(i)-r*sin(j));
            if x(i)>r && x(i)<SizeX-r && y(i)>r && y(i)<SizeY-r
                HP(a,b,ind) = HP(a,b, ind) + 1; %inkrementace bodu
            end
        end
    end
    ind = ind + 1;
end
```

Jak již bylo zmíněno, v každé funkci se video zpracovává stejně, avšak liší se výstupem.


U první funkce, která nese název *hough\_transf2*, je výstupem zprůměrovaný obraz (*averaged\_I*), poloměr (*r*) a kružnice (*kruh*). Kružnice je definována pomocí středové rovnice, viz kapitola 3.2.1., kde souřadnice středu odpovídají souřadnicím maxima Houghova prostoru.

Výstupem druhé funkce *zkouska\_framy* jsou tři proměnné, a to jednotlivé framy (*mov*) a středy (*s*) s poloměry (*rr*) odpovídající jednotlivým snímkům.


Aplikace celého algoritmu, jednotlivé mezivýsledky a výsledky jsou zobrazeny na obrázcích 15-19.



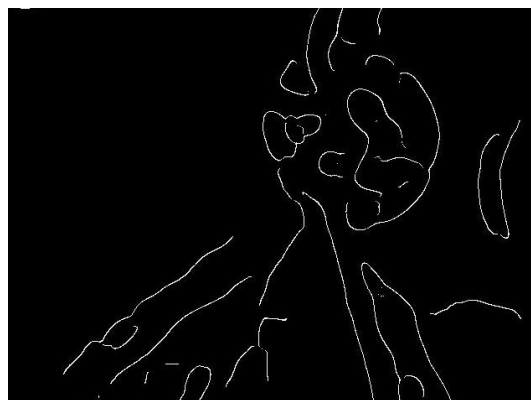**Obrázek 15: Zprůměrovaný originální obraz**




**Obrázek 16: Gama korekce obrazu**



**Obrázek 17: Aplikace Gaussova filtru**



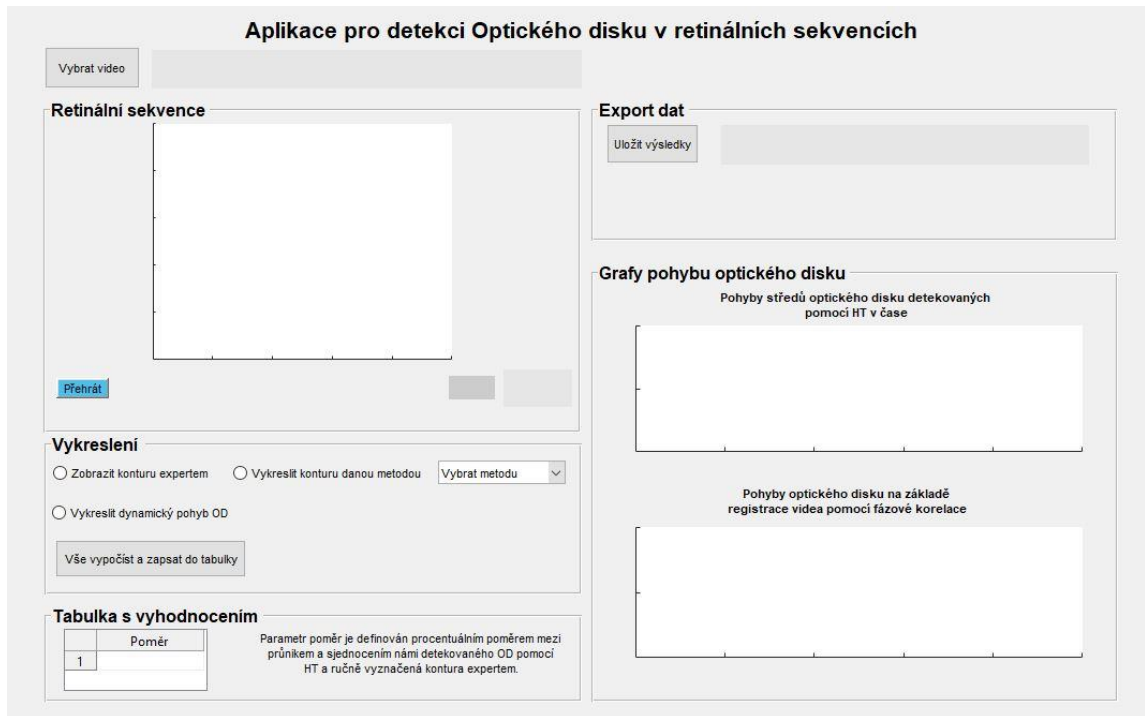
**Obrázek 18: Hranová detekce Cannyho operátorem**



**Obrázek 19: Vykreslení výsledků do původního obrazu**

## 4.2 Prostředí GUI

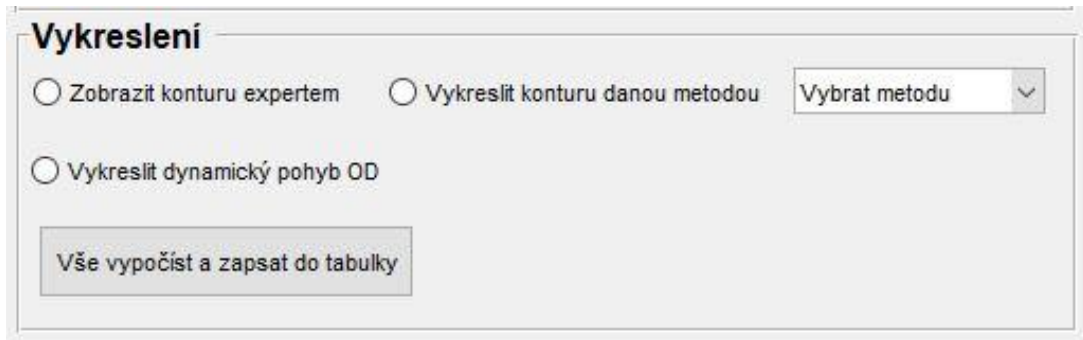
V rámci řešení bylo navrženo i uživatelské prostředí pro detekci OD využívající HT, které poskytuje přehledné zobrazení výsledků a jejich export pro možné následné analýzy. Po spuštění hlavního skriptu s názvem *bp.m* se otevře grafické rozhraní Matlabu (obrázek 20). Tlačítka se aktivují hned poté, co uživatel pomocí *stlačitelného tlačítka* s názvem „Vyberte video“ zvolí retinální sekvenci pro zpracování.



Obrázek 20: Grafické prostředí GUI

Po načtení videa si uživatel již může zvolit, kterou funkci GUI využije (obrázek 21). Po zvolení *zaškrťovacího pole* s názvem „Zobrazit konturu expertem“ se do zprůměrovaného snímku vykreslí ručně vyznačená kontura expertem zabývajícím se problematikou retinálního zobrazování. Po výběru metody v *rozbalovací se nabídce* se aktivuje *zaškrťovací pole* „Vykreslit konturu danou metodou“, které nebylo doposud aktivní. Po zvolení tohoto tlačítka se pomocí funkce *zkouska\_framy* vypočítají jednotlivé středy pro každý snímek v celém videu a následně se pohyb středů OD detekovaných pomocí HT v čase vykreslí do příslušného grafu. Graf se nachází v pravém panelu a nese název „Detekce pohybů středů OD pomocí HT v čase“. Vzhledem k náročnosti algoritmu a množství zpracovávaných dat tento výpočet chvíli trvá. Uživatel má také možnost

pomocí *posuvníku* procházet video po jednotlivých snímcích, a tak kontrolovat správnost detekce.

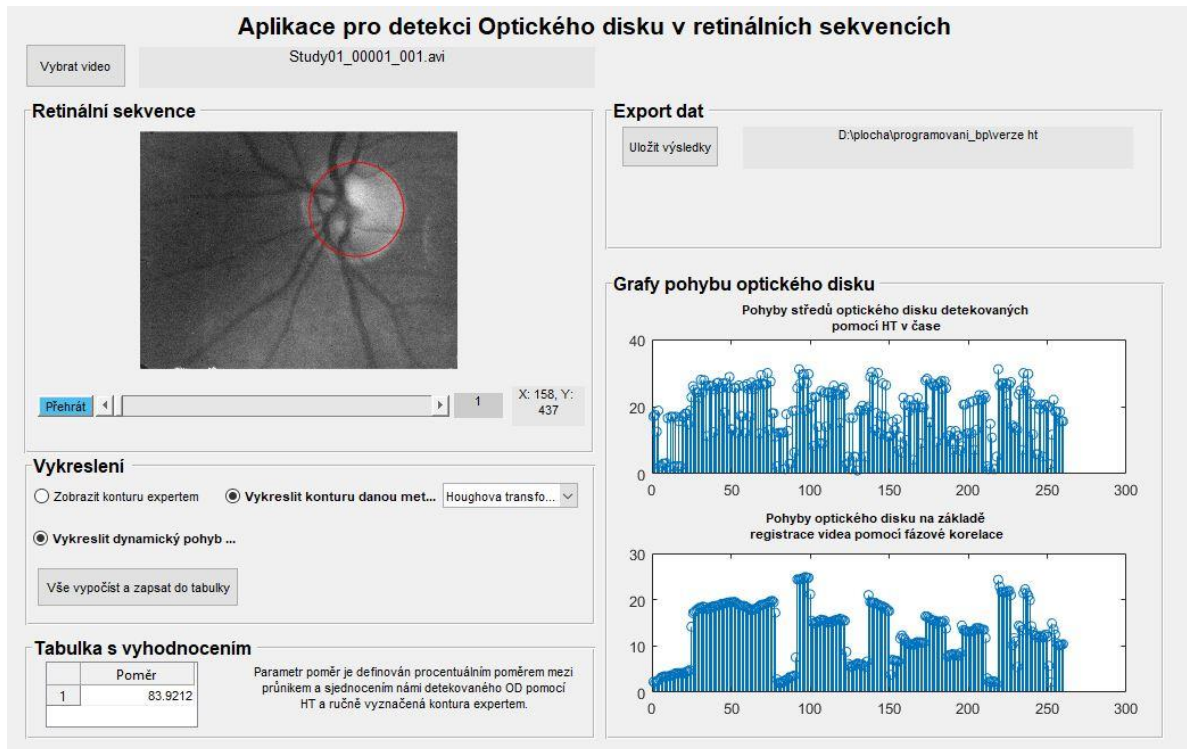


Obrázek 21: Funkce programu

Tabulka s vyhodnocením slouží k zobrazení výsledků vypočtených poměrů námi nalezené oblasti k referenční manuálně zaznačené kontuře.

Prostředí obsahuje *panel* „Export dat“, který nabízí uložení dat v podobě mat souboru. Soubor obsahuje matici souřadnic středů OD a jeho poloměrů v jednotlivých snímcích pro zpracovávané video. Výsledky jsou koncipovány tak, že první dva sloupce v souboru reprezentují souřadnice středu X a Y, třetí sloupec proměnlivý poloměr OD.

Po využití všech funkcí, co grafické prostředí GUI nabízí se aplikace zcela zaplní viz obrázek 22.



Obrázek 22: GUI při využití všech funkcí



## 5 VYHODNOCENÍ

Navržený algoritmus byl aplikován celkově na 25 videí s rozlišením 640 x 480 pixelů (v dostupném CD 3 videa pro ukázkou). Blíže jsou tato data popsána v kapitole 2.4. Videá byla jednotlivě zpracovávána pomocí funkcí *hough\_transf2* a *zkouska\_framy*, které jsou podrobněji popsány v kapitole 4.1, aby detekce byla co nejefektivnější.

### 5.1 Úspěšnost detekce OD na statickém snímku

Úspěšnost detekce OD na statickém snímku byla testována pouze na zprůměrovaných snímcích, ke kterým byla vyznačena referenční kontura. Jako hodnotící parametry detekce byly zvoleny množinové operace průnik a sjednocení, resp. jejich poměr.

Průnik dvou množin je definován oblastí, která obsahuje pouze ty prvky, které se nalézají v obou sledovaných množinách. Matematický symbol průniku se označuje  $\cap$ . Naopak sjednocení, které se značí symbolem  $\cup$ , reprezentuje všechny prvky jedné množiny a také všechny prvky množiny druhé.

Matematický zápis obou operací je vyjádřen následující rovnicemi

$$P = A \cap B = \{x \mid x \in A \wedge x \in B\}, \quad (4)$$

$$S = A \cup B = \{x \mid x \in A \vee x \in B\}, \quad (5)$$

kde  $A$  a  $B$  představují porovnávané množiny.

Pro porovnání byl zvolen parametr poměr, který je definován procentuálním poměrem mezi průnikem a sjednocením námi detekovaného OD pomocí HT a ručně vyznačenou konturou expertem. Zmíněný matematický zápis byl realizován v Matlabu takto:

```
%%výpočet poměrů pixelů

prunik(BW_OD == 1 & BW_contour == 1) = 1;
sjednoceni(BW_OD == 1 | BW_contour == 1) = 1;

px_prunik = nnz(prunik);
px_sjednoceni = nnz(sjednoceni);

poměr = (px_prunik/px_sjednoceni)*100;
```

V následující tabulce (tabulka 1) jsou zobrazeny hodnoty poměrů pro zprůměrované obrazy 25 videí.

**Tabulka 1: Úspěšnost detekce OD na statickém snímku**

| <b>Číslo videa</b>         | <b>Poměr [%]</b> |
|----------------------------|------------------|
| 1.                         | 83,92            |
| 2.                         | 39,34            |
| 3.                         | 82,19            |
| 4.                         | 33,80            |
| 5.                         | 74,18            |
| 6.                         | 71,19            |
| 7.                         | 46,79            |
| 8.                         | 91,40            |
| 9.                         | 85,70            |
| 10.                        | 44,70            |
| 11.                        | 86,23            |
| 12.                        | 56,89            |
| 13.                        | 86,55            |
| 14.                        | 70,10            |
| 15.                        | 83,74            |
| 16.                        | 82,00            |
| 17.                        | 65,62            |
| 18.                        | 69,41            |
| 19.                        | 77,29            |
| 20.                        | 73,28            |
| 21.                        | 55,26            |
| 22.                        | 78,92            |
| 23.                        | 85,99            |
| 24.                        | 89,57            |
| 25.                        | 63,32            |
| <b>Průměr</b>              | <b>71,10</b>     |
| <b>Směrodatná odchylka</b> | <b>16,21</b>     |

Z tabulky vyplývá, že algoritmus aplikovaný na statický snímek byl až na drobné odchylky velmi úspěšný. Průměrná hodnota poměru dosahuje 71,10 % a směrodatná odchylka je 16,21, což znamená, že se detekovaná hranice OD velmi přibližuje jak tvaru, tak i obsahu a umístění referenční kontury.

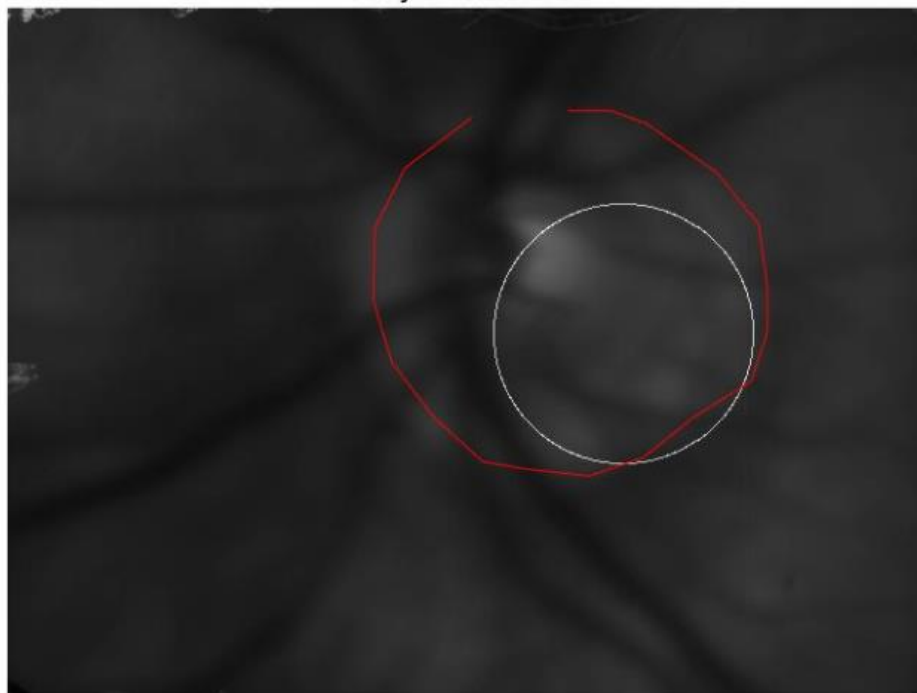
Příklady snímků s nejnižšími a nejvyššími výslednými hodnotami poměru jsou zobrazeny na obrázcích 23-24. Nízké hodnoty poměru jsou dány především malým

poloměrem námi detekované oblasti. Červená linie označuje referenční konturu a bílá pak hranici detekovanou pomocí HT.

**Study01-00001-001.avi**



**Obrázek 23: Úspěšný výsledek poměru - 83,92 % (červená linie označuje referenční konturu a bílá hranici detekovanou pomocí HT)**



**Obrázek 24: Neúspěšný výsledek poměru - 44,70 % (červená linie označuje referenční konturu a bílá hranici detekovanou pomocí HT)**

## 5.2 Vyhodnocení pohybu OD v čase

Tato kapitola se zabývá úspěšností detekce OD v čase. Vyhodnocení je na základě porovnání s referenčními grafy, které jsme získali při aplikaci algoritmu pro registraci popsaného v [42]. Data jsou poskytnuta Ústavem biomedicínského inženýrství a obsahují x a y souřadnice posunu snímků videa vůči referenčnímu snímku ve videu.

Pohyby středů optického disku detekovaných pomocí HT v čase můžeme objektivně zhodnotit pomocí výpočtu Pearsonova korelačního koeficientu, který vyjadřuje statistickou závislost dvou veličin – v našem případě jde o námi detekovaný pohyb středů OD pomocí HT a o pohyby OD na základě registrace videa pomocí fázové korelace.

Míru korelace vyjadřuje korelační koeficient, který může nabývat hodnot od - 1 po + 1. Pokud je hodnota koeficientu rovna 1, vyskytuje se mezi veličinami přímá závislost. Naopak u hodnoty -1 je tato závislost nepřímá. Nezávislost dvou veličin poté vyjadřuje hodnota koeficientu rovna 0.

Pearsonův korelační koeficient lze vypočítat pomocí rovnice

$$r = \frac{\sum_{i=1}^n (x_i - \bar{x})(y_i - \bar{y})}{\sqrt{\sum_{i=1}^n (x_i - \bar{x})^2 \sum_{i=1}^n (y_i - \bar{y})^2}}, \quad (6)$$

kde  $\bar{x}$  a  $\bar{y}$  reprezentují průměry jednotlivých signálů  $x_i$  a  $y_i$ .

Výsledky korelačního koeficientu pro jednotlivá videa lze vidět v tabulce 2.

**Tabulka 2: Výsledky korelačního koeficientu pro jednotlivá videa**

| Číslo videa         | Korelační koeficient |
|---------------------|----------------------|
| 1.                  | 0,6757               |
| 2.                  | 0,9470               |
| 3.                  | 0,0716               |
| 4.                  | 0,1909               |
| 5.                  | 0,0827               |
| 6.                  | 0,0841               |
| 7.                  | 0,1926               |
| 8.                  | 0,9223               |
| 9.                  | 0,0193               |
| 10.                 | 0,2328               |
| 11.                 | 0,5957               |
| 12.                 | 0,1123               |
| 13.                 | 0,3192               |
| 14.                 | 0,5080               |
| 15.                 | 0,1445               |
| 16.                 | 0,5904               |
| 17.                 | 0,4877               |
| 18.                 | 0,9052               |
| 19.                 | 0,6171               |
| 20.                 | 0,1221               |
| 21.                 | 0,8006               |
| 22.                 | 0,7266               |
| 23.                 | 0,7964               |
| 24.                 | 0,4833               |
| 25.                 | 0,0954               |
| Průměr              | 0,4289               |
| Směrodatná odchylka | 0,3004               |

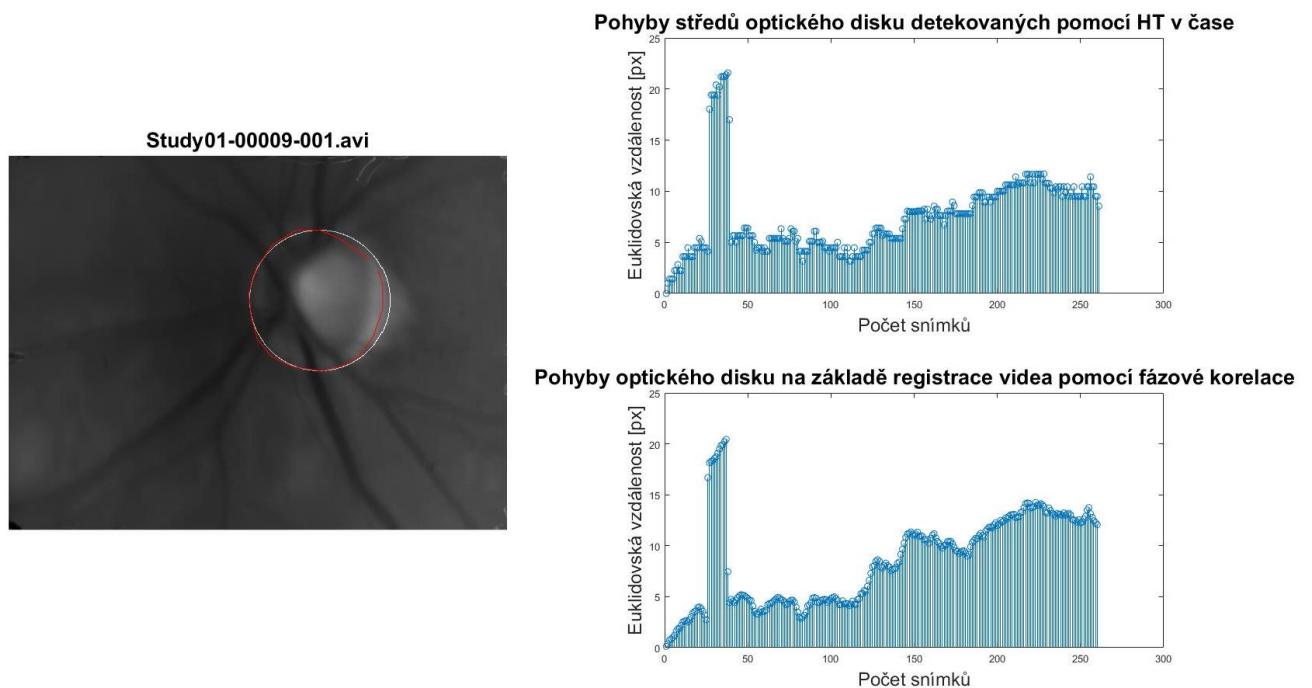
Na základě korelačního koeficientu můžeme zhodnotit, že u některých videí dochází k chybám algoritmu. Průměrná hodnota je 0,4289, a směrodatná odchylka 0,3004.

Úspěšnost algoritmu je naznačena na obr. 25, kde vidíme, že pohyb středů OD detekovaných pomocí HT v čase přesně kopíruje body referenčního grafu. Vysoký korelační koeficient (0,9223) vypovídá o úspěšnosti této detekce. Pozitivní výsledek

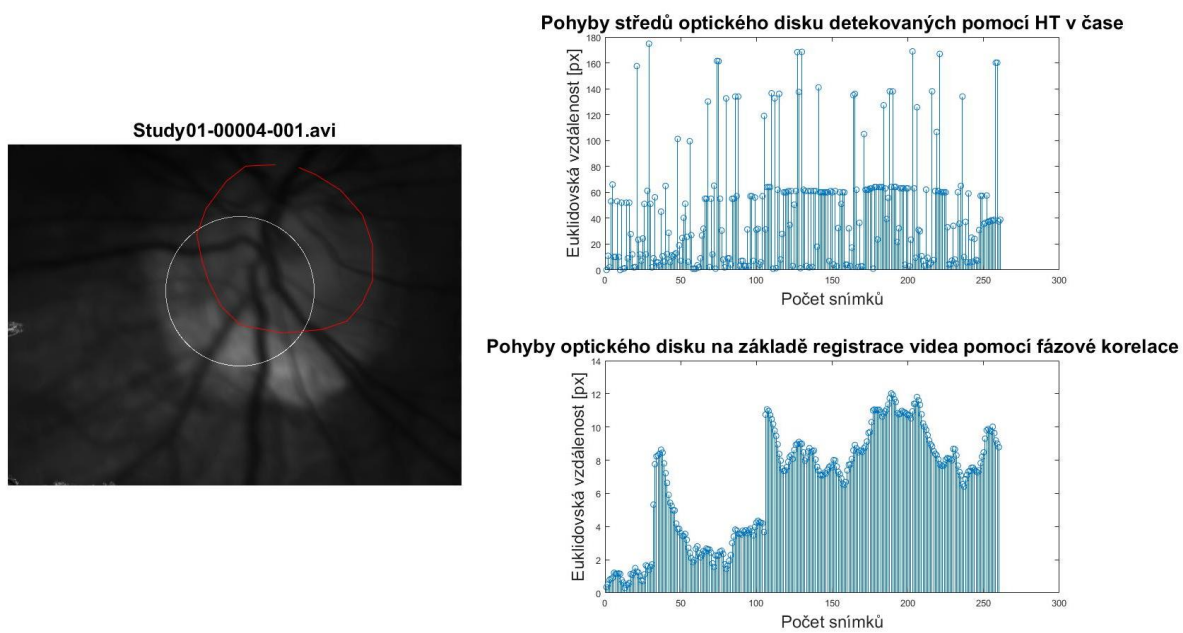
zaznamenaných středů kružnic detekovaných pomocí Houghovou transformací vyšel u 10 videí (korelační koeficient  $> 0,59$ ).

Navržený algoritmus pracuje na základě jasového maxima v Houghově prostoru, kdy této hodnotě přiřadí souřadnice středu OD. Jak lze vidět na obrázku 26, není zde jasně vytyčená hranice mezi OD a očním pozadím, na kterou by se algoritmus mohl chytnout. Vzhledem k omezením a znalostem rozměrů OD snímek není vhodný pro automatickou analýzu. Další z důvodů, proč byl korelační koeficient nízký, je naznačen na obrázku 27. Námi detekovaný OD leží uvnitř expertem vyznačené kontury a v rámci videa se hýbe pouze v něm. Tento pohyb poté zkresluje graf, který je následně porovnáván. Na obrázku 27 je také patrné, že většina hodnot opisuje tvar referenčního grafu, avšak mnoho hodnot je výše zmíněnými důvody mimo rozsah a tím snižuje korelační koeficient.

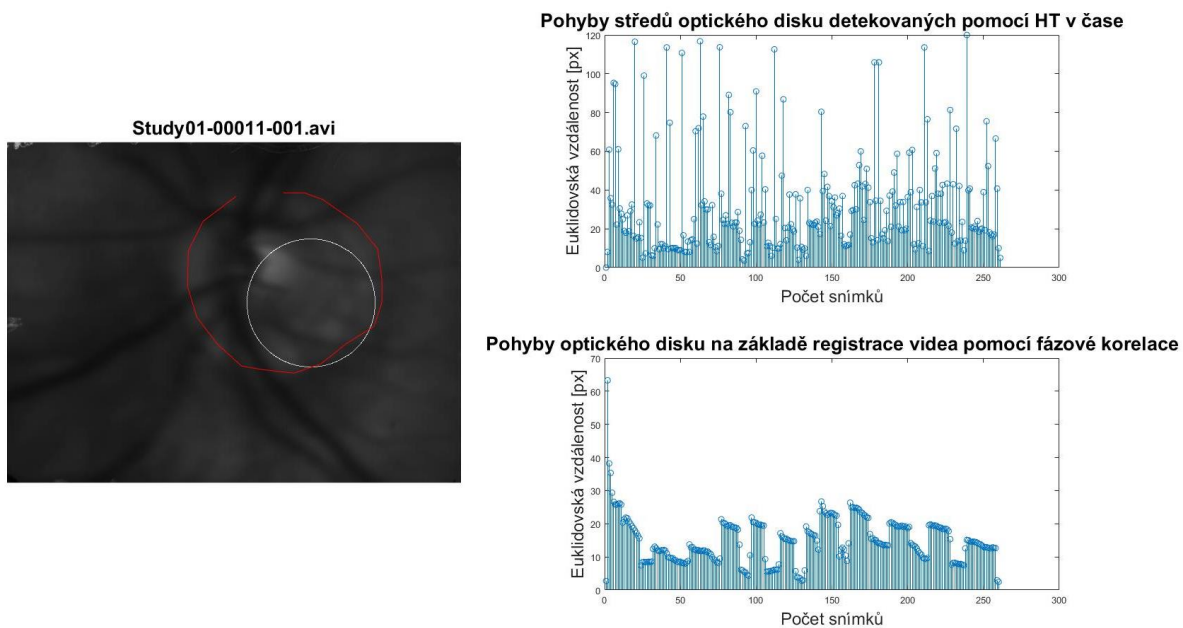
Pohyb středů OD detekovaných pomocí HT v čase může být způsoben sakadickými pohyby, což jsou nekontrolovatelné a rychlé pohyby, při nichž se oko hýbe z důvodů fixace na určitý cíl. [41]



Obrázek 25: Přesná detekce OD v čase



**Obrázek 26: Jasové maximum obrazu neodpovídá středu OD**



**Obrázek 27: Námi detekovaná kontura se nachází uvnitř referenční linie**

Další vybrané obrázky s výsledky jsou uvedeny v příloze A, veškeré výsledky jsou uloženy v příloženém CD.



## 6 ZÁVĚR

Tato bakalářská práce se zabývá detekcí optického disku v retinálních video-sequencích. Jejím cílem bylo nalézt a implementovat vhodnou segmentační metodu, která by byla schopna co nejlépe detekovat optický disk v naměřených datech.

První část práce zmiňuje anatomii zrakového ústrojí se zaměřením na sítnici a optický disk, který je pro nás stěžejní. Dále je popsáno onemocnění zadního segmentu oka jako například glaukom, pro něhož je změna námi sledovaného OD typická. Jako diagnostické a zobrazovací metody sítnice byly zmíněny například přímá a nepřímá oftalmoskopie nebo fundus kamera. Námi zpracovávaná data jsou naměřena experimentálním video-oftalmoskopem, kterému je věnována kapitola 2.4.

Rešerše aplikovaných metod pro segmentaci optického disku z retinálních snímků je zaměřená především na metody, které jsou robustní vůči šumu. Z těchto metod se v kapitole 3.2 podrobněji věnuji Houghově transformaci a aktivním konturám.

Práce zmiňuje také vhodné předzpracování získaných dat experimentálním VO, přesněji pomocí gamma korekce a Gaussovým filtrem. Navržená metoda detekce OD pomocí Houghovou transformací, která je popsána v kapitole 4, byla implementována v prostředí MATLAB 2016b. Výsledky tohoto algoritmu byly zobrazeny v grafickém prostředí GUI, viz kapitola 4.2.

Úspěšnost navrženého algoritmu na statický snímek byla vyhodnocena na 71,10 %. Tato hodnota není v porovnání s existujícími výsledky příliš vysoká, avšak vzhledem ke kvalitě zpracovávaných dat lze tento výsledek označit za úspěšný.

Vyhodnocení přesnosti detekce OD v čase bylo založeno na porovnání s referenčními grafy, které byly výsledkem registračních algoritmů [42]. Jejich závislost byla popsána Pearsonovým korelačním koeficientem, jehož hodnota dosáhla 0,4289. Tento výsledek je ze statistického hlediska neuspokojivý. Pokud se však zaměříme na grafy, je zde patrné, že metoda detekuje pohyb OD správně, ale korelační koeficient je velmi citlivý na vysoké odchylky v grafu, viz kapitola 5.2.

Vytvořený program umožňuje detekci OD nejenom na statických snímcích, ale také detekci pohybu OD v čase. Vzhledem k výsledkům by se případné rozšíření tohoto programu mělo zaměřit na předzpracování naměřených dat, které se ukázalo jako největší problém. Vhodnou úpravou by mohlo dojít ke zvýšení přesnosti jak statické, tak dynamické detekce OD.

# Literatura

[1] AUTRATA, Rudolf a Jana VANČUROVÁ. *Nauka o zraku*. Brno: Institut pro další vzdělávání pracovníků ve zdravotnictví, 2002. ISBN 80-7013-362-7.

[2] HYCL, Josef a Lucie TRYBUČKOVÁ. *Atlas oftalmologie*. 2. vyd. V Praze: Triton, 2008. ISBN 978-80-7387-160-4. Dostupné také z: <http://www.digitalniknihovna.cz/mzk/uuid/uuid:54411330-ab6e-11e3-9d7d-005056827e51>

[3] BENEŠ, Pavel. *Přístroje pro optometrii a oftalmologii*. Brno: Národní centrum ošetřovatelství a nelékařských zdravotnických oborů, 2015. ISBN 978-80-7013-577-8. Dostupné také z: <http://www.digitalniknihovna.cz/mzk/uuid/uuid:e2f492b0-d18a-11e6-b5c0-005056827e51>

[4] ROZSÍVAL, P. *Oční lékařství*. 1. vyd. Praha: Galén, Karolinum, 2006. 373 s. ISBN 8072624040

[5] FLAMMER, Josef. *Glaukom: průvodce pro pacienty: úvod pro zdravotníky: příručka pro rychlou informaci*. Praha: Triton, 2003. ISBN 80-7254-351-2. Dostupné také z: <http://www.digitalniknihovna.cz/mzk/uuid/uuid:a4b9cbf0-6418-11e4-8214-005056827e51>

[6] SAMKOVÁ, Klára. *Sekundární glaukomy: vybrané kapitoly*. Praha: Mladá fronta, 2016. Aeskulap. ISBN 978-80-204-3943-7.

[7] WALEK, P.; LAMOŠ, M.; JAN, J. *Analýza biomedicínských obrazů*. Analýza biomedicínských obrazů. Brno: 2013. s. 1-138. ISBN: 978-80-214-4792-9.

[8] ISSAC, Ashish, M. PARTHASARTHI a Malay Kishore DUTTA. An adaptive threshold based algorithm for optic disc and cup segmentation in fundus images. In: *2015 2nd International Conference on Signal Processing and Integrated Networks (SPIN)* [online]. IEEE, 2015, s. 143-147 [cit. 2016-12-29]. DOI: 10.1109/SPIN.2015.7095384. ISBN 978-1-4799-5991-4. Dostupné z: <http://ieeexplore.ieee.org/document/7095384/>

[9] ZUBAIR, Muhammad, Abubakar YAMIN a Shoab A. KHAN. Automated detection of Optic Disc for the analysis of retina using color fundus image. In: *2013 IEEE International Conference on Imaging Systems and Techniques (IST)* [online]. IEEE, 2013, s. 239-242 [cit. 2016-12-29]. DOI:

10.1109/IST.2013.6729698. ISBN 978-1-4673-5791-3. Dostupné z: <http://ieeexplore.ieee.org/document/6729698/>

[10] PRIYADHARSHINI, Lydia a L. ANITHA. *A Region Growing Method of Optic Disc Segmentation in Retinal Images* [online]. 2014 [cit. 2016-12-29]. Dostupné z: <http://ieeexplore.ieee.org/stamp/stamp.jsp?arnumber=6892618>

[11] SEKHAR, S., W. AL-NUAIMY a A. K. NANDI. Automated localisation of retinal optic disk using Hough transform. *Biomedical Imaging: From Nano to Macro* [online]. 2008, , 1577 - 1580 [cit. 2017-10-23]. DOI: [10.1109/ISBI.2008.4541312](https://doi.org/10.1109/ISBI.2008.4541312). Dostupné z: <http://ieeexplore.ieee.org.ezproxy.muni.cz/document/4541312/>

[12] AGARWAL, Ashi, Ashish ISSAC, Anushikha SINGH a Malay Kishore DUTTA. Automatic Imaging Method for Optic Disc Segmentation using Morphological Techniques and Active Contour Fitting. *Contemporary Computing* [online]. 2016, , 1-5 [cit. 2017-10-23]. DOI: [10.1109/IC3.2016.7880227](https://doi.org/10.1109/IC3.2016.7880227). Dostupné z: <http://ieeexplore.ieee.org.ezproxy.muni.cz/document/7880227/>

[13] JAN J., *Medical Image Processing, Reconstruction and Restoration – Concepts and Methods*, CRC Tylor and Francis, New York, 2005, p. 760. ISBN 0-8247-5849-8

[14] KOLAR, Radim, Ralf P. TORNOW, Jan ODSTRČILIK a Ivana LIBERDOVA. Registration of retinal sequences from new video-ophthalmoscopic camera. *BioMedical Engineering OnLine* [online]. 2016, **15**(1), - [cit. 2016-12-28]. DOI: [10.1186/s12938-016-0191-0](https://doi.org/10.1186/s12938-016-0191-0). ISSN 1475-925x. Dostupné z: <http://biomedical-engineering-online.biomedcentral.com/articles/10.1186/s12938-016-0191-0>

[15] LIU, Zheng, Chutatape OPAS a Shankar M KRISHNAN. *Automatic image analysis of fundus photograph* [online]. 1997, , 524-525 [cit. 2017-11-13]. Dostupné z: <http://ieeexplore.ieee.org/document/757661/>

[16] ZHU, Xiaolu a Rangaraj M. RANGAYYAN. *Detection of the Optic Disc in Images of the Retina Using the Hough Transform* [online]. 2008, , 3546-3549 [cit. 2017-11-13]. Dostupné z: <http://ieeexplore.ieee.org.ezproxy.lib.vutbr.cz/document/4649971/>

[17] SINTHANAYOTHIN, Chanjira, James F BOYCE, Helen L COOK a Thomas H WILLIAMSON. Automated localisation of the optic disc, fovea, and retinal blood vessels from digital colour fundus images. *British Journal of Ophthalmology* [online]. 1999, **83**(8), 902-910 [cit. 2017-11-13]. Dostupné z: <http://bj.o.bmj.com/content/83/8/902.full>

[18] MENDELS, F., C. HENEGHAN, P. D. HARPER, R. B. REILLY a J.-Ph. THIRAN. Extraction of the optic disk boundary in digital fundus images. *Submitted IEEE-EMBS*

1999 Conference [online]. 1999, , 1139 [cit. 2017-11-13]. Dostupné z: <http://ieeexplore.ieee.org.ezproxy.lib.vutbr.cz/document/804304/>

[19] XU, Juan. Automated Optic Disk Boundary Detection by Modified Active Contour Model. *IEEE Transactions on Biomedical Engineering* [online]. 2007, **54**(3), 473-482 [cit. 2017-11-13]. Dostupné z: <http://ieeexplore.ieee.org.ezproxy.lib.vutbr.cz/document/4100853/>

[20] NUGROHO, Hanung Adi, Latifah LISTYALINA, Noor Akhmad SETIAWAN, Sunu WIBIRAMA a Dhimas Arief DHARMAWAN. Automated Segmentation of Optic Disc Area using Mathematical Morphology and Active Contour. *2015 International Conference on Computer, Control, Informatics and Its Applications* [online]. 2015, , 18-22 [cit. 2017-11-13]. Dostupné z: <http://ieeexplore.ieee.org.ezproxy.lib.vutbr.cz/xpls/icp.jsp?arnumber=7377739>

[21] OMID, Sara, Zeinab GHASSABI, Jamshid SHANBEHZADEH a S. Shervin OSTADZADEH. *Optic Disc Detection in High-Resolution Retinal Fundus Images by Region Growing* [online]. 2015, , 101-105 [cit. 2017-11-13]. Dostupné z: <http://ieeexplore.ieee.org.ezproxy.lib.vutbr.cz/xpls/icp.jsp?arnumber=7401481>

[22] LU, Shijian. Accurate and Efficient Optic Disc Detection and Segmentation by a Circular Transformation. *IEEE Transactions on Medical Imaging* [online]. 2011, **30**(12), 2126-2133 [cit. 2017-11-13]. Dostupné z: <http://ieeexplore.ieee.org.ezproxy.lib.vutbr.cz/document/5981395/>

[23] REEVES, Carole; TAYLOR, D. A history of the optic nerve and its diseases. *Eye*, 2004, 18.11: 1096–1109.

[24] AGARWAL, A.: *Fundus Fluorescein and Indocyanine green angiography*. SLACK Incorporated: 2008. ISBN 978-1-55642-787-9

[25] BERNARDES, Rui; SERRANHO, Pedro; LOBO, Conceição. Digital ocular fundus imaging: a review. *Ophthalmologica*, 2011, 226.4: 161-181.

[26] RICHTER, M. Počítačové vidění: Detekce geometrických tvarů, Houghova transformace – přednáška [pdf dokument]. Brno: Vysoké učení technické v Brně, Ústav automatizace a měřicí techniky. 10 s. [cit. 22.12.2014]. Dostupné z: <http://www.uamt.feec.vutbr.cz/~richter/pov/POV HT objekty.pdf>

[27] Foracchia M, Grisan E, Ruggeri A. Detection of optic disc in retinal images by means of a geometrical model of vessel structure. *IEEE Trans Med Imaging*. 2004;23:1189–95

[28] MORGAN, William H., et al. Retinal Vein Pulsation Is in Phase with Intracranial Pressure and Not Intraocular Pressure Vein Pulsation Phase Relations. *Investigative ophthalmology & visual science*, 2012, 53.8: 4676-4681.

[29] ŠPANĚL, Michal a Vítězslav BERAN. *Obrazové segmentační techniky* [online]. 2005 [cit. 2017-12-07]. Dostupné z: <http://www.fit.vutbr.cz/~spanel/segmentace/>

[30] Jak vidíme | Anatomie oka - obrázkový průvodce | Anatomie oka | Informace pro laika - Zelený zákal (glaukom) a jeho léčba. *Zelený zákal (glaukom) a jeho léčba - Informace pro laika* [online]. Copyright ©2017 [cit. 02.01.2018]. Dostupné z: <https://www.zeleny-zakal.cz/jak-vidime>

[31] Color Fundus Photography | Department of Ophthalmology and Visual Sciences. *Carver College of Medicine* / [online]. Copyright © 2018 The University of Iowa. All Rights Reserved [cit. 02.01.2018]. Dostupné z: <https://medicine.uiowa.edu/eye/patient-care/imaging-services/color-fundus-photography>

[32] SOSNA, T., R. ŠVANSAROVÁ a NETUKOVÁ. Zdravotnická medicína. In: *Zdravotnická medicína* [online]. 2011 [cit. 2018-01-02]. Dostupné z: [http://zdravi.euro.cz/news/check-pro?id=459227&seo\\_name=postgradualni-medicina](http://zdravi.euro.cz/news/check-pro?id=459227&seo_name=postgradualni-medicina)

[33] Principles of Ophthalmoscopy. *Etno key* [online]. [cit. 2018-01-02]. Dostupné z: <https://entokey.com>

[34] Community Eye Health Journal *Community Eye Health Journal* [online]. Copyright © International Centre for Eye Health, London School of Hygiene [cit. 02.01.2018]. Dostupné z: <https://www.cehjournal.org/article/understanding-and-caring-for-an-indirect-ophthalmoscope/>

[35] Úvod. *Heidelberg Engineering* [online]. [cit. 2018-01-02]. Dostupné z: <http://www.hrt2.cz/uvod/uvod.htm>

[36] 3D OCT scanning now available at our Teddington practice - Norman Prince Opticians Norman Prince Opticians. *Home - Norman Prince Opticians Norman Prince Opticians* [online]. Copyright © Copyright 2018 Norman Prince [cit. 02.01.2018]. Dostupné z: <http://nprinceopticians.co.uk/3d-oct-scanning-now-available-at-our-teddington-practice/>

[37] Color Fundus Photography | Department of Ophthalmology and Visual Sciences. *Carver College of Medicine* / [online]. Copyright © 2018 The University of

Iowa. All Rights Reserved [cit. 02.01.2018]. Dostupné z: <https://medicine.uiowa.edu/eye/patient-care/imaging-services/color-fundus-photography>

[38] PARCHKOOHI, Mostafa Heydari; FARAJKHAH, Nasser Keshavarz; DELSHAD, Meysam Salimi. Automatic detection of karstic sinkholes in seismic 3D images using circular Hough transform. *Journal of Geophysics and Engineering*, 2015, 12.5: 764.

[39] PARANAWITHANA, Ishara; YANG, Wan-Xi; TAN, U.-Xuan. Tracking extraction of blastomere for embryo biopsy. In: *Robotics and Biomimetics (ROBIO), 2015 IEEE International Conference on*. IEEE, 2015. p. 380-384.

[40] TORNOW, Ralf P.; KOLÁŘ, Radim; ODSTRČILÍK, Jan. Non-mydratic video ophthalmoscope to measure fast temporal changes of the human retina. In: *European Conferences on Biomedical Optics. International Society for Optics and Photonics*, 2015. p. 954006-954006-6.

[41] HOFFMAN, James E.; SUBRAMANIAM, Baskaran. *The role of visual attention in saccadic eye movements*. *Perception & psychophysics*, 1995, 57.6: 787-795.

[42] KOLAR, Radim, et al. *Registration of retinal sequences from new video-ophthalmoscopic camera*. *Biomedical engineering online*, 2016, 15.1: 57.

# Seznam symbolů, veličin a zkratk

|    |                       |
|----|-----------------------|
| OD | Optický disk          |
| VO | Video – oftalmoskop   |
| HT | Houghova transformace |

# Seznam příloh

A. Příloha – Výsledky detekce OD pomocí HT

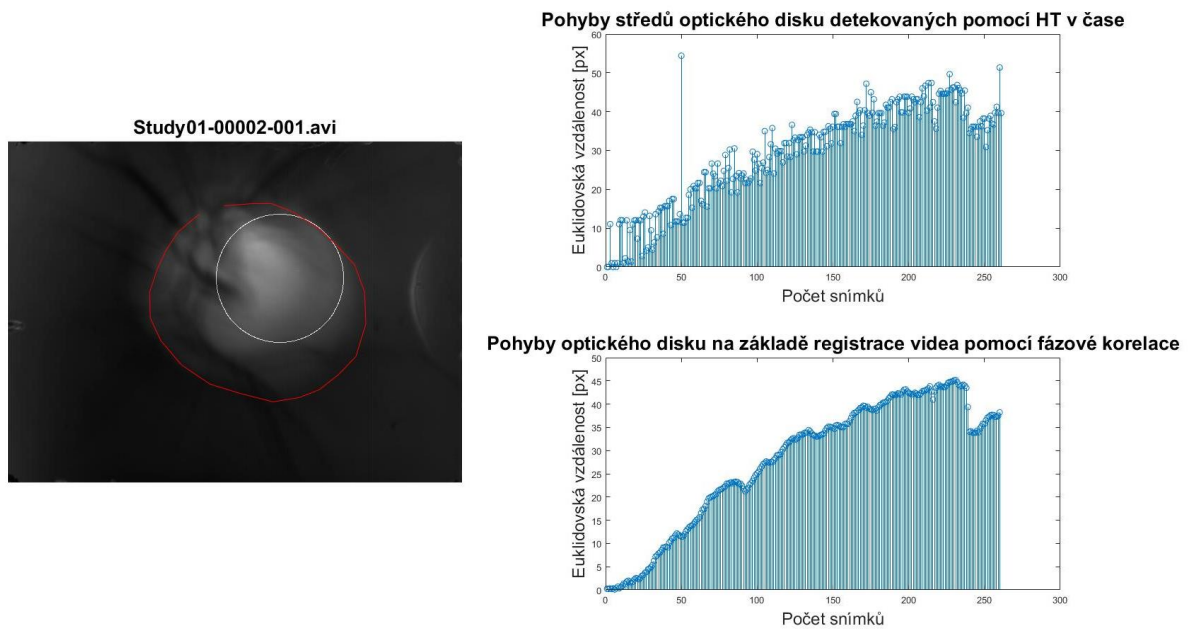
B. Příloha – CD s elektronickou verzí této práce:

- data pro 3 retinální videa,
- GUI pro detekci OD,
- hlavní skript *bp*,
- funkce *hough\_transf2* a *zkouska\_framy*,
- složka se všemi obrázky obsahující výsledky,
- pdf soubor bakalářské práce.

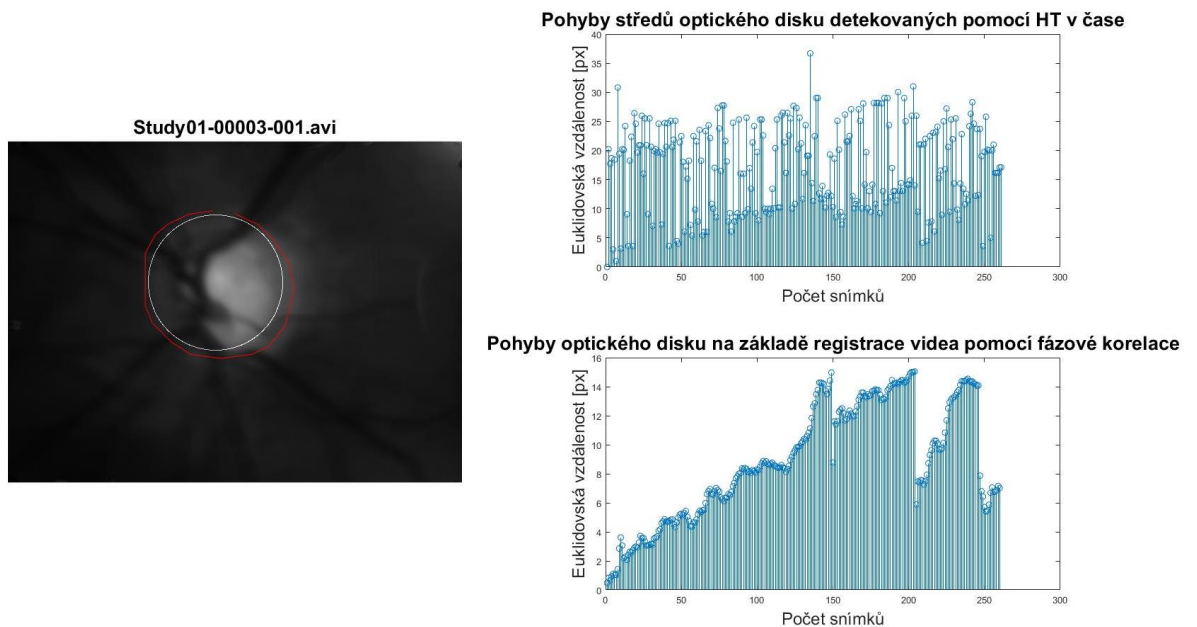


# A. Příloha

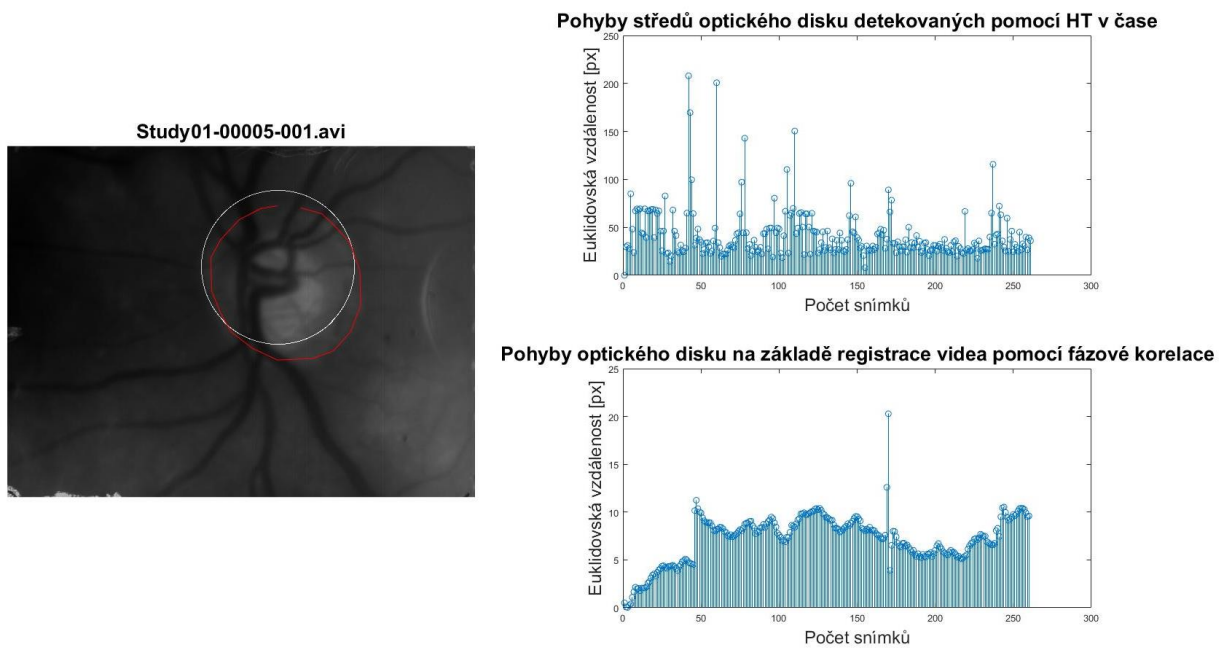
## Výsledky detekce OD pomocí HT



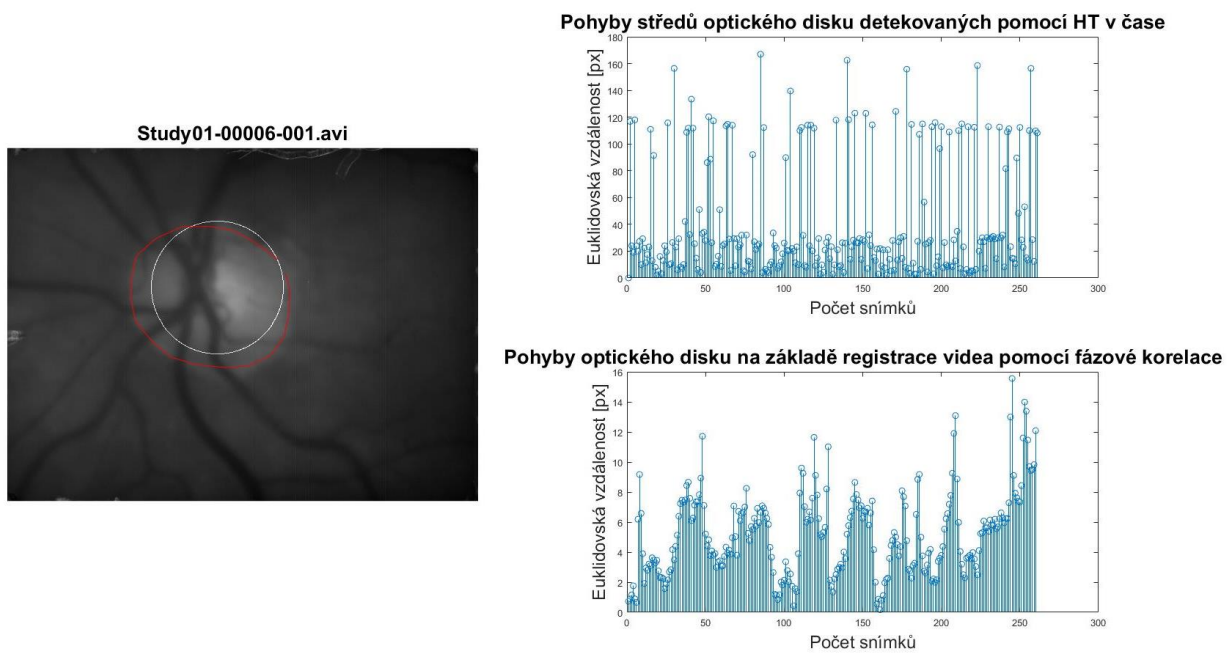
Obrázek 28: Celkový výsledek detekce videa Study01\_00002\_001



Obrázek 29: Celkový výsledek detekce videa Study01\_00003\_001



**Obrázek 30: Celkový výsledek detekce videa Study01\_00005\_001**



**Obrázek 31: Celkový výsledek detekce videa Study01\_00006\_001**