



Fakulta zemědělská
a technologická
Faculty of Agriculture
and Technology

Jihočeská univerzita
v Českých Budějovicích
University of South Bohemia
in České Budějovice

JIHOČESKÁ UNIVERZITA V ČESKÝCH BUDĚJOVICÍCH
FAKULTA ZEMĚDĚLSKÁ A TECHNOLOGICKÁ

KATEDRA POTRAVINÁŘSKÝCH BIOTECHNOLOGIÍ A KVALITY
ZEMĚDĚLSKÝCH PRODUKTŮ

Diplomová práce

Posouzení metod řešení ruptury předního zkříženého vazů u psů

Autorka práce: Bc. Eliška Járková

Vedoucí práce: doc. MVDr. Lucie Hasoňová, Ph. D.

České Budějovice
2024

Prohlášení

Prohlašuji, že jsem autorem této kvalifikační práce a že jsem ji vypracovala pouze s použitím pramenů a literatury uvedených v seznamu použitých zdrojů.

V Českých Budějovicích dne

.....

Podpis

Abstrakt

Diplomová práce se zabývá řešením ruptury předního zkříženého vazů (LCC) u psů. Toto onemocnění je jedním z nejčastějších příčin kulhání na pánevní končetiny. Cílem diplomové práce bylo zhodnotit použití chirurgických metod u konkrétních pacientů. Za sledované období 2022-2023 bylo vyhodnoceno celkem 50 psů s rupturou LCC, u kterých bylo řešeno pomocí chirurgických metod.

Bylo zjištěno, že feny byly rupturou LCC postiženy častěji (66 %) než psi. Většina jedinců s rupturou LCC nebyla kastrovaných (78 %). Jedinci s nadváhou a obezitou byli postiženi častěji (56 %) v porovnání s jedinci v optimální kondici.

Nejvíce případů ruptury LCC bylo ve skupině malých plemen (44 %) a dále velkých a obřích plemen (40 %). Nejčastěji postihovanými plemeny byl yorkšírský teriér, bull-teriér, americký kokršpaněl, staffordšírský teriér a středoasijský pastevecký pes. Z dostupných metod byla využívána převážně TPLO a extrakapsulární stabilizace, a to z důvodu rychlé rekonvalescence a vysoké efektivity zákroku.

Klíčová slova: pes, kolenní kloub, ruptura předního zkříženého vazů, léčba, chirurgické metody

Abstract

The diploma thesis deals with the treatment of the cranial cruciate ligament (LCC) rupture in dogs. This disease is one of the most frequent causes of the hind limbs lameness. The aim of the thesis was to evaluate the use of the surgical methods in specific patients. During the study period of 2022-2023 a total of 50 dogs with the rupture of LCC treated with surgical methods were evaluated.

It was found that female dogs were more frequently affected by rupture of LCC (66%) than male dogs. The majority of the individuals with the rupture of LCC were not neutered (78%). Overweight and obese individuals were more frequently affected (56%) compared with the individuals in optimal condition. The highest numbers of the rupture of LCC cases were in small dog breeds (44%) followed by large and giant dog breeds (40%). The most frequently affected breeds were Yorkshire Terrier, Bull Terrier, American Cocker Spaniel, Staffordshire Terrier and Central Asian Shepherd Dog. Among the available methods, TPLO and extracapsular stabilization were predominantly used due to their quick recovery and high effectiveness.

Keywords: dog, stifle joint, cranial cruciate ligament rupture, treatment, surgical methods

Poděkování

Ráda bych poděkovala doc. MVDr. Lucii Hasoňové, Ph. D. za veškeré rady, odborné vedení a trpělivost při zpracování mé diplomové práce. Dále bych ráda poděkovala MVDr. Marku Vondříčkovi za odbornou pomoc, která byla pro mou diplomovou práci stěžejní. MVDr. Tereze Polankové a MVDr. Kamile Kurkové za pomoc a celkový dohled nad mou diplomovou prací. A nakonec i celému týmu Veterinární kliniky na Šumavské za spolupráci a trpělivost.

Obsah

Úvod.....	8
1 Literární přehled.....	9
1.1 Anatomie a fyziologie kolenního kloubu	9
1.1.1 Femorotibiální kloub.....	9
1.1.2 Femoropatelární kloub (českový kloub)	10
1.1.3 Meniskus	11
1.1.4 Zkřížené kolenní vazy	11
1.1.5 Biomechanika kolenního kloubu	12
1.2 Ruptura předního zkříženého vazů.....	13
1.2.1 Akutní traumatická ruptura předního zkříženého vazů.....	13
1.2.2 Degenerace vazů ve stáří.....	13
1.3 Predisponující faktory k ruptuře LCC	14
1.3.1 Predisponující faktory vnitřní	14
1.3.2 Predisponující faktory vnější	16
1.3.3 Onemocnění predisponující k ruptuře LCC	17
1.4 Diagnostika.....	18
1.4.1 Sit test.....	19
1.4.2 Zásuvkový test	19
1.4.3 Kompresní test tibie	20
1.4.4 RTG snímky	20
1.4.5 Sonografické vyšetření.....	21
1.5 Chirurgické řešení	21
1.5.1 Extrakapsulární stabilizace.....	22
1.5.2 Tibial Tuberosity Advancement (TTA)	23
1.5.3 Tibial Plateau Leveling Osteotomy (TPLO).....	24
1.5.4 Modifikované TPLO (M-TPLO).....	25

1.5.5	Cranial Tibial Wedge Osteotomy (CTWO).....	26
1.5.6	Cora Based Leveling Osteotomy (CBLO).....	26
1.5.7	Triple Tibial Osteotomy (TTO).....	27
1.6	Konzervativní řešení.....	28
1.7	Fyzioterapie.....	28
2	Cíl práce.....	30
3	Materiál a metodika.....	31
3.1	Hodnocení případů ruptury předního zkříženého vazy ve veterinární praxi.....	31
3.2	Dotazníkové šetření v ortopedické praxi malých zvířat.....	31
4	Výsledky a diskuse.....	32
4.1	Vyhodnocení výskytu ruptury předního zkříženého vazy na vybrané veterinární klinice.....	32
4.2	Vyhodnocení dotazníkového šetření v ortopedické praxi malých zvířat	41
	Závěr.....	50
	Seznam použité literatury.....	52
	Internetové zdroje.....	61
	Seznam příloh.....	62
	Seznam obrázků.....	71
	Seznam tabulek.....	72
	Seznam grafů.....	73
	Seznam použitých zkratk.....	74

Úvod

Kolenní kloub je považován za nejsložitější kloub v celém těle a přední zkřížený vaz hraje velmi důležitou roli pro jeho stabilitu a biomechaniku. Ruptura předního zkříženého vazů je poměrně častým zdravotním problémem v ortopedické praxi, který postihuje zejména feny a kastované jedince. Onemocnění se může projevit u všech věkových a hmotnostních kategorií. Ruptura předního zkříženého vazů vyvolává mezi chovateli psů, zejména predisponovaných plemen, značné obavy, protože se jedná o finančně nákladné onemocnění, kdy je nutno dodržet u pacientů striktní pooperační režim, který je z hlediska efektivity celé léčby často rozhodující. Mezi nejčastěji predisponovaná plemena patří yorkšírský teriér, čivava, staffordšírský bullteriér, americký kokršpaněl, labradorský retriever a rotvajler. U malých plemen se onemocnění objevuje nejčastěji kolem 9. roku věku, u velkých a obřích plemen již okolo 2 let věku. Ruptura předního zkříženého vazů bývá ovlivněna aktivitou, kondicí jedinců a výživou. Možnosti řešení ruptury předního zkříženého vazů jsou konzervativní a chirurgické. Ke konzervativní metodě se přistupuje obvykle z finančních důvodů nebo z důvodu souběžně probíhajících onemocnění. Chirurgické metody léčby se v posledních letech staly oblíbené jak u majitelů psů, tak u samotných operátorů, a to hlavně pro relativně rychlé a efektivní řešení tohoto zdravotního problému.

1 Literární přehled

1.1 Anatomie a fyziologie kolenního kloubu

Kolenní kloub (*articulatio genus*) je složitý, nestejněměrně zakřivený (inkongruentní) střídavý kloub, ve kterém probíhá ohýbání (flexe), natažení (extenze) a mírná rotace. Je složen ze tří kostí: kosti stehenní (*femur*), respektive jeho hrbolu (*condylus*), holenní kosti (*tibia*), respektive její kloubní plochy (*tibiální plató*) a česky (*patella*). Laterálně, v bérkové oblasti je uložena kost lýtková (*fibula*). Složitý kolenní kloub tvoří dva samostatné klouby, femorotibiální kloub (*articulatio femorotibialis*) mezi stehenní a holenní kostí, a českový kloub (*articulatio femoropatellaris*) mezi kostí stehenní a českou (Černý, 2002).

1.1.1 Femorotibiální kloub

Femorotibiální kloub je nestejněměrně zakřivený, nedokonalý střídavý kloub, ve kterém se spojují silně zaoblené hrboly stehenní kosti s téměř rovnými proximálními kloubními plochami holenní kosti. Nestejněměrné zakřivení kloubních ploch v kolenním kloubu vyrovnává u každého hrbolu jeden meniskus (*meniscus articularis*). Kromě převažujícího natažení a ohnutí jsou v kolenním kloubu, v důsledku posunovatelnosti menisků, možné také rotační pohyby (König a Liebich, 2014).

Na distálním konci, čeho stehenní kosti se nachází hrbol laterální (*condylus lateralis*), stejně tak i hrbol mediální (*condylus medialis*) s postranními hrbolky (*epicondily*) laterálním a mediálním, které slouží jako ukotvení pro vazy. Hrboly jsou oddělené pomocí mezihrbolové prohlubně (*fossa intercondylaris*) (Salomon, 2020).

Mezi kloubními plochami hrbolů kosti holenní leží mezihrbolové vyvýšeniny (*eminentia intercondylaris*) s vyvýšenou špičkou, to je oblast centrálního mezihrbolového okrsku (*intercondylaris centralis*), kraniálně je oblast kraniálního mezihrbolového okrsku (*intercondylaris cranialis*) a kaudálně je oblast kaudálního mezihrbolového okrsku (*intercondylaris caudalis*). Kaudálně odděluje oba hrboly holenní kosti podkolenní rýhy (*incisura poplitea*) (Salomon, 2020).

Tělo holenní kosti začíná pod kolenním kloubem a je ohraničeno kraniálním okrajem (*margo cranialis*). Proximálně na kraniálním okraji se nachází vyčnívající drsnatina holenní kosti, která je hmatná i přes kůži. Vazivové struktury kolenního kloubu

zahrnují postranní (kolaterální) vazy (*ligamenta collateralia*) a zkrřížené vazy (*ligamenta cruciata genus*), které k sobě připojují kost stehenní a kost holenní (Salomon, 2020).

Postranní vazy jsou silné svazky vláken, které bočně uzavírají kolenní kloub. Skládají se z laterálního vedlejšího vazy (*ligamentum collaterale laterale*) a z mediálního vedlejšího vazy (*ligamentum collaterale mediale*). Laterální vedlejší vaz odstupuje z laterálního hrbolu kosti stehenní. Upíná se částečně na kost holenní a kost lýtkovou, především na hlavici kosti lýtkové a u masožravců, na rozdíl od jiných živočišných druhů, je díky tomu obzvláště silný. Střední vedlejší vaz odstupuje z mediálního hrbolu kosti stehenní a upíná se na mediální hrbol holenní kosti (Salomon, 2020).

1.1.2 Femoropatelární kloub (čěškový kloub)

Čěškový kloub bývá popisován jako posuvný či sáňkový kloub, protože čěška se posouvá jako sáně po zaoblených hřebenech stehenní kosti. Kloubní struktury jsou poté kladka stehenní kosti a kloubní plocha čěšky (Salomon, 2020).

Čěška (*patella*), největší sezamská kost v těle, je uložena v úponové šlaše čtyřhlavého stehenního svalu (*musculus quadriceps femoris*) a u masožravců má vejčitý tvar. Skládá se z kraniální plochy (*facies cranialis*), která je uložena pod kůží, a z kloubní plochy (*facies articularis*), která se skládá z proximálně uložené široké báze, která se distálně zužuje do špičky na vrcholu čěšky. Mediálně, laterálně i proximálně se na čěšce nachází vazivové chrupavky. Vazivový aparát čěškového kloubu se skládá z čěškového vazy (*ligamentum patellae*) i z postranních poutek čěšky (*retinacula patellae*) (Salomon, 2020).

První z nich odstupuje z úponové šlachy čtyřhlavého stehenního svalu, odkud je od koncové části od vrcholu čěšky označen čěškový vaz. Upíná se na drsnatinu holenní kosti a u psů představuje jediné vazivové spojení mezi čěškou a proximální holenní kostí (Salomon, 2020).

Mezi čěškovým vazem a kloubním pouzdrem čěšky se nachází tukové těleso, tíhovný váček nacházející se mezi čěškovým vazem a drsnatinou holenní kosti. Postranní poutka čěšky se chovají jako výztuhy povázek, takže fungují jako upevňovací vazy čěšky (Salomon, 2020).

1.1.3 Meniskus

Menisky jsou chrupavčité útvary tvořené fibrózní chrupavkou, které hrají důležitou roli ve fyziologické funkci kolene. Menisky vycházejí z mezenchymálních progenitorových buněk (Torres et al., 2013).

Mediální a laterální menisky se liší velikostí a tvarem. Jejich rozměr ovlivňuje pohlaví, výška a hmotnost. V kloubu jsou uchyceny kostními úpony předních a zadních rohů, díky kterým poskytují určitou stabilitu kolenního kloubu (Torres et al., 2013).

Menisky jsou ve tvaru mandarinkového plátku, jejich axiální okraj je konkávně formován, abaxiální okraj je proti tomu silnější a konvexní. Proximální strana menisků je vytvarovaná a podpírá kloubní plochu stehenní kosti. Distálně leží meniskus na kloubní ploše kostí holenní, obě plochy jsou rovné (Salomon, 2020).

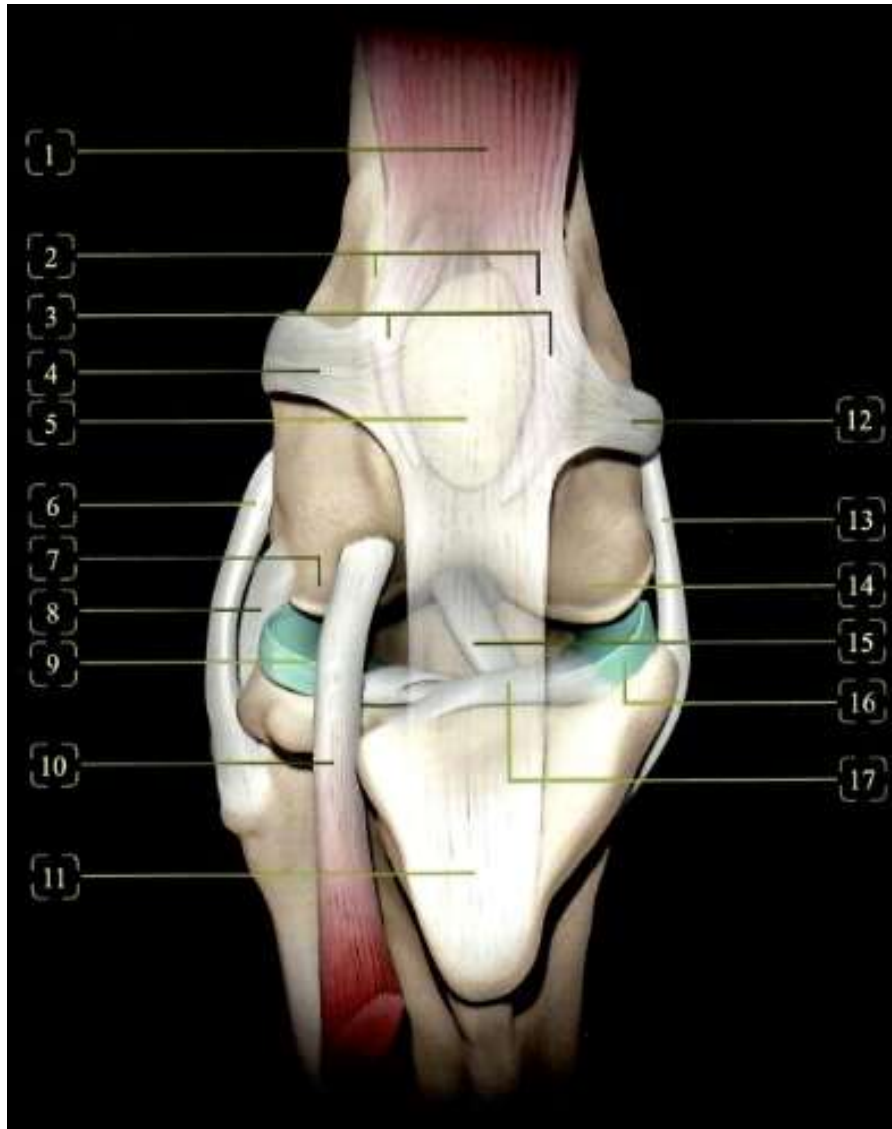
Holenní kraniální vaz (*ligamentum tibiale craniale*) mediálního, laterálního menisku odstupuje na kraniálním rohu mediálního, laterálního menisku a oba se upínají do kraniální mezihrbolové oblasti holenní kosti (Salomon, 2020).

Holenní kaudální vaz (*ligamentum tibiale caudale*) mediálního, laterálního menisku odstupuje vždy na kaudálním rohu mediálního, laterálního menisku. Kaudální vaz mediálního menisku se upíná v kaudální mezihrbolové oblasti holenní kosti, vaz laterálního menisku v zářezu kosti holenní v zákolenní oblasti (*incisura poplitea tibialis*) (Salomon, 2020).

1.1.4 Zkřížené kolenní vazy

Přední a zadní zkřížené vazy jsou uvnitř kloubního pouzdra, umístěné centrálně v kloubu a obklopené synoviálními membránami. Přední zkřížený vaz (LCC) odstupuje mezi hrboly na laterální hrbol kosti stehenní, kříží mezihrbolovou prohlubeň diagonálně a u psů se upíná na kraniální mezihrbolovou oblast holenní kosti. Zadní zkřížený vaz odstupuje mezi hrboly na mediálním hrbolu kosti stehenní a upíná se na kaudální mezihrbolovou oblast a v zářezu kosti holenní. Oba zkřížené vazy probíhají diagonálně a vzájemně se kříží v mezihrbolové prohlubni. Přitom zadní zkřížený vaz leží mediálně od kraniálního a je o něco delší (Salomon, 2020).

LCC má zásadní roli ve stabilitě a biomechanice kolenního kloubu, a proto má nesprávná funkčnost tohoto vazů závažný dopad na kvalitu života pacientů (Spinella et al., 2021).



Obrázek 1 Anatomický popis kolenního kloubu. Pohled zepředu (upraveno dle Pernis, 2018).

Legenda: 1. Úponová šlacha čtyřhlavého stehenního svalu, 2. Kladka stehenní kosti, 3. Vazivové chrupavky vedle česky, 4. Vnější vaz spojující stehenní kost s čéškou, 5. Česka, 6. Vnější postranní vaz, 7. Boční kloubní hrbol stehenní kosti, 8. Šlacha zákolenního svalu, 9. Vnější meniskus, 10. Šlacha vycházející z dlouhého natahovače prstů, 11. Českový vaz, 12. Vnitřní vaz spojující stehenní kost s čéškou, 13. Vnitřní postranní vaz, 14. Přístřední kloubní hrbol stehenní kosti, 15. Přední zkřížený vaz, 16. Vnitřní meniskus, 17. Příčný vaz kolenního kloubu

1.1.5 Biomechanika kolenního kloubu

Kolenní kloub se vyznačuje šesti volnými stupni pohybu kolem tří rovin: sagitální – flexe, extenze a kranio – kaudální translace, transverzální – extra, intra-tibiální rotace a středolaterální translace, a frontální addukce, abdukce a ventro-dorsální překlad (Torres, 2020). Jediným povoleným pohybem je flexe a extenze v sagitálním kloubu (Martini, 2006).

Na LCC během pohybu působí mnoho sil, největší zátěž však vykazuje kraniotibiální tah, proti kterému působí právě již zmíněný vaz (Todorović et al., 2022).

Předpokládá se, že se kraniálně směřovaná smyková síla během nesení zátěže dynamicky zvyšuje se rostoucím se kaudo-distálním sklonem plošiny holenní kosti (Niebauer a Restucci, 2023).

1.2 Ruptura předního zkříženého vazů

Ruptura LCC je nejčastějším ortopedickým onemocněním a také i onemocněním nejčastěji vyžadující chirurgické řešení. Zároveň se jedná i o velmi častou příčinu bolestivosti a s ní souvisejícím kulhání na pánevní končetiny (Pianna et al., 2019).

Přesná etiopatogeneze vzniku tohoto onemocnění není zcela známá. Dříve se lékaři domnívali, že ruptura LCC vzniká pouze důsledkem traumatu kolenního kloubu.

Tato domněnka nebyla potvrzena a v dnešní době je známo, že toto onemocnění může vzniknout spontánně i při fyziologické zátěži, a to v důsledku degenerativních změn v kolenním kloubu (Rooster et al., 2006; Lotsikas et al., 2018; Muir, 2018).

LCC slouží v kolenním kloubu k zamezení předozadního pohybu a k omezení torzních pohybů holenní a stehenní kosti. Při ruptuře vazů tedy dochází k předozadnímu pohybu holenní a stehenní kosti a následkem toho může dojít i k ruptuře nebo rozdrčení menisků. Kvůli odlišnému fyziologickému postavení pánevních končetin psa ve srovnání s člověkem je tento vaz u psů namáhán více, tím pádem dochází častěji k jeho rupturám (Fossum, 2018; Tučková, 2022).

1.2.1 Akutní traumatická ruptura předního zkříženého vazů

K akutní ruptuře může dojít v jakémkoliv věku, nejčastěji je však popisována u mladých jedinců. Důvodů je více. Jedním z nich je vysoká aktivita mladých jedinců. Dalším důvodem je možnost abnormálního pohybu, při kterém více zatíží kolenní kloub. (Spencer a Johnston, 2018).

Akutní traumatickou rupturu obvykle doprovází extrémní bolestivost, kulhání a celková nestabilita kolenního kloubu (Slabý, 2023).

1.2.2 Degenerace vazů ve stáří

Jednou z hlavních příčin, proč dochází k poranění vazů, je degenerativní onemocnění (Spinella et al., 2021).

Mechanické oslabení LCC u stárnoucích jedinců je spojeno s degeneračními, histologickými změnami včetně snížení celularity ligamentocytů, chondroidní metaplazie ligamentocytů, mukoidních až chrupavčitých změn extracelulární matrix a porušení uspořádání kolagenových svazků (Kuroki et al., 2019). Vytrácí se strukturální organizace kolagenních vláken a snopců. Tyto změny bývají výraznější u jedinců nad 15 kg (Svoboda et al., 2001).

1.3 Predisponující faktory k ruptuře LCC

K rupturám vazů může docházet z vnějších nebo z vnitřních příčin. Skupinu vnitřních predisponujících faktorů nelze většinou ovlivnit žádným zásahem člověka. Mezi tyto faktory řadíme věk, pohlaví, hmotnost, plemeno nebo vliv genetiky. Naopak skupina vnějších faktorů ovlivnitelná ze strany člověka je. Mezi tyto faktory řadíme vliv výživy a aktivity zvířete (Rooster et al., 2006; Lotsikas et al., 2018). Jiné literatury uvádějí rozdělení faktorů na biologické a biomechanické. Mezi biologické faktory se řadí plemeno, pohlaví, věk a genetická predispozice. Biomechanické faktory zahrnují zarovnání kostních segmentů (Baker a Muir, 2018). V dalším textu této diplomové práce se však budeme držet prvního zmíněného rozdělení.

1.3.1 Predisponující faktory vnitřní

Riziko ruptury LCC bylo zjištěno jak u malých, středních, tak i velkých a obřích plemen. Avšak u velkých a obřích plemen se s tímto onemocněním setkáváme až několikanásobně častěji oproti plemenům malým a středním. Mezi malá plemena nejvíce predisponovaná k ruptuře LCC patří yorkširský teriér, čivava, border teriér, kernteriér, lancaširský heeler, bišonek, boloňský a havanský psík (Engdahl et al., 2021). U malých plemen většinou dochází k poranění vazů důsledkem dvou faktorů, které většinou působí současně. Jedním z nich je luxace česky, která způsobuje nestabilitu kolenního kloubu, druhým faktorem je nadměrná zátěž (Cambell et al., 2010). Mezi střední plemena nejčastěji zmiňovaná jako predisponovaná se řadí staffordširský bulteriér, anglický buldok, pumi, americký kokršpaněl, čau-čau a střední pudl. Mezi velká a obřía plemena predisponovaná k ruptuře LCC patří například boerboel, kanárská doga, americký buldok, bordeauxská doga, bullmastif, rotvajler, cane corso, americký staffordširský teriér, doberman, bernský salašnický pes, novofundlandský pes, boxer a labradorský retrívr (Engdahl et al., 2021). Zejména u zcela zdravých labradorských

retrívru byla prokázána vyšší kraniokaudální volnost kolenního kloubu. Tato abnormalita v kolenním kloubu vede ke zvýšenému riziku vzniku ruptury LCC. (Comerford et al., 2005). Naopak mezi nejméně predisponovaná plemena k ruptuře LCC patří bostonský teriér, kokršpaněl, lhasa apso, německý ovčák, sibiřský husky, skotský teriér, trpasličí a standartní jezevčík, výmarský ohař a jejich kříženci (Taylor-Brown et al., 2015; Wiles et al., 2017; Boge et al., 2019).

Někteří autoři se domnívají, že v genomu určitých plemen existují geny, které by se mohly podílet na vyšším riziku vzniku ruptury LCC. Tuto domněnku se nyní snaží potvrdit. (Baird et al., 2014). Ve studii prováděné na plemeni novofundlandského psa bylo prokázáno, že za případné poškození je zodpovědný jediný recesivní gen s neúplnou penetrací, u kterého se předpokládá korelace se strukturálními vlastnostmi a mechanickou pevností vazy (Wilke et al., 2006). V dalších studiích prováděných na jedincích stejného plemene při analýze genomu našli na chromozomech 3, 5 a 13 přítomnost markerů zvaných mikrosatelitní markery (MSAT), u kterých určili, že jsou spojeny s rupturou LCC (Wilke et al., 2009). Nicméně tato studie určila souvislost mezi markery a rupturou pouze částečně. Odborníci identifikovali další markery spojené s rupturou LCC na chromozomech 1, 3 a 33. Tyto jsou zodpovědné za přenos a modulaci nervového vzruchu směrem ke kloubním strukturám (Baird et al., 2014). Předpokládá se, že narušení těchto genů, by mohlo vést k predispozici onemocnění, protože abnormální nervový přenos může předurčovat snížení proprioceptivních schopností, což u některých jedinců může vystavit LCC mnohem většímu riziku zranění (Baird et al., 2014). V současné době je identifikován jednonukleotidový polymorfismus (SNP) postihující některé geny odpovědné za pevnost a strukturu LCC (geny kolagenu COL-1A1 a COL-5A1), tvorbu a organizaci fibril a elasticitu vazů (Gen LTBP2 nebo latentní transformující růstový faktor beta vázající protein 2), tvorbu extracelulární matrix (gen fibrillin FBN1) a zesíťování kolagenu (gen LOX lyzační oxidázy), což by mohlo vést k možnému většímu nebo menšímu riziku vzniku onemocnění u různých plemen (Baird, et al., 2014).

Novější studie identifikovaly u plemen novofundlandský pes a labradorský retrívru jednonukleotidový polymorfismus (SNP), který ovlivňuje genomové lokusy odpovědné za úhlení tibiální plošiny a šířku tibiální drsnatiny. Úhlení končetiny a šířka drsnatiny jsou považovány za jedny z nejvíce rizikových faktorů pro vznik ruptury LCC (Baker et al., 2018).

Feny jsou více postiženy rupturou vazy oproti psům. Dle studií jsou nekastrované feny až dvakrát více predisponované pro rozvoj ruptury LCC ve srovnání se psy (Vlašín, 2015).

Věk při vzniku onemocnění může být jakýkoliv. Avšak zdroje uvádějí, že se průměrný věk jedinců při objevení prvních klinických příznaků pohybuje mezi 7 až 10 rokem života. Což by odpovídalo faktu, že u většiny degenerativních onemocnění riziko jejich vzniku po 8. roku života stoupá. Proto je tedy u degenerativních onemocnění věk rizikovým faktorem. U malých a středních plemen byl zaznamenán vyšší výskyt ruptury LCC ve věku starším 7 let, což u těchto plemen odpovídá střednímu až staršímu věku (Todorović et al., 2022). U velkých a obřích plemen dochází k rupturám nejčastěji do věku 3 let (Engdahl et al., 2021). Jedná se o poměrně mladý věk, což je dáno i tím, že tato plemena mají vyšší prevalenci onemocnění, a proto se ruptura objevuje dříve (Garces et al., 2021).

Kastrovaná zvířata bývají postižena častěji na rozdíl od nekastrovaných, to platí u obou pohlaví (Vlašín, 2015). Zvýšená aktivace receptorů luteinizačního hormonu po kastraci má za následek zvýšenou volnost LCC, kvůli které může dojít k jeho ruptuře. Rovněž kastrace provedené před dosažením pohlavní dospělosti oddaluje uzavření růstové ploténky holenní kosti, následkem toho se zvyšuje kaudo-distální sklon plošiny holenní kosti s následným zvýšením kranio-tibiálního tahu, který je rizikovým faktorem pro rupturu LCC (Duerr et al., 2007; Kutzler, 2020).Kastrace může vést k vyššímu riziku vzniku onemocnění i zprostředkovaně přes obezitu. U obézních jedinců jsou klouby více zatěžované, z tohoto důvodu dochází k výraznějším degenerativním procesům. Obezita sama o sobě čtyřnásobně zvyšuje riziko ruptury LCC (Kowaleski et al., 2018).

Nejen obezita, ale i vysoká tělesná hmotnost, například jako plemenný rys u obřích plemen, též zvyšuje riziko ruptury vazy (Garces et al., 2021).

1.3.2 Predisponující faktory vnější

Dle nejnovějšího výzkumu se na vzniku onemocnění u mladých a juvenilních jedinců výrazně podílí i nedostatečnost výživy, či chyby ve výživě, které způsobují opožděné kostnatění (osifikaci) holenní kosti, především opožděné kostní připojení drsnatiny holenní kosti k holenní kosti jako takové. To vede k nestabilitě kolenního kloubu, která má v konečném důsledku zodpovědnost za poranění LCC (Martini et al., 2023).

Míra aktivity psů je další faktor, který může vést k rupturám LCC. Mezi rizikové faktory patří nedostatečná aktivita, především u psů s obezitou, ale i nadměrná stimulace vazů a rozvoj degenerativního onemocnění (Comerford et al., 2011).

U vysoce aktivních jedinců nejčastěji dochází k akutní traumatické ruptuře LCC. Ta je způsobena tzv. twisting injury. Stane se tomu při běhu, kdy jedinec náhle změni směr. Část tělesné hmotnosti je umístěna na kolenní kloub a na zkřížené vazy tak působí nadměrně rotační a sřížné síly (Hunter a Ward, 2014).

1.3.3 Onemocnění predisponující k ruptuře LCC

Mediální a laterální luxace čéšky

Jedná se o přemístění čéšky ze žlábků kladky. Luxace mohou být dočasné nebo trvalé. Dle směru pohybu v kolenním kloubu je rozlišována na mediální a laterální luxace čéšky (Cambell et al., 2010; Fossum, 2018)

Popisují se 4 stupně luxace. Při I. stupni luxace lze čéšku snadno luxovat prsty při úplné extenzi kolenního kloubu, sama se však následně vrací do fyziologické polohy. U II. stupně luxace čéška luxuje snadno obzvláště při rotaci kolenního kloubu a rovněž se sama při zpětné rotaci vrací do fyziologické polohy. Pro III. stupeň luxace je typické, že je čéšku možno reponovat manuálně, ale po manuálním uvedení do fyziologické polohy znovu luxuje. Poslední IV. stupeň luxace je stav, kdy nelze čéšku do fyziologické polohy reponovat (Fitzpatrickreferrals, 2019).

Mediální luxace čéšky se vyskytuje častěji na rozdíl od luxace laterální, její výskyt je častější u malých plemen psů (Aghapour et al., 2019).

K poškození LCC dochází u většiny pacientů sekundárně následkem narušené biomechaniky a stability kloubu při klinicky závažné mediální luxaci pately. Velká část postižených pacientů trpí III. nebo IV. stupněm mediální či laterální luxace pately (Hnízdo, 2019).

Částečná (parciální) ruptura

Částečná ruptura LCC bývá často přehlížena. Avšak procento pacientů s parciální rupturou LCC převyšuje pacienty s totální rupturou. V tomto případě se tak oddaluje vhodná léčba, která se přitom neliší od léčby totální ruptury LCC (Daníček, 2023).

Částečné ruptury jsou hůře rozpoznatelné, obvykle dochází k menší nestabilitě kolene, způsobují dlouhodobé kulhání s měnící se intenzitou. Při dlouhodobém trvání

mohou mít pro kolenní kloub stejně závažné důsledky jako úplné ruptury. Z částečných ruptur LCC dochází většinou k ruptuře totální (Slabý, 2023).

U jedinců, kteří byli postiženi částečnou rupturou LCC je možno zvolit konzervativní terapii. Nicméně se zvyšuje pravděpodobnost, že se z částečné ruptury stane ruptura totální (Cannap, 2018; Kirkness, 2020). Částečně poškozený vaz se může zase zhojit, poškození bude stále přetrvávat, a vaz bude mít spíše vedlejší roli ve funkci (Engdahl et al., 2021).

Abnormality v úhlení pánevních končetin

Jedinci malých plemen mají odlišnou morfologii proximální holenní kosti oproti jedincům středních a velkých plemen se strmým úhlem plošiny holenní kosti (střední úhel plošiny holenní kosti je 28,8° až 36,3°). Důvodem je chybějící rozšíření báze drsnatiny holenní kosti a kaudálně vyklenuté lýtkové kosti (Brioschi a Arthurs, 2021).

S výskytem onemocnění souvisí i hyperextenze kolenního kloubu, která má za následek větší namáhání vazů, což je dáno i zvýšeným sklonem plošiny holenní kosti. Často popisována je u větších plemen jako je boxer a čau-čau (Zink, a Carr, 2018).

Hyperextendované pánevní končetiny jsou často spojeny s dysplazií kyčelních kloubů (DKK), která je popisována u vysokého procenta jedinců s rupturou LCC (Witberger, et al., (2008). Dalším predispozičním faktorem mohou být úzká mezihrbolová prohlubeň nebo strmá plošina holenní kosti (Duerr et al., 2007).

1.4 Diagnostika

Základní klinické vyšetření zahrnuje zejména ortopedické vyšetření, při kterém se pacient vyšetřuje adspekci při pohybu. Nejčastější pohyb zvolený při ortopedickém vyšetření je chůze a klus. Toto vyšetření by mělo předcházet všechny následující diagnostické metody (Tučková, 2022).

Dalším krokem při ortopedickém vyšetření jsou tzv. provokační testy – kraniální zásuvka, tibiální kompresní test, či zkouška sedem (tzv. sit test). K potvrzení diagnózy je nutné využít dalších zobrazovacích metod k vyloučení diferenciálních diagnóz. Mezi nejčastěji využívané zobrazovací metody patří rentgenologické a ultrasonografické vyšetření, magnetická rezonance, počítačová tomografie nebo artroskopické vyšetření (Duerr, 2019).

Na vyšetření přicházejí pacienti s akutním nástupem kulhání, kteří nezatěžují postiženou končetinu. U těchto pacientů často nelze vyvolat klinické příznaky a charakteristické změny z důvodu rezistence během vyšetření. Zjistitelný bývá otok kolenního kloubu (Bockstahler et al., 2019).

Druhou skupinou jsou pacienti s chronickými příznaky, kteří již delší dobu kulhají i přesto, že majitel pozoruje často náhlý nástup kulhání. Pacienti se obtížně zvedají, je pozorována atrofie svalů. Při vyšetření je možno zjistit tzv. meniskeální klik-lupnutí, které je slyšitelné nebo hmatného při kterémkoliv pohybu kolenního kloubu. Mediální strana kolene vykazuje známky zbytnění, tzv. tvrdý otok. U některých psů se vyskytuje jen částečná ruptura LCC, kterou lze obtížně diagnostikovat. (Bockstahler et al., 2019).

1.4.1 Sit test

Pacienti s poraněním LCC mají typický posed. Tento diagnostický krok se řadí mezi primární. Pokud je kolenní kloub bolestivý, jedinec není schopen ani ochoten končetinu při sedu skrčit klasicky pod sebe (Tučková, 2022).

Zdravý posed je takový, kdy je pata v těsném kontaktu se sedacím hrbolem pánve. V případě bolestivosti v kolenním kloubu je pata vytočena více do strany, což zabraňuje plné flexi končetiny (Slabý, 2023).

Tento test je často pozorován i u jedinců postiženými dysplazií kyčelního kloubu nebo se také může jednat o typický projev jedince (Zink, et al., 2013).

1.4.2 Zásuvkový test

Pokud je LCC neporušený, je tento test zcela nebolestivý a negativní. Zásuvkový test se považuje za negativní, pokud kolenní kloub nevykazuje jakékoli předozadní nestability. Porušení zkřížených vazů může tedy značit i minimální posun (Vlašín, 2015).

Zásuvkový test nelze vždy snadno vyvolat, hlavně v případech, kdy je kolenní kloub bolestivý. Pacienti reagují bolestivě a ve většině případu se při snaze o vyvolání zásuvky zatnou okolní svaly. Proto se tento test provádí v sedaci, kdy dochází k uvolnění svalů (tzv. myorelaxaci) (Tučková, 2022).

Test se provádí na jedinci, který leží na druhém boku, než je poraněná končetina. Ruce se umístí kolem kolene velmi těsně, tím se vyloučí zkreslení měkkými tkáněmi. Ukazováček levé ruky se položí na proximální okraj česky, palec za laterální fabellu. Ukazováček pravé ruky se umístí na kraniální hranu holenní kosti a palec na hlavičku

lýtkové kosti. Končetina je v částečné flexi a tlačí se na holenní kost kraniálně a pak kaudálně (Tučková, 2022).

1.4.3 Kompresní test tibie

Dalším testem pro oblast kolene a rupturu LCC je tibiální kompresní test. Test je lepší provádět na sedovaném zvířeti podobně jako zásuvkový test (Vlašín, 2015).

Jednou rukou se uchopí hrboly stehenní kosti, kdy je palec na laterální straně na fabelle, ukazováček se položí podél čéškového vazu směrem k drsnatině holenní kosti, druhá ruka držící nárt (metatarsus) uvede zánártí (tarsus) do flexe. Pokud dojde k posunu holenní kosti kraniálně oproti stehenní kosti, lze test považovat za pozitivní. Negativní výsledek ovšem nevylučuje poranění LCC, proto by měl být pouze doplněním ortopedického vyšetření kolene (Fossum, 2019).

1.4.4 RTG snímky

Ortopedické vyšetření je nutně doplnit o RTG snímky, které se provádějí v sedaci nebo hluboké anestezii (Kirberger a McEvoy, 2016).

Jedna z nejčastějších projekcí je mediolaterální v neutrální poloze, dále je doporučitelný snímek v TPLO projekci. V této projekci je úhel mezi stehenní kostí a holenní kostí 90° a současně holenní a metatarzální kosti také svírají úhel pravý (Daníček, 2023). Dále se využívají mediolaterální stresová pozice a kaudokraniální pozice (Proks, 2011).

Pomocí TPLO projekce je možné změřit sklon plošiny holenní kosti, což je nezbytný krok pro plánování zákroku (Daníček, 2023).

Při poškození LCC se první příznaky objevují na měkkých tkáních a kloubních chrupavkách. Specifické pro chronické příznaky ruptur je zbytnění měkkých tkání, které přiléhají na mediální celek kolenního kloubu. Tyto příznaky jsou nejvíce zřetelné zejména na kraniokaudální pozici (Proks, 2011).

Stresové RTG jsou zhotoveny v mediolaterální pozici při maximální flexi v zánártním kloubu. Při pozitivním nálezů této pozice dochází ke kraniálnímu posunu holenní kosti k hrbolům stehenní kosti, rovněž také dochází k distálnímu posunu podkolenní sezamské kosti (Proks, 2011).

1.4.5 Sonografické vyšetření

U velkých plemen psů je zobrazitelné poškození vazů pouze v distální části vazů. Ve většině případů není ruptura LCC na sonografickém (USG) vyšetření viditelná i v případě pozitivního nálezu (Proks, 2011).

V akutní fázi se na USG ruptura zobrazuje jako světlé ložisko, v chronických případech jako tmavý pahýl (Proks, 2011).

1.5 Chirurgické řešení

Smyslem všech chirurgických metod je především stabilizace kolenního kloubu, zabránit kraniální subluxaci holenní kosti a obnovit funkci kloubu. Cílem terapie je zpomalit a omezit vývoj degenerativního onemocnění nebo také předejít sekundárnímu poškození menisků (Canapp et al., 2016).

V případě ruptury LCC dochází k předozadní nestabilitě, hrboly stehenní kosti se v kaudální poloze dostávají za kaudální okraj obou menisků a při jejich návratu do fyziologické polohy jakoby přehrnoují meniskus, především mediální, a tím dochází k jeho poškození ve formě praskliny, která se označuje pojmem „bucket handle“ (Saban et al., 2023).

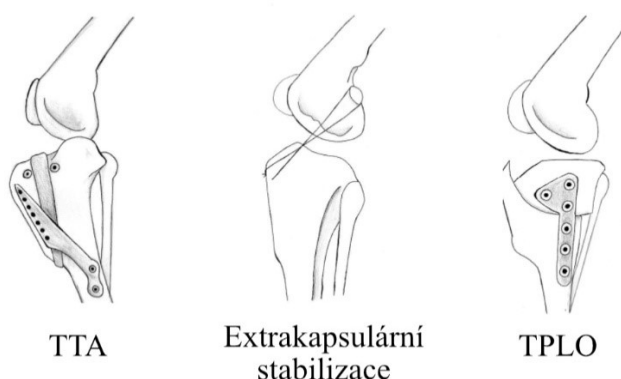
Chirurgické metody lze rozdělit na metody nahrazující LCC (tzv. statické) a metody měnící biomechaniku kolenního kloubu (tzv. dynamické) (Canapp et al. 2016).

Mezi nejznámější a nejvíce užívané osteotomické dynamické postupy se řadí TPLO (Tibial Plateau Leveling Osteotomy) a TTA (Tibial Tuberosity Advancement) (Kvapil a Kvapilová, 2021). Naopak k nejvyužívanějším statickým postupům patří laterální sutura-extrakapsulární fixace a dnes již nepoužívaná metoda „Over the top“, nebo-li intrakapsulární stabilizace (Hulse a Beale, 2000; Aşkar et al., 2022).

Zlatým standardem chirurgické terapie se stala neutralizace tibiálního tahu, které je dosaženo snížením sklonu plošiny holenní kosti, toho lze dosáhnout díky metodě TPLO (Nanda a Hans, 2019), při níž se používá vyrovnávací osteotomie na bázi CORA (Centre of rotation and angulation) za pomoci metody CBLO (Cora Based Leveling osteotomy) (Mazdarani et al., 2021). Dále lze snížení sklonu dosáhnout klínovou osteotomií pomocí metody CTWO (Cranial Tibial Wedge Osteotomy) Guéného et al., (2021) nebo též i metodou TTA, kde dochází k osteotomii a předsunutí drsnatiny holenní kosti k dosažení dynamicky neutralizačního úhlu $\sim 90^\circ$ mezi českovým vazem a plošinou holenní kosti (Aragosa et al., 2022).

Výběr chirurgického postupu ruptury LCC ovlivňuje mnoho faktorů. Jedním z nich je samotné zvíře, mezi další patří zkušenosti chirurga a finanční náklady použité metody (Nanda a Hans, 2019).

Obrázek 2 Nejčastěji využívané metody pro řešení ruptury předního zkříženého vazy (Engdahl, 2021).



1.5.1 Extrakapsulární stabilizace

Nejznámější metody extrakapsulární stabilizace jsou dnes přehledně popsány (Tonks et al., 2011). Smyslem a cílem tohoto výkonu není trvalá náhrada vazy, ale pouze dočasná stabilizace do doby, dokud nedojde ke zvazivovatění měkkých tkání v okolí kloubu, která zajistí trvalou pasivní stabilitu kolenního kloubu. Každá extrakapsulární fixace ztratí svou funkční pevnost po šesti až osmi týdnech (Nečas, 2011).

Zaměřuje se na minimální invazivitu a identifikaci tzv. izometrických bodů, do kterých se zakládá návlek. Ty se pak vyhledávají především v kostech a nikoli v měkkých tkáních. Na základě zkušeností s identifikací tzv. izometrických bodů se na tento termín pohlíží momentálně s určitým odstupem a opatrností (Cook, 2008; Hulse et al., 2010).

Kolenní kloub totiž není kladkovým kloubem čili přesné izometrické body neexistují, a to také proto, že i samotná místa odstupů a úponů LCC nejsou izometrická. To koreluje se skutečností, že při určitém stupni flexe a extenze kolenního kloubu jsou

určitá vlákna v LCC volná a nenatažena. Proto místa pro založení návleku se momentálně označují jako kvaziizometrická, a tudíž cíl extrakapsulární stabilizace pak není geometrická izometrie, ale fyziologická izometrie (Tonks et al., 2011).

Praktický výkon začíná revizí kolenního kloubu, ať již artroskopickou, či artrotomic-
kou revizí menisků a zbytků vazů z laterálního přístupu. Provede se identifikace laterální fabelly. V případě fixace do postranního hrbolku holenní kosti se zavede kotevní šroub. Poté se na centrální proximální holenní kosti předvrtá tunel adekvátní šíře k návleku. Jmenovanými body se zakládá protetické vlákno, které je dotaženo do tenze umožňující maximální flexi ve všech kloubech. To je pak fixováno svorkou (Piermattei a Johnson, 2004; Fossum et al., 2012; Fossum et al., 2019).

1.5.2 Tibial Tuberosity Advancement (TTA)

Metodu TTA představil v roce 2004 profesor Montavon a biomechanik Tepic. Vymysleli alternativní biomechanický model, díky kterému lze dosáhnout stejné neutralizace sil působící na LCC také změnou úhlu mezi patelárním vazem a plošinou holenní kosti (Hnízdo, 2019).

Při TTA se stabilizuje kolenní kloub po osteotomii posunem drsnatiny holenní kosti kraniálně, čímž se změní směr působení síly v patelárním vazů a následkem toho se změní úhel patelárního vazů (PTA= Patellar Tendon Angle) tak, aby tibiofemorální sřižné síly byly orientovány kaudálně nebo neutrálně. K provedení výkonu jsou potřeba titanové implantáty, mezi které se zařazuje tři až osmi otvorová tahová ploténka (Tension Band Plate) s tzv. vidličkou (Fork) a klec (Cage) v šířkách 3-12 mm v různých délkách. Ty se vkládají do distrakční osteotomie jako rozpěrka, který brání kolapsu vytvořené štěrbiny. Tahová ploténka má funkci tenzního implantátu, který zabraňuje přílišnému kraniálnímu posunu části drsnatiny holenní kosti po osteotomii. K fixaci ploténky a klece se používají šrouby šíře 2 mm, 2,4 mm, 2,7 mm, či 3,5 mm (Nečas, 2011).

Vlastní výkon je proveden z mediální strany a předchází mu revize kolenního kloubu. Po obnažení proximální holenní kosti a její drsnatiny dojde k založení tzv. cíliče, pomocí něhož se předvrtají otvory pro vidličku. Poté je provedena částečná osteotomie, do dvou třetin z distální strany jak mediální, tak laterální kůry. Dále pak do proximální třetiny pouze mediální kůry. Následně se zakládá vidlička s tenzní ploténkou a dokončí se osteotomie. Na řadu přichází vložení klece mezi část drsnatiny holenní kosti po osteotomii a holenní kost a její následná fixace. Jako poslední se

provede fixace tenzní ploténky pomocí šroubů (Fossum et al., 2012; Fossum et al., 2019).

1.5.3 Tibial Plateau Leveling Osteotomy (TPLO)

Metoda TPLO je v současných letech nejčastěji aplikovanou technikou chirurgického řešení ruptury LCC. Tato metoda se může uplatnit u všech velikostních kategorií psů o hmotnosti od 2 do 100 kg, i když je často považována za stabilizační techniku pro pacienty nad 20 kg hmotnosti (Hnízdo a Pomahač, 2020).

Při zatížení končetiny se hmotnost pacienta přenáší v kolenním kloubu přes kloubní plošinu holenní kosti. Díky přirozenému kaudodistálnímu sklonu plošiny holenní kosti generuje hmotnost pacienta střížnou sílu, která posouvá holenní kost oproti stehenní kosti kraniálním směrem. Tato síla je ve zdravém kloubu vyvážena LCC, který je téměř trvale v tenzi. Metoda TPLO eliminuje tuto trvalou tenzi úpravou sklonu plošiny holenní kosti (Curuci et al., 2021; Martini, 2022; Beránek, 2023).

Na základě předoperačního vyšetření se stanoví úhel plošiny holenní kosti. Ten je dán podélnou osou holenní kosti, která je spojnicí mezihrbolové prominence v proximální holenní kosti a centrem zánártního kloubu. Dále je úhel dán linií plošiny holenní kosti (jeho kraniálním a kaudálním koncem) a kolmicí k sagitální ose v místě, kde protíná linie plošinu holenní kosti. Tento úhel společně s průměrem radiální pily odvezením pomocí tabulky definuje posun proximálního fragmentu holenní kosti v mm (Curuci et al., 2021; Martini, 2022; Beránek, 2023).

Průměr radiální pily se určuje z předoperačního RTG snímku v mediolaterální projekci se superpozicí hrbolků stehenní kosti. Centrum rotace je přesně v mezihrbolové prominenci a kruhovitý řez by měl zachovávat 1/3 délky mezi úponem ventrálního čéškového vazy a kaudálním okrajem plošiny holenní. Průměr radiálního řezu definuje pojmy D1 (vzdálenost úponu ventrálního čéškového vazy-proximálního bodu řezu v holenní kosti) a D2 (od úponu ventrálního čéškového vazy se vyměřuje kolmice ke kraniální drsnatině holenní kosti k místu kde kolmice protíná radiální řez). Tyto dvě vzdálenosti společně s vytyčeným bodem centra rotace během operace určují založení radiální pily. Následně se dle RTG snímků vybere vhodná ploténka a šrouby. Všechny implantáty jsou titanové (Curuci et al., 2021; Martini, 2022; Beránek, 2023).

Vlastní výkon se provádí z mediálního přístupu, po kožním řezu se identifikuje útvar tvořený úpony tří stehenních svalů: štíhlý tenký sval (*musculus gracilis*), krejčovský sval (*musculus sartorius*), pološlašitý sval (*musculus semitendinosus*) na proximální mediální části kosti holenní ve výši drsnatiny kosti holenní (*pes anserinus*),

který se tupě odpreparuje a pod ním je uložen postranní mediální vaz, které pomůže definovat kloubní štěrbinu (Curuci et al., 2021; Martini, 2022; Beránek, 2023).

Pod kloubní štěrbinou je uložena mezihrbolová prominence, centrum rotace. Mírně kaudálně za tímto vazem se zavede proximální pin speciálního rozvěrače (JIG) pro TPLO, který udržuje délku dlouhé osy holenní kosti. JIG se zavede a do distální holenní kosti se pak zavede druhý pin JIGu. Vyměřují se dílky D1 a D2, přikládá se radiální pila a provede se řez mediální kůrou. Poté se označují body, nejčastěji pomocí osteotomu, které vytyčují míru posunu a v úplné kolmici se dokončuje řez i přes laterální kůru. Provede se posun pomocí pinu, který vede proximálním fragmentem směrem mediokaudálním, následuje dočasná fixace pomocí kleští a pinu vedeného přes přední čéškový vaz do proximálního fragmentu. Poté se přikládá ploténka, která fixuje šrouby. Odstraní se pin pro dočasnou fixaci, rotační pin a poté JIG. Následně se provede standardní uzávěr operační rány a postoperační RTG snímek (Fossum et al., 2019; Curuci et al., 2021; Martini, 2022; Beránek, 2023).

1.5.4 Modifikované TPLO (M-TPLO)

Specifickým výkonem, a to především u jedinců malých a toy plemen, je M-TPLO, či modifikované TPLO, které jedním výkonem vyřeší problematiku mediální, či laterální luxace pately, a rupturu LCC. Tato metoda se postupně vyvinula a dále modifikovala (Langenbach a Marcellin-Little, 2010; Leonard et al., 2016; Flesher et al., 2019).

Po radiální osteotomii se provede externí rotace proximálního segmentu vůči distálnímu a následně jeho fixace. Tím se upraví poměry v kolenním kloubu do fyziologické polohy (Langenbach a Marcellin-Little, 2010). Následně došlo k vyvíjení dané metody, a to posunutím proximálního segmentu mediálně, čímž se opět stabilizují poměry v kolenním kloubu do fyziologické polohy (Flesher et al., 2019).

K fixaci se poté používají speciální M-TPLO ploténky, které jsou již předem nahýbané (2-4 mm), nebo operatér nahýbá sám, přesně na potřebnou délku posunu, podle předoperačních rentgenových snímků, aby se dosáhlo potřebné délky posunu. (Koreeda, 2021).

1.5.5 Cranial Tibial Wedge Osteotomy (CTWO)

Nejstarší dynamická metoda, vychází ze stejné biomechaniky jako Slocum-Devin. Změny sklonu plošiny holenní kosti se zde dosahuje pomocí excize klínu v kranioproximální holenní kosti a následné fixaci pomocí T plotének nebo jednoduchých plotének přímých (Hnízdo, 2017; Beránek, 2023).

Velikost vyříznutí (excize) je stejná jako velikost úhlu plošiny holenní kosti. Jeho měření probíhá tak jako u TPLO metody. Na přesně polohovaných mediolaterálních projekcích s úhlem v hlezenním i v kolenním kloubu 90° s nutností superimpozice hrbolů stehenní kosti (Slabý, 2023).

Linie plošiny holenní kosti je určena kaudálním a kraniálním okrajem mediálního hrbolu holenní kosti a sagitální osou holenní kosti. Úhel mezi kolmicí k této ose a linií plošiny holenní kosti je pak označován jako TPA. Přesně tento úhel představuje šíři vyříznutého klínu při CTWO (a dle něj se také vypočítává posun proximálního fragmentu při TPLO), (Beránek, 2023).

Při vlastním výkonu je nutno brát v potaz, že klínovitým výřezem dojde ke kraniálnímu posunu mechanické osy holenní kosti (Slabý, 2023).

Cílem je dosáhnout výsledného postoperačního TPA $4-6^\circ$. Z důvodu kraniálního posunu mechanické osy holenní kosti se doporučuje korekce na 5° . Nicméně doporučení na finální stupně se rozlišuje v rozmezí od 5° do 14° (Christ et al., 2018).

1.5.6 Cora Based Leveling Osteotomy (CBLO)

Relativně mladá metoda, představena v roce 2013 dosahuje eliminace kraniotibiálního tahu na stejném základu jako CTWO, tedy sklonem plošiny holenní kosti a kraniálním posunem mechanické osy holenní kosti (Hnízdo, 2018).

Podle principu CORA metodologie se určuje místo osteotomie a jeho velikost. Holenní kost psů má v sagitální rovině proximální přirozené prohnutí, které současně určuje stupeň plošiny holenní kosti. V průsečíku mezi anatomickou osou proximální a distální holenní kosti je umístěna CORA, centrum rotace. Postoperační TPA je doporučován mezi 7° a 12° (ideálně 10°) (Raske et al., 2013; Hnízdo, 2018; Tinga et al., 2022).

Pro změnu sklonu je opět využívána radiální osteotomie, centrum je v místě CORA, kraniální okraj kružnice je souběžný s kraniálním okrajem holenní kosti. Po rotaci by nemělo docházet k přílišnému kraniálnímu posunu hřebene holenní kosti. Centrum rotace je umístěno, na rozdíl od TPLO, distálně od osteotomie. Při změně

sklonu proximálního fragmentu dojde k distálnímu posunu češky, kranializací mechanické osy holenní kosti a redukcí úhlu mezi dlouhým kolenním vazem na 90° (Jeong et al., 2020; Tinga et al., 2022).

Metoda CBLO kombinuje benefity CTWO a TPLO. Tato metoda je doporučována u mladých jedinců s neuzavřenými růstovými zónami (Hnízdo, 2018).

1.5.7 Triple Tibial Osteotomy (TTO)

Metoda TTO je jednou z metod stabilizace kolenního kloubu při ruptuře LCC, která mění biomechaniku kloubu, eliminuje střížné síly a tibiální tah, obdobně jako ostatní jmenované metody. Tyto střížné síly, které by jinak působily na LCC, jsou přeměřovány kolmo na kloubní plochy (Bruce, 2007; Kim et al., 2008).

Cílem TTO je snížit sklon plošiny holenní kosti na úhel kolmý k přímému česko-vému vazu (obdobně jako TTA, TPLO, CTWO,..). Tato metoda byla navržena, aby poskytovala dynamickou stabilitu. TTO kombinuje některé z vlastností výše uvedených technik k dosažení stejného výsledku, ale s méně radikálními úhlovými změnami. Obdobně jako u ostatních technik je základem měření z předoperačních RTG snímků v mediolaterální a kraniokaudální pozici. Dle nich se vypočítává tzv. korekční úhel, podle kterého se s koeficientem 0,6 vypočte velikost úhlu klínu, který je pak pomocí oscilační pily vyříznut z proximální holenní kosti (Robins, 2010; Mederski et al., 2015).

Vlastní chirurgický výkon se pak provádí tak jako u ostatních technik, z arthroscopie artroskopie k revizi kolenního kloubu, především mediálního menisku. Doporučováno je i odstranění zbytků LCC. Následně dojde k uzavření kloubního pouzdra. Po tomto úkonu se provedou tři osteotomie. První je vedena rovnoběžně s drsnatinou holenní kosti proximodistálním směrem, ovšem tak, aby drsnatina holenní kosti nebyla zcela odstraněna. Následně je mezi odstraněnou drsnatinou a kaudální úlomek(fragment) holenní kosti vložen úhelník, který zabezpečí dostatečný prostor k provedení dalších dvou osteotomií, jež jsou vedeny v centru prvního řezu a jejich linie jsou určeny korekčním úhlem. Ani tyto linie by neměly být vedeny až přes kaudální kortikalis a ta by měla být zachována pro plné neporušení kostních úlomků. Klín je osteotomizován a vyjmut, následuje použití úchopových kleští, které spojí proximální a distální fragment kranialní holenní kosti. Po stabilizaci se použije T ploténka, která pomocí šroubů fixuje definitivně oba fragmenty k sobě. Vyjmutý osteotomizovaný klín se pak

vkládá mezi uvolněnou drsnatinu a kaudální úlomek holenní kosti. Následuje standardní uzavření operační rány a kontrolní RTG (Robins, 2010; Mederski et al., 2015).

1.6 Konzervativní řešení

Ke konzervativnímu řešení u psů s diagnostikovanou rupturou LCC se přistupuje především u starších pacientů, dále u pacientů, u kterých hrozí rizikovější průběh anestezie a u pacientů s dalšími onemocněními (Bockstahler et al., 2019). S postupným vývojem šetrnějších anestezií se od konzervativní terapie výrazně upouští. Nezanedbatelným důvodem výběru konzervativního řešení je ve většině případech finanční náročnost pro majitele (Coates, 2018; Dycus, 2019).

U jedinců do hmotnosti 10 kg se jako terapie doporučuje redukce váhy, klidový režim a fyzioterapie. K ustoupení klinických nálezů dochází u 73-90 % pacientů, u zbylých pacientů s přetrvávajícím kulhání dochází k chirurgickému řešení (Roush, 2013). Mnoho studií prokázalo, že chirurgická léčba je lepší a doporučovanější oproti léčbě konzervativní (Nanda a Hans, 2019).

Mezi nejčastěji využívané léky se řadí nesteroidní protizánětlivé léky (NSAID) používané v kombinaci s glukosaminem/chondroitin sulfátem (Duerr et al., 2019).

1.7 Fyzioterapie

Fyzioterapie se v posledních letech zařazuje jako nedílná součást léčby po neurologických a ortopedických výkonech, mezi které se řadí i chirurgické řešení ruptury LCC (Veenman, 2006; McGonagle, et al., 2014).

Nejdůležitějším hlediskem fyzioterapeutického plánu je předejít negativním účinkům, mezi které patří svalová atrofie, snížená pohyblivost kloubů, atrofie chrupavky, ztráta pevnosti šlach a vazů a řídnutí kostí (Kirkness, 2020).

Pacienti, u kterých byla zvolena osteotomie, jsou náchylnější k pooperačním komplikacím, proto je třeba dbát větší opatrnosti. Pro hojení kostí je zapotřebí 8-12 týdnů, ale většina jedinců je schopna končetinu zatěžovat dříve (Shaw et al., 2020).

Fyzioterapie hraje důležitou roli při obnovení funkčnosti končetiny. Cílem fyzioterapeutických protokolů je zvládnání bolesti, obnova normální kinetiky kloubů, posílení svalů a korekce propioceptivních deficitů (Marcellin-Little, 2018).

Po extrakapsulární chirurgické stabilizaci je doporučováno omezení aktivity po dobu prvních 6-8 týdnů od zákroku, aby nedošlo k přerušení procesu tvorby vaziva, který je nezbytný pro stabilitu kloubu (Shaw et al., 2020).

V současné době je tendence předepisovat absolutní klid v bezprostředním pooperačním období překonána a je nahrazena cílenou fyzioterapií, aby byla zaručena šance pacienta vrátit k běžným aktivitám a chránit tak kvalitu jeho života (Romano a Cook, 2015; Baltzer et al., 2018).

Léčba bolesti kromě použití NSAID je dále založena na laserové terapii, kryoterapii a transkutánní elektrické stimulaci (Cannap, 2018; Kirkness, 2020).

Dalším z hlavních cílů fyzioterapie je obnovení normálního rozsahu pohybu (ROM-range of motion) kolenního kloubu. Terapeutická cvičení pro mobilizaci kloubů jsou doporučována, aby se čelilo negativním účinkům nepoužívání a imobilizace končetiny. Terapeut provádí cvičení na všech kloubech poraněné pánevní končetiny. Je možné provádět pohyby, které hrají zásadní roli pro obnovení funkce kloubu. Mezi tyto pohyby se řadí distrakce, komprese, rotace, klouzání v kraniálním a kaudálním směru holenní kosti ke kosti stehenní (Prydie a Hewitt, 2015).

Aktivní cvičení zahrnuje pohybová cvičení v bazénu, chůze s překážkami, sezení až stání a chůze na běžeckém pásu. V první fázi rehabilitace je nezbytná asistence terapeuta (Millis et al., 2014; Prydie a Hewitt, 2015).

Metoda TPLO mění biomechaniku kolenního kloubu a dochází tak k většímu tlaku na patelární vaz, proto je důležité sestavit rehabilitační plán, tak aby cvičení, která vedou ke zvýšené flexi-extenzi kolenního kloubu, např. hydroterapie, plavání nebyly v rámci rehabilitace vůbec zahrnuty (Davidson a Kerwin, 2014).

2 Cíl práce

Cílem práce bude srovnání vybraných metod řešení ruptury předního zkříženého vazů na základě vhodnosti pro konkrétní pacienty.

- Porovnání metod řešení ruptury LCC u postižených jedinců
- Zhodnocení predispozičních faktorů u postižených jedinců

3 Materiál a metodika

3.1 Hodnocení případů ruptury předního zkříženého vazů ve veterinární praxi

Podkladem pro vyhodnocení této části diplomové práce byly veterinární záznamy o pacientech s rupturou LCC z pracoviště Veterinární klinika na Šumavské ve Strakoněcích.

Byl hodnocen počet případů ruptury LCC za sledované období 2022-2023.

Pro hodnocení byli vybráni jedinci, kteří podstoupili chirurgické řešení ruptury LCC.

U každého pacienta byly odebrány tyto údaje:

- Informace o jedinci s rupturou LCC (příčina vzniku onemocnění, pohlaví, postižená končetina, věk, plemeno, kastrace, kvalita výživy, tělesná kondice jedinců)
- Informace o léčbě – použitá metoda chirurgická metoda – extrakapsulární stabilizace, TTA a TPLO
- Informace o využití fyzioterapie při rekonvalescenci

3.2 Dotazníkové šetření v ortopedické praxi malých zvířat

V období leden-březen 2024 bylo realizováno dotazníkové šetření mezi veterinárními pracovišti, která se zabývají řešením problematiky ruptury LCC. Cílem dotazníkového šetření byl průzkum metod řešení a predispozičních faktorů u ruptury LCC.

Dotazník (**Příloha 1**) byl tvořen z těchto okruhů:

- Informace o jedincích postižených LCC (věk, plemeno, pohlaví, kastrace, příčiny vzniku ruptury LCC, aktivita a výživa jedinců)
- Diagnostika ruptury LCC (diagnostické testy, zobrazovací metody)
- Metody řešení ruptury LCC (chirurgické a konzervativní řešení)
- Doporučení fyzioterapie během rekonvalescence

4 Výsledky a diskuse

4.1 Vyhodnocení výskytu ruptury předního zkříženého vazů na vybrané veterinární klinice

Za hodnocené období 2022-2023 bylo v rámci ortopedické praxe dané kliniky chirurgicky léčeno na rupturu LCC celkem 50 psů.

Nejčastěji zjišťovanou příčinou vzniku ruptury LCC byla neřešená konkurenční onemocnění (15 případů; 30 %) (**Graf 4.1**). Jednalo se zejména o mediální luxace pately (MLP) (11 případů), v menší míře i laterální luxace pately (LLP) (4 případy). Uvádí se, že většina pacientů, kteří trpí postižením MLP 3. nebo 4. stupně, či LLP, jsou predisponováni k ruptuře LCC, a to z důvodu narušení biomechaniky kolenního kloubu, která vede k jeho nestabilitě (Hnízdo, 2019).

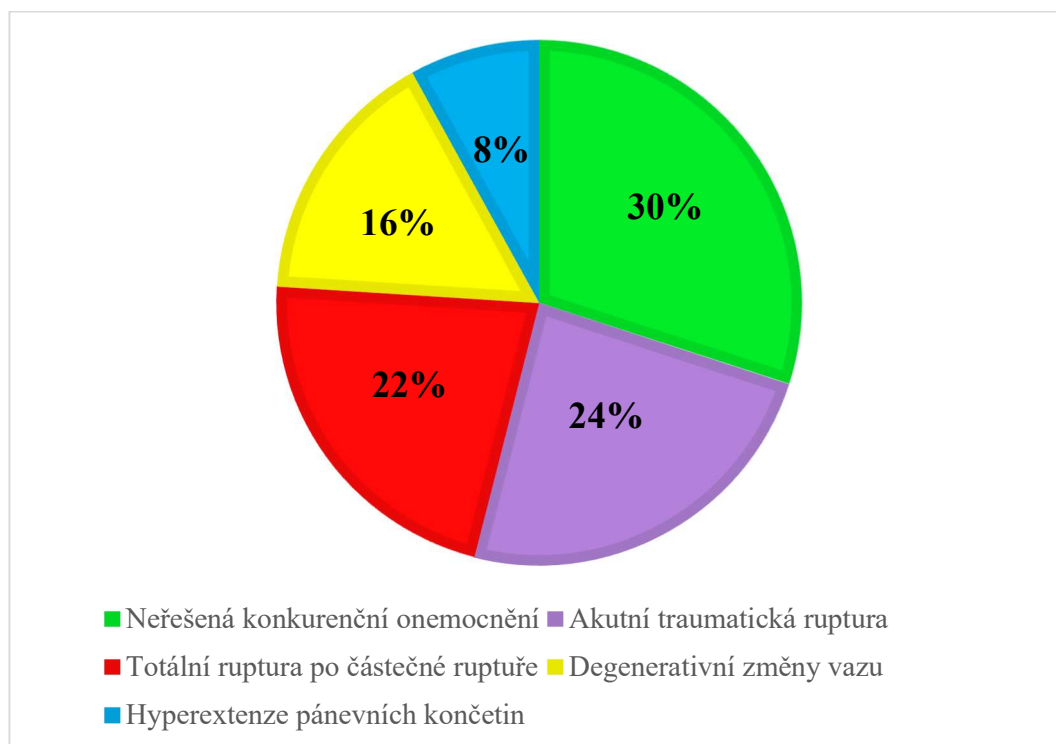
Druhou nejčastěji zjišťovanou příčinou ruptury LCC byla akutní traumatická ruptura (12 případů; 24 %). Majitelé jako její příčinu uváděli typicky skok z výšky nebo rychlé vyběhnutí za aportem. Harari (2020) uvádí, že ruptura LCC nejčastěji vzniká traumatem. Dle Lotsikas et al. (2018) může být traumatické poranění možnou příčinou ruptury LCC. K této ruptuře může dojít u pacientů jakéhokoliv plemene a věku.

Totální ruptura po částečné ruptuře se u pacientů (11 případů; 22 %) většinou vyskytla během krátké doby po uzavření řešení částečné ruptury LCC. Olive et al., (2020) uvádí, že i přes řešení částečné ruptury LCC došlo u pacientů do roka od postižení kolenního kloubu částečnou rupturou k totální ruptuře LCC.

Ačkoliv podle literatury patří degenerativní změny vazů mezi nejčastější příčiny (Lampart, 2020), v našem šetření patřila tato příčina spíše k méně častým (8 případů; 16 %). Figueirinhas et al. (2023) zjistil u většiny diagnostikovaných a léčených pacientů jako hlavní příčinu ruptury LCC degenerativní změny vazů (87 %) a v menším podílu traumatickou rupturu (13 %).

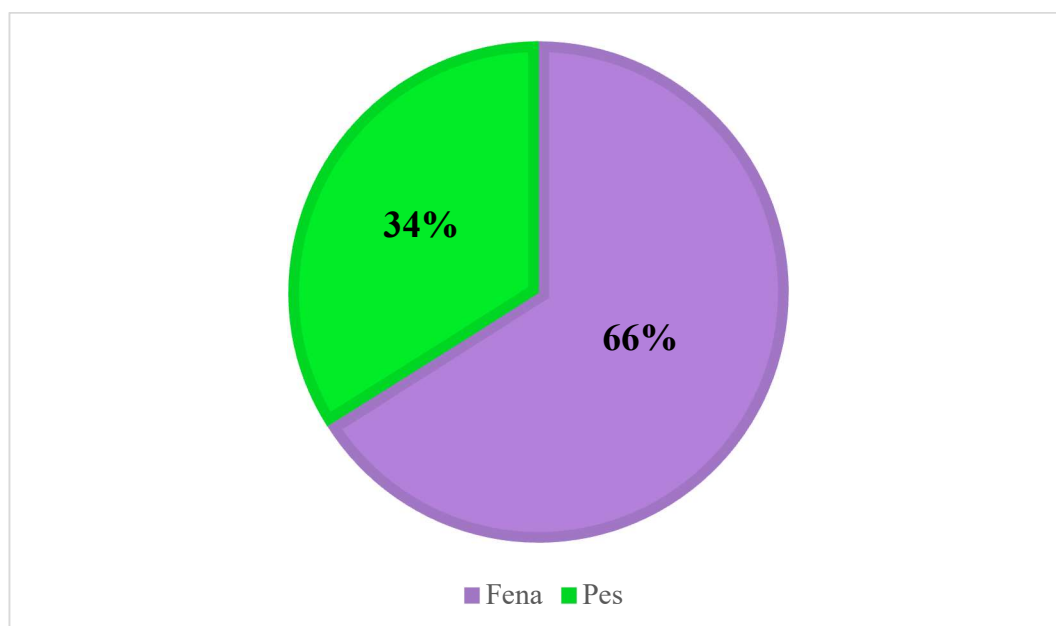
Hyperextendované končetiny byly nejméně častou příčinou vzniku ruptury LCC (4 případy; 8 %). Zink a Car (2018) popisují u plemen s hyperextendovanými pánevními končetinami větší namáhání vazů, které může způsobit rupturu LCC.

Graf 4.1 Četnost (%) ruptury předního zkříženého vazy v závislosti na etiologii (n=50)



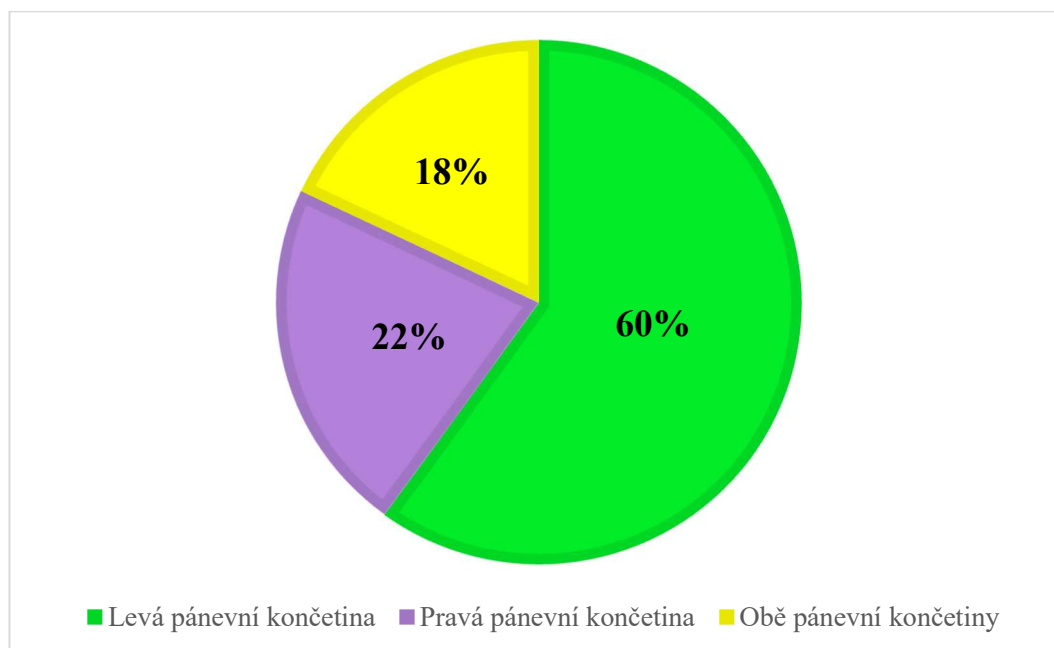
Bylo hodnoceno rozložení případů ruptury LCC podle pohlaví. Častěji bylo onemocnění diagnostikováno u fen (33 případů; 66 %) (**Graf 4.2**). Někteří autoři uvádějí, že feny jsou více predisponované k ruptuře LCC v porovnání se psy (Svoboda 2001; Vlašín 2015). Naopak Seo et al. (2020) uvádí častější postižení psů oproti fenám, a to z důvodu vyšší tělesné hmotnosti.

Graf 4.2 Četnost (%) ruptury předního zkříženého vazy v závislosti na pohlaví (n=50)



Z 50 případů ruptury LCC se u nadpoloviční většiny (30 případů; 60 %) jednalo o postižení levé pánevní končetiny (**Graf 4.3**). Engdahl (2021) rovněž uvádí častější postižení levé končetiny (255 případů; 51 %) v porovnání s pravou končetinou (246 případů; 49 %). Studie Tinga (2018) uvádí častější postižení pravé končetiny (10 případů) oproti levé (8 případů).

Graf 4.3 Četnost (%) postižení pánevních končetin rupturou předního zkříženého vazy (n=50)



Věk, kdy došlo k ruptuře LCC, se liší u hmotnostních kategorií. Zástupci malých plemen byli nejčastěji postiženi v 6 (4 případy; 18 %) a 11 letech věku (3 případy; 14 %). Jedinci středních plemen byli nejčastěji postiženi ve 2 letech věku (3 případy; 38 %). Nejvíce postižených jedinců velkých a obřích plemen bylo ve věku 2 let (7 případů; 35 %). Zatímco u malých plemen byly první případy diagnostikovány až u tříletých jedinců, u středních plemen to bylo již u dvouletých a co se týče kategorie nejtěžších plemen (velkých a obřích) k postižení docházelo již v prvním roce věku (**Tabulka 4.1**). Taylor-Brown (2015) uvádí, že psi ve věku 9 až 11,9 let měli 4,4krát větší pravděpodobnost ruptury LCC, oproti jedincům mladším 3 let. Existuje však souvislost mezi zvyšující se tělesnou hmotností a věkem v době, kdy došlo k ruptuře LCC. To naznačuje, že jedinci větších plemen bývají postiženi dříve, oproti zástupcům menších plemen.

Tabulka 4.1 Četnost výskytu ruptury předního zkříženého vazů v závislosti na věku

Věk (roky)	Skupiny plemen						Celkem	
	Malá		Střední		Velká a obří			
	n	%	n	%	n	%	N	%
1	0	0	0	0	1	5	1	2
2	0	0	3	38	7	35	10	20
3	2	9	1	13	1	5	4	8
4	1	5	0	0	0	0	1	2
5	0	0	1	13	0	0	1	2
6	4	18	0	0	3	15	7	14
7	2	9	0	0	3	15	5	10
8	1	5	0	0	2	10	3	6
9	2	9	1	13	1	5	4	8
10	1	5	0	0	1	5	2	4
11	3	14	1	13	0	0	4	8
12	1	5	1	13	1	5	3	6
13	2	9	0	0	0	0	2	4
14	2	9	0	0	0	0	2	4
15	1	5	0	0	0	0	1	2
Celkem	22		8		20		50	

Při hodnocení rozložení případů ruptury LCC bylo zjištěno, že nejvíce postiženou hmotnostní kategorií byla malá plemena (22 případů z 50 řešených). Mezi zástupce často postižených plemen patřili yorkšírští teriéři (11 případů; 50 %), čivavy (3 případy; 14 %) a jack russel teriéři (3 případy; 14 %) (Tabulka 4.2). Cambell (2010) ve své studii uvádí yorkšírského teriéra (22 případů) a čivavu (20 případů) jako nejčastěji postižená malá plemena psů.

Tabulka 4.2 Četnost výskytu ruptury předního zkříženého vazů ve skupině malých plemen

Plemeno	N	%
Bišonek	2	9
Čivava	3	14
Havanský psík	2	9
Jack russel teriér	3	14
Pomeranian	1	4
Yorkšírský teriér	11	50
Celkem	22	100

Nejméně často postihovanou hmotnostní kategorií byla střední plemena psů (8 případů z 50 řešených). Z těchto plemen byli nejčastěji postiženi jedinci plemen americký kokršpaněl a bullteriér (shodně 2 případy; 25 %) (**Tabulka 4.3**). Healey (2019) ve své studii uvádí, že u plemene americký kokršpaněl je spíše snižené riziko ruptury LCC.

Tabulka 4.3 Četnost výskytu ruptury předního zkříženého vazů ve skupině středních plemen

Plemeno	N	%
Americký kokršpaněl	2	25
Australský ovčák	1	12
Border kolie	1	12
Bullteriér	2	25
Staffordšířský bullteriér	1	13
Šeltie	1	13
Celkem	8	100

Druhou nejvíce postihovanou hmotnostní kategorií byla velká a obří plemena, kdy nejčastěji postiženým plemenem byl americký staffordšířský teriér, bernský salašnický pes, pyrenejský horský pes, rhodéský ridgeback a středoasijský pastevecký pes (všechna plemena po 2 případech; 10 %) (**Tabulka 4.4**). Lampart (2020) ve své studii uvádí velká a obří plemena jako nejvíce predisponovaná k ruptuře LCC. Autor však nejčastěji popisuje jako problematické jedince plemene rotvajler, novofundlandský pes, bulldog, boxer, labradorský retriever, bernardýn a americký staffordšířský teriér.

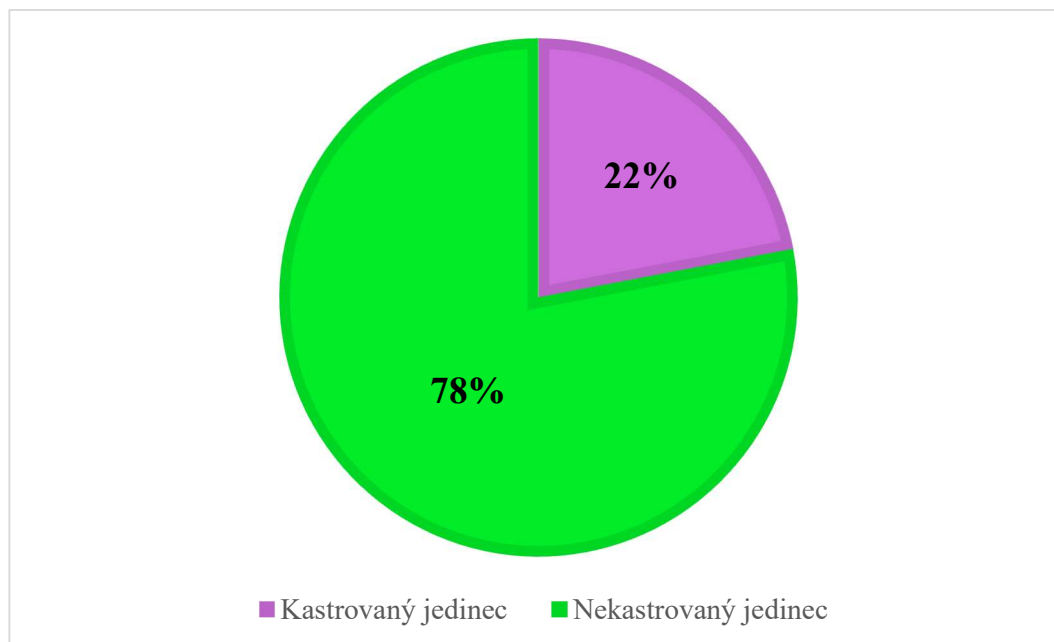
Tabulka 4.4 Četnost výskytu ruptury předního zkříženého vazů ve skupině velkých a obřích plemen

Plemeno	n	%
Akita Inu	1	5
Americký buldog	1	5
Americký staffordšířský teriér	2	10
Argentinská doga	1	5
Bernský salašnický pes	2	10
Bullmastif	1	5
Cane Corso	1	5
Hovawart	1	5

Labradorský retriever	1	5
Německý ovčák	1	5
Pyrenejský horský pes	2	10
Rhodéský ridgeback	2	10
Středoasijský pastevecký pes	2	10
Výmarský ohař	1	5
Zlatý retriever	1	5
Celkem	20	100

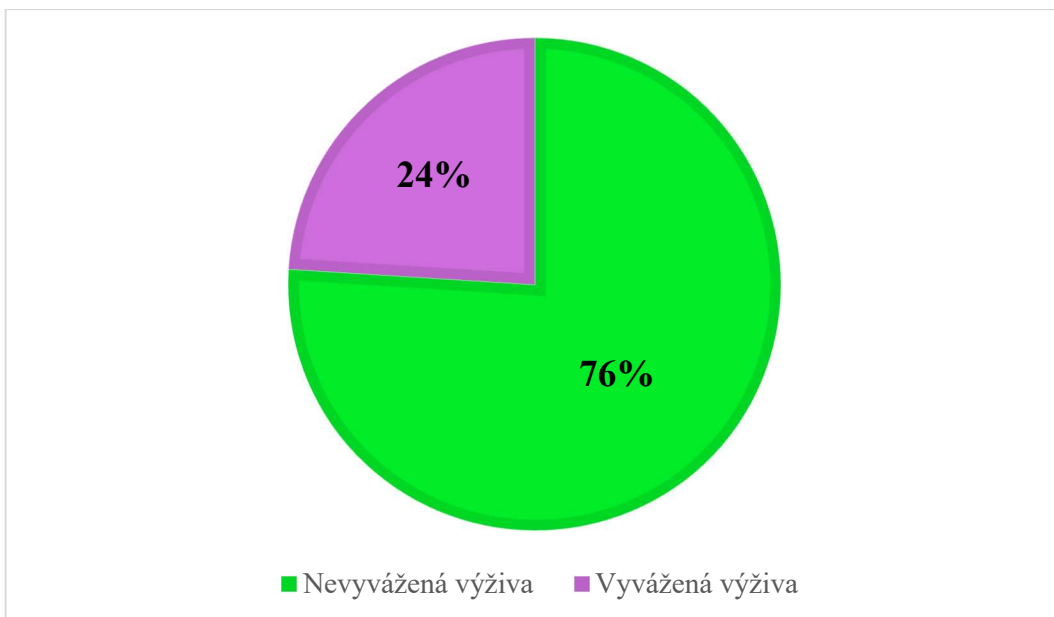
Bylo hodnoceno, zda na výskyt ruptury LCC mohla mít vliv kastrace. Z celkového počtu 50 případů bylo 39 jedinců (78 %) nekastrovaných (**Graf 4.4**). V námi hodnocené skupině jedinců nelze tvrdit, že by kastrace byla rizikovým faktorem pro vznik tohoto zdravotního problému. Terhaal et al. (2020) ve své studii na labradorských retrieverech rovněž nezjistil zvýšené riziko ruptury LCC u kastrovaných jedinců. Grierson et al. (2011) naopak uvádí, že kastrace zvyšuje riziko ruptury LCC oproti nekastrovaným jedincům.

Graf 4.4 Četnost (%) výskytu ruptury předního zkříženého vazy v závislosti na kastraci (n=50)



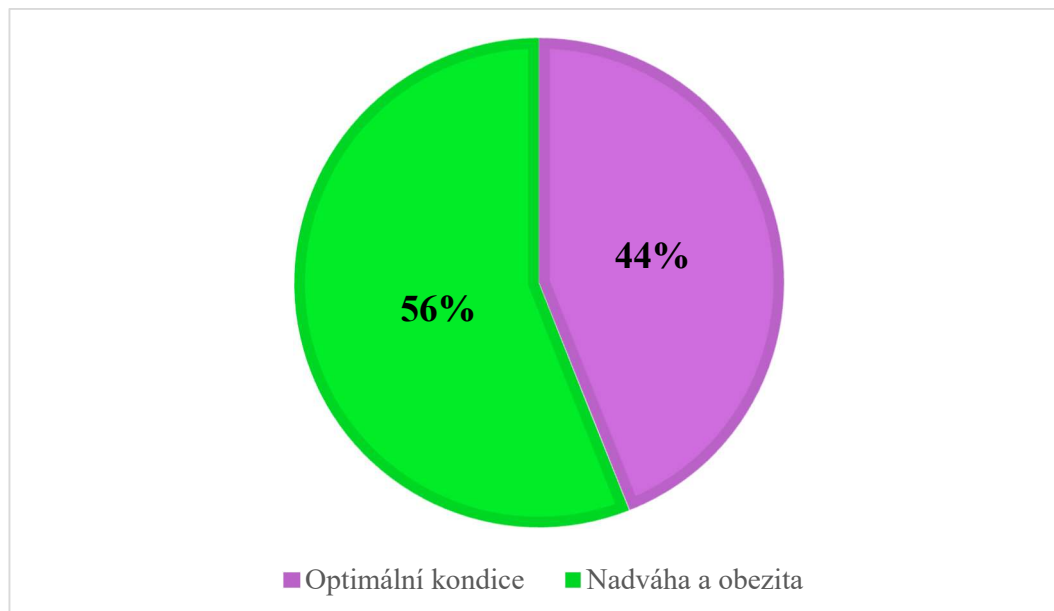
Při hodnocení vlivu výživy bylo zjištěno, že nevyvážená výživa měla u většiny pacientů (38 případů; 76 %) vliv na vznik ruptury LCC (**Graf 4.5**). Martini (2023) uvádí, že zejména u mladých a juvenilních jedinců může být nedostatečná výživa, či chyby ve výživě jedním z predispozičních faktorů pro vznik ruptury LCC.

Graf 4.5 Četnost (%) ruptury předního zkříženého vazy v závislosti na výživě postižených jedinců (n=50)



Při hodnocení vlivu kondice na rupturu LCC bylo zjištěno, že nejčastěji postižení byli pacienti s nadváhou a obezitou (28 případů; 56 %) (**Graf 4.6**). Garces (2021) uvádí, že obezita zvyšuje predispozici k ruptuře LCC až čtyřnásobně.

Graf 4.6 Četnost (%) ruptury předního zkříženého vazy v závislosti na kondici postižených jedinců (n=50)



U vybraných 50 jedinců postižených rupturou LCC bylo použito chirurgické řešení, ke kterému byly využity tři metody, konkrétně extrakapsulární stabilizace, TTA

a TPLO. Obecně se k chirurgickému řešení ruptury LCC přistupuje zejména z důvodu rychlé rekonvalescence nemocného jedince. U jednoho pacienta, který byl postižený rupturou LCC byla na levé končetině zvolena metoda TTA a na pravé končetině zvolena metoda TPLO (**Graf 4.7**).

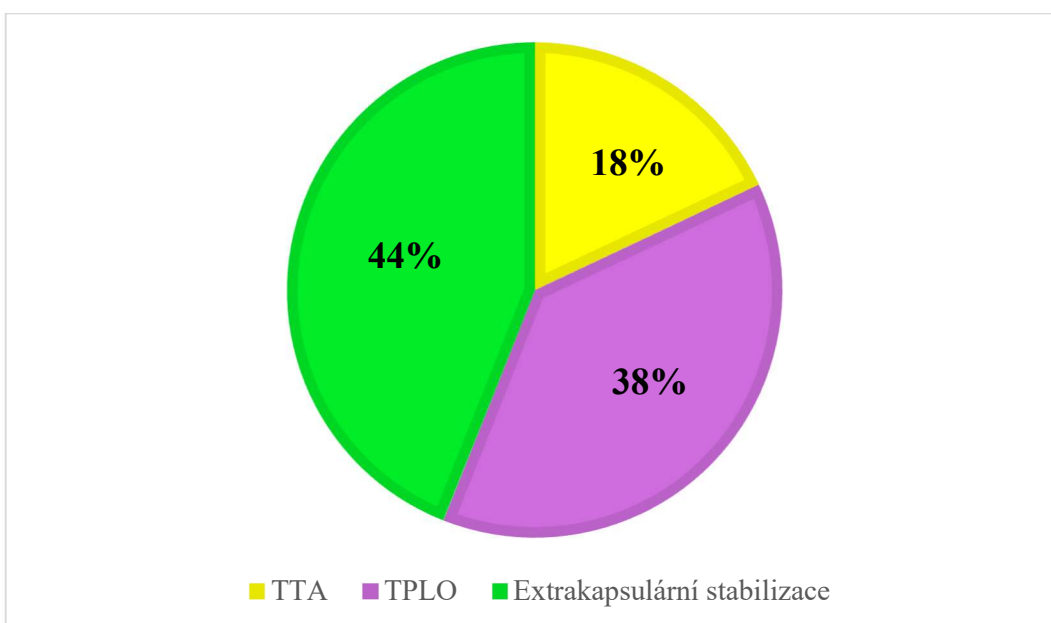
Extrakapsulární stabilizace byla ve sledované ortopedické praxi nejpoužívanější metodou chirurgického řešení ruptury LCC (22 případů; 43 %). Metoda byla zvolena u pacientů malých plemen do maximální váhy 6 kg. Přesto, že návleky jsou uzpůsobeny do 10 kg, v předchozích letech docházelo k selhání vláken po určité době od zákroku, proto se tato metoda začala využívat pouze u jedinců do 6 kg. Důvody pro její nejčastější použití bylo jednak současné řešení ruptury LCC a konkurenčního onemocnění (MLP a LLP) během jednoho zákroku (14 případů) a dále nižší finanční náročnost pro majitele (10 případů). Efektivita zákroku byla úspěšná u většiny pacientů (16 pacientů; %), kdy proběhla velmi rychlá rekonvalescence, tj. přibližně jeden měsíc od zákroku se již začala končetina standardně zatěžovat. U zbývajících šesti jedinců byla efektivita zákroku hodnocena jako neúspěšná. Důvodem selhání léčby bylo postižení konkurenčním onemocněním a skutečnost, že operace nebyla provedena včas. U pacientů docházelo k prodloužení rekonvalescence až o pět měsíců. Pouze u jednoho pacienta došlo k selhání návleku a bylo nutné přistoupit k reoperaci. Slabý (2023) uvádí, že úspěšnost metody je zhruba 90 % u malých plemen, oproti tomu u velkých plemen je úspěšnost nižší, proto se přistupuje k jiným metodám. Jedním z rozhodujících faktorů pro operátora může být i odmítavá reakce organismu na syntetický materiál. I přes některé komplikace lze díky této metodě dosáhnout dobrých výsledků při řešení ruptury LCC. Igna (2020) uvádí extrakapsulární stabilizaci jako nejčastěji používanou metodu (26 ze 49 jedinců). Metoda byla využita napříč všemi hmotnostními kategoriemi.

Druhou nejčastěji používanou metodou bylo TPLO (19 případů; 37 %) K této metodě se začalo přistupovat právě z důvodu selhávání metody TTA. Nejmenší pacient, u kterého byla na pracovišti provedena metoda TPLO, byl yorkšířský teriér o hmotnosti 4 kg. Naopak největší pacient byl středoasijský pastevecký pes o hmotnosti 75 kg. Nejčastějším důvodem pro zvolení této metody byla zejména rychlá rekonvalescence jedince. Efektivita zákroku po této metodě byla vysoká (18 jedinců). Naprostá většina pacientů končetinu mírně zatěžovala nejpozději do 4. dne od zákroku. Podobně jako u extrakapsulární stabilizace došlo u jednoho pacienta ke komplikaci, a to z důvodu nedodržení klidového režimu, kdy se rekonvalescence prodloužila na dva měsíce

od zákroku, proto efektivita zákroku byla hodnocena jako neúspěšná. Slabý (2023) uvádí, že úspěšnost této metody u velkých psů je cca 95 % oproti extrakapsulární stabilizaci.

Poslední používanou metodou bylo TTA (9 případů; 18 %). Metoda TTA se na veterinární klinice využívala dlouhodobě, avšak postupně byla nahrazena metodou TPLO. Zejména u velkých a obřích plemen docházelo v předchozích letech k postupnému selhání implantátů, což vyžadovalo další chirurgické řešení. Metoda se na klinice využívala u pacientů o hmotnosti od 10 do 80 kg. Nejčastějšími důvody pro výběr této metody byly finanční důvody (6 pacientů). U ostatních tří pacientů byla tato metoda navržena veterinárním lékařem. U šesti jedinců léčených touto metodou byla efektivita zákroku úspěšná, kdy většina z nich mírně zatěžovala končetinu již od 5. dne od provedení zákroku. U tří zástupců obřích plemen došlo k selhání implantátu, čímž se léčba zkomplikovala (**Příloha 2**). Arican (2017) uvádí ve studii 17 jedinců, u kterých byla použita metoda TTA. U 14 jedinců byly dobré až výborné výsledky tři měsíce od operace.

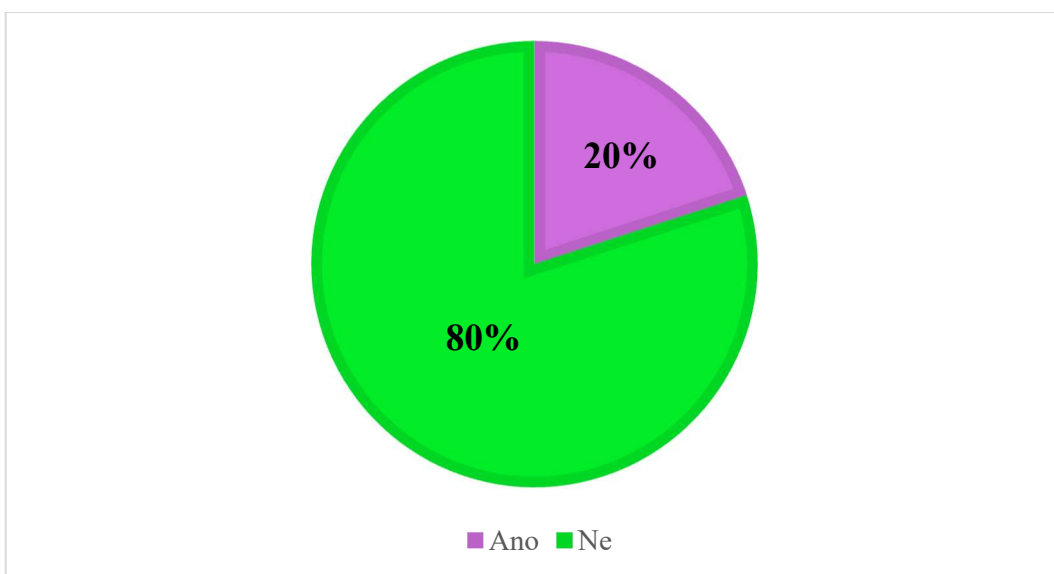
Graf 4.7 Využité metody při chirurgickém řešení u jedinců postižených rupturou předního zkříženého vazy (n=50)



U všech pacientů po chirurgickém řešení byla z důvodu urychlení rekonvalescence doporučena fyzioterapie spočívající v manuálních metodách (masáže, stre-

čink, kloubní mobilizace), fyzikálních metodách (elektroterapie, pulzní magnetoterapie a terapeutický laser) a pohybové terapii (asistovaná, aktivní pohybová terapie). Toto doporučení bylo využito pouze u deseti operovaných jedinců. Možnými důvody nevyužití fyzioterapie byla finanční a časová náročnost pro majitele (**Graf 4.8**). Słodki (2021) potvrzuje pozitivní vliv fyzioterapie spočívající v lepším hojení tkání, díky kterému se zkracuje doba rekonvalescence.

Graf 4.8 Četnost (%) využití fyzioterapie během rekonvalescence u jedinců postižených rupturou předního zkříženého vazy (n=50)

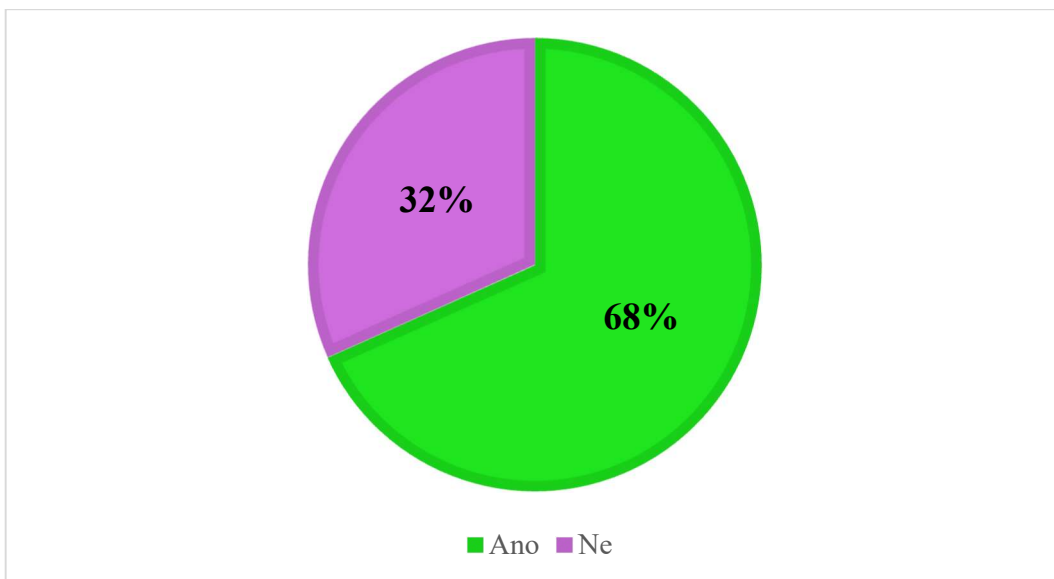


4.2 Vyhodnocení dotazníkového šetření v ortopedické praxi malých zvířat

V rámci dotazníkového šetření bylo osloveno celkem 80 veterinárních lékařů, kteří se zabývají ortopedií. Dotazník vyplnilo 60 veterinárních lékařů. Návratnost byla 75 %.

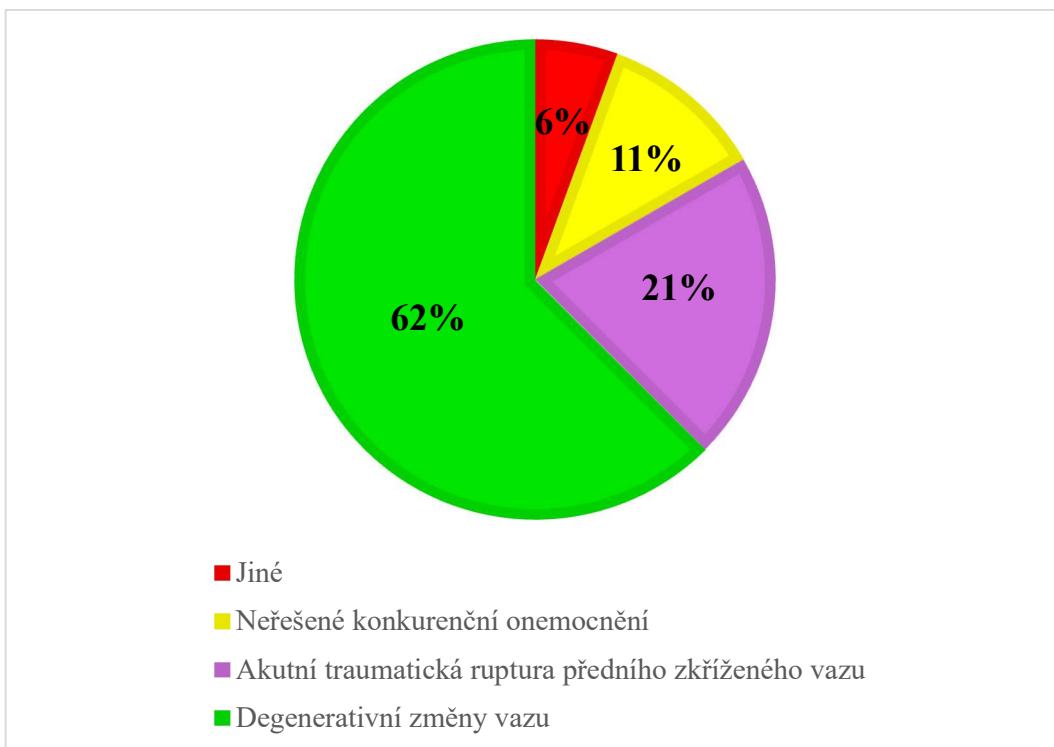
Lékařům byla položena otázka, zda je ruptura LCC nejčastější příčinou kulhání na pánevní končetiny v jejich praxi. Většina z dotazovaných s tímto tvrzením souhlasila (41 odpovědí; 68 %) (**Graf 4.9**).

Graf 4.9 Četnost (%) odpovědí na otázku, zda je ruptura předního zkříženého vazy nejčastější příčinou kulhání na pánevní končetiny v ortopedické praxi (n=60)



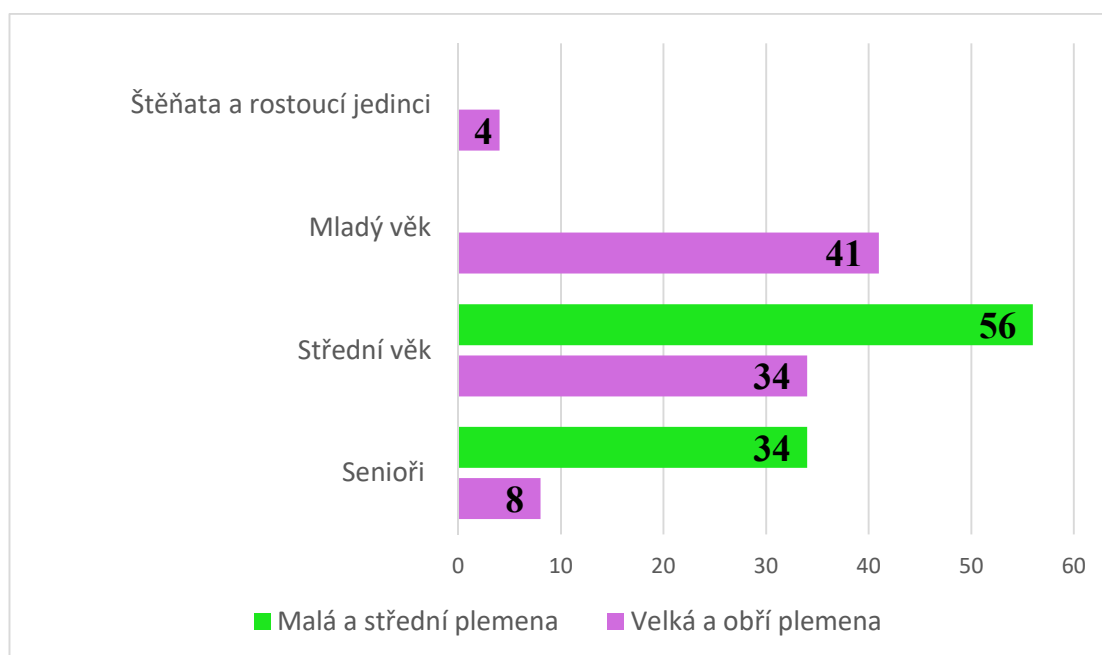
V další části byly zjišťovány příčiny vzniku ruptury LCC na daném pracovišti. Nejčastější příčinou byly degenerativní změny vazů (45 odpovědí; 62 %) a dále akutní traumatická ruptura (15 odpovědí; 21 %) (**Graf 4.10**). Degenerativní změny vazů jsou jako hlavní příčina ruptury LCC popsány v různých studiích (Ichinohe et al., 2015; Spinella et al., 2021).

Graf 4.10 Četnost (%) odpovědí na otázku, z jakých příčin dochází ke vzniku ruptury předního zkříženého vazů v ortopedické praxi (n=60)



Veterinárním ortopedům byla položena otázka, v jakém věku zvířat se nejčastěji setkávají s manifestací ruptury LCC. Otázka byla rozlišena pro plemena malá a střední a plemena velká a obří. U této otázky mohli respondenti uvést více možností. V případě skupiny malých a středních plemen bylo zjištěno, že věk, ve kterém se objevuje nejvíce případů tohoto onemocnění je věk střední (tj. 6-9 let), který uvedlo 56 respondentů (**Graf 4.11**). Druhé období, které respondenti vybírali, byl seniorský věk, který je u malých a středních plemen uváděn jako 10 let a více. Žádný z respondentů neuvedl výskyt ruptury LCC u štěňat a mladých jedinců do 5 let věku. Co se týče velkých a obřích plemen, situace byla poněkud odlišná. Výskyt ruptury LCC byl uváděn u všech věkových kategorií, přičemž nejčastěji byla vybírána skupina mladých jedinců (2-5 let), kterou zvolilo 41 respondentů. Engdahl et al. (2021) uvádí, že u velkých a obřích plemen dochází k ruptuře LCC nejčastěji do 3 let věku. Todorović et al. (2022) uvádí, že nejčastěji dochází k ruptuře LCC kolem 7 let věku, kdy se u kolenních kloubů začínají projevovat degenerativní změny.

Graf 4.11 Přehled odpovědí na otázku, v jakém věku dochází k ruptuře předního zkříženého vazy podle hmotnostních kategorií v ortopedické praxi (n=60)



Byla položena otázka, jaká plemena jsou rupturou LCC nejčastěji postihovaná v kategorii malých, středních, velkých a obřích plemen. Na tuto otázku bylo více možných odpovědí. Ve skupině malých plemen byl jako nejvíce disponované plemeno vybrán yorkširský

teriér (49 odpovědí). Xalega (2018) uvádí yorkširského teriéra jako druhé nejčastější plemeno (30 ze 102 jedinců) predisponované k ruptuře LCC.

Jako nejvíce predisponované střední plemeno byl vybrán staffordširský bulteriér (41 odpovědí). Taylor-Brown (2015) uvádí staffordširského bulteriéra jako plemeno nevíce predisponované k ruptuře LCC.

Mezi nejčastěji postihované velké a obří plemeno byl respondenty vybrán labradorský retriever (45 odpovědí) (**Tabulka 4.5**). Harasen (2008) ve své studii uvádí, že labradorští retrieveri a jejich kříženci tvoří 23 % všech případů ruptury LCC. Ve studii Guthrie (2012) je labradorský retriever uváděn jako plemeno s nejčastějším výskytem ruptury LCC (16 % případů, 70 ze 426 jedinců).

Tabulka 4.5 Přehled odpovědí na otázku četnosti výskytu ruptury předního zkříženého vazy u jednotlivých skupin plemen v ortopedické praxi

Skupina plemen	Plemeno	Odpovědi	
		n	%
Malá	Bišonek	11	10
	Boloňský psík	15	14
	Čivava	15	14
	Havanský psík	19	17
	Yorkširský teriér	49	44
	Jiné	2	2
	Celkem odpovědí	111	100
Střední	Anglický buldok	15	16
	Americký kokršpaněl	15	16
	Čau-čau	1	1
	Staffordširský bulteriér	41	45
	Střední pudl	8	9
	Jiné	12	13
	Celkem odpovědí	92	100
Velká a obří	Bullmastif	4	4
	Bernský salašnický pes	15	14
	Labradorský retriever	45	42
	Rotvajler	19	18
	Staffordširský teriér	23	22
	Jiné	1	1
Celkem odpovědí	107	100	

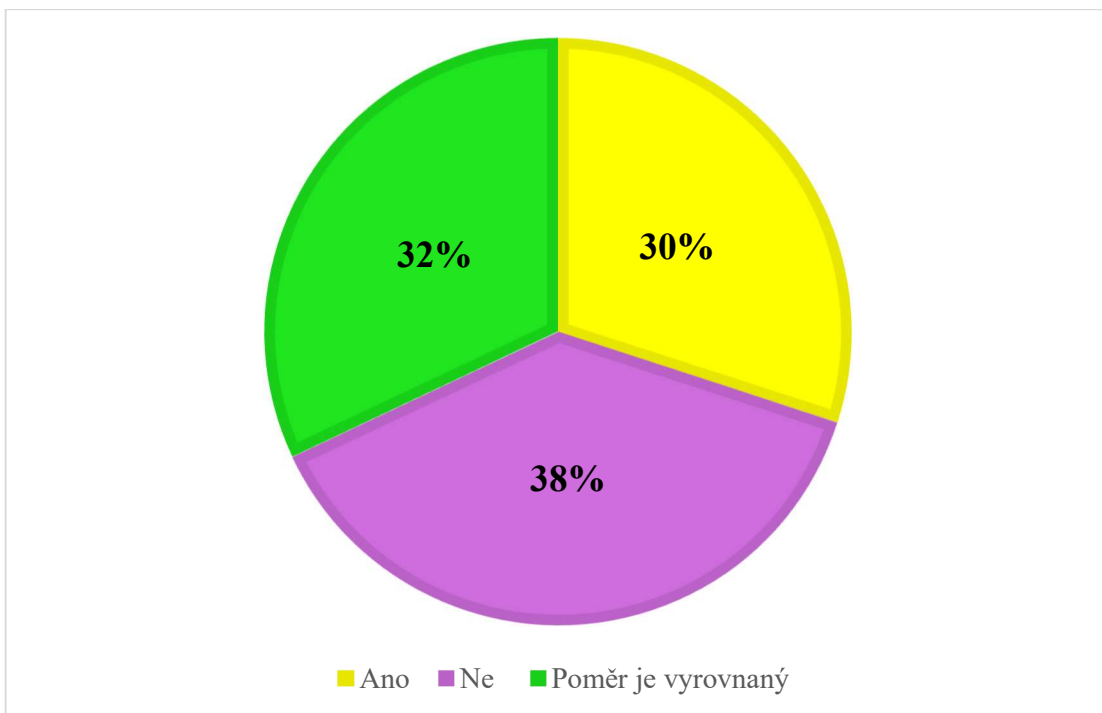
Bylo hodnoceno rozložení případů ruptury LCC podle pohlaví a vlivu kastrace. Na otázku, které pohlaví je častěji postiženo rupturou LCC, byla nejčastější odpověď, že poměr je vyrovnaný (47 odpovědí; 78 %). Na otázku, zda jsou kastrování jedinci častěji postiženi rupturou LCC než nekastrování, respondenti nejčastěji vybrali odpověď, že poměr kastrováných a nekastrováných jedinců je vyrovnaný (30 odpovědí; 50 %) (**Tabulka 4.6**). Terhaal (2020) na základě dotazníkového šetření mezi majiteli labradorských retrieverů postižených rupturou LCC zjistil, že nejvíce postiženi byli kastrování psi (45,8 %, celkem 76 jedinců).

Tabulka 4.6 Přehled odpovědí na otázku četnosti výskytu ruptury předního zkříženého vazů v závislosti na pohlaví a kastraci v ortopedické praxi

Faktor	Kategorie	Odpovědi	
		n	%
Pohlaví	Fena	6	10
	Pes	7	12
	Poměr je vyrovnaný	47	78
Kastrace	Ano	11	18
	Ne	19	32
	Poměr je vyrovnaný	30	50

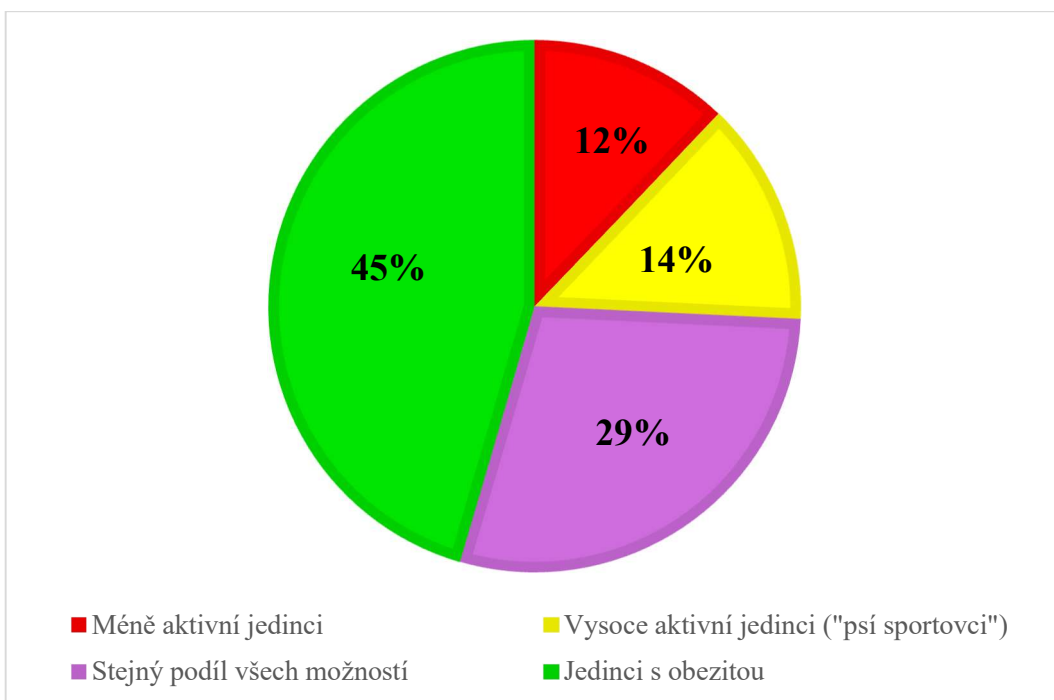
Bylo zjišťováno, zda se veterinární lékaři domnívají, že na rupturu LCC má vliv výživa. Podstatný podíl oslovených ortopedů (23 odpovědí; 38 %) uvedl, že výživa nemá na vznik ruptury LCC vliv (**Graf 4.12**).

Graf 4.12 Četnost (%) odpovědí na otázku vlivu výživy na výskyt ruptury předního zkříženého vazů v ortopedické praxi (n=60)



Bylo zjišťováno, zda má aktivita jedince vliv na vznik ruptury LCC. Podstatný podíl oslovených ortopedů uvedl, že nejčastěji přicházejí s rupturou LCC jedinci s obezitou (30 odpovědí; 45 %) (**Graf 4.13**). Niebauer (2023) uvádí, že vysoká tělesná hmotnost ať již typická pro dané plemeno (zejména velká a obří plemena) nebo z důvodu obezity zvyšuje riziko ruptury LCC.

Graf 4.13 Četnost (%) odpovědí na otázku vlivu aktivity na rupturu předního zkříženého vazů v ortopedické praxi (n=60)



Veterinárním lékařům byla položena otázka, které diagnostické testy využívají nejčastěji pro diagnostiku ruptury LCC. Respondenti mohli označit více nabízených možností. Nejčastěji byl z nabízených diagnostických testů vybírán sit test (58 odpovědí; 35 %) a zásuvkový test (57 odpovědí; 34 %). Kompresní test tibie je dalším používaným diagnostickým testem (48 odpovědí; 29 %). Tučková (2020) uvádí sit test, zásuvkový test a kompresní test tibie, jako nejčastěji využívané testy pro diagnostiku ruptury LCC. V menší míře respondenti (2 odpovědi; 1 %) uvedli, že nevyužívají žádné další diagnostické testy, další respondenti uvedli (2 odpovědi; 1 %), že využívají Tibial pivot Compression test.

Na otázku, zda si respondenti doplňují RTG snímky o další zobrazovací metody, bylo zjištěno, že ve většině případů žádné další zobrazovací metody nevyužívají (55 odpovědí; 92 %). Někteří respondenti si doplňují RTG snímky o CT (počítačová tomografie) (3 odpovědi; 6 %), MRI (magnetická rezonance) (1 odpověď; 2 %) a o jiné (1 odpověď; 2 %), kdy se standardní RTG snímky doplňují o stresové pozice RTG (**Tabulka 4.7**). Stehlík (2012) uvádí, že zobrazovací techniky hrají v diagnostice ruptury LCC významnou roli, v běžné praxi se k diagnostice využívá RTG snímky (nativní a stresové snímky). Specializované kliniky využívají k diagnostice MRI, USG (sonografické vyšetření), či CT k vyloučení dalších onemocnění kolenního kloubu.

Tabulka 4.7 Přehled odpovědí na otázku, jaké diagnostické testy a zobrazovací metody respondenti využívají při řešení ruptury předního zkříženého vazů v ortopedické praxi

	Odpovědi	n	%
Diagnostické testy	Kompresní test tibie	48	29
	Sit test	58	35
	Zásuvkový test	57	34
	Žádné	2	1
	Jiné	2	1
	Celkem odpovědí	172	100
Zobrazovací metody	CT	3	6
	MRI	1	2
	USG	0	0
	Žádná	55	92
	Jiné	1	2
	Celkem odpovědí	60	100

Vysvětlivky: CT – počítačová tomografie; MRI – magnetická rezonance; USG – Sonografie

Byla položena otázka, kterou metodu řešení ruptury LCC dotazovaní respondenti využívají. Respondenti mohli označit více nabízených možností. Extrakapsulární stabilizace a TPLO byly zvoleny nejvíce respondenty (obě metody 44 odpovědi; 30 %). U možnosti jiné byla uvedena metoda TTO (1 odpověď; 1 %) (**Tabulka 4.8**). Kowaleski (2018) se na metody řešení ruptury LCC dotazoval ve skupině 221 veterinárních ortopedů. Většina z nich (147; 78,6 %) vybírala jako nejčastěji používanou metodu TPLO, dále metodu TTA (26; 13,9 %) a nejméně respondentů vybíralo metodu extrakapsulární stabilizace (11; 5,9 %).

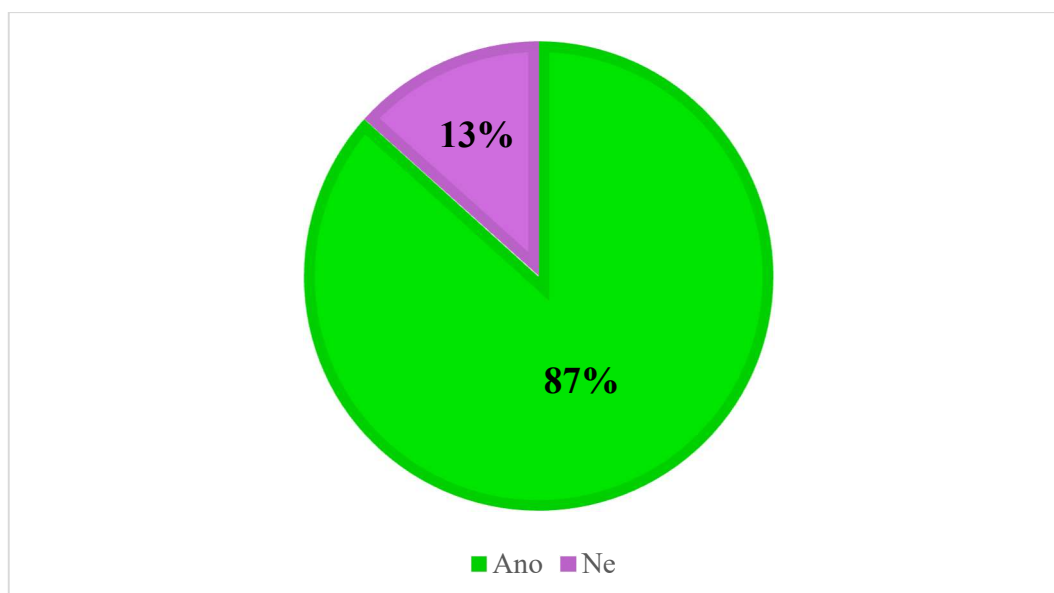
Bylo hodnoceno, s jakými důvody pro konzervativní řešení ruptury LCC se ve své praxi veterinární lékaři nejčastěji setkávají. Respondenti mohli označit více nabízených možností. Nejvíce respondentů uvedlo, že ke konzervativnímu řešení ruptury LCC nepřistupuje (20 odpovědi; 34 %). Pokud již respondenti ke konzervativnímu řešení ruptury LCC přistupují, jsou jedním z důvodů další komorbidity pacienta, které vylučují jeho operaci (29 odpovědi; 33 %). Dalším důvodem zvolení konzervativního řešení ruptury LCC jsou finanční možnosti majitelů (26 odpovědi; 29 %), nebo částečná ruptura vazů (4 odpovědi; 4 %). Wucherer (2013) uvádí, že z celkového počtu 20 konzervativně řešených pacientů byl u 2/3 zaznamenán příznivý výsledek.

Tabulka 4.8 Přehled odpovědí na otázku, jakou chirurgickou metodu respondenti používají při řešení ruptury předního zkříženého vazů v ortopedické praxi

Metoda	n	%
CBLO	12	8
CTWO	26	18
Extrakapsulární stabilizace	44	30
TPLO	44	30
TTA	19	13
Jiné	1	1
Celkem odpovědí	146	100

Byla položena, zda respondenti doporučují fyzioterapii po chirurgickém řešení ruptury LCC. Většina respondentů doporučuje po chirurgickém řešení ruptury LCC fyzioterapii (52 odpovědí; 87 %) (**Graf 4.14**). Jerram et al. (2011) uvádí, že bez ohledu na použitou chirurgickou techniku vykazovalo přibližně 85 % jedinců výrazné zlepšení, kdy pooperační fyzioterapie může přinést významné výhody při funkci končetiny.

Graf 4.14 Četnost (%) odpovědí na otázku doporučení fyzioterapie u jedinců po chirurgickém řešení ruptury předního zkříženého vazů v ortopedické praxi (n=60)



Závěr

V období 2022-2023 bylo chirurgicky řešeno 50 jedinců postižených rupturou LCC. Během tohoto období bylo zjištěno, že:

- Nejčastější příčinou pro vznik ruptury LCC byla neřešená konkurenční onemocnění (15 případů) a akutní traumatická ruptura (12 případů).
- Postiženy byly častěji feny (33 případů), nekastrovaní jedinci (39 případů) a jedinci s obezitou (28 případů).
- U malých plemen docházelo k rupturám ve vyšším věku, zatímco u středních a velkých a obřích plemen v mladším věku.
- Nejvíce případů ruptury LCC bylo ve skupině malých plemen a velkých a obřích plemen. Z malých plemen byl nejčastějším pacientem s rupturou LCC yorkširský teriér. Ze skupiny velkých a obřích plemen bylo nejvíce případů onemocnění diagnostikováno u amerického staffordširského teriéra, bernského salašnického psa, pyrenejského horského psa, rhodéského ridgebacka a středoasijského pasteveckého psa.
- U 22 pacientů byla využita metoda extrakapsulární stabilizace a u 19 pacientů metoda TPLO. Efektivita zákroků byla u všech pacientů vysoká.

Dotazníkovým šetřením mezi 60 veterinárními ortopedy bylo zjištěno:

- Ruptura LCC patří u psů mezi nejčastější příčiny kulhání na pánevní končetiny (41 odpovědí). Nejčastěji uváděnými příčinami vzniku ruptury byly degenerativní změny vazů (45 odpovědí) a akutní traumatická ruptura (15 odpovědí).
- Většina ortopedů uvedla, že výskyt ruptury LCC je shodný u psů i u fen (47 odpovědí).
- Polovina respondentů uvedla, že nepozoruje vliv kastrace na výskyt ruptury LCC.
- Častěji jsou postihováni jedinci s obezitou (30 odpovědí).
- U malých a středních plemen dochází k ruptuře LCC nejčastěji ve věku 6-9 let (56 odpovědí). U velkých a obřích plemen se onemocnění vyskytuje ve věku 2-5 let (41 odpovědí).
- Onemocněním jsou postihována především plemena yorkširský teriér, staffordširský bullteriér a labradorský retriever.
- Nejvíce používanou metodou chirurgického řešení jsou extrakapsulární stabilizace a TPLO (obě shodně 44 odpovědí).

U řady plemen byla popsána predispozice pro toto onemocnění a pravděpodobnost výskytu je u nich téměř jistá. Ze strany majitele lze ovšem mnoho faktorů ovlivnit a tím výskytu onemocnění předejít. Vyvážená výživa, udržování jedince ve zdravé kondici a úměrná fyzická zátěž, mohou být v tomto ohledu těmi správnými kroky. Před pořízením predisponovaného plemene je důležité si rovněž uvědomit, že potřebná léčba je finančně i časově náročná a výsledek po rekonvalescenci nemusí být vždy optimální.

Seznam použité literatury

1. Adams, P. et al. (2011). Influence of signalment on developing cranial cruciate rupture in dogs in the UK. *Journal of Small Animal Practice*. 52(7):347-352.
2. Aghapour, M. et al. (2019). Femoral and tibial alignments in chihuahuas with patellar luxation by radiograph: Angular values and intra – and inter- observer agreement of measurements. *PLOS ONE*.14(3).
3. Andrade, M. C. et al. (2020). Risk factors and long-term surgical outcome of patellar luxation and concomitant cranial cruciate ligament rupture in small breed dogs. *Vet Med – Czech*. 65(4):159-167
4. Aragosa, F. et al. (2022). Tibial Tuberosity Advancement Techniques (TTAT): A Systematic Review. *Animals*. 12(16):2114.
5. Arican, M. et al. (2017). Evaluation and application of the TTA method in dogs with cranial cruciate ligament rupture. *Acta Veterinaria*. 67.
6. Aşkar, T. K. et al. (2022). *New Developments in Veterinary Medicine*. Livre de Lyon, Lyon. ISBN 978-2-38236-458-1.
7. Baird, A. E. G. et al. (2014). Genetic basis of cranial cruciate ligament rupture (CCLR) in dogs. *Connective tissue research*. 55(4)275-281.
8. Baird, A. E. G. et al. (2014). Genome-wide association study identifies genomic regions of association for cruciate ligament rupture in Newfoundland dogs. *Animal genetics*. 45(4):542-549.
9. Baker, L. A. (2018). Multivariate genome-wide association analysis identifies novel and relevant variants associated with anterior cruciate ligament rupture risk in the dog model. *BMC genetics*. 19(1):39.
10. Baker, L. A. a Muir, P. (2018). Epidemiology of cruciate ligament rupture. In: *Advances in the Canine Cranial Cruciate Ligament, 2nd Edition*. Wiley-Blackwell., USA, 109-114.
11. Baltzer, W. I. et al. (2018). Evaluation of the clinical effects of diet and physical rehabilitation in dogs following tibial plateau leveling osteotomy. *Journal of the American Veterinary Medical Association*. 252(6):686-700.
12. Beránek, J. (2023). Mýty a omyly v diagnostice či terapii pohybových obtíží psů a koček: ortopedie pro malou praxi. In: *Vetfair*. Hradec Králové. 64-87.
13. Bockstahler, B. et al. (2019). *Essential Facts of Physical Medicine, Rehabilitation and Sports Medicine in Companion Animals*. VBS GmbH., Vídeň. ISBN 978-3-938274-30-9.

-
14. Boge, G.S., et al. (2019). Breed susceptibility for common surgically treated orthopaedic diseases in 12 dog breeds. *Acta Veterinaria Scandinavica*, 61(1), 19.
 15. Brioschi, V. a Arthurs, G. I. (2021). Cranial cruciate ligament rupture in small dogs (<15 kg): a narrative literature review. *Journal of small animal practice*. 62(12):1037-1050.
 16. Bruce, W. J. et al. (2007). Evaluation of the Triple Tibial Osteotomy. A new technique for the management of canine cruciate-deficient stifles. *VCOT*. 20: 159-168.
 17. Campbell, C. A. et al. (2010). Severity of patellar luxation and frequency of concomitant cranial cruciate ligament rupture in dogs: 162 cases (2004-2007). *Journal of the American Veterinary Medical Association*.236(8):887-91.
 18. Canapp Jr., S. H. et al. (2016). Partial Cranial Cruciate Ligament Tears Treated with Stem Cell and Platelet-Rich Plasma Combination Therapy in 36 Dogs: A Retrospective Study.*Frontiers in veterinary science*.3:112.
 19. Coates, J. C. (2018). Evaluation and rehabilitation options for orthopaedic disorders of the pelvic limb. In: *Canine Sports Medicine and Rehabilitation, 2nd*. John Wiley & Sons., USA. 399-401.
 20. Comerford, E. et al. (2005). Metabolism and composition of the canine anterior cruciate ligament relate to differences in knee joint mechanics and predisposition to ligament rupture. *Journal of orthopaedic research*.23(1):61-66.
 21. Comerford, E. J. et al. (2011). Update on the aetiopathogenesis of canine cranial cruciate ligament disease. *Veterinary and comparative orthopaedics and traumatology*.24(2):91-98.
 22. Cook, J. L. (2008). Multicenter outcomes study for evaluation of tightrope CCL for treatment of cranial cruciate deficiency in dogs: The first 1 000 cases. *Proceedings of the 37th Annual Conference of the Veterinary Orthopedic Society.*, Breckenridge, CO. 20-27.
 23. Curuci, E. H. P. et al. (2021). Modified tibial plateau levelling osteotomy to treat lateral patellar luxation and cranial cruciate ligament deficiency in a dog. *Clinical Case Reports*. 9(8):e04365.
 24. Černý, H. (2002). *Veterinární anatomie pro studium a praxi*. Noviko., Praha. ISBN 80-86542-01-7.
 25. Daniček, M. (2023). Rentgenologická diagnostika ruptury předního zkříženého vazů u psů. *Veterinární lékař*. 1:55-58.
 26. Davidson, J. R. a Kerwin. S. (2014). Common orthopaedic conditions and their physical rehabilitation. In: *Canine Rehabilitation and Physical Therapy*. Elsevier Saunders., Amsterdam. 566-568.

-
27. Dirsko, J. F. P. et al. (2018). Results of a survey of Veterinary Orthopedic Society members on the preferred method for treating cranial cruciate ligament rupture in dogs weighing more than 15 kilograms (33 pounds). In: *Journal of the American Veterinary Medical Association*. 253 (5): 586-597.
 28. Duerr, F. M. (2019). Canine lameness. *Wiley-Blackwell*, USA. ISBN 978-1-119-47405-0.
 29. Duerr, F. M. et al. (2007). Risk factors for excessive tibial plateau angle in large-breed dogs with cranial cruciate ligament disease. *Journal of the American Veterinary Medical Association*. 231(11):1688-1691.
 30. Duerr, F. M. et al. (2019). Treatment of canine cranial cruciate ligament disease. A survey of ACVS diplomates and primary care veterinarians. *Veterinary and comparative orthopaedics and traumatology*. 27(6):478-483.
 31. Dycus, D. (2019). Conservative management and the role of orthotics in cruciate disease. The Role of Orthotic in Cruciate Disease. In: *Proceedings of the 137th Illinois State Veterinary Medical Association (ISVMA)*. Annual Convention, Tinley Park., USA. 17.
 32. Engdahl, K. (2021). The epidemiology of stifle joint disease in dogs with a focus on cranial cruciate ligament disease. *Faculty of Veterinary Medicine and Animal Science*. 59. 1-162.
 33. Engdahl, K. et al. (2021). The epidemiology of cruciate ligament rupture in an insured Swedish dog population. *Scientific reports*. 11(1):9546.
 34. Flesher, K. et al. (2019). Technique and Outcome of Modified Tibial Plateau Levelling Osteotomy for Treatment of Concurrent Medial Patellar Luxation and Cranial Cruciate Ligament Rupture in 76 Stifles. *Veterinary and comparative orthopaedics and traumatology*. 32(1):26-32.
 35. Fossum, T. W. (2018). *Small animal surgery*. 5. Elsevier., Amsterdam. ISBN 9780323443449.
 36. Fossum, T. W. et al. (2012). *Small animal surgery*. 4. Elsevier., UK. ISBN 9780323171212.
 37. Garces, G. R. et al. (2021). Epidemiology of Cranial Cruciate Ligament Rupture and Patellar Luxation in Dogs from the Province of Buenos Aires, Argentina. *Veterinary and comparative orthopaedics and traumatology*. 34(1):24-31.
 38. Grierson J. et al. (2011). An investigation into risk factors for bilateral canine cruciate ligament rupture. *Vet Comp Orthop Traumatol*; 24 (03) 192-196.

-
39. Guthrie J.W. et al. (2012). Effect of signalment on the presentation of canine patients suffering from cranial cruciate ligament disease. *J Small Anim Pract*;53(5):273–7.
 40. Harasen G. (2008). Canine cranial cruciate ligament rupture in profile: 2002-2007. *Can Vet J*;49(2):193–4.
 41. Healey E., et al. (2019). Genetic mapping of distal femoral, stifle, and tibial radiographic morphology in dogs with cranial cruciate ligament disease. *PLoS ONE*. 14(10)
 42. Hnízdo, J. (2017). Čtyři techniky alterující geometrii v kolenním kloubu u malých plemen psů (< 10 kg). *Veterinářství*. 67(12):915-930.
 43. Hnízdo, J. (2018). Řešení komplikace po TTA pomocí dvojí osteotomie: DFO a CORA-based TPLO. *Veterinářství*. 68(10):662-670.
 44. Hnízdo, J. a Pomahač, O. (2020). Použití metody Tibial Plateau Leveling Osteotomy jako řešení nestabilních kolenních kloubů po stabilizaci technikou Tibial Tuberosity Advancement. *Veterinářství*. 11:637-646.
 45. Hulse, D. A. a Beale, B. S. (2000). Arthroscopically assisted „under and over“ reconstruction of the cranial cruciate ligament in the dog. *Proceedings of the 27th Annual Conference of the Veterinary Orthopedic Society.*, Val d'Isere, France, 22.
 46. Hulse, D. et al. (2010). Determination of isometric points for placement of a lateral suture in treatment of the cranial cruciate ligament deficient stifle. *Veterinary and comparative orthopaedics and traumatology*. 23(3):163-167.
 47. Christ, J. P. et al. (2017). Modified cranial closing wedge osteotomy in 25 dogs. *Veterinary surgery*. 47(5):683-691.
 48. Igna, C. et al. (2020). The clinical outcome of three procedures for extraarticular ticular stabilization of cranial cruciate ligament injuries in dogs. *Turkish Journal of Veterinary & Animal Sciences*: 44: (1):131-141
 49. Jeong, Y. et al. (2020). Effects of Osteotomy Angle on Tibial Angulation and Torsion During CORA-Based Leveling Osteotomy in Toy Breed Dogs: A Computer Modeling-Based Study. *Journal of Veterinary Clinics*. 37(4):175-179.
 50. Kim, S.E. et al. (2008) Tibial osteotomies for cranial cruciate ligament insufficiency in dogs. *Vet. Surgery*. 37:111-125.
 51. Kirberger, R. M. a McEvoy, F. J. (2016). *Manual of Canine and Feline Musculoskeletal Imaging*. 2. BSAVA Publications, UK. ISBN 978-1-905319-78-7.
 52. Kirkness, H. (2020). Management of cranial cruciate ligament ruptures in dogs. *Veterinary Nursing Journal*. 35(8):235-237.

-
53. König, H. E. a Liebich, H. G. (2014). *Anatomie domácích savců 1.,2.* Hajko a Hájková., Praha. ISBN 8088700558.
54. Koreeda, T. (2021). TPLO-M in patellar luxation and cruciate ruptures. In: *Intrauma Symposium*. Dubai.
55. Kowaleski, M. P. et al. (2018). Stifle Joint. In: *Veterinary Surgery Small Animal, 2nd.* Elsevier., USA. 1071-1167.
56. Kuroki, K. et al. (2019). Histologic assessment of ligament vascularity and synovitis in dogs with cranial cruciate ligament disease. *American Journal of Veterinary Research*. 80(2):152-158.
57. Kutzler, M. A. (2020). Possible Relationship between Long-Term Adverse Health Effects of Gonad-Removing Surgical Sterilization and Luteinizing Hormone in Dogs. *Animals*. 10(4):599.
58. Kvapil, R. a Kvapilová, R. (2021). Psi s rupturou předního zkříženého vazy a rehabilitace – literární přehled. *Veterinární lékař*. 4:251-254.
59. Lampart M. et al. 2020. A new approach to treatment selection in dogs with cruciate ligament rupture: patient-specific treatment recommendations. *Schweiz Arch Tierheilkd*, (6): 345-364.
60. Langenbach, A. a Marcellin-Little, D. J., (2010). Management of concurrent patellar luxation and cranial cruciate ligament rupture using modified tibial plateau levelling. *The Journal of small animal practice*. 51(2):97-103.
61. Leonard, K. C. et al. (2016). Combined tibial plateau levelling osteotomy and tibial tuberosity transposition for treatment of cranial cruciate ligament insufficiency with concomitant medial patellar luxation. *Veterinary and comparative orthopaedics and traumatology*. 29(6):536-540.
62. Lotsikas, P. J. et al. (2018). Disorders of the pelvic limb: Diagnosis and treatment. In: *Canine Sports Medicine and Rehabilitation, 2nd.* John Wiley & Sons., USA, 353-388.
63. Marcellin-Little, D. J. (2018). Rehabilitation for Dogs with Cruciate Ligament Rupture. In: *Advances in the Canine Cranial Cruciate Ligament*. Wiley-Blackwell: Hoboken., USA. 343-351.
64. Martini, F. (2022). TPLO: biomechanical concept, X-ray examination. Brno.
65. Martini, F. (2023). Seminář – Intrauma Symposium Řím.
66. Martini, F. M. (2006). Ginochio. In: *Patologie Articolari nel Cane e nel Gatto*. Poletto Editore., Milano. 248-282.

-
67. Mazdarani, P. et al. (2021). Geometric modelling of CORA – based levelling osteotomy in the dog. *Research in veterinary science*. 135:127-133.
- Guénégo, L. et al. (2021). Comparison of tibial anatomical-mechanical axis angles and patellar positions between tibial plateau levelling osteotomy (TPLO) and modified cranial closing wedge osteotomy (AMA-based CCWO) for the treatment of cranial cruciate ligament disease in large dogs with tibial plateau slopes greater than 30° and clinically normal Labradors retrievers. *BMC veterinary research*. 17(1):368.
68. McGonagle, L., Blythe, L., Levine, D. (2014). History of canine physical rehabilitation. In: *Canine Rehabilitation and Physical Therapy, 2nd Edition*. Elsevier Saunders., Amsterdam. 1-7.
69. Mederski J. et al. (2015). Surgical management of Ligamentum Cruciatum Craniale Ruptures in dogs by Triple Tibial Osteotomy (TTO) and Additional K-Wire Support. In: *VetMedZoot*. 71 (93): 48-51.
70. Millis, D. et al. (2014). Therapeutic exercises: Early limb exercises. In: *Canine Rehabilitation and Physical Therapy*. Elsevier Saunders., Amsterdam. 495-505.
71. Muir, P. (2018). *Advances in the Canine Cranial Cruciate Ligament, 2nd Edition*. Wiley-Blackwell., Wisconsin. ISBN 978-1-119-26171-1.
72. Nanda, A. a Hans, C. E. (2019). Tibial Plateau Leveling Osteotomy for Cranial Cruciate Ligament Rupture in Canines: Patient Selection and Reported Outcomes. *Veterinary Medicine*. 10:249-255.
73. Nečas, A. (2011). Chirurgická léčba ruptury zkříženého vazů. *Veterinářství*. 718-722.
74. Niebauer, G. W. a Restucci, B. (2023). Etiopathogenesis of Canine Cruciate Ligament Disease: A Scoping Review. *Animals*. 13(2):187.
75. Olive, M. et al. (2020). Arthroscopically Guided Proximal Tibial Epiphysiodesis Screw Placement as Treatment of a Bilateral Partial Cranial Cruciate Ligament Injury in a Juvenile Dog. *VCOT Open*. 03 (02): 112-118.
76. Pernis, et al. (2018). Rupture of cruciate ligaments. I: *3D Joint Anatomy in dogs*. 5-8.
77. Piermattei, D. L. a Johnson, K. A. (2004). *An Atlas of Surgical Approaches to the Bones and Joints of the Dog and Cat*. 4. Elsevier., USA. ISBN 978-0-7216-8707-0.
78. Pinna, S. et al. (2019). Evidence-Based Veterinary Medicine: A Tool for Evaluating the Healing Process After Surgical Treatment for Cranial Cruciate Ligament Rupture in Dogs. *Veterinary Sciences*. 6:65.

-
79. Proks, P. (2011). Zobrazovací metody v diagnostice ruptury předního zkříženého vazů. In: *Novinky v léčbě ruptury předního zkříženého vazů a poranění menisků*. Nena VET., Brno. 13-21.
80. Prydie, D. a Hewitt, I. (2015). Manual therapies. In: *Practical Physiotherapy for Small Animal Practice*. Wiley-Blackwell: Oxford., UK. 91-114.
81. Prydie, D. a Hewitt, I. (2015). Therapeutic exercise. In: *Practical Physiotherapy for Small Animal Practice*. Wiley-Blackwell: Oxford., UK. 147-194.
82. Prydie, D. a Hewitt, I. (2015). Treatment protocols. In: *Practical Physiotherapy for Small Animal Practice*. Wiley-Blackwell: Oxford., UK. 244-249.
83. Raske, M. et al. (2013). Stabilization of the CORA based leveling osteotomy for treatment of cranial cruciate ligament injury using a bone plate augmented with a headless compression screw. *Veterinary surgery*. 42(6):759-764.
84. Romano, L. S. a Cook, J. L. (2015). Safety and functional outcomes associated with short-term rehabilitation therapy in the post-operative management of tibial plateau leveling osteotomy. *The Canadian Veterinary Journal*. 56(9):942-946.
85. Rooster, H. et al. (2006). Morphologic and functional features of the canine cruciate ligaments. *Veterinary Surgery*.35(8):769-780.
86. Saban, C. et al. (2023). Concurrent bucket handle meniscal tear treated with arthroscopic partial meniscectomy does not influence midterm outcomes after tibial plateau leveling osteotomy. *American Journal of Veterinary Research*. 84(10):1-8.
87. Salomon, F. V. (2020). Bewegungsapparat. In: *Anatomie für die Tiermedizin. 4., aktualisierte Auflage*. Georg Thieme Verlag., Stuttgart. 22-218.
88. Seo B. S. et al. (2020). Measurement of the tibial plateau angle of normal small-breed dogs and the application of the tibial plateau angle in cranial cruciate ligament rupture. *J Adv Vet Anim Res*.7(2): 220–228
89. Shaw, K. K. et al. (2020). Fundamental principles of rehabilitation and musculoskeletal tissue healing. *Veterinary Surgery*.49(1):22-32.
90. Słodki S. et al. (2021). Physiotherapy support for postoperative treatment of cranial cruciate ligament rupture in dogs: case report. *Acta Sci. Pol. Zootechnica*, 20(4). 25–32
91. Spencer, A. a Johnston, A. (2018). *Veterinary Surgery: Small Animal Expert Consult, 2nd Edition*. Saunders., USA. ISBN 9780323320658.
92. Spinella, G. et al. (2021). Cranial Cruciate Ligament Rupture in Dogs: Review on Biomechanics, Etiopathogenetic Factors and Rehabilitation. *Veterinary Sciences*.8(9):186.

-
93. Stehlík L. et al. (2012). Využití zobrazovacích metod v diagnostice ruptury LCC u psů. *Veterinářství*. 10 (62). 610-614
94. Svoboda, M. et al. (2001). *Nemoci psa a kočky 2 díl*. Noviko., Brno. ISBN 80-902595-3-7.
95. Taylor-Brown, et al. (2015). Epidemiology of cranial cruciate ligament disease diagnosis in dogs attending primary-care veterinary practices in England. *Veterinary Surgery*, 44(6), 777-783.
96. Terhaal H. M. et al. (2020). Contribution of Habitual Activity to Cruciate Ligament Rupture in Labrador Retrievers. *Vet Comp Orthop Traumatol*.33(02): 082-088
97. Tinga, S. et al. (2018). Femorotibial kinematics in dogs with cranial cruciate ligament insufficiency: a three-dimensional in-vivo fluoroscopic analysis during walking. *BMC Veterinary Research*. 14:85
98. Tinga, S. et al. (2022). Stifle kinematics in 4 dogs with cranial cruciate ligament insufficiency treated by CORA-based leveling osteotomy. *Veterinary surgery*. 9:1052327.
99. Todorović, A. Z. et al. (2022). The Role of Tibial Plateau Angle in Canine Cruciate Ligament Rupture – A Review of the Literature. *Veterinary and comparative orthopaedics and traumatology*. 35(6):351-361.
100. Tonks, C. A. et al. (2011). A review of extra-articular prosthetic stabilization of the cranial cruciate ligament-deficient stifle. *Veterinary and comparative orthopaedics and traumatology*. 24(3):167-177.
101. Torres, B. T. (2020). Objective gait analysis. In: *Canine Lameness*. Wiley-Blackwell: Hoboken., USA. 15-30.
102. Torres, J. S. et al. (2014). Meniscal Anatomy. In: *Meniscal Injuries: Management and Surgical Techniques*. Springer., Philadelphia. 1-7.
103. Tučková, M. (2022). Kulhání u psů – Nejčastější příčiny z pohledu běžného praktika. *Veterinární lékař*. 1:29-38.
104. Veenman, P. (2006). Animal physiotherapy. *Journal of Bodywork and Movement Therapies*. 10(4):317-327.
105. Vlašín, M. (2015). Koleno. In: *Jak se stát lepším chirurgem aneb co ještě ortopedického mohu zvládnout sám a co již musím referovat a problematika močového ústrojí psa a kočky aneb co bychom měli vědět o moči našich pacientů*. VETfair, Hradec Králové, 12-27.
106. Wiles, B.M., et al. (2017). Large-scale survey to estimate the prevalence of disorders for 192 Kennel Club registered breeds. *Canine Genetics and Epidemiology*, 4(1), 8-18.

-
107. Wilke, V. L. et al. (2006). Inheritance of rupture of the cranial cruciate ligament in Newfoundlands. *Journal of the American Veterinary Medical Association*. 228(1):61-64.
 108. Wilke, V. L. et al. (2009). Identification of chromosomal regions associated with cranial cruciate ligament rupture in a population of Newfoundlands. *Animal journal of veterinary research*. 70(8):1013-1017.
 109. Witsberger, T. H. et al. (2008). Prevalence of and risk factors for hip dysplasia and cranial cruciate ligament deficiency in dogs. *Journal of the American Veterinary Medical Association*. 232(12):1818-1824.
 110. Wucherer K. L. (2013). Short-term and long-term outcomes for overweight dogs with cranial cruciate ligament rupture treated surgically or nonsurgically. *Journal of the American Veterinary Medical Association*. 242 (10): 1364-1372.
 111. Xalega A. L. et al. (2018). Rupture of the cranial cruciate ligament of dogs treated at the veterinary hospital of the Anhembi Morumbi University. *PUBVET*. 12(8), 1-6.
 112. Zink, Ch. a Carr B. J. (2018). What is a canine athlete? In: *Canine Sports Medicine and Rehabilitation*, 2nd. John Wiley & Sons., USA. 12-14.
 113. Zink Ch., Van Dyke J. (2013). *Canine sports medicine and rehabilitation*. Wiley-Blackwell. ISBN: 978-0-8138-1216-8

Internetové zdroje

1. Cannap Jr., S. O. (2018). This is the final article in a four-part series on approaches to cranial cruciate ligament tears. [online] veterinarypracticenews [cit. 02. 09. 2023]. Dostupné z: <https://www.veterinarypracticenews.com/conservative-treatment-options-for-partial-and-complete-ccl-tears-in-dogs/>
2. Fitzpatrickreferrals, (2019). Patellar luxation. [online] [20. 09. 2023]. Dostupné z: <https://www.fitzpatrickreferrals.co.uk/orthopaedic/patellar-luxation/>
3. Harari J. (2020). Joint Trauma in Dogs and Cats. [online] MSD [cit. 05. 03. 2024]. Dostupné z: <https://www.msdivetmanual.com/musculoskeletal-system/arthropathies-and-related-disorders-in-small-animals/joint-trauma-in-dogs-and-cats>
4. Hnízdo, J. (2019). Co je to operace kolenního kloubu metodou TTA? [online] animalclinic [cit. 12. 09. 2023]. Dostupné z: <https://www.animalclinic.cz/wp-content/uploads/2019/02/120.pdf>
5. Hunter, T. a Ward, E. (2014). Rupture in Dogs. [online] vcahospitals [cit. 24. 09. 2023]. Dostupné z: <https://vcahospitals.com/know-your-pet/cruciate-ligament-rupture-in-dogs#>
6. Ichinohe T. et al. (2015). Degenerative changes of the cranial cruciate ligament harvested from dogs with cranial cruciate ligament rupture. [online] Journal of veterinary medical science [cit. 05. 03. 2024]. Dostupné z: https://www.jstage.jst.go.jp/article/jvms/77/7/77_14-0383/_article/-char/ja/
7. Jerram R. M.&Walker A. M. (2011). Cranial cruciate ligament injury in the dog: pathophysiology, diagnosis and treatment. [online] Tandfonline [cit. 05. 03. 2024]. Dostupné z: <https://www.tandfonline.com/doi/abs/10.1080/00480169.2003.36357>
8. Robins G. (2010) Triple Tibial Osteotomy (TTO): result. [online] Cabi Digital Library [cit. 05. 03. 2024]. Dostupné z: <https://www.cabidigitallibrary.org/doi/pdf/10.5555/20123361462>
9. Roush, J. K. (2013). Canine Cranial Cruciate Disease: An Evidence-Based Look at Current Treatment Modalities. [online] todaysveterinarypractice [23. 09. 2023]. Dostupné z: <https://todaysveterinarypractice.com/orthopedics/canine-cranial-cruciate-disease-an-evidence-based-look-at-current-treatment-modalities/>
10. Slabý, J. (2023). TTA & CWTO & TPLO - aneb současné trendy v léčbě ruptury předního zkříženého vazů u psů. [online]. Arvet [cit. 26. 09. 2023] Dostupné z: <https://www.arvet.cz/wp-content/uploads/clanky/kdyz-onemocni-vas-pes/TTA.pdf>

Seznam příloh

Příloha 1

Dobrý den,

jmenuji se Eliška Járková a jsem studentkou magisterského studia Zemědělské a technologické fakulty na Jihočeské univerzitě, obor Zootechnika. Zpracovávám diplomovou práci na téma Metody řešení ruptury předního zkříženého vazů (LCC) u psů. Tímto bych Vás chtěla poprosit o vyplnění krátkého dotazníku, který je anonymní a data poslouží pouze pro přípravu diplomové práce.

Prosím Vás o pravdivé odpovědi ze zkušeností z Vaší práce.

Děkuji Vám.

Pro označení správné odpovědi použijte např. X

1. Jsou ruptury LCC nejčastější příčiny kulhání na pánevní končetiny ve Vaší praxi? (*Vyberte 1 odpověď*)

Ano, jsou	
Ne, nejsou	

2. S jakými příčinami vzniku ruptury LCC se **nejčastěji** setkáváte? (*lze uvést více možností*)

Akutní traumatická ruptura	
Degenerativní změny vazů	
Neřešené konkurenční onemocnění (MLP, LLP, ...)	
Jiné příčiny (uveďte)	

3. V jakém věku pacientů jste se **nejčastěji** setkali s manifestací onemocnění ruptury LCC? (*lze uvést více možností*)

MALÁ A STŘEDNÍ PLEMENA	
Štěňata a rostoucí jedinci (do 12 měsíců)	
Mladý věk (1-5 let)	

Střední věk (6-9 let)	
Senioři (10 let a více)	

VELKÁ A OBŘÍ PLEMENA	
Štěňata a rostoucí jedinci (do 24 měsíců)	
Mladý věk (2-5 let)	
Střední věk (6-8 let)	
Senioři (9 let a více)	

4. Prosím zaškrtněte z nabízených plemen ta, u kterých jste se ve své praxi setkali **nejčastěji** s výskytem ruptury LCC. (lze uvést více možností)

MALÁ PLEMENA	
Bišonek	
Boloňský psík	
Čivava	
Havanský psík	
Yorkšírský teriér	
Jiné (uveďte)	

STŘEDNÍ PLEMENA	
Anglický buldok	
Americký kokršpaněl	
Čau-čau	
Staffordšírský bullteriér	
Střední pudl	
Jiné (uveďte)	

VELKÁ A OBŘÍ PLEMENA	
Bullmastif	
Bernský salašnický pes	
Labradorský retrívr	
Rotvajler	
Staffordšírský teriér	
Jiné (uved'te)	

5. Které pohlaví je dle Vašich zkušeností častěji postiženo? (Vyberte 1 odpověď)

Psi	
Feny	
Poměr je vyrovnaný	

6. Jsou kastrování jedinci častěji postižováni rupturou LCC než nekastrování? (Vyberte 1 odpověď)

Ano, jsou	
Ne, nejsou	
Poměr je vyrovnaný	

7. Měla u některých z Vašich pacientů vliv na vznik ruptury LCC nevyvážená výživa? (Vyberte 1 odpověď)

Ano	
Ne	
Poměr je vyrovnaný	

8. Z hlediska aktivity jedince jsou podle Vašich zkušeností častěji postiženi (vyberte 1 odpověď)

Vysoce aktivní jedinci (,psí sportovci‘)	
Méně aktivní jedinci	

Jedinci s obezitou	
Stejný podíl všech možností	

9. Které z následujících testů využíváte v rámci diagnostiky tohoto onemocnění (*více možných odpovědí*)

Sit test	
Kompresní test tibie	
Zásuvkový test	
Jiné (uved'te)	

10. Doplnujete si RTG snímky o další zobrazovací metody? (*více možných odpovědí*)

USG	
CT	
MRI	
Jiné (uved'te)	

11. Uved'te, které metody řešení ruptury LCC v rámci Vaší praxe využíváte (*více možných odpovědí*)

Extrakapsulární stabilizace	
TPLO	
TTA	
CTWO	
CBLO	
Jiné (uved'te)	

12. S jakými důvody pro konzervativní řešení ruptury LCC se ve Vaší praxi setkáváte (*více možných odpovědí*)

Finanční možnost majitelů	
Parciální ruptura vazů	
Další komorbidita, která může vylučovat operaci	
Neřeším rupturu LCC konzervativně	
Jiné (uveďte)	

13. Doporučujete po operaci ruptury předního zkříženého vazů fyzioterapii? (*vyberte 1 odpověď*)

Ano, doporučuji	
Ne, nedoporučuji	

Příloha 2

Plemeno	Metoda	Důvod	Rekonvalescence	Efektivita
Bišonek	Extra. stab.	Konkurenční one-mocnění (MLP)	3. den po operaci zatěžování končetiny, po měsíci standardní zatěžování	Úspěšná
Yorkšírský teriér	Extra. stab.	Konkurenční one-mocnění (MLP)	Velmi dlouhá rekonvalescence	Neúspěšná
Anglický kokršpaněl	Extra. stab.	Finance	Po týdnu od operace již končetinu zatěžuje, po měsíci standardní zatěžování	Úspěšná
Čivava	Extra. stab.	Konkurenční one-mocnění (MLP)	Velmi dlouhá rekonvalescence	Neúspěšná
Šeltie	Extra. stab.	Finance	Velmi dlouhá rekonvalescence	Neúspěšná
Yorkšírský teriér	Extra. stab.	Konkurenční one-mocnění (MLP)	Velmi dlouhá rekonvalescence	Neúspěšná
Pomeranian	Extra. stab.	Konkurenční one-mocnění (MLP)	5. den po operaci zatěžování končetiny, po měsíci standardní zatěžování	Úspěšná
Čivava	Extra. stab.	Finance	Po týdnu od operace již končetinu zatěžuje, po měsíci standardní zatěžování	Úspěšná
Yorkšírský teriér	Extra. stab.	Konkurenční one-mocnění (MLP)	Po měsíci selhání implantátu, po 1/2 roce reoperace	Neúspěšná
Bišonek	Extra. stab.	Konkurenční one-mocnění (MLP)	Velmi dlouhá rekonvalescence	Úspěšná
Čivava	Extra. stab.	Konkurenční one-mocnění (LLP)	Po týdnu od operace již končetinu zatěžuje, po měsíci standardní zatěžování	Úspěšná
Yorkšírský teriér	Extra. stab.	Konkurenční one-mocnění (MLP)	Po týdnu od operace již končetinu zatěžuje, po měsíci standardní zatěžování	Úspěšná
Jack russel teriér	Extra. stab.	Finance	Po týdnu od operace již končetinu zatěžuje, po měsíci standardní zatěžování	Úspěšná
Havanský psík	Extra. stab.	Onemocnění srdce	Po týdnu od operace již končetinu zatěžuje, po měsíci standardní zatěžování	Úspěšná
Yorkšírský teriér	Extra. stab.	Konkurenční one-mocnění (MLP), finance	Po týdnu od operace již končetinu zatěžuje, po měsíci standardní zatěžování	Úspěšná

Jack russel teriér	Extra. stab.	Onemocnění srdce	2.den po operaci postupné zatěžování, po měsíci standardní zatěžování	Úspěšná
Yorkšírský teriér	Extra. stab.	Konkurenční onemocnění (MLP), finance	Po týdnu od operace již končetinu zatěžuje, po měsíci standardní zatěžování	Úspěšná
Yorkšírský teriér	Extra. stab.	Konkurenční onemocnění (LLP), finance	3. den po operaci zatěžování končetiny, po měsíci standardní zatěžování	Úspěšná
Yorkšírský teriér	Extra. stab.	Konkurenční onemocnění (MLP), finance	Po týdnu od operace zatěžování končetiny, po měsíci standardní zatěžování	Úspěšná
Yorkšírský teriér	Extra. stab.	Konkurenční onemocnění (LLP), finance	Dlouhá rekonvalescence	Neúspěšná
Havanský psík	Extra. stab.	Finance+ onemocnění srdce	Po týdnu od operace již končetinu zatěžuje, po měsíci standardní zatěžování	Úspěšná
Jack russel teriér	Extra. stab.	Onemocnění srdce	Po týdnu od operace již končetinu zatěžuje, po měsíci standardní zatěžování	Úspěšná
Akita Inu	TTA	Finance	2. den občasné zatížení končetiny, po měsíci standardní zatížení	Úspěšná
Pyrenejský horský pes	TTA	Doporučení vet. lékaře	Týden po operaci zatěžování končetiny, po měsíci uvolnění implantátu, po vyjmutí zatěžování končetiny	Neúspěšná
Středoasijský pastevecký pes	TTA	Doporučení vet. lékaře	2. den po operaci se snaží zatěžovat, po měsíci selhání implantátu z důvodu dalších komorbidit dále neřešeno	Neúspěšná
Zlatý retriever	TTA	Finance	3. den po operaci postupné zatížení, po 2 měsících standardní zatížení	Úspěšná
Labradorský retriever	TTA	Finance	5. den po operaci postupné zatěžování, po měsíci standardní zatížení	Úspěšná
Pyrenejský horský pes	TTA	Doporučení vet. lékaře	2. den po operaci se snaží zatěžovat, po měsíci selhání šroubu, po vyjmutí zatěžování končetiny	Neúspěšná
Hovawart	TTA	Finance	Po týdnu od operace zatěžování končetiny, po měsíci standardní zatěžování	Úspěšná
Německý ovčák	TTA	Finance	2. den po operaci zatěžování končetiny, po měsíci standardní zatěžování	Úspěšná

Bernský salašnický pes	TTA	Finance	2. den po operaci zatěžování končetiny, po měsíci standardní zatěžování	Úspěšná
Rhodéský ridgeback	TPLO	Doporučení vet. lékaře	Po týdnu od operace mírné odlehčování končetiny, po měsíci standardní zatěžování	Úspěšná
Rhodéský ridgeback	TPLO	Doporučení vet. lékaře	Po měsíci standardní zatěžování končetiny	Úspěšná
Americký staffordšířský teriér	TPLO	Doporučení vet. lékaře	Po týdnu z důvodu nedodržení klidového režimu kulhání, po 2 měsících standardní zatěžování	Neúspěšná
Argentinská doga	TPLO	Doporučení vet. lékaře	2. den po operaci zatěžování končetiny, po měsíci standardní zatěžování	Úspěšná
Bulmastiff	TPLO	Doporučení vet. lékaře	3. den po operaci zatěžování končetiny, po měsíci standardní zatěžování	Úspěšná
Bulldog	TPLO	Doporučení vet. lékaře	2. den po operaci zatěžování končetiny, nedodržení klidového režimu a následné kulhání, po měsíci standardní	Úspěšná
Border kolie	TPLO	Doporučení vet. lékaře	Po 3 týdnech od operace zatěžuje končetinu standardně	Úspěšná
Americký staffordšířský teriér	TPLO	Doporučení vet. lékaře	5. den po operaci zatěžování končetiny, po měsíci standardní zatěžování	Úspěšná
Výmarský ohař	TPLO	Doporučení vet. lékaře	Po týdnu od operace mírné odlehčování končetiny, po měsíci standardní zatěžování	Úspěšná
Staffordšířský bullteriér	TPLO	Doporučení vet. lékaře	Po týdnu od operace mírné odlehčování končetiny, po měsíci standardní zatěžování	Úspěšná
Cane Corso	TPLO	Doporučení vet. lékaře	Odpoledne po zákroku zatěžování končetiny, po týdnu standardní zatěžování	Úspěšná
Yorkšířský teriér	TPLO	Doporučení vet. lékaře	2. den po operaci zatěžování končetiny, po týdnu zatěžování standardní	Úspěšná
Bullteriér	TPLO	Doporučení vet. lékaře	4. den po zákroku částečné zátížení, po měsíci zatěžování standardní	Úspěšná
Yorkšířský teriér	TPLO	Doporučení vet. lékaře	2. den po operaci zatěžování končetiny, po týdnu zatěžování standardní	Úspěšná

Středoasijský pastevecký pes	TPLO	Doporučení vet. lékaře	Po měsíci standardní zatěžování končetiny	Úspěšná
Australský ovčák	TPLO	Doporučení vet. lékaře	Odpoledne po zákroku zatěžování končetiny, po týdnu standardní zatěžování	Úspěšná
Bernský salašnický pes	TPLO	Doporučení vet. lékaře	2. den po operaci zatěžování končetiny, po týdnu zatěžování standardní	Úspěšná
Bullteriér	TPLO	Doporučení vet. lékaře	4. den po zákroku částečné zatížení, po měsíci zatěžování standardní	Úspěšná
Anglický kokršpaněl	TPLO	Doporučení vet. lékaře	5. den po operaci zatěžování končetiny, po měsíci standardní zatěžování	Úspěšná

Seznam obrázků

Obrázek 1 Anatomický popis kolenního kloubu. Pohled zepředu (upraveno dle Pernis, 2018).	12
Obrázek 2 Nejčastěji využívané metody pro řešení ruptury předního zkříženého vazů (Engdahl, 2021).	22

Seznam tabulek

Tabulka 4.1 Četnost výskytu ruptury předního zkříženého vazů v závislosti na věku	35
Tabulka 4.2 Četnost výskytu ruptury předního zkříženého vazů ve skupině malých plemen.....	35
Tabulka 4.3 Četnost výskytu ruptury předního zkříženého vazů ve skupině středních plemen.....	36
Tabulka 4.4 Četnost výskytu ruptury předního zkříženého vazů ve skupině velkých a obřích plemen.....	36
Tabulka 4.5 Podíl odpovědí na otázku výskytu ruptury předního zkříženého vazů u jednotlivých skupin plemen v ortopedické praxi	44
Tabulka 4.6 Podíl odpovědí na otázku vzniku ruptury předního zkříženého vazů v závislosti na vlivu kastrace a pohlaví jedinců v ortopedické praxi.....	45
Tabulka 4.7 Počet využití diagnostických testů a zobrazovacích metod při řešení ruptury předního zkříženého vazů v ortopedické praxi.....	48
Tabulka 4.8 Počet chirurgického a konzervativního řešení ruptury předního zkříženého vazů v ortopedické praxi	49

Seznam grafů

Graf 4.1 Četnost (%) ruptury předního zkříženého vazů v závislosti na etiologii (n=50)	33
Graf 4.2 Četnost (%) ruptury předního zkříženého vazů v závislosti na pohlaví (n=50)	33
Graf 4.3 Četnost (%) postižení končetin rupturou předního zkříženého vazů (n=50)	34
Graf 4.4 Četnost (%) výskytu ruptury předního zkříženého vazů v závislosti na kastraci (n=50)	37
Graf 4.5 Četnost (%) ruptury předního zkříženého vazů v závislosti na výživě postižených jedinců (n=50)	38
Graf 4.6 Četnost (%) ruptury předního zkříženého vazů v závislosti na kondici postižených jedinců (n=50)	38
Graf 4.7 Využití metody při chirurgickém řešení u jedinců postižených rupturou předního zkříženého vazů (n=50)	40
Graf 4.8 Četnost (%) využití fyzioterapie během rekonvalescence u jedinců postižených rupturou předního zkříženého vazů (n=50)	41
Graf 4.9 Podíl odpovědí (%) na otázku, zda je ruptura předního zkříženého vazů nejčastější příčinou kulhání na pánevní končetiny v ortopedické praxi (n=60)	42
Graf 4.10 Podíl odpovědí na otázku z jakých příčin dochází ke vzniku ruptury předního zkříženého vazů v ortopedické praxi (n=60)	42
Graf 4.11 Počet výskytu ruptury předního zkříženého vazů v závislosti na věku jedinců podle hmotnostních kategorií v ortopedické praxi (n=60)	43
Graf 4.12 Podíl odpovědí na otázku závislosti vlivu výživy na rupturu předního zkříženého vazů v ortopedické praxi (n=60)	46
Graf 4.13 Četnost (%) odpovědí na otázku vlivu aktivity jedinců postižených rupturou předního zkříženého vazů v ortopedické praxi (n=60)	47
Graf 4.14 Četnost (%) odpovědí na otázku doporučení fyzioterapie u jedinců po chirurgickém řešení ruptury předního zkříženého vazů v ortopedické praxi (n=60)	49

Seznam použitých zkratk

CBLO Cora Based Leveling osteotomy

CORA Centre of rotation and angulation

CT Počítačová tomografie

CTWO Cranial Tibial Wedge Osteotomy

DKK Dysplazie kyčelních kloubů

LCC Ligamentum Cruciatum Craniale

LLP Laterální luxace pately

MLP Mediální luxace pately

MRI Magnetická rezonance

MSAT Mikrosatelitní markery

M-TPLO Modifikované Tibial Plateau Leveling Osteotomy

NSAID Nesteroidní protizánětlivé léky

PTA Patelar Tendon Angle

ROM Range of motion

RTG Rentgen

TPA Tibial Plateau Angle

TPLO Tibial Plateau Leveling Osteotomy

TTA Tibial Tuberosity Advancement

USG Sonografické vyšetření