

**UNIVERZITA PALACKÉHO V OLMOUCI**

**FAKULTA ZDRAVOTNICKÝCH VĚD**

**Ústav ošetřovatelství**

Eva Drozdová

**Vybrané aspekty péče o pacienta v maxilofaciální chirurgii**

**Bakalářská práce**

Vedoucí práce: Mgr. Renáta Váverková

Olomouc 2024

Prohlašuji, že jsem bakalářskou práci vypracovala samostatně a použila jen uvedené bibliografické a elektronické zdroje.

Olomouc 2024

.....

Podpis

Děkuji vedoucí práce Mgr. Renátě Váverkové za odborné vedení, cenné rady a vstřícnost při zpracování této bakalářské práce.

# ANOTACE

**Typ závěrečné práce:** Bakalářská práce

**Téma práce:** Pacient s chirurgickým onemocněním – vybrané aspekty péče

**Název práce:** Vybrané aspekty péče o pacienta v maxilofaciální chirurgii

**Název práce v AJ:** Selected care aspects for a patient in maxillofacial surgery

**Datum zadání:** 2024-01-31

**Datum odevzdání:** 2024-04-30

**Vysoká škola, fakulta, ústav:** Univerzita Palackého v Olomouci

Fakulta zdravotnických věd

Ústav ošetrovatelství

**Autor práce:** Eva Drozdová

**Vedoucí práce:** Mgr. Renáta Váverková

**Oponent práce:**

**Abstrakt v ČJ:** Přehledová bakalářská práce se zabývá vybranými aspekty ošetrovatelské péče o pacienty v maxilofaciální chirurgii a komplikacemi v této oblasti. K tvorbě teoretických východisek byly použity zdroje z elektronických databází GOOGLE Scholar a PUB MED. Přehledová bakalářská práce je rozdělena do dvou dílčích cílů. První dílčí cíl se zabývá dohledanými, publikovanými a aktuálními poznatky o specifikách ošetrovatelské péče o pacienta v maxilofaciální chirurgii. Konkrétně se zaměřuje na edukaci, hygienu dutiny ústní, výživu, komunikaci s pacienty, rehabilitaci čelisti a psychosociální podporu pacienta. Druhý dílčí cíl se věnuje dohledaným, publikovaným a aktuálním poznatkům o pooperačních komplikacích u pacienta v maxilofaciální chirurgii. Ze získaných informací vyplývá, že by tato bakalářská práce mohla sloužit jako edukační materiál všem všeobecným sestřám pracujících s pacienty v oboru maxilofaciální chirurgie.

**Abstrakt v AJ:** The overview bachelor thesis focuses on selected aspects of nursing care for patients in maxillofacial surgery and complications in this area. Sources from the electronic databases GOOGLE Scholar and PUB MED were used to create theoretical backgrounds. The overview bachelor thesis is divided into two partial aims. The first partial aim deals with



researched, published, and current knowledge about the specifics of nursing care for patients in maxillofacial surgery. Specifically, it focuses on education, oral hygiene, nutrition, patient communication, jaw rehabilitation, and psychosocial support for patients. The second partial aim addresses researched, published, and current knowledge about postoperative complications in patients undergoing maxillofacial surgery. From the obtained information, it is evident that this bachelor thesis could serve as educational material for all general nurses working with patients in the field of maxillofacial surgery.

**Klíčová slova v ČJ:** ošetrovatelská péče, maxilofaciální chirurgie, pacient, edukace, pooperační komplikace

**Klíčová slova v AJ:** nursing care, maxillofacial surgery, patient, education, post operative complication

**Rozsah:** 32/0

# OBSAH

|  |    |
|--|----|
| ÚVOD.....  | 7  |
| 1 POPIS REŠERŠNÍ ČINNOSTI.....   | 9  |
| 2 VYBRANÉ ASPEKTY PÉČE O PACIENTA V MAXILOFACIÁLNÍ CHIRURGII.....            | 12 |
| 2.1 Specifika ošetrovatelské péče o pacienta v maxilofaciální chirurgii..... | 13 |
| 2.2 Pooperační komplikace u pacienta v maxilofaciální chirurgii.....         | 20 |
| 2.3 Význam a limitace dohledaných poznatků.....                              | 26 |
| ZÁVĚR.....   | 27 |
| REFERENČNÍ SEZNAM.....   | 28 |
| SEZNAM ZKRATEK.....  | 32 |

# ÚVOD

Obličejová oblast je vnímána jako reprezentace individuálnosti osobnosti, vyjadřuje inteligenci a estetiku jedince, její poškození způsobuje velmi silnou emotivní odezvu. Stomatochirurgie se zaměřuje na dva hlavní typy chirurgických zákroků. První skupinu tvoří výkony z oblasti dentoalveolární chirurgie, které obvykle probíhají ambulantně za použití lokální anestezie. Sem patří například extrakce zubů, incize lokálních zánětů, odstranění cyst a léčba poranění měkkých tkání v dutině ústní. Druhou skupinou jsou zákroky z oblasti maxilofaciální chirurgie, které se provádějí v celkové anestezii. Tyto zákroky zahrnují léčbu infekce čelistí, traumata obličejového skeletu, onkochirurgické výkony, ortognátní chirurgii, výkony na temporomandibulárních kloubech, rekonstrukční chirurgii a specializovanou chirurgii očnice a báze lebni (Bartůněk et. al., 2016, s. 669-673). V oblasti chirurgického ošetřovatelství je nezbytné pečlivé sledování a zhodnocování stavu pacienta, spolu s detailními znalostmi týkajícími se chorobného průběhu, chirurgických procedur, rizik a případných komplikací spojených s chirurgickými zákroky. Všeobecná sestra na chirurgických odděleních se tak stává klíčovým pracovníkem v rozpoznání odchylek od standardního průběhu a identifikace varovných signálů komplikací, s cílem iniciovat intervence ve spolupráci s ostatními členy multidisciplinárního týmu. Sestra na chirurgickém oddělení musí pochopit dopad chirurgického zákroku na pacienta. Každý chirurgický výkon může ovlivnit fyzické a psychosociální zdraví jednotlivce. Účinek operace závisí na rozsahu zákroku, způsobu podání anestezie a pacientově stavu před operací. (Janíková a Zeleníková, 2013, s.14).

V souvislosti s tímto je možno si položit otázku: Jaké jsou publikované poznatky o vybraných aspektech ošetřovatelské péče o pacienta v maxilofaciální chirurgii? Hlavním cílem bakalářské práce je tedy sumarizovat dohledané, publikované a aktuální poznatky o vybraných aspektech ošetřovatelské péče o pacienta v maxilofaciální chirurgii.

Dílčí cíle jsou zaměřeny na:

1. Sumarizovat dohledané, publikované a aktuální poznatky o specifikách ošetřovatelské péče o pacienta v maxilofaciální chirurgii.
2. Sumarizovat dohledané, publikované a aktuální poznatky o pooperačních komplikacích u pacienta v maxilofaciální chirurgii.

Vstupní studijní literatura:

1. BARTŮNĚK, Petr, et. al., *Vybrané kapitoly z intenzivní péče*. Praha: Grada, 2016. ISBN 978-80-247-4343-1 [cit. 2024-01-17].
2. BONANTHAYA, Krishnamurthy et. al., *Oral and Maxillofacial Surgery for the Clinician*. India: Springer Singapore, 2021 ISBN 978-981-15-1346-6 [cit. 2024-01-17].
3. JANÍKOVÁ, Eva a ZELENÍKOVÁ, Renáta. *Ošetrovatelská péče v chirurgii: pro bakalářské a magisterské studium*. Praha: Grada, 2013. ISBN 978- -80-247-4412-4 [cit. 2024-01-17].
4. ZEMAN, Miroslav a KRŠKA, Zdeněk. *Speciální chirurgie. 3. dopl. a přeprac. vyd.* Praha: Galén, 2014. ISBN 9788074921285 [cit. 2024-01-17].
5. BULIK, Oliver. *Perioperační péče o pacienta ve stomatochirurgii*. Brno: Národní centrum ošetrovatelství a nelékařských zdravotnických oborů, 2013. ISBN 978- -80-7013-556-3 [cit. 2024-01-17].

# 1 POPIS REŠERŠNÍ ČINNOSTI

## VYHLEDÁVACÍ KRITÉRIA

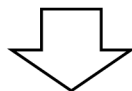
**Klíčová slova v ČJ:** ošetrovatelská péče, maxilofaciální chirurgie, pacient, edukace, pooperační komplikace

**Klíčová slova v AJ:** nursing care, maxillofacial surgery, patient, education, post operative complication

**Jazyk:** čeština, angličtina

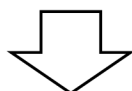
**Období:** 2014-2024

**Další kritéria:** recenzovaná periodika, plný text

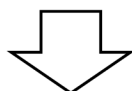

## DATABÁZE

GOOGLE Scholar, PUB MED



Nalezeno 308 článků. Vyřazeno 278 článků.

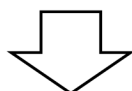


## VYŘAZUJÍCÍ KRITÉRIA

Duplicitní články

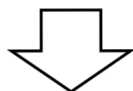
Kvalifikační práce

Články nesplňující kritéria



## SUMARIZACE VYUŽITÝCH DATABÁZÍ A DOHLEDANÝCH DOKUMENTŮ

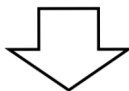
|                     |           |
|---------------------|-----------|
| GOOGLE SCHOLAR..... | 26 článků |
| PUB MED.....        | 4 články  |



## SUMARIZACE DOHLEDANÝCH PERIODIK A DOKUMENTŮ

|   |          |
|---|----------|
| Journal of Applied Oral Science.....                                      | 1 článek |
| Elsevier Journal.....   | 1 článek |
| Journal of Oral and Maxillofacial Surgery.....                            | 6 článků |
| Journal of the Korean Association of Oral and Maxillofacial Surgeons..... | 1 článek |
| EurAsian Journal of oral and Maxillofacial Surgery.....                   | 1 článek |
| Journal of Seminars in Plastic Surgery.....                               | 1 článek |
| Annals of Maxillofacial Surgery.....                                      | 1 článek |
| Journal of Oral Implantology.....   | 1 článek |
| Journal of Natural Science, Biology and Medicine.....                     | 1 článek |
| Journal of Nursing Education and Practice.....                            | 1 článek |
| JAMA Journal of Otolaryngology Head and Neck Surgery.....                 | 1 článek |
| Journal of Deutsches ärzteblatt international.....                        | 1 článek |
| Journal of Primary Care Clinics in Office Practice.....                   | 1 článek |
| Journal of Craniomaxillofacial Trauma and Reconstruction.....             | 1 článek |
| Balneo Research Journal.....  | 1 článek |
| Anesthesia Essays and Researches Journal.....                             | 1 článek |
| National Journal of Maxillofacial Surgery.....                            | 1 článek |
| Open Access and Peer Reviewed Journal Directory.....                      | 1 článek |

|  |          |
|--|----------|
| Open Access and Peer Reviewed Journal Directory.....                 | 1 článek |
| Journal of Cranio-Maxillo-Facial Surgery.....                        | 1 článek |
| Dysphagia Journal.....   | 1 článek |
| Oral Health Journal.....   | 1 článek |
| Florence odborný časopis pro nelékařské zdravotnické pracovníky..... | 3 články |



Pro tvorbu teoretických východisek bylo použito 30 článků.

## 2 VYBRANÉ ASPEKTY PÉČE O PACIENTA V MAXILOFACIÁLNÍ CHIRURGII

Mezi hlavní příčiny traumatu v oblasti hlavy a krku na celém světě patří dopravní nehody, útoky, pády a úrazy při sportu. V maxilofaciální chirurgii se často jedná o resekční a rekonstrukční výkony nádorů hlavy a krku, ortognátní chirurgii a léčbu infekce čelistí, což představuje široké pole výkonů, které vyžadují specializovanou péči a pozornost. Následky traumatu mohou být pro pacienta závažné a mohou zahrnovat poškození různých důležitých funkcí v této oblasti, jako je zrak, čich, sluch, řeč, dýchání, přijímání potravy a vzhled obličeje. Tyto funkce jsou klíčové pro každodenní život jedince, a tudíž jakékoli poškození může značně ovlivnit jeho kvalitu a způsobit psychické obtíže, což nás vede k naléhavé potřebě poskytnout účinnou péči. Pro zlepšení péče je na místě dobrá komunikace mezi zdravotním personálem a pacientem. Je potřeba porozumět jeho emocionálnímu stavu, obavám a potřebám před i po maxilofaciálním výkonu, což vyžaduje citlivý a individuální přístup ke každému pacientovi. Emoční reakce spojené s chirurgickými zákroky v oblasti hlavy a krku zahrnují strach, šok, frustraci, smutek, podrážděnost, pocit ohrožení života a obavy z úmrtí, a je nezbytné tyto pocity respektovat a adekvátně reagovat. Proto je důležité získání důvěry mezi zdravotním personálem a pacientem. Tato důvěra je získávána prostřednictvím odborné péče na vysoké úrovni, která je také charakterizována jako přátelská a trpělivá, což poskytuje pacientům pocit bezpečí a podpory v obtížných časech. Důležitým faktorem je také motivace, edukace, pochopení, empatie a psychosociální podpora poskytovaná ze strany zdravotnického personálu, které představují klíčové prvky úspěšného a komplexního léčebného procesu. Pacientova schopnost vyrovnat se se svým zdravotním stavem závisí na podpoře ze strany rodiny a sociálního prostředí, stejně jako na jeho vývojovém stádiu, což nám ukazuje, že péče o pacienta je multidimenzionální proces, který vyžaduje zapojení různých aspektů péče a podpory (Yadav a Shrestha, 2017, s. 40-44). Studie na pacientech po maxilofaciálním výkonu ukázala, že až 83 % z nich vykazovalo určitý pocit změněného vnímání obličeje (Barros et. al., 2014, s.99).



## 2.1 Specifika ošetrovateľskej péče o pacienta v maxilofaciálnej chirurgii

Je nezbytné dôležité zajištit pacientovi optimálnu péču v predoperačnom období, aby bolo jeho zotavovanie úspešné a efektívne. To zahŕňa detailné plánovanie a prípravu pacienta. Je obecné uznávané, že príprava pacientov a ich rodín na chirurgický výkon má zásadný význam. Predoperačná edukácia, ktorá zahŕňa informácie o procese liečby, ošetrovateľskej péči, očakávaných výsledkoch a možných komplikáciách, je považovaná za kľúčový krok smerom k chirurgickému výkonu, zejména v prípadoch rozsáhlých resekcí a rekonštrukcií z dôvodu onkologického ochorenia a v ortognátni chirurgii (Dort et. al., 2017, s. 294). Z tohto dôvodu je dôležité, aby zdravotní personál venoval dostatočnú pozornosť predoperačnej príprave a edukácii pacientov a ich rodín. Cieľom štúdie posttraumatického zážitku u pacienta s maxilofaciálnym traumatom z roku 2014 bolo porozumieť prežívaniu pacientov s maxilofaciálnym traumatom. Do štúdie bolo zahrnutých 20 účastníkov vo veku 18 a viac rokov, ďalšie kritériá nie sú uvedené. Autoři štúdie uvádzajú, že hlavným problémom pre pacientov býva nedostatok jasných informácií a nedostatočná péča o ich psychosociálne potreby. Lékaři se často sústreďujú na technické aspekty procedúr a očakávané výsledky, skôr než na psychosociálne dopady operácie. Stupujú teda zodpovednosť sestier za psychosociálne výsledky pacientov. Pre sestry pracujúce s pacientmi v odbore maxilofaciálnej chirurgie je kľúčová odborná znalosť ošetrovateľskej péče, aby mohli pacientov adekvátne edukovať, starať sa o nich a tým znížiť ich stres a úzkosť. Najčastejšie otázky pacientov sa týkajú predoperačného obdobia, návratu k bežným denným aktivitám, na ktoré je jediný zvyklý a sú súčasťou jeho každodenného života a obavy z celkovej anestézie. Zvýšené povedomie o týchto obavách a poskytnutie presných informácií môže výrazne znížiť úzkosť a strach u pacientov. Edukácia pacientov by mala byť adekvátna, uprímna a zrozumiteľná s cieľom posilovať vzájomnú dôveru. Týmto spôsobom pacient získava presnú predstavu o tom, čo sa bude odohrávať po výkone a lepšie sa tak môže psychicky pripraviť. Sestry môžu pomôcť zmierniť predoperačnú úzkosť počas predoperačných návštev pacienta v ordinácii alebo počas prvého dňa hospitalizácie pred výkonom. Hrajú kľúčovú úlohu v komunikácii s pacientmi o ich obavách týkajúcich sa pooperačného obdobia a rekonvalescencie. Je podstatné, aby pacient bol informovaný o chirurgických dôsledkoch, častých komplikáciách, dobe rekonvalescencie a predpokladanom procese rehabilitácie. Dôležité je tiež upozorniť pacienta na možné náhle dočasné zmeny životného štýlu, ktoré sa vyskytujú v prvých týždňoch po operácii (Barros et. al., 2014, s. 93-100). V ranom pooperačnom období môže väčšina pacientov prechádzať obdobím akútnych emocionálnych zmien, ako je úzkosť, smútek alebo dokonca

deprese. Tyto emoční změny jsou obvykle krátkodobé a trvají pouze několik dní. Je důležité, aby pacient byl informován o možnosti těchto emocionálních změn. Pokud však někteří pacienti trpí dlouhodobou depresí nebo mají potíže s adaptací na nový vzhled obličeje, může být vhodné poskytnout jim doporučení k odborné psychologické podpoře. Taková podpora může být klíčová pro jejich emocionální a psychické zotavení po chirurgickém výkonu (Khechoyan, 2014, s. 134).

Dlouhodobá, krátkodobá a bezprostřední předoperační příprava je téměř stejná jako u jiných chirurgických výkonů, ovšem nějaká specifika v předoperační přípravě maxilofaciální chirurgie uvádí. Vedle běžných postupů se doporučuje důkladná péče o ústní hygienu a specifická dieta. Doporučuje se abstinence kouření 8 týdnů před výkonem, neboť to může snížit pravděpodobnost vzniku komplikací, jako jsou infekce, krvácení a osteonekróza čelisti. Je důležité zdůraznit pacientům význam zdravého životního stylu jako součásti přípravy na operaci a následné zotavení. Na mezinárodní konferenci o moderní vědě a vědeckých studiích v Paříži minulého roku byla prezentována studie, která popisuje, že zanechání konzumace alkoholu několik dní před výkonem u osob, které ho denně konzumují, vede ke snížení výskytu pooperačních komplikací, jako jsou infekce čelisti, sekundární hojení ran a kardiopulmonální problémy. Poskytnutí informací o důsledcích alkoholu na proces hojení a celkové zdraví může pacientům pomoci přijmout rozhodnutí o změně svých zvyků. Malnutrice, častá u pacientů s nádorovým onemocněním hlavy a krku, zvyšuje riziko pooperačních komplikací jako je sekundární hojení ran, vznik dekubitů a samotné prohloubení malnutrice. Z tohoto důvodu je důležité, aby pacienti dostávali vhodnou výživu před operací, aby maximalizovali svou šanci na úspěšné zotavení. Předoperační intervenční opatření v oblasti výživy u malnutričních pacientů může snížit výskyt nepříznivých pooperačních komplikací. Zahrnutí nutričního plánu jako součásti předoperační přípravy může výrazně pozitivně ovlivnit výsledek operace a zotavení. V den výkonu před odjezdem na operační sál provede pacient důkladný výplach dutiny ústní nejlépe po dobu 2 minut 0,2 % roztokem chlorhexidinu, který dezinfikuje dutinu ústní a snižuje riziko vzniku infekce (Otero, Detriche a Mommaerts, 2017, s. 167-169).

Většina rozsáhlých resekcí výkonů v maxilofaciální chirurgii se kombinuje s rekonstrukčním operačním výkonem. Pro rekonstrukci čelisti se využívá široká škála odběrových míst od samotného pacienta, jako je hřeben kyčelní kosti, lopatka a lýtková kost, která je preferována pro své bohaté periostální prokrvení (Jambhekar et. al., 2015, s. 740). V těchto náročných případech pracují na operačním sále dva operační týmy, a samotný výkon může trvat i dlouhých 14 hodin. Tyto rozsáhlé resekcí a rekonstrukční výkony, včetně ortognátních výkonů, často vyžadují hospitalizaci pacienta na jednotce intenzivní péče pro

odloženou extubaci. Klíčové aspekty ošetrovatelské péče v intenzivní péči zahrnují nejenom monitoraci vitálních funkcí, jako je pravidelná monitorace srdeční frekvence, krevního tlaku, dechové frekvence, saturaci kyslíkem a sledování tělesné teploty, ale také péči o dýchání, jakožto umělou plicní ventilaci, pozorování jakýchkoli příznaků dýchacího selhání a sledování stavu vědomí. Navíc je třeba pečlivě dbát na péči o invazivní vstupy a operační rány, hygienu, výživu a vyprazdňování, a prevenci komplikací, jak specifických pro maxilofaciální chirurgii, tak obecných, jako je prevence dekubitů, infekcí a tromboembolických onemocnění. Je také důležité provádět výkony v souladu s ordinací lékaře a poskytovat podporu emocionálního a psychosociálního stavu pacientů a jejich rodin (Dort et. al., 2017, s. 297). I když se obecná pravidla ošetrovatelské péče vztahují na všechny druhy operací, existují specifická opatření, která jsou nezbytná pro každý konkrétní typ výkonu. V bezprostředním pooperačním období u pacientů s traumatem v maxilofaciální oblasti je důležité pečlivě sledovat průchodnost dýchacích cest, které mohou být ohroženy krvácením nebo otokem. U zlomenin lící kosti a očnice je kritické monitorovat možné retrobulbární krvácení, které lze diagnostikovat pomocí tří indikátorů, a to bolesti v oblasti oka, proptózy a defektů zornice. Ošetrovatelský tým má všeobecnou povinnost pravidelně kontrolovat papilární reflexy pacienta každou hodinu. Stejně jako u pacientů s traumatem jsou i pacienti podstupující ortognátní chirurgii ohroženi problémy s dýcháním v důsledku krvácení a otoku, a proto je nutná pečlivá monitorace. Obličejový otok je u maxilofaciálních výkonů běžný, proto jsou velmi hojně využívány ledové obklady, aby se předešlo rozšíření otoku do okolí. Je také důležité sledovat správnou okluzi a umístění gumiček. Onkologičtí pacienti a ti, kteří podstupují rekonstrukční výkony, absolvují rozsáhlé výkony trvající několik hodin, a proto je nutné provádět intenzivní pooperační sledování. U těchto pacientů může být navíc nutná péče o tracheostomii, a jelikož nebudou schopni se krmit fyziologickou cestou, může být nutné zabezpečit výživu kromě cesty parenterální také prostřednictvím nasogastrické sondy nebo perkutánní endoskopické gastrostomie.

Péče o oblast operační rány začíná již na operačním sále, kde je rána pečlivě překryta sterilním krytím. Toto opatření je důležité pro prevenci infekce. Snažíme se udržovat ránu v klidu a neprovádět zbytečné převazy alespoň po dobu 48 hodin, aby se minimalizovalo riziko porušení sterilního prostředí a možnost podráždění rány. V případech, kdy se vyskytuje nadměrný exsudát nebo prosakuje krev, je podezření na infekci rány, přítomnost otoku nebo zarudnutí s místním zvýšením teploty, může být nezbytné odstranění krytí dříve než obvykle, aby se umožnila důkladná inspekce a následný další postup. Pacient může mít v operační ráně umístěny drény, je důležité sledovat množství a charakter odpadu a funkčnost drenážního systému, abychom odhalili případné komplikace. Je třeba věnovat stejnou péči i případnému

místu odběru (Kumar a Ravi, 2021, s. 253). U rekonstrukčních výkonů je zásadní provádět důkladné pooperační sledování nejčastěji transplantovaného fibulárního laloku na cévní stopce, což zahrnuje monitorování barvy kůže, sledování povrchové teploty a provádění vyšetření za účelem ověření dostatečného arteriálního a venózního průtoku pomocí Dopplerova ultrazvuku. Autoři dostupných studií se shodují, že vaskulární komplikace se objevují u většiny pacientů během prvních 24 hodin po výkonu, což znamená, že je nezbytné provádět intenzivní sledování během této časové periody. (Dort et. al., 2017, s. 297-299).

Zásadní pro orální zdraví je udržování pravidelné hygieny dutiny ústní. I když se jedná o běžnou činnost, kterou vykonáváme každodenně, u pacientů v intenzivní péči po výkonech v orální a maxilofaciální oblasti může být obtížná, zejména kvůli jejich stavu a možným omezením pohybu. V dutině ústní se přirozeně vyskytuje mnoho bakterií. Hlavním cílem hygieny je odstranění zubního plaku, což přispívá k dlouhodobému udržení zdraví dutiny ústní. Tento plak je složen ze slin, odumřelých buněk, zbytků potravy, mikroorganismů a polymerů. Postup při hygieně dutiny ústní v intenzivní péči po orálním a maxilofaciálním výkonu je následující. Pacienta informujeme o plánovaném postupu a přizpůsobíme jeho polohu, která by měla být v polosedě, minimálně však v třicetistupňovém sklonu, aby se minimalizovalo riziko aspirace. U pacientů s endotracheální intubací nebo tracheostomickou kanylou kontrolujeme tlak v obturační manžetě, jehož hodnota by se měla pohybovat okolo 30 cmH<sub>2</sub>O, a pravidelně sledujeme stav dýchacích cest. Pokud je dutina ústní silně znečištěna krví, slinami, sekretem či zvratky, použijeme 1,5% roztok peroxidu vodíku a odsajeme, abychom zabránili možnému rozvoji infekce. Poté čistíme zuby měkkým kartáčkem nebo jednorázovou měkkou tyčinkou po dobu nejméně 2 minut, důkladně zahrnující všechny plochy zubů a dásní. Nezapomínáme ani na hygienu jazyka a tváří. Dbáme na to, abychom nenarušili operační ránu v dutině ústní a minimalizovali riziko komplikací. Opakovanou hygienu dutiny ústní provádíme během směny každé 3-4 hodiny, případně častěji v případě zvýšené sekrece slin nebo krvácení, pomocí jednorázových tyčinek s obsahem chlorhexidinu, který má antiseptické účinky a pomáhá předcházet infekcím. Po toaletě dutiny ústní ošetříme rty balzámem nebo vazelínou, abychom minimalizovali možné vysychání a popraskání rtů. U pacientů bez zajištěných dýchacích cest se dohodneme na metodě ústní hygieny s důrazem na čištění zubů minimálně 2× denně, aby se minimalizovalo riziko vzniku infekcí v operační oblasti. Poučíme o postupu provedení a šetrnosti vzhledem k operačnímu výkonu (Navrátilová a Rambousková, 2023, s.29-31). Charakteristickým prvkem je aplikace intraorálních výplachů 0,12-0,2 % chlorhexidinem během operace a po ní, které snižuje pravděpodobnost vzniku osteitidy. Metaanalýza Caso et. al. prokázala, že pravidelné vyplachování úst 0,12 % chlorhexidinem čtyřikrát denně spolu s

jemným, ale důkladným čištěním zubů dvakrát denně pomáhá snížit riziko infekce (Otero, Detriche a Mommaerts, 2017, s. 172).

Péče o dýchací cesty u pacientů, kteří podstupují rozsáhlé výkony v oblasti hlavy a krku s použitím volného laloku k rekonstrukci, je klíčovým prvkem v jejich pooperační péči. V prvních hodinách a dnech po operaci tyto osoby čelí riziku obstrukce dýchacích cest v důsledku otoku v oblasti ústní a krční. Zvláštní pozornost je tedy nutné věnovat monitorování a zajištění průchodnosti dýchacích cest. V extrémních případech, kdy hrozí závažná obstrukce, může být nezbytné provést tracheostomii, což je chirurgický zákrok spočívající ve vytvoření umělého dýchacího průchodu v krku, následovaný pečlivou péčí o tracheostomii, aby se minimalizovalo riziko infekce a zajistila správná funkce dýchání (Dort et. al., 2017, s. 299).

Mezi další klíčový prvek všech mezilidských vztahů patří komunikace. V oblasti zdravotnictví, zejména v intenzivní péči u orálních a maxilofaciálních pacientů nabývá komunikace zvláštního významu. Situace se stává specifickou při péči o pacienty se zajištěnými dýchacími cestami endotracheální kanylou či tracheostomickou kanylou a u pacientů se značným otokem v oblasti hlavy a krku. Tito pacienti se spoléhají na alternativní způsoby komunikace, jako jsou gesta, psaní, nebo speciální komunikační pomůcky. Dostupné studie naznačují, že invazivně zajištěné dýchací cesty představují stresující situaci jak pro pacienta, tak pro jeho rodinu. Ztráta verbální komunikace často vyvolává pocity bezmocnosti a úzkosti. I přes to, že jde často o dočasný stav, pacienti tento stav těžce nesou. Je důležité respektovat jejich situaci a zacházet s nimi s maximálním pochopením a ohledem na jejich důstojnost. Zatímco tužka a papír zůstávají nejvíce běžnými prostředky komunikace, existují i další komunikační pomůcky a techniky, které pomáhají v komunikaci jako je například abeceda, kartičky s obrázky, mrkání nebo telefon (Nečasová a Kourková, 2017, s. 10-13).

Správný příjem živin je klíčový v pooperačním období, neboť působí proti katabolickému metabolismu, který se objevuje v reakci na chirurgický výkon (Knechyan, 2014, s. 134). Každá živina má specifickou roli při udržování integrity ústních tkání. Základní živiny jsou sacharidy, bílkoviny, tuky, vitamíny, minerály a voda. Pacienti podstupující chirurgické výkony potřebují zdroj bílkovin, potřebný pro buněčnou proliferaci, opravu a energii. Hojení kostí je hlavním prognostickým faktorem v maxilofaciální chirurgii, a právě bílkoviny hrají zásadní roli při hojení kostí. Malnutriční pacienti zejména ti s nádorovým onemocněním hlavy a krku mají zvýšenou náchylnost k infekci, sekundárnímu hojení ran, abnormálním ztrátám živin stolicí, prodlouženému pobytu, který vede ke vzniku dekubitů a nozokomiálních infekcím, a to vše vede k prodloužené rekonvalescenci. Ústa jsou branou pro vstup potravy do těla, tedy onemocnění v maxilofaciální oblasti nebo operační výkon v této

oblasti může mít za následek zhoršený příjem potravy jak před, tak po výkonu. Závažnost a trvání poškození závisí na stavu onemocnění a chirurgickém výkonu. Po extrakci molárů a u implantovaných zubů se doporučuje běžná měkká strava, dostatek tekutin, vyhnout se však horkým tekutinám a jídlu. Maxilofaciální trauma má za následek zvýšenou spotřebu energie a živin pro hojení ran a v závislosti na místě rozsahu traumatu může být zapotřebí nutriční podpora. U fixace čelisti, rozsáhlých resekčních a rekonstrukčních výkonů čelisti a u ortognátních výkonů bude nutná zpočátku strava tekutá a vlažná. Vařené potraviny lze mixovat či šlehat se šťávou, mlékem, vodou nebo vývarem do požadované tekuté konzistence. Tekutou stravu lze přecedit, aby se odstranily částice a vláknina, a tím se předešlo problémům s ústní hygienou. Pooperační období u náročných výkonů, které může trvat několik týdnů, může být spojeno s mnoha problémy jako jsou problémy s dýcháním, špatnou výživou, úbytkem hmotnosti, špatnou ústní hygienou, potíže s fonací, nespavostí, sociálními nepříjemnostmi, nepohodlím pacienta, ztrátou práce a potíže v obnovení normálního rozsahu funkce čelisti. Nutriční podpory po orálním a maxilofaciálním výkonu se typicky dosahuje pomocí perorálních tekutých výživových doplňků, parenterální nebo enterální sondové výživy. Existuje široký výběr doplňků výživy, které jsou k dispozici v různých stylech (jako jsou džusy, jogurty a mléčné koktejly), formátech (tekuté, práškové, pudinkové), typech (s vysokým obsahem bílkovin, s obsahem vlákniny), energetických hustotách a příchutích. Jakmile je zjištěna malnutrice nebo je jasné, že pacient nebude schopen po výkonu udržet adekvátní výživu je vhodná právě enterální výživa formou nazogastrické sondy nebo perkutánní endoskopické gastrostomie. Poskytnutím vhodné nutriční podpory v předoperačním a pooperačním období se předchází komplikacím a zajišťuje se tím adekvátní hojení. Důležitým krokem je pravidelné monitorování a dohled nad pacientem, ať už se jedná o enterální nebo parenterální výživu. Jednou týdně je nezbytné pravidelně kontrolovat hmotnost pacienta (Giridhar, 2016, s. 3-8).

Pro pacienty, kteří podstoupí resekční výkon čelisti kvůli různým příčinám, jako mohou být nádory, osteomyelitida nebo vážné zlomeniny, je klíčová následná rehabilitace. Úspěšnost těchto výkonů velmi závisí právě na kvalitě pooperační rehabilitace. Výzkumy týkající se kvality života ukazují, že pacienti po rekonstrukčních operacích považují schopnost žvýkání, polykání a mluvení za zásadní. Prožívání obtíží při jídle, prodloužené doby trvání jídla, neuspořádané stravování a potřeba speciální přípravy pokrmů jsou spojeny s depresí a omezenou sociální interakcí. Nedostatečná nebo nesprávná rehabilitace může v některých případech vést ke ztrátě výkonu profesní činnosti, ačkoliv pacienti si udržují pracovní schopnosti, efektivita jejich práce se snižuje, což má za následek významné snížení kvality jejich života. To se projevuje omezením komunikace a neschopností plnohodnotné účasti ve

společenském životě. Jednou z důležitých složek pooperační rehabilitace je tedy edukace pacienta. Informovaní pacienti jsou lépe připraveni na dodržování pooperačních pokynů, mají realistická očekávání a aktivně se podílejí na vlastním uzdravení. Jasná a komplexní edukace pomáhá vytvořit důvěru a posiluje spolupráci, což je klíčovým prvkem rehabilitace (Kumar et. al., 2016, s. 1-2). Rehabilitace má za cíl odstranit nebo alespoň kompenzovat omezení v životě. Je nedílnou součástí každodenní péče a pomáhá snižovat následky nemoci. Výkony v orální a maxilofaciální oblasti často zahrnují poruchy funkcí jako je žvýkání, polykání, dýchání, řeč a estetika obličeje. Důsledky těchto nemocí a úrazů vyžadují dlouhodobou a komplexní rehabilitaci prováděnou týmem zdravotnických specialistů. Omezení pohybové aktivity, dlouhodobá fixace čelisti a možné zvaživovatění měkkých tkáních po chirurgickém výkonu mohou přinést vážné komplikace, jako je například kontraktura dolní čelisti, ztuhlost temporomandibulárního kloubu a další. U pacientů mohou nastat výrazné změny ve funkci žvýkacích svalů. Cílem rehabilitace, jakmile to zdravotní stav dovolí, je předcházet těmto komplikacím (Alisherovna et. al., 2023, s. 52-54). Brzká rehabilitace začíná dechovým cvičením a hlubokým dýcháním nosem i ústy. Pacienti mohou provádět různé krouživé pohyby hlavou. Následuje cvičení zaměřené na mimické, žvýkací a jazykové svaly, stejně jako svaly krku. Pacienti jsou edukováni o provádění různých specifických cviků. Například tvarovat rty do určitých pozic, mračit se, a naopak se usmívat, nafukovat tváře, vyplazovat jazyk, špulit rty, pískat, polykat imaginární vejce a další. Cílem těchto cviků je obnovit koordinovanou práci svalů zapojených do polykání, žvýkání a řeči. Důležitou součástí rehabilitace je také trénink otevírání dutiny ústní. Pacienti by měli několikrát denně cvičit otevírání úst, ale neměli by to dělat násilím. Součástí rehabilitačního procesu je fyzikální terapie, pohybová terapie, správná výživa, psychická podpora a péče o ústní hygienu. Fyzioterapie využívá fyzikální faktory, jako je teplo, chlad, elektromagnetické vlnění a vibrace, které mají protizánětlivé, antibakteriální, regenerační a imunomodulační účinky na organismus v postižené oblasti. Ve fyzioterapii v maxilofaciální chirurgii jsou v současnosti široce využívány různé fyzioterapeutické techniky, včetně galvanizace, laser terapie a ultrazvukové terapie, které pomáhají snižovat zánět a podporují hojení. Další metodiky zahrnují magnetoterapii, která redukuje otoky tkání a aplikace různých léčivých přípravků. Fyzioterapeutické postupy jako je hypotermie, elektro stimulace svalů, hydroterapie dutiny ústní, infračervené záření a masáže obličeje mohou také přispět k rychlejší rekonvalescenci pacienta. Fyzioterapie tak může významně urychlit proces zotavování (Dt a Sha, 2018, s. 1-2).

## 2.2 Pooperační komplikace u pacienta v maxilofaciální chirurgii

Ohledně výskytu komplikací v oblasti maxilofaciální chirurgie se dohledané studie neshodují, ale nejčastěji zaznamenanými problémy jsou infekce, krvácení, poškození nervů, otoky ať už operační rány nebo dýchacích cest, postoperativní nevolnost a zvracení, nekróza kostních segmentů, poškození zubů, obtíže spojené s fixací dlahy či šroubů a potřeba opakované operace (Selvi, Aktas a Keskinsoy, 2022, s. 27). Většina těchto komplikací může být úspěšně zvládnuta vhodnou léčbou a porozuměním jejich původu (Kim, 2017, s. 3). Ačkoliv mnohé z nich jsou řešitelné, některé mohou mít nepříznivé následky. Nicméně, v ojedinělých případech mohou být komplikace závažné až smrtelné (Ferri et. al., 2019, s. 1). Studie, která se zabývá rizikovými faktory pooperačních komplikací po maxilofaciálním výkonu z roku 2015 přezkoumala záznamy 324 pacientů, kde výsledky naznačují, že snížená předoperační hladina sérového albuminu, zvýšený objem krevní ztráty a prodloužená doba operace jsou významně spojeny s výskytem pooperačních komplikací u pacientů podstupujících výkon v orální chirurgii. Studie také uvádí, že individuální charakteristiky pacienta, jako je věk, celkový zdravotní stav a eventuelní přítomnost dalších onemocnění, mohou také ovlivnit riziko vzniku komplikací. Kromě toho, správná příprava před operací a pečlivá postoperativní péče hrají klíčovou roli v minimalizaci rizika a rychlém zotavení pacienta.

V ústní dutině se vyskytuje rozsáhlá populace mikroorganismů, která může zpomalit přirozený proces hojení ran nebo vyvolat infekci v chirurgické oblasti. Infekce v místě chirurgického výkonu patří mezi časté komplikace po orálním chirurgickém výkonu, přičemž může vést k prodloužené hospitalizaci a omezené kvalitě života pacienta. U pacientů s rakovinou hlavy a krku se dle výše uvedené studie výskyt infekcí v chirurgické oblasti pohybuje od 10 % do 45 %. Osoby trpící onemocněním diabetes mellitus jsou ohroženi vysokým rizikem zpomaleného hojení a infekce chirurgické rány po operaci (Shigeishi, Ohta a Takechi, 2015, s. 422-423). Také kouření může ovlivnit výskyt infekce po ortognátní operaci. V období po operaci může kouření negativně ovlivnit počáteční hojení kostí, a následně může přispět k výskytu komplikací, jako je uvolnění šroubů nebo nesnášenlivost vůči biomateriálům (Wahab et. al., 2017, s. 330). Mezi pooperační infekce patří celulitida, absces, sinusitida v oblasti horní čelisti a zánět kostní dřevě (Kim, 2017, s. 8). Příznaky pooperační infekce zahrnují citlivost, trvalý otok nebo začervenání. Dehiscence rány, tvorba granulační tkáně a přítomnost hnisavých píštělí jsou rovněž považovány za projevy infekční reakce. Retrospektivní studie z roku 2017 týkající se rizikových faktorů pooperační infekce zaznamenala zvýšený výskyt pooperační infekce při chirurgických zákrocích na dolní čelisti, což může být způsobeno nižším



prokrvením v porovnání s horní čelistí. Tento jev může být také ovlivněn přirozenou gravitací, která způsobuje hromadění slin v oblasti mandibuly namísto v oblasti maxily. Autoři studie pracovali s populací, která podstoupila maxilofaciální výkon v průběhu 9 let. Mezi sledované proměnné patřil věk, pohlaví, návyky jako kouření a konzumace alkoholu. Studie uvádí, že kouření a konzumace alkoholu zvýšený výskyt pooperační infekce při chirurgických zákrocích na dolní čelisti ještě více umocňuje (Wahab et. al., 2017, s. 329). Maxilofaciální chirurgie přináší zvýšené riziko vzniku infekce. Použití chirurgických fixačních materiálů může způsobit infekci, dehiscenci operační rány až kostní nekrózu (Friscia et. al., 2017, s. 175). Mezi příznaky infikované chirurgické rány patří horečka nastupující 3-5 dní po operaci, lokalizovaná bolest v oblasti rány, začervenání kolem rány a dehiscence rány s výtokem hnisu. V případě podezření na infekci je nezbytné odstranit hnis a odeslat vzorek na kultivaci a citlivost. Následně je třeba zahájit léčbu antibiotiky dle pokynů lékaře, buď formou perorálního nebo intravenózního podávání nebo lokálními výplachy rány (Kumar a Poornima, 2021, s. 252). Eliminovat pooperační infekce lze prostřednictvím používání aseptických postupů. Zajištění aseptického prostředí na operačním sále a sterilní manipulaci během pooperačních převazů je klíčové k minimalizaci rizika infekce. Dodržování přísných hygienických postupů pomáhá chránit pacienta před infekcí. (Kim, 2017, s. 8).

Epistaxe patří mezi jedny z nejzávažnějších vedlejších komplikací (Ferri et. al., 2019, s. 3). V 90 % případů dochází ke krvácení v přední části nosní přepážky, zatímco v 10 % případů se krvácení vyskytuje v zadní části dutiny nosní (Beck et. al., 2018, s. 13). Krvácení v zadní části dutiny nosní má obvykle větší sklon k silnějšímu krvácení ve srovnání s předním krvácením. Přítomnost příznaků, jako je hemoptýza nebo hemateméza, může naznačovat zadní krvácení (Morgan a Kellerman, 2014, s. 66-67). Mezi faktory způsobující epistaxe patří digitální manipulace, zlomeniny dutiny nosní, zavedená nazogastrická sonda, nazotracheální intubace, chirurgické intervence, nádory v dutině nosní, suchost sliznic, antikoagulační léčba, trombocytopenie, hemofilie a selhání jater (Beck et. al., 2018, s. 13-16). I když je obtížné to prokázat, zdá se, že hlavní příčinou epistaxe v maxilofaciální chirurgii je přítomnost falešných aneurysmat (Ferri et. al., 2019, s. 3). Pseudoaneurysma, též nazývané falešné aneurysma, představuje abnormální dilataci tepny v důsledku poškození stěny cévy, zejména vlivem traumatické události. Toto vede k úniku krve stěnou a vytváření nepravidelné, ale dobře uzavřené léze. Na rozdíl od toho pravé aneurysma postihuje všechny tři vrstvy stěny cévy. Nejčastěji se pseudoaneurysmata vyskytují mezi 20. a 40. rokem života. Riziko vzniku pseudoaneurysmat je u mandibulárních osteotomiích podstatně nižší než při maxilárních osteotomiích (Kumar et. al., 2021, s. 346). Pseudoaneurysmata jsou často dramaticky odhaleny

vážnou epizodou epistaxe, která často probíhá masivně a s rychlým nástupem. V důsledku toho může dojít k významné ztrátě krve, která může vyžadovat krevní transfuzi. Falešné aneurysma vzniká po poranění jedné z cév zásobujících obličej (Ferri et. al., 2019, s. 3). Obvykle postižené cévy zahrnují arteria maxillaris interna, arteria sphenopalatina, arteria facialis, arteria carotis interna a arteria infraorbitalis (Kumar et. al., 2021, s. 345). V případech vážného krvácení je nezbytné posoudit zabezpečení dýchacích cest, stav dýchání a kardiovaskulární stabilitu. Klíčovou částí anamnézy je zejména hodnocení intenzity a průběhu krvácení, což umožňuje určit následné intervence. Důležitým aspektem anamnézy je rovněž informace o užívaných léčivech, především antikoagulanciích. Počátečním opatřením je kontinuální stlačování obou stran nosu po dobu 15 až 20 minut pomocí dvou prstů nebo nosní svorky. Pacient by měl zaujmout vzpřímený postoj a mírně se naklonit vpřed, aby se zabránilo stékání krve do hltanu. Aplikace ledu na zadní část krku slouží k podpoře vazokonstrikce krevních cév v nose. (Beck et. al., 2018, s. 15-17). V důsledku poškození stěn cév může vzniknout i hematoma. Většinu hematomů lze úspěšně léčit pomocí ledových obkladů. U hematomů lokalizovaných v oblasti submandibulární a krční je důležité pravidelné monitorování, protože mohou potenciálně utlačit dýchací cesty (Kumar a Poornima, 2021, s. 246). Náhlé rozšíření hematoma, výrazná bolest, markantní otok a místní zvýšení teploty mohou naznačovat přítomnost krvácení. Je třeba mít na paměti, že epistaxe může nastat i jako vedlejší účinek určitých léků nebo terapeutických postupů. Poruchy srážlivosti krve způsobené užíváním antikoagulancií nebo trombocytopenie mohou výrazně zvýšit riziko epistaxe. (Selvi, Aktas a Keskinsoy, 2022, s. 29).

K poškození nervů v oboru maxilofaciální chirurgie dochází při jejich stlačení během chirurgického výkonu, osteostomie, štěpení nebo fixace čelisti. Mezi často postižené nervy patří trojklaný a lícní. Studie, která se zabývá komplikacemi po maxilofaciálních výkonech z roku 2017 uvádí až 11,9% případů poranění nervu. Studie byla prováděna v 10letém rozmezí na 423 případech. (Frischia et. al., 2017, s. 173). Trigeminální nerv zásobuje senzorickou inervaci do obličeje, sliznic a jiných struktur hlavy prostřednictvím svých tří větví, mandibulární, maxilární a oftalmické, které jsou často nejvíce ohroženy poraněním. Mezi další často poškozené koncové větve trigeminálního nervu při chirurgických zákrocích v oblasti dutiny ústní a obličeje patří lingvální a mentální nerv. Poranění trigeminálního nervu představuje potenciální riziko u mnoha chirurgických výkonů v dutině ústní, a může být způsobeno kompresí, natažením, řezem, natržením nebo proniknutím jehly do nervu během lokální anestezie během stomatologického ošetření. Dalšími příčinami poškození trigeminálního nervu mohou být tumory a často také extrakce třetích molárů. Poranění větví tohoto nervu je v maxilofaciální chirurgii časté. Incidence poranění trigeminálního nervu se podle studie pohybuje v rozmezí 0

% až 40 %. Následky poškození trigeminálního nervu mohou být od mírných, jako je přechodná hypestézie, až po těžké, jako je neuropatická bolest nebo trigeminální neuralgie. Většinou jsou příznaky dočasné a pacienti se časem plně zotaví. Existují různé léčebné postupy pro zvládnutí poškození trigeminálního nervu a jeho větví v důsledku maxilofaciálního výkonu, včetně kryoterapie a fyzioterapie, často kombinovaných s analgetiky a vitamíny, které předpokládají zlepšení zdraví nervů. Pacienti s trigeminální neuralgií často podstupují léčbu antidepresivy dle ordinace lékaře (Agbaje et. al., 2016, s. 321-326). Lingvální nerv má na starosti senzoričnou inervaci, poskytující nervové signály pro sliznici dolní čelisti, dno úst a dvě třetiny jazyka. Zároveň přenáší chuťová vlákna do slinných žláz. Vzhledem k jeho umístění je velice náchylný k poškození během maxilofaciálního výkonu. Lingvální nerv je lokalizován aproximálně přibližně 1 centimetr před foramen mandibulae. Případné poškození lingválního nervu může vést k narušené sekreci slin a snížené chuti v předních dvou třetinách jazyka. Mohou se objevit různé projevy, jako je znecitlivění, brnění jazyka, poruchy citlivosti nebo snížená citlivost. Tyto změny ve smyslových funkcích mohou způsobit potíže při mluvení, bolest, pocit pálení jazyka a nadměrné slinění (Yasser, Harshdeep a Marco, 2018, s. neuvedena). Větve lícního nervu temporální, zygomatické, bukální, mandibulární a krční inervují obličejové svaly. Obličejová obrna může způsobit výrazné deformace obličejového vzhledu a má závažné dopady na emocionální a fyzický stav pacienta. Neefektivní kontrakce periorálního svalstva může vést k nedostatečné orální funkci, problémům s polykáním, dysartrií a nadměrnému slinění (Gordin et. al., 2015, s. 2). Mezi další problémy patří například pokles koutku úst. Zdravá strana obličeje přebírá aktivitu za postiženou stranu při pokusu o úsměv, což způsobuje vznik grimas. Tyto grimasy se projevují během mluvení, pokusu o našpulení rtů a pískání. Řeč může být méně srozumitelná (Prudíková, 2019, s. 14). Pro poskytnutí správného poradenství ohledně prognózy a léčby je nezbytná přesná charakterizace paralýzy lícního nervu. House-Brackmannova škála, která hodnotí šest stupňů obličejové asymetrie, je nejčastějším využívaným standardizovaným nástrojem. Hodnotí přítomnost synkinéz, symetrii v obličeji, přítomnost spasmů, svalový tonus a motorickou funkci svalů. Mezi příčiny paralýzy lícního nervu v maxilofaciální chirurgii patří poranění obličeje, zlomeniny lebky, nádory sedmého nervu, schwannom, sarkom a anestezie mandibulárního oblouku. Elektroneurografie a elektromyografie jsou klíčové metody pro testování funkce lícního nervu, zaměřující se na evokované svalové akční potenciály pomocí kožních elektrod (Gordin et. al., 2015, s. 3-4). Fyzioterapie je neodmyslitelnou součástí léčby parézy lícního nervu s hlavním zaměřením na obnovení funkcí mimických svalů. Doba hospitalizace na rehabilitačním oddělení a délka rehabilitace závisí na závažnosti poškození. Komplexní rehabilitační program zahrnuje edukaci pacienta o režimových opatřeních, masáže,

aktivní cvičení pro posílení svalů, tepelné procedury, akupunkturu, elektrostimulaci a kinesiotaping (Prudíková, 2019, s. 15). Výkony v maxilofaciální chirurgii mohou způsobovat změny v čelisti, bukální sliznici a v citlivosti obličejové části kůže. Zatímco pokožka má tendenci se časem regenerovat i po přímém poškození senzorických nervů, nemusí dosáhnout plné obnovy do stavu před chirurgickým zákrokem. Pacienti často trpí přetrvávající hypestézií. Klíčovým opatřením je následná neurologická rehabilitace (Kim, 2017, s. 6).

Poškozené nervy bývají také často spojeny s poruchou polykání. Polykání představuje komplexní proces, kde dochází k přesunu potravy z úst do žaludku. Jídlo a polykání zahrnují složité aktivity, které vyžadují volní a reflexní účast více než 30 nervů a svalů. Mezi dvě klíčové biologické vlastnosti patří přeprava potravy z ústní dutiny do žaludku a ochrana dýchacích cest. Dysfagie, charakterizovaná jako narušení polykacího procesu, může způsobit obtíže při přesunu slin a jakýchkoli potravin z úst přes hltan a jícen do žaludku. Tato situace je běžným problémem postihujících přibližně 15 % hospitalizovaných pacientů, zejména ty s nádorovým onemocněním hlavy a krku, pacienty po resekčních výkonech a pacienty s otokem dutiny ústní. Dysfagie může být výsledkem různých funkčních nebo strukturálních deficitů v oblasti ústní dutiny, hltanu, hrtanu nebo jícnu. Dysfagie má vliv na neschopnost pacienta udržet optimální výživu a hydrataci a zvyšuje riziko vzniku onemocnění. Nese s sebou vážná zdravotní rizika, jako jsou podvýživa, dehydratace, zhoršené hojení chirurgických ran, zvýšené riziko infekcí a zhoršení psychického a fyzického stavu. Účinné řešení dysfagie vyžaduje interdisciplinární přístup a může výrazně ovlivnit kvalitu života jednotlivců trpících touto poruchou. Cílem rehabilitace dysfagie je identifikovat a léčit abnormality při jídle a polykání s důrazem na udržení bezpečné a efektivní výživy a hydratace. Prvním příznakem dysfagie může být kašláním během nebo po požití potravy nebo tekutin. V případech s mírným postižením je polykací funkce obvykle dostatečně kompenzována a pacienti mohou mít jen minimální nebo žádné příznaky se schopností kompenzovat a dosáhnout bezpečného polykání. V těžších případech se mohou objevit obtíže při polykání, dušení nebo silný kašel během jídla. Potíže s polykáním mohou vést k plicním komplikacím včetně aspirační pneumonie. Hodnocení pacienta by mělo začít zkoumáním jeho stravovacích návyků, monitorováním refluxu potravy v ústech po polykání, testováním kašlacích reflexů, schopností udržovat držení těla a pohyby hlavy a neurologickým vyšetřením (Stanescu a Dogaru, 2014, s. 127-130). Nástroj pro hodnocení stravovacích návyků EAT-10, vyvinutý Belafským a kolegy v roce 2008, slouží k rychlému screeningu dysfagie a identifikaci jedinců s vysokým rizikem poruch polykání. Tento nástroj obsahuje deset otázek, které pacienti vyhodnocují sami pomocí pětibodové škály obtížnosti během krátkého časového intervalu. Každá otázka může mít odpověď od žádných problémů až

po závažné obtíže, což vede k celkovému skóre od 0 do 40 bodů. EAT-10 je užitečný pro screening poruch polykání u jinak zdravé a mladé populace, a všechny symptomy lze vyhodnotit do tří minut. Tento nástroj je snadno použitelný pro sestry i lékaře a nevyžaduje žádné specializované školení (Zhang et. al., 2023, s. 145-150). Terapie poruch polykání se odvíjí od konkrétní příčiny. Hlavním cílem je umožnit pacientovi bezpečné stravování dutinou ústní, zabránit aspiraci, obnovit ztracené reflexní funkce a navrátit normální nutriční stav. V léčbě dysfagie se uplatňují různé rehabilitační strategie, jako jsou adaptační techniky, například postupné změny stravy od tekuté k pevné s vysokou nutriční hodnotou a kompenzační techniky, mezi něž patří úpravy držení těla a hlavy. Dále se využívají různé techniky polykání a cvičení svalů, které jsou klíčové pro proces polykání (Stanescu a Dogaru, 2014, s. 130-131).

Edém představuje hromadění mezibuněčné tekutiny z krevní plazmy a je přirozenou reakcí na chirurgické trauma. Předcházení nadměrnému otoku může být dosaženo pomocí aplikace chladu (Selvi, Aktas a Keskinsoy, 2022, s. 29). Maxilofaciální chirurgie a operace krku mohou přinášet riziko vzniku edému, který může vyvolat obstrukci dýchacích cest. Dýchací cesty musí být pečlivě monitorovány nejen v bezprostředním pooperačním období, ale také během hospitalizace. Je třeba je pravidelně kontrolovat a zbavovat překážek, jako jsou sliny, zvratky nebo krev. Antiedematózní terapie je nezbytná. V extrémních situacích může být nutné provést naléhavé opatření k zajištění dýchacích cest, jako je endotracheální intubace nebo tracheostomie (Kumar a Ravi, 2021, s. 246).

Postoperativní nevolnost a zvracení jsou běžnými komplikacemi v rámci celkové anestezie. Pacienti, kteří podstoupili maxilofaciální operaci, mají vyšší pravděpodobnost výskytu nauzey a zvracení dle studie z roku 2018, která se zabývá pooperační nauzeou a zvracením v maxilofaciální chirurgii. Do studie bylo zahrnuto 308 pacientů ve věku 8-87 let, kteří podstoupili maxilofaciální výkon. Postoperativní nauzea a zvracení se vyskytlo u 142 pacientů, což je 46,1 %. Tuto situaci si lze vysvětlit polykáním krve, změněnou formou stravy a hypotenzí v pooperačním období (Dobbeleir et. al., 2018, s. 721-722). Riziko postoperativní nevolnosti a zvracení, může být posouzeno pomocí různých skórovacích systémů, jako je například zjednodušený Apfelův skórovací systém, který se opírá o čtyři nezávislé prediktory rizika. PONV stále představuje významný problém v moderní anesteziologii. Centrum zvracení v retikulární formaci mozkového kmene, které reguluje nevolnost a zvracení, je anatomicky špatně definováno. Toto centrum může být aktivováno různými faktory, jako jsou poruchy střeva nebo orofaryngu, pohyb, bolest, nedostatek kyslíku a pokles krevního tlaku. Dochází k současné kontrakci břišních svalů při uzavření hltanu, což zvyšuje nitrobřišní a nitrohruďní tlak. Pylorický svěrač se zužuje, jícnový svěrač se uvolňuje a aktivní antiperistaltika v jícnu násilně

vypuzuje žaludeční obsah. Tento proces je spojen s významnou aktivitou vagu a sympatiku, což může vést k pocení, bledosti a bradykardií. Etiologie zvracení je multifaktoriální, zahrnuje faktory týkající se pacienta, předoperační faktory, faktory intraoperativní a postoperativní. Ženy mají vyšší riziko PONV než muži, stejně jako kuřáci, pacienti s nadváhou, lidé starší 50 let, pacienti s diabetem mellitem, hypotyreózou a těhotné ženy. Perioperační hladovění a úzkost jsou také považovány za rizikové faktory. Dlouhé operace a použití opioidů mohou zvýšit riziko PONV. Apfelův zjednodušený skórovací systém je založen na čtyřech prediktorech jako je pohlaví, anamnéza PONV nebo kinetózy, kuřáctví a užívání pooperačních opioidů. Bodové hodnocení tohoto systému určuje riziko PONV, přičemž nízké riziko má 0-1 bod, střední riziko 2 body a vysoké riziko 3-4 body. Incidence PONV se zvyšuje s počtem bodů, začínající na 10 % pro 0 bodů, 20 % pro 1 bod, 40 % pro 2 body, 60 % pro 3 body a 80 % pro 4 body. Kromě toho je důležité zvážit další klinicky relevantní faktory, jako je potenciální zdravotní riziko spojené se zvracením, zejména u pacientů s fixovanou čelistí. U pacientů se středním až vysokým rizikem by měl lékař zvážit farmakologickou profylaxi. Plánovaný multimodální přístup, který začíná již v předoperačním období, pravděpodobně vede k úspěchu v řízení PONV, což výrazně zlepšuje péči o pacienta a náklady péče (Shaikh et. al., 2016, s. 388-394).

### **2.3 Význam a limitace dohledaných poznatků**

Práce poskytuje detailní informace o ošetrovatelské péči před a po chirurgických výkonech v oblasti maxilofaciální chirurgie, s důrazem na předoperační edukaci a pooperační péči. Ve druhé části práce jsou detailně popsány časté komplikace, které se mohou vyskytnout v pooperačním období. Práce uvádí podrobné informace o tom, jak identifikovat a řešit tyto komplikace, což je pro ošetrovatelskou péči klíčové, aby mohli sestry efektivně a bezpečně pečovat o pacienty. Z výsledků dohledaných zdrojů vyplývá důležitost komunikace s pacienty a jejich rodinami, nutnost péče o dýchací cesty počínaje specifickou hygienou dutiny ústní, specifika výživy pacientů v pooperačním období, a také důležitost rehabilitace pro dosažení optimálního výsledku po chirurgickém výkonu. I přesto, že jsou k dispozici detailní informace o ošetrovatelské péči z různých zahraničních zdrojů Barros et. al. uvádí, že hlavním problémem pro pacienty je nedostatek jasných informací týkajících se předoperační a pooperační péče, a to konkrétně výživy a rehabilitačních aktivit. Limity této práce jsou absence českých zdrojů v této oblasti a studie datované nejčastěji kolem roku 2017. Je nadále nutné shrnout souhrn aktuálních poznatků v oblasti ošetrovatelské péče o pacienty podstupující chirurgické výkony v oblasti maxilofaciální chirurgie, s cílem zvýšit efektivitu péče a minimalizovat rizika vzniku komplikací.

## ZÁVĚR

Cílem přehledové bakalářské práce bylo sumarizovat aktuální dohledané publikované poznatky o vybraných aspektech ošetrovatelské péče o pacienta v maxilofaciální chirurgii. Hlavní cíl byl nadále specifikován do dvou dílčích cílů. Prvním cílem bylo sumarizovat aktuální dohledané a publikované poznatky o specifikách ošetrovatelské péče o pacienta v maxilofaciální chirurgii. Dohledané poznatky potvrzují, že správná předoperační edukace pacientů a jejich rodinných příslušníků a odborná ošetrovatelská péče v pooperačním období může výrazně snížit úroveň úzkosti a zvýšit efektivitu pooperační rehabilitace. Tento dílčí cíl slouží jako přehled specifických faktorů, které se podílí na ošetrovatelské péči o pacienta v maxilofaciální chirurgii a ovlivňují jeho zdravotní stav. Dle dohledaných poznatků byl první dílčí cíl splněn. Druhým cílem bylo sumarizovat aktuální dohledané a publikované poznatky o pooperačních komplikacích u pacienta v maxilofaciální chirurgii. Díky dohledaným komplikacím, které se nejčastěji vyskytují v oblasti maxilofaciální chirurgie, je možné lépe porozumět rizikům spojenými s těmito chirurgickými výkony a přijmout opatření k jejich prevenci a řešení. Tento dílčí cíl slouží k identifikování a porozumění vzniku pooperačních komplikací u pacienta v maxilofaciální chirurgii a jejich předcházení. Dle dohledaných poznatků byl druhý dílčí cíl splněn. Tato přehledová bakalářská práce tak nabízí ucelený pohled na problematiku ošetrovatelské péče v maxilofaciální chirurgii a může přispívat ke zlepšení péče poskytované těmto pacientům. Je třeba zdůraznit význam dalšího výzkumu v této oblasti, který může přinést další poznatky a inovace, jež povedou k ještě lepší péči o pacienty podstupující maxilofaciální výkon. Dohledané informace a jejich sumarizace nabízejí ucelený pohled na problematiku ošetrovatelské péče v maxilofaciální chirurgii, a proto by mohly být užitečně publikovány například v českém odborném časopise Florence, který je zaměřen na zdravotnickou praxi a vzdělávání zdravotnického personálu. Publikace v tomto časopise by umožnila sdílení získaných poznatků s odbornou veřejností a přispěla k diskusi a dalšímu výzkumu v oblasti ošetrovatelské péče o pacienty v maxilofaciální chirurgii. Alternativně by mohly být tyto informace zpracovány formou informačního materiálu, který by byl dostupný pacientům a jejich rodinným příslušníkům. Takový materiál by měl zahrnovat nejen informace o samotném chirurgickém výkonu, ale také o očekávaném průběhu pooperační péče, zejména vhodné stravě a rehabilitačních cvičeních, které se zdají být hlavním problémem pro pacienty. Tím by se zvýšila informovanost pacientů a jejich schopnost aktivně se podílet na procesu péče a rehabilitace, což by mělo pozitivní dopad na celkové výsledky jejich léčby.

## REFERENČNÍ SEZNAM

SHIGEISHI, Hideo; OHTA, Kouji a TAKECHI, Masaaki. Risk factors for postoperative complications following oral surgery. Online. *Journal of Applied Oral Science*. 2015, roč. 23, č. 4, s. 419-423. ISSN 1678-7757. Dostupné z: <https://doi.org/10.1590/1678-775720150130>. [cit. 2024-01-17].

FERRI, Joël et. al., Complications in orthognathic surgery: A retrospective study of 5025 cases. Online. *International Orthodontics*. 2019, roč. 17, č. 4, s. 789-798. ISSN 17617227. Dostupné z: <https://doi.org/10.1016/j.ortho.2019.08.016>. [cit. 2024-01-17].

FRISCIA, Marco et. al., Complications after orthognathic surgery: our experience on 423 cases. Online. *Oral and Maxillofacial Surgery*. 2017, roč. 21, č. 2, s. 171-177. ISSN 1865-1550. Dostupné z: <https://doi.org/10.1007/s10006-017-0614-5>. [cit. 2024-01-17].

KIM, Young-Kyun. Complications associated with orthognathic surgery. Online. *Journal of the Korean Association of Oral and Maxillofacial Surgeons*. 2017, roč. 43, č. 1. ISSN 2234-7550. Dostupné z: <https://doi.org/10.5125/jkaoms.2017.43.1.3>. [cit. 2024-01-17].

SELVI, Firat; AKTAŞ, Kerim a KESKINSOY Yusuf. Complications Associated With Orthognathic Surgery. *EurAsian Journal of Oral and Maxillofacial Surgery*, 2022, 1.1: 27-33. Dostupné z: [https://dergipark.org.tr/en/pub/ejoms/issue/81500/1407596#article\\_cite](https://dergipark.org.tr/en/pub/ejoms/issue/81500/1407596#article_cite). [cit. 2024-01-17].

WAHAB Abdul et. al., Risk Factors for Post-operative Infection Following Single Piece Osteotomy. Online. *Journal of Maxillofacial and Oral Surgery*. 2017, roč. 16, č. 3, s. 328-332. ISSN 0972-8279. Dostupné z: <https://doi.org/10.1007/s12663-016-0983-6>. [cit. 2024-01-17].

KUMAR, J. Naveen a RAVI, Poornima. Postoperative Care of the Maxillofacial Surgery Patient. Online. In: BONANTHAYA, Krishnamurthy; PANNEERSELVAM, Elavenil; MANUEL, Suvy; KUMAR, Vinay V. a RAI, Anshul (ed.). *Oral and Maxillofacial Surgery for the Clinician*. Singapore: Springer Nature Singapore, 2021, s. 239-255. ISBN 978-981-15-1345-9. Dostupné z: [https://doi.org/10.1007/978-981-15-1346-6\\_12](https://doi.org/10.1007/978-981-15-1346-6_12). [cit. 2024-01-17].

KUMAR, Arun et. al., “Signs and Symptoms Tell All”–Pseudoaneurysm as a Cause of Postoperative Bleeding after Orthognathic Surgery–Report of a Case and a Systematic Review of Literature. Online. *Journal of Maxillofacial and Oral Surgery*. 2021, roč. 20, č. 3, s. 345-



355. ISSN 0972-8279. Dostupné z: <https://doi.org/10.1007/s12663-020-01476-y>. [cit. 2024-01-17].

KUMAR, Vinay et. al., Implant supported dental rehabilitation following segmental mandibular reconstruction- quality of life outcomes of a prospective randomized trial. Online. *Journal of Cranio-Maxillofacial Surgery*. 2016, roč. 44, č. 7, s. 800-810. ISSN 10105182. Dostupné z: <https://doi.org/10.1016/j.jcms.2016.04.013>. [cit. 2024-01-17].

KHECHOYAN, David, Orthognathic Surgery: General Considerations. Online. *Seminars in Plastic Surgery*. 2014, roč. 27, č. 03, s. 133-136. ISSN 1535-2188. Dostupné z: <https://doi.org/10.1055/s-0033-1357109>. [cit. 2024-01-17].

ALISHEROVNA, Raximova Sabina, et al. REHABILITATION AFTER ORAL SURGERY: A COMPREHENSIVE REVIEW. In: *Proceedings of International Conference on Modern Science and Scientific Studies*. 2023. p. 52-56. [cit. 2024-01-17].

OTERO, Joel Joshi; DETRICHE, Olivier a MOMMAERTS, MauriceYves. Fast-track orthognathic surgery: An evidence-based review. Online. *Annals of Maxillofacial Surgery*. 2017, roč. 7, č. 2. ISSN 2231-0746. Dostupné z: [https://doi.org/10.4103/ams.ams\\_106\\_17](https://doi.org/10.4103/ams.ams_106_17). [cit. 2024-01-17].

DT, Bobamuratova a SHA, Boymuradov. Complex Rehabilitation of Patients with Jaw Fractures. Online. *Journal of Dentistry, Oral Disorders & Therapy*. 2018, roč. 6, č. 2, s. 1-8. ISSN 23720972. Dostupné z: <https://doi.org/10.15226/jdodt.2018.00196>. [cit. 2024-01-17].

DOBBELEIR, M. et. al., Postoperative nausea and vomiting after oral and maxillofacial surgery: a prospective study. Online. *International Journal of Oral and Maxillofacial Surgery*. 2018, roč. 47, č. 6, s. 721-725. ISSN 09015027. Dostupné z: <https://doi.org/10.1016/j.ijom.2017.11.018>. [cit. 2024-01-17].

JAMBHEKAR, Shantanu et. al., Total Mandibular Reconstruction and Rehabilitation: A Case Report. Online. *Journal of Oral Implantology*. 2015, roč. 41, č. 6, s. 740-745. ISSN 1548-1336. Dostupné z: <https://doi.org/10.1563/AAID-JOI-D-13-00141>. [cit. 2024-01-17].

YADAV, SantoshKumar a SHRESTHA, Suraksha. A study on posttraumatic experience of road traffic accident afflicted maxillofacial trauma patient at tertiary hospital. Online. *Journal*

*of Natural Science, Biology and Medicine*. 2017, roč. 8, č. 1. ISSN 0976-9668. Dostupné z: <https://doi.org/10.4103/0976-9668.198358>. [cit. 2024-01-17].

BARROS, Bruna Do Rego et. al., Knowledge of internet-using patients about the perioperative period of orthognathic surgery. Online. *Journal of Nursing Education and Practice*. 2014, roč. 3, č. 12. ISSN 1925-4059. Dostupné z: <https://doi.org/10.5430/jnep.v3n12p93>. [cit. 2024-01-17].

DORT, Joseph C et. al., Optimal Perioperative Care in Major Head and Neck Cancer Surgery With Free Flap Reconstruction. Online. *JAMA Otolaryngology–Head & Neck Surgery*. 2017, roč. 143, č. 3. ISSN 2168-6181. Dostupné z: <https://doi.org/10.1001/jamaoto.2016.2981>. [cit. 2024-01-17].

BECK, Rafael et. al., Current Approaches to Epistaxis Treatment in Primary and Secondary Care. Online. *Deutsches Ärzteblatt international*. 2018. ISSN 1866-0452. Dostupné z: <https://doi.org/10.3238/arztebl.2018.0012>. [cit. 2024-01-17].

MORGAN, Daniel J. a KELLERMAN, Rick. Epistaxis. Online. *Primary Care: Clinics in Office Practice*. 2014, roč. 41, č. 1, s. 63-73. ISSN 00954543. Dostupné z: <https://doi.org/10.1016/j.pop.2013.10.007>. [cit. 2024-01-17].

GORDIN, Eli et. al., Facial Nerve Trauma: Evaluation and Considerations in Management. Online. *Craniomaxillofacial Trauma & Reconstruction*. 2015, roč. 8, č. 1, s. 1-13. ISSN 1943-3875. Dostupné z: <https://doi.org/10.1055/s-0034-1372522>. [cit. 2024-01-17].

STANESCU, Ioana a DOGARU, Gabriela. Swallowing Disorders in Clinical Practice: Functional Anatomy, Assessment and Rehabilitation Strategies. Online. *Balneo Research Journal*. 2014, roč. 5, č. 3, s. 127-133. ISSN 20697597. Dostupné z: <https://doi.org/10.12680/balneo.2014.1073>. [cit. 2024-01-17].

SHAIKH, SafiyaImtiaz et. al., Postoperative nausea and vomiting: A simple yet complex problem. Online. *Anesthesia: Essays and Researches*. 2016, roč. 10, č. 3. ISSN 0259-1162. Dostupné z: <https://doi.org/10.4103/0259-1162.179310>. [cit. 2024-01-17].

PRUDÍKOVÁ, Olga. Periferní paréza lícního nervu – pomáháme k úsměvu. Online. *Florence*. 2019, č. 4, s. 14-15. Dostupné z: <https://www.florence.cz/zpravodajstvi/aktuality/periferni-pareza-licniho-nervu-pomahame-k-usmevu/>. [cit. 2024-01-17].

YASSER, Alali; HARSHDEEP, Mangat a MARCO, Caminiti. Lingual Nerve Injury: Surgical Anatomy and Management. Online. *Oral health*. 2018, p. not specified, Dostupné z: <https://www.oralhealthgroup.com/features/lingual-nerve-injury-surgical-anatomy-management/>. [cit. 2024-01-17].

AGBAJE, Jimoh Olubanwo et. al., Neuropathy of trigeminal nerve branches after oral and maxillofacial treatment. *Journal of maxillofacial and oral surgery*, 2016, 15: 321-327. Dostupné z: <https://doi.org/10.1007/s12663-015-0843-9>. [cit. 2024-01-17].

ZHANG, Ping-ping et. al., Diagnostic Accuracy of the Eating Assessment Tool-10 (EAT-10) in Screening Dysphagia: A Systematic Review and Meta-Analysis. Online. *Dysphagia*. 2023, roč. 38, č. 1, s. 145-158. ISSN 0179051X. Dostupné z: <https://doi.org/10.1007/s00455-022-10486-6>. [cit. 2024-01-17].

GIRIDHAR, VUsha. Role of nutrition in oral and maxillofacial surgery patients. Online. *National Journal of Maxillofacial Surgery*. 2016, roč. 7, č. 1. ISSN 0975-5950. Dostupné z: <https://doi.org/10.4103/0975-5950.196146>. [cit. 2024-01-17].

NAVRÁTILOVÁ, Eliška a RAMBOUSKOVÁ, Kateřina. Hygiena dutiny ústní v intenzivní péči – souhrn kroků, které by neměly chybět. Online. *Florence*. 2023, č. 6, s. 29-31. Dostupné z: <https://www.florence.cz/casopis/archiv-florence/2023/6/hygiena-dutiny-ustni-v-intenzivni-peci-souhrn-kroku-ktere-by-nemely-chybet/>. [cit. 2024-01-17].

NEČASOVÁ, Andrea a KOURKOVÁ, Petra. Specifika komunikace s pacienty v resuscitační péči. Online. *Florence*. 2017, č. 6, s. 10-13. Dostupné z: <https://www.florence.cz/casopis/archiv-florence/2017/6/specifika-komunikace-s-pacienty-v-resuscitacni-peci/>. [cit. 2024-01-17].

## **SEZNAM ZKRATEK**

cmH<sub>2</sub>O Centimetr vodního sloupce

EAT-10 Eating Assessment Tool

HPV Lidský papilomavirus

PONV Post operative nausea and vomiting

WHO World Health Organization