



Zdravotně
sociální fakulta
Faculty of Health
and Social Sciences

Jihočeská univerzita
v Českých Budějovicích
University of South Bohemia
in České Budějovice

Možnosti fyzioterapie u patní ostruhy

BAKALÁŘSKÁ PRÁCE

Studijní program:

FYZIOTERAPIE

Autor: Barbora Fišarová

Vedoucí práce: Mgr. Zuzana Širůčková

České Budějovice 2022/2023

Prohlášení

Prohlašuji, že svoji bakalářskou práci s názvem „*Možnosti fyzioterapie u patní ostruhy*“ jsem vypracovala samostatně pouze s použitím pramenů v seznamu citované literatury.

Prohlašuji, že v souladu s § 47b zákona č. 111/1998 Sb. v platném znění souhlasím se zveřejněním své bakalářské práce, a to v nezkrácené podobě elektronickou cestou ve veřejně přístupné části databáze STAG provozované Jihočeskou univerzitou v Českých Budějovicích na jejich internetových stránkách, a to se zachováním mého autorského práva k odevzdanému textu této kvalifikační práce. Souhlasím dále s tím, aby toutéž elektronickou cestou byly v souladu s uvedeným ustanovením zákona č. 111/1998 Sb. zveřejněny posudky školitele a oponentů práce i záznam o průběhu a výsledku obhajoby bakalářské práce. Rovněž souhlasím s porovnáním textu mé bakalářské práce s databází kvalifikačních prací Theses.cz provozovanou Národním registrem vysokoškolských kvalifikačních prací a systémem na odhalování plagiátů.

V Českých Budějovicích dne 24. 4. 2023

.....

Barbora Fišarová

Poděkování

Chtěla bych poděkovat především mé vedoucí bakalářské práce Mgr. Zuzaně Širůčkové za cenné rady, pomoc a ochotu. Dále děkuji svým pacientkám za vytrvalost a trpělivost, kterou se mnou měly. Mé díky patří také rodičům, sourozencům a partnerovi za podporu.

Možnosti fyzioterapie u patní ostruhy

Abstrakt

Ve své bakalářské práci se zabývám možnostmi fyzioterapie u patní ostruhy. Patní ostruha je velice častá a nepříjemná komplikace běžného života. Jedná se o zkošťatění úponu plantární fascie do patní kosti, která je doprovázená zánětem.

V teoretické části popisuji anatomii nohy, kde se zabývám hlavně nožními klenbami, svaly upínajícími se v noze a svalovými smyčkami. Dále se věnuji patní ostruze, u které se zajímám o vznik, rizikové faktory, diagnostiku a prevenci. V neposlední řadě popisuji výběr metod, které by mohly být účinné při léčbě patních ostruh.

Můj výzkumný soubor tvořily tři pacientky s diagnostikovanou patní ostruhou, se kterými jsem se scházela dvanáct týdnů. Výzkum byl proveden formou zpracování kazuistik, které zahrnují odebranou anamnézu, vstupní kineziologický rozbor, popis devíti terapií a výstupní kineziologický rozbor. Na základě získaných dat byla vytvořena brožurka se cviky vhodnými pro léčbu patní ostruhy.

Prvním cílem mé bakalářské práce bylo popsat problematiku patní ostruhy a její nejčastější způsoby léčby z dostupných literárních zdrojů. Druhým cílem bylo najít možnosti fyzioterapie u patních ostruh.

Z výzkumu vyplynulo, že pravidelné cvičení mnou vybraných metod a cviků je přínosné pro léčbu patních ostruh. Pacientky uvedly, že na konci výzkumu se jim zmírnila bolest spojená s patní ostruhou. Zlepšilo se jim postavení těla, stereotyp chůze, vymizela instabilita v oblasti nohy i kyčle a zlepšila se jim funkčnost hlubokého stabilizačního systému.

Tato bakalářská práce může být využita jako studijní materiál pro studenty fyzioterapie, jako výukový materiál, ale může být přínosný i pro laiky, kteří by se chtěli dozvědět o patní ostruze více informací. Brožurka s názvem „Cviky vhodné pro léčbu patní ostruhy“ byla vytvořena za účelem pomoci lidem s patní ostruhou.

Klíčová slova

Patní ostruha; plantární fascitida; patní kost; vhodná obuv; fyzioterapie; možnosti fyzioterapie; léčba

Physiotherapy options for heel spurs

Abstract

In my bachelor thesis I am looking into the possibilities of physiotherapy for heel spurs. Heel spur is a very common and unpleasant complication of everyday life. It is an ossification of the attachment of the plantar fascia to the calcaneus, which is accompanied by inflammation.

In the theoretical part I describe the anatomy of the foot, where I mainly deal with the foot arches, the muscles clamping in the foot and the muscle loops. I also discuss heel spurs, for which I am interested in the origin, risk factors, diagnosis and prevention. Finally, I describe a selection of methods that may be effective in the treatment of heel spurs.

My research population consisted of three patients diagnosed with heel spurs who I met with for twelve weeks. The research was conducted through the development of case reports which included a history taken, an initial kinesiological analysis, a description of nine therapies and an exit kinesiological analysis. Based on the data collected, a booklet was created with exercises suitable for the treatment of heel spurs.

The first aim of my bachelor thesis was to describe the problem of heel spurs and its most common treatments from the available literature sources. The second aim was to find physiotherapy options for heel spurs.

The research showed that regular practice of my chosen methods and exercises is beneficial for the treatment of heel spurs. Patients reported that at the end of the research, the pain associated with heel spurs was relieved. Their posture and gait stereotype improved, instability in the foot and hip joint disappeared and the functionality of deep stabilization system of the spine improved.

This bachelor thesis can be used as study material for physiotherapy students, as teaching material, but it can also be beneficial for lay people who would like to learn more about heel spurs. The booklet entitled "Exercises suitable for the treatment of heel spurs" was created to help people with heel spurs.

Keywords

Heel spur; plantar fasciitis; heel bone; appropriate footwear; physiotherapy; physiotherapy options; treatment

Obsah

1 Úvod.....	8
2 Teoretická část	9
2.1 Anatomie nohy	9
2.1.1 Nožní klenby	9
2.1.2 Svaly upínající se v noze	10
2.1.3 Svalové řetězce a smyčky	11
2.2 Patní ostruha	12
2.2.1 Vznik patní ostruhy.....	12
2.2.2 Rizikové faktory	14
2.2.3 Diagnostika	14
2.2.4 Prevence.....	15
2.3 Léčba – fyzioterapie	16
2.3.1 Senzomotorická stimulace	17
2.3.2 Měkké a mobilizační techniky	17
2.3.3 Proprioceptivní neuromuskulární facilitace.....	18
2.3.4 Dynamická neuromuskulární stabilizace	18
2.3.5 Brunkow metoda.....	19
2.4 Fyzikální terapie	19
3 Cíl a metodika práce	21
4 Praktická část	22
4.1 Obecné vyšetření	22
4.1.1 Anamnéza	22
4.1.2 Aspekce.....	22
4.1.3 Modifikovaný stoj.....	23
4.1.4 Vyšetření chůze.....	24
4.1.5 Přístrojová vyšetření	24
4.1.6 Vyšetření dle DNS testů	25
4.1.7 Ostatní vyšetření	26
4.2 Pacient č. 1.....	28
4.2.1 Vstupní vyšetření	28
4.2.2 Terapeutická setkání	33
4.2.3 Výstupní vyšetření	35

4.3 Pacient č. 2.....	39
4.3.1 Vstupní vyšetření	39
4.3.2 Terapeutická setkání	43
4.3.3 Výstupní vyšetření	45
4.4 Pacient č. 3.....	49
4.4.1 Vstupní vyšetření	49
4.4.2 Terapeutická setkání	53
4.4.3 Výstupní vyšetření	55
4.5 Výsledky.....	58
4.5.1 Pacient č. 1	58
4.5.2 Pacient č. 2	60
4.5.3 Pacient č. 3	62
5 Diskuse.....	64
6 Závěr	68
7 Zdroje.....	70
8 Seznam obrázků a tabulek	76
9 Seznam zkratk	95

1 Úvod

Noha je velice zatěžovaná část lidského těla z důvodu bipedální lokomoce, která nám zajišťuje kontakt s terénem, po kterém chodíme (Véle, 2006). Noha je složena z velkého množství struktur, které jsou spolu propojeny.

Chodidla používáme bez většího přemýšlení. Jednoduše prostě jdeme. Většina lidí jim nedává žádnou péči, nestará se o ně a nepoužívá vhodnou obuv. To vede k přetížení nohou a jejich bolestem. Prevencí vzniku bolestí plosek nohou by měla být právě větší péče, za jednu z nejdůležitějších považuji nošení vhodné obuvi.

Když nedodržíme preventivní opatření, vzniká bolest chodidel. Ty mohou mít několik důvodů. Jednou z nich je plantární fascitida, což je zánět chodidlové povázky v místě úponu do patní kosti. Důsledkem plantární fascitidy může být patní ostruha, která je jednoduše řečeno jakýsi výrůstek na patní kosti nohy. A právě tato problematika, a možnosti jejího ovlivnění fyzioterapií, je zpracována v mé bakalářské práci.

V teoretické části mé práce se zabývám především anatomií kostí a svalů v noze, které jsou velice důležité při funkci nohy. Dále podrobněji popisuji patní kost. Další kapitolou v mé bakalářské práci jsou svalové smyčky, kvůli kterým jsou způsobeny bolesti i v jiných částech těla než jen na patě. Také se věnuji vzniku, diagnostice, prevenci a léčbě patních ostruh. Tématem v mé bakalářské práci je i vliv obuvi na vznik patní ostruhy. Důraz kladu na fyzioterapeutické možnosti, které by mohly být přínosné k léčbě patní ostruhy a nejvíce se zabývám těmi, které v praktické části používám.

V praktické části nejdříve obecně popisuji, jaká vyšetření na pacienty používám, jak se provádí a co se pomocí nich vyšetřuje. Dále tato obecná pravidla aplikuji na pacienty a popisuji, co jsem při vstupním a následně výstupním vyšetření zjistila. Popisuji jednotlivé návštěvy a cvičení pacientů. V závěru své bakalářské práce porovnávám kineziologické rozbory a vyšetření ze vstupního a výstupního sezení.

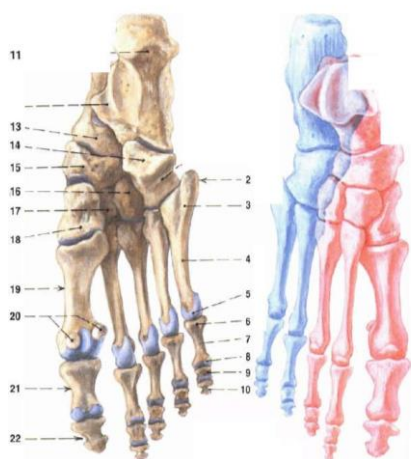
Chtěla bych, aby lidé věnovali svým nohám větší pozornost a nebrali je na lehkou váhu, protože dle mého názoru podstatná část problémů s pohybovým aparátem začíná právě u chodidel. To je také důvod, proč jsem si vybrala zrovna toto téma pro svou bakalářskou práci.

2 Teoretická část

2.1 Anatomie nohy

Hudák a Kachlík (2013) píší, že se lidská noha skládá z 26 kostí, z toho 7 tvoří tarzální kůstky, 5 metatarzální kosti a 14 články prstců. Hansen (2019) uvádí, že tarzální kůstky jsou uspořádané ve dvou proximodistálních pruzích (obrázek 1). Také popisuje mediální linii, kde se nachází os talus, os naviculare a ossa cuneiformia a laterální řadu, kde leží os calcaneus (dále také patní kost) a os cuboideum. Autor dále zmiňuje metatarzální kůstky, které jsou v linii prstců, a proto je jich pět. Také napsal, že phalangey II. – V. prstce se skládají ze tří částí, a to phalanx proximalis, media et distalis, a že články palce jsou pouze dva. Zajímavostí je, že z celkové délky nohy, velikost článků prstců odpovídá pouhé jedné pětině, zatímco na ruce je to asi polovina délky (Dylevský, 2009a).

Obrázek 1 - kostra nohy



Zdroj: Čihák, 2010

Calcaneus je největší, nejdělsí a nejsilnější kostí v noze a kalcifikuje nejdříve ze všech kostí (Velagala, Kumar et al., 2022). Čihák (2011) uvádí, že patní kost má nahoře kloubní spojení s talem a distálně s os cuboideum. Nejvýznamnější útvar na patní kosti je tuber calcanei, neboli hrbol patní kosti, na toto místo se upíná významné množství svalů a šlach (Čihák, 2011). Nejvýznamnějším úponem na toto místo je Achillova šlacha, což je šlacha trojhlavého lýtkového svalu (Dylevský, 2009a).

2.1.1 Nožní klenby

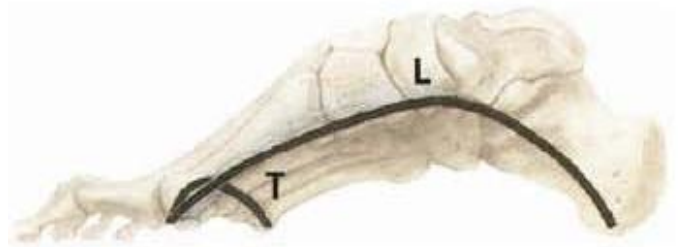Kosti nohy nejsou spojeny do jedné roviny, ale tvoří dvě klenby držené svaly a šlachami (Hansen, 2019). Hudák a Kachlík (2013) píší, že jsou tyto klenby tvořeny kostmi po celé délce chodidla od kosti patní až po hlavičky tarzálních kostí. Klenba nožní slouží

k ochraně měkkých částí plosky nohy a také k odpružení těla proti otřesům, které vznikají při chůzi (Čihák, 2011; Hudák, Kachlík, 2013).

Dylevský (2009a) popisuje nožní klenbu, jež je tvořena dvěma podélnými a jedním příčným obloukem. Noha by se měla dotýkat země ve třech bodech, a to pod patou, pod hlavičkou V. metatarzu a pod hlavičkou I. metatarzu (Larsen, 2020; Dylevský, 2009a).

Dylevský (2013) uvádí skutečnost, že je nožní klenba významná zejména pro měkké a pružné nášlapy a pro udržení hmotnosti celého těla. Dále popisuje tvar (obrázek 2), který má díky kostním útvarům v noze, ale je udržována hlavně díky svalům a vazům v noze a jejich pružnému napětí. Klenba může být podélná nebo příčná, přičemž podélná je buď mediální nebo laterální (Hansen, 2019).

Obrázek 2 - nožní klenby

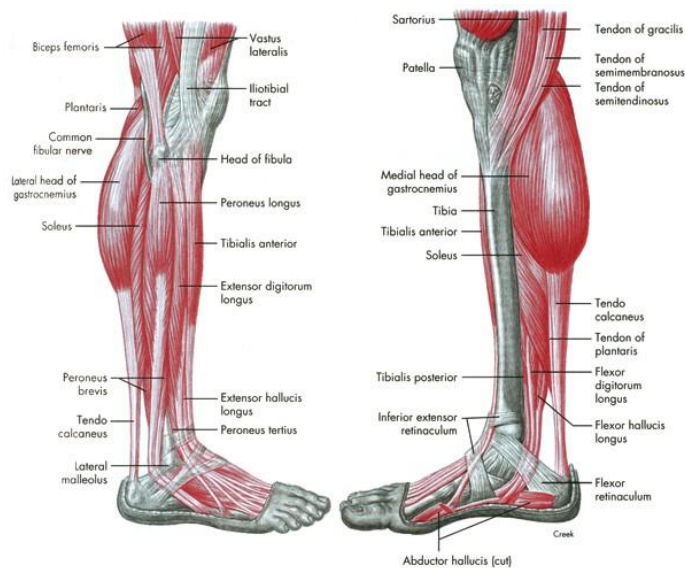


Zdroj: Čihák, 2010

2.1.2 Svaly upínající se v noze

Například Hansen (2019) a Véle (1997) udávají přední skupinu svalů bérce (obrázek 3), která patří mezi funkční extenzory nohy a prstců a je inervována z nervus (dále n.) fibularis profundus. Do laterální skupiny se podle Hudáka a Kachlíka (2013) řadí svaly provádějící everzi nohy a udržující podélnou a příčnou nožní klenbu, které inervuje n. fibularis superficialis. Čihák (2011) popisuje zadní skupinu svalů bérce, jenž inervuje n. tibialis a tvoří ji převážně plantární flexory nohy a prstců. Nejznámějším svalem této skupiny je trojhlavý sval lýtkový. Hudák a Kachlík (2013) ve svém díle uvádějí rozdělení svalů nohy do 6 skupin (obrázek 3). Do zadní skupiny autoři zařazují extenzory prstců a uvádí, že palcovou skupinu svalů tvoří flexory a abduktory palce, které také pomáhají udržet podélnou klenbu nohy. Malíková strana se skládá ze svalů provádějících flexi a abdukcii malíku (Hansen, 2019). Ve středu nohy se podle tohoto autora nacházejí flexory 2. – 5. prstce. V poslední skupině jsou zařazeny mezikostní a lumbrikální svaly nohy (Čihák, 2011).

Obrázek 3 - Svaly bérce a nohy – vrchní vrstva



Zdroj: Floyd, Thompson, 2004

2.1.3 Svalové řetězce a smyčky

Svaly a svalové skupiny jsou funkčně i anatomicky propojeny přes takzvané svalové fascie, což jsou vazivové obaly svalu, které ale mohou obalovat i svalové skupiny (Véle, 2006). Při různých pohybech zapojujeme svaly, které vykonávají daný pohyb, a těm říkáme agonisté (Vyskotová, 2013). Aby byl daný pohyb vykonán správně, musíme zapojit i svaly stabilizační pro daný pohyb a antagonisty, kteří zajišťují ko-kontrakci svalů, což znamená, že agonista se inhibuje a antagonistu facilite, ale pořád je v určitém napětí (Vyskotová, 2013).

Svalový řetězec je určité propojení svalů pomocí výše zmíněných svalových fascií a úponových míst, díky kterým se mohou promítat bolesti do vzdálenějších segmentů těla (Véle, 2006). To znamená, že například kvůli patní ostruze v plosce nohy se může bolest řetězit přes musculus (dále m.) triceps surae, m. gracilis, m. semitendinosus, m. sartorius, adductores femoris, m. rectus abdominis, m. pectoralis major až do jazylkových krčních svalů, jak udává autor. *Tento svalový systém tvoří uzavřený funkční řetězec, který probíhá po zadní a přední straně těla od hlavy až k patě a vytváří rovnováhu mezi záklonem a předklonem, omezuje rozsah záklonu a umožňuje zpětný návrat do výchozí polohy* (Véle, 2006, s. 324).

Podélná nožní klenba je udržována dvěma svalovými smyčkami, a to m. tibialis anterior – m. peroneus longus a m. tibialis posterior – m. peroneus brevis (Véle, 2006). Autor popisuje první smyčku, jež jde od fibuly přes m. peroneus longus, první metatars, první

os cuneiforme, m. tibialis anterior až po tibií a má významný vliv na držení nožní klenby zejména z důvodu funkce m. tibialis anterior, který flektuje nohu, ale může ji i supinovat nebo pronovat v závislosti na stavu m. peroneus longus. Druhá smyčka podle autora začíná u fibuly a jde přes m. peroneus brevis, calcaneus, os cuboideum, m. tibialis posterior až na tibií a funguje jako takové otěže pro podélnou nožní klenbu, kterou udržuje z mediální a laterální strany. Ke svalům udržující podélnou nožní klenbu přidává Véle (2006) navíc i m. quadratus plantae, který spojuje calcaneus s přednožím.

Při poruchách v chodidle musíme brát v potaz to, že je dolní končetina komplexní svalový řetězec, a že se potíže mohou řetězit do vyšších etází (Véle, 2006). Autor uvádí, že je toto platné i v opačném směru, kdy potíže v kyčli nebo v koleni mohou způsobovat problémy v chodidle.

2.2 Patní ostruha

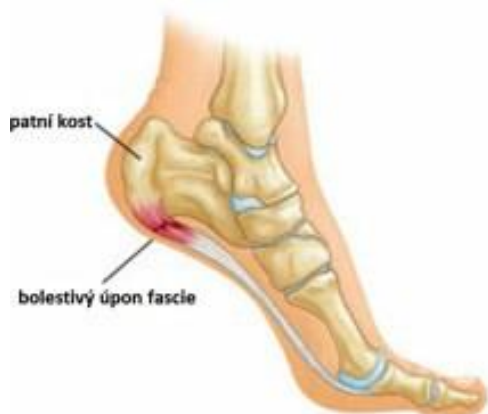Patní ostruha je nesmírně nepříjemná komplikace běžného života, která je velmi častá a bolestivá. Ve většině případů trpí pacienti největší bolestí paty hned po ránu nebo po delší chůzi. Jak vypovídá název, jedná se o jakýsi výrůstek na patní kosti nohy.

Velagala, Kumar et al. (2022) popisují kalkáneální ostruhu jako fibrochrupavčitý trojúhelníkový výběžek, který může být různé velikosti. Na základě umístění těchto výrůstků rozlišují autoři dva typy patních ostruh. Na zadní straně paty se nachází dorzální patní ostruha neboli Haglundova a na spodní straně se nachází plantární kalkáneální ostruha (Velagala, Kumar et al., 2022).

2.2.1 Vznik patní ostruhy

Původ a vznik patní ostruhy není doposud přesně popsán. Existují dvě teorie vzniku patních ostruh. První teorií je, že patní ostruha je úzce spjatá s plantární fascií, což je zánět plantární fascie, jak popisují autoři Zhou B., Zhou Y. et al. (2015) (obrázek 4). Plantární fascie je svalová povázka bohatá na fibrocyty nacházející se uprostřed plosky nohy, která spojuje patní kost s přednožím a napíná podélnou klenbu nohy (Potocnik, Hochreiter et al., 2019). Autoři uvádějí, že má tato fascie velké množství volných i zapouzdřených nervových zakončení, což významně přispívá k propriocepci a napomáhá ke stabilitě a kontrole pohybů chodidla. Dále je důležitá při udržení klenby nohy a k útlumu napětí vznikajícímu při zatížení (Velagala, Kumar et al., 2022).

Obrázek 4 - plantární fascitida

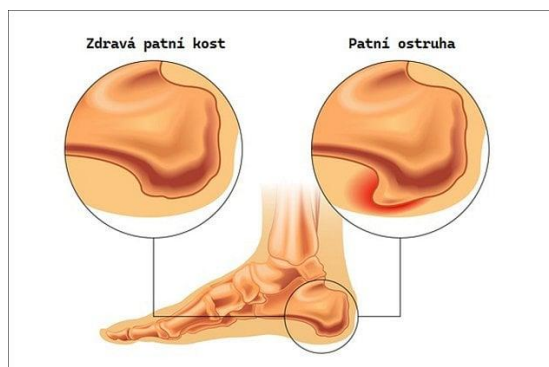


zdroj: Sebastianelli, 2008

Právě v místě úponu šlachy plantární fascie a před ním se může vytvořit zánět této fascie, který se projevuje tím, že se zbytní úpon fascie do patní kosti a může zasáhnout celou plošku nohy (Larsen, 2020). Autor také popisuje, jak je tento zánět velice bolestivý, a když se neléčí a dále se podporuje například nesprávným stereotypem chůze, může zbytněná šlacha plantární fascie začít kalcifikovat. Postupně se na ní vytvoří špičaté kostěné výrůstky, které tlačí do okolních měkkých tkání a tím způsobují bolest (Alatassi, Alailan at al., 2018).

Druhá teorie vzniku patní ostruhy je popsána ve článku od autorů Velagala, Kumar et al. (2022). Podle nich se v důsledku opakované vertikální komprese patní kosti při chůzi nacházejí v kalkaneální šlaše mikrofraktury neboli stresové zlomeniny a vytvoření výrůstků na patní kosti a kalcifikace šlachy plantární fascie v místě úponu do patní kosti je ochranný mechanismus. Toto souvisí i s tím, že patními ostruhami trpí spíše lidé s vyšší hmotností a se zaměstnáním vyžadující dlouhodobé stání (Velagala, Kumar et al., 2022).

Obrázek 5 - patní ostruha



zdroj: <https://www.pro-nozky.cz/cs/deformity-nohou/patni-ostruha/>

2.2.2 Rizikové faktory

Rizikové faktory pro vznik patní ostruhy jsou buď vrozené nebo získané, jenž můžeme nějakým způsobem ovlivnit. Jedním ze zásadních vrozených rizikových faktorů je genetická predispozice k entezopatiím v noze, což patní ostruha je (Larsen, 2020). Dalším faktorem, který nemůžeme ovlivnit je věk a pohlaví. Nejčastěji patní ostruhou trpí ženy ve věku 40–60 let (Potocnik, Hochreiter et al., 2019).

Ovlivnitelnými rizikovými faktory jsou podle Larsena (2020) nedostatek pohybu a tréninku, zkrácené svaly v noze a bércei, nadváha či obezita nebo dlouhodobé nesprávné zatěžování nohou. Podle autorů Potocnik, Hochreiter et al. (2019) to může být i omezená dorzální flexe v horním hlezenním kloubu či nadměrné přetěžování nohou. Dalším rizikovým faktorem je nevhodná obuv a nesprávný stereotyp chůze (Zwirner, Templer et al., 2021). K patní ostruze by mohly přispět i sporty, kde se používá takzvaný „stop and go“ princip, jako je například tenis nebo squash (Larsen, 2020). Osteoartróza a plochá noha jsou podle autorů Velagala, Kumar et al. (2022) dalšími faktory ovlivňujícími vznik patní ostruhy. Atrofie patních polštářků nebo zaměstnání vyžadující dlouhodobé stání patří také k rizikovým faktorům vzniku patní ostruhy (Buchanan, Kushner, 2022).

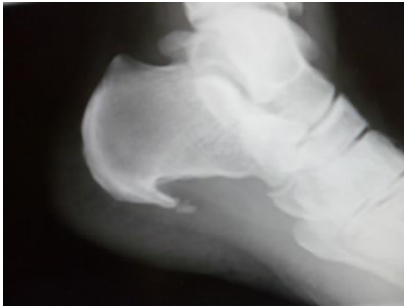2.2.3 Diagnostika

Patní ostruha je častým problémem populace, trpí jí okolo 10 % lidí (Beytemür, Öncü, 2018). Autoři Alatassi, Alajlan et al. (2018) ve svém článku píší, že přibližně u 70 % nemocných se vyskytuje pouze na 1 noze a u zbylých 30 % na obou patách. Přítomnost patní ostruhy nemusí být vždy bolestivá, v článku je uvedeno, že až 20 % patních ostruh je asymptomatických.

To, že je u pacienta přítomna patní ostruha můžeme zjistit hned několika způsoby. První důvod, proč pacient s patní ostruhou navštíví lékaře je to, že ho začnou bolet paty, a to nejčastěji ráno po tom, co vstane z postele nebo po delší zátěži typu dlouhé túry či běhu (Buchanan, Kushner, 2022). Nejvýznamnějším přístrojem k zjištění patní ostruhy je rentgenový snímek paty (obrázek 6), kde si lze spolehlivě všimnout, zda se na patní kosti nachází nějaký výrůstek (Alatassi, Alajlan et al., 2018). Dalším z přístrojových vyšetření, jenž může kalkaneální ostruhu odhalit, je ultrazvuk, na kterém jde vidět kalcifikace a mikrotrhliny v plantární aponeuróze a její ztlustění (Menz, Thomas et al., 2018). V krajních případech by se mohla využít i magnetická rezonance k odhalení fraktur,

trhlin, či jiných možných příčin bolestí pat, čímž by se mohla vyloučit existence patní ostruhy (Buchanan, Kushner, 2022).

Obrázek 6 - rentgenový snímek patní ostruhy



Zdroj: Kratochvíl, 2018

Další nápovědou k přítomnosti patní ostruhy je nahmatání místa úponu plantární fascie do kalkaneu a stisknutí tohoto bodu, to by mělo v případě pozitivního nálezu vyvolat bolest (Güloglu, Yalcin, 2021). Autoři popisují i takzvaný Windlassův test, při němž se provede pasivní dorzální flexe prvního metatarzofalangeálního kloubu, která by v přítomnosti kalkaneální ostruhy měla bolest reprodukovat. Autoři Velagala, Kumar et al. (2022) uvádí, že patní ostruhu může potvrdit několik sekundárních nálezů, které mohou být přítomny u pacientů s tímto problémem. Tímto nálezem může být podle autorů například plochonoží, nadměrně vyklenutá klenba nohy, zbytněná Achillova šlacha, zvýšený tonus a zkrácení trojhlavého lýtkového svalu atd.

2.2.4 Prevence

K zabránění vzniku patní ostruhy patří hlavně vyvarování se všem rizikovým faktorům, které jsou popsány v kapitole 3.2.2. Prevencí patní ostruhy je napravení nesprávného stereotypu chůze a zatížení všech tří opěrných bodů, které mají v ideálním případě na noze být, stejnou vahou. Dalším důležitým mezníkem pro prevenci kalkaneální ostruhy může být určitá stimulace plosky nohy, chůze na boso, chůze po nestabilních a nerovných plochách nebo masáž nohou (Mayerová, 2016). Péče o nohy, masírování a stimulace nohou by měla být součástí běžné denní rutiny každého z nás. Důležité je mít správnou obuv, která dokonale sedí na nohu (Mayerová, 2016).

Obecně platí, že nevhodné jsou boty, které mají úzkou špičku, protože tam nezůstává prostor pro prstce a pro správné rozložení přednoží (Mayerová, 2016). Podle Bílkové (2007) by měla být bota pružná, co nejlehčí a prodyšná. Vhodná obuv by měla obsahovat podporu pro podélnou nožní klenbu a měla by mít rovnou podrážku bez zvýšené platformy pod patou, či celou nohou (Bílková, 2007). V tomto ohledu je podstatná individualita, jelikož má každý člověk jinou nohu, jiné potřeby na plosky a klenby nohou.

Ve článku od autorů Landorf, Kaminski et al. (2022) se uvádí, že lidé trpící patní ostruhou nosí boty, které jsou pod patou tvrdší, než nosí lidé bez této problematiky. Autoři také udávají, že lidé s patní ostruhou denně mnohem déle stojí na tvrdém povrchu. Lidé, co nosí nesprávnou velikost bot pro jejich nohy, ať už menší nebo větší, častěji trpí bolestmi nohou než lidé se správně padnoucí obuví (Buldt, Menz, 2018). Autoři také popisují negativní dopad příliš úzké boty. Vliv podpatků na vznik patní ostruhy je opravdu značný, jak uvádějí autoři Malick, Khalid et al. (2020), a to hlavně z důvodu chůze zejména po patě a zvýšenému tlaku na toto místo. V článku je dále uvedeno, že podpatky mohou ovlivňovat celé postavení těla a stereotyp chůze, což je rizikový faktor pro vznik patní ostruhy.

Barefootová obuv (obrázek 7) slouží mimo jiné jako prevence vzniku patní ostruhy, protože chůze naboso nebo s velmi nízkou podrážkou je vhodná pro stimulaci chodidel a celé plošky nohou jsou zatěžovány rovnoměrně (Mayerová, 2016). Barefootová obuv má podrážku od 1,5 do 8 mm, podrážka má stejnou výšku pod patou i pod špičkou a neposkytuje klenbě nohy žádnou podporu, takže je noha nucená držet klenbu sama (Pročková, 2016).

Obrázek 7 - noha v běžné obuvi, noha v barefootové obuvi



Zdroj: <https://chicbaby.cz/detske-boticky-a-obleceni/barefoot/>

2.3 Léčba – fyzioterapie

Existuje velké množství různých konceptů a metod v oboru fyzioterapie, kde je každá založena na jiném principu, ale každá má stejný cíl. Tím je pomoci každému pacientovi s jeho obtížemi a bolestmi pohybového aparátu.

Samotná fyzioterapie nemůže odstranit patní ostruhu jako takovou, není možné cvičením „rozpuštit“ kostní výrůstek patní kosti (Velagala, Kumar, et al., 2022). Funguje ale na principu chemického odbourání zánětu a bolesti spojené s patní ostruhou (Bílková, 2017). Současně pomáhá zlepšit funkčnost nohy, nožní klenbu, držení těla, stereotyp chůze a zabránit tak recidivám tohoto onemocnění.

Pro léčbu patních ostruh by mohla být vhodným konceptem senzomotorická stimulace (dále také SMS), propioceptivní neuromuskulární facilitace (dále také PNF), dynamická neuromuskulární stabilizace (dále také DNS), Brunkow metoda nebo například měkké techniky a manipulační terapie, či strečink.

2.3.1 Senzomotorická stimulace

Senzomotorická stimulace pracuje na základě vnímání propiocepce a stimulů z chodidel, a aby byla tato metodika účinná, musí být pacient bosý, soustředěný a důraz by měl být kladen zejména na správné držení těla (Pavlů, 2009). Jedním ze základních postupů této metodiky je nácvik takzvané malé nohy (Kolář, 2009). Autor popisuje, že by se noha měla při tomto cviku opírat o 1. a 5. metatarz nohy a o patu, prstce by měly být volně položené na podložce. Pacient se poté snaží přiblížit prsty k patě, aniž by je odlepil od podložky. Nejdříve se nácvik provádí vsedě, když to pak pacient zvládá, přechází se do stoje, kde se nejprve cvičí na pevném podkladu, později se přidávají nestabilní plochy (Kolář, 2009; Pavlů, 2009).

Kolář (2020) uvádí, že k této metodice patří také přední a zadní půlkrok, různé výpady, poskoky, korigovaný stoj, či cvičení na labilních plochách, a že důležitou součástí SMS je používání kartáčů, masážních míčků či ježků nebo chůze po nerovném terénu, jako je například senzomotorický chodník.

2.3.2 Měkké a mobilizační techniky

K uvolnění a mobilizaci měkkých tkání můžeme použít takzvanou postizometrickou relaxaci (nebo také PIR) a joint play (Lewit, 2003). Autor udává, že uvolňovat či mobilizovat můžeme měkké tkáně, což je kůže, podkoží, fascie a svaly, dále také kloubní pouzdra, vazy, šlachy, chrupavky nebo drobné klouby. Tyto techniky se používají například při bolestivých stavech pohybového systému, zmenšené kloubní pohyblivosti či kloubních blokáдах, které vznikají z různých příčin, a to buď z funkčního hlediska při otoku měkkých tkání v okolí kloubu, nebo při strukturálních změnách kloubu, což může být i patní ostruha (Lewit, 2003).

Kolář (2020) uvádí, že PIR pracuje na principu krátké aktivace svalů, které jsou přetížené nebo obsahují trigger pointy, proti malému odporu terapeuta, což by mělo trvat přibližně 5–10 sekund. Po aktivaci následuje relaxace, kterou provádíme alespoň dvojnásobnou dobu (Kolář, 2020). K lepšímu účinku této terapie pomůže i správný dech, kdy se při fázi

aktivace svalů pacient nadechne a při uvolnění dá terapeut pacientovi povel k výdechu (Lewit, 2003).

Joint play v překladu znamená kloubní hra a v principu jde o to, že terapeut provádí malé pohyby v kloubu jinými směry, než které jsou fyziologické pro daný kloub (Lewit, 2003). Autor v kloubu předpokládá určitou elasticitu, jež určuje kloubní vůli, pro kterou jsou důležité periartikulární svaly, které dovolují jen určitý tah při nefyziologických směrech pohybů v kloubu. Kloubní vůle je důležitá pro přirozenou kluznost kloubních ploch, a tak ke správnému provedení pohybu (Lewit, 2003).

2.3.3 Proprioceptivní neuromuskulární facilitace

PNF existuje od konce 30. let 20. století, kdy se lékař a neurolog Herman Kabat a fyzioterapeutka Margaret Knottová rozhodli používat proprioceptivní techniky u mladších osob s dětskou mozkovou obrnou a jinými neurologickými chorobami. Tato metoda funguje na základě proprioceptivního systému těla, který facilituje nebo inhibuje svalové kontrakce (Kolář, 2020). Hlavním cílem tohoto konceptu je pomoci pacientům dosáhnout co nejvyšší úrovně funkčnosti (Guiu-Tula, Canabas-Valdés et al., 2017). Základním mechanismem PNF je snaha o spolupráci velkých svalových skupin, ale i menších svalů jakožto synergistů a stabilizátorů (Kolář, 2020).

Zkratka PNF podle článku od autorů Guiu-Tula, Cabanas-Valdés et al. (2017) znamená:

- Proprioceptivní – tento termín souvisí s některým ze smyslových receptorů, které poskytují informace týkající se pohybu a polohy těla
- Neuromuskulární – výraz zahrnující nervy a svaly
- Facilitace – usnadnění

Podle Holubářové a Pavlů (2011) existují 2 skupiny technik PNF, a to techniky posilovací a relaxační. Do posilovacích technik řadí autorky například techniku izotonických kontrakcí, kde je cílem posílit agonistu nebo stabilizační techniku, kde chceme dosáhnout ko-kontrakce antagonistů. Do relaxačních technik autorky zařadily například techniku kontrakce-relaxace, při které zvyšujeme rozsah pohybu a uvolňujeme agonistu.

2.3.4 Dynamická neuromuskulární stabilizace

Tato technika se snaží vyvarovat nesprávnému zatěžování jednotlivých svalů a důležitou roli hrají centrovaná postavení kloubů (Kolář, 2020). Davídek, Anděl et al. (2018) píší, že hlavním cílem v DNS přístupu je obnovit fyziologické pohybové vzorce, jak je

definuje vývojová kineziologie. Kolář (2020) uvádí, že terapie využívá obecně platné principy, které se řídí podle posturálního vývoje člověka v prvním roce života. Cvičení nemůže začít bez správného nastavení do výchozí polohy a bez zapojení HSSP (hluboký stabilizační systém páteře), do něhož patří bránice, hluboké břišní svaly, hluboké zádové svaly a pánevní dno (Kolář, 2020). Autor také popisuje, že pokud není optimálně zapojen HSSP, nemůže správně fungovat opora a pohyb v končetinách. Cílem DNS terapie je podle autorů Mehdieh, Zolaktaf (2020) zapojení svalů optimálním způsobem a dosáhnout tak minimálního zatížení kloubů. Tato metoda by mohla pomoci i lidem s problémy s chodidlem, protože většina těchto potíží se promítá do nesprávného postavení celého těla a naopak (Mehdieh, Zolaktaf, 2020).

2.3.5 Brunkow metoda

Tento koncept je založen na aktivaci svalových řetězců v diagonále a jeho podstatou je posílení oslabených svalových skupin a stabilizace končetin a páteře na základě odporových cvičení aker s vyloučením zatížení kloubů a pomocí aktivace svalových řetězců napřímit trup (Kolář, 2020). Autor uvádí, že se jedná o vzpěrná cvičení vedoucí k napřímení páteře. Kolář (2020) dále popisuje, že autorka této metody Roswitha Brunkow vycházela z vývojové kineziologie, jelikož měla snahu o rozlišení chybných vzorů a zároveň respektovala jednotlivé stupně vývoje dítěte. K terapii patří ostruhy by tato metoda mohla pomoci, protože jejím výsledkem by mělo být napřímení trupu a správné držení těla díky aktivaci svalových řetězců vycházejících od aker.

2.4 Fyzikální terapie

Fyzikální terapie funguje na principu působení různých zevních vlivů a sil na organismus člověka. Tento způsob léčby ovlivňuje především aferentní nervový systém a podněty, které zprostředkovává, mění tok informací do CNS (Poděbradský, Vařeka, 1998). Z fyzikální terapie existuje několik možností, jež mohou nějakým způsobem ovlivnit syndrom patní ostruhy. V článku od autorů Güloglu, Yalcin (2021) se popisuje účinnost laserového paprsku a rázové vlny. V neposlední řadě do terapie této entezopatie patří ultrazvuk, který pracuje na základě mechanismu kmitání zvuku, které se přenese do tkání a díky podélnému vlnění má schopnost přenést se do hloubky (Zeman, 2013). Zeman (2013) ve svých skriptech píše, že obecným účinkem ultrazvukového vlnění je zlepšení mikrocirkulace a tím i zlepšení metabolismu, vazodilatace a analgezie.

Laserový paprsek je v knize od autorů Poděbradský, Vařeka (1998) definován jako paprsek elektromagnetického záření, který je specifický svými vlastnostmi, kterými jsou:

- Monochromaticnost – jediná vlnová délka
- Polarizace – vlnění v jedné rovině
- Koherence – kmitání světla v jediné fázi
- Nondivergence – nerozbíhavost paprsku

Autoři také uvádějí, že díky těmto vlastnostem laserové záření poskytuje specifickou dávku energie pro ošetřovanou tkáň a na povrchu místa, které ošetřujeme, dochází k termickému a fotochemickému efektu, což připívá k ovlivnění biochemických reakcí v těle. Laserový paprsek pracuje na základě analgetického a protizánětlivého mechanismu, což je spojeno se zmírněním otoku, uvolněním svalů a se zlepšením mikrocirkulace (Poděbradský, Vařeka, 1998).

Účinnost rázové vlny je velice sporná, jak udává například Kudo (2022). Tato technika působí mechanicky bez tepelného účinku, což má například ultrazvuk (Poděbradský, Vařeka, 1998). Pozitivní vliv může mít na kosti nebo na měkké tkáně nacházející se v dráze šíření (Kudo, 2022). V současnosti se využívá na léčení tendinopatií, dlouho se hojících zlomenin nebo kožních ran a mimo jiné je rázová vlna účinná v oblasti urologie, neurologie nebo také v kardiovaskulární oblasti, jak udává Kudo (2022). Mechanismus této terapie funguje na principu zvýšení produkce kolagenu I. typu a potlačení sekrece zánětlivých cytokinů a má analgetické a protizánětlivé účinky s následnou dlouhodobou regenerací tkání (Kudo, 2022).

3 Metodika práce

Metodikou mé bakalářské práce je kvalitativní výzkum, který probíhal po dobu dvanácti týdnů s osobním dohledem vedoucí mé bakalářské práce. Výzkumný soubor pro mou praktickou část bakalářské práce tvoří tři pacientky mající diagnostikovanou patní ostruhu a docházející do ambulance, konkrétně do Centra fyzioterapie na Zdravotně sociální fakultě v Českých Budějovicích, kde mi byl podepsán souhlas pracoviště s provedením výzkumu.

S pacientkami jsem se během 12 týdnů viděla devětkrát, na prvním setkání jsem provedla vstupní kineziologický rozbor a na konci výzkumu výstupní kineziologický rozbor se stejnou osnovou jako u vstupního vyšetření. Podmínkou pro účast v mém výzkumném souboru je, že pacient vnímá bolest paty a má diagnostikovanou patní ostruhu. Věkově, pohlavím ani jinými požadavky tento soubor již nevymezuji. Každému pacientovi, který je součástí mé výzkumné skupiny, jsem zadávala autoterapie. Jedná se o jednoduché cviky, které zabraly cca 10–20 minut denně. Všichni ze zúčastněných pacientů podepsali informovaný souhlas, jehož vzor přikládám v příloze 1.

3.1 Cíle práce

Tato bakalářská práce má dva cíle. Prvním z nich je popsat problematiku patní ostruhy a její nejčastější způsoby léčby z dostupných literárních zdrojů. Druhým cílem je najít možnosti fyzioterapie u pacientů s patní ostruhou.

3.2 Výzkumné otázky

Výzkumnými otázkami, na které se v mé práci snažím najít odpověď, jsou následující:

1. Jaké jsou nejčastější způsoby léčby patní ostruhy?
2. Jaké jsou možnosti fyzioterapie u pacientů s patní ostruhou?
3. Jak ovlivní mnou navržená terapie pacienty s patní ostruhou?

4 Praktická část

4.1 Obecné vyšetření

4.1.1 Anamnéza

Anamnéza je základní vyšetření, při kterém terapeut s pacientem vede rozhovor a vyptává se ho na různé otázky, jež by mohly mít souvislost s jeho potížemi (Kolář, 2020). Anamnéza má jasně danou strukturu, kdy existuje několik druhů anamnéz, na které se ptáme (Poděbradská, 2018). Mezi ně patří nynější onemocnění (dále NO), osobní (dále OA), pracovní (dále PA), rodinná (dále RA), sociální (dále SA), farmakologická (dále FA), alergologická (dále AA) a gynekologická anamnéza (dále GA) (Poděbradská, 2018). U NO se podle autorky ptáme na aktuální potíže, charakter bolesti, kdy to pacienta bolí a podobně. OA nám dle autorky pomáhá zjistit, jestli pacient nemá jiné onemocnění, které by mohlo aktuální potíže ovlivňovat. Autorka udává, že PA je důležitá z hlediska pracovní polohy, zátěže a stresu. Při SA se podle autorky dozvídáme, v jakém prostředí pacient žije, jaké má koníčky a zda se objevují nějaké stresové faktory. RA je vypovídající z hlediska závažnějších onemocnění u nejbližších příbuzných, kterým by mohl trpět i pacient (Poděbradská, 2018). U FA se ptáme, jestli pacient užívá léky a jaké (Kolář, 2020). Autor uvádí, že AA je důležitá, abychom věděli, zda není pacient na něco alergický a jakou alergickou reakci nejčastěji mívá. U GA zjišťujeme počet porodů, potratů a jak porody probíhaly (Poděbradská, 2018). Dále se dle autorky ptáme na věk první menstruace a na potíže s ní spojené.

4.1.2 Aspekce

Aspekce znamená vyšetření pohledem (Lewit, 2003). Na pacienta se díváme zepředu, zezadu a z boku, vyšetřujeme ho vždy ve spodním prádle a sledujeme odchylky ve všech segmentech těla (Lewit, 2003). Většinou se vyšetřuje odspoda nahoru nebo obráceně.

Zepředu se pozoruje například úklon hlavy, symetrie obličeje, výšky ramen, klavikul, thorakobrachiálních trojúhelníků, tonus mm. pectorales major, sternum, tonus břišních svalů, pupek, spinae iliace anterior, symetrie steh, patel, kolen – varozita, valgozita, rekurvace, symetrie lýtek, dále podélná a příčná klenba nohy a prstce (Lewit, 2003).

Zezadu sledujeme symetrii ušních boltců, horních končetin, thorakobrachiálních trojúhelníků, axiálních rýh, výšky ramen, mediálních okrajů lopatek, dolních úhlů lopatek, paravertebrálních svalů, zda není scapulla alata, dále symetrii taile, hřebenů pánevních kostí, spinae illiace posteriores, tonu hýžd'ových svalů, subglueálních rýh,

intergluteální rýhu, symetrii stehen, popliteálních rýh, lýtek, hlezenních kloubů, tvaru a tloušťky Achillovy šlachy, tvaru a postavení pat (Lewit, 2003).

Zboku zkoumáme přesun hlavy, krční lordózu, přechod krční a hrudní páteře, protrakci ramen, hrudní kyfózu, postavení lokte, bederní lordózu, postavení pánve – antevertze, retrovertze, tonus břišní stěny, postavení kolen (Lewit, 2003).

4.1.3 Modifikovaný stoj

Rombergův stoj

Tento test má tři části, při kterých sledujeme úroveň stabilizace těla ve stoji. V ideálním případě by měl být člověk schopen stát delší dobu bez titubací, a to i s vyloučením zraku (Véle, 2006). Rombergův stoj I. testuje schopnost stabilizace při spontánním stoji, Rombergův stoj II. při stoji o zúžené bázi a Rombergův stoj III. přidává zavření očí (Kolář, 2020). Test je pozitivní, jestliže se v některé fázi testování objeví titubace doprovázené zvýšenou hrou šlach nebo rozšířením báze (Véle, 2006). V takovém případě se u pacienta nachází zhoršená stabilizační funkce stoje (Véle, 2006).

Trendelenburgova zkouška

Tento test se provádí ve stoji na jedné noze, kdy druhou nohu má pacient pokrčenou v kyčli i v koleni a slouží k odhalení úrovně stabilizace pánve pomocí adduktorů kyčelního kloubu stojné dolní končetiny (Kolář, 2020). Autor uvádí, že pokud na straně zvednuté dolní končetiny poklesne pánev, je zkouška pozitivní.

Thomayerova zkouška

U tohoto testu sledujeme rozvíjení bederní páteře při předklonu s nataženými koleny a vzdálenost špiček prstců od země (Lewit, 2003). Jestliže se pacient nedotkne prsty podlahy, považujeme zkoušku za pozitivní, pokud dostane za zem dlaně nebo lokty, dá se předpokládat hypermobilita pacienta, jak udává Lewit (2003).

Vélův test nohy

Tímto testem zjišťujeme aktivitu flexorů prstců nohy a sledujeme, zda se při přenesení váhy dopředu bez odlepení pat prstce nohy pokrčí (Lewit, 2003). Autor uvádí pozitivitu testu v případě, že se prstce neflektují, což značí o příčně ploché noze. Jestliže je přítomná hra šlach, dá se předpokládat nestabilita nohy (Lewit, 2003).

4.1.4 Vyšetření chůze

Chůze se vždy hodnotí ve spodním prádle pacienta, naboso nebo v botách, které nosí nejčastěji (Kolář, 2020; Věle, 2006). Při chůzi pozorujeme odvíjení plosek nohou, dupot, koordinaci, pravidelnost rytmu kroků, stranové odchylky směru chůze, délku kroků, šířku oporné báze, úhel nohou, přenášení váhy a zda pacient nekulhá (Věle, 2006). Dále sledujeme, zda jsou přítomny synkinézy horních končetin, pohyby trupu a hlavy a pohyby pánve (Kolář, 2020). Při asymetriích a odchylkách lze přepokládat poruchy funkce (Věle, 2006). Chůze se vyšetřuje i při jejích různých modifikacích, jako je například chůze o zúžené bázi, pozpátku, po špičkách, po patách nebo se zavřenýma očima, což slouží k odhalení lehčích poruch chůze (Věle, 2006).

4.1.5 Přístrojová vyšetření

Posturograf

Počítačový posturograf se skládá z plošiny, na které jsou znázorněny místa, kde má pacient při vyšetření stát a z počítače, ve kterém se nachází program s různými testy (Procházková, 2008). Posturografem se hodnotí úroveň posturální stability ve stoji na pevných a labilních plochách i s vyloučením zraku (Procházková, 2008).

Já jsem na tomto přístroji u svých pacientů využila tři testy, a to limits of stability, stability evaluation test a weight bearing/squat. Limits of stability testuje schopnost volní kontroly těžiště těla, při kterém se pacient postupně naklání osmi danými směry a tím vychyluje těžiště (Hellebrandová, 2006). Hodnotí se reakční čas (reaction time), což je hodnota od startu testu k zahájení pohybu pacienta, kterou je vhodné mít co nejnižší (Hellebrandová, 2006). Dále průměrná rychlost pohybu (movement velocity), kontrola směru (directional control), což je množství pohybu v cíli a od cíle, výchylky v koncovém bodě a maximální výchylky (endpoint, max excursions), které udávají čas dosažení cíle a nejdelší uraženou vzdálenost (Hellebrandová, 2006).

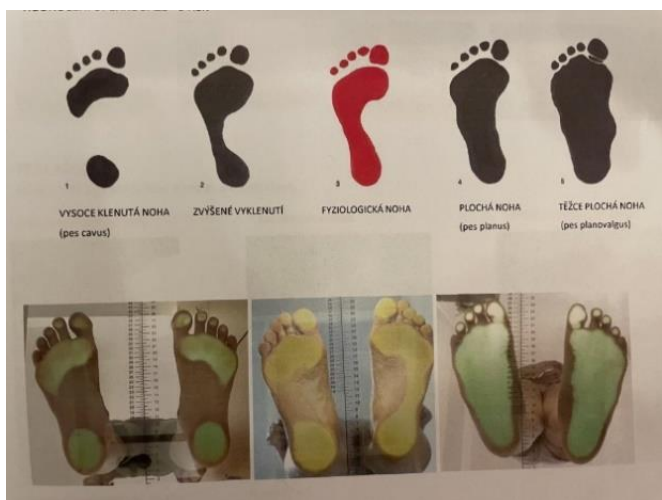Stability evaluation test hodnotí titubace při 3 stojích ve dvou provedeních, kdy první tři jsou na pevné a další tři na labilní ploše a všechny se provádějí s vyloučením zraku. První je stoj s nohama těsně u sebe, druhý je stoj na jedné noze a třetí je tandemový stoj, kdy vzadu je testovaná DK.

Weight bearing/squat test hodnotí rozložení váhy těla mezi pravou a levou DK ve čtyřech různých stupních dřepu. Nejdříve pacient vzpřímeně stojí s 0° flexe v kolenou, poté kolena pokrčí do 30° , pak do 60° a nakonec do 90° .

Podoskop

Podoskop slouží k vyšetření stavu nožních kleneb ve stoje (obrázek 8), skládá se z vyvýšené osvětlené průhledné desky, na kterou si pacient stoupne a zrcadla, které je pod ní (Loulová, 2013). V zrcadle se promítá rozložení tlaků, které je dle zatížení plosek různě barevné (Loulová, 2013).

Obrázek 8 - podoskop



Zdroj: <https://www.barego.cz/darkove-poukazy/diagnostika-pomoci-podoskopu-a-plantografu/>

4.1.6 Vyšetření dle DNS testů

Na rozdíl od svalového testu DNS testy nehodnotí pouze sílu jednotlivých svalů, ale především stabilizační svalovou funkci, kvalitu zapojení svalů a svalovou souhru (Kolář, 2020). U těchto testů podle Koláře (2020) hodnotíme zejména timing zapojení svalů, symetrie a asymetrie, podíl zapojení hlubokých a povrchových svalů, jestli se pohybu účastní i svaly, které s pohybem mechanicky nesouvisí a centrované či decentrované postavení kloubu.

Výchozí poloha extenčního testu je podle Koláře (2020) vleže na břiše, přičemž má pacient paže pokrčené a opřené o ruce. Autor popisuje, že vyšetřovaný zvedne hlavu a zakloní trup do lehké extenze, ve které chvíli vydrží. Při tomto testu dle autora sledujeme koordinaci zádoových a břišních svalů, zapojení zadních svalů DKK, postavení a souhyb lopatek a reakci pánve. Při ideálním provedení pohybu by se mělo mimo extenzorů páteře zapojit i břišní svalstvo, pánev by měla být ve středním postavení, opora by měla být o symfýzu a neměla by být zvýšená aktivita ve svalech DKK (Kolář, 2020).

Výchozí polohu testu flexe trupu udává Kolář (2020) vleže na zádech, ze které pacient udělá pomalou flexi hlavy a trupu. Při tomto testu by se měly rovnoměrně zapojit břišní

svaly, hrudník by měl zůstat v kaudálním postavení a neměl by být v inspiračním postavení (Kolář, 2020).

Brániční test vyšetřujeme vsedě s napřímením páteře a s výdechovým postavením hrudníku a palpujeme při něm pod dolními žebry dorzolaterálně, poté vyzveme pacienta, aby nádechem zatlačil pod naše ruce a tím rozšířil žebra do stran (Kolář, 2020). Dle autora přitom sledujeme schopnost aktivace bránice, souhru břišních svalů a pánevního dna a asymetrie.

Při testu hlubokého dřepu stojí pacient s chodidly na šíři ramen a provede hluboký dřep, při kterém by kolena neměla přesáhnout špičky nohou, páteř by se neměla kyfotizovat ani lordotizovat, nemělo by docházet k anteverzi ani retroverzi pánve, koleno by mělo být po celou dobu pohybu v ose se třetím metatarzem a opora by měla být rovnoměrně rozložena v celém chodidle (Kolář, 2020).

Kolář (2020) popisuje ještě několik dalších testů, kterými jsou test extenze v kyčlích, test flexe v kyčlích, test nitrobřišního tlaku a test polohy na čtyřech.

4.1.7 Ostatní vyšetření

Test dvou vah

Tento test hodnotí rovnoměrné či nerovnoměrné rozložení váhy ve vzpřímeném stoji pacienta mezi obě dolní končetiny. Pacient si stoupne každou nohou na jednu váhu s HKK podél těla a terapeut sleduje hodnoty, které se ukážou na váze a posléze je porovná (Burešová, 2019).

Vyšetření zkrácených svalů

O svalovém zkrácení mluvíme v případě, že je sval zkrácen za klidových podmínek z nejrůznějších důvodů a při pokusu o pasivní protažení svalu není schopen plného rozsahu (Janda, 1996). Při tomto vyšetření musí být kladen důraz na správné provedení testu, jak uvádí autor.

M. triceps surae se vyšetřuje vleže na zádech, kdy je testovaná DK od poloviny bérce mimo lehátko a netestovaná pokrčená v koleni a terapeut provádí pasivně dorzální flexi nohy (Janda, 1996). O zkrácení podle autora nejde v případě, když se pacient dostane do 90°, 1. stupeň zkrácení je, když chybí 5° do pravého úhlu a 2. stupeň, když chybí více než 5°.

Flexory kyk vyšetřujeme vleže na zádech, kdy je kyčel na kraji lehátka, testovaná DK visí dolů z lehátka a netestovanou DK si pacient drží u těla (Janda, 1996). O zkrácení nejde, jestliže testovaná DK je v horizontále nebo pod ní, 1. stupeň Janda (1996) definuje v případě mírného flekčního držení kyk a 2. stupeň v případě výrazné flexe.

Flexory kok se podle Jandy (1996) vyšetřují vleže na zádech, kdy netestovaná DK je pokrčena v koleni a testovanou extedovanou DK v koleni terapeut pokrčuje v kyčli. O zkrácení 1. stupně jde v případě, že je pohyb možný pouze do 80–90°, o 2. stupni zkrácení mluvíme v případě, kdy je flexe možná jen do 80° (Janda, 1996).

Adduktory kyk dle autora testujeme v poloze vleže na zádech s DKK nataženými a provedeme abdukci testované DK do 40°, jestliže se ale dostaneme pouze do 30–40° jde o zkrácení 1. stupně, když do 30°, tak jde o 2. stupeň zkrácení.

M. piriformis testujeme vleže na zádech s netestovanou končetinou nataženou a testovanou pokrčenou v kyčli do 60° a terapeut provede maximální addukci a poté vnitřní rotaci v kyčli (Janda, 1996). O zkrácení 1. stupně autor hovoří v případě, že je omezená vnitřní rotace a addukce a 2. stupně, když je VR výrazně omezená nebo nemožná a je omezená i addukce kyk.

Vyšetření obvodů DKK

Obvody měříme krejčovským metrem ve spodním prádle pacienta. Pro měření obvodů dolních končetin jsou definována přesná místa a vzdálenosti, kde se obvykle měří.

Svalový test

Svalovým testem podle Jandy (1996) zjišťujeme svalovou sílu jednotlivých svalů nebo svalových skupin a dělíme ji do 6 skupin:

- Stupeň 5 – odpovídá síle normálního svalu. Vyšetřovaný je schopen lehce provést pohyb a dokáže překonat výrazný odpor.
- Stupeň 4 – je 75 % svalové síly normálního svalu. Vyšetřovaný dokáže vykonat pohyb bez problému a je schopen překonat středně velký odpor.
- Stupeň 3 – definuje 50 % síly normálního svalu. Pacient dokáže překonat gravitaci, ale nedokáže vykonat pohyb proti odporu.
- Stupeň 2 – vyjadřuje 25 % svalové síly normálního svalu. Pacient pohyb provede pouze s vyloučením gravitace.
- Stupeň 1 – je popsán jako svalový záškub.

- Stupeň 0 – bez jakýchkoli známek pohybu či záškubu.

4.2 Pacient č. 1

Tabulka 1 - základní informace, pacient č. 1

Pohlaví	Žena
Rok narození	1965
Výška	170 cm
BMI	33,91 – nadváha
Diagnóza	plantární patní ostruha

Zdroj: vlastní

4.2.1 Vstupní vyšetření

Anamnéza

Pacientku začala trápit patní ostruha již před třemi lety, a to na pravé noze. Začalo to bolestí v oblasti chodidla po delší zátěži. Později bolela i pata a celá ploska nohy navíc i ráno po prvním postavení. Pacientka si prvního půl roku myslela, že se to zlepší samo, ale nestalo se tak. Začala chodit na rehabilitace a ultrazvuk. Z původních 10 bodů na škále bolesti od 1 do 10 (deset je nejvíc) se jí bolest zmírnila na 9 bodů po přibližně dvou měsících intenzivního rehabilitování. Poté již nechodila na ultrazvuk, ale k terapiím s fyzioterapeutem přidala rázovou vlnu, a pak také laser. Léčba trvala celkem 2 roky a po aplikaci laseru se pacientka cítila téměř zdravá a bolest by ohodnotila na 2 body. Jediné, co musela omezit byly dlouhé túry, na které dřív chodila poměrně často.

Pacientka dlouhé roky, od 15 let, nosila boty na podpatku a do špičky. Moc se nezaobírala funkčností boty, ale když jí začala trápit patní ostruha, pořídila si měkké vložky do bot, boty se širokou špičkou, měkkou podrážkou a botu si moc neutahovala. Udávala, že změna boty jí nejspíš také ulevila od bolestí, a tak tyto boty nosila do srpna 2022. Pořídila si ale boty na vysokém podpatku, se kterými chodila dva dny, pak jí ale začaly bolet plosky nohou. Do týdne se jí analogicky, jako před třemi lety na pravé noze, rozjela bolest na levé noze. Okamžitě začala chodit na laser, s tím, že si myslela, že jí naposledy pomohl, ale z původních 10 bodů se bolest zmírnila pouze na 8.

Pacientka nemohla dlouho chodit nebo stát, problém jí dělalo první stoupnutí na nohy po ránu. Večer po namáhavém dni udávala bodů 9. Bolest pociťovala také při řízení, kdy se o patu musela opřít. Od konce září docházela na terapie, kde po aplikování laseru, který neměl takový účinek, jak předpokládala, jí byl aplikován ultrazvuk. Současně také navštěvovala fyzioterapii. Já jsem si pacientku přebrala 22. listopadu 2022, kdy jsem udělala základní vyšetření a kineziologický rozbor.

Pacientka v den vyšetření docházela na terapie již téměř dva měsíce. Udávala na škále bolesti od 1 do 10 bodů 6, a to hlavně po delší chůzi či stání na jednom místě. Z předchozích zkušeností s patní ostruhou na pravé noze věděla, že musí mít správné boty, které opět začala nosit. Od bolesti jí ulevovalo rozmasírování, protažení, či cvičení, které jí bylo ukázané na terapiích před třemi lety a nyní.

Při patní ostruze před třemi lety na pravé noze, pacientku začala bolet i levá kyčel a levostranná bederní oblast. To se s ustáním bolestí spojených s patní ostruhou zlepšilo také. Současně s levou ploskou nohy jí bolelo mimo jiné i pravé koleno a levý nárt, občas cítila bolest i v oblasti levé kyčle.

Pacientka má sedavé zaměstnání, ale doma dělá spíše fyzickou práci, kde je dlouhou dobu na nohou. V dětství měli s rodiči velké hospodářství, tak pomáhala doma, což bylo fyzicky velice náročné. Mimo to ale často jezdila na kole a provozovala horskou turistiku nebo chodila na delší procházky. Nyní pravidelně dochází na jógu, kde si všimla, že nemá oporu v přednoží a chybí jí stabilita hlavně směrem vpřed. Pacientka nesouhlasila s fotografií celého těla, a proto jsou přítomny fotografie pouze s hlezny (obrázek 9).

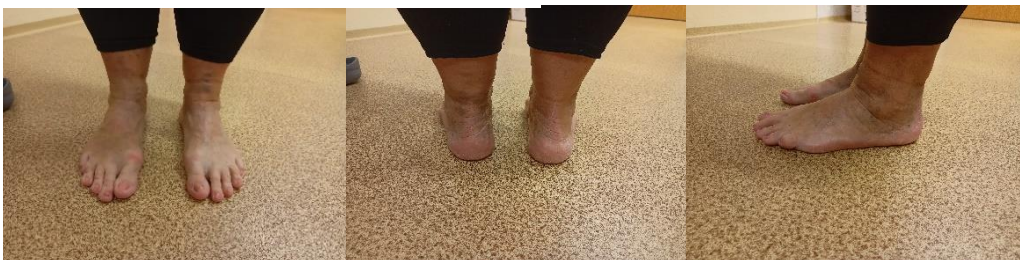Aspekce

Zepředu – hlava lehce ukloněná a rotovaná k pravé straně, pravé rameno výš, thorakobrachiální trojúhelník vlevo výrazně menší, přední spiny ve stejné výšce, kolenní klouby totožné, obě patelly směřovaly dopředu, oba kotníky ve stejné výši, podélné klenby nohou mírně ploché, postavení prstů nohy do špičky, hallux valgus.

Ze zadu – hlava mírně ukloněná vpravo, pravé rameno výš, úklon těla k levé straně, dolní úhel levé lopatky níž, obě lopatky odstáté, hýžďové svaly hypotonické, pravá infraglutéální rýha výš, pravá podkolenní rýha výš, levé lýtko větší obvod, valgozita levé paty i Achillovy šlachy.

Zboku – hlava v mírném předsunu, ramena v protrakci, břišní stěna povolena a vysunutá dopředu, hyperlordóza bederní páteře, zamknutá kolena ve výrazné hyperextenzi.

Obrázek 9 - vstupní vyšetření, aspekce, pacientka č. 1



Zdroj: vlastní

Modifikovaný stoj

Rombergův stoj I. provedla pacientka bez titubací, ale rozdíl mezi II. a III. Rombergovým stojem byl viditelný, protože se zavřenýma očima se výrazně pohnula k pravé straně. **Trendeleburgův test** vyšel negativně. **Vélův test nohy** provedla pacientka s pokrčením prstců. Současně byla patrná i hra šlach lýtkových a bérceových svalů. **Thomayerův test** vyšel negativně, jelikož se pacientka předklonila tak, že se opřela dlaněmi o zem, což svědčilo o výraznější hypermobilitě. Pacientka při **chůzi** neodvíjela správně nohu, dupala, nebyl patrný souhyb HKK a špičky nohou směřovaly ven. **Test dvou vah** vyšel lehce nerovnoměrně, protože na pravé noze byla váha z 52 % a na levé noze ze 48 %. Takže se dalo předpokládat, že levou nohu, kde byla patní ostruha, zatěžovala méně.

Podoskop

Na podoskopu bylo viditelné odlehčení prstců při stoji hlavně na levé noze a tím pádem větší zátěž na patách (obrázek 10).

Obrázek 10 - vstupní vyšetření, podoskop, pacientka č. 1



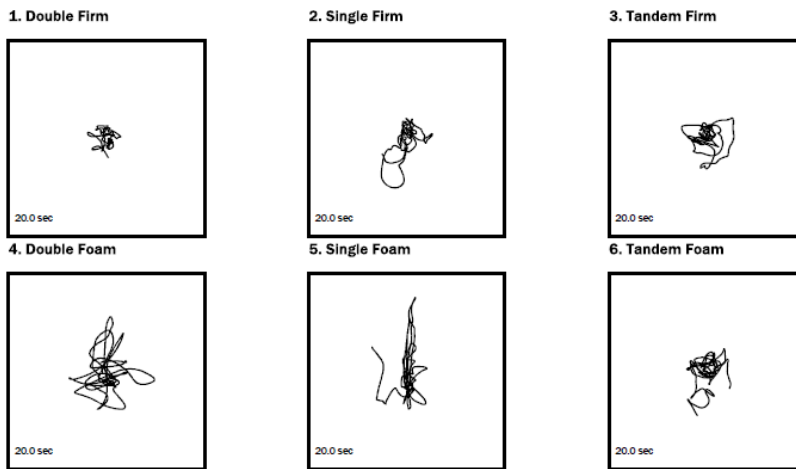
Zdroj: vlastní

Posturograf

V stability evaluation test (obrázek 11), při kterém měly být zavřené oči, na stabilní ploše ve stoji s oběma nohama vedle sebe pacientka neměla téměř žádné titubace. Ve stoji na pravé noze, kterou udala jako horší, byly patrné odchylky nejvíce dozadu a doleva. Při tandemovém stoji, kde byla pravá noha vzadu, prováděla pacientka lehčí vychylování všemi směry. Tyto tři testy byly poté provedeny i na nestabilní ploše, což pro pacientku činilo větší problémy. Ve stoji na obou nohách měla pacientka výrazné titubace, ale dodržela zavřené oči téměř po celou dobu testu. Ve stoji na pravé noze musela nechat pacientka oči otevřené, a navíc se i občas přidržovala okolních věcí, i přesto ale byly vidět odchylky, a to zejména směrem dopředu. Při tandemovém stoji s pravou nohou vzadu

měla pacientka opět otevřené oči a po celou dobu testu se lehce přidržovala okolních věcí. U tohoto testu pak měla odchylky minimální, přičemž nejvíce patrné byly dozadu.

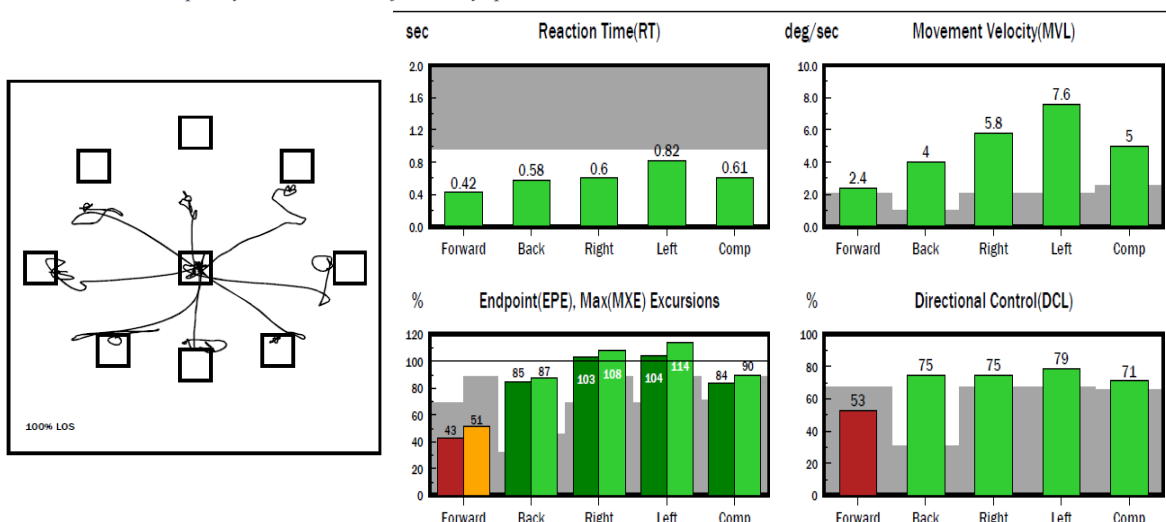
Obrázek 11- vstupní vyšetření, stability evaluation test, pacientka č. 1



Zdroj: vlastní

Při testu limits of stability (obrázek 12) pacientce činilo největší problém posunutí těžiště dopředu, jak z hlediska se dostat do určeného bodu, tak i z hlediska kontroly směru, kde se dostala pouze na 53 %, navíc i rychlost pohybu byla nejmenší. Naopak ale čas reakce byl nejrychlejší právě tímto směrem. Ve všech ostatních směrech se pacientka dostala až na místo, kam bylo žádoucí, a přitom měla minimální výchylky. Za zmínku stojí čas reakce na levou stranu, který byl opravdu rychlý. U všech ostatních směrů se jejich kontrola dostala na úroveň od 70 do 80 %.

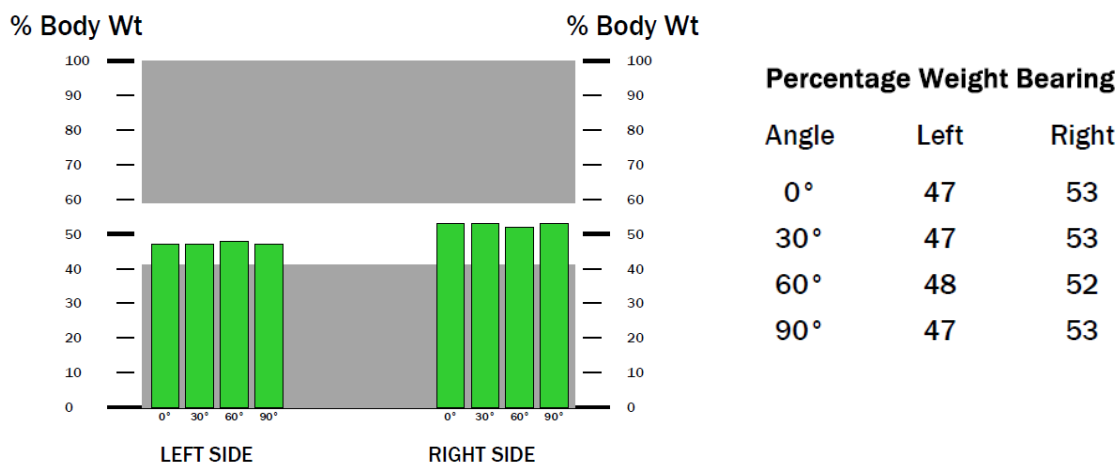
Obrázek 12 - vstupní vyšetření, limits of stability, pacientka č. 1



Zdroj: vlastní

U weight bearing/squat (obrázek 13) stála pacientka na obou nohách s podobným zatížením s tím, že na levé noze bylo 47 respektive 48 %.

Obrázek 13 – weight bearing/squat, vstupní vyšetření, pacientka č. 1



Zdroj: vlastní

DNS testy

Jako první jsem testovala flexi hlavy a trupu, při které měla pacientka tendenci zdržovat dech. Při tomto pohybu se jí dolní žebra vyklenula do stran, ale jinak test provedla bez odchylek. Následně jsem testovala extenzi trupu, při které se zvýšila aktivita paravertebrálních svalů hlavně na pravé straně, tato strana se také zvedla víc. Byla přítomna hyperaktivita hamstringů a gluteálních svalů. Poté jsem vyšetřila brániční test, při kterém spontánní dech směřoval do horní hrudní oblasti. Při instrukci, ať dýchá pod mé ruce, byla větší aktivita pod pravou stranou trupu. Posledním DNS testem, který pacientka provedla byl test hlubokého dřepu, při němž šly pacientce kolena před špičky, objevila se hyperkyfóza v oblasti hrudní páteře a pacientka zaklonila hlavu. Dále jsem viděla i nestabilitu v oblasti nohou, hru šlach a odlepování prstců a špiček od země.

Tabulka 2 - zkrácené svaly

Testovaný sval/sval. skupina	Pravá DK	Levá DK
m. triceps surae	0	1
Flexory kyčelního kloubu	0	0
Flexory kolenního kloubu	0	0
Adduktory kyčelního kloubu	0	0
m. piriformis	0	0

Zdroj: vlastní

Tabulka 3 - obvody DKK

Obvody DKK	Pravá DK	Levá DK
15 cm nad patellou	67	67
Přes vasti	57	58
Přes koleno	48	52
Přes tuberositas tibiae	46	48
Přes lýtko	49	52
Přes kotník	26	26
Přes nárt a patu	34	34
Přes hlavičky metatarzů	23	24

Zdroj: vlastní

Tabulka 4 - svalový test

Testovaný pohyb	Pravá DK	Levá DK
Kyčelní kloub		
Flexe	4+	4+
Extenze	4	4
Addukce	4	4
Abdukce	5	4+
Zevní rotace	4	4
Vnitřní rotace	4	4
Kolenní kloub		
Flexe	5	5
Extenze	5	5
Hlezenní kloub		
Plantární flexe	4	4
Dorzální flexe	4	4
Inverze	4	3+
Everze	4	4

Zdroj: vlastní

4.2.2 Terapeutická setkání

1. terapie (22. 11.): vstupní vyšetření, edukace o správné obuvi.

2. terapie (29. 11.): měkké techniky obou chodidel, mobilizace drobných kloubů nohy a subtalárního kloubu, dorzální a plantární vějíř, PIR plantární aponeurózy, PIR m. triceps surae levé nohy, korigovaný sed s masáží plosky nohy ježkem, další prvky SMS - tzv. přísavka, kdy cílem bylo prsty a přednožím obejmout ježka, ježek jako masážní prostředek v sedě na nártu, nácvik tříbodové opory a malé nohy v sedě, poté i vestoje, píďalka.

Autoterapie: prvky z terapie

3. terapie (5. 12.): měkké a mobilizační techniky obou chodidel, zopakování cviků zadané k autoterapii, abdukce prstů s předchozí extenzí, propletení prstů ruky s prstci na noze

a pohyb všemi směry, aproximace kloubů palců a malíků, nácvik správného hlubokého dřepu dle DNS, nácvik zvedání břemene, 3. měsíc vleže na zádech dle DNS, strečink plantární aponeurózy vkleče na patách s DF nohy.

Autoterapie: prvky z terapie

4. terapie (12. 12.): měkké a mobilizační techniky obou chodidel, uvolňování fascií v lýtkových svazech obou nohou, rozpouštění trigger pointů v m. triceps surae, prvky SMS, aproximace kyčle, DNS - 3. měsíc na zádech s velkým míčem, edukace o flexi v kolenech při stoji – kvůli hyperextenzi, tripod dle DNS.

Autoterapie: prvky z terapie

5. terapie (19. 12.): měkké a mobilizační techniky obou chodidel, PIR plantární aponeurózy a m. triceps surae, nácvik malé nohy, DNS – 3. měsíc vleže na břiše, odporové cvičení dle Brunkow v leže na zádech a jeho modifikace, prvky SMS, strečink plantární aponeurózy vkleče na patách s DF nohy, vysoký klek – rytíř dle DNS.

Autoterapie: prvky z terapie

6. terapie (2. 1.): Měkké a mobilizační techniky obou chodidel, technika kontrakce – relaxace na m. triceps surae levé nohy dle PNF, technika rytmické stabilizace na oblast svalů hlezen obou nohou dle PNF, odporové cvičení dle Brunkow vleže na zádech a jeho modifikace, PIR na m. triceps surae levé DK, nácvik správného sedu, stoje a zvedání těžkého břemene, nácvik správného dřepu dle DNS.

7. terapie (10. 1.): Měkké a mobilizační techniky na oblast obou chodidel, DNS v pozici na čtyřech – nízký medvěd, prvky SMS s ježkem, nácvik malé nohy, výpady na pevné podložce, poté na labilních plochách, centrace a aproximace kyčelního kloubu, 3. měsíc na zádech i na břiše dle DNS, 6. měsíc na břiše dle DNS.

8. terapie (26. 1.): DNS – třetí měsíc v leže na zádech, třetí měsíc vleže na břiše, šestý měsíc vleže na břiše, nízký medvěd, nácvik hlubokého dřepu, mobilizace kostí obou chodidel, měkké techniky, SMS, nácvik malé nohy, odporové cvičení dle Brunkow v leže na zádech a jeho modifikace.

9. terapie (6. 2.): výstupní vyšetření

4.2.3 Výstupní vyšetření

Anamnéza

Pacientka pravidelně docházela na terapie, každý den cvičila prvky ze SMS s ježkem, masírovala si nohy, nacvičovala malou nohu a prováděla aproximaci prstců nohy. 5x týdně k tomuto cvičení přidala i dva až tři různé cviky z terapií, například DNS – 3. měsíc na zádech, na břiše, 6. měsíc na břiše, nácvik správného dřepu, pozice tripod a rytíř, odporové cvičení dle Brunkow vleže na zádech a jeho modifikace a podobně.

Pacientka udala, že se jí bolesti postupně zmírňovaly a v den vyšetření nepociťovala bolesti již žádné. Po delší túře nebo zátěži udávala bolesti, ale už to nebyla bolest jako dřív přímo v místě patní ostruhy, ale bolest celých plosek jako znak únavy nohou. Po promasírování bolest ustala.

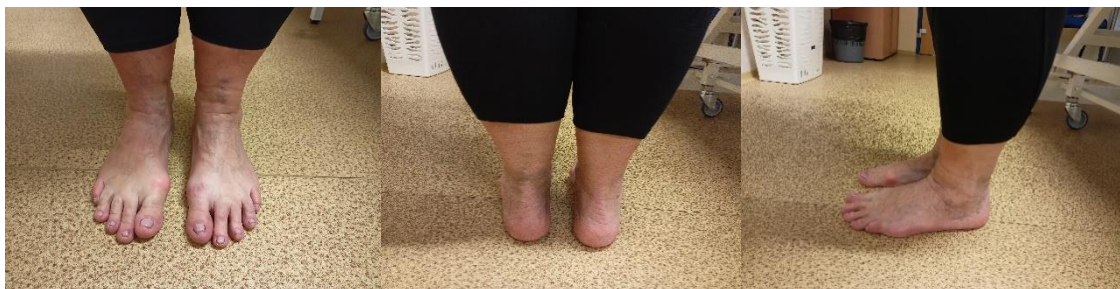Aspekce

Zepředu – hlava lehce rotovaná vpravo, pravé rameno výš, přední spiny ve stejné výši, kolenní klouby stejné, patelly dopředu, kotníky ve stejné výši, prstce do špičky, hallux valgus.

Ze zadu – pravé rameno výš, úklon vlevo, dolní úhel levé lopatky níž, hypotonus hýžděových svalů, pravá infraglutelní rýha výš, pravá podkolenní rýha výš, valgozita levé paty.

Zboku – hlava bez předsunu, ramena v protrakci, povolená břišní stěna, fyziologická lordóza bederní páteře, anteverze pánve.

Obrázek 14 - výstupní vyšetření, aspekce, pacientka č. 1



Zdroj: vlastní

Rombergův stoj byl proveden bez výraznějších odchylek i při změně mezi II. a III. Rombergovým stojem. **Trenedelenburgův test** vyšel negativně. Při **Vélově testu nohy** pacientka pokrčila prstce a nebyla viditelná hra šlach lýtkových a bérceových svalů. **Thomayerův test** provedla pacientka s dotykem dlaněmi země. Pacientka při vyšetření **chůze** dupala, ale odvíjela nohu správně, odrážela se od palce a byl patrný souhyb rukou

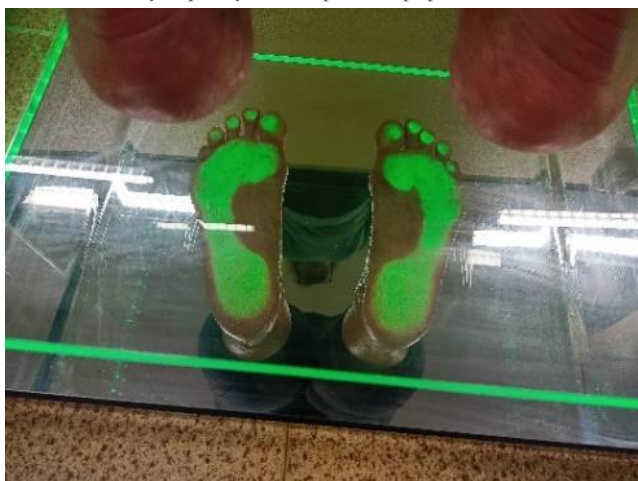vycházející z ramenních kloubů. U **testu dvou vah** byla váha rozprostřena rovnoměrně 50 % na levé i na pravé noze.

Podoskop

Na podoskopu byly na pravé noze zatíženy všechny prstce, na levé nebyl zatížen malíček.

Oproti vstupnímu vyšetření byly prstce na levé noze zatíženy více.

Obrázek 15 - výstupní vyšetření, podoskop, pacientka č. 1

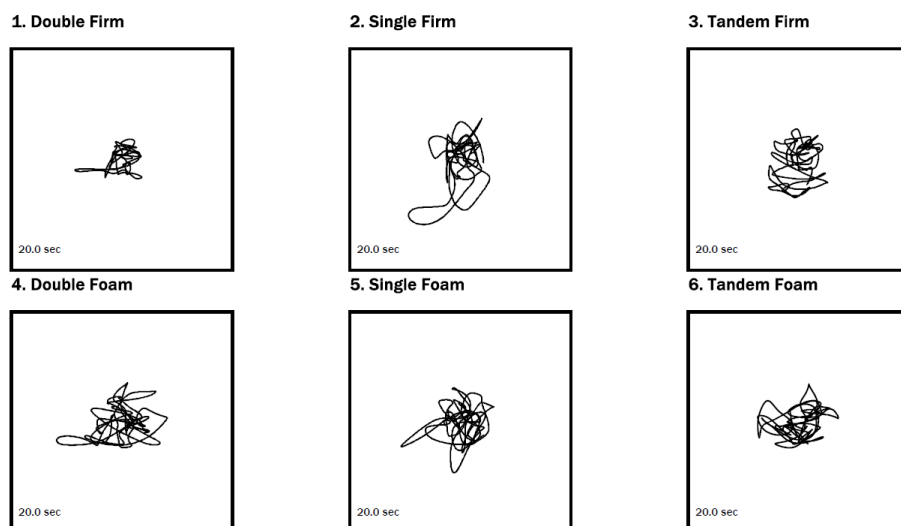


Zdroj: vlastní

Posturograf

V stability evaluation test (obrázek 16), při kterém měly být zavřené oči, na stabilní ploše ve stoji s oběma nohama vedle sebe pacientka neměla téměř žádné titubace. Se stojem na pravé noze, kterou udala jako horší, byly patrné odchylky nejvíce dozadu a doleva. Při tandemovém stoji, kde byla pravá noha vzadu, prováděla pacientka lehčí vychylování všemi směry. Tyto tři testy byly poté provedeny i na nestabilní ploše, což pro pacientku činilo větší problémy. Ve stoji na obou nohách měla pacientka výrazné titubace, ale dodržela zavřené oči po celou dobu testu. Ve stoji na pravé noze měla pacientka oči zavřené a nepřidržovala se okolních věcí, ale byly vidět výrazné odchylky všemi směry. Při tandemovém stoji s pravou nohou vzadu měla pacientka opět zavřené oči a po celou dobu testu se nemusela přidržovat okolních věcí. U tohoto testu pak měla odchylky také výrazné všemi směry.

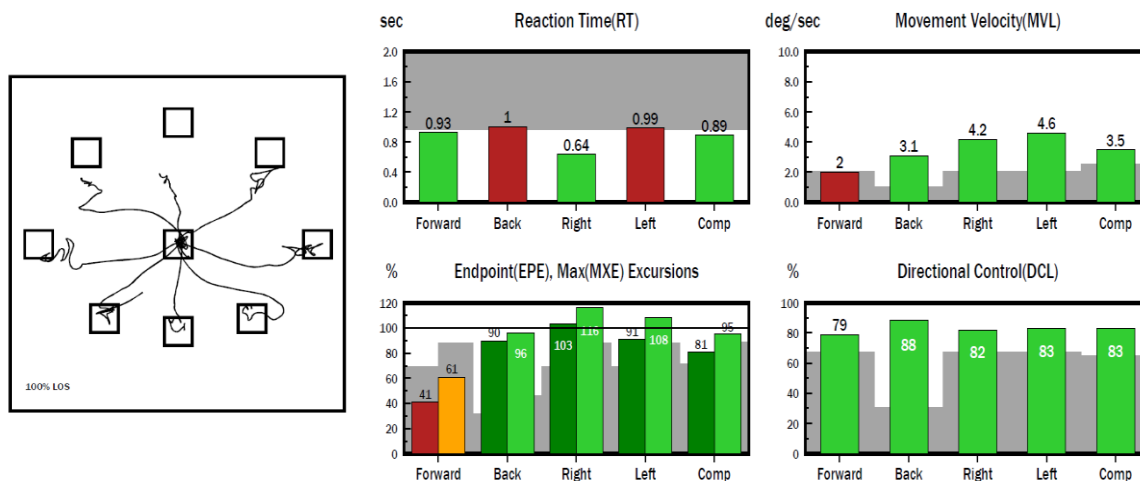
Obrázek 16 – stability evaluation test, výstupní vyšetření, pacientka č. 1



Zdroj: vlastní

Při testu limits of stability (obrázek 17) pacientce činilo největší problém posunutí těžiště dopředu, a to hlavně z hlediska se dostat do určeného bodu. Rychlost pohybu tímto směrem byla nejnižší. Ve všech ostatních směrech se pacientka dostala až na místo, kam bylo žádoucí, a přitom měla minimální výchytky. U všech směrů se jejich kontrola dostala na úroveň od 79 do 88 %.

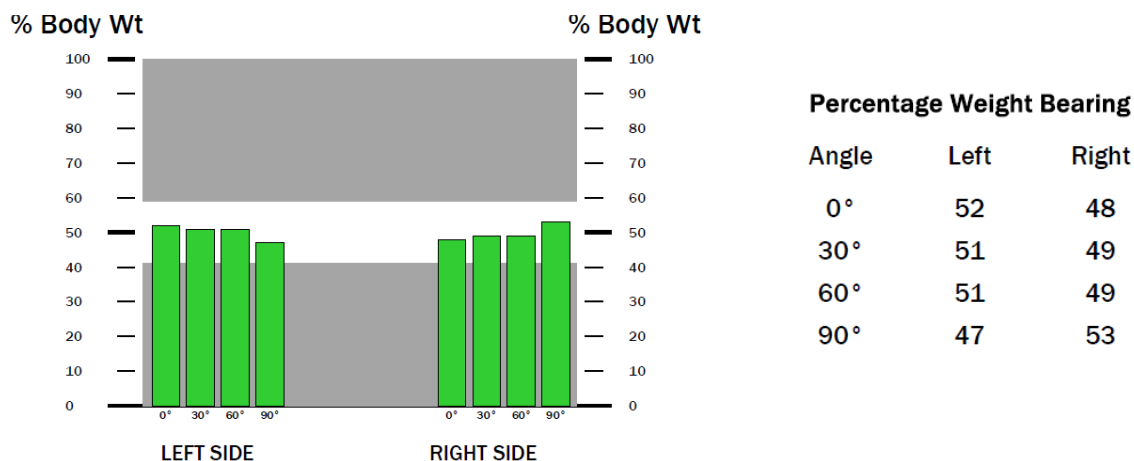
Obrázek 17 - limits of stability, výstupní vyšetření, pacientka č. 1



Zdroj: vlastní

U testu weight bearing/squat (obrázek 18) stála pacientka na obou nohách s podobným zatížením s tím, že na levé noze bylo vždy o 2, respektive 4 % víc než na pravé. Pouze v podřepu s 90° bylo větší zatížení na pravé noze o 6 % větší než vlevo.

Obrázek 18 - weight bearing/ squat, výstupní vyšetření, pacientka č. 1



Zdroj: vlastní

DNS testy

Jako první jsem testovala flexi hlavy a trupu, kterou provedla bez výraznějších odchylek. Následně jsem testovala extenzi trupu, při které se zvýšila aktivita paravertebrálních svalů a na konci pohybu se zapojily i gluteální svaly. Dále jsem vyšetřila brániční test, při kterém spontánní dech směřoval do horní hrudní oblasti. Při instrukci, ať dýchá pod mé ruce, byla aktivita na obou stranách stejná. Posledním DNS testem, který pacientka provedla byl test hlubokého dřepu, který byl proveden bez odchylek.

Tabulka 5 - zkrácené svaly

Vstupní vyšetření		Testovaný sval/sval. skupina	Výstupní vyšetření	
Pravá DK	Levá DK		Pravá DK	Levá DK
0	1	m. triceps surae	0	0
0	0	Flexory kyčelního kloubu	0	0
0	0	Flexory kolenního kloubu	0	0
0	0	Adduktory kyčelního kloubu	0	0
0	0	m. piriformis	0	0

Zdroj: vlastní

Tabulka 6 – obvody DKK

Vstupní vyšetření		Obvody DKK	Výstupní vyšetření	
Pravá DK	Levá DK		Pravá DK	Levá DK
67	67	15 cm nad patellou	65	65
57	58	Přes vasti	57	58
48	52	Přes koleno	48	49
46	48	Přes tuberositas tibiae	46	47
49	52	Přes lýtko	50	52
26	26	Přes kotník	26	26
34	34	Přes nárt a patu	33	33
23	24	Přes hlavičky metatarsů	23	23

Zdroj: vlastní

Tabulka 7 - svalový test

Vstupní vyšetření		Testovaný pohyb	Výstupní vyšetření	
Pravá DK	Levá DK		Pravá DK	Levá DK
		Kyčelní kloub		
4+	4+	Flexe	4+	4+
4	4	Extenze	4	4
4	4	Addukce	4	4
5	4+	Abdukce	5	4+
4	4	Zevní rotace	4	4
4	4	Vnitřní rotace	4	4
		Kolenní kloub		
5	5	Flexe	5	5
5	5	Extenze	5	5
		Hlezenní kloub		
4	4	Plantární flexe	4	4
4	4	Dorzální flexe	4	4
4	3+	Inverze	4	4
4	4	Everze	4	4

Zdroj: vlastní

4.3 Pacient č. 2

Tabulka 8 - základní informace, pacientka č. 2

Pohlaví	Žena
Rok narození	1974
Výška	169 cm
BMI	37,81 – nadváha
Diagnóza	patní ostruha na levé noze – 8 mm

Zdroj: vlastní

4.3.1 Vstupní vyšetření

Anamnéza

Pacientku začala trápit patní ostruha na levé noze v červnu 2022. Ke konci října začala chodit na fyzioterapii, kde jí byl mimo jiné aplikován ultrazvuk, který měl podle ní pozitivní účinek. Uvedla, že měla 10 plánovaných návštěv terapie a ulevilo se jí hned po třetí. Z původních 9 bodů na škále bolesti od 1 do 10, kdy pacientka pociťovala bolest jak při zátěži, kdy se to zhoršovalo, tak i v klidu a v noci, se zlepšila na 6 bodů. Pacientka vidí možnou souvislost mezi úrazem kolene levé nohy, jež měla před dvěma a půl lety, a současnou patní ostruhou, protože se jí změnil stereotyp chůze. Další úraz, který utrpěla byly přetrhané vazy v levém rameni v roce 2002.

Zaměstnání má sedavé, ale často v práci i chodí a řídí. Ve volném čase uklízí a chodí na procházky, takže vykonává fyzickou aktivitu. Pravidelně dochází na pilates a jednou týdně cvičí pod vedením trenéra ve fitness centru. Při vyšetření si stěžovala na bolesti

obou kolen a zad. Závaží jí bolela také kvůli dvěma císařským řezy, které v minulosti prodělala. V mládí jí často bolela bederní oblast. V dětství vrcholově sportovala, její disciplínou byla kanoistika, pak ale se sportem skončila, byla méně zpevněná a přibrala.

Když jí začala bolet pata, pořídila si měkké boty, které měly širokou špičku a byly pro ni pohodlné. Uvádala, že po změně obuvi se jí téměř hned mírně ulevilo. Při vyšetření řekla, že by svou momentální bolest paty ohodnotila na škále bolesti od 1 do 10 na 5 až 6 bodů. Pacientka nesouhlasila s fotografií celého těla, a proto jsou přítomny fotografie pouze s hlezny (obrázek 19).

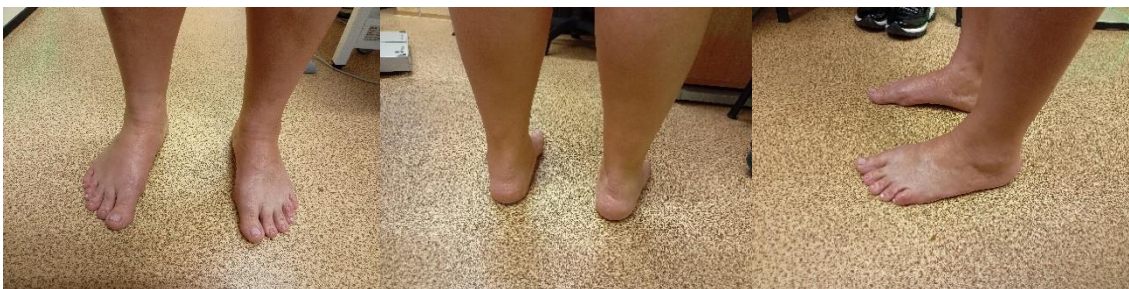Aspekce

Zepředu – hlava ukloněná a rotovaná vpravo, levé rameno vepředu, asymetrie tajlí – levý bok konkávní, pravý bok konvexní, úklon trupu vlevo, pravá horní přední spina výš, levé koleno výš, obě patelly směrem dovnitř, vlevo kladívkovité prstce.

Zezadu – hlava ukloněná vpravo, thorakobrachiální trojúhelník větší vpravo, pravá ruka dál od těla, obě lopatky odstáté, pravý dolní úhel lopatky níž, pravá horní zadní spina níž, pravá infraglutéální rýha níž, pravá podkolenní rýha níž, oba vnější kotníky výš, valgózita pravé paty, hypertrofie Achillovy šlachy vlevo.

Zboku – záklon hlavy, hyperlordóza krční páteře, hyperkyfóza hrudní páteře, ramena v protrakci, výrazná hyperlordóza bederní páteře, anteverze pánve, povolena břišní stěna.

Obrázek 19 - vstupní vyšetření, aspekce, pacientka č. 2



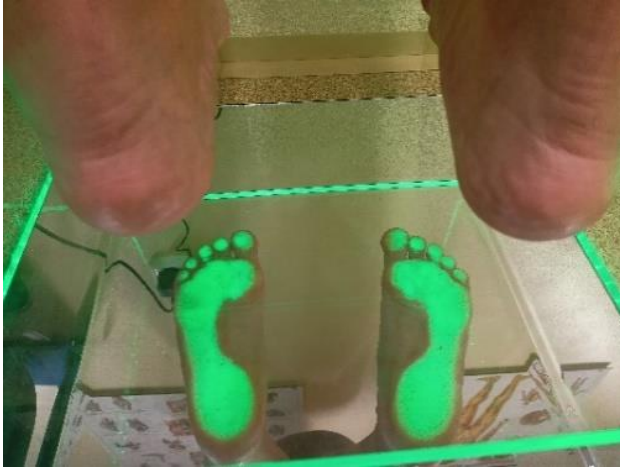zdroj: vlastní

Rombergův stoj provedla pacientka bez titubací. **Trendelenburgův test** byl pozitivní při zvednutí levé noze. **Vélův test nohy** pacientka provedla bez pokrčení prstů a bez hry šlach. **Thomayerův test** pacientka dokázala udělat pouze 5 cm nad zem, takže byl pozitivní. Pacientka při **chůzi** neodvívjela plosku nohy od podložky, neodrážela se od palce, ale od celého přednoží. Dále bylo patrné, že špičky nohou směřovaly ven a byl minimální souhyb rukou. Při **testu dvou vah** byla váha rozprostřena nerovnoměrně, jelikož na levé noze měla 48 % váhy a na pravé 52 %.

Podoskop:

Zatížení měla pacientka rozprostřené rovnoměrně na všech prstcích s výjimkou pátého prstce na levé noze, který byl zatížený méně. Dále byla patrná mírná příčně plochá noha.

Obrázek 20 - vstupní vyšetření, podoskop, pacientka č. 2

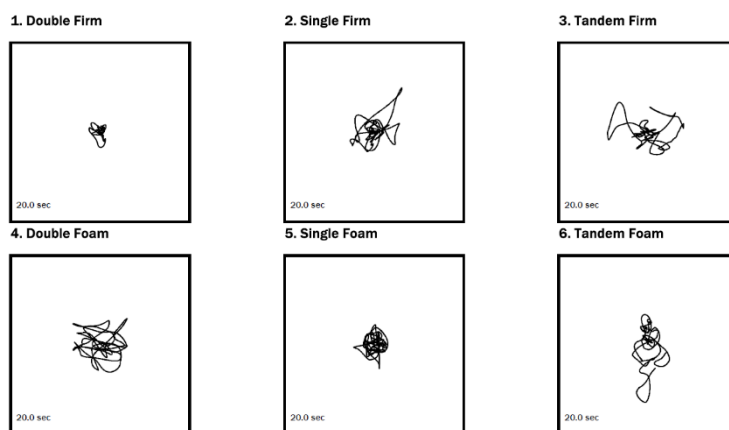


Zdroj: vlastní

Posturograf:

Pacientka při provedení stability evaluation test (obrázek 21) neměla žádný problém s první pozicí na stabilní ploše, kde stála oběma nohama vedle sebe a zavřela oči. Při stožení na levé noze jsem zaznamenala odchylky zejména dopředu. Při tandemovém stožení byly odchylky především do stran. Tyto tři pozice byly provedeny i na nestabilní ploše, kde pacientka musela mít otevřené oči a přidržovat se. I tak byly patrné odchylky při stožení na obou nohách, při tandemovém stožení i při stožení na jedné noze.

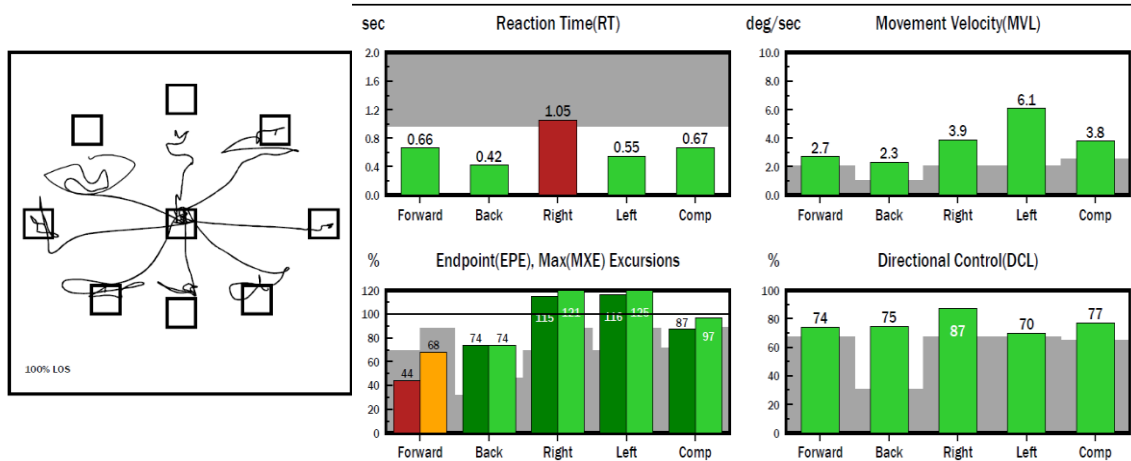
Obrázek 21 - stability evaluation test, vstupní vyšetření, pacientka č. 2



Zdroj: vlastní

U testu limits of stability (obrázek 22) činilo pacientce největší problém přenesení těžiště dopředu, jelikož se tam dostala jen ze 44 % a měla zde i největší odchylky. Kontrola směru byla u všech od 70 do 87 %. Na pravé straně byl nejdelší čas reakce.

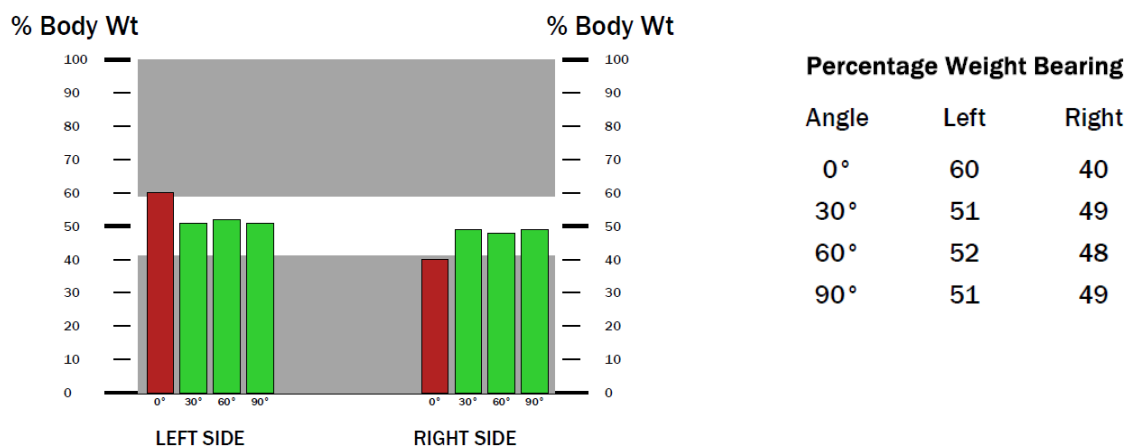
Obrázek 22 - limits of stability, vstupní vyšetření, pacientka č. 2



Zdroj: vlastní

Test weight bearing/squat (obrázek 23) ukázal nerovnoměrné rozdělení váhy na levé a na pravé straně, kdy na levé straně bylo vždy větší zatížení o 2–4 %. Při volném stoji to bylo 20 %. Pacientka uvedla, že při tomto testu se soustředila na zatížení obou nohou stejně, takže bych tento test nebrala jako relevantní.

Obrázek 23 - weight bearing/ squat, vstupní vyšetření, pacientka č. 2



Zdroj: vlastní

DNS testy

Flexi hlavy a trupu pacientka provedla neplynule, žebra se jí dostala do inspiračního postavení a elevovala se jí ramena. Následně jsem testovala extenzi trupu, při které se zvýšila aktivita paravertebrálních svalů na obou stranách symetricky. Byla také přítomna hyperaktivita hamstringů a gluteálních svalů. Poté jsem vyšetřila brániční test, při kterém spontánní dech směřoval do horní hrudní oblasti. Při instrukci, ať dýchá pod mé ruce, byla aktivita na obou stranách symetrická. Posledním DNS testem, který pacientka

provedla byl test hlubokého dřepu, při němž šly kolena přes špičky, prohloubila se jí bederní lordóza, ale jinak byl dřep proveden bez výraznějších odchylek od normy.

Tabulka 9 - zkrácené svaly

Testovaný sval/sval. skupina	Pravá DK	Levá DK
m. triceps surae	1	1
Flexory kyčelního kloubu	2	2
Flexory kolenního kloubu	2	2
Adduktory kyčelního kloubu	0	1
m. piriformis	1	0

Zdroj: vlastní

Tabulka 10 - obvody DKK

Obvody DKK	Pravá DK	Levá DK
15 cm nad patellou	62	62
Přes vasti	50	49
Přes koleno	44	44
Přes tuberositas tibiae	38	38
Přes lýtko	42	42
Přes kotník	27	27
Přes nárt a patu	32	33
Přes hlavičky metatarzů	23	25

Zdroj: vlastní

Tabulka 11 - svalový test

Testovaný pohyb	Pravá DK	Levá DK
Kyčelní kloub		
Flexe	4+	4+
Extenze	4-	4-
Addukce	4	4
Abdukce	4+	4+
Zevní rotace	4	4
Vnitřní rotace	4	4
Kolenní kloub		
Flexe	5	5
Extenze	5	5
Hlezenní kloub		
Plantární flexe	4	4
Dorzální flexe	4	4
Inverze	3+	3+
Everze	3+	3+

Zdroj: vlastní

4.3.2 Terapeutická setkání

1. terapie (22. 11.): vstupní vyšetření, edukace o správné obuvi.

2. terapie (28. 11.): měkké techniky obou chodidel, mobilizace drobných kloubů nohy a subtalárního kloubu, dorzální a plantární vějíř, joint play nohy, protažení plantární aponeurózy v kleče na patách s DF nohy, nácvik tříbodové opory, píd'alka, Brunkow sed s masáží chodidla masážním míčkem, prvky SMS s ježkem, nácvik malé nohy, protažení fascií lýtkových svalů obou nohou, rozpouštění trigger pointů v m. triceps surae, PIR plantární aponeurózy, PIR pro m. triceps surae obou nohou.

Autoterapie: prvky z terapie

3. terapie (6. 12.): nemoc.

4. terapie (13. 12.): měkké a mobilizační techniky obou nohou, DNS třetí měsíc na zádech, nácvik hlubokého dřepu dle DNS, prvky SMS s ježkem, nácvik malé nohy, ABD prstců nohy, měkké a mobilizační techniky, PIR pro flexory kyčelního a kolenního kloubu, PIR pro m. triceps surae a PIR pro adduktory kyčelního kloubu, aproximace kloubu palce a malíku, pozice tripod dle DNS, pozice rytíře dle DNS.

Autoterapie: prvky z terapie

5. terapie (20. 12.): měkké a mobilizační techniky obou chodidel, DNS třetí měsíc vleže na zádech, odporové cvičení dle Brunkow vleže na zádech a jeho modifikace, technika kontrakce – relaxace na m. iliopsoas dle PNF, rozpouštění trigger pointů v lýtku, měkké techniky chodidel a bérce, mobilizační techniky na drobné klouby nohy, PIR pro m. triceps surae, pro flexory kyčelních kloubů a pro flexory kolenních kloubů, strečink plantární aponeurózy vkleče na patách s DF nohy.

Autoterapie: prvky z terapie

6. terapie (6. 1.): zrušeno – nemocná dcera, cvičení doma, prvky z předchozích terapií.

7. terapie (10. 1.): měkké techniky, mobilizace drobných kůstek chodidel, DNS třetí měsíc na zádech k posílení středu těla, IAT vleže na zádech, aproximace kyčelních kloubů, PIR na flexory kyčelního a kolenního kloubu, technika kontrakce – relaxace na m. iliopsoas dle PNF, DNS třetí měsíc na břicho, SMS s ježkem, nácvik malé nohy, pozice tripod dle DNS.

Autoterapie: prvky z terapie, strečink plantární fascie

8. terapie (25. 1.): nemoc.

9. terapie (6. 2.): výstupní vyšetření.

4.3.3 Výstupní vyšetření

Anamnéza

Pacientka byla po dobu výzkumu často nemocná, a proto necvičila pravidelně. Přibližně měsíc necvičila skoro vůbec. Prvky SMS s ježkem ale prováděla každý den několikrát. Když byla zdravá snažila se cvičit prvky z terapie jako DNS – 3. měsíc na zádech, IAT vleže na zádech, odporové cvičení dle Brunkow vleže na zádech a jeho modifikace, nácvik správného dřepu, pozice tripod a rytíř a podobně alespoň čtyřikrát týdně.

Pacientka si často stěžovala na bolest pravého trapézu. Bolesti nohy v místě patní ostruhy téměř ustaly, při chůzi již vůbec nebolely. Při vyšetření řekla, že bolest nohou pociťuje občas večer po námaze, ale spíš únavovou. Na škále bolesti uvedla 1 bod. Prohlásila, že od začátku setkávání se bolest spojená s patní ostruhou zlepšila o 90 %.

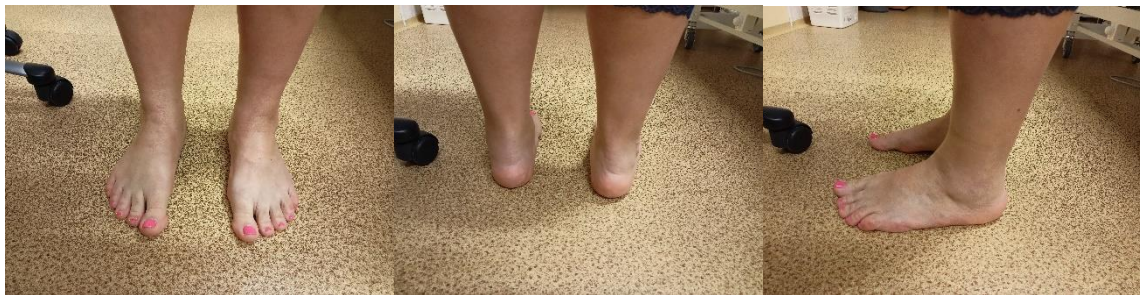Aspekce

Zepředu – hlava rotovaná vpravo, levé rameno vepředu, úklon trupu vlevo, pravá přední horní spina výš, levé koleno výš, obě patelly dovnitř.

Ze zadu – odstátá pravá lopatka, dolní úhel pravé lopatky níž, thorakobrachiální trojúhelník větší vpravo, pravá ruka dál od těla, pravá zadní horní spina níž, pravá infraglutéální rýha níž, pravá podkolenní rýha níž, oba vnější kotníky výš, valgozita pravé paty.

Zboku – ramena v protrakci, výrazně zvětšená bederní lordóza, povolena břišní stěna, anteverze pánve.

Obrázek 24 - výstupní vyšetření, aspekce, pacientka č. 2



Zdroj: vlastní

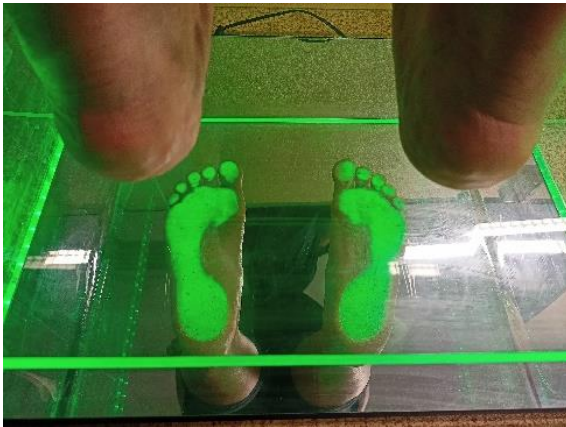Rombergův stoj provedla pacientka bez titubací. **Trendelenburgův test** vyšel na obě strany negativně. Při **Véleho testu nohy** pacientka pokrčila prstce a nebyla přítomna hra šlach. **Thomayerův test** provedla s dotykem konečků prstců země. Pacientka při **chůzi**

ideálně neodvídala plosku nohy od podložky, ale odrážela se od palce. Dále bylo patrné, že špičky nohou směřovaly ven a byl viditelný souhyb rukou. **Test dvou vah** vyšel nerovnoměrně, jelikož na pravé noze bylo zatížení ze 48 % a na levé z 52 %.

Podoskop

Zatížení měla pacientka rozprostřené rovnoměrně na všech prstcích, ale byla patrná mírná příčně plochá noha.

Obrázek 25 - výstupní vyšetření, podoskop, pacientka č. 2

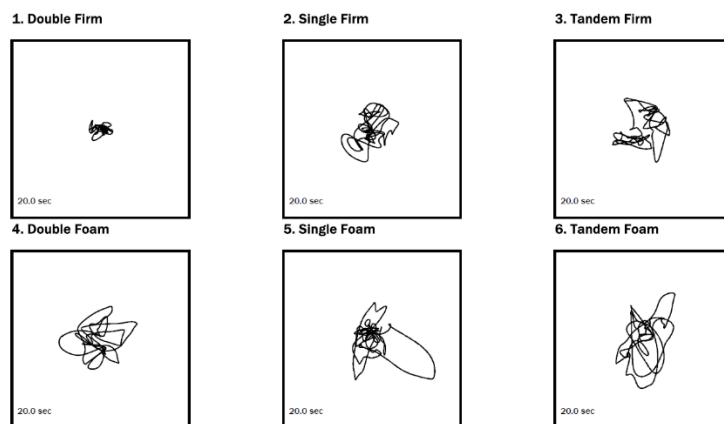


Zdroj: vlastní

Posturograf

Pacientka při provedení stability evaluation test (obrázek 26) neměla žádný problém s první pozicí na stabilní ploše, kde stála oběma nohama vedle sebe a zavřela oči. Při stožení na levé noze jsem zaznamenala odchylky zejména dopředu. Při tandemovém stožení byly odchylky především do stran. Tyto tři pozice byly provedeny i na nestabilní ploše, kde pacientka měla po celou dobu testování zavřené oči a nemusela se přidržovat. I proto byly patrné odchylky při stožení na obou nohách, při tandemovém stožení i při stožení na jedné noze.

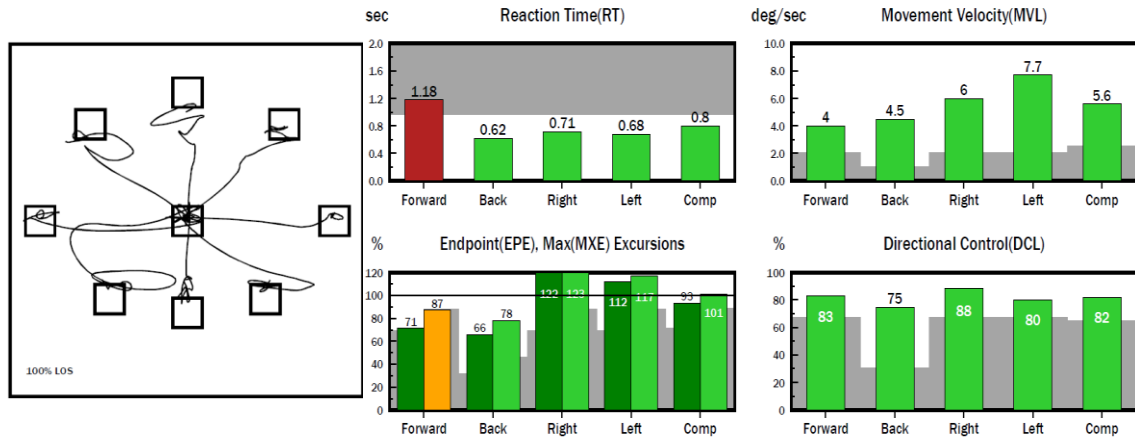
Obrázek 26 - stability evaluation test, výstupní vyšetření, pacientka č. 2



Zdroj: vlastní

U testu limits of stability (obrázek 27) pacientka neměla žádné větší problémy v žádném směru přenesení těžiště. Kontrola směru byla od 75 do 88 %. Nejdelší čas reakce byl směrem dopředu.

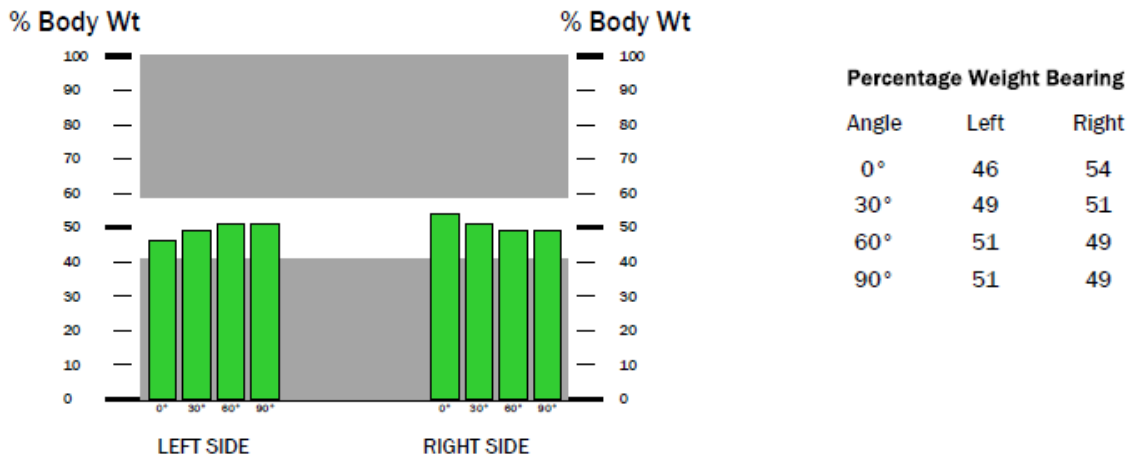
Obrázek 27 - limits of stability, výstupní vyšetření, pacientka č. 2



Zdroj: vlastní

Test weights bearing/squat (obrázek 28) ukázal nerovnoměrné rozdělení váhy na levé a na pravé straně, kdy na levé straně bylo zatížení při volném stoji z 46 % a při 30° ze 49 %. Při 60° a 90° v kolenou byla více zatížena levá noha, a to z 51 %.

Obrázek 28 - weights bearing/squat, výstupní vyšetření, pacientka č. 2



Zdroj: vlastní

DNS testy

Flexi hlavy a trupu pacientka provedla neplynule a byla přítomná hyperaktivita m. rectus abdominis. Následně jsem testovala extenzi trupu, při které se zvýšila aktivita paravertebrálních svalů na obou stranách symetricky. Byla také přítomna hyperaktivita hamstringů a gluteálních svalů. Dalším testem, který jsem vyšetřila byl brániční test, při kterém spontánní dech směřoval do horní hrudní oblasti. Při instrukci, ať dýchá pod mé ruce, byla aktivita na obou stranách symetrická. Posledním DNS testem, který pacientka

provedla byl test hlubokého dřepu, který byl proveden bez výraznějších odchylek od normy.

Tabulka 12 - zkrácené svaly

Vstupní vyšetření		Testovaný sval/sval. skupina	Výstupní vyšetření	
Pravá DK	Levá DK		Pravá DK	Levá DK
1	1	m. triceps surae	0	0
2	2	Flexory kyčelního kloubu	1	1
2	2	Flexory kolenního kloubu	1	1
0	1	Adduktory kyčelního kloubu	0	0
1	0	m. piriformis	1	1

Zdroj: vlastní

Tabulka 13 - obvody DKK

Vstupní vyšetření		Obvody DKK	Výstupní vyšetření	
Pravá DK	Levá DK		Pravá DK	Levá DK
62	62	15 cm nad patellou	62	62
50	49	Přes vasti	52	53
44	44	Přes koleno	46	46
38	38	Přes tuberositas tibiae	41	41
42	42	Přes lýtko	44	44
27	27	Přes kotník	28	28
32	33	Přes nárt a patu	33	33
23	25	Přes hlavičky metatarzů	24	24

Zdroj: vlastní

Tabulka 14 - svalový test

Vstupní vyšetření		Testovaný pohyb	Výstupní vyšetření	
Pravá DK	Levá DK		Pravá DK	Levá DK
		Kyčelní kloub		
4+	4+	Flexe	4+	4+
4-	4-	Extenze	4	4
4	4	Addukce	4	4
4+	4+	Abdukce	4+	4+
4	4	Zevní rotace	4	4
4	4	Vnitřní rotace	4	4
		Kolenní kloub		
5	5	Flexe	5	5
5	5	Extenze	5	5
		Hlezenní kloub		
4	4	Plantární flexe	4	4
4	4	Dorzální flexe	4	4
3+	3+	Inverze	4	4
3+	3+	Everze	4	4

Zdroj: vlastní

4.4 Pacient č. 3

Tabulka 15 - základní informace, pacientka č. 3

Pohlaví	Žena
Rok narození	1991
Výška	163 cm
BMI	37,64 - nadváha
Diagnóza	dorzální patní ostruha na levé noze – 11x5 mm

Zdroj: vlastní

4.4.1 Vstupní vyšetření

Pacientka v době vyšetření docházela ambulantně na fyzioterapii, předtím chodila pouze na ultrazvuk, po kterém udávala lehkou úlevu. Trápila jí bolest na levé noze, kde měla diagnostikovanou dorzální patní ostruhu. Problémy měla také v kyčlích, protože je měla ve vnitřních rotacích a bolely jí. V době vyšetření si také stěžovala na bolest levého kotníku, kde měla v roce 2018 výron a byly přítomny otoky levé dolní končetiny.

Na začátku potíží pacientka udávala bolest vnějšího kotníku a po zátěži ji hodnotila na škále bolesti od 1 do 10 deseti body, v klidu problém nepocítovala. V době vyšetření se bolest snížila na 6 bodů. Na zmírnění bolesti jí pomáhal klid, ale ráno po namáhavém dni nepříjemný pocit udávala.

Pracuje jako příjemce zboží v supermarketu a v zaměstnání průměrně nachodí 15 tisíc kroků, přičemž měla nevhodné těžké boty. V mládí nosila často podpatky, které musela kvůli potížím s patní ostruhou ze šatníku vyřadit. Ve volném čase dělala běžnou práci doma, odpočívala a relaxovala. Mimo levou nohu měla potíže i s bolestí zad vlevo, migrénami a s bolestmi kyčlí. Přibližně před 10 lety pacientku postihlo totální selhání organismu, kdy omdlela, 14 dní musela být doma, udělal se jí rozsáhlý hematom na levé straně těla a trápila jí bolest levého kolene. Pacientka nesouhlasila s fotografií celého těla, a proto jsou přítomny fotografie pouze s hlezny (obrázek 29).

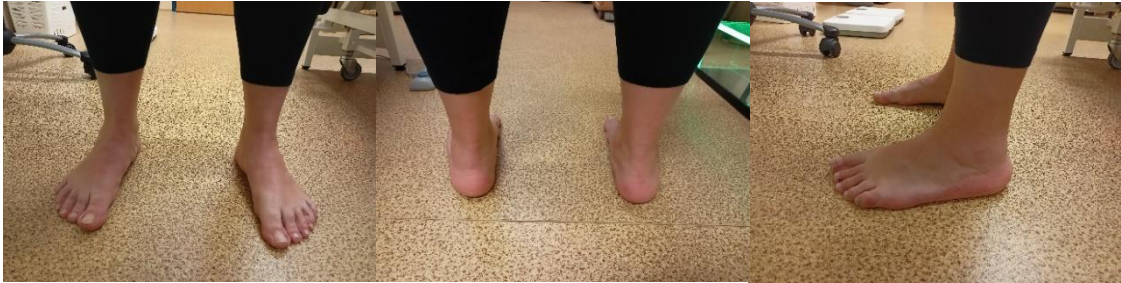Aspekce

Zepředu – hlava ukloněná vpravo, pravé rameno níž, vlevo menší thorakobrachiální trojúhelník, konvexita levé tajle, oslabené břišní svalstvo, pravá přední spina níž, pravá patella výš, valgozita kolen, kyčle ve VR.

Ze zadu – úklon hlavy vpravo, pravé rameno níž, ramena v elevaci, pravá zadní spina níž, hypotonické hýžd'ové svaly, konvexita levé tajle, levá infraglutéální rýha níž, valgozita obou kotníků, vnitřní kotníky výš, varozita obou pat, hypertrofie levé Achillovy šlachy.

Zboku – hlava v předsunu, výrazná hyperkyfóza hrudní páteře, ramena v protrakci, oslabené břišní svaly, antevertze pánve, oploštělá bederní lordóza.

Obrázek 29 – vstupní vyšetření, aspekce, pacientka č. 3



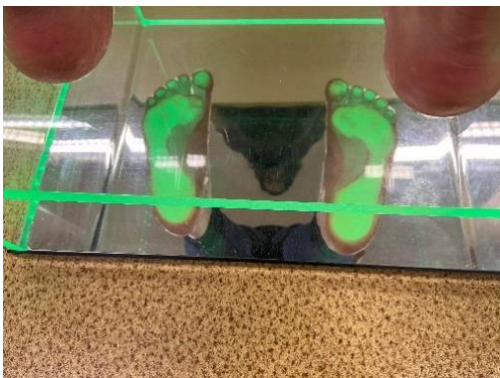Zdroj: vlastní

Rombergův stoj byl negativní, protože vydržela stát bez změny polohy mezi II. a III. Rombergovým stojem. **Trendelenburgův test** vyšel pozitivně při zvednutí levé nohy. Při **Véleho testu** pacientka pokrčila prstce a byla výrazná hra šlach. **Thomayerův test** zvládla pacientka jen do úrovně lýtek a pociťovala tah v lýtkách. Při vyšetření **chůze** byl patrný lehký dupot kvůli dopadu na paty, bez správného odvíjení plosky nohy hlavně na levé straně, kroky nebyly symetrické a obě chodidla směřovala do stran, odraz nohy byl od všech prstců, kolena utíkala k sobě, kyčle byly ve VR, bez souhybu pravé horní končetiny. Při **testu dvou vah** měla pacientka na pravé noze zatížení z 55 % a na levé noze ze 45 %.

Podoskop

Na podoskopu byly viditelné výrazně příčně ploché nohy, podélné klenby byly také viditelně ploché na obou nohách. Zatížené byly všechny prstce.

Obrázek 30 - vstupní vyšetření, podoskop, pacientka č. 3



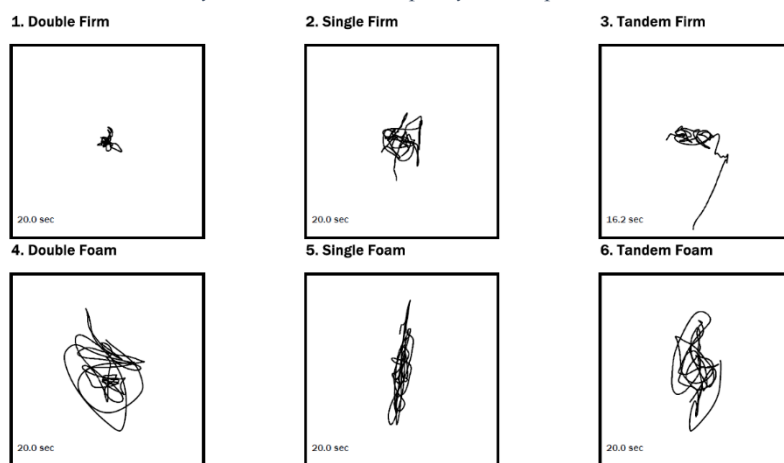
Zdroj: vlastní

Posturograf

U vyšetření stability evaluation test (obrázek 31), při kterém měly být zavřené oči, na stabilní ploše ve stoji s oběma nohama vedle sebe pacientka neměla téměř žádné titubace.

Se stojem na levé noze, kterou udala jako horší, byly patrné lehké odchylky všemi směry. Při tandemovém stoji, kde byla levá noha vzadu, prováděla pacientka vychylování do stran a dozadu. Tyto tři testy byly poté provedeny i na nestabilní ploše, což pro pacientku činilo větší problémy. Ve stoji na obou nohách pacientka měla titubace výrazné a téměř po celou dobu testu měla oči otevřené. Ve stoji na levé noze musela nechat pacientka oči otevřené, a navíc se i občas přidržovala okolních věcí, i přesto ale byly vidět odchylky, a to zejména směrem dozadu a dopředu. Při tandemovém stoji s levou nohou vzadu měla pacientka opět otevřené oči a po celou dobu testu se přidržovala okolních věcí. U tohoto testu pak měla odchylky výrazné všemi směry.

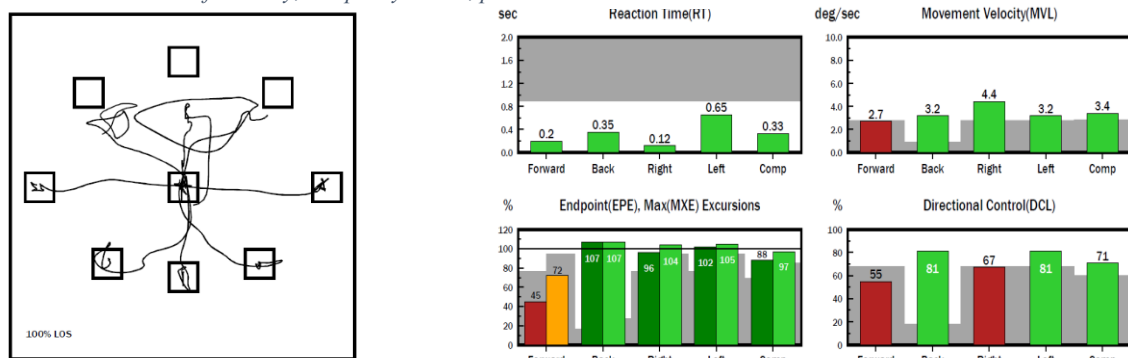
Obrázek 31 - stability evaluation test, vstupní vyšetření, pacientka č. 3



Zdroj: vlastní

Při testu limits of stability (obrázek 32) pacientce činilo největší problém posunutí těžiště dopředu, jak z hlediska se dostat do určeného bodu, tak i z hlediska kontroly směru, kde se dostala pouze na 55 %, navíc i rychlost pohybu byla nejmenší. Problém jí dělala také pravá přední diagonála, kam se dostala pouze z 67 %. Ve všech ostatních směrech se pacientka dostala až na místo, kam bylo žádoucí, a přitom měla minimální výchylky. Za zmínku stojí čas reakce na pravou stranu, který byl opravdu rychlý. U všech směrů se jejich kontrola dostala na úroveň od 71 % do 81 %.

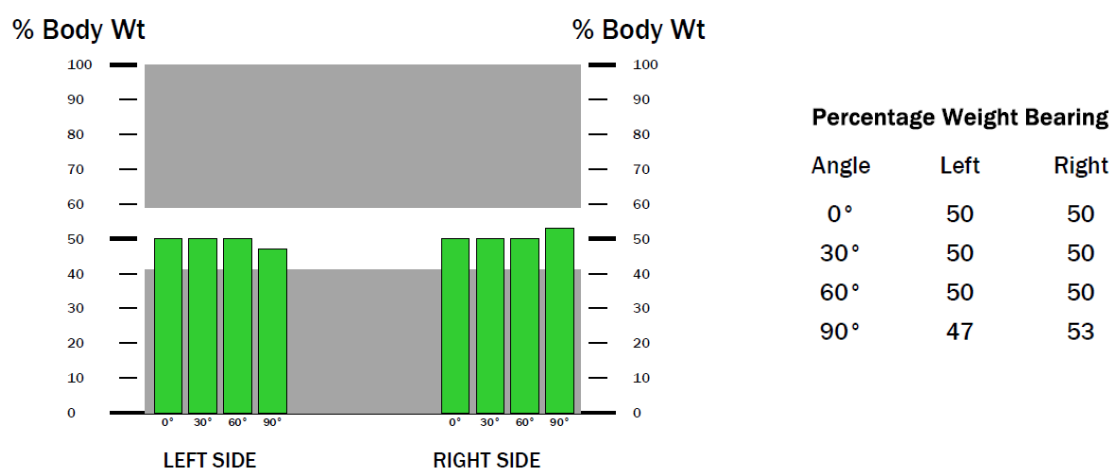
Obrázek 32 - limits of stability, vstupní vyšetření, pacientka č. 3



Zdroj: vlastní

U testu weights bearing/squat (obrázek 33) stála pacientka na obou nohách se stejným zatížením s tím, že pouze u 90° flexe bylo zatížení o 3 % nižší na levé noze.

Obrázek 33 - weights bearing/squat, vstupní vyšetření, pacientka č. 3



Zdroj: vlastní

DNS testy

Při flexi hlavy a trupu se pacientce vychýlila břišní stěna do stran, u testu extenze výrazně zatínala paravertebrální svaly, patrná byla hyperaktivita hamstringů a hýžďových svalů a anteverze pánve, navíc pacientka pociťovala výraznou bolest v bederní oblasti. U hlubokého dřepu se objevila hyperkyfóza hrudní páteře, elevace a protrakce ramen a předsun hlavy. Váha celého těla a těžiště bylo spíše na patách, protože padala dozadu. U bráničního testu výrazněji dýchala na levou stranu, při spontánním dechu bylo přítomno spíše horní hrudní dýchání.

Tabulka 16 - zkrácené svaly

Testovaný sval/sval. skupina	Pravá DK	Levá DK
m. triceps surae	0	1
Flexory kyčelního kloubu	1	2
Flexory kolenního kloubu	1	1
Adduktory kyčelního kloubu	0	1
m. piriformis	0	1

Zdroj: vlastní

Tabulka 17 - obvody DKK

Obvody DKK	Pravá DK	Levá DK
15 cm nad patellou	60	60
Přes vasti	48	48
Přes koleno	43	43
Přes tuberositas tibiae	37	37
Přes lýtko	42	41
Přes kotník	25	24
Přes nárt a patu	32	33
Přes hlavičky metatarzů	23	24

Zdroj: vlastní

Tabulka 18 - svalový test

Testovaný pohyb	Pravá DK	Levá DK
Kyčelní kloub		
Flexe	4	4
Extenze	4	4
Addukce	4	4
Abdukce	4+	4+
Zevní rotace	3+	3+
Vnitřní rotace	4	4
Kolenní kloub		
Flexe	5	5
Extenze	5	5
Hlezenní kloub		
Plantární flexe	4	4
Dorzální flexe	4	4
Inverze	3+	3+
Everze	3+	3+

Zdroj: vlastní

4.4.2 Terapeutická setkání

1. terapie (22. 11.): vstupní vyšetření, edukace o správné obuvi.

2. terapie (29. 11.): měkké techniky v oblasti obou chodidel a m. triceps surae levé nohy, mobilizace drobných nožních kloubů a talocrurálního skloubení, centrace kyčelního kloubu, PIR flexorů a adduktorů kyčelního kloubu, odporové cvičení dle Brunkow vleže na zádech s elevací 1 dolní končetiny a důrazem na aktivitu laterálních stabilizátorů kyčle, strečink plantární aponeurózy vkleče na patách s DF nohy.

Autoterapie: prvky z terapie

3. terapie (7. 12.): měkké techniky na oblast plosky nohy a lýtkových svalů, mobilizace drobných kloubů nohy, nácvik tříbodové opory, nácvik malé nohy, prvky senzomotorické stimulace s ježkem, PIR na m. triceps surae a na flexory a adduktory kyčelního kloubu,

podřep s centrovaným postavením v kyčelních kloubech, nácvik správného zvedání břemene, pozice tripod dle DNS.

Autoterapie: prvky z terapie

4. terapie (13. 12.): měkké techniky na oblast planty a m. triceps surae, PIR na m. triceps surae a na flexory kolenních kloubů, stabilizační cvičení vleže na boku s aktivací zevních rotátorů kyčle, polohování vleže na boku, nácvik správného stereotypu vstávání do stoje, posilování zevních rotátorů vleže na boku, technika kontrakce – relaxace na m. gluteus medius dle PNF, pozice rytíře dle DNS.

Autoterapie: prvky z terapie

5. terapie (21. 12.): mobilizace drobných kloubů nohy, korigovaný sed s aktivitou laterálních stabilizátorů a nácvik tříbodové opory, SMS s ježkem, 3. měsíc na zádech dle DNS a jeho modifikace, podřep s centrovaným postavením v kyčelních kloubech, nácvik správného dřepu dle DNS, centrace a aproximace kyčelního kloubu, výpady vzad s centrovaným postavením kyčelního kloubu, strečink plantární aponeurózy vkleče na patách s DF nohy.

Autoterapie: prvky z terapie

6. terapie (2. 1.): měkké techniky na oblast planty, m. triceps surae, rozpouštění trigger points ve svalech bérce, mobilizace drobných nožních kloubů, dorzální a plantární vějíř, nácvik tříbodové opory, prvky SMS s ježkem, nácvik správného dřepu dle DNS, 3. měsíc na zádech dle DNS a jeho modifikace, odporové cvičení dle Brunkow vleže na zádech s elevací jedné dolní končetiny a důrazem na aktivitu laterálních stabilizátorů kyčle.

Autoterapie: prvky z terapie

7. terapie (10. 1.): nemoc.

8. terapie (26. 1.): měkké techniky na oblast planty, m. triceps surae, mobilizace drobných nožních kloubů, centrace a aproximace kyčle, technika výdrž – relaxace z metody PNF na m. gluteus medius a minimus, technika izotonických kontrakcí na zevní rotátory kyčle dle PNF, nácvik malé nohy, 3. měsíc na zádech dle DNS, nácvik správného dřepu dle DNS, prvky SMS na nestabilních plochách.

Autoterapie: prvky z terapie

9. terapie (6. 2.): výstupní vyšetření.

4.4.3 Výstupní vyšetření

Anamnéza

Pacientka při výstupním vyšetření pocítovala úlevu od bolesti a ohodnotila jí 3-4 body. Pacientka uvedla, že byla po práci vždy velmi unavená, a tak se cvičení moc nevěnovala, ale snažila se dělat SMS cviky s ježkem a nácvik malé nohy téměř každý den. Cvičení dalších cviků, jako například DNS - 3. měsíc na zádech, posilování zevních rotátorů vleže na břicho nebo odporové cvičení dle Brunkow, se věnovala dvakrát týdně. Každou noc spala s klínkem mezi kolena, aby zamezila VR v kyčlích. Když byla nemocná, tak necvičila vůbec.

Na poslední terapii mi oznámila, že si pořídila lepší boty do práce, a že po třech dnech, co je nosila, cítila úlevu a menší bolest nohou po práci.

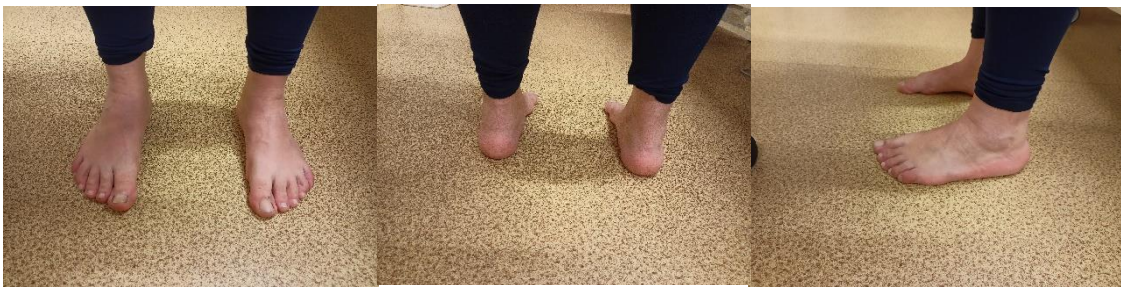Aspekce

Zepředu – hlava lehce ukloněná vpravo, pravé rameno níž, kyčle ve VR.

Ze zadu – Hypotonické hýžďové svaly, valgózní kotníky, vnitřní kotníky výš, varozita pat.

Zboku – hlava v předsunu, výrazná hyperkyfóza hrudní páteře, ramena v protrakci, oslabené břišní svaly, anteverze pánve, vyhlazená bederní lordóza.

Obrázek 34 - výstupní vyšetření, aspekce, pacientka č. 3



Zdroj: vlastní

Rombergův stoj byl proveden bez odchylek. **Trendelenbergův test** vyšel u pacientky negativně. U **Véleho testu nohy** byla patrná mírná aktivita prstců, ale bez přítomnosti hry šlach. **Thomayerův test** pacientka provedla pouze do úrovně kotníků, takže vyšel pozitivně. Při **chůzi** pacientka neodvijnela správně plosku nohy, špičky směřovaly ven, nebyl výrazný souhyb rukou, ale odrážela se od palce. Při **testu dvou vah** bylo zatížení na obou nohách stejné.

Podoskop

Na podoskopu byly viditelné příčně ploché nohy, podélné klenby byly také ploché na obou nohách. Zatížené byly všechny prstce stejně.

Obrázek 35 - výstupní vyšetření, podoskop, pacientka č. 3

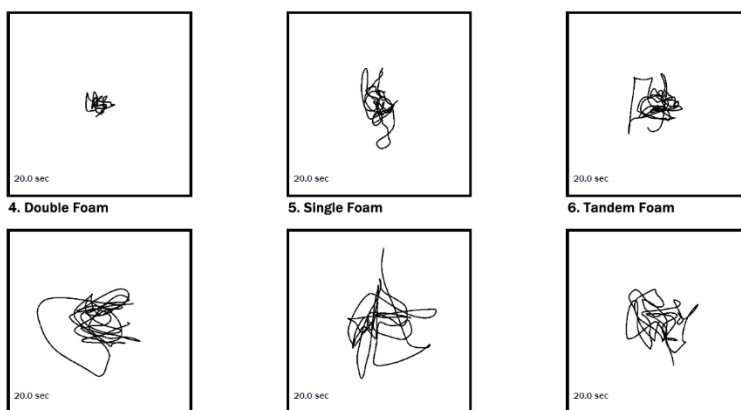


Zdroj: vlastní

Posturograf

Ve stability evaluation test (obrázek 36), při kterém měly být zavřené oči, na stabilní ploše ve stoji s oběma nohama vedle sebe pacientka neměla téměř žádné titubace. Ve stoji na levé noze a při tandemovém stoji s levou nohou vzadu, kterou udala jako horší, byly patrné lehké odchylky všemi směry. Tyto tři testy byly poté provedeny i na nestabilní ploše, což pro pacientku činilo větší problémy. Ve všech stojích měla pacientka výrazné titubace všemi směry, ale udržela téměř po celou dobu testování oči zavřené.

Obrázek 36 - stability evaluation test, výstupní vyšetření, pacientka č. 3

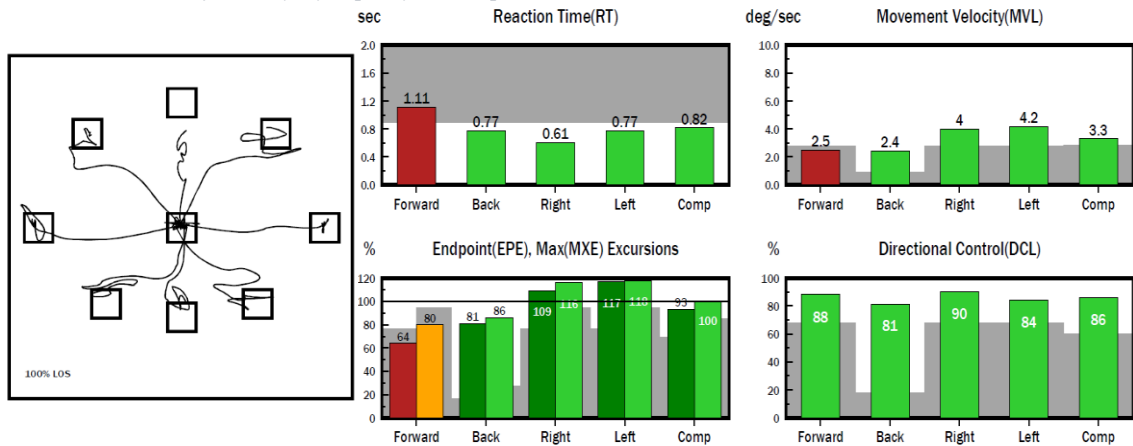


Zdroj: vlastní

Při testu limits of stability (obrázek 37) pacientce činilo největší problém posunutí těžiště dopředu, jak z hlediska se dostat do určeného bodu, kde se dostala pouze na 64 %, tak i z hlediska času reakce, který měla nejdelší, navíc i rychlost pohybu byla nejmenší. Ve všech ostatních směrech se pacientka dostala až na místo, kam bylo žádoucí, a přitom

měla minimální výchylky. U všech směrů se jejich kontrola dostala na úroveň od 81 do 90 %.

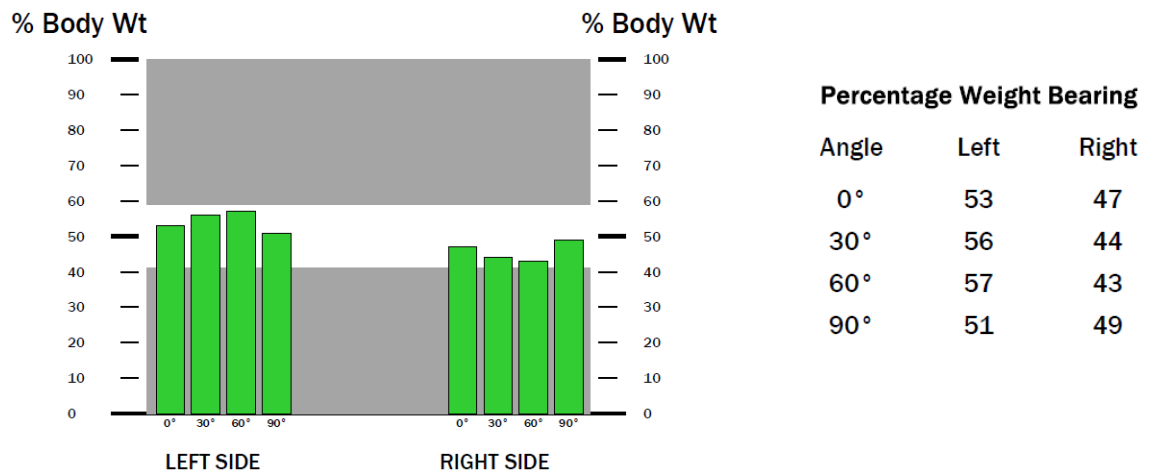
Obrázek 37 - limits of stability, výstupní vyšetření, pacientka č. 3



Zdroj: vlastní

U testu weights bearing/squat (obrázek 38) měla pacientka více zatíženou levou nohu s tím, že u 0° flexe to bylo 53 %, u 30° 56 %, u 60° 57 % a u 90° byla levá noha zatížena z 51 %.

Obrázek 38 - weights bearing/squat, výstupní vyšetření, pacientka č. 3



Zdroj: vlastní

DNS testy

Při flexi hlavy a trupu se pacientce vychýlila břišní stěna do stran, u testu extenze byla zvýšená aktivita paravertebrálních svalů, patrná byla hyperaktivita hamstringů a hýžďových svalů, zvětšila se lordóza bederní páteře a hlava se dostala do reklinace. Hluboký dřep byl proveden relativně v pořádku. U bráničního testu dýchala do obou stran stejně, ale málo. Při spontánním dechu bylo přítomno spíše horní hrudní dýchání.

Tabulka 19 - zkrácené svaly

Vstupní vyšetření			Výstupní vyšetření	
Pravá DK	Levá DK	Obvody DKK	Pravá DK	Levá DK
0	1	m. triceps surae	0	0
1	2	Flexory kyčelního kloubu	1	1
1	1	Flexory kolenního kloubu	0	0
0	1	Adduktory kyčelního kloubu	0	1
0	1	m. piriformis	0	0

Zdroj: vlastní

Tabulka 20 - obvody DKK

Vstupní vyšetření			Výstupní vyšetření	
Pravá DK	Levá DK	Testovaný sval/sval. skupina	Pravá DK	Levá DK
60	60	15 cm nad patellou	60	60
48	48	Přes vasti	48	48
43	43	Přes koleno	42	42
37	37	Přes tuberositas tibiae	36	36
42	41	Přes lýtko	41	40
25	24	Přes kotník	26	26
32	33	Přes nárt a patu	32	33
23	24	Přes hlavičky metatarzů	24	24

Zdroj: vlastní

Tabulka 21 - svalový test

Vstupní vyšetření			Výstupní vyšetření	
Pravá DK	Levá DK	Testovaný pohyb	Pravá DK	Levá DK
			Kyčelní kloub	
4	4	Flexe	4	4
4	4	Extenze	4	4
4	4	Addukce	4	4
4+	4+	Abdukce	4+	4+
3+	3+	Zevní rotace	4	4
4	4	Vnitřní rotace	4	4
			Kolenní kloub	
5	5	Flexe	5	5
5	5	Extenze	5	5
			Hlezenní kloub	
4	4	Plantární flexe	4	4
4	4	Dorzální flexe	4	4
3+	3+	Inverze	4	4
3+	3+	Everze	4	4

Zdroj: vlastní

4.5 Výsledky

4.5.1 Pacient č. 1

Při vstupním vyšetření pacientka č. 1 ohodnotila bolest v místě patní ostruhy na 6 bodů. Tato bolest jí omezovala hlavně při delší chůzi či stání. Při aspekčním vyšetření byl

u pacientky vidět úklon a rotace hlavy k pravé straně, předsun hlavy, pravé rameno výš, obě ramena v protrakci, levý thoracobrachiální trojúhelník menší, úklon trupu k levé straně, hypotonus břišních svalů, hyperlordóza bederní páteře, pravá infraglutální rýha výš, pravá podkolenní rýha výš, hyperextenze kolen, varózní postavení levé paty, výrazný hallux valgus na obou nohách a prstce do špičky. Při Rombergově stoji byly výrazné odchylky mezi II. a III. stojem, při Véleho testu nohy se pokrčily prstce, ale objevila se výrazná hra šlach, takže se dala předpokládat nestabilita nohy. Při Thomayerově testu byla zjištěna významná hypermobilita. Pacientka při chůzi tvrdě dopadala na paty, nesprávně odvíjela nohu a nebyl patrný souhyb rukou. Na podoskopu chybělo zatížení prstců nohou, a to zejména vlevo. Při vyšetření na posturografu dělaly pacientce problém téměř všechny testy. Při prvním testu byly výrazné odchylky všemi směry kromě prvního testovaného stoje, pacientka se musela při ostatních polohách přidržovat okolí a téměř po celou dobu mít otevřené oči. Při druhém testu bylo pro pacientku nejtěžší přenesení těžiště vpřed, kde se z hlediska kontroly směru dostala pouze na 53 %. Při třetím testu pacientka zatěžovala pravou nohu o 2–3 % více, což se shodovalo i s testem dvou vah, kde to bylo stejné. Při DNS testech byla zjištěna dysfunkce HSSP, a že pacientka nadměrně namáhala povrchové svaly. U vyšetření zkrácených svalů byl mírně zkrácený pouze m. triceps surae levé nohy (tabulka 2). Při měření obvodů DKK vyšel větší obvod na LDK přes koleno o 4 cm, přes lýtko o 3 cm, přes tuberositas tibiae o 2 cm a přes hlavičky metatarsů a vasti o 1 cm (tabulka 3). Svalová síla byla u pacientky u všech vyšetřených svalů a svalových skupin ohodnocena čtyřmi, respektive pěti stupni (tabulka 4).

Při výstupním vyšetření se objevily výrazné změny. Subjektivně se pacientka cítila mnohem lépe a bolest v místě patní ostruhy už vůbec nepocítovala. Při aspekčním vyšetření byla patrná lehká rotace hlavy k pravé straně, pravé rameno výš, obě ramena v protrakci, úklon trupu k levé straně, pravá infraglutální rýha nepatrně výš a pravá podkolenní rýha také, varózní postavení levé paty, lehký hallux valgus na obou nohách a prstce do špičky. Nebyl přítomný předsun hlavy, thoracobrachiální trojúhelníky byly na obou stranách stejné, bederní lordóza byla fyziologická, u pacientky se nenacházel výrazný hypotonus břišních svalů a kolena nebyla v hyperextenzi. Rombergův stoj provedla pacientka bez titubací a Véleho test nohy bez hry šlach a s pokrčením prstců. Při Thomayerově testu byla opět vyšetřena hypermobilita. U testování zkrácených svalů nebyl zjištěn žádný zkrácený sval (tabulka 5). Při vyšetření chůze pacientka tvrdě dopadala na paty, ale odvíjela správně nohu a pohyb prováděla se souhybem rukou. Na

podoskopu byly zatíženy všechny prstce téměř rovnoměrně. Při vyšetření na posturografu zvládla pacientka při testu č. 1 udržet zavřené oči po celou dobu testování a nemusela se přidržovat, proto byly výrazné odchylky všemi směry. Při druhém testu dělal pacientce největší problém pohyb dopředu, kontrola tohoto směru však byla 79 %. Při posledním testu pacientka zatěžovala levou nohu o 1-2 % více než pravou. U vyšetření na dvou vahách to bylo rovnoměrné. Při DNS testech již nebyly patrné takové odchylky, byla více zpevněná a lépe zapojovala HSSP. Při měření obvodů DKK vyšel větší obvod na LDK přes lýtko o 2 cm, přes tuberositas tibiae, koleno a vasti to bylo už jen o 1 cm (tabulka 6). Svalová síla byla u pacientky u všech vyšetřených svalů a svalových skupin ohodnocena čtyřmi, respektive pěti stupni (tabulka 7).

4.5.2 Pacient č. 2

Při vstupním vyšetření pacientka udávala 6 bodů na škále bolesti od 1 do 10. Při aspekčním vyšetření byl viditelný úklon a rotace hlavy k pravé straně, záklon hlavy, hyperlordóza krční páteře, levé rameno více vepředu, protrakce ramen, odstátá pravá lopatka, dolní úhel pravé lopatky níž, hyperkyfóza hrudní páteře, konvexita levé tajle a konkavita pravé tajle, thorakobrachiální trojúhelník větší vpravo, pravá ruka dál od těla, úklon trupu vlevo, hyperlordóza bederní páteře, hypotonus břišních svalů, levá přední spina níž, levá horní zadní spina výš, levá infraglutéální rýha výš, levá podkolenní rýha výš, levé koleno výš, patelly směrem dovnitř, oba vnější kotníky výš, kladívkovité prstce vlevo, valgozita pravé paty a hypertrofie Achillovy šlachy. Rombergův stoj provedla pacientka bez titubací. Véleho test byl pozitivní, ale bez hry šlach. Trendeleburgův test byl pozitivní při zvednutí levé nohy, takže se dala předpokládat instabilita v oblasti kyčle. Thomayerův test vyšel pozitivně, protože provedla předklon do vzdálenosti prstů 5 cm nad zemí. Při chůzi pacientka neodvívěla plosku nohy a byl patrný minimální souhyb rukou. Na podoskopu měla pacientka váhu rozprostřenou rovnoměrně s výjimkou 5. prstce levé nohy, dále byla přítomna mírná podélně i příčně plochá noha. Na posturografu provedla první test s výraznými odchylkami, a to i přesto, že měla téměř po celou dobu testování otevřené oči a přidržovala se okolí. Při druhém testu měla největší problém s přenesením těžiště dopředu, kam se dostala pouze ze 44 %. Při třetím testu byla váha na levé noze o 3-4 % větší. Při testu dvou vah bylo zatížení větší o 2 % na pravé noze. Pacientka prohlásila, že se při vyšetření na posturografu soustředila, aby měla obě nohy zatížené stejně, takže bych tento test nebrala jako relevantní a řídila se spíše podle testu dvou vah. Při DNS testech byla zjištěna dysfunkce HSSP, a že má pacientka horní hrudní

typ dýchání a zapojuje více povrchové svaly, které přetěžuje. Při vyšetření zkrácených svalů jsem zjistila, že má hodně zkrácené flexory kyčelního i kolenního kloubu na obou nohách, mírně zkrácený m. triceps surae na obou nohách, adduktory kyčelního kloubu vlevo a m. piriformis vpravo (tabulka 9). Při měření obvodů DKK jsem vyšetřila, že vlevo má pacientka o 2 cm větší obvod přes hlavičky metatarsů a o 1 cm přes nárt a patu a přes vasti (tabulka 10). Svalová síla byla u pacientky u všech vyšetřených svalů a svalových skupin ohodnocena čtyřmi, respektive pěti stupni (tabulka 11).

Při výstupním vyšetření se pacientka cítila mnohem lépe než při vstupním, a i přes časté nemoci udávala zlepšení bolestí spojené s patní ostruhou o 90 %. Na škále bolesti ohodnotila bolest pouze jedním bodem. Při aspekčním vyšetření měla hlavu rotovanou k pravé straně, levé rameno více vepředu, ramena v protrakci, odstátou pravou lopatku, dolní úhel pravé lopatky níž, pravý thorakobrachiální trojúhelník větší, pravou ruku dál od těla, úklon trupu vlevo, hyperlordózu bederní páteře, hypofunkci břišního válce, anteverzi pánve, pravou přední horní spinu výš, pravou horní zadní spinu níž, pravou infraglutéální rýhu níž, pravou podkolenní rýhu níž, levé koleno výš, obě patelly mírně dovnitř, vnější kotník výš a valgozitu pravé paty. Nebyl přítomný úklon ani záklon hlavy, hyperlordóza krční páteře, hyperkyfóza hrudní páteře, konvexita levé tajle a konkavita pravé tajle, hypertrofie Achillovy šlachy a kladívkovité prstce. Rombergův stoj pacientka provedla bez titubací. Véleho test byl negativní a bez hry šlach. Trendelenburgův test byl negativní a Thomayerův test provedla s dotknutím konečků prstů země. Při chůzi pacientka neodvījela plosky nohou správně, ale odrážela se od palce a byl přítomný souhyb rukou. Na podoskopu bylo rovnoměrné zatížení nohou i všech prstců, ale nacházela se u pacientky mírně podélně plochá noha. Při prvním testu na posturografu byly přítomny výrazné odchylky, ale udržela oči po celou dobu zavřené. Ve druhém testu nebyly žádné výrazné nedostatky a kontrola směru dosáhla ve všech směrech od 75 do 88 %. Při třetím testu byly DKK zatíženy téměř vyrovnaně, ale při volném stoji byla levá noha zatížená ze 46 %, při 30° ze 49 % a při 60° a 90° z 51 %. Při DNS testech již nebyly patrné takové odchylky, byla více zpevněná, zapojovala lépe střed těla, ale stále neuměla správně zapojit bránici. Při vyšetření zkrácených svalů měla zkrácení prvního stupně u flexorů kyčelního kloubu, flexorů kolenního kloubu a m. piriformis obou dolních končetin (tabulka 12). U měření obvodů končetin jsem vyšetřila rozdíl přes vasti, kde se na pravé DK zmenšil na 52 cm a na levé na 53 cm, přes nárt a patu se změnil obvod na noze na 33 cm a přes hlavičky metatarsů se změnil na obou nohách na 24 cm (tabulka

13). Svalová síla byla u pacientky u všech vyšetřených svalů a svalových skupin ohodnocena čtyřmi, respektive pěti stupni (tabulka 14).

4.5.3 Pacient č. 3

Při vstupním vyšetření si pacientka stěžovala na bolest levé nohy v místě patní ostruhy, kterou ohodnotila 6 body. Při aspekčním vyšetření měla pacientka hlavu ukloněnou k pravé straně a v předsunu, pravé rameno výš, ramena v protrakci a elevaci, levý thoracobrachiální trojúhelník menší, hyperkyfózu hrudní páteře, konvexitu levé tajle, pravou zadní spinu výš, oslabené břišní svaly, anteverzi pánve, oploštělou bederní lordózu, hypotonické hýžděové svaly, levou infraglutéální rýhu níž, pravou patellu výš, valgózní kolenní klouby, kyčle ve VR, valgozitu hlezen, vnitřní kotníky výš, varózní paty a levou Achillovu šlachu hypertrofickou. Rombergův stoj byl negativní. Trendelenburgův test vyšel pozitivně při zvednutí levé nohy. Při Véleho testu pokrčila prstce. Thoamyerův test byl pozitivní, jelikož se dostala pouze do úrovně lýtek. Při chůzi byl patrný tvrdý dopad na paty, asymetrie kroků, nesprávné odvíjení plosek nohou, odraz od všech prstců, VR v kyčlích a nebyl souhyb HKK. Pravou nohu na testu dvou vah zatěžovala z 55 % a levou ze 45 %. Na podoskopu byla patrná podélná i příčně plochá noha. Při prvním testu na posturografu měla pacientka výrazně titubace všemi směry a musela mít po celou dobu otevřené oči a přidržovala se okolí. U druhého testu měla pacientka největší obtíže se směrem dopředu, z hlediska kontroly směru se dostala jen na 55 %, problémová byla i pravá přední diagonála, kam se dostala jen z 67 %. U všech ostatních směrů se jejich kontrola dostala od 71 % do 81 %. Při třetím testu zatížila obě DKK stejnou vahou, jen u 90° v kolenu byla levá noha zatížena ze 47 %. Při DNS testech byla zjištěna dysfunkce HSSP, a že má pacientka horní hrudní typ dýchání a zapojuje více povrchové svaly, které přetěžuje. U vyšetření zkrácených svalů jsem výrazné zkrácení vyšetřila u flexorů kyčelního kloubu vlevo a mírné zkrácení u flexorů kyk vpravo, m. triceps surae vlevo, flexorů kok vlevo a adduktorů kyk vlevo (tabulka 16). Obvody DKK vyšly téměř totožně na obou DKK, ale přes lýtko a přes kotník byl obvod větší o 1 cm na pravé DK a přes nárt a patu a přes hlavičky metatarsů na levé DK (tabulka 17). Svalová síla byla u pacientky u všech vyšetřených svalů a svalových skupin ohodnocena čtyřmi, respektive pěti stupni (tabulka 18).

Při výstupním vyšetření pacientka ohodnotila bolest spojenou s patní ostruhou na 3-4 body. Při aspekčním vyšetření měla hlavu ukloněnou vpravo a v předsunu, pravé rameno výš a obě ramena v protrakci, hyperkyfózu hrudní páteře, oslabené břišní svaly, anteverzi

pánve, oploštělou bederní lordózu, hýžd'ové svaly hypotonické, kyčle ve VR, valgózní kolenní klouby, valgozitu obou hlezen, vnitřní kotníky výš a varozitu pat. Pacientka již nedržela ramena v elevaci, levý thoracobrachiální trojúhelník menší, konvexitu levé tajle, pravou zadní spinu výš, levou infraglateální rýhu níž, pravou patellu výš a levou Achillovu šlachu hypertrofickou. Rombergův a Trendelburgův test vyšel negativně, u Véleho testu nohou se pokrčily prstce a nebyla přítomná hra šlach. Při Thomayerově zkoušce se pacientka dostala do úrovně kotníků. Při chůzi pacientka neodvījela správně nohu, špičky směřovaly ven, nebyl souhyb rukou, ale odrážela se od palce. Při testu dvou vah bylo zatížení rovnoměrné. Na podoskopu byla viditelná podélně i příčně plochá noha. Při prvním testu na posturografu měla pacientka výrazné titubace všemi směry, ale udržela zavřené oči téměř po celou dobu testování. U druhého testu dělal pacientce největší problém směr dopředu, kam se dostala pouze z 64 %. U všech směrů se jejich kontrola dostala od 81 do 91 %. Při třetím testu měla více zatíženou levou nohu. Při DNS testech již nebyly patrné takové odchylky, zapojovala lépe HSSP, ale stále neuměla správně zapojit bránici a výrazně zapojovala povrchové svaly. Mírně zkrácené svaly jsem vyšetřila u flexorů kyk obou DKK a u adduktorů levé DK (tabulka 19). U obvodů byla změna přes koleno, tuberositas tibiae, kotník a hlavičky metatarzů, kde byl ale obvod na obou nohách stejný. Dále přes lýtko, kde bylo na pravé noze o 1 cm více a přes nárt a patu, kde bylo o 1 cm více na levé noze (tabulka 20). Svalová síla byla u pacientky u všech vyšetřených svalů a svalových skupin ohodnocena čtyřmi, respektive pěti stupni (tabulka 21).

5 Diskuse

Ve své bakalářské práci jsem se zabývala patní ostruhou a možnostmi fyzioterapie u této problematiky. Cílem mé bakalářské práce bylo popsat problematiku patní ostruhy a její nejčastější způsoby léčby z dostupných literárních zdrojů. Dalším cílem bylo najít možnosti fyzioterapie u patních ostruh.

V odborné literatuře a zahraničních člancích existují dvě teorie vzniku patních ostruh. První teorii zmiňují například Zhou B., Zhou Y. et al. (2015) nebo Alatassi, Alailan et al. (2018) a je taková, že patní ostruha je následkem takzvané plantární fascitidy, což je zánět plantární fascie. Když se tento zánět neléčí a dále se podporuje rizikovými faktory, může plantární fascie zkalifikovat a vytvořit se plantární patní ostruha. Druhou teorii uvádí Velagala, Kumar et al. (2022) a dle nich patní ostruha nemá přímou spojitost s plantární fascitidou. Vzniká na základě vertikální komprese, kde tlakem do plantární fascie například vlivem nadváhy, nadměrného stání, či nesprávného používání chodidla vznikají mikrofraktury v této povázce. Na tento jev reagují tkáně kalcifikací a tvorbou výrůstků na patní kosti a tím vzniká patní ostruha. Jedná se o obranný mechanismus, který je v některé literatuře považován za fyziologii.

Rizikové faktory, které uvádějí například autoři Potocnik, Hochreiter et al. (2019), Zwirner, Templer et al. (2021) nebo Buchanan, Kushner (2022), pro vznik patní ostruhy jsou především nesprávný stereotyp chůze, nesprávná obuv, zaměstnání vyžadující dlouhodobé stání nebo nadváha. Patní ostruha trápí zejména ženy s nadváhou okolo 40–60 let, jak vyzorovali autoři Potocnik, Hochreiter et al. (2019). Já jsem ve svém výzkumu měla tři ženy s nadváhou a dvě z nich byly v rizikovém věku. Všechny měly nesprávný stereotyp chůze, nosily nevhodnou obuv a dvě z nich měly zaměstnání vyžadující dlouhodobé stání.

Ve své bakalářské práci zmiňuji vliv nesprávné obuvi na vznik patní ostruhy. Správná bota by měla být lehká, pružná, prodyšná, s širokou špičkou a bez podpatku. Negativní vliv podpatků, malé boty či úzké špičky na nohu popisují kupříkladu autoři Landorf, Kaminski et al. (2022), Buldt, Menz (2018) nebo Malick, Khalid et al. (2020). Tento vliv nesprávné obuvi mohu potvrdit i já na základě mého výzkumu, jelikož všechny mé pacientky nosily dlouhé roky lodičky s podpatkem a úzkou špičkou nebo těžké tvrdé boty s vysokou podrážkou, a i to mohlo mít souvislost se vznikem patní ostruhy.

Ribeiro, de Souza et al. (2022) porovnávali účinek minimalistické obuvi, která se dá svými kritérii přirovnat k barefootové obuvi, a ortopedických vložek jako mechanickou léčbu plantární patní ostruhy. Došli k závěru, že obě skupiny měli po šesti měsících nošení této obuvi lepší funkčnost nohy, snížený tlak v oblasti paty a respondenti pociťovali menší bolest. Je zde také popsáno, že dlouhodobé nošení nevhodné obuvi s podpatkem nebo vyšší a tvrdou podrážkou má negativní vliv na nohu, která je dysfunkční, způsobuje bolest v oblasti paty a napětí ve svalech chodidla i lýtka.

V dostupných literárních zdrojích byla nejčastějším způsobem léčby ultrazvuková terapie, laserová terapie a terapie rázovou vlnou doplněná protahovacím cvičením svalů chodidla. Tkocz, Matusz et al. (2021) zkoumali účinnost vysoce intenzivní laserové terapie (dále také HILT) na snížení bolestí spojených s patní ostruhou a porovnávali to s ultrazvukovou terapií. V obou skupinách došlo ke zlepšení, avšak k výraznějšímu u skupiny léčené ultrazvukovou terapií. Závěrem lze říci, že HILT se nezdá být účinnější v léčbě bolesti u pacientů s kalkaneální ostruhou a plantární fasciitidou než konzervativní standardní fyzioterapeutické postupy.

Existuje také studie Kaydok, Ordahan et al. (2020) týkající se účinnosti nízkointenzivní laserové terapie (LILT) v porovnání s HILT, přičemž obě skupiny byly doplněné protahovacím cvičením při léčbě pouze izolované plantární fasciitidy. Měřené parametry se zlepšily v obou zkoumaných skupinách. Studie prokázala významnější účinek HILT. Güloğlu a Yalcin (2020) zkoumali účinnost LILT a rázové vlny. Obě terapie byly doplněny protahovacími cviky. Došli k závěru, že obě terapie mají přínos pro léčbu patních ostruh a žádná není nadřazená druhé. Zlepšení u obou metod nastalo ve všech zkoumaných parametrech. Ve studii však nemají třetí porovnávací skupinu, která by prováděla pouze cvičení, a tak nelze vyloučit, že ke zlepšení pomohlo právě uvedené cvičení.

Existují studie, které porovnávají skupinu, které byla prováděna terapie rázovou vlnou a skupinu, kde bylo pouze placebo během šesti měsíců trvání terapie. Obě terapie byly doplněny protahovacím cvičením. Například autoři Speed, Nichols et al. (2003) a Buchbinder, Ptasznik et al. (2002) nezaznamenali žádné statisticky významné rozdíly mezi oběma skupinami. Autoři Ogden, Tóth et al. (2001) a Theodore, Buch et al. (2004) zaznamenali zlepšení u skupiny s terapií rázovou vlnou účinnost okolo 50 % zatímco u placebo terapie to bylo kolem 30 %.

Yesil, Dundar et al. (2020) se pokusili prozkoumat účinnost HILT + cvičení při snižování bolesti způsobené patní ostruhou a porovnávali to s placebo HILT + cvičením. Autoři terapii složili ze souboru protahovacích a posilovacích cviků a cviků na facilitaci kleneb. Nakonec bylo zjištěno, že v obou skupinách došlo k významnému zlepšení měřených parametrů a nebyly prokázány žádné rozdíly mezi skupinami. Závěrem lze říci, že pokud je hlavní stížností pacientů bolest, může být ekonomickou, praktickou a spolehlivou léčbou pouze pohybová terapie.

Podle odebrané anamnézy od mých pacientek jim ulevily od bolestí všechny tři způsoby fyzikální terapie, avšak problematiku patní ostruhy stále pociťovaly. Důležité je zmínit, že dle dostupné literatury jsou potřeba ke správnému účinku laserového paprsku, ultrazvuku i rázové vlny minimálně tři měsíce pravidelného a intenzivního aplikování těchto terapií. Mé pacientky docházely na zmíněné fyzikální terapie přibližně jeden měsíc, a tak nelze z mého výzkumu potvrdit nebo vyvrátit účinnost laserové terapie, ultrazvukové terapie a terapie rázovou vlnou.

Ve své bakalářské práci jsem hledala možnosti fyzioterapie u patní ostruhy. Využila jsem několik metod a z nich na každou terapii sestavila cvičební jednotku. U pacientů jsem v souvislosti s chodidlem sledovala několik kritérií, a to bolest, funkčnost nohy, stabilitu hlezen, zatížení nohou a vyšetření na podoskopu. Dále jsem u pacientek vyšetřovala posturu aspekci, stereotyp chůze, zkrácené svaly, obvody, svalovou sílu, stabilitu na posturografu, pohybové stereotypy v oblasti kyčelního kloubu a funkčnost HSSP. V téměř všech sledovaných kritériích se všechny pacientky zlepšily.

V dostupné literatuře se diskutovanému tématu věnuje pouze několik publikací, což fakticky znemožňuje poctivou a věrohodnou diskusi, srovnání a případné připomínky k existujícím zprávám. Yesil, Dundar et al. (2020) ve svém výzkumu došel k závěru, že pohybová terapie může být vhodná volba terapie ke snížení bolesti spojené s patní ostruhou. Konkrétně využíval protahovací a posilovací cviky a cviky na facilitaci kleneb, které ale podrobněji nedefinoval. S tímto tvrzením se ztotožňuji, protože všechny mé pacientky se během 12 týdnů pohybové terapie zlepšily bez aplikace fyzikální terapie či jiné léčby. Jako možnosti fyzioterapie u patní ostruhy jsem navrhla SMS metodu, DNS metodu, Brunkow metodu, PNF koncept a měkké a mobilizační techniky.

Ke snížení bolesti spojené s patní ostruhou a ke zlepšení funkčnosti nohy pomohla změna obuvi, SMS metoda a měkké a mobilizační techniky díky stimulaci plosky nohy, uvolnění

chodidla a vyrovnání svalových dysbalancí v noze. SMS metoda přispěla i k lepší stabilitě hlezen a snížení hry šlach na základě cvičení na nestabilních plochách. Se snížením bolesti souvisí větší zatížení postižené nohy, kterou pacientky dříve spíše odlehčovaly. Všechny zmiňované metody vedly ke správnému zatížení chodidla, přičemž největší změna byla patrná u pacientky č. 1, která začala zatěžovat i prsty levé nohy, jež dříve nezatěžovala.

Mahdieh, Zolaktaf et al. (2020) vyzkoumali, že DNS metoda přispívá ke zlepšení stability v kloubech, k funkčním pohybům a k posílení HSSP. S tímto tvrzením se mohu ztotožnit, jelikož i mé pacientky dosáhly ke zlepšení ve stejných kritériích. Fathollahnejad, Letafatkar et al. (2019) zjistili, že stabilizační cvičení a manuální terapie pomáhá ke zlepšení postavení postury a k lepší stabilitě. V mé bakalářské práci jsem jako stabilizační cvičení použila prvky ze SMS metody na nestabilních plochách a jako manuální terapii měkké a mobilizační techniky. Na konci výzkumu měly všechny mé pacientky lepší držení těla a vyšetřením na posturografu prošly s lepšími výsledky, a tak s autory Fathollahnejad, Letafatkar et al. (2019) mohu souhlasit. Lempke, Wilkinson et al. (2018) popisují účinnost PNF a PIR metody na protažení zkrácených svalů, přičemž nevyzkoumali rozdíl mezi účinností mezi metodami. Konkrétně se ve výzkumu jedná o flexory a extenzory kyčelního kloubu, ale lze předpokládat účinnost PNF i PIR u všech svalů DKK stejnou. U mých pacientek jsem na konci výzkumu vyšetřila zkrácené svaly a u většiny zkoumaných svalových skupin se snížil stupeň zkrácení.

Roswitha Brunkow vypracovala svou metodiku, při které je kladen důraz na správné nastavení horních a dolních končetin a následným vzepřením se o ně dochází k aktivaci hlubokého stabilizačního systému (Kolář, 2020). Tato metoda dle autora pomáhá zmírnit či odstranit svalové dysbalance a vede k napřímení páteře, což se povedlo i u mých pacientek. Zvýšila se jim funkce HSSP, zkoumané obvody DKK se vyrovnaly, ale svalová síla zůstala přibližně stejná na začátku i na konci výzkumu. To lze přičíst tomu, že žádná z pacientek neměla výrazně oslabené svaly DKK. Všechny zmíněné metody a jejich kombinace napomohly ke zlepšení stereotypu chůze a správnějšímu držení těla.

6 Závěr

V mé bakalářské práci jsem se zabývala patní ostruhou a možnostmi její léčby. Mým cílem bylo najít možnosti fyzioterapie u patní ostruhy a uplatnit je na pacientech.

V teoretické části jsem popsala základní anatomii nohy, vznik patní ostruhy, její rizikové faktory, prevenci, diagnostiku a vybrané fyzioterapeutické metodiky, které by mohly pomoci k vyléčení patní ostruhy. V praktické části jsem popsala vyšetření, které jsem následně u svých pacientek provedla. U každé pacientky jsem popsala vstupní a výstupní vyšetření a průběh devíti terapií.

Při vstupním vyšetření jsem zjistila, že všechny pacientky měly nadváhu, dlouhé roky nosily lodičky a nevhodnou obuv, měly zkrácené lýtkové svaly v levé noze, kde byla patní ostruha, nacházela se u nich plochá noha a měly špatný stereotyp chůze a držení těla. U všech pacientek bylo výrazné oslabení HSSP a nesprávné zapojování bránice. Pacientky č. 2 a 3 měly nestabilitu v oblasti kyčle a pacientky č. 1 a 3 v oblasti nohou. Dále jsem si všimla, že všechny tři pacientky při spontánním stoji odlehčovaly dolní končetinu, kde byla přítomna patní ostruha. Vyšetřované při vstupním pohovoru ohodnotily bolest spojenou s patní ostruhou pěti, respektive šesti body z deseti.

Na všech pacientkách bylo při výstupním vyšetření viditelné zlepšení, největší však u pacientky č. 1, která cvičila pravidelně. U všech pacientek vymizela nestabilita v oblasti nohy a hra šlach, instabilita v oblasti kyčle, zlepšil se stereotyp chůze a držení těla a posílil se jim střed těla. Všechny pacientky subjektivně uvedly zmírnění bolestí, pacientka č. 1 dokonce již žádné bolesti spojené s patní ostruhou nepocítovala a pacientka č. 2 měla bolesti už jen minimální. Patrné bylo i to, že pacientky začaly zatěžovat nohu s patní ostruhou více než na začátku setkávání. Některé dokonce více než nohu zdravou. U pacientek se snížilo množství a stupně zkrácených svalů.

Díky těmto pozitivním výsledkům lze usuzovat, že každodenní provádění prvků SMS s ježkem, nácvik malé nohy, cvičení na nestabilních plochách či měkké a mobilizační techniky chodidel jsou významným prvkem pro léčbu patní ostruhy. Navíc i současné pravidelné cvičení DNS a Brunkow metody je přínosné pro posílení středu těla a zlepšení stereotypu chůze. PNF a PIR napomohly pacientkám ke zlepšení svalových dysbalancí. Z anamnézy jsem od pacientek zjistila, že ultrazvuk, laser i rázová vlna, které byly pacientkám aplikovány, měly pozitivní účinek na zmírnění bolestí. Samotná fyzikální

terapie však patní ostruhu, podle získaných informací, vyléčit nedokáže, ale pouze zmírňuje bolest.

Je nedostatek souhrnných informací o patní ostruze a její léčbě a cviky, které by ji mohly pomoci vyléčit. I proto jsem vypracovala brožurku s názvem „Cviky vhodné pro léčbu patní ostruhy“ (příloha 2), kde jsou popsány a nafoceny cviky, které pomohly mým pacientkám a věřím, že pomohou i ostatním.

Má bakalářská práce může být přínosná pro lidi, co se chtějí dozvědět o patní ostruze víc informací, pro studenty oboru fyzioterapie či jiných zdravotnických oborů, kteří se učí o patních ostruhách i jako výukový materiál. Má brožurka může být přínosem pro lidi trpící patní ostruhou a měla by jim pomoci zmírnit bolesti.

7 Zdroje

Literatura:

1. BUREŠOVÁ, Tereza, 2019. *Sledování rozložení váhy po ortopedických operacích kolenního kloubu*. Plzeň. Bakalářská práce. Západočeská univerzita v Plzni. Vedoucí práce Mgr. Lukáš Ryba.
2. ČIHÁK, Radomír, 2016. *Anatomie*. Třetí, upravené a doplněné vydání. Ilustroval Ivan HELEKAL, ilustroval Jan KACVINSKÝ, ilustroval Stanislav MACHÁČEK. Praha: Grada. ISBN 978-80-247-3817-8.
3. DYLEVSKÝ, Ivan, 2009b. *Funkční anatomie*. Praha: Grada. ISBN 978-80-247-3240-4.
4. DYLEVSKÝ, Ivan, 2009a. *Speciální kineziologie*. Praha: Grada. ISBN 978-80-247-1648-0.
5. DYLEVSKÝ, Ivan, 2013. *Základy funkční anatomie člověka*. V Praze: České vysoké učení technické. ISBN 978-80-0105-249-5.
6. HANSEN, John T, 2019. *Netterův vybarvovací anatomický atlas*. 2., aktualizované vydání. Ilustroval Frank H. NETTER, přeložil Marcela BEZDIČKOVÁ. V Brně: CPress. ISBN 9788026428008.
7. HELLEBRANDOVÁ, Lenka, 2006. *Funkční poruchy nohou, možnosti ovlivnění ve fyzioterapii a vliv na stabilitu stoje*. Praha. Bakalářská práce. Univerzita Karlova v Praze. Vedoucí práce Mgr. Marcela Šafářová.
8. HUDÁK, Radovan a David KACHLÍK, 2013. *Memorix anatomie*. Praha: Triton. ISBN 978-80-7387-674-6.
9. JANDA, Vladimír, 1996. *Funkční svalový test*. Praha: Grada. ISBN 80-7169-208-5.
10. KOLÁŘ, Pavel. *Rehabilitace v klinické praxi*, 2020. Druhé vydání. Praha: Galén. ISBN 978-80-7492-500-9.
11. LARSEN, Christian, 2020. *Zdravá chůze po celý život: trénink místo operace: nejlepší cvičení ze Spiraldynamik*. Druhé české přepracované vydání. Přeložil Mária SCHWINGEROVÁ. Olomouc: Poznání. ISBN 978-80-87419-92-2.
12. LARSEN, Christian, 2005. *Zdravá chůze po celý život: poznáváme a odstraňujeme nesprávnou zátěž nohou: trénink místo operace – úspěšná metoda Spiraldynamik: gymnastika nohou u vbočeného palce, ostruhy patní kosti, plochých nohou atd.* Olomouc: Poznání. ISBN 80-86606-38-4.

13. LEWIT, Karel, 2003. *Manipulační léčba v myoskeletální medicíně*. 5. přeprac. vyd. Praha: Sdělovací technika ve spolupráci s Českou lékařskou společností J.E. Purkyně. ISBN 80-86645-04-5.
14. LOULOVÁ, Michaela, 2013. *Porovnání některých metod vyhodnocení stavu klenby nožní*. Plzeň. Bakalářská práce. Západočeská univerzita v Plzni. Vedoucí práce Mgr. Monika Valešová.
15. MAYEROVÁ, Vlasta, 2016. Čoka: Proč mohou maminky důvěřovat značce „Žirafa“ na dětské obuvi? *Umění fyzioterapie: Dětská noha*. 1 (1), 57-61. ISSN 2464-6784.
16. PAVLŮ, Dagmar, 2003. *Speciální fyzioterapeutické koncepty a metody I.: koncepty a metody spočívající převážně na neurofyziologické bázi*. 2. opr. vyd. Brno: Akademické nakladatelství CERM. ISBN 80-7204-312-9.
17. PODĚBRADSKÝ, Jiří a Ivan VAŘEKA. *Fyzikální terapie*. Praha: Grada, 1998. ISBN 8071696617.
18. PROČKOVÁ, Pavla, 2016. Život naboso. *Umění fyzioterapie: Noha*. **2016(2)**, 55–59. ISSN 2464-6784.
19. PROCHÁZKOVÁ, Lenka, 2008. *Posturografie a biofeedback: využití u hemiparetických pacientů*. Praha. Bakalářská práce. Univerzita Karlova v Praze. Vedoucí práce Mgr. Zdeněk Guřan.
20. VÉLE, František, 2006. *Kineziologie: přehled klinické kineziologie a patokineziologie pro diagnostiku a terapii poruch pohybové soustavy*. Vyd. 2., (V Tritonu 1.). Praha: Triton. ISBN 80-7254-837-9.
21. VYSKOTOVÁ, Jana, 2013. *Úvod do obecné a speciální kineziologie*. Ostrava: Ostravská univerzita v Ostravě. ISBN 978-80-7464-420-7.

Internetové zdroje:

1. ALATASSI, Raheef, Ahmad ALAJLAN a Talal ALMALKI, 2008. Bizarre calcaneal spur: A case report. *International Journal of Surgery Case Reports* [online]. **49**, 37-39 [cit. 2022-11-14]. ISSN 22102612. Dostupné z: doi:10.1016/j.ijscr.2018.06.006
2. BADIL GÜLOĞLU, Sevtap a Ümit YALÇIN, 2021. Comparison of effects of low-level laser therapy and extracorporeal shock wave therapy in calcaneal spur treatment: A prospective, randomized, clinical study. *Turkish Journal of Physical*

- Medicine and Rehabilitation* [online]. **67** (2), 218-224 [cit. 2022-11-14]. ISSN 2587-1250. Dostupné z: doi:10.5606/tftrd.2021.5260
3. Barefoot = naboso, 2018. *Chicbaby.cz* [online]. [cit. 2023-04-03]. Dostupné z: <https://chicbaby.cz/detske-boticky-a-obleceni/barefoot/>
 4. BÍLKOVÁ, Iva, 2007. Víte, podle jakých kritérií vybírat boty pro děti? *FYZIOklinika* [online]. časopis Uzliček, 4/2007 [cit. 2022-11-23]. Dostupné z: <https://fyzioklinika.cz/poradna/clanky-o-zdravi/51-vite-podle-jakych-kriterii-vybirat-boty-pro-deti>
 5. BUCHANAN, Benjamin K. a Donald KUSHNER, 2022. *Plantar Fasciitis*. StatPearls Publishing LLC. [cit. 2022-11-29]. Dostupné také z: <https://www.ncbi.nlm.nih.gov/books/NBK431073/>
 6. BUCHBINDER, Rachele, Ronnie PTASZNIK, Jeanine GORDON, Joylene BUCHANAN, Vasuki PRABAHARAN a Andrew FORBES, 2002. Ultrasound-Guided Extracorporeal Shock Wave Therapy for Plantar Fasciitis. *JAMA* [online]. **288**(11) [cit. 2023-04-23]. ISSN 0098-7484. Dostupné z: doi:10.1001/jama.288.11.1364
 7. BULDT, Andrew K. a Hylton B. MENZ, 2018. Incorrectly fitted footwear, foot pain and foot disorders: a systematic search and narrative review of the literature. *Journal of Foot and Ankle Research* [online]. **11**(1) [cit. 2023-02-20]. ISSN 1757-1146. Dostupné z: doi:10.1186/s13047-018-0284-z
 8. DAVIDEK, Pavel, Ross ANDEL a Alena KOBESOVA, 2018. Influence of Dynamic Neuromuscular Stabilization Approach on Maximum Kayak Paddling Force. *Journal of Human Kinetics* [online]. **61**(1), 15-27 [cit. 2022-11-15]. ISSN 1899-7562. Dostupné z: doi:10.1515/hukin-2017-0127
 9. Diagnostika chodidel pomocí PODOSKOPU a PLANTOGRAFU, 2023. *Barego* [online]. [cit. 2023-04-03]. Dostupné z: <https://www.barego.cz/darkove-poukazy/diagnostika-pomoci-podoskopu-a-plantografu/>
 10. Dynamická neuromuskulární stabilizace, 2018. *Levitas: FYZIOTERAPIE* [online]. Praha, 6.2.2018 [cit. 2022-11-23]. Dostupné z: <https://www.levitas.cz/2018/02/dynamicka-neuromuskularni-stabilizace/>
 11. FATHOLLAHNEJAD, Kiana, Amir LETAFATKAR a Malihe HADADNEZHAD, 2019. The effect of manual therapy and stabilizing exercises on forward head and rounded shoulder postures: a six-week intervention with a

- one-month follow-up study. *BMC Musculoskeletal Disorders* [online]. **20**(1) [cit. 2023-04-23]. ISSN 1471-2474. Dostupné z: doi:10.1186/s12891-019-2438-y
12. GUIU-TULA, Francesc Xavier, Rosa CABANAS-VALDÉS, Mercè SITJÀ-RABERT, Gerard URRÚTIA a Natàlia GÓMARA-TOLDRÀ, 2017. The Efficacy of the proprioceptive neuromuscular facilitation (PNF) approach in stroke rehabilitation to improve basic activities of daily living and quality of life: a systematic review and meta-analysis protocol. *BMJ Open* [online]. **7**(12) [cit. 2022-11-14]. ISSN 2044-6055. Dostupné z: doi:10.1136/bmjopen-2017-016739
 13. KAYDOK Erzan, ORDAHAN Banu, SOLUM Sezin, KARAHAN Ali Yavuz, 2019. Short-term Efficacy Comparison of High-intensity and Low-intensity Laser Therapy in the Treatment of Lateral Epicondylitis: A Randomized Double-blind Clinical Study. *Arch Rheumatol.* **35**(1):60-67. Dostupné z: doi:10.5606/ArchRheumatol.2020.7347
 14. KUDO, Nobuki, 2022. Shock wave lithotripsy and therapy. *Journal of Medical Ultrasonics* [online]. [cit. 2022-11-14]. ISSN 1346-4523. Dostupné z: doi:10.1007/s10396-022-01202-w
 15. LANDORF, Karl B., Michelle R. KAMINSKI, Shannon E. MUNTEANU, Gerard V. ZAMMIT a Hylton B. MENZ, 2022. Activity and footwear characteristics in people with and without plantar heel pain: A matched cross-sectional observational study. *Musculoskeletal Care* [online]. [cit. 2023-02-20]. ISSN 1478-2189. Dostupné z: doi:10.1002/msc.1663
 16. LEMPKE, Landon, Rebecca WILKINSON, Caitlin MURRAY a Justin STANEK, 2018. The Effectiveness of PNF Versus Static Stretching on Increasing Hip-Flexion Range of Motion. *Journal of Sport Rehabilitation* [online]. **27**(3), 289-294 [cit. 2023-04-23]. ISSN 1056-6716. Dostupné z: doi:10.1123/jsr.2016-0098
 17. MAHDIEH, Leili, Vahid ZOLAKTAF a Mohammad Taghi KARIMI, 2020. Effects of dynamic neuromuscular stabilization (DNS) training on functional movements. *Human Movement Science* [online]. **70** [cit. 2022-11-15]. ISSN 01679457. Dostupné z: doi: 10.1016/j.humov.2019.102568
 18. MALICK, Wardah H., Hifsa KHALID, Zoya MEHMOOD a Hamid HUSSAIN, 2020. Association of musculoskeletal discomfort with the use of high heeled shoes in females. *Journal of the Pakistan Medical Association* [online]. 1-15 [cit. 2023-02-20]. ISSN 0030-9982. Dostupné z: doi:10.47391/JPMA.536

19. MENZ, Hylton B, Martin J THOMAS, Michelle MARSHALL, Trishna RATHOD-MISTRY, Alison HALL, Linda S CHESTERTON, George M PEAT a Edward RODDY, 2019. Coexistence of plantar calcaneal spurs and plantar fascial thickening in individuals with plantar heel pain. *Rheumatology* [online]. **58**(2), 237-245 [cit. 2022-11-14]. ISSN 1462-0324. Dostupné z: doi:10.1093/rheumatology/key266
20. OGDEN, John A., Anna TÓTH-KISCHKAT a Reiner SCHULTHEISS, 2001. Principles of Shock Wave Therapy. *Clinical Orthopaedics and Related Research* [online]. **387**, 8-17 [cit. 2023-04-23]. ISSN 0009-921X. Dostupné z: doi:10.1097/00003086-200106000-00003
21. *Patní ostruha* [online], 2018. Praha 10: Kratochvíl – ortopedie, [cit. 2023-04-03]. Dostupné z: <https://www.ortopediekratochvil.cz/patni-ostruha>
22. POTOČNIK, Primoz, Bettina HOCHREITER, Norbert HARRASSER, Jan MEESTER a Andreas TOEPFER, 2019. Differenzialdiagnose des Fersenschmerzes. *Der Orthopäde* [online]. **48**(3), 261-280 [cit. 2022-11-14]. ISSN 0085-4530. Dostupné z: doi:10.1007/s00132-019-03690-0
23. RIBEIRO, Ana Paula, Brenda Luciano DE SOUZA a Silvia Maria Amado JOÃO, 2022. Effectiveness of mechanical treatment with customized insole and minimalist flexible footwear for women with calcaneal spur: randomized controlled trial. *BMC Musculoskeletal Disorders* [online]. **23**(1) [cit. 2023-04-23]. ISSN 1471-2474. Dostupné z: doi:10.1186/s12891-022-05729-4
24. SEBASTIANELLI, W., 2008. J. Plantr Fasciitis. American Orthopaedic Society for Sports Medicine. pp. 1-2.
25. SPEED, C. A., D. NICHOLS, J. WIES, H. HUMPHREYS, C. RICHARDS, S. BURNET a B. L. HAZLEMAN, 2003. Extracorporeal shock wave therapy for plantar fasciitis. A double blind randomised controlled trial. *Journal of Orthopaedic Research* [online]. **21**(5), 937-940 [cit. 2023-04-23]. ISSN 0736-0266. Dostupné z: doi:10.1016/S0736-0266(03)00048-2
26. THEODORE, George H., Matthias BUCH, Annunziato AMENDOLA, Christine BACHMANN, Lamar L. FLEMING a Christopher ZINGAS, 2004. Extracorporeal Shock Wave Therapy for the Treatment of Plantar Fasciitis. *Foot & Ankle International* [online]. **25**(5), 290-297 [cit. 2023-04-23]. ISSN 1071-1007. Dostupné z: doi:10.1177/107110070402500503

27. TKOCZ, Piotr, Tomasz MATUSZ, Łukasz KOSOWSKI, et al., 2021. A Randomised-Controlled Clinical Study Examining the Effect of High-Intensity Laser Therapy (HILT) on the Management of Painful Calcaneal Spur with Plantar Fasciitis. *Journal of Clinical Medicine* [online]. [cit. 2023-03-16]. ISSN 2077-0383. Dostupné z: doi:10.3390/jcm10214891
28. TROJIAN, Thomas a Alicia K. TUCKER, 2019. Plantar Fasciitis. *Am Fam Physician*. Dostupné z: <https://www.aafp.org/pubs/afp/issues/2019/0615/p744.html>
29. VELAGALA, Vivek R, Namrata R VELAGALA, Tanishq KUMAR, Arihant SINGH a Ashok M MEHENDALE, 2022. Calcaneal Spurs: A Potentially Debilitating Disorder. *Cureus* [online]. [cit. 2022-11-14]. ISSN 2168-8184. Dostupné z: doi:10.7759/cureus.28497
30. YESIL, Hilal, Umit DUNDAR, Hasan TOKTAS, Nuran EYVAZ a Murat YEŞIL, 2020. The effect of high intensity laser therapy in the management of painful calcaneal spur: a double blind, placebo-controlled study. *Lasers in Medical Science* [online]. **35**(4), 841-852 [cit. 2023-04-23]. ISSN 0268-8921. Dostupné z: doi:10.1007/s10103-019-02870-w
31. ZHOU, Binghua, You ZHOU, Xu TAO, Chengsong YUAN a Kanglai TANG, 2015. Classification of Calcaneal Spurs and Their Relationship With Plantar Fasciitis. *The Journal of Foot and Ankle Surgery* [online]. **54**(4), 594-600 [cit. 2022-11-14]. ISSN 10672516. Dostupné z: doi: 10.1053/j.jfas.2014.11.009
32. ZWIRNER, Johann, Aqeeda SINGH, Francesca TEMPLER, Benjamin ONDRUSCHKA a Niels HAMMER, 2021. Why heel spurs are traction spurs after all. *Scientific Reports* [online]. **11**(1) [cit. 2022-12-07]. ISSN 2045-2322. Dostupné z: doi:10.1038/s41598-021-92664-4

8 Seznam obrázků, tabulek a příloh

Seznam obrázků

Obrázek 1 - kostra nohy	9
Obrázek 2 - nožní klenby	10
Obrázek 3 - Svaly bérce a nohy – vrchní vrstva	11
Obrázek 4 - plantární fascitida	13
Obrázek 5 - patní ostruha	13
Obrázek 6 - rentgenový snímek patní ostruhy	15
Obrázek 7 - noha v běžné obuvi, noha v barefoot obuvi	16
Obrázek 8 - podoskop	25
Obrázek 9 - vstupní vyšetření, aspekce, pacientka č. 1	29
Obrázek 10 - vstupní vyšetření, podoskop, pacientka č. 1	30
Obrázek 11- vstupní vyšetření, stability evaluation test, pacientka č. 1	31
Obrázek 12 - vstupní vyšetření, limits of stability, pacientka č. 1	31
Obrázek 13 – weight bearing/squat, vstupní vyšetření, pacientka č. 1	32
Obrázek 14 - výstupní vyšetření, aspekce, pacientka č. 1	35
Obrázek 15 - výstupní vyšetření, podoskop, pacientka č. 1	36
Obrázek 16 – stability evaluation test, výstupní vyšetření, pacientka č. 1	37
Obrázek 17 - limits of stability, výstupní vyšetření, pacientka č. 1	37
Obrázek 18 - weight bearing/ squat, výstupní vyšetření, pacientka č. 1	38
Obrázek 19 - vstupní vyšetření, aspekce, pacientka č. 2	40
Obrázek 20 - vstupní vyšetření, podoskop, pacientka č. 2	41
Obrázek 21 - stability evaluation test, vstupní vyšetření, pacientka č. 2	41
Obrázek 22 - limits of stability, vstupní vyšetření, pacientka č. 2	42
Obrázek 23 - weight bearing/ squat, vstupní vyšetření, pacientka č. 2	42
Obrázek 24 - výstupní vyšetření, aspekce, pacientka č. 2	45
Obrázek 25 - výstupní vyšetření, podoskop, pacientka č. 2	46
Obrázek 26 - stability evaluation test, výstupní vyšetření, pacientka č. 2	46
Obrázek 27 - limits of stability, výstupní vyšetření, pacientka č. 2	47
Obrázek 28 - weights bearing/squat, výstupní vyšetření, pacientka č. 2	47
Obrázek 29 – vstupní vyšetření, aspekce, pacientka č. 3	50
Obrázek 30 - vstupní vyšetření, podoskop, pacientka č. 3	50
Obrázek 31 - stability evaluation test, vstupní vyšetření, pacientka č. 3	51

Obrázek 32 - limits of stability, vstupní vyšetření, pacientka č. 3.....	51
Obrázek 33 - weights bearing/squat, vstupní vyšetření, pacientka č. 3.....	52
Obrázek 34 - výstupní vyšetření, aspekce, pacientka č. 3.....	55
Obrázek 35 - výstupní vyšetření, podoskop, pacientka č. 3.....	56
Obrázek 36 - stability evaluation test, výstupní vyšetření, pacientka č. 3.....	56
Obrázek 37 - limits of stability, výstupní vyšetření, pacientka č. 3.....	57
Obrázek 38 - weights bearing/squat, výstupní vyšetření, pacientka č. 3.....	57

Seznam tabulek

Tabulka 1 - základní informace, pacient č. 1	28
Tabulka 2 - zkrácené svaly	32
Tabulka 3 - obvody DKK	33
Tabulka 4 - svalový test	33
Tabulka 5 - zkrácené svaly	38
Tabulka 6 – obvody DKK.....	38
Tabulka 7 - svalový test	39
Tabulka 8 - základní informace, pacientka č. 2	39
Tabulka 9 - zkrácené svaly	43
Tabulka 10 - obvody DKK	43
Tabulka 11 - svalový test	43
Tabulka 12 - zkrácené svaly	48
Tabulka 13 - obvody DKK	48
Tabulka 14 - svalový test	48
Tabulka 15 - základní informace, pacientka č. 3	49
Tabulka 16 - zkrácené svaly	52
Tabulka 17 - obvody DKK	53
Tabulka 18 - svalový test	53
Tabulka 19 - zkrácené svaly	58
Tabulka 20 - obvody DKK	58
Tabulka 21 - svalový test	58

Seznam příloh

Příloha 1 – informovaný souhlas – vzor

Příloha 2 – brožurka

Příloha 1 – informovaný souhlas – vzor

Informovaný souhlas s využitím získaných dat pro bakalářskou práci

Název bakalářské práce: Možnosti fyzioterapie u patní ostruhy

Období realizace: 2022-2023

Řešitel: Fišarová Barbora

Vážená paní, vážený pane,

v souladu se Všeobecnou deklarácí lidských práv, zákonem č. 110/2019 Sb., o zpracování osobních údajů, Nařízením Evropského parlamentu a Rady (EU) 2016/679 ze dne 27. dubna 2016 o ochraně fyzických osob v souvislosti se zpracováním osobních údajů, o volném pohybu těchto údajů a o změně některých zákonů, ve znění pozdějších předpisů a dalšími obecně závaznými právními předpisy (*jakož jsou zejména Helsinská deklaráce, přijatá 18. Světovým zdravotnickým shromážděním v roce 1964 ve znění pozdějších změn (Fortaleza, Brazílie, 2013); Zákon o zdravotních službách a podmínkách jejich poskytování (zejména ustanovení § 28 odst. 1 zákona č. 372/2011 Sb.) a Úmluva o lidských právech a biomedicině č. 96/2001, jsou-li aplikovatelné*), Vás žádám o souhlas s Vaší účastí ve výzkumném projektu v rámci bakalářské práce s názvem „Možnosti fyzioterapie u patní ostruhy“ prováděné v Centru fyzioterapie na ZSF v Českých Budějovicích.

Prohlášení

Prohlašuji a potvrzuji, že souhlasím s účastí ve výše uvedeném výzkumu a že jsem měl(a) dostatek času pro zvážení rizik a výhod, které pro mě vyplívají v souvislosti s účastí. Bylo mi umožněno se zeptat na dodatečné informace týkající se projektu a získal(a) jsem jasné a srozumitelné odpovědi. Řešitelka mě seznámila s cíli a metodami, které budou během projektu používány. Souhlasím s tím, že získané údaje mohou být použity jen pro účely výzkumu a mohou být anonymně publikovány. Jsem informován(a), že mohu od projektu kdykoliv odstoupit bez udání důvodu.

Podpis řešitele projektu:

Podpis účastníka projektu nebo jeho zákonného zástupce:

Příloha 2 – brožurka

Cviky vhodné pro léčbu patní ostruhy

Barbora Fišarová

*Zdravotně sociální fakulta Jihočeské
univerzity*

ÚVOD

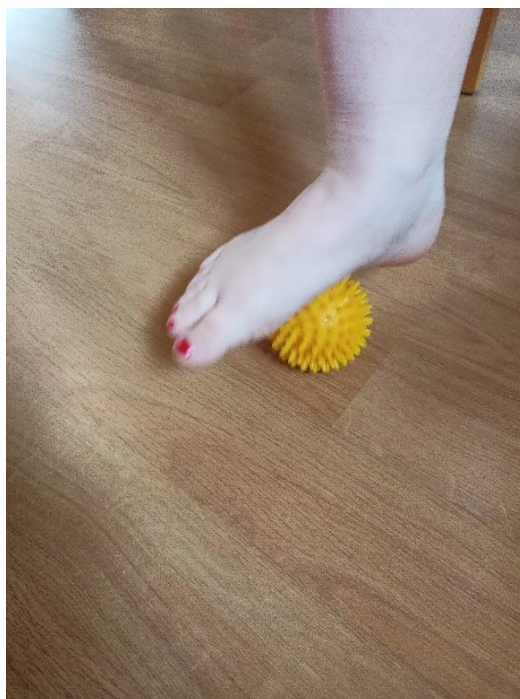
Dobrý den, jmenuji se Barbora Fišarová a svou bakalářskou práci jsem psala na téma Možnosti fyzioterapie u patní ostruhy. Mým pacientům jsem zadala několik cviků, které jim pomohly zmírnit bolesti spojené s patní ostruhou. Přála bych si, abych mohla pomoci i dalším lidem s touto problematikou, a tak jsem se rozhodla vypracovat tuto brožurku se cviky vhodnými k léčbě patní ostruhy.

Při každém cviku vsedě je důležité mít správné postavení těla. Dolní končetiny jsou rozkročené na šířku pánve, kolena a stehna svírají úhel 90°, chodidla a bérce také. Židle by měla být tak vysoká, aby pánev byla ve stejné výši nebo výš než kolena. Záda jsou rovná, břicho je zpevněné, ramena držíme doširoka a od uší a hlava míří rovně a je v prodloužení páteře.



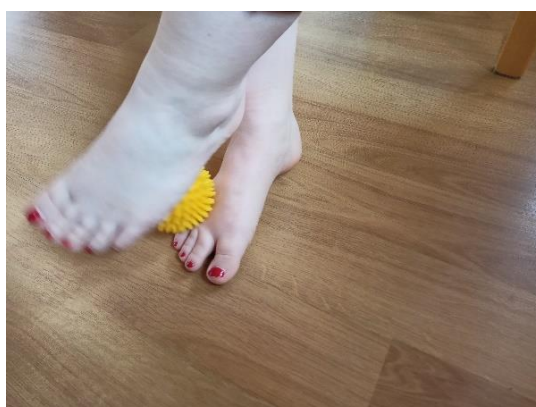
Stimulace chodidla pomocí ježka

Ježka válíme chodidlem středním tlakem od prstců až k patě, po malíkové hraně, po palcové hraně a můžeme přidat i kroužky.



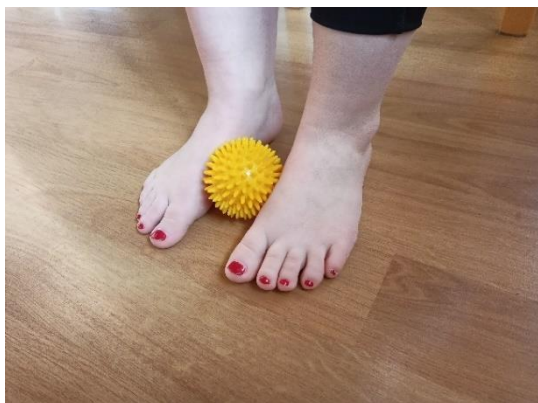Masírování nártů pomocí ježka

Palcovou hranou jedné nohy válíme ježka přes palcovou hranu druhé nohy na nárt, zpět a obráceně.



Stimulace palcových hran pomocí ježka

Vnitřními hranami nohy plynule posouváme ježka na jedné noze k prstům a na druhé k patě a naopak.




Stimulace paty pomocí ježka

Ježka si dáme pod patu a následně do něj patou zatlačíme, poté povolíme a opakujeme.



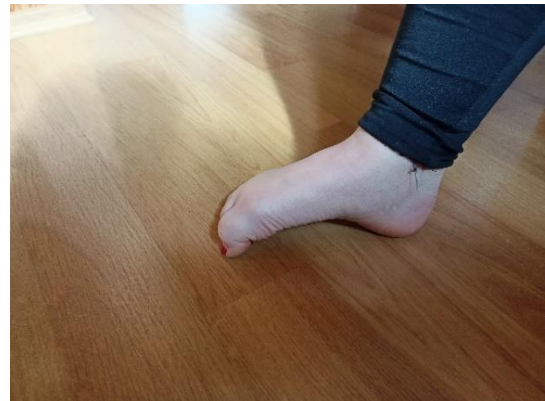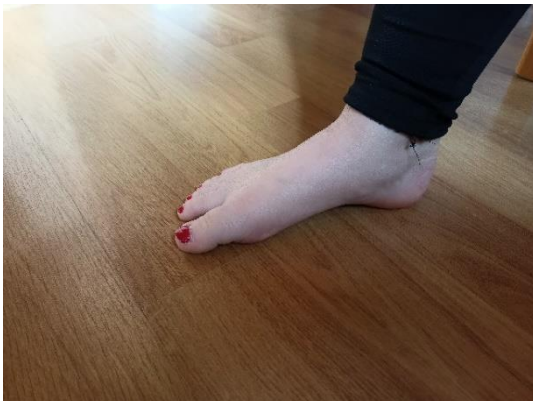Roztahování prstců na míčku (ježkovi)

Ježka si dáme pod přední část chodidla, zvedneme prstce a od malíku se snažíme objímat ježka až k palci.



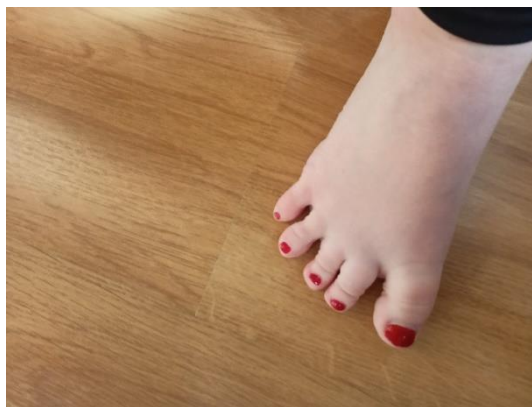Píd'alka

Pokrčíme prstce a přisuneme k nim patu, takto pokračujeme několikrát dopředu. Cestou zpět pokrčujeme prstce, odrážíme se od nich a odsouváme patu zpět.



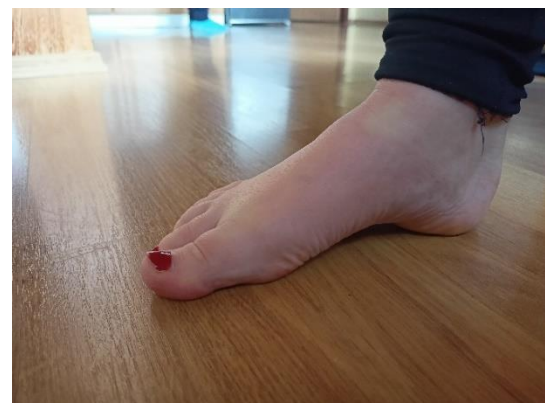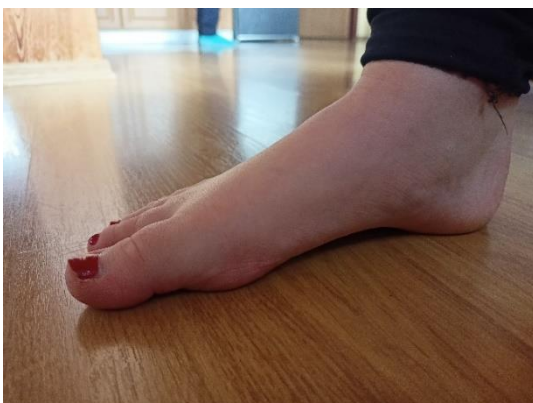Abdukce prstců

Prstce zvedneme nad podložku a od malíku pokládáme na zem a současně roztahujeme od sebe.



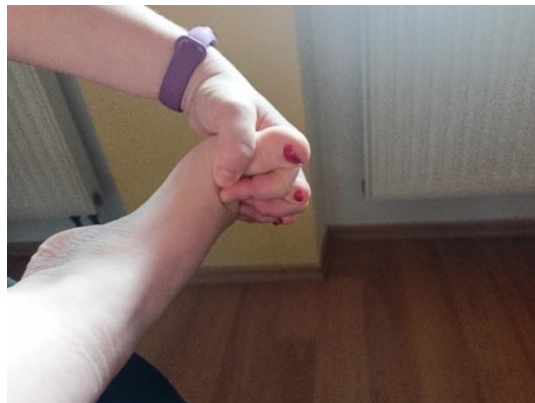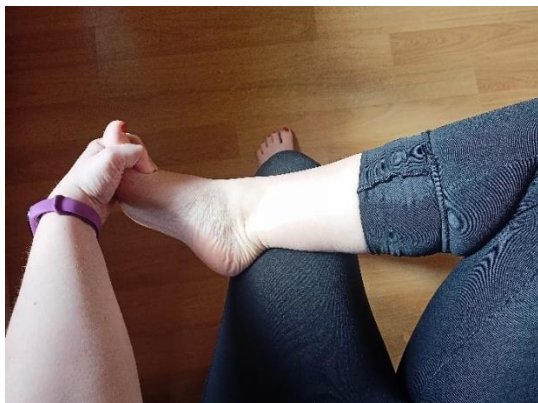Nácvik malé nohy

Prstce necháme volně opřené o podložku a snažíme se přednoží přitáhnout k patě a tím zmenšit nohu.



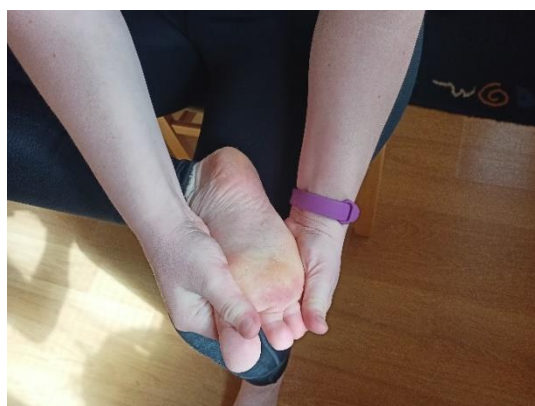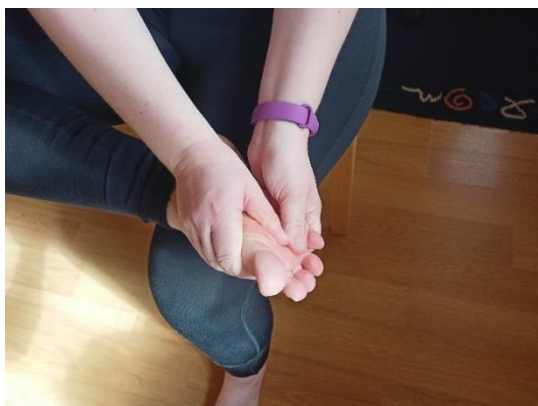Prsty mezi prstce

Dáme si nohu přes nohu a zasuneme prsty ruky mezi prstce nohy. V této pozici uděláme několik kroužků přednožím na jednu i na druhou stranu.



Dorzální a plantární vějíř

Chytíme si nohu tak, že na plosce budeme mít palce rukou a na nártu ostatní prsty. Při dorzálním vějíři roztahujeme vrchní stranu nohy a při plantárním spodní.



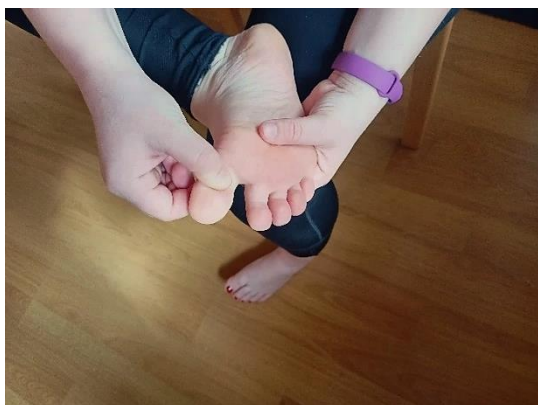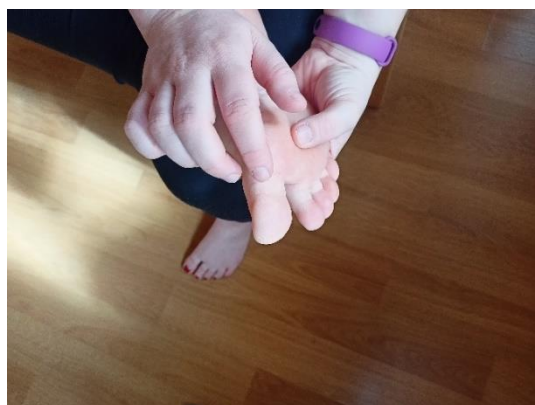Aproximace



1. krok:
Promasírujeme okolí
daného kloubu.

2. krok: Poklepem
oslovíme kloubní
štěrbinu.

3. krok: Provedeme
pasivní pohyby všemi
směry.



4. krok: Zatlačíme
kloubní hlavici do
kloubní štěrbině.

Tyto čtyři kroky se opakují minimálně pětkrát rychle za sebou. Aproximace se dá použít u jakýchkoliv kloubů na těle.

Pozice tříměsíčního dítěte na zádech dle DNS a jeho modifikace

Při tomto cviku je důležité mít přitisklá bedra k podložce, ramena od uší, pevné břicho, bradu tlačít do krku a nezaklánět ji, v případě nutnosti je možné si hlavu podložit. Ve výchozí pozici máme mezi trupem a stehny 90° nebo víc, chodidla jsou nad kolena, kolena dál od sebe než chodidla. Horní končetiny držíme nad trupem jako bychom v nich měli velký míč.



Pozice tříměsíčního a šestiměsíčního dítěte na břiše dle DNS



Výchozí pozice je vleže na břiše s hlavou opřenou čelem o podložku. Horní končetiny jsou ve „svícnu“ před hlavou s 90° mezi paží a předloktím.

Při pozici tříměsíčního dítěte se opřeme o předloktí, zpevníme trup a zvedneme se nad podložku. Opěrné body by měly být na symfýze a na předloktí. Hlava je v prodloužení páteře.



Při pozici šestiměsíčního dítěte se vzepřeme o dlaně. Ramena držíme od uší, hlavu v prodloužení páteře a trup máme zpevněný. Opěrné body by měly být o stehna a o dlaně.

Brunkow metoda vleže na zádech a její modifikace



Odtlačujeme se patami od země a dlaněmi od pánevních kostí. Bedra jsou přitisklá k podložce a hlava je v prodloužení páteře. Měli bychom pocít'ovat napřímení páteře a zpevnění hlubokých břišních svalů.

Zvednutou dolní končetinou se odtlačujeme v prostoru s představou, že máme patu opřenou o zeď. Ostatní tři končetiny i nastavení těla zůstává stejné.



Zvedneme obě dolní končetiny a odtlačujeme se od pat s představou, že se odtlačujeme od zdi. Horní končetiny i nastavení těla zůstává stále stejné.

Nízký a vysoký medvěd dle DNS




Výchozí poloha je poloha na čtyřech. Důležité je, mít kolena pod kyčlí a na šířku pánve, ruce pod rameny, hlavu v prodloužení a mírně pokrčené lokty. Loketní jamky směřují mezi palec a ukazovák a prsty na rukou jsou roztažené.

Zpevníme trup, zapřeme se o špičky nohou a zvedneme kolena mírně nad podložku. V této pozici několik sekund vydržíme.



Z předchozí pozice se dostaneme do pozice vysokého medvěda tak, že zvedneme hýždě nahoru ke stropu, hlavu dáme mezi horní končetiny a propneme kolena. Pozor si musíme dávat na rovná záda a hlavu v prodloužení. Trup budeme mít stále zpevněný

Pozice tripod dle DNS



Výchozí poloha pozice tripod je vkleče na čtyřech s HKK pod rameny a koleny pod kyčlemi.

Jednu dolní končetinu posuneme chodidlem vedle dlaní. Osa stehna by měla jít rovnoběžně s osou nártu. Záda zůstanou stále rovná a hlava v prodloužení páteře.



Pozice rytíře dle DNS



Výchozí pozice je stejná jako v předchozím cviku, ale zde navíc zvedneme horní končetiny rovnoběžně s podložkou, ramena máme doširoka od uší a páteř napřimenou.

Strečink plantární fascie vkleče s dorzální flexí nohy

Výchozí poloha tohoto cviku je vkleče, kdy si klekneme na paty se současnou dorzální flexí nohy. V této poloze se nám protahuje plantární fascie na chodidle. Po 20 s vkleče na patách se zvedneme do vysokého kleku a uděláme plantární flexi nohy. Takto opakujeme pětkrát až desetkrát.



ZÁVĚR

Aby bylo cvičení účinné, mělo by se provádět každý den, jednodušší prvky až dvakrát denně. Každý cvik by se měl opakovat pětkrát až desetkrát. Na jedno cvičení je vhodné zvolit alespoň 5 cviků a při každém dalším použít jiné cviky tak, aby se v rámci jednoho týdne prostrídaly všechny prvky z brožurky.

9 Seznam zkratek

AA – alergologická anamnéza

ABD – abdukce

CNS – centrální nervový systém

DF – dorzální flexe

DK – dolní končetina

DKK – dolní končetiny

DNS – dynamická neuromuskulární stabilizace

FA – farmakologická anamnéza

GA – gynekologická anamnéza

HKK – horní končetiny

HSSP – hluboký stabilizační systém páteře

IAT – intraabdominální tlak

kok – kolenní kloub

kyk – kyčelní kloub

LDK – levá dolní končetina

m. - musculus

n. - nervus

NO – nynější onemocnění

OA – osobní anamnéza

PA – pracovní anamnéza

PIR – postizometrická relaxace

PNF – proprioceptivní neuromuskulární facilitace

RA – rodinná anamnéza

SA – sociální anamnéza

SMS – senzomotorická stimulace

VR – vnitřní rotace