

Česká zemědělská univerzita v Praze

Fakulta agrobiologie, potravinových a přírodních zdrojů

Katedra zoologie a rybářství



**Fakulta agrobiologie,
potravinových a přírodních zdrojů**

Parazitě koček s důrazem na výskyt zoonotických tasemnic

Bakalářská práce

Lucie Bezdová

Chov exotických zvířat

prof. Ing. Iva Langrová, CSc.

© 2024 ČZU v Praze

Čestné prohlášení

Prohlašuji, že svou bakalářskou práci "Parazitě koček s důrazem na výskyt zoonotických tasemnic" jsem vypracovala samostatně pod vedením vedoucího bakalářské práce a s použitím odborné literatury a dalších informačních zdrojů, které jsou citovány v práci a uvedeny v seznamu literatury na konci práce. Jako autorka uvedené bakalářské práce dále prohlašuji, že jsem v souvislosti s jejím vytvořením neporušila autorská práva třetích osob.

V Praze dne 28.04.2024

Poděkování

Ráda bych touto cestou poděkovala paní profesorce Ing. Ivě Langrové, CSc, která byla ochotná stát se vedoucí mé práce. Chtěla bych jí velice poděkovat za její trpělivost, cenné rady, podporu a motivaci během psaní této práce.

Paní profesorce bych chtěla také nesmírně poděkovat za její cennou výpomoc v laboratoři. Vždy mi ráda se vším pomohla a vše potřebné vysvětlila. Ať už se jednalo o psaní a nebo právě práci v laboratoři.

Její odborné znalosti a dovednosti byly nepostradatelné pro dokončení této práce.

Parazité koček s důrazem na výskyt zoonotických tasemnic

Souhrn

Parazitární napadení koček je velice častý problém, se kterým se setkává řada majitelů svých čtyřnohých mazlíčků. Díky svému loveckému instinktu jsou kočky často vystaveny riziku infekce různými parazity. S rostoucí populací koček a s tím, jak majitelé stále častěji dávají svým kočkám volnost venku, se rizika nakažení zvyšují. Zvláště významnou roli v této problematice hrají zoonotičtí parazité, kteří mohou způsobit zdravotní problémy i lidem.

V mé bakalářské práci jsem se hlouběji zabývala vnitřními parazity koček, s hlavním zaměřením na výskyt zoonotických tasemnic. V teoretické části jsem detailně analyzovala jejich morfologii, vývojové cykly, klinické příznaky a způsoby přenosu. Kromě detailního rozboru konkrétních parazitů jsem zde objasnila pojem zoonóza, uvedla preventivní opatření proti infekci a stručně popsala rizika spojená s venkovním chovem koček. Nevynechala jsem též velice důležité téma, a to význam diagnostických metod. Celá práce byla navíc doplněna praktickou částí, ve které jsem zjišťovala prevalence jednotlivých parazitů.

Během mého výzkumu jsem vyhodnotila celkem 43 vzorků trusu od domácích a toulavých koček z Královéhradeckého kraje. Pro analýzu jsem použila koprologické vyšetření podle Cornell-Wisconsinu a také larvoskopii podle Baermanovy metody k detekci plicnivek.

Z celkového počtu 43 vzorků bylo 26 pozitivních na parazitární infekci. Nejčastějším parazitem byla *Toxocara cati*, u které jsem zaznamenala prevalenci 60,47 %. Mezi další identifikované parazity patřili *Cystoisospora felis* (16,28 %), *Aelurostrongylus abstrusus* (16,28 %), *Toxoplasma/Hammondia* (11,63 %), *Cystoisospora rivolta* (9,3 %), *Taenia/Echinococcus* (6,98 %), *Toxascaris leonina* (4,65 %) a *Ancylostoma/Uncinaria* (2,33 %).

Vyšší frekvence parazitárního napadení byla pozorována u koček, které žijí výhradně venku. V každém zaznamenaném případě infekce byli parazité zoonotického původu. Tento fakt zdůrazňuje mimořádný význam pravidelných kontrol a šíření povědomí o této závažné problematice.

Klíčová slova: kočky, parazité, tasemnice, hlístice, škrkavky

Cat parasites with an emphasis on the occurrence of zoonotic tapeworms

Summary

Parasitic infestation in cats is a very common issue which many owners of their four-legged companions face. Cats are often at risk of infection by various parasites due to their hunting instinct. As the cat population grows and as their owners give them more and more freedom outdoors, the risks of infection increase as well. Zoonotic parasites, which can also cause health problems in humans, play a particularly important role in this matter.

In my bachelor's thesis I deal in depth with internal cat parasites with the main focus on the incidence of zoonotic tapeworms. In the theoretical part, I analyze in detail their morphology, developmental cycles, medical signs and modes of transmission. In addition to a detailed analysis of specific parasites, I explain the concept of zoonosis, list preventive measures against infection and briefly describe the risks associated with keeping cats outdoors. A very important topic – the significance of diagnostic procedures – is also included. The whole thesis is supported with a practical part in which I investigate the prevalence of different parasites.

Throughout my research I evaluate a total of 43 fecal samples from domestic and stray cats from the Hradec Králové region, located in the Czech Republic. For the analysis I apply the Cornell-Wisconsin coprological examination and larvoscopy following the Baermann technique to detect lungworms. Of the total 43 samples, 26 test positive for a parasitic infection. The most commonly found parasite is *Toxocara cati* with a prevalence of 60.47 %. Other detected parasites include *Cystoisospora felis* (16.28 %), *Aelurostrongylus abstrusus* (16.28%), *Toxoplasma/Hammondia* (11.63 %), *Cystoisospora rivolta* (9.3 %), *Taenia/Echinococcus* (6.98 %), *Toxascaris leonina* (4.65 %) and *Ancylostoma/Uncinaria* (2.33 %).

A higher frequency of parasitic infestation is observed in cats that live exclusively outdoors. In each recorded case of infection, the parasites in question are of zoonotic origin. This fact reinforces the particular importance of regular cat examinations and awareness-raising on this serious issue.

Keywords: cats, parasites, *Taenia*, nematodes, *Toxocara*, tapeworms

Obsah

1 Úvod	1
2 Cíl práce	2
3 Literární rešerše	3
3.1 Zoonózy	3
3.1.1 Rizika spojená s chovem venkovních koček	3
3.2 Parazitární onemocnění	4
3.2.1 Hlístice (Nematoda)	4
3.2.1.1 Škrkavka kočičí (<i>Toxocara cati</i>).....	4
3.2.1.2 Škrkavka šelmí (<i>Toxascaris leonina</i>)	5
3.2.1.3 Měchovec liščí (<i>Uncinaria stenocephala</i>).....	5
3.2.1.4 <i>Ancylostoma tubaeforme</i>	6
3.2.1.5 <i>Capillaria aerophila</i>	6
3.2.1.6 <i>Aelurostrongylus abstrusus</i>	6
3.2.2 Tasemnice (cestoda)	7
3.2.2.1 Měchožil bublinatý (<i>Echinococcus multilocularis</i>)	7
3.2.2.2 Tasemnice kočičí (<i>Hydatigera kamiyai</i>)	8
3.2.2.3 Tasemnice psí (<i>Dipylidium caninum</i>).....	9
3.2.2.4 Tasemnice norčí (<i>Mesocestoides lineatus</i>)	10
3.2.2.5 Tasemnice hrášková (<i>Taenia pisiformis</i>).....	11
3.2.2.6 Škulovec široký (<i>Diphyllobothrium latum</i>)	11
3.2.3 Prvoci (protozoa)	12
3.2.3.1 <i>Toxoplasma gondii</i>	12
3.2.3.2 <i>Hammondia hammondi</i>	13
3.2.3.3 <i>Cystoisospora felis</i>	14
3.2.3.4 <i>Cystoisospora rivolta</i>	14
3.2.3.5 <i>Giarida intestinalis</i>	14
3.2.3.6 <i>Cryptosporidium parvum</i>	16
3.3 Diagnostický průkaz parazitů	17
3.3.1 Koprologické metody	17
3.3.1.1 Nativní preparát	17

3.3.1.2	Flotační metoda.....	18
3.3.1.3	Sedimentační metoda	18
3.3.1.4	Larvoskopická metoda.....	19
3.4	Prevence před parazity	21
4	Metodika.....	22
4.1	Získání a uchování vzorků: metody a postupy.....	22
4.1.1	Sběr vzorků a použité postupy.....	22
4.2	Vyšetření vzorků.....	24
4.3	Koprologické vyšetření	24
4.4	Larvoskopické vyšetření.....	26
5	Výsledky	27
5.1	Vyhodnocení vzorků	27
6	Diskuze	31
7	Závěr	33
8	Literatura	34
9	Samostatné přílohy.....	I

1 Úvod

Domácí kočky jsou nepostradatelnými společníky lidí, avšak jejich přítomnost může být spojena s potenciálními zdravotními riziky jak pro ně samotné, tak i pro lidskou populaci. Jedním z hlavních aspektů spojených s domácími kočkami je jejich náchylnost k různým parazitárním infekcím, které mohou být přenášeny na lidi, což zdůrazňuje význam této problematiky.

Vzhledem k tomu, že kočky jsou přirozenými lovci a mají tendenci volně pobíhat venku, jejich kontakt s různými druhy parazitů se zvyšuje. S rostoucí populací koček stoupá i celkové riziko infekce jak u samotných koček, tak u jejich majitelů. Tento faktor je obzvláště důležitý vzhledem k zoonotickým parazitům, kteří mohou přenášet nemoci mezi zvířaty a lidmi.

Prevence proti parazitům je zásadní pro udržení zdraví domácích koček a ochranu lidského zdraví. Pravidelná a účinná kontrola parazitů, jak vnitřních, tak vnějších, je nezbytná po celý rok. Klíčovou roli zde hraje pravidelné odčervování a volba vhodných antiparazitních přípravků. Diagnostika je základní pro určení správné léčby, a proto je důležité provádět vhodná vyšetření pro identifikaci parazitární infekce. Tyto opatření jsou nezbytná pro ochranu zdraví a minimalizaci rizika přenosu.

Kočky, které žijí výhradně uvnitř s majiteli, nejsou vystaveny stejnému riziku jako venkovní kočky. Venkovní zvířata čelí celkově vyššímu nebezpečí infekce, a proto je u nich klíčová pravidelná kontrola a preventivní opatření.

Gastrointestinální parazité představují významný zdravotní problém. Cílem této práce je poskytnout čtenářům ucelený přehled problematiky související s těmito parazity a jejich výskytem u koček v České republice. Literární rešerše se zaměřuje na identifikaci nejčastějších druhů parazitárních infekcí, které postihují kočky, ať už se jedná o hlístice, tasemnice nebo prvoky. Praktická část práce se zabývá zjištěnou prevalencí těmito parazity u koček, což by mohlo přispět k lepšímu pochopení problematiky a efektivnější prevenci těchto infekcí.

2 Cíl práce

Cílem práce je zjistit výskyt zoonotických parazitů, především tasemnic u koček v České republice.

3 Literární rešerše

3.1 Zoonózy

Kočky mohou mít negativní vliv na lidské zdraví prostřednictvím zoonotických nemocí (Rabbani et al. 2020). Tím, že kočkám umožníme přístup do volné přírody, zvyšujeme riziko, že se mohou velice snadno nakazit různými nemocemi. S rostoucí populací koček po celém světě roste také predace a tím i hrozba pro divokou zvěř, ale také riziko přenosu parazitárních onemocnění, z nichž některé mohou být přenosné i na člověka. I přes tato rizika stále většina majitelů po celé zemi dává přednost venkovnímu přístupu svým mazlíčkům, aby jim umožnili vyjádřit jejich přirozené instinkty, jako je lov (Mendoza et al. 2023).

Domácí kočky mohou být napadeny celou škálou parazitů. V závislosti na druhu a četnosti napadení, může parazit zvířeti způsobit různé klinické příznaky (Beugnet et al. 2014). Helminti gastrointestinálního traktu a dýchacího systému mohou způsobit závažná onemocnění, zejména při významném zatížení parazity, zatímco různí členovci mohou vyvolat kožní onemocnění a také alergické reakce (Genchi et al. 2021). U více zamořených jedinců, zejména u koťat můžou způsobit závažné problémy (Beugnet et al. 2014).

Člověk se může nakazit více způsoby. A to buď úzkým kontaktem s nakaženým zvířetem nebo z kontaminovaného prostředí (Beugnet et al. 2014).

3.1.1 Rizika spojená s chovem venkovních koček

Rizika spojená s parazitárními infekcemi u domácích mazlíčků rostou v souvislosti s jejich venkovními aktivitami. Kočky, které mají nekontrolovaný venkovní přístup jsou v interakci s řadou dalších ať už domácích tak volně žijících zvířat. Tyto interakce zvyšují riziko vystavení různým nemocem a přenosu, zejména pokud kočka není očkovaná. Infekce endoparazity mohou vést až k úmrtosti, zejména u velmi mladých nebo starších jedinců (Tan et al. 2020).

Mezi hlavní zoonotické parazitární onemocnění, která jsou spojena s predací domácích zvířat, zejména psů a koček, patří prvoci (toxoplazmóza, kryptosporidióza, akutní svalová sarkocystóza), hlístice (viscerální a kožní larva migrans) a tasemnice (mezocestoidióza, alveolární echinokokóza) (Mendoza et al. 2023)

Podle výzkumu, který se prováděl v roce 2019 byly kočky, které měly nekontrolovaný přístup ven 2,77krát častěji nakaženy parazity než kočky, které byly chovány pouze uvnitř. Z těchto výsledků tedy vyplývá, že omezení venkovního přístupu může značně snížit riziko infekce parazity a také může redukovat přenos zoonotických parazitů a tím tak prospět celkovému zdraví koček (Chalkowski et al. 2019).

3.2 Parazitární onemocnění

3.2.1 Hlístice (Nematoda)

3.2.1.1 Škrkavka kočičí (*Toxocara cati*)

Toxocara cati neboli škrkavka kočičí je hlístice, která je celosvětově všudypřítomná (Castro et al. 2021). Škrkavky se celkově řadí mezi nejběžnější gastrointestinální helminty, se kterými se setkáváme v praxi malých zvířat (Parsons et al. 1987). U dospělých jedinců většinou tento parazit nevyvolává žádné klinické příznaky. Jestliže se typické příznaky objeví, jedná se většinou o mladé jedince, kteří se nejčastěji infikují transmamární cestou (Castro et al. 2021).

Na nemocném jedinci můžeme zpozorovat celou řadu klinických příznaků, jako je špatný výživný stav, matná, zježená srst, vpadnuté oční bulby a vyhřezlé třetí víčko. Postižený jedinec může také trpět kvůli hepatopulmonální migraci chronickým kašlem, zvracením, průjmami a z toho plynoucí dehydratací. Mezi typické příznaky také řadíme zvětšené břicho a zvýšenou plynatost střev (Svobodová et al. 2013).

Kočky, jakožto definitivní hostitelé postižené tímto parazitem vylučují prostřednictvím trusu velké množství vajíček, které se pak extenzivně hromadí, zejména v půdě nebo písku (Maciag et al. 2022). V prostředí se vajíčka v závislosti na typu půdy a klimatických podmínkách, jako je teplota a vzdušná vlhkost vyvíjejí do infekčního stádia. Toto období dozrávání obvykle trvá od tří týdnů až po několik měsíců (Overgaauw et al. 2008).

Toxocara může nakazit celou řadu paratenických hostitelů. V těchto hostitelích se infekční larvy vyvinou v takzvané spící larvy, které následně přetrvávají v různých orgánech, jako například v mozku, játrech a svalech. Prostřednictvím predace dochází k nakažení definitivního hostitele (Maciag et al. 2022). Lidé se řadí mezi paratenické hostitele. Jak už bylo výše zmíněno larva v jejich těle migruje a poté přetrvává měsíce až roky v různých tkáních (Overgaauw et al. 2013). Mezi další mezihostitele nejčastěji patří myši a krysy. Podle nových poznatků se zjistilo, že jsou náchylní i větší savci, jako jsou prasata a makakové. Hostit parazita, také dokážou ptáci a bezobratlí (Maciag et al. 2022).

Existuje několik cest, jak se člověk může nakazit. Jeden ze způsobů je prostřednictvím kontaminovaného prostředí. Člověk se většinou nakazí na zahradě a nebo z písku na dětských hřištích. Další možností přenosu je z nedostatečné hygieny rukou, konzumací syrové zeleniny a nebo přímým kontaktem se zvířetem. Lidé se rovněž můžou nakazit pozřením nedostatečně tepelně upraveného masa z infikovaných paratenických hostitelů, avšak tato situace je velice vzácná (Overgaauw et al. 2013).

Jak už bylo uvedeno výše, jedná se o velice časté parazitární onemocnění, které se řadí mezi významné zoonózy. Onemocnění u člověka je označováno jako larvální toxokaróza, které způsobují dvě hlístice a to *Toxocara cati* (škrkavka kočičí) a *Toxocara canis* (škrkavka psí) (Overgaauw et al. 1997).

Primárním zdrojem nákazy pro člověka jsou vajíčka z kontaminovaného prostředí. Larvy nacházející se v tkáních jiných paratenických hostitelů, jako je maso z hospodářských zvířat, hrají omezenější úlohu (Svobodová et al. 2013).

Děti jsou vystaveny vyššímu riziku nákazy v důsledku úzkého kontaktu s kontaminovanou půdou, nedostatečnou hygienou a konzumací nečistoty ve srovnání s dospělými. Jelikož člověk není definitivní hostitel larvy nejsou schopny se vyvinout v dospělce (Eslahi et al. 2020). Migrace larev v těle mohou způsobit různé klinické syndromy (Overgaauw et al. 1997).

Celkové omezení nákazy může snížit dostatečná hygiena rukou po kontaktu s půdou, pravidelné odčervování svých domácích mazlíčků a likvidace exkrementů.

Různorodé projevy toxokarózy u lidí, od bezpříznakové infekce až po závažné poškození orgánů, jsou ovlivněny parazitickou zátěží, migrací larev a reakcí imunitního systému. Klasicky se rozlišují dva závažné klinické syndromy. LMV (*larva migrans visceralis*), což představuje celkové postižení způsobené migrací larev přes hlavní orgány a LMO (*larva migrans ocularis*), kde se larvy lokalizují v oku a mohou tak poškodit zrak (Nicoletti et al. 2013).

3.2.1.2 Škrkavka šelmí (*Toxascaris leonina*)

Podobně jako u předchozího parazita, i u této hlístice pozorujeme kosmopolitní rozšíření, avšak v porovnání se škrkavkou kočičí je její výskyt méně častý (Svobodová et al., 2013). Typickými hostiteli této hlístice jsou psovitě a kočkovitě šelmy (Fogt-Wyrwas et al. 2019). Hlodavci, jako jsou například myši nebo krysy, plní roli mezihostitele. Definitivní hostitel, v tomto případě například kočka, se nakazí pozřením paratenického hostitele a nebo pozřením infekční oocysty. Vajíčka mají oválný až eliptický tvar se silnou kutikulou. V prostředí se stávají infekčními během tří až šesti dnů. Hlavními zdroji infekce pro *T. leonina* jsou vajíčka parazitů v půdě a výkalech. Je tedy nezbytné pravidelně odstraňovat výkaly, aby se předešlo infekci (Attia et al. 2023).

3.2.1.3 Měchovec liščí (*Uncinaria stenocephala*)

Měchovci jsou hematofágní parazitické hlístice, které se vyskytují ve střevním traktu. Konkrétně měchovec liščí se vyskytuje v mírných oblastech, hlavně ve střední a severní Evropě a ve Spojených státech. Nicméně byl zaznamenán i v tropických oblastech jako je Nigérie a Tanzanie (Štrkolcová et al. 2022). Jedná se o nejčastěji se vyskytujícího měchowce u nás, který má oválné oocysty se čtyřmi až osmi blastomery. Velikost vajíček je v rozmezí 75-85 x 40-45 µm. Samec dosahuje délky přibližně 5-8,5 mm, zatímco samice je o trochu větší s délkou 7-12 mm (Svobodová et al. 2013). Nejčastěji se definitivní hostitelé, což jsou zástupci čeledi *Canidae* a *Felidae* nakazí perorální cestou, při požití volně žijící infekční larvy. Po pozření larvy putují do tenkého střeva, kde dokončují svůj vývoj a stávají se z nich dospělci. Ojediněle může dojít také k perkutánní infekci, ale larvy se ve většině případů nevyvinou v dospělé stádium. Při větším zatížení parazity může docházet k anemii, poklesu hemoglobinu a průjmům (Štrkolcová et al. 2022).

3.2.1.4 *Ancylostoma tubaeforme*

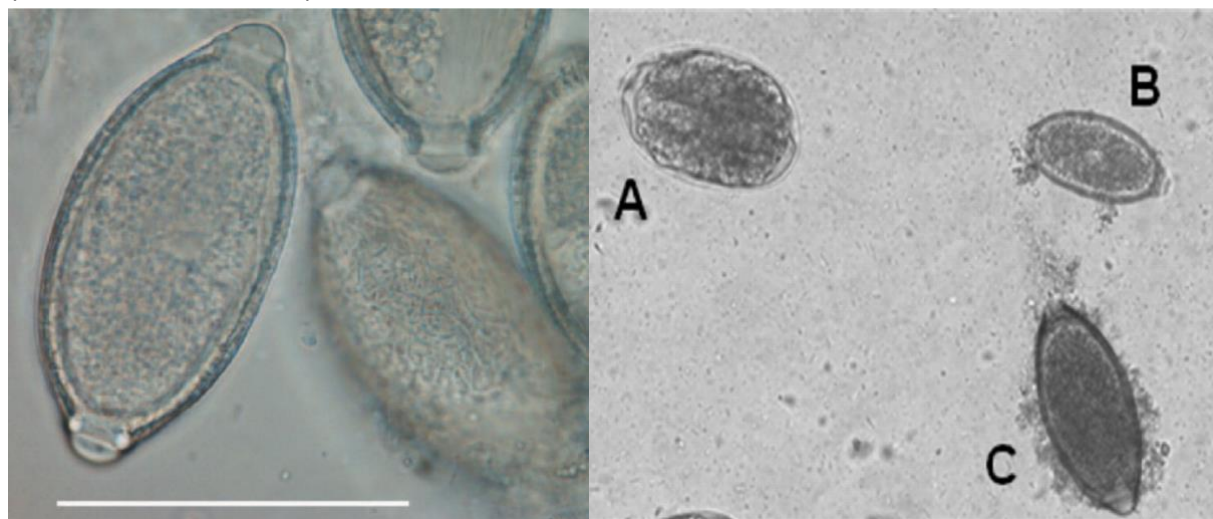
Ancylostoma tubaeforme je hlístice, která napadá kočkovité šelmy. Patří do skupiny Mehovců, což jsou půdou přenášení parazité, kteří obývají tenké střevo kočkovitých a psovitých šelem.

Jejich přítomnost může vyvolat bolesti břicha, průjem a nedostatek železa. Může docházet také k infekci u lidí, což může vést ke kožním *larvám migrans* (CLM) (Shi et al. 2018). K napadení parazitem dochází podobně jako u měchovce liščího perorální nebo perkutánní cestou (Svobodová et al. 2013).

3.2.1.5 *Capillaria aerophila*

Capillaria aerophila (syn. *Eucoleus aerophilus*) je kosmopolitně rozšířená hlístice, která napadá dýchací aparát koček, psů, divokých šelem a ojediněle i lidí (Elhamiani Khatat et al. 2016). Dospělci jsou lokalizováni v epitelech průdušnice, průdušek a bronchů definitivního hostitele. Samice zde klade vajíčka, která jsou vykašlávána, následně spolknuta a vyloučena společně s výkaly do vnějšího prostředí. Hostitelé se mohou nakazit přímým pozřením infekčních vajíček nebo prostřednictvím mezipřehostitelů, kterými jsou v tomto případě žížaly.

Kapilarióza často probíhá bez příznaků, nicméně může způsobit respirační potíže, jako jsou bronchitida, časté kýchání nebo kašel. Diagnostika se provádí identifikací charakteristických vajíček pomocí koprologických vyšetření (Di Cesare et al. 2012). Vajíčka *C. aerophila* mají sice podobnost s vajíčky rodu *trichuris*, ale odlišují se jak tvarem, tak i velikostí (Svobodová et al. 2013).



Obrázek 1: vajíčka *Capillaria aerophila* (Elhamiani Khatat et al. 2016)

Obrázek 2: A- *ancylostoma caninum*, B-*Capillaria aerophila*, C-*Trichuris Vulpis* (Di Cesare et al. 2012)

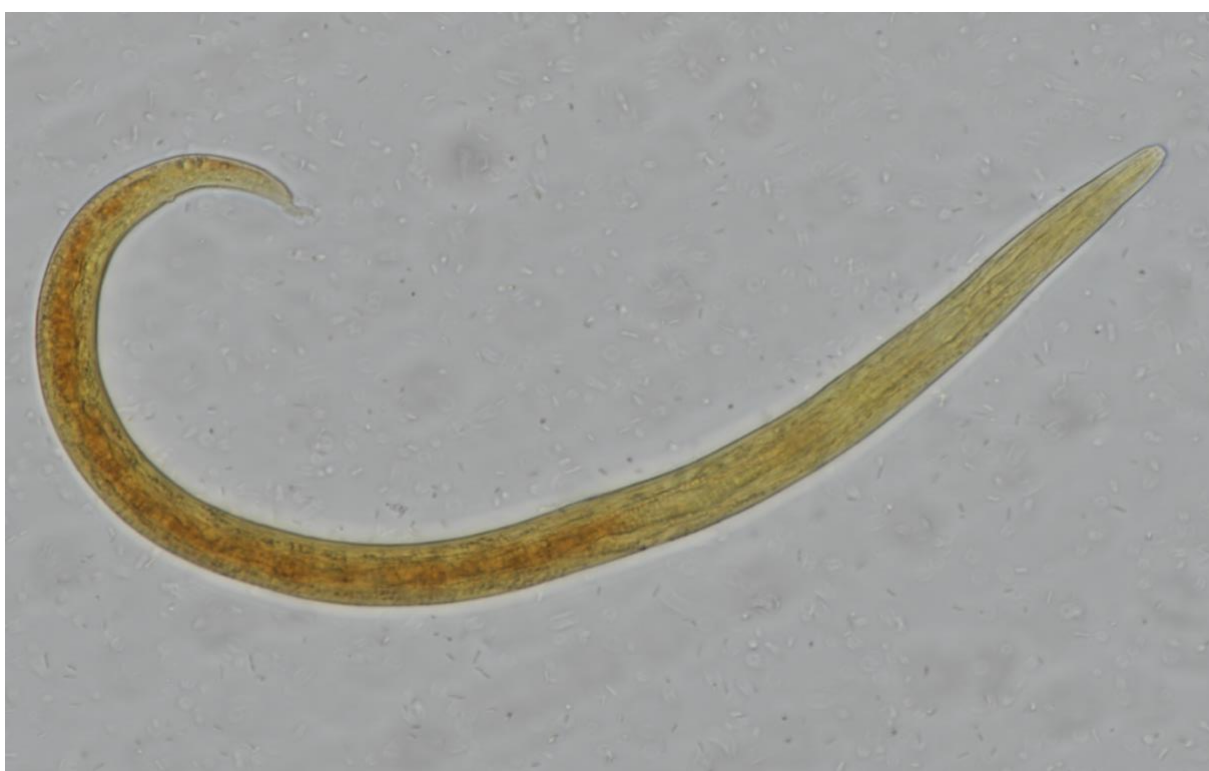3.2.1.6 *Aelurostrongylus abstrusus*

Aelurostrongylus abstrusus je plicní červ, jehož dospělé můžeme nalézt v bronchiolách a plicních alveolách koček a dalších zástupců čeledi *Felidae*. Samice zde produkuje vajíčka,

kteřá se následně líhnou v larvy prvního stádia (L1). Tyto larvy jsou vykašlávány, následně spolknuty a společně s výkaly jsou vyloučeny do vnějšího prostředí (Traversa et al. 2008).

Plži a slimáci jsou nezbytnými mezipřehostiteli tohoto parazita (Schnider et al. 2014). Využívají se v nich totiž infekční stádium larvy L3 (Svobodová et al. 2013). Kočky se infikují po pozření paratenických hostitelů, jako jsou hlodavci, obojživelníci, plazi a ptáci. Klinické příznaky u většiny nakažených koček jsou většinou asymptomatické, nebo mají řadu respiračních příznaků jako je kašel, sípání, kýčání a výtok z nosu. Můžou se objevit i nespecifické příznaky jako je anorexie (Schnider et al. 2014).

Diagnostika spočívá především v detekci larválního stádia L1 ve vzorcích trusu, a to prostřednictvím využití Bermann-wetzellovy metody (Zottler et al. 2017). Uzlíky, které se vytvářejí pod plicní pleurou a obsahují dospělé, vajíčka a larvy, jsou viditelné i pomocí rentgenového vyšetření (Svobodová et al. 2013).



Obrázek 3: *Aelurostrongylus abstrusus* (Lucie Bezvodová)

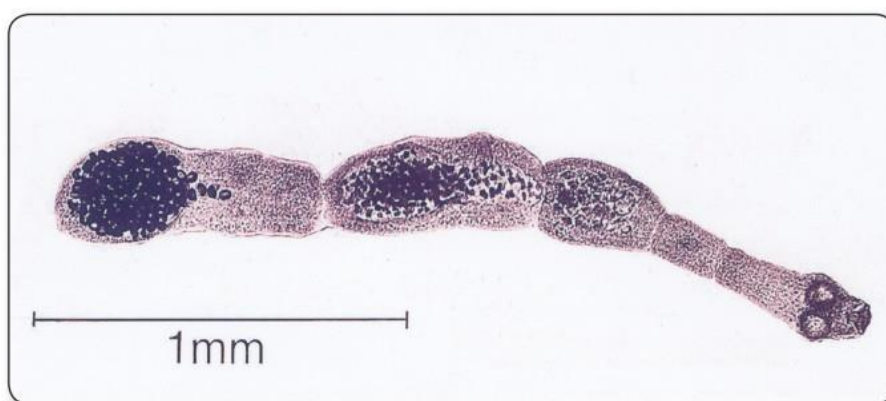3.2.2 Tasemnice (cestoda)

3.2.2.1 Měchožil bublinatý (*Echinococcus multilocularis*)

Echinococcus multilocularis je parazitická tasemnice, jejímž hlavním definitivním hostitelem je liška obecná, může jí být ale i pes a nebo kočka. Jedná se o zoonózu, která způsobuje závažné života ohrožující onemocnění, nazývané larvální echinokokóza. Člověk hraje společně s drobnými hlodavci roli mezipřehostitelů. Jejich nakažení nastává náhodným požitím infekčních vajíček, které se do prostředí vylučují společně s výkaly definitivního hostitele (Karamon et al. 2019). Onemocnění, které tento parazit člověku způsobuje, postihuje játra

a má velice dlouhé asymptomatické období (5-15 let). Pokud není léčeno, může být až smrtelné (Umhang et al. 2015).

Je široce rozšířen na severní polokouli a vytváří endemické oblasti v centrální Evropě, severní a střední Euroasii a v některých částech Severní Ameriky (Dyachenko et al. 2008). Podle nedávných studií, které proběhly v roce 2022, některé kočky obsahují ve svých exkrementech vysoký počet vajíček, ale jejich příspěvek ke kontaminaci prostředí je ve srovnání s liškami velice nízký (Umhang et al. 2022). Vzhledem k tomu, že kočky spolu se psy mohou představovat potenciální riziko pro člověka, je důležité okamžitě ošetřit zvířata, která jsou infikovaná. K eliminaci tohoto parazita se často využívají přípravky na bázi prazikvantelu. Po prokázání, že je mazlíček opravdu infikovaný, by měl majitel vyhledat lékařskou péči a podstoupit serologické vyšetření, které vyloučí jeho případné nakažení parazitem. Dospělci dosahují velikosti od 1,2 mm až 4,5 mm a obvykle disponují pěti segmenty, jež končí váčkovitou dělohou (Goodfellow et al. 2006).



Obrázek 4: Echinococcus multilocularis (Goodfellow et al. 2006)

3.2.2.2 Tasemnice kočičí (*Hydatigera kamiyai*)

Tasemnice *Hydatigera taeniaeformis*, dříve známá jako *Taenia taeniaeformis*, je jednou z nejčastějších a zároveň nejrozšířenějších tasemnic vyskytujících se u domácích koček, ale i dalších zástupců čeledi *Felidae* (Lavikainen et al. 2016). Podle nedávných studií bylo potvrzeno, že je součástí komplexu tří kryptických entit, které jsou si morfoloogicky velice podobné, a proto je nutné je odlišit pomocí molekulárních metod (Miljević et al. 2023). Druh se tedy rozdělil na *Hydatigera taeniaeformis sensu stricto*, *Hydatigera kamiyai* a třetí zatím nepopsanou *Hydatigera sp.* V našich oblastech se můžeme setkat s *Hydatigera kamiyai*, která je rozšířená v severní euroasijské oblasti (Lavikainen et al. 2016).

Hlodavci, v tomto případě myši, krysy a hraboši hrají v životním cyklu této tasemnice roli mezipřehostitelů (Miljević et al. 2023). Pro *H. kamiyai* jsou typickými mezipřehostiteli hrabošovití a myši rodu *Apodemus* (Lavikainen et al. 2016). K infekci může docházet prostřednictvím vajíček v kontaminovaném prostředí a nebo přes konzumaci kontaminované vody a krmiva, případně přímo gravidními proglotidy, které jsou vylučovány DH do vnějšího prostředí. Z infekčních vajíček se v tenkém střevě hostitele líhnou larvy a krevním a lymfatickým oběhem jsou dopravována do jater, kde se vyvíjí takzvané metacestody (Guo 2020). Dospělci tasemnic

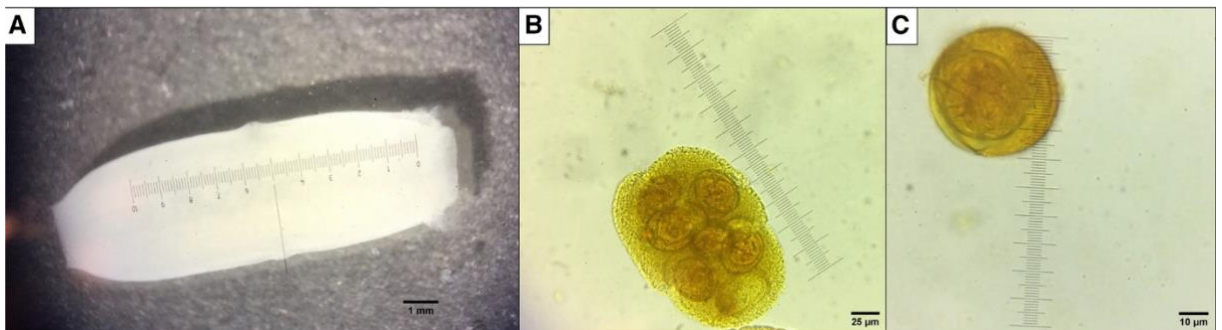
se vyskytují v tenkém střevě kočkovitých šelem, kteří hrají v tomto případě roli konečných hostitelů (Lavikainen et al. 2016).

3.2.2.3 Tasemnice psí (*Dipylidium caninum*)

Dipylidium caninum neboli tasemnice psí je kosmopolitně rozšířená tasemnice napadající psy, kočky a příležitostně i člověka (Molina et al. 2003). Většina lidských případů tohoto onemocnění je hlášena spíše u dětí. Přenos se uskutečňuje prostřednictvím bezobratlých mezihostitelů, v tomto případě nejčastěji blechy (*Ctenocephalides felis*, *Ctenocephalides canis* a *Pulex irritans*) a nebo vzácně vši (*Felicola subrostratus* a *Trichodectes canis*). Definitivní hostitelé, jako jsou masožravci a méně často lidé se běžně nakazí požitím infikovaných mezihostitelů (Rousseau et al. 2022). Blechy se infikují již v larválním stádiu při pozření vajíček (Beugnet et al. 2014). V jejich tělní dutině se poté vyvíjí infekční forma zvaná cysticerkoid, kterou konečný hostitel společně s blechou spolkně a tím se infikuje (Rousseau et al. 2022). Z cysticerkoidu se v tenkém střevě hostitele uvolní larva, která se svým skolemem přichycuje ke stěně střeva a vyvíjí se zde do dospělého stádia (Benitez-Bolivar et al. 2022). Prepatentní perioda se pohybuje obvykle okolo 2-3 týdnů (Beugnet et al. 2014).

Dospělce je plochý červ bílé barvy s délkou v rozmezí cca 10-70 cm. Skolex, který slouží parazitovi jako přichytná část ke stěně střeva, je opatřen třemi až čtyřmi řadami háčků. Zralé proglotidy mají v sobě uložené tenkostěnné tobolky, z nichž každá obsahuje přibližně 5-30 vajíček. Ty se pak společně s vajíčky oddělují od těla tasemnice a odcházejí společně s trusem do vnějšího prostředí.

Klinické příznaky u psů a koček jsou většinou asymptomatické. Avšak můžeme pozorovat příznaky jako je například anální pruritus, průjem, anorexii a nebo špatný stav srsti. U lidí, podobně jako u zvířat, může být infekce bezpříznaková. Dále lze pozorovat nespecifické příznaky ve formě průjmů, zvracení, svědění konečníku, nebo menších přírůstků hmotnosti. U dětí, zejména kojenců můžeme detekovat díky větší péči proglotidy přímo ve stolici a nebo v oblasti konečníku (Rousseau et al. 2022). Infekci parazitem velice často diagnostikujeme právě nálezem článků tasemnice, buď ve stolici nebo v perianální krajině. Také lze provést pro přesnou diagnostiku mikroskopické vyšetření (Svobodová et al. 2013).



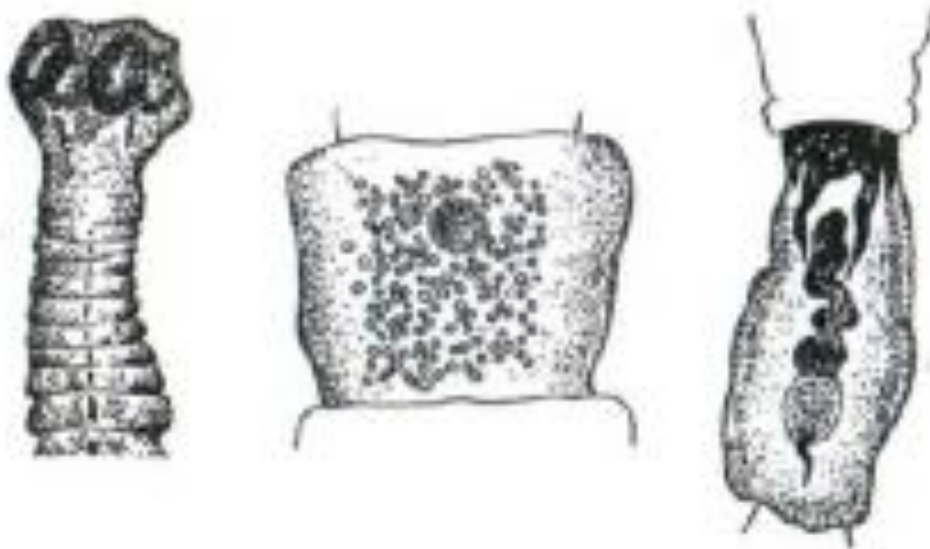
Obrázek 5: A- proglotida, B- kokon s vajíčky, C- vajíčko (Benitez-Bolivar et al. 2022)

3.2.2.4 Tasemnice norčí (*Mesocestoides lineatus*)

Mesocestoides spp. jsou celosvětově vyskytující se tasemnice parazitující u řady masožravců. Jedná se o zoonótické onemocnění, které může u člověka způsobit vážné klinické příznaky. Infekční stádia larvy Tetrathyridie jsou velice nebezpečná a mohou ohrozit život celé řadě živočichů, včetně psů, koček, primátů ale i člověka (Széll et al. 2015).

Jejich životní cyklus je tříhostitelský. Pro jeho dokončení jsou zapotřebí dva mezihostitelé a jeden definitivní hostitel (Cho et al. 2013). Již zmíněná cysta tetrathyridie se vyvíjí u mezihostitelů v dutině břišní, na játrech a plicích. Roztoči (*Oribatidae*) fungují jako první mezihostitelé a vyvíjí se u nich první larvální stádium. Obojživelníci, drobní savci, plazi a nebo ptáci se poté řadí mezi druhé mezihostitele a nacházíme u nich typické druhé larvální stádium neboli tetrathyridium (Svobodová et al. 2013). Kočka se infikuje pozřením kontaminovaného masa, které v sobě obsahuje právě tato infekční stádia. Z nich se pak v konečném hostiteli stávají dospělé tasemnice, které se lokalizují v jejich tenkém střevě (Tabaripour et al. 2018). Mohou dosahovat délky až 80 cm a v jejich přední části, neboli scolexu, můžeme sledovat charakteristicky utvářené čtyři přísavky s absencí rostelu s háčky (Svobodová et al. 2013). Člověk se může nakazit konzumací syrového nebo nedostatečně tepelně upraveného masa (Sindičić et al. 2021).

Tetrathyridia se dokážou množit nepohlavně a pronikat přes střevní stěnu přímo do peritoneální dutiny a způsobovat tak zánět pobřišnice neboli peritonitidu (Chelladurai et al. 2021). Symptomy můžou být i při větší zátěži parazity bezpříznakové. U psů a koček, obvyklých konečných hostitelů, je možné pozorovat jev, kdy se stávají také mezihostiteli a dochází u nich k vývoji druhých larválních stádií neboli tetrathyridií. Tato stádia mohou poškozovat funkci jater nebo plic a vyvolávat kromě již zmíněného zánětu pobřišnice i zánět pohrudnice a nebo ascites (Svobodová et al. 2013).



Obrázek 6: Morfologická stavba tasemnice *Mesocestoides lineatus* (Svobodová et al. 2013)

3.2.2.5 Tasemnice hrášková (*Taenia pisiformis*)

Tasemnice hrášková, známá také jako *Taenia pisiformis*, je rozšířeným druhem tasemnice, který je kosmopolitního charakteru a často se s ní setkáváme u psů a koček. Mezihostitelem jsou králíci a v jejich chovu tato tasemnice způsobuje značné ekonomické ztráty. Larvální stádium *cysticercus pisiformis* se vyvíjí u mezihostitelů na mezenteriu, játrech, pobřišnici, ale lze je také objevit i na jiných orgánech, jako jsou například plíce. Definitivní hostitel se nakazí konzumací masa králíků s infekční boubelí (Wang et al. 2020). V tenkém střevě se z larválních stádií vyvíjí dospělci a přibližně po 6-8 týdnech začínají produkovat vajíčka (Samorek-Pieróg et al. 2021). Ta se následně společně s proglotidy prostřednictvím výkalů dostávají do vnějšího prostředí, které pozře mezihostitel. Zajíc nebo králík se nakazí požitím krmiva nebo vody, které jsou kontaminované vajíčky (Zhang 2019).

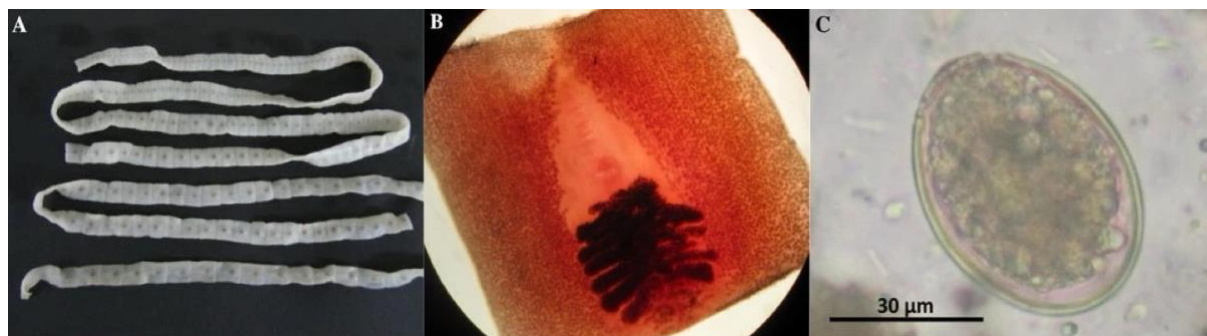Králíci mohou trpět hepatitidou nebo cirhózou, z důvodů poškození jater (Samorek-Pieróg et al. 2021). Můžeme se u nich setkat s oslabenou imunitou, což zvyšuje jejich náchylnost k sekundárním infekcím. Tyto infekce pak mohou vést k dalším zdravotním obtížím, jako jsou poruchy trávení, nedostatečná konverze živin z potravy a v extrémních případech dokonce i úmrtí (Wang et al. 2020). Dospělé tasemnice, přítomné v tenkém střevě definitivního hostitele, nejsou ve většině případů pro něj škodlivé. Mohou však vyvolat nepříjemnosti, jako je inapetence, průjem nebo intususpepci (Remesar et al. 2021).

3.2.2.6 Škulovec široký (*Diphyllobothrium latum*)

Diphyllobothrium latum neboli škulovec široký se řadí mezi zoonózy a je to jedna z nejdelších tasemnic parazitující u lidí (Choi et al. 2012). Jedná se o onemocnění, které je přenášeno rybami. Mezi definitivní hostitele patří psovitě a kočkovitě šelmy, člověk a případně prasata (Svobodová et al. 2013). Definitivní hostitelé se nakazí konzumací syrových nebo nedostatečně tepelně opracovaných ryb (Esteban et al. 2014). Onemocnění, které tento parazit u člověka způsobuje se nazývá diphyllobotriáza, a je rozšířen především v severních mírných a subarktických oblastech Euroasie a Severní Ameriky. V Evropě se zdrojem infekce stávají hlavně dravé ryby jako je štika a okoun (Kim et al. 2014). Projevy nakažení jsou většinou asymptomatické, mohou se ale objevit průjemy, bolesti břicha a nebo při větším zatížení parazity i megaloblastická anémie. Ta vzniká v důsledku odbourávání vitamínu B12 parazity (An et al. 2017).

Vajíčka, která jsou do vnějšího prostředí produkována společně se stolicí hostitele, jsou neoplozená. Pro jejich správný vývoj je zapotřebí vodní prostředí. Přibližně po dvanácti dnech a teplotách kolem 20 °C se z vajíčka líhne obrvené koracidium, které plave, je přitahováno a následně pozřeno prvním mezihostitelem. V tomto případě buchankou z čeledi *Cyclopidae*. Ve vodním koryši se z koracidia vyvíjí drobné larvální stádia zvané procerkoid. Mezi druhé mezihostitele řadíme sladkovodní, mořské a nebo anadromní ryby, které se nakazí pozřením infikované buchanky. Procerkoid se u vnímavých ryb dostává do tkání a vyvíjí se do plerocerkoidního stádia, které je infekční pro definitivní hostitele. Lokalizujeme ho v játrech, gonádách a ve svalové tkáni a může měřit až 5 cm. Po pozření ryb s plerocerkoidem vznikají

u definitivního hostitele v tenkém střevě dospělci, kteří produkují vajíčka již po 2 až 6 týdnech. (Scholz et al. 2009, Svobodová et al. 2013).



Obrázek 7: A- strobily *Diphyllbothrium latum*, B-gravidní proglotida, C- vajíčko (upraveno dle Esteban et al. 2014)

3.2.3 Prvoci (protozoa)

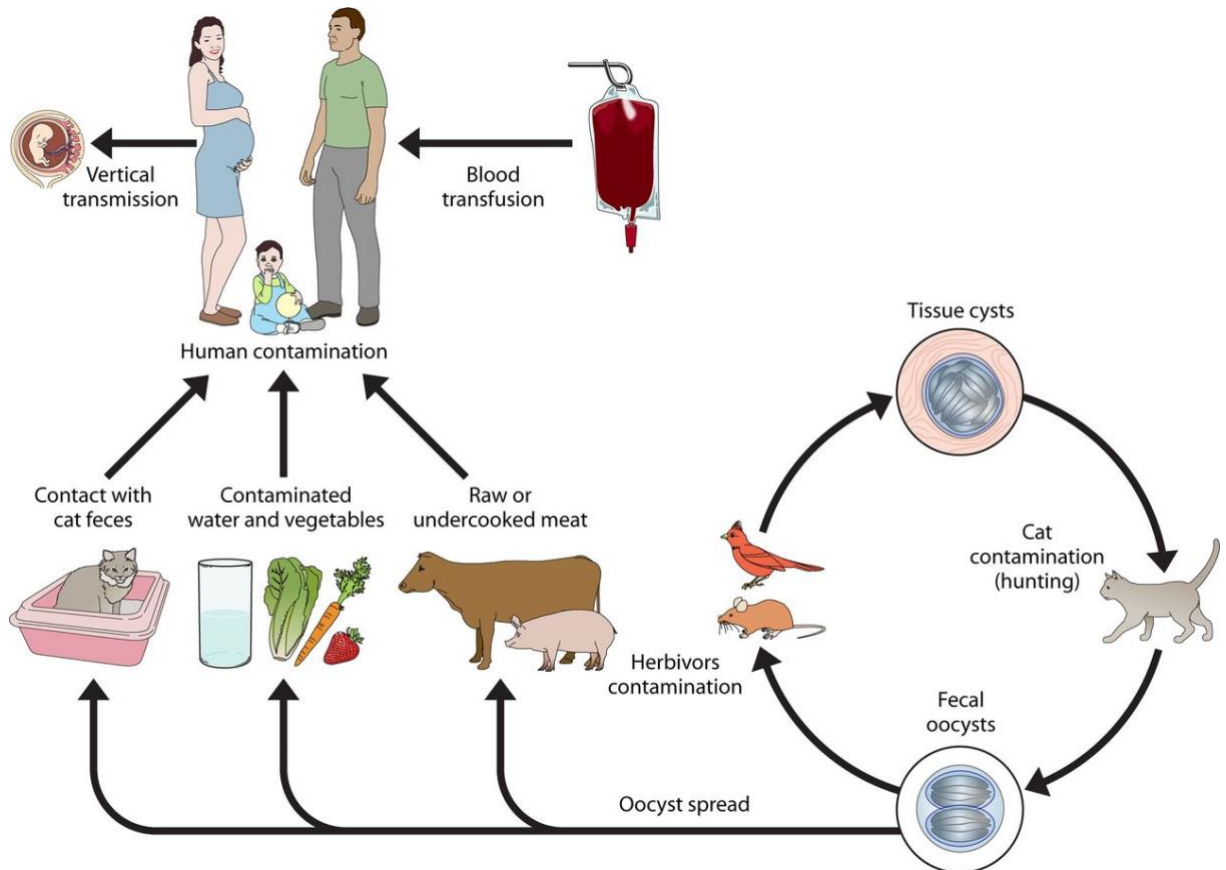
3.2.3.1 *Toxoplasma gondii*

Toxoplasma gondii, kosmopolitně rozšířená kokcidie, je zodpovědná za onemocnění zvané toxoplazmóza. Tento parazit je schopen infikovat téměř všechny teplokrevné živočichy, včetně člověka (Djurković-Djaković et al. 2019). Definitivními hostiteli jsou zástupci čeledi Felidae, včetně kočky domácí. To znamená, že tato kokcidie může dokončit svůj sexuální životní cyklus pouze u zástupců tohoto zmíněného druhu. Oocysty vylučované společně s výkaly se po několika dnech zráním stávají infekční a jsou tak nebezpečné pro celou řadu živočichů, kteří jsou vnímaví vůči tomuto parazitovi (Stelzer et al. 2019).

Jedná se o zoonózu, která je nejvíce známá a diskutovaná mezi lidmi po celém světě. Rozlišujeme dvě formy projevu, a to akutní a chronickou. Při akutní formě se tvoří takzvané pseudocysty vyplněné rychle se množícími tachizoity. Tyto cysty snadno praskají a tím jsou schopny napadat a infikovat další buňky. Další forma projevu je chronická. Při této formě se vytváří pravé tkáňové cysty, které jsou vyplněné pomalu se množícími bradyzoity (Svobodová et al. 2013). Podle odhadů se infikuje tímto parazitem přibližně jedna třetina světové populace. Nakažení může proběhnout několika cestami. K infekci u člověka může dojít buď skrze konzumaci kontaminované potravy, nebo také prostřednictvím kontaminované vody. Lze se však nakazit i tkáňovými cystami v nedostatečně tepelně upraveném mase a nebo také přímo transplacentárně cestou z matky na dítě (Dalimi et al. 2012). Velmi často může dojít k infekci člověk při práci na zahradě a nebo u dětí během hraní na pískovišti (Svobodová et al. 2013).

Projev této infekce u lidí ve většině případů probíhá asymptomaticky, avšak u některých skupin, jakou jsou jedinci s oslabenou imunitou nebo novorozenci, kteří se nakazili transplacentárně cestou, mohou způsobit závažné onemocnění (Dalimi et al. 2012). Průběh toxoplazmózy může zahrnovat běžné klinické symptomy, jako jsou horečka, ztráta chuti k jídlu, dušnost, ale také specifitější příznaky spojené s postižením nervového, respiračního, kožního

nebo očního systému. U koček je klinický průběh toxoplazmózy závažnější u koťat infikovaných transplacentárně, kde často dochází k rozvoji hepatitidy, cholangiohepatitidy, pneumonie a nebo encefalitidy. Projevující se příznaky letargie a dušnosti jsou také velice časté projevy. Dospělé kočky vykazují spíše nespecifické klinické příznaky (Calero-Bernal et al. 2019). V případě hlodavců bylo prokázáno, že infekce *Toxoplasma gondii* způsobuje změny v chování. Postižená zvířata vykazují větší aktivitu a menší opatrnost vůči novým podnětům, což zvyšuje celkovou pravděpodobnost, že se infikovaná myš stane snadnou kořistí (Pittman et al. 2015).



Obrázek 8: Životní cyklus *Toxoplasma gondii* (Esch et al. 2013)

3.2.3.2 *Hammondia hammondi*

Hammondia hammondi a *Toxoplasma gondii* jsou kočičí kokcidie, které jsou si velice morfologicky podobné. Jelikož jsou oocysty těchto parazitů téměř stejné, nelze použít pro přesnou identifikaci pouze mikroskopické vyšetření. K tomu, aby bylo možné přesněji určit o jakého parazita se jedná, se používá molekulární diagnostika ve formě PCR testů. (Schaes et al. 2008).

Na rozdíl od *T. gondii*, která je schopna napadat i extra-intestinální tkáně, se *H. hammondi* omezuje pouze na parazitaci ve střevních enterocytech (Dubey et al. 2015). Vyskytuje se vzácně v různých zemích, včetně Evropy. Definitivními hostiteli jsou kočkovité šelmy, které se ve většině případů nakazí konzumací infikované myši. Ty, společně s prasaty

a dalšími hlodavci plní roli mezipřenositelů. U koček nevyvolává žádné patogenní účinky, ale u mezipřenositelů, především myši, může *H. hammondia* vyvolat celková onemocnění, včetně například myokarditidy (Svobodová et al. 2013).

3.2.3.3 *Cystoisospora felis*

Parazit zvaný *Cystoisospora felis*, dříve známý pod názvem *Isospora felis*, je mikroskopický organismus patřící do skupiny kokcií. Kočka se nejčastěji nakazí tímto celosvětově rozšířeným parazitem požitím vysporulovaných oocyst z prostředí nebo prostřednictvím paratenických hostitelů. Klinické příznaky můžeme sledovat spíše u mladých, oslabených a imunosuprimovaných jedinců (Scorza et al. 2021). Onemocnění je typicky doprovázeno silnými průjmy, které často způsobí dehydrataci. U zvířat můžeme sledovat apatii, nechutenství a horečky. U dospělých jedinců probíhá ve většině případů asymptomaticky (Svobodová et al. 2013).

Prepatentní perioda je obvykle okolo 4-7 dní (Scorza et al. 2021). Způsob, jakým se definitivní hostitel nakazil, ovlivňuje délku tohoto období. V případě nákazy přes paratenického hostitele činí prepatentní perioda přibližně 4 dny, zatímco při infekci oocystami z prostředí trvá přibližně 7 dní (Dubey 2018). Sporulace oocyst v prostředí, za příznivých podmínek, trvá přibližně 1-4 dny, přičemž v některých případech to může být i méně než za 24 hodin. Infekční oocysty obsahují dvě kulovité sporocysty, z nichž každá obsahuje čtyři rohlíčkovitě utvářené sporozoity. Jejich velikost se pohybuje v rozmezí 35-48 x 25-35 μm (Svobodová et al. 2013).

3.2.3.4 *Cystoisospora rivolta*

Stejně jako *C. felis* je *Cystoisospora rivolta* kosmopolitně rozšířená kokcidie, která způsobuje průjmová onemocnění zástupcům čeledi *felidae*. Její Oocysty jsou kulovité až oválné s tenkou stěnou a velikostně jsou o něco menší než předešlá kokcidie. Její rozměry se pohybují v rozmezí 21-27 x 19-25 μm . Diagnostika se provádí pomocí mikroskopických vyšetření. Pro přesné určení druhu je nezbytné provést jejich měření (Svobodová et al. 2013).

Definitivní hostitel se nakazí požitím vysporulovaných oocyst nebo infikované tkáně (Dubey 2018).

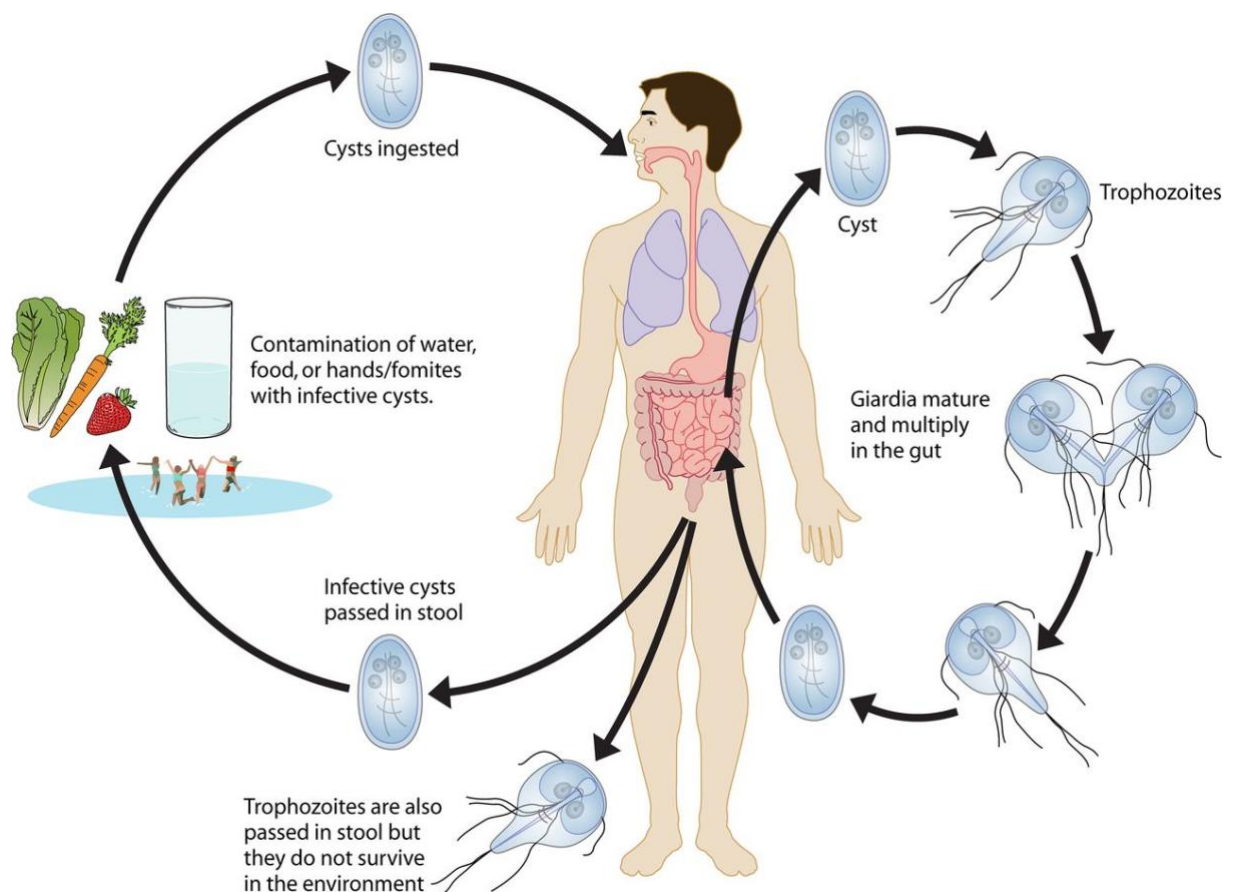
3.2.3.5 *Giardia intestinalis*

Giardia intestinalis je bičíkatý parazit, který je obecně považován za nejčastějšího prvoka infikující lidi po celém světě (Mahdy et al. 2009). Tato infekce postihuje především mladé jedince a jedince s oslabeným imunitním systémem (Svobodová et al. 2013). *Giardia* je častou příčinou akutní gastroenteritidy u lidí a také mnoha živočišných druhů (Bouzig et al. 2015). Parazit výrazně ovlivňuje zdraví kojenců a dětí v prvních letech jejich života. Může být zodpovědný za zpomalený růst a celkový vývoj dítěte. Infekce vznikají po požití oocyst, které mohou být přítomny ve vodě, potravinách, na rukách nebo na předmětech kontaminovaných výkaly (Eligio-García et al. 2005). Klinické projevy giardiózy mohou být různé. Od

asymptomatických projevů až po akutní nebo chronické průjmy, dehydrataci, bolesti břicha, zvracení a úbytkem hmotnosti (Al- Mohammed 2011).

G. intestinalis prochází životním cyklem, který zahrnuje dvě stádia, konkrétně trofozoit a cesty. Stádium trofozoit je vegetativní forma, která měří 12-15 x 8 μm a lokalizuje se v tenkém střevě hostitele. Má charakteristický hruškovitý tvar těla s osmi bičiky, které mu napomáhají k lepšímu pohybu. Díky přísavnému disku, který se nachází na jeho ventrální straně se dokáže snadno přichycovat ke stěně střeva a získávat tak potřebné živiny. V dolních oblastech tenkého střeva trofozoiti encystují a cesty společně s výkaly odcházejí do vnějšího prostředí. Cysta měří přibližně 5 x 7-10 μm a na rozdíl od trofozoitu, který obsahuje pouze dvě jádra, mají cesty čtyři (Adam 2021).

Pro potvrzení infekce lze využít mikroskopické vyšetření, při kterém jsou identifikovány cesty ve vzorku stolice. Avšak tato metoda může být méně průkazná, protože jsou cesty vylučovány nepravidelně nebo je hostitel může vylučovat ve velmi malém množství (Faubert 2000). Další diagnostickou metodou, která je velice spolehlivá a oblíbená jsou ELISA testy, kterými zjišťujeme přítomnost antigenu ve stolici (Svobodová et al. 2013).



Obrázek 9: životní cyklus *Giardia sp.* (Esch et al. 2013)

3.2.3.6 *Cryptosporidium parvum*

Cryptosporidium parvum se řadí mezi intracelulární prvoky, kteří napadají hlavně epitelální buňky tenkého střeva. Infekce způsobuje charakteristické průjemové onemocnění. U jedinců s dobrou imunitou onemocnění odezní samo. Avšak u pacientů s oslabeným imunitním systémem, jako jsou například pacienti s AIDS, může infekce přejít do chronické a života ohrožující fáze (Petry et al. 2010). Napadá velké množství savců, včetně koček, psů, ale i člověka. U hospodářských zvířat, zejména telat, má tato infekce největší dopad (Svobodová et al. 2013). Nemoc se přenáší prostřednictvím oocyst, které kontaminují běžně prostředí, potravu a vodu. Na rozdíl od Toxoplazmy je kryptosporidióza méně invazní, protože napadá jen epitelální buňky gastrointestinálního nebo dýchacího traktu (Petry et al. 2010).

Klinické příznaky mohou být asymptomatické, ale i symptomatické. V závislosti na imunitním stavu jedince se můžou objevit vodnaté průjmy, bolesti žaludku, zvracení, nevolnost, horečka a dokonce i smrt (Suler et al. 2016). *Cryptosporidium parvum* postrádá hostitelskou specifitu a proto je lze nalézt v široké škále hostitelů. Z hospodářských zvířat jsou nejvíce vnímavá telata, jehňata a kůzlata. U těchto zvířat dochází k častým úmrtím, což vede k velkým ekonomickým ztrátám (Bordes et al. 2020).

Životní cyklus je složitý, a zahrnuje jak asexuální, tak sexuální fázi. Oocysty, které zvíře nebo člověk pozře, obsahují čtyři sporozoity a celé vajíčko měří okolo 4-6 μm . Po pozření hostitelem, vajíčka v respiračním nebo gastrointestinálním traktu excystují a uvolní do těla hostitele infekční sporozoity. Ty následně začnou napadat epitelální buňky, ve kterých se později mění na kulovité trofozoity. Jejich vznik probíhá v tzv. parazitoforních vakuolách, které se nachází právě na povrchu epitelových buněk. Slouží jako vyživovací organela a probíhá v nich nepohlavní a pohlavní množení parazita. U trofozoitů probíhá nepohlavní fáze nazývaná merogonie a vznikají tak meronty 1. a 2. řádu. Meronty 1. řádu v sobě obsahují 8 merozoitů, zatímco meronty 2. řádu jen čtyři. U merozoitů druhého řádu probíhá sexuální fáze a vznikají makro a mikrogamety. Vzniklé oocysty sporulují přímo ve střevě. Ve většině případů vznikají tlustostěnná vajíčka, která jsou vylučována společně se stolicí do vnějšího prostředí. Mohou však vznikat i tenkostěnné oocysty. Ty napomáhají k autoinfekci, jelikož dochází k jejich prasknutí a následnému uvolnění infekčních sporozoitů do těla hostitele (Thomson et al. 2005, Svobodová et al. 2013).

Kryptosporidióza se často diagnostikuje prostřednictvím mikroskopického vyšetření stolice za účelem detekce oocyst parazita. Alternativní metodou je testování stolice na přítomnost antigenů oocyst nebo DNA parazita (Gerace et al. 2019). Vajíčka mohou být kvůli své velikosti velice snadno zaměnitelné, proto se doporučuje provádět barvení preparátu (Svobodová et al. 2013). Sklíčka se většinou barví acidorezistentními barvami jako je Modifiend Ziehl-Neelsen nebo Kinyoun (Aboelsoued et al. 2022).

3.3 Diagnostický průkaz parazitů

Klíčovou zbraní proti parazitárním infekcím je přesná a rychlá diagnostika (Momčilović et al. 2019). Parazité jsou celosvětově rozšířené a jsou zodpovědní za celou řadu nemocí (Pomari et al. 2019). V důsledku klimatických změn, mezinárodního cestování a migrace lidí a zvířat dochází k rozšíření některých parazitů po celém světě, což zvyšuje pravděpodobnost jejich výskytu na globální úrovni (Momčilović et al. 2019). Pro prevenci, kontrolu, dohled a epidemiologii parazitů je zásadní přesná diagnostika onemocnění a lékové rezistence (Gasser et al. 2008). Při vyšetření lze detekovat stádia většiny parazitů ve vzorcích, jako jsou výkaly, krev, kožní seškraby a další biologické materiály (Foreyt 2001). Celkově je diagnostika zoonotických parazitárních onemocnění psů a koček nezbytná pro zachování lidského zdraví (Otranto et al. 2015). Mnoho parazitů s možností přenosu na člověka je udržováno v populacích volně pohybujících se koček právě díky predaci (Wyrosdick et al. 2017). Na základě anamnézy a klinických údajů určujeme adekvátní diagnostické metody a postupujeme od základních vyšetření až po speciální (Svobodová et al. 2013). Hlavním předpokladem pro správné určení parazitární infekce u člověka, ale i zvířat je správně odebraný vzorek, ale i volba vyšetřovací metody (Čermáková et al. 2007).

3.3.1 Koprologické metody

Je to jedna z nejčastěji využívaných metod v parazitologii, která se zaměřuje na analýzu trusu s cílem identifikovat přítomnost parazitů (Beugnet et al. 2018). Pomocí těchto vyšetření je možné detekovat různá stádia parazitů, včetně jejich vajíček, larválních forem a celých jedinců, stejně jako jejich částí. Kromě toho je možné v preparátu nalézt i tzv. pseudoparazity, jako jsou rostlinné buňky, pylová zrna, svalová vlákna a spory hub (Thienpont et al. 2003).

Vzorky stolice odebrané k vyšetření by měly být čerstvé. Starší vzorky mohou diagnostiku zkomplikovat. Jestliže čerstvé exkrementy nelze hned vyšetřit měly by se uskladnit v chladničce při teplotě 4°C. V těchto podmínkách mohou vydržet až dva měsíce s minimálním vývojem parazitických stádií (Foreyt et al. 2001). Jelikož může docházet k nepravidelnému vylučování parazitů, doporučuje se odebírat vzorky z více dní (Svobodová et al. 2013).

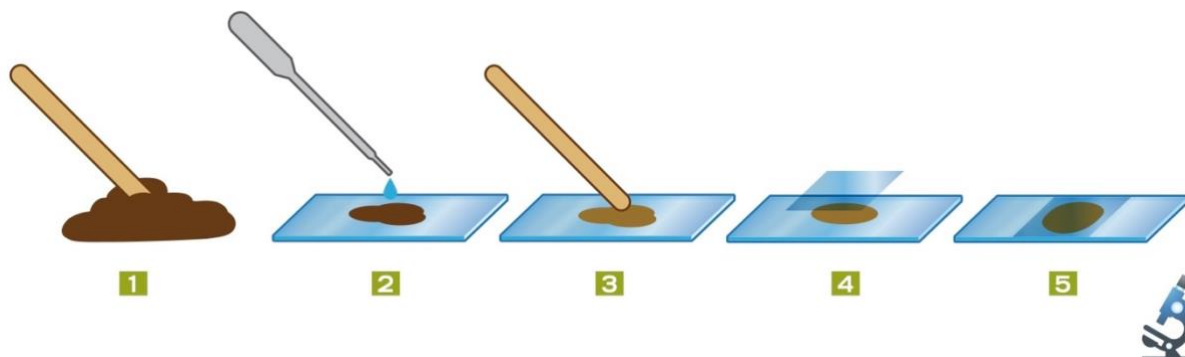
Pro analýzu trusu můžeme využít různé metody, například jednoduchý přímý nátěr neboli nativní preparát, ale také složitější techniky jako je flotace či sedimentace (Beugnet et al. 2018).

3.3.1.1 Nativní preparát

Nativní preparát se často používá pouze pro hrubou orientaci, protože je jeho schopnost zachytit helminty minimální (Svobodová et al. 2013). Jelikož se používá pouze malé množství trusu, výsledky jsou často falešně negativní. Z těchto důvodů se více upřednostňují koncentrační metody, které mají větší citlivost.

Příprava vzorku není nijak zvlášť zdlouhavá nebo obtížná, a právě proto se tato metoda řadí mezi nejjednodušší. Na podložní sklíčko se umístí malé množství stolice, které se následně

zakápne několika kapkami vody a nebo solného roztoku. Poté se pomocí tyčinky voda nebo roztok s výkaly smíchají a rozetřou se v tenké vrstvě po podložním sklíčku (Beugnet et al. 2018). Po této fázi se z preparátu odstraní hrubé částice a na výsledný nátěr se aplikuje krycí sklíčko a vše se důkladně prozkoumává pomocí mikroskopu (Jurášek et al. 1993).



Obrázek 10: Příprava nativního preparátu (upraveno dle Beugnet et al. 2018)

3.3.1.2 Flotační metoda


Mezi metodami koprologického vyšetření je flotační metoda nejoblíbenější a tím pádem nejvíce využívaná (Beugnet et al. 2018). Princip této metody spočívá v diferenci hmotnosti mezi flotačním roztokem a vajíčky helmintů, oocyst, sporocyst a cyst protozoálních parazitů (Jurášek et al. 1993). Flotační roztok má vyšší hustotu než již uvedené parazitární útvary, což vede k tomu, že při aplikaci flotační metody se cysty a vajíčka parazitů vyplavují na povrch roztoku (Svobodová et al. 2013).

Pro analýzu trusu pomocí flotační metody se vybere adekvátní množství materiálu, které by nemělo však přesahovat velikost vlašského ořechu. Trus se smísí v třecí misce s vodou a důkladně se rozetře do konzistence řídké pasty. Tato směs se následně přecedí přes sítko, kde se zachytí hrubé nečistoty. Následně se tekutá část směsi přilije do zkumavky, která se umístí společně do centrifugy po dobu 2-3 minut při rychlosti otáček 1500-2000. Po dokončení se slije supernatant a ke zbytku sedimentu se přidá flotační roztok, aby se zkumavka naplnila do vzdálenosti přibližně 2 cm od okraje. Obsah zkumavky je intenzivně promíchán a opět se umísťuje do centrifugy po dobu 2-3 minut při stejných rychlostních otáčkách. Z povrchu tekutiny ve zkumavce se následně opatrně sejme pomocí kličky povrchová vrstva a přendá se na podložní sklíčko a vše se důkladně zmikroskopuje (Svobodová et al. 2013). Metoda se může upravit tím, že se po druhé centrifugaci doplní flotační roztok až po okraj zkumavky. Ta se následně překryje krycím sklíčkem a nechá se stát po dobu 10 minut. Krycí sklíčko se poté přenesse na podložní a vše se vyšetří pod mikroskopem (Jurášek et al. 1993).

3.3.1.3 Sedimentační metoda

Tento postup spočívá v sedimentaci převážně těžkých vajíček. Nejčastěji se využívá k diagnostice motolic, případně vrtějšů. Flotační metoda není uplatněna, neboť jsou vajíčka

příliš těžká na to, aby je flotační roztok dokázal dostatečně vynést na povrch (Jurášek et al. 1993, Svobodová et al. 2013). Do kádinky se vzorkem o hmotnosti 3 (10) g přilijeme 100 ml vody a vše důkladně smícháme. Alternativně lze dle Svobodové použít třecí misku k důkladnému promíchání složek, čímž vytvoříme kašovitou konzistenci. Výsledný směsný vzorek se přecedí přes sítko nebo gázu do nádoby a nechá se 20-30 minut až 1 hodinu ustát. Poté se supernatant opatrně slijí a přidá se voda do původní úrovně. Vzorek se nechá opět sedimentovat. Tyto postupy několikrát opakujeme dokud nebude tekutina nad sedimentem čistě čirá. Po poslední sedimentaci slijeme 90% supernatantu a zbývající obsah společně rozmícháme a vložíme na Petriho misku nebo kápneme několik kapek na podložní sklíčko. Necháme vše ustát a následně vyšetříme pod mikroskopem (Svobodová et al. 2013, Beugnet et al. 2018).



Obrázek 11: Sedimentace (Beugnet et al. 2013)

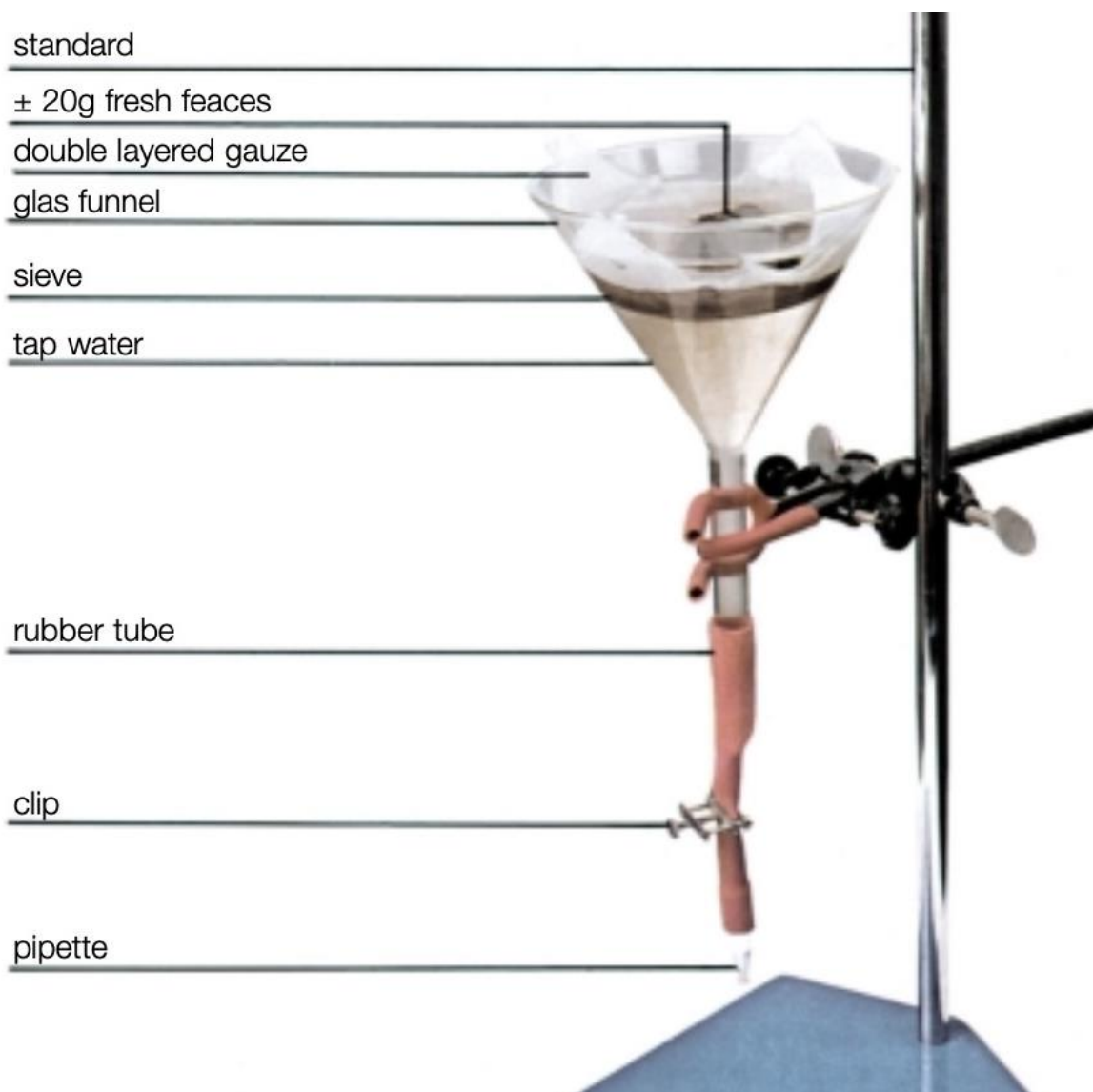
3.3.1.4 Larvoskopická metoda

Larvoskopická metoda je běžně využívaná k diagnostice larev. Opírá se o skutečnost, že larvy jsou schopny pronikat z trusu do vlhkého prostředí díky svým charakteristickým vlastnostem. Pro vyšetření se využívá čerstvý, chemicky nekonzervovaný trus. V případě chemické fixace by byly larvy usmrceny a průkaz by byl tím pádem negativní. Využívají se dvě následující metody. Bearmannova a Vejdova metoda (Jurášek et al. 1993, Svobodová et al. 2013).

Bermannova metoda je považovaná za nejúčinnější při detekci plicních červů. Je to takový zlatý standard v diagnostice. Získané larvy nejsou nijak deformované a lépe se tak identifikují. Postup této metody je následující. Do připravené skleněné nálevky, která je na konci opatřena uzavíratelným kohoutkem nebo svorkou nalijeme vodu. Do nálevky se umístí sítko, na které se poté vloží vzorek trusu, který jsme předtím zabalili do vrstvy gázy (Beugnet et al. 2018). Trus obalený gázou necháme v nálevce nejlépe přes noc odpočívat. Larvy během

této doby migrují z trusu do vodního prostředí a shromažďují se nad tlačkou, kterou následně povolíme a nakapeme na hodinové sklíčko. Vše poté důkladně sledujeme pod mikroskopem (Svobodová et al. 2013).

Vejdova metoda je určena spíše pro tvarované výkaly přežvýkavců či spárkaté zvěře. Pro tuto techniku vyšetření se využívá pouze hodinové sklíčko nebo Petriho miska. Do těchto nádob se nakape voda, aby byla část trusu, která je zabalena do gázy, částečně ponořena. Po nakapání vody se vše nechá 30-60 minut uležet, čímž umožníme larvám migraci ven z trusu do vodního prostředí. Následně se odstraní zabalený vzorek a tekutina se důkladně vyšetří pod mikroskopem (Svobodová et al. 2013). Touto metodou lze též vyšetřit trus hlodavců (Jurášek et al, 1993).



Obrázek 12: Baermannova aparatura (Thientpont et al. 2003)

3.4 Prevence před parazity

S ohledem na potenciální zoonotické riziko a význam pro zdraví lidí a zvířat je důležité, aby byla u koček prováděna pravidelná a účinná kontrola parazitů s důrazem na adekvátní frekvenci léčby jak vnitřních, tak vnějších parazitů (Genchi et al. 2021).

Kočka může být napadena parazity po celý rok (Genchi et al. 2021). Pro zajištění trvalé ochrany před parazity by měly být léky podávány pravidelně a v intervalech, jak doporučují výrobci. Pokud by majitel nedodržoval tato doporučení a léky by podával v nepravidelných intervalech, léčivý přípravek by byl neúčinný (Matos et al. 2015).

Podle evropské vědecké rady, která se specializuje na problematiku parazitů u společenských zvířat neboli ESCCAP se doporučuje celoroční/celoživotní kontrola parazitů (Genchi et al. 2021)

4 Metodika

V bakalářské práci jsem se zaměřila na sběr vzorků od koček s různými životními návyky, konkrétně od outdoorových (venkovních), ale také indoorových (vnitřních) koček s možností venkovního přístupu. Pro získání těchto vzorků jsem využila kočičí toalety, které jsem umisťovala převážně v oblastech, kde se často zdržují toulavé kočky.

Vyšetření vzorků probíhalo v laboratoři České zemědělské univerzity v Praze. Všechny vzorky jsem podrobila analýze pomocí flotační metody podle Cornell-Wisconsinu a larvoskopie za použití Baermanovy metody, abych získala co nejkomplexnější a spolehlivé výsledky. Celkově jsem získala 43 vzorků, které byly pečlivě vyhodnoceny a zaznamenány.

4.1 Získání a uchování vzorků: metody a postupy

V rámci získávání vzorků jsem se zaměřila na oblast Královehradeckého kraje. Vzorky byly získávány z různých lokalit, včetně obcí Sadová, Mžan, Sovětic, Máslojed a města Hořice. Během sběru materiálu jsem se zejména zaměřovala na outdoorové kočky, které trvale žijí ve venkovním prostředí a aktivně loví. Pokud kočky nebyly toulavé a žily v lidských obydlích, důležitým kritériem pro výběr do mé bakalářské práce bylo, aby nebyly minimálně půl roku před odběrem vzorků odčerveny. Dále jsem zohlednila, že pokud kočky žijí uvnitř domu společně s člověkem, měly by mít alespoň částečný přístup ven.

4.1.1 Sběr vzorků a použité postupy

Pro sběr vzorků jsem zvolila využití kočičích toalet. Do nich jsem umístila kočičí substrát nebo alternativně písek. Zpočátku jsem využívala uzavřené boudičky, ale po důkladném pozorování jsem zjistila, že kočky, zejména toulavé, nejsou příliš nakloněny k vstupu do uzavřených prostorů. Předpokládám, že se kočky při jejich používání mohou cítit více zranitelné a z tohoto důvodu je pro ně lepší využít jako toaletu jiné místo. Na základě těchto pozorování jsem se nakonec rozhodla používat otevřené boudičky, do kterých kočky už s radostí vstupovaly a využívaly je.

Pravidelně jsem vyměňovala substrát v těchto boudičkách, abych minimalizovala riziko možné infekce od vzorků, které mohly být pozitivní. Při této péči jsem dbala na to, aby boudičky byly vždy čisté a hygienické. Jako substrát jsem používala kočkolit ve formě bentonitu, který dobře absorboval moč, což usnadňovalo odběr vzorků. Alternativně jsem také využívala písek místo bentonitu. Obě varianty substrátu jsem dávala odděleně do boudiček na stejné místo, aby si kočky mohly vybrat, co preferují. Po delším pozorování jsem zjistila, že kočky s radostí využívaly oba typy substrátů, takže jsem nadále používala jak bentonit, tak písek. Kromě toho jsem později začala využívat také pouze kartonové krabice se substrátem, protože po obměňování míst se stejnými kočičími boudičkami se mi zdálo, že kočky z jiných lokalit nechtějí do těchto toalet chodit, nejspíše z důvodu cizího pachu od jiných koček. Tato alternativní metoda nakonec zafungovala a byla zároveň levnější.



Obrázek 13: Ukázka kočičích boudiček (Lucie Bezvodová)


Odběr vzorků se prováděl do průhledných uzavíratelných sáčků. Každý sáček byl pečlivě označen iniciály mého jména a příjmení, následovaný číslem příslušného odebraného vzorku a aktuálním rokem. Tento postup měl za cíl usnadnit identifikaci jednotlivých vzorků při jejich skladování a zpracování, aby nedocházelo k jejich zaměňování. Taková systematická identifikace je klíčová zejména v laboratorních prostředích či ve vědeckém výzkumu, kde je důležité udržovat přesnou evidenci o odebraných vzorcích pro správné interpretace výsledků a zachování integrity dat.

Vzorky, které byly získány z různých lokalit přímo ode mě, nebo byly darovány od majitelů, kteří si je odebrali sami, byly skladovány v lednici při optimální teplotě 5 stupňů Celsia. Tato teplota je klíčová pro udržení integrity vzorků a zabránění jejich degradaci.

Důležitým aspektem tohoto procesu bylo udržení co nejvyšší čerstvosti exkrementů, což vyžaduje, aby byly vzorky použity v co nejkratším časovém rámci. Obvykle je proto stanovena lhůta, po kterou mohou být vzorky použity, a to zpravidla jeden týden. Tato opatření jsou nezbytná pro zajištění přesné analýzy a minimalizaci možných zkreslených výsledků.



Obrázek 14: kartonová krabice se substrátem (Lucie Bezvodová)



Obrázek 15: Sáček s příslušným označením vzorku (Lucie Bezdová)

Veškeré informace o vzorcích byly systematicky zaznamenány do excelových tabulek. Tyto tabulky slouží k zpracování údajů týkajících se koček, jako je jejich aktuální poloha, datum posledního odčervení a další relevantní informace. Kromě toho jsou do těchto tabulek také zaznamenávány výsledky vyšetření, aby byly informace přehledné a dobře organizované.

4.2 Vyšetření vzorků

Během procesu vyšetřování byly získané vzorky detailně analyzovány pomocí dvou hlavních metod – koprologického a larvoskopického vyšetření. Samotné vyšetřování vzorků exkrementu je systematický proces, kterému následuje přesný postup. Nejprve rozdělíme vzorky do čtyř částí. Na koprologii, larvoskopii, zálohu a síť. Záloha je odměřena na 1 gram exkrementu a uložena do sáčku, který je označen kódem, stejně jako obal s původním vzorkem v lednici (například záloha-LB/1/23). Na síť se odměřují 2 gramy vzorku a opět se stejně jako u zálohy ukládá odměřená část do sáčku s odpovídajícím označením. Oba vzorky jsou poté umístěny do mrazáku pro navazující vyšetření. Pro flotaci podle Cornell-Wisconsinu se odměřují 4 g a zbylá část se nechává pro larvoskopické vyšetření.

4.3 Koprologické vyšetření

Vyšetření vzorků se provádí flotací mírně upravenou metodou dle Cornell-Wisconsinu. Ze vzorků, jak již bylo zmíněno výše, se odebírají 4 gramy exkrementu. Dodržuje se tato

hmotnost, ale v případě potřeby může být i menší, avšak veškeré úpravy musí být vždy pečlivě zdokumentovány.

Navážený vzorek se vkládá do třecí misky, ke kterému se přidává 15 ml bentonitu. Směs se pečlivě promíchá, nejlépe hmoždířem. Výsledným spojením by měla vzniknout kašovitá konzistence, která se následně přecezuje přes jemné sítko do nadepsané zkumavky. Objem tekutiny ve zkumavce by měl činit 10 ml. Zkumavky se poté vkládají do centrifugy na 5 minut při 1200 otáčkách za minutu. Po jejich vyjmutí se odlije supernatant. K sedimentu, který zůstal na dně zkumavek se přilévá flotační roztok do poloviny objemu a důkladně se vše skleněnou tyčinkou promíchá. Po tomto kroku se přilévá flotační roztok až po okraj zkumavky, čímž se vytvoří menší oblouček u její hrany. Na vrch zkumavky se přiloží krycí sklíčko a znovu se vše vloží do centrifugy na 5 minut při 1200 otáčkách za minutu. Po dokončení odstředění je nutné aby se zkumavky nechaly 10 minut odstát. Po uplynutí této doby se krycí sklíčko opatrně sundá, přikládá se na podložní a vše se důkladně mikroskopuje.



Obrázek 16: centrifuga s připravenými a důkladně označenými zkumavky (Lucie Bezdovová)



Obrázek 17: centrifuga (Lucie Bezdová)

4.4 Larvoskopické vyšetření

Pro larvoskopické vyšetření se využívá Baermanova metoda. Nejprve se připraví aparaturu, do které se vkládá skleněná nálevka, která je opatřena uzavíratelným kohoutkem nebo svorkou na konci. Do již připravené nálevky se vkládá sítko, na které se pokládají 3 vrstvy buničiny a zkoumaný vzorek. Trus se nechává v nálevce nejlépe přes noc odpočívat, což umožní larvám migrovat z trusu do vodního prostředí a shromažďovat se nad tlačkou.

Druhý den se povolí tlačka a kapky tekutiny s larvami se nakapou na hodinové sklíčko. Pokud budeme detekovat larvy pod mikroskopem, provede se jejich určení a tekutina z hodinového sklíčka se přelije do centrifugační zkumavky. Následně se provede centrifugace po dobu 5 minut při 1000 otáčkách a zkumavka se poté nechá zamrazit.

5 Výsledky

Výzkum se zaměřoval na sběr a analýzu trusu v lokalitě Královéhradeckého kraje, přičemž hlavním zdrojem vzorků byly kočky, které se nacházely v zemědělských střediscích. Tyto kočky zde žijí volně bez jakéhokoliv lidského zásahu a v mnoha případech nejsou odčervovány. Jsou aktivními lovci a mohou tak přicházet do kontaktu s celou řadou parazitů. Kromě toulavých koček byly také zařazeny do výzkumu i kočky, které žijí s majiteli. Důležitým faktorem bylo, aby měly alespoň částečný přístup ven.

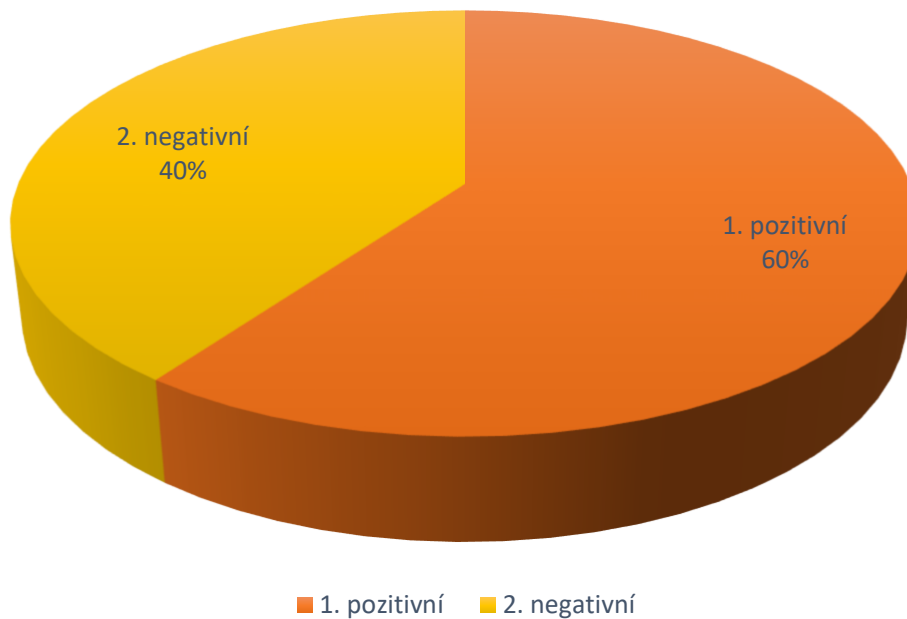
Výsledky ukázaly, že kočky obývající zemědělská střediska byly nakaženy širším spektrem parazitů než kočky žijící v blízkosti lidských obydlí. Nejčastěji se ve vzorcích trusu objevovala *Toxocara cati*. Po provedení larvoskopie byly ve vzorcích nalezeny i plicnivky. Celkově jsem analyzovala celou škálu parazitů, které si sepíšeme v následujících kapitolách.

5.1 Vyhodnocení vzorků

Během mého výzkumu jsem provedla vyšetření 43 koček s cílem identifikovat a analyzovat přítomnost různých parazitárních infekcí. Získaná data ukázala, že 26 koček bylo pozitivních na *Toxocara cati*, 7 koček na *Cystoisospora felis* a *Aelurostrongylus abstrusus*, 5 koček na *Toxoplasma/Hammondii*, 4 kočky na *Cystoisospora rivolta*, 3 kočky na *Taenia/Echinococcus*, 2 kočky na *Toxascaris leonina* a 1 kočka na *Ancylostoma/Uncinaria*.

Parazit	N	N+	%*	Min**	Prum**	Max**	sd
<i>Toxocara cati</i>	43	26	60,465	1	2872,42308	9006	2564,766
<i>Toxascaris leonina</i>	43	2	4,651	1	3	5	2
<i>Ancylostoma/Uncinaria</i>	43	1	2,325	1	1	1	0
<i>Capillaria</i> sp.	43	3	6,977	1	1	1	0
<i>Trichuris</i> sp.	43	0	0	0	0	0	0
<i>Taenia/Echinococcus</i>	43	3	6,977	1	5	13	5,656854
<i>Cystoisospora felis</i>	43	7	16,279	728	4033,571	12810	4368,965
<i>Cystoisospora rivolta</i>	43	4	9,302	8	2229,75	5330	2301,18
<i>Aelurostrongylus abstrusus</i>	43	7	16,279	2	169,2857	962	325,91
<i>Troglostrongylus</i> sp.	43	0	0	0	0	0	0
<i>Otodectes</i> sp.	43	0	0	0	0	0	0
<i>Toxoplasma /Hammondia</i>	43	5	11,628	2	27,2	65	21,9308

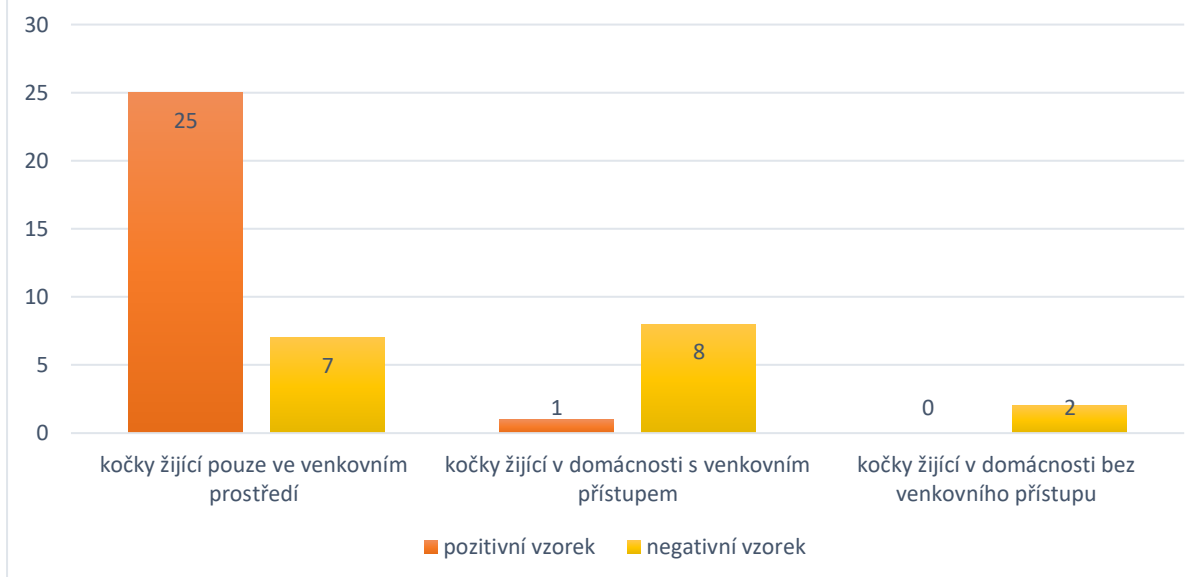
CELKOVÉ VYHODNOCENÍ VZORKŮ



Graf 1: Celkové vyhodnocení vzorků

Ze 43 vzorků, které jsem získala a vyšetřila, bylo 60 % pozitivních (celkem 26 vzorků) a zbývajících 40 % bylo negativní (celkem 17 vzorků).

VYHODNOCENÍ VZORKŮ PODLE PŮVODU

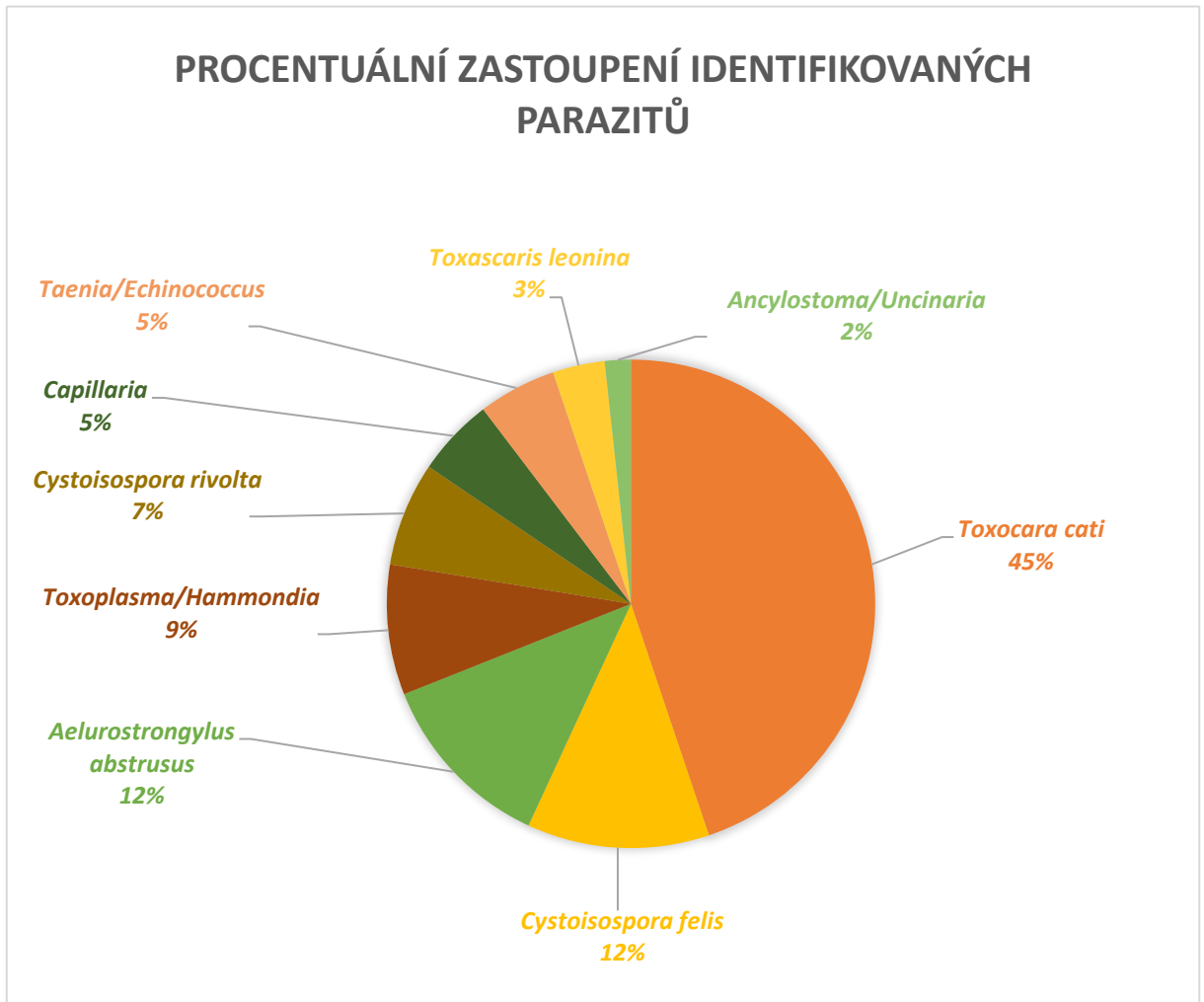


Graf 2: Vyhodnocení vzorků podle původu

Dále byla data analyzována ohledně prostředí, kde se kočky pohybují. Byla rozdělena do tří kategorií: kočky, které žijí výhradně venku, kočky žijící v domácnosti s přístupem do venkovního prostředí a čistě domácí kočky bez venkovního přístupu. Tyto kategorie byly

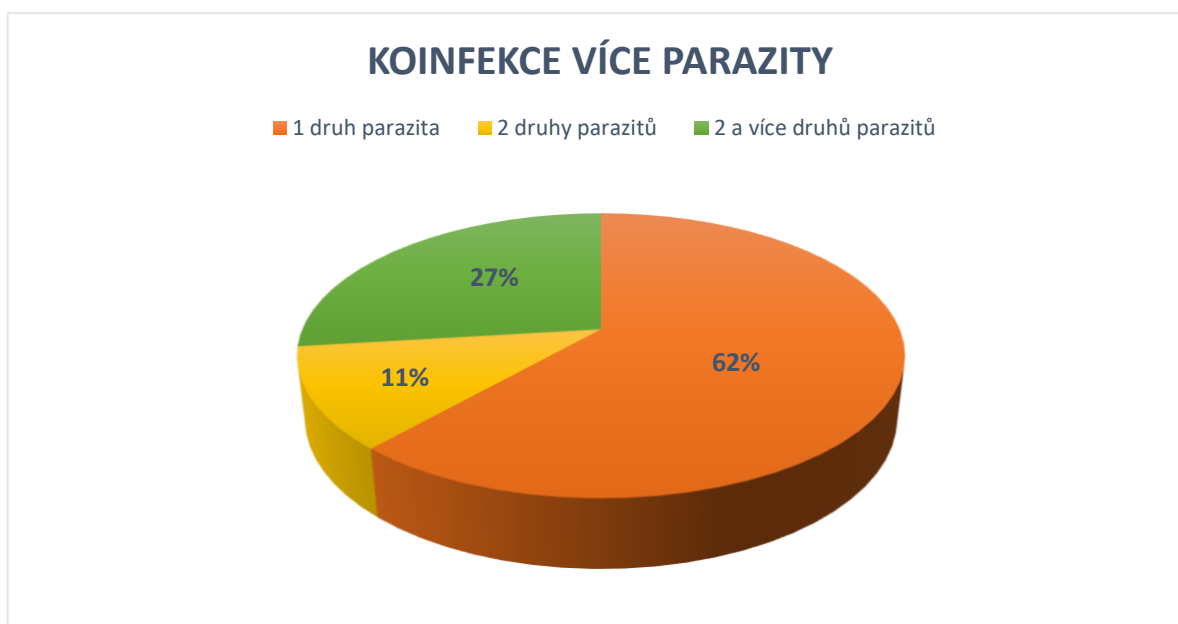
doplněny o informace týkající se výsledků testů, které udávaly, zda byly vzorky negativní nebo pozitivní. Následně byly tyto informace zpracovány do grafu pro lepší porozumění datům.

Ze zpracovaných dat vyplývá, že kočky žijící výhradně venku byly podstatně častěji nakaženy parazity než kočky, které obývaly pouze domácnost nebo měly alespoň omezený přístup ven.



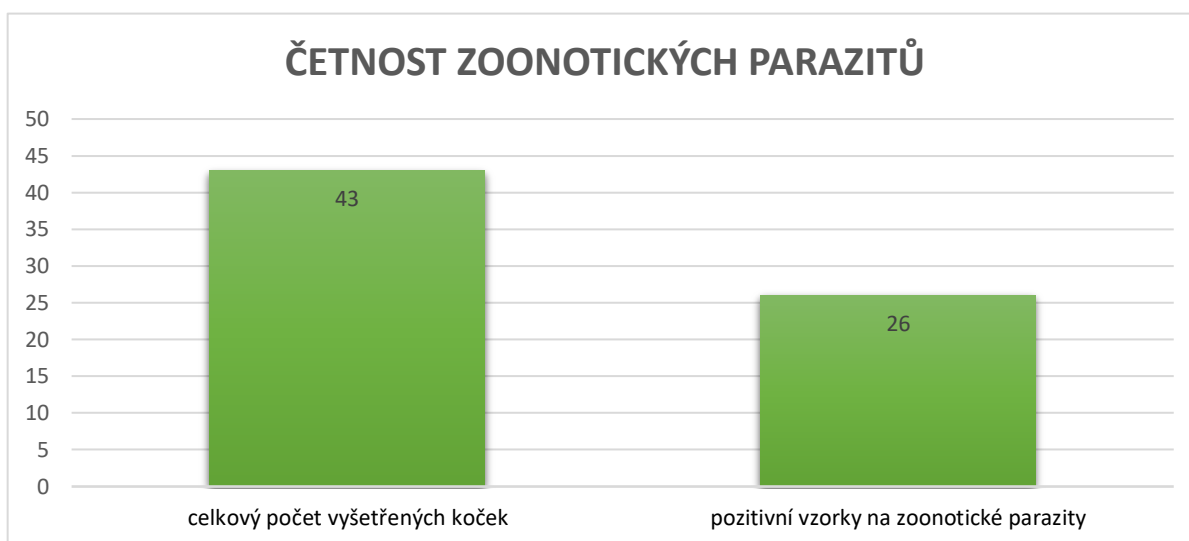
Graf 3: Procentuální zastoupení identifikovaných parazitů

Graf přináší přehled o frekvenci jednotlivých parazitů identifikovaných ve zkoumaných vzorcích. Každý segment grafu reprezentuje konkrétního parazita a jeho relativní zastoupení. Nejvyšší četnost byla zaznamenána u škrkavky kočičí (*Toxocara cati*), zatímco nejnižší u měchovce (*Ancylostoma/Uncinaria*).



Graf 4: Koinfekce více parazity

Tento graf ilustruje souběžné zamoření více parazity u zkoumaných koček. Z výzkumu vyplývá, že většina koček, konkrétně 16 (62 %), byla infikována pouze jedním druhem parazita. Pokud jde o vícedruhovou infekci, u 3 koček (11 %) byla zaznamenána koinfekce dvěma druhy parazitů a u 7 koček (27 %) bylo zjištěno současné napadení více než dvěma druhy parazitů.



Graf 5: Četnost zoonotických parazitů

Ve výzkumu bylo celkově vyšetřeno 43 koček. Z toho bylo 26 pozitivních na parazitní infekci. Každý z těchto vzorků navíc prokázal přítomnost zoonotických parazitů, které jsou potenciálně nebezpečné i pro lidi. V každém pozitivním vzorku byla nejčetněji zastoupena *Toxocara cati*. Mezi dalšími nalezenými parazity zoonotického původu byl měchovec *Ancylostoma/Uncinaria*, tasemnice *Taenia/Echinococcus* a kokcidie *Toxoplasma gondi*. Dalšími parazity, kteří byli nalezeni, ale neřadí se mezi zoonózy byla *Cystoisospora felis*, *C. rivolta*, *Toxascaris leonina*, *Capillaria* a *Aelurostrongylus abstrusus*.

6 Diskuze

V rámci mé bakalářské práce jsem se zaměřila na studium vnitřních parazitárních infekcí u koček prostřednictvím analýzy výkalů. Tato problematika má zásadní dopad na zdraví koček, ale i dalších druhů zvířat, a může také představovat problém pro lidské obyvatelstvo. Celkem jsem provedla analýzu 43 vzorků výkalů s cílem lépe porozumět rozšíření těchto infekcí v naší populaci koček.

Nejvyšší prevalence byla zaznamenána u parazita *Toxocara cati*, přičemž z 43 vyšetřených koček bylo 26 (60,47 %) pozitivních na tohoto parazita. Z převážné většiny se jednalo o toulavé kočky, které byly touto hlísticí infikovány. Velice podobnou prevalenci zaznamenal Sommerfelt et al. (2006), který zkoumal výkaly toulavých koček a udává ve své studii malinko vyšší hodnotu a to 61,2 %. Ve výzkumu provedeném Beugnet et al. (2014), který zahrnoval vyšetření 1519 koček, bylo zjištěno, že minimálně jeden vnitřní nebo vnější parazit byl přítomen u 50,7 % koček, přičemž vnitřní parazité byli detekováni u 35,1 % jedinců. Podobně jako ve vlastním výzkumu, i zde byla nejčastěji zjištěná parazitární infekce škrkavkou kočičí s prevalencí 19,7 %. Ve srovnání s touto studií byly naše výsledky trojnásobně vyšší. Takový rozptyl může být způsoben několika faktory. Studie, která udává hodnotu 19,7 %, se zaměřovala na sběr vzorků v rámci veterinárních klinik od domácích koček, bez jakýchkoliv zdravotních potíží. Velice důležitý faktor, který v této problematice hraje významnou roli, je venkovní přístup. Studie zjistila, že kočky s občasným přístupem ven byly významně méně často infikovány *T. cati* než kočky s častým přístupem. Velkou roli také hraje četnost odčervení. Kočky, které nebyly v životě léčeny, byly více napadeny než kočky, které dostaly 1-2 dávky za rok. Vzhledem k tomu, že bylo v mém výzkumu zahrnuto více toulavých koček, dalo se předpokládat, že prevalence nákazy bude o něco vyšší. Toulavé kočky mají obvykle vyšší riziko infekce což potvrzuje již zmíněná studie od Sommerfelt et al. (2006), která udává téměř stejnou prevalenci.

Druhým nejčastěji identifikovaným parazitem byl prvok *Cystoisospora felis*, jehož prevalence činila 16,28 %. Míra prevalence je u tohoto prvoka takřka stejná jako ve studii provedené Symeonidou et al. (2018), která proběhla v Řecku a uvádějí hodnotu 16,4 %. Je důležité poznamenat, že v této prevalenci jsou zahrnuty jak *Cystoisospora felis*, tak *Cystoisospora rivolta*. I přestože lze tyto parazity rozlišit pomocí morfologických kritérií, ve studii byly zdokumentovány společně jako *Cystoisospora spp.* V mém výzkumu nebyly tyto parazité zahrnuty společně, avšak odděleně. Výsledky ukázaly, že prevalenční hodnota *Cystoisospora rivolta* byla mírně vyšší než v jiných studiích a činila 9,3 %. Ve výzkumu, který byl proveden Mircean et al. (2010) na území Rumunska, ukázal, že prevalence tohoto parazita byla nižší, konkrétně 8,9 % z celkového počtu 414 zkoumaných koček, z nichž bylo 37 pozitivních na tohoto parazita. Capári et al. (2013) uvádí velmi nízké prevalence obou kokcií. Konkrétně u *C. felis* byla zjištěna pouhá 3 % a u *C. rivolta* ještě nižší hodnota, a to 1,3 %. O něco menší míru, než bylo v mém výzkumu vyhodnoceno, udává Ciopaşiu et al. (2015), který vyhodnotil prevalenční hodnotu *C. felis* na 12,5 %.

Stejně jako u *Cystoisospora felis*, i u plicního parazita *Aelurostrongylus abstrusus* byla zaznamenána podobná prevalenční míra. Z 43 zkoumaných koček bylo infikováno tímto

parazitem 7 (16,28 %) jedinců. Tato zjištění se podobají výsledkům studie provedenou Traversa et al. (2008), kteří analyzovali situaci ve střední a jižní Itálii. Prevalence byla téměř totožná v obou regionech. Výzkum ve střední Itálii (oblast Abruzzo a Marche) zaznamenal pozitivní výsledky u 17,3 % koček, zatímco v jižní části Itálie (oblast Apulie) tento podíl činil 18,5 %. Velice podobnou hodnotu, kterou zjistili v jižní části Itálie zmiňuje i Payo-Puente et al. (2008) a to konkrétně 17,4 %. O něco menší hodnotu popisuje Capári et al. (2013), který zkoumal domácí kočky z venkovské oblasti západního Maďarska a udává míru 14,5 %.

Oocysty *Toxoplasma gondii* a *Hammondia hammondi* jsou si velmi morfologicky podobné, a proto je nutné je odlišit na základě molekulárních metod. Vzhledem k omezeným časovým možnostem v rámci mého výzkumu nebylo možné provést tyto specifické analýzy a tím pádem nelze určit, zda se v pozorovaných vzorcích jednalo o oocysty *Toxoplasmy gondii* nebo *Hammondie hammondi*. Prevalence v mém výzkumu činila 11,63 %. Nižší údaje udává ve své studii Tull et al. (2021), který provedl výzkum výkalů od 290 koček, které byly umístěny v Estonském útulku. Prevalence těchto kokcií konkrétně *T. gondii*/*H. hammondi* činila 3,4 %. Stejnou hodnotu udává i Silva et al. (2023), který prováděl vyšetření u koček v oblasti Rio de Janeiro.

Má bakalářská práce se již podle svého názvu primárně zaměřuje na výskyt zoonotických tasemnic. Během výzkumu byla v pěti vzorcích zaznamenala přítomnost oocyst typu *Taenia/Echinococcus*, a to s frekvencí výskytu dosahující 6,98 %. Bohužel, opět kvůli omezenému časovému rámci nebylo možné provést detailnější specifikaci těchto vajíček. Z těchto důvodů nelze s jistotou určit, zda se jednalo o tasemnici *Echinococcus multilocularis* či jiné zástupce v této třídě. Podle studie, kterou provedl Karamon et al. (2019) v oblasti jihovýchodního Polska zjistil přítomnost *E. multilocularis* u 4 vyšetřených koček, což odpovídá prevalenci 6,0 %. *Taenia* spp. byly v tomto výzkumu nalezeny u 10 jedinců (14,9 %).

Zjištěná prevalence parazita *Capillaria* spp. byla stejná jako u tasemnic, a to 6,98 %. Nižší frekvenci zmiňuje Furtado Jost et al. (2023), který udává 3,4 %. Celkově v této studii bylo vyšetřeno 146 vzorků exkrementů od koček ze severozápadní oblasti Švýcarska. Stejně jako v mém výzkumu nejčastěji vyskytující se parazit byla *Toxocara cati*.

Prevalence škrkavky šelmí, známé též jako *Toxascaris leonina*, byla velmi nízká, konkrétně dosahovala 4,65 %. Podobně nízkou frekvenci uvádí i výzkum provedený Al-Aredhi et al. (2015), který zjistil prevalenci 6,97 %. Attia et al. (2023) ve svém výzkumu v Egyptě zaznamenal ještě nižší prevalenci. Během studie koček s těžkými průjmy byla *Toxascaris leonina* hlavním nalezeným parazitem ve stolici, ale diagnostika této infekce byla potvrzena pouze u 15 vzorků stolice, což odpovídá prevalenci 5 %.

Nejméně zastoupený parazit byl měchovec *Ancylostoma/Uncinaria* s prevalencí 2,33 %. Vyšší hodnotu udává Spada et al. (2013), který provedl výzkum v Itálii, konkrétně v oblasti Milána a udává prevalenci *Ancylostoma tubaeformae* na 7,2 %. Kostopoulou et al. (2017) udává velice podobnou hodnotu a to 6,8 %. Stejně jako v mém výzkumu se tato prevalence vztahuje celkově k měchovcům *Ancylostoma/Uncinaria* spp..

7 Závěr

Cílem mé bakalářské práce bylo zjistit prevalence jednotlivých parazitů u koček v oblasti Královéhradeckého kraje, které byly identifikovány prostřednictvím koprologických a larvoskopických vyšetření. Teoretická část práce se převážně věnovala parazitům, jež byli diagnostikováni během výzkumu. V rámci této části byla také kapitola zabývající se zoonózami, riziky spojenými s chovem venkovních koček, prevencí a metodami diagnostiky parazitů. Mým cílem bylo poskytnout komplexní pohled na problematiku vnitřních parazitů u koček v konkrétním regionu, tj. Královéhradeckém kraji.

V průběhu mého výzkumu jsem vyhodnotila 43 vzorků výkalů od domácích a toulavých koček z oblasti Královéhradeckého kraje. Celkem 26 vzorků bylo pozitivních a bylo detekováno 9 různých druhů parazitů. V každém pozitivním vzorku navíc byl zjištěn parazit zoonotického původu. Nejčastěji se vyskytujícím parazitem byla *Toxocara cati*, jejíž prevalence dosáhla hodnoty 60,47 %. Dále byli identifikováni parazité *Cystoisospora felis* (16,28 %), *Aelurostrongylus abstrusus* (16,28 %), *Toxoplasma/Hammondia* (11,63 %), *Cystoisospora rivolta* (9,3 %), *Taenia/Echinococcus* (6,98 %), *Capillaria* (6,98 %), *Toxascaris leonina* (4,65 %), *Ancylostoma/Uncinaria* (2,33 %).

Během průběhu pozorování jsem zaznamenala významně vyšší míru nákazy u toulavých koček, které obývaly zejména oblasti zemědělských středisek. Předpokládám, že tento jev souvisí s jejich častějším kontaktem s různými druhy zvířat a také s možností lovu, kterou toulavé kočky často využívají. Tato zjištění naznačují potřebu zaměřit se na prevenci a kontrolu parazitárních infekcí u toulavých populací koček, a nejen u nich.

V každém pozitivním vzorku, jak již bylo zmíněno, byl nalezen alespoň jeden parazit zoonotického původu. Tento fakt podtrhuje důležitost osvěty veřejnosti o této problematice a pravidelné kontroly zdravotního stavu domácích koček. Průběžná péče a prevence mohou efektivně předcházet šíření a přenosu těchto parazitů na lidi, což je klíčové pro ochranu zdraví jak mazlíčků, tak i jejich lidských společníků.

Na závěr bych chtěla zdůraznit, že vzhledem k omezeným časovým možnostem nebylo možné provést všechna důkladná vyšetření, která by nám poskytla komplexnější pochopení. Nicméně i přes tento fakt mi výzkum ukázal, jak důležité je řešit tuto problematiku a šířit osvětu o ní. Věřím, že s rozšířeným časovým rámcem a větším počtem vzorků k analýze bych získala další užitečné informace, které by nám poskytly hlubší pochopení této problematiky.

8 Literatura

Aboelsoued D, Abdel Megeed KN, 2022. Diagnosis and control of cryptosporidiosis in farm animals. *Journal of Parasitic Diseases*, **46** (4): 1133-1146.

Adam RD, 2021. *Giardia duodenalis*: Biology and Pathogenesis. *Clinical Microbiology Reviews*. **34** (4): (e00024-19) DOI:10.1128/CMR.00024-19

Al-Aredhi H S, et al. 2015. Prevalence of gastrointestinal parasites in domestic cats (*Felis catus*) in Al-Diwaniya province/Iraq. *Int. J. Cur. Mic. App. Sci*, **4** (5): 166-171.

Al-Mohammed HI. 2011. Genotypes of *Giardia intestinalis* clinical isolates of gastrointestinal symptomatic and asymptomatic Saudi children. *Parasitology research*, **108**: 1375-1381.

An YC, Sung CC, Wang CC, Lin HC, Chen KY, Ku FM, Chen RM, Chen ML, Huang KY. 2017. Molecular identification of *Diphyllobothrium latum* from a pediatric case in Taiwan. *The Korean Journal of Parasitology*, **55** (4): 425-428

Attia MM, Mosallam T, Samir O, Ali A, Samir A. 2023. *Toxascaris leonina* infected domestic cat (*Felis catus*) in Egypt; PCR-based molecular characterization of nematode eggs: a potential hazards to human health. *Journal of Parasitic Diseases*, **47**: 843-849

Benitez-Bolivar P, Rondón S, Ortiz M, Díaz-Díaz J, León C, Riveros J, Molina H, González C. 2022. Morphological and molecular characterization of the parasite *Dipylidium caninum* infecting an infant in Colombia: A case report. *Parasites & Vectors*, **15** (1): 463.

Beugnet F, Labuschagne M, Fourie J, Guillot J, Farkas R, Cozma V, Halos L, Hellmann K, Knaus M, Rehbein S. 2014. Occurrence of *Dipylidium caninum* in fleas from client-owned cats and dogs in Europe using a new PCR detection assay. *Veterinary Parasitology*, **205** (1-2): 300-306.

Beugnet F, Bourdeau P, Chalvet-Monfray K, Cozma V, Farkas R, Guillot J, et al.. 2014 Parasites of domestic owned cats in Europe: co-infestations and risk factors. *Parasites & Vectors*, **7**: 1-13

Beugnet F, Halos L, Guillot J. 2018. *Textbook of Clinical Parasitology in Dogs and Cats*. Servet Editorial-Grupo Asis Biomedica, S.L.

Bordes L, Houert P, Costa D, Favennec L, Vial-Novella C, Fidelle F, Grisez C, Prévot F, Jacquiet P, Razakandrainibe, R. 2020. Asymptomatic *Cryptosporidium* infections in ewes and lambs are a source of environmental contamination with zoonotic genotypes of *Cryptosporidium parvum*. *Parasite*, **27**: 57

- Bouزيد M, Halai K, Jeffreys D, Hunter PR. 2015. The prevalence of Giardia infection in dogs and cats, a systematic review and meta-analysis of prevalence studies from stool samples. *Veterinary parasitology*, **207**(3-4): 181-202.
- Calero-Bernal R, Gennari SM, 2019. Clinical toxoplasmosis in dogs and cats: an update. *Frontiers in veterinary science*, **6**: 54.
- Capári B, Hamel D, Visser M, Winter R, Pfister K, Rehbein S. 2013. Parasitic infections of domestic cats, *Felis catus*, in western Hungary. *Veterinary parasitology*, **192** (1-3): 33-42.
- Castro PDJ, Sapp SG, 2021. Role of cats in human toxocarosis. *Companion animal*, **26** (3): 6-14.
- Ciopașiu RM, Ioniță M, Mitrea IL. 2015. Prevalence of endoparasites in cats from two urban areas in southern Romania: preliminary data. University of Agronomical Sciences and Veterinary Medicine of Bucharest, Faculty of Veterinary Medicine, Bucharest, Romania. **58**(2): 178-182
- Čermáková Z, Voxová B, Ryšková O, Valenta Z, Plíšek S, Prášil P. 2007. Laboratorní diagnostika parazitárních infekcí. *Folia Gastroenterol Hepatol*, **5**: 3-4.
- Dalimi A, Abdoli A. 2012. Latent toxoplasmosis and human. *Iranian journal of parasitology*, **7** (1): 1-17.
- Di Cesare A, Castagna G, Otranto D, Meloni S, Milillo P, Latrofa MS, Paoletti B, Bartolini R, Traversa D. 2012. Molecular detection of *Capillaria aerophila*, an agent of canine and feline pulmonary capillariosis. *Journal of Clinical Microbiology*, **50** (6): 1958-1963.
- Djurković-Djaković O, Dupouy-Camet J, Van der Giessen J, Dubey JP. 2019. Toxoplasmosis: overview from a one health perspective. *Food and waterborne parasitology*, **15**: (e00054) DOI: 10.1016/j.fawpar.2019.e00054
- Dubey JP; Ferguson DJP. 2015, Life cycle of *Hammondia hammondi* (Apicomplexa: Sarcocystidae) in cats. *Journal of Eukaryotic Microbiology*, **62** (3): 346-352.
- Dubey JP, 2018. A review of *Cystoisospora felis* and *C. rivolta*-induced coccidiosis in cats. *Veterinary parasitology*, **263**: 34-48.
- Dyachenko V, Pantchev N, Gawłowska S, Vrhovec MG, Bauer C. 2008. *Echinococcus multilocularis* infections in domestic dogs and cats from Germany and other European countries. *Veterinary Parasitology*, **157** (3-4): 244-253.

Elhamiani Khatat S, Rosenberg D, Benchekroun G, Polack, B. 2016. Lungworm *Eucoleus aerophilus* (*Capillaria aerophila*) infection in a feline immunodeficiency virus-positive cat in France. *Journal of Feline Medicine and Surgery Open Reports*, **2**(1): (2055116916651649), DOI: 10.1177/2055116916651649

Eligio-García L, Cortes-Campos A, Jiménez-Cardoso E. 2005. Genotype of *Giardia intestinalis* isolates from children and dogs and its relationship to host origin. *Parasitology Research*, **97**: 1-6.

Esch KJ, Petersen CA. 2013. Transmission and epidemiology of zoonotic protozoal diseases of companion animals. *Clinical microbiology reviews*, **26** (1):58-85

Eslahi AV, Badri M, Khorshidi A, Majidiani H, Hooshmand E, Hosseini H, Taghipour A, Foroutan M, Pestehchian N, Firoozeh F, Riahi SM, Zibaei M. 2020. Prevalence of *Toxocara* and *Toxascaris* infection among human and animals in Iran with meta-analysis approach. *BMC infectious diseases*, **20**: 1-17.

Esteban JG, Muñoz-Antoli C, Borrás M, Colomina J, Toledo R. 2014. Human infection by a „fish tapeworm „ *Diphyllobothrium latum*, in a non-endemic country. *Infection*, **42**: 191-194.

Faubert G. 2000. Immune response to *Giardia duodenalis*. *Clinical microbiology reviews*, **13** (1): 35-54.

Fogt-Wyrwas R, Dabert M, Jarosz W, Rząd I, Pilarczyk B, Mizgajska-Wiktor H. 2019. Molecular data reveal cryptic speciation and host specificity in *Toxascaris leonina* (Nematoda: Ascarididae). *Veterinary parasitology*, **266**: 80-83.

Foreyt WJ, 2001. *Veterinary Parasitology reference manual*. 5. Blackwell publishing. ISBN 9780813824192

Furtado Jost R, Müller N, Marreros N, Moré G, Antoine L, Basso W, Frey CF. 2023. What is the role of Swiss domestic cats in environmental contamination with *Echinococcus multilocularis* eggs? *Parasites & Vectors*, **16** (1): 353.

Gasser RB, Bott NJ, Chilton NB, Hunt P, Beveridge I. 2008. Toward practical, DNA-based diagnostic methods for parasitic nematodes of livestock-bionomic and biotechnological implications. *Biotechnology Advances*, **26** (4): 325-334.

Genchi M, Vismarra A, Zanet S, Morelli S, Galuppi R, Cringoli G, Kramer L, et al.. 2021. Prevalence and risk factors associated with cat parasites in Italy: a multicenter study. *Parasites & Vectors*, **14**: 1-11.

- Gerace E, Presti VDML, Biondo C. 2019. Cryptosporidium infection: epidemiology, pathogenesis, and differential diagnosis. *European Journal of Microbiology and Immunology*, **9** (4): 119-123.
- Goodfellow M; Shaw S; Morgan E. 2006. Imported disease of dogs and cats exotic to Ireland: *Echinococcus multilocularis*. *Irish Veterinary Journal*, **59**: 1-3.
- Guo X. 2020. Proteomics analysis of *Hydatigera taeniaformis* metacestode stage. *Frontiers in Veterinary Science*, **7**: 474
- Chalkowski K, Wilson AE, Lepczyk CA, Zohdy S. 2019. Who let the cats out? A global meta-analysis on risk of parasitic infection in indoor versus outdoor domestic cats (*Felis catus*). *Biology Letters*, **15**(4): (20180840), DOI: 10.1098/rsbl.2018.0840
- Chelladurai JRJ, Brewer MT. 2021. Global prevalence of Mesocestoides infections in animals—A systematic review and meta-analysis. *Veterinary Parasitology*, **298**: 109537.
- Choi HJ, Lee J, Yang HJ. 2012. Four human cases of *Diphyllobothrium latum* infection. *The Korean journal of parasitology*, **50**(2): 143-146
- Cho SH, Kim TS, Kong Y, Na BK, Sohn WM. 2013. Tetrathyridia of *Mesocestoides lineatus* in Chinese snakes and their adults recovered from experimental animals. *The Korean Journal of Parasitology*, **51**(5): 531-536
- Jurášek V, Dubinský P, 1993. *Veterinárna parazitológia*. Bratislava: Príroda. ISBN 80-07-00603-6.
- Karamon J, Sroka J, Dąbrowska J, Bilska-Zajac E, Zdybel J, Kochanowski M, Rózyck M, Cencek T. 2019. First report of *Echinococcus multilocularis* in cats in Poland: a monitoring study in cats and dogs from a rural area and animal shelter in a highly endemic region. *Parasites & vectors*, **12**: 1-8.
- Kim HJ, Eom KS, Seo M. 2014. Three cases of *Diphyllobothrium nihonkaiense* infection in Korea. *The Korean Journal of Parasitology*, **52** (6): 673.
- Kostopoulou D, Claerebout E, Arvanitis D, Ligda P, Voutzourakis N, Casaert S, Sotiraki S. 2017. Abundance, zoonotic potential and risk factors of intestinal parasitism amongst dog and cat populations: The scenario of Crete, Greece. *Parasites & vectors*, **10**: 1-12.
- Lavikainen A, Iwaki T, Haukisalme V, Konyaev SV, Casiraghi M, Dokuchaev NE, Nakao M. 2016. Reappraisal of *Hydatigera taeniaeformis* (Batsch, 1786) (Cestoda: Taeniidae) sensu lato with description of *Hydatigera kamiyai* n. sp. *International Journal for Parasitology*, **46** (5-6): 361-374.

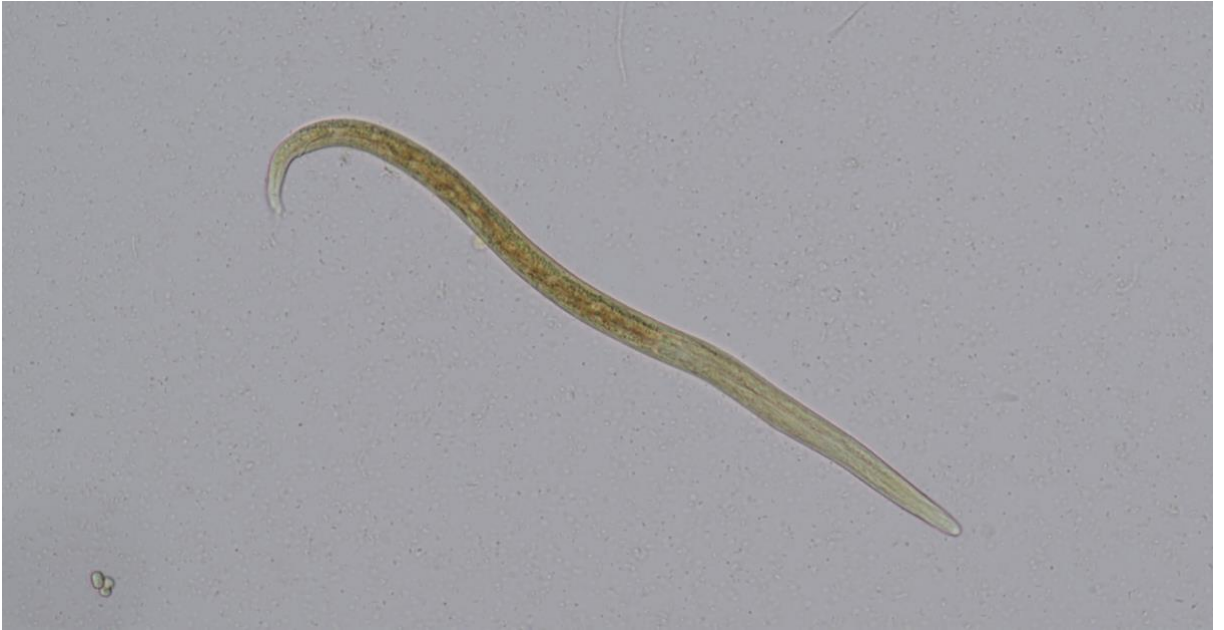- Maciag L; Morgan ER.; Holland C, 2022. Toxocara: time to let cati 'out of the bag'. Trends in parasitology, **38**: 280-289
- Mahdy AKM, Surin J, Wan KL, Mohd-Adnan A, Al-Mekhlafi MSH, Lim YAL. 2009. Giardia intestinalis genotypes: Risk factors and correlation with clinical symptoms. Acta Tropica, **112** (1): 67-70.
- Matos M, Alho AM, Owen SP, Nunes T, de Carvalho LM. 2015. Parasite control practices and public perception of parasitic diseases: A survey of dog and cat owners. Preventive Veterinary Medicine, **122** (1-2): 174-180.
- Mendoza Roldan JA, Otranto D. 2023. Zoonotic parasites associated with predation by dogs and cats. Parasites & Vectors, **16** (1): 55
- Miljević M, Rajičić M, Umhang G, Bajić B, Bjelić Čabrilo O, Budinski I, Blagojević J. 2023. Cryptic species Hydatigera kamiyai and other taeniid metacestodes in the populations of small mammals in Serbia. Parasites & Vectors, **16** (1): 250.
- Mircean V, Titilincu A, Vasile C. 2010. Prevalence of endoparasites in household cat (Felis catus) populations from Transylvania (Romania) and association with risk factors. Veterinary parasitology, **171** (1-2): 163-166.
- Molina CP, Ogburn J, Adegboyega P. 2003. Infection by Dipylidium caninum in an infant. Archives of pathology & laboratory medicine, **127** (3): (e157-e159) DOI: 10.5858/2003-127-e157-IBDCIA
- Momčilović S, Cantacessi C, Arsić-Arsenijević V, Otranto D, Tasić-Otašević S. 2019. Rapid diagnosis of parasitic disease: current scenario and future needs. Clinical Microbiology and Infection, **25** (3): 290-309.
- Nicoletti A. 2013. Toxocariasis. Handbook of clinical neurology, **114**: 217-228.
- Otranto D. 2015. Diagnostic challenges and the unwritten stories of dog and cat parasites. Veterinary Parasitology, **212** (1-2): 54-61.
- Overgaauw PAM, Nederland V. 1997. Aspects of Toxocara epidemiology: human toxocarosis. Critical reviews in microbiology, **23** (3): 215-231.
- Overgaauw PAM, Van Knapen F. 2013. Veterinary and public health aspects of Toxocara spp. Veterinary parasitology, **193** (4): 398-403.

- Parsons JC. 1987. Ascarid infections of cats and dogs. *Veterinary Clinics of North America: Small Animal Practice*, **17**(6): 1307-1339.
- Payo-Puente P, Botelho-Dinis M, Urueña AMC, Payo-Puente M, Gonzalo-Orden JM, Rojo-Vazquez FA. 2008. Prevalence study of the lungworm *Aelurostrongylus abstrusus* in stray cats of Portugal. *Journal of feline medicine and surgery*, **10**(3): 242-246.
- Petry F, Jakobi V, Tessema TS. 2010. Host immune response to cryptosporidium parvum infection. *Experimental parasitology*, **126** (3): 304-309.
- Pittman KJ, Knoll LJ. 2015. Long-term relationships: the complicated interplay between the host and the developmental stages of *Toxoplasma gondii* during acute and chronic infections. *Microbiology and molecular biology reviews*, **79** (4): 387-401.
- Pomari E, Piubelli C, Perandin F, Bisoffi Z. 2019. Digital PCR: A new technology for diagnosis of parasitic infection. *Clinical Microbiology and Infection*, **25** (12): 1510-1516.
- Rabbani IAR, Mareta FJ, Hastutiek P, Lastuti NDR, Sardjana I, Sukmanadi M, Suwanti LT. 2020. Zoonotic and other gastrointestinal parasites in cats in Lumajang, East Java, Indonesia. *Infectious disease reports*, **12** (s1): 8747
- Remesar S, Castro-Scholten S, Jiménez-Martín D, Camacho-Sillero L, Morrondo P, Rouco C, Gómez-Guilamón F, Cano-Terriza D, García-Bocanegra I. 2021. Spatiotemporal monitoring of *Cysticercus pisiformis* in European wild rabbit (*Oryctolagus cuniculus*) in Mediterranean ecosystems in southern Spain. *Preventive veterinary medicine*, **197**: 105508
- Rousseau J, Castro A, Novo T, Maia C. 2022. *Dipylidium caninum* in the twenty-first century: epidemiological studies and reported cases in companion animals and humans. *Parasites & vectors*, **15** (1): 1-13.
- Samorek-Pieróg M, Karamon J, Brzana A, Bilska-Zajac E, Zdybel J, Cencek T. 2021. Molecular confirmation of massive *Teania pisiformis* cysticercosis in one rabbit in Poland. *Pathogens*, **10** (8): 1029.
- Scorza AV, Tyrrell P, Jablonski Wennogle SA, Chandrashekar R, Lappin MR. 2021. Experimental infection of cats with *Cystoisospora felis*. *Journal of Veterinary Internal Medicine*, **35** (1): 269-272.
- Shi XL, Fu YQ, Abdullahi AY, Wang MW, Yang F, Yu XG, Pan WD, Yan XX, Hang JX, Zhang P, Li GQ. 2018. The mitochondrial genome of *Ancylostoma tubaeforme* from cats in China. *Journal of helminthology*, **92** (1): 22-33.
- Schares G, Vrhovec MG, Pantchev N, Herrmann DC, Conraths FJ. 2008. Occurrence of *Toxoplasma gondii* and *Hammondia hammondi* oocysts in the faeces of cats from Germany and other European countries. *Veterinary parasitology*, **152** (1-2): 34-45.

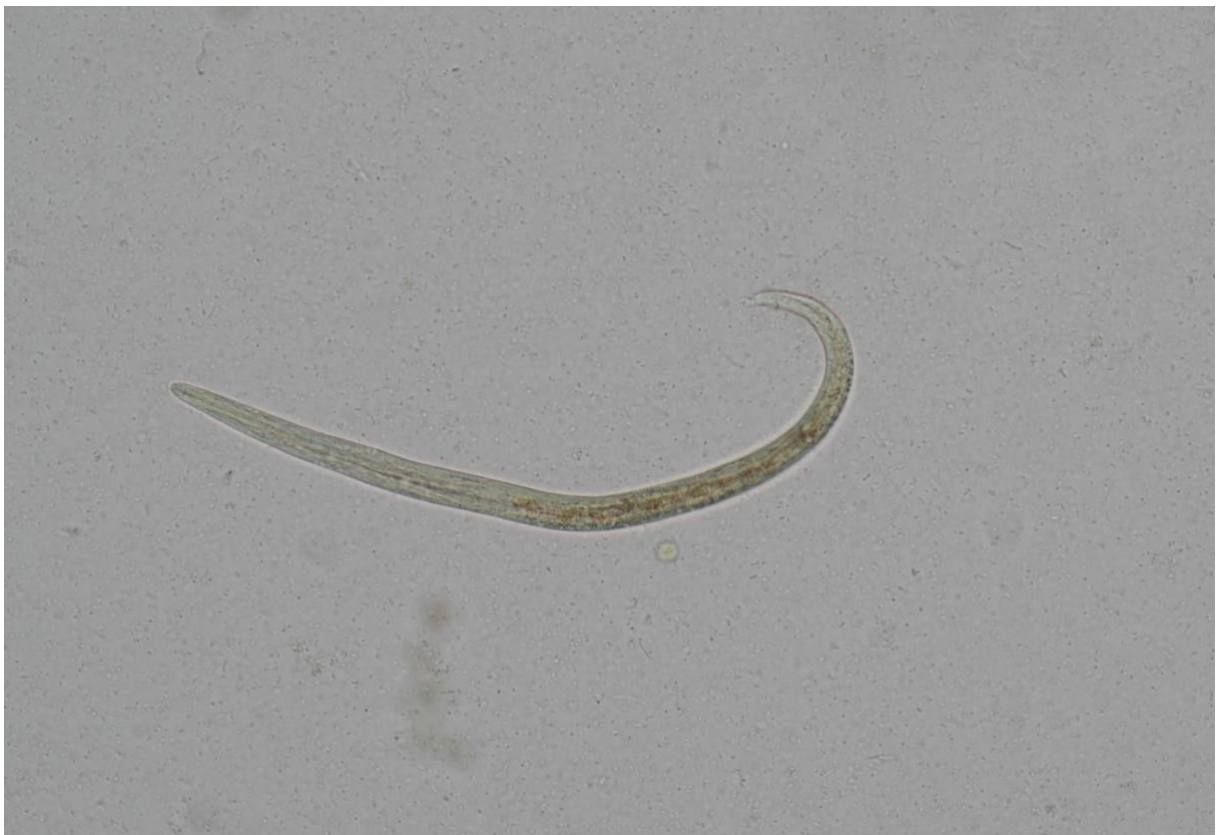- Schnyder M, Di Cesare A, Basso W, Guscetti F, Riond B, Glaus T, Crisi P, Deplazes P. 2014. Clinical, laboratory and pathological findings in cats experimentally infected with *Aelurostrongylus abstrusus*. *Parasitology research*, **113**: 1425-1433.
- Scholz T, Garcia HH, Kuchta R, Wicht B. 2009. Update on the human broad tapeworm (genus *Diphyllobothrium*), including clinical relevance. *Clinical microbiology reviews*, **22** (1): 146-160.
- Silva YHD, Campos DR, Lima GAC, Quintal JP, Guimarães BG, Rêgo GMMD, de Avelar BR, de Moraes Intriari J, Correia TR, Scott FB. 2023. Prevalence of gastrointestinal parasites in domestic cats (*Felis catus*) diagnosed by different coproparasitological techniques in the municipality of Seropédica, Rio de Janeiro. *Revista Brasileira de Parasitologia Veterinária*, **32**: e006223. <https://doi.org/10.1590/S1984-29612023049>
- Sindičić M, Kurilj AG, Martinković F, Bujanić M, Lukač M, Reckendorf A, Hydeskov HB, Rolando Pisano SR, Gross S, Konjević D. 2021. First description of peritoneal and pleural metacestodosis caused by *Mesocestoides vogae* in a European wild cat (*Felis silvestris silvestris*). *Parasitology research*, **120**: 2275-2279.
- Sommerfelt IE, Cardillo N, López C, Ribicich M, Gallo C, Franco A. (2006). Prevalence of *Toxocara cati* and other parasites in cats' faeces collected from the open spaces of public institutions: Buenos Aires, Argentina. *Veterinary parasitology*, **140** (3-4): 296-301.
- Spada E, Proverbio D, Della Pepa A, Domenichini G, Bagnagatti De Giorgi G, Traldi G, Ferro E. 2013. Prevalence of faecal-borne parasites in colony stray cats in northern Italy. *Journal of feline medicine and surgery*, **15** (8): 672-677.
- Stelzer S, Basso W, Benavides Silván J, Ortega-Mora LM, Maksimov P, Gethmann J, Conrath FJ, Schares G. 2019. *Toxoplasma gondii* infection and toxoplasmosis in farm animals: Risk factors and economic impact. *Food and waterborne parasitology*, **15**: (e00037), DOI:10.1016/j.fawpar.2019.e00037
- Suler D, Mullins D, Rudge T, Ashurst J. 2016. *Cryptosporidium parvum* infection following contact with livestock. *North American journal of medical sciences*. **8** (7): 823
- Svobodová V, Svoboda M, Vernerová E. 2013. *Klinická parazitologie psa a kočky*. 2. Brno: B-V-M,. ISBN 978-80-905468-1-3.
- Symeonidou I, Gelasakis AI, Arsenopoulos K, Angelou A, Beugnet F, Papadopoulos E. 2018. Feline gastrointestinal parasitism in Greece: emergent zoonotic species and associated risk factors. *Parasites & vectors*, **11**: 1-13.
- Széll Z, Tolnai Z, Sréter T. 2015. Environmental determinants of the spatial distribution of *Mesocestoides* spp. and sensitivity of flotation method for the diagnosis of mesocestoidosis. *Veterinary parasitology*, **212** (3-4): 427-430.

- Štrkolcová G, Mravcová K, Mucha R, Mulinge E, Schreiberová A. 2022. Occurrence of hookworm and the first molecular and morphometric identification of *Uncinaria stenocephala* in dogs in Central Europe. *Acta*, **67** (2): 764-772.
- Tabaripour SR, Youssefi MR, Hosseini SM. 2018. Endoparasites of jungle cats (*Felis chaus*) and their pathologic lesions. *Iranian Journal of Parasitology*, **13** (3): 480-485
- Tan SML, Stellato AC, Niel L. 2020. Uncontrolled outdoor access for cats: An assessment of risks and benefits. *Animals*, **10** (2): 258.
- Thienpont D, Rochette F, Vanparijs OFJ, 2003. Diagnosing helmintheasis by coprological examination. 3. Beerse, Belgium: Janssen Animal Health
- Thomson RCA, Olson ME, Zhu G, Enomoto S, Abrahamsen MS, Hijjawi NS. 2005. *Cryptosporidium* and cryptosporidiosis. *Advances in parasitology*, **59**: 77-158.
- Traversa D, Lia RP, Iorio R, Boari A, Paradies P, Capelli G, Avolio S, Otranto D. 2008. Diagnosis and risk factors of *Aelurostrongylus abstrusus* (Nematoda, Strongylida) infection in cats from Italy. *Veterinary parasitology*, **153** (1-2): 182-186.
- Tull A, Moks E, Saarma U. 2021. Endoparasite prevalence and infection risk factors among cats in an animal shelter in Estonia. *Folia Parasitologica*, **68**.
- Umhang G, Bastien M, Bastid V, Poulle ML, Boué F. 2022. High variability in the number of *E. multilocularis* eggs in cat feces collected in the field. *Parasitology International*, **89**: (102583), DOI:10.1016/j.parint.2022.102583.
- Umhang G, Forin-Wiart MA, Hormaz V, Caillot C, Boucher JM, Poulle ML, Boué F. 2015. *Echinococcus multilocularis* detection in the intestines and feces of free-ranging domestic cats (*Felis s. catus*) and European wildcats (*Felis s. silvestris*) from northeastern France. *Veterinary Parasitology*, **214** (1-2): 75-79.
- Wang LQ, Liu TL, Liang PH, Zhang SH, Li TS, Li YP, Liu GX, Mao Li, Luo XN. 2020. Characterization of exosome-like vesicles derived from *Taenia pisiformis* cysticercus and their immunoregulatory role on macrophages. *Parasites & vectors*, **13**: 1-16.
- Wyrosdyck HM, Chapman A, Martinez J, Schaefer JJ. 2017. Parasite prevalence survey in shelter cats in Citrus County, Florida. *Veterinary Parasitology: Regional Studies and Reports* **10**: 20-24
- Zhang S. 2019. Comparative transcriptomic analysis of the larval and adult stages of *Taenia pisiformis*. *Genes*, **10** (7): 507.
- Zottler EM, Strube C, Schnyder M. 2017. Detection of specific antibodies in cats infected with the lung nematode *Aelurostrongylus abstrusus*. *Veterinary parasitology*, **235**: 75-82.

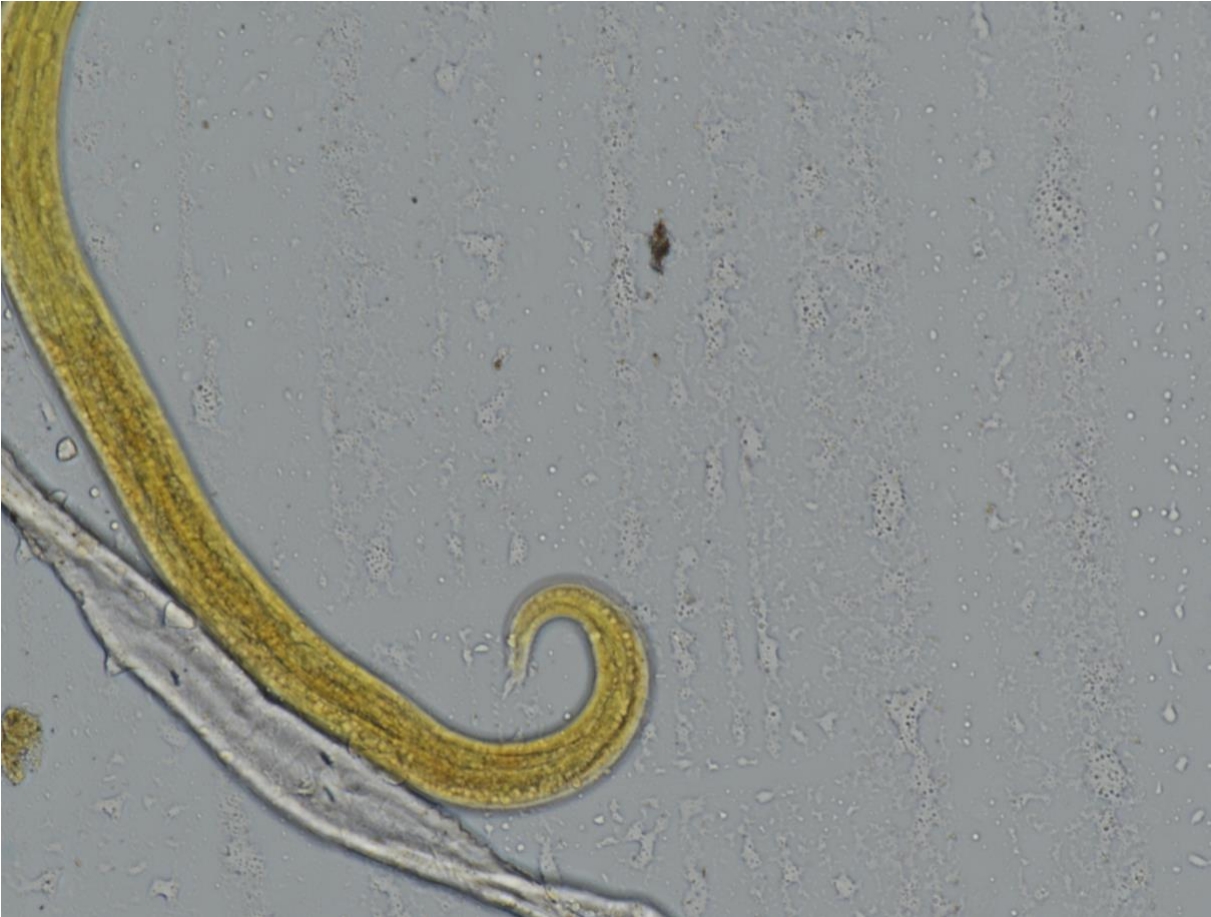9 Samostatné přílohy



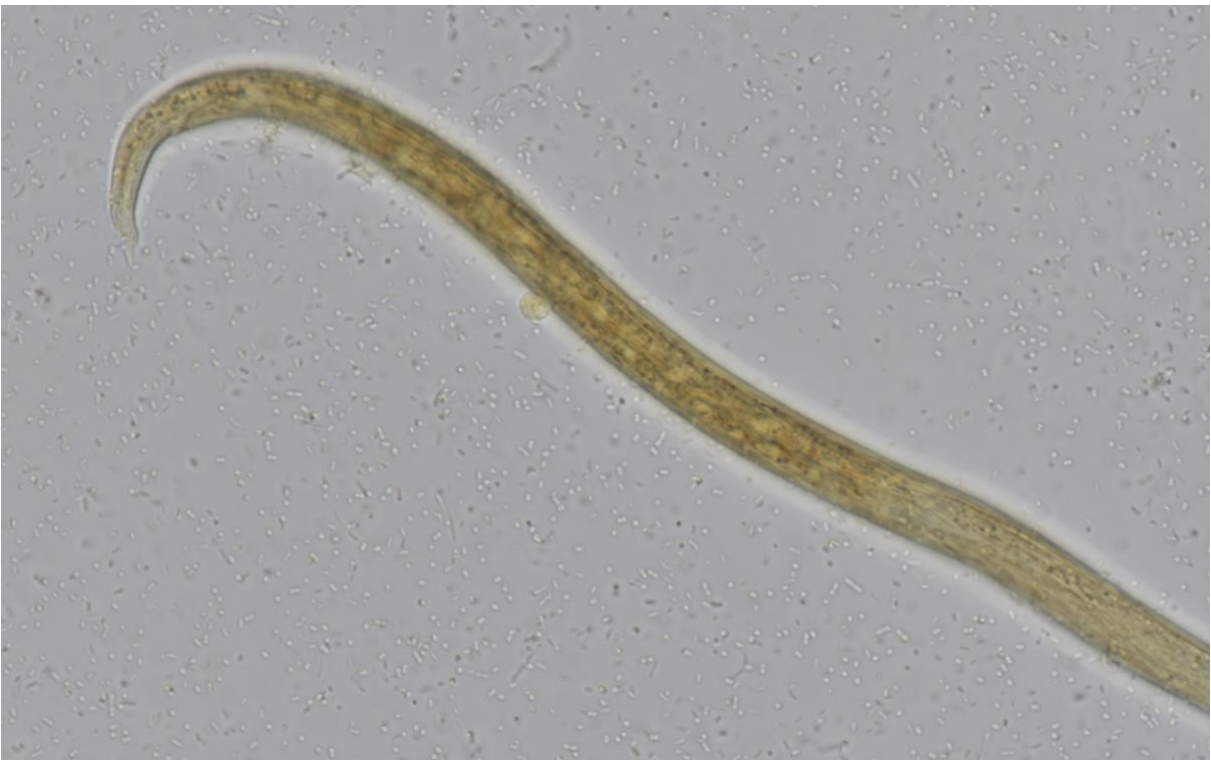Obrázek 1: *Aelurostrongylus abstrusus* (Lucie Bezvodová)



Obrázek 2: *Aelurostrongylus abstrusus* (Lucie Bezvodová)



Obrázek 3: *Aelurostrongylus abstrusus* (Lucie Bezdová)



Obrázek 4: *Aelurostrongylus abstrusus* (Lucie Bezdová)