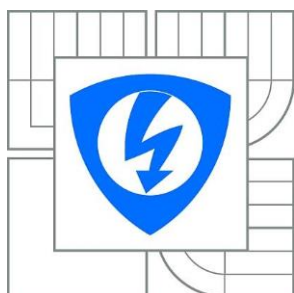

VYSOKÉ UČENÍ TECHNICKÉ V BRNĚ

BRNO UNIVERSITY OF TECHNOLOGY



FAKULTA ELEKTROTECHNIKY A KOMUNIKAČNÍCH
TECHNOLOGIÍ

ÚSTAV BIOMEDICÍNSKÉHO INŽENÝRSTVÍ

FACULTY OF ELECTRICAL ENGINEERING AND COMMUNICATION
DEPARTMENT OF BIOMEDICAL ENGINEERING

SEGMENTACE CÉV VE VRSTVĚ CÉVNATKY VE 3D OBRAZECH Z OPTICKÉ KOHERENTNÍ TOMOGRRAFIE

SEGMENTATION OF CHOROID BLOOD VESSELS IN 3D IMAGES FROM OPTICAL COHERENCE
TOMOGRAPHY

BAKALÁŘSKÁ PRÁCE
BACHELOR'S THESIS

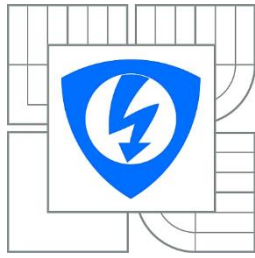
AUTOR PRÁCE
AUTHOR

RICHARD MAŇKOŠ

VEDOUCÍ PRÁCE
SUPERVISOR

Ing. PETRA PODLIPNÁ

BRNO 2014



VYSOKÉ UČENÍ
TECHNICKÉ V BRNĚ

Fakulta elektrotechniky
a komunikačních technologií

Ústav biomedicínského inženýrství

Bakalářská práce

bakalářský studijní obor
Biomedicínská technika a bioinformatika

Student: Richard Maňkoš

ID: 147614

Ročník: 3

Akademický rok: 2013/2014

NÁZEV TÉMATU:

Segmentace cév ve vrstvě cévnatky ve 3D obrazech z optické koherentní tomografie

POKYNY PRO VYPRACOVÁNÍ:

1) Seznamte se s principem snímání očního pozadí pomocí optického koherentního tomografu. Zaměřte se na zobrazení cév v oblasti cévnatky. 2) Provedte rešerši vhodné literatury týkající se metod segmentace cévního řečiště ve snímcích z optického koherentního tomografu. 3) S pomocí volně dostupného programu OCTSEG proveďte segmentaci vrstev sítnice s následnou manuální korekcí na dodané sadě obrazových dat. 4) Po domluvě s vedoucím projektu implementujte v zájmových oblastech snímku OCT vybrané metody pro segmentaci cévního řečiště v programovém prostředí Matlab. 5) Implementované metody otestujte na dostupných obrazových datech a vyhodnoťte jejich účinnost. Provedte diskuzi výsledků a zhodnoťte úspěšnost zvolené metody.

DOPORUČENÁ LITERATURA:

[1] KAJIĆ, Vedran et al. Automated three-dimensional choroidal vessel segmentation of 3D 1060 nm OCT retinal data. Biomedical Optics Express. 2013, vol. 4, issue 1, s. 134-150. DOI: 10.1364/BOE.4.000134.

[2] MISHRA, Akshaya et al. A cellular automata based semi-automatic algorithm for segmentation of choroidal blood vessels from ultrahigh resolution optical coherence images of rat retina. CCECE 2010. 2010.

Termín zadání: 10.2.2014

Termín odevzdání: 30.5.2014

Vedoucí práce: Ing. Petra Podlipná

Konzultanti bakalářské práce: Ing. Pavlína Macková

prof. Ing. Ivo Provazník, Ph.D.

Předseda oborové rady

UPOZORNĚNÍ:

Autor bakalářské práce nesmí při vytváření bakalářské práce porušit autorská práva třetích osob, zejména nesmí zasahovat nedovoleným způsobem do cizích autorských práv osobnostních a musí si být plně vědom následků porušení ustanovení § 11 a následujících autorského zákona č. 121/2000 Sb., včetně možných trestněprávních důsledků vyplývajících z ustanovení části druhé, hlavy VI. díl 4 Trestního zákoníku č.40/2009 Sb.

ABSTRAKT

Tato práce se zabývá problematikou segmentace cév ve vrstvě cévnatky ve 3D obrazech z optické koherentní tomografie. První část je věnovaná teoretickému popisu lidského oka. Druhá část popisuje základní informace o optické koherentní tomografii. Ve třetí části jsou popsány dvě metody, které je možno využít na segmentaci cév. Poslední část je praktická. Zabývá se zpracováním snímků v programu OCTSEG a vytvořením vlastního algoritmu na segmentaci cév.

KLÍČOVÁ SLOVA

Lidské oko, optická koherentní tomografie, segmentace cév, cévnatka, OCTSEG.

ABSTRACT

This project deals with segmentation of choroid blood vessels in 3D images from optical coherence tomography. The first part is dedicated to theoretical description of the human eye. The second part describes basic information about the optical coherence tomography. In the third part two techniques, which are used on the blood vessels segmentation are described. The last part is practical and deals with an image processing in software OCTSEG and with own created algorithm for blood vessel segmentation.

KEYWORDS

Human eye, optical coherence tomography, blood vessels segmentation, choroid, OCTSEG.

Bibliografická citace

MAŇKOŠ, R. *Segmentace cév ve vrstvě cévnatky ve 3D obrazech z optické koherentní tomografie*. Brno: Vysoké učení technické v Brně, Fakulta elektrotechniky a komunikačních technologií, 2014. 48 s. Vedoucí bakalářské práce Ing. Petra Podlipná.

PROHLÁŠENÍ

Prohlašuji, že svou bakalářskou práci na téma Segmentace cév ve vrstvě cévnatky ve 3D obrazech z optické koherentní tomografie jsem vypracoval samostatně pod vedením vedoucího bakalářské práce a s použitím odborné literatury a dalších informačních zdrojů, které jsou všechny citovány v práci a uvedeny v seznamu literatury na konci práce.

Jako autor uvedené bakalářské práce dále prohlašuji, že v souvislosti s vytvořením této bakalářské práce jsem neporušil autorská práva třetích osob, zejména jsem nezasáhl nedovoleným způsobem do cizích autorských práv osobnostních a/nebo majetkových a jsem si plně vědom následků porušení ustanovení § 11 a následujících zákona č. 121/2000 Sb., o právu autorském, o právech souvisejících s právem autorským a o změně některých zákonů (autorský zákon), ve znění pozdějších předpisů, včetně možných trestněprávních důsledků vyplývajících z ustanovení části druhé, hlavy VI. díl 4 Trestního zákoníku č. 40/2009 Sb.

V Brně dne 28.5.2014

.....

(podpis autora)

PODĚKOVÁNÍ

Děkuji vedoucí bakalářské práce Ing. Petře Podlipné za účinnou metodickou, pedagogickou a odbornou pomoc a další cenné rady při zpracování mé bakalářské práce.

V Brně dne 28.5.2014

.....

(podpis autora)

Obsah

Úvod	1
1 Teoretický úvod	2
1.1 Anatomia oka.....	2
1.2 Patologické zmeny sietnice.....	5
1.2.1 Vekom podmienená makulárna degenerácia (VPDM).....	5
1.2.2 Glaukóm.....	7
1.2.3 Diabetická retinopatia	7
2 Optická koherentná tomografia	8
2.1 OCT od vzniku až po súčasnosť	8
2.2 Technické údaje a princíp činnosti OCT	10
2.3 Klinické využitie.....	13
2.4 OCT v porovnaní s inými zobrazovacími technikami	13
2.5 Korešpondencia nasnímaných OCT obrazov s anatomicou štruktúrou sietnice	14
3 Metódy segmentácie ciev vo vrstve cievnatky	16
3.1 Automatická trojdimenzionálna segmentácia vrstiev cievnatky	16
3.1.1 Viacúrovňové filtrovanie hrán	17
3.1.2 Odhad ciev	18
3.2 Poloautomatický algoritmus na segmentáciu choroidálnych ciev založený na CA (celulárnom automate).....	21
3.2.1 Navrhovaný postup.....	21
4 Praktická časť	23
4.1 Spracovanie snímkov v programe OCTSEG	23

4.2	Vlastný návrh algoritmu na segmentáciu ciev	25
4.2.1	Popis programov	26
4.2.2	Užívateľská aplikácia.....	27
4.3	Otestovanie algoritmu na dostupných obrazových dátach	29
5	Záver	34
	Zoznam obrázkov	35
	Zoznam skratiek	37
	Literatúra	38

Úvod

Optická koherentná tomografia (OCT) je pomerne nová, optická, neinvazívna zobrazovacia a diagnostická technika. OCT je analogická k ultrazvukovému zobrazovaniu, avšak namiesto zvuku využíva svetlo. V súčasnosti je to jedna z najvýznamnejších zobrazovacích technológií používaných v oftalmológii, pretože dokáže zobrazovať štruktúry tkanív s vysokým rozlíšením, ktoré je v jednotkách mikrometrov. Jej výhodou je to, že na rozdiel od klasickej biopsie a histopatológie dokáže zobrazovať tkanivá v reálnom čase a „in situ“, takže nevyžaduje odstránenie vzorky tkaniva. [1]

Prvá časť bakalárskej práce je venovaná teoretickému popisu oka, kde je stručne popísaná jeho anatómia a najčastejšie ochorenia, ktoré je možné diagnostikovať zobrazovacími technikami, ako je napríklad optická koherentná tomografia.

V druhej kapitole tejto práce sú popísané základné informácie o optickej koherentnej tomografii. Prvá časť bude venovaná histórii vzniku tejto zobrazovacej metódy, základným údajom OCT prístrojov a princípu, na ktorom tieto prístroje pracujú. Ďalej budú spomenuté niektoré klinické aplikácie a porovnanie OCT s inými zobrazovacími technikami.

Tretia kapitola je venovaná metódam, ktoré sa využívajú na detekciu ciev v cievovke. Táto detekcia ciev je významná, pretože ich štrukturálne zmeny a abnormálne zmeny v prietoku krvi sú spojené s rozličnými chorobami sietnice, ako je napríklad diabetická retinopatia a vekom podmienená makulárna degenerácia. V práci budú popísané dve metódy.

Posledná časť je praktická, a bude v nej opísaný postup pri spracovaní snímok z optického koherentného tomografu v programe OCTSEG. Ďalej bude popísaný vlastný algoritmus na segmentáciu ciev vo vrstve cievovky. Tento algoritmus bude otestovaný na dostupných obrazových dátach a v závere bude zhodnotená jeho úspešnosť.

1 Teoretický úvod

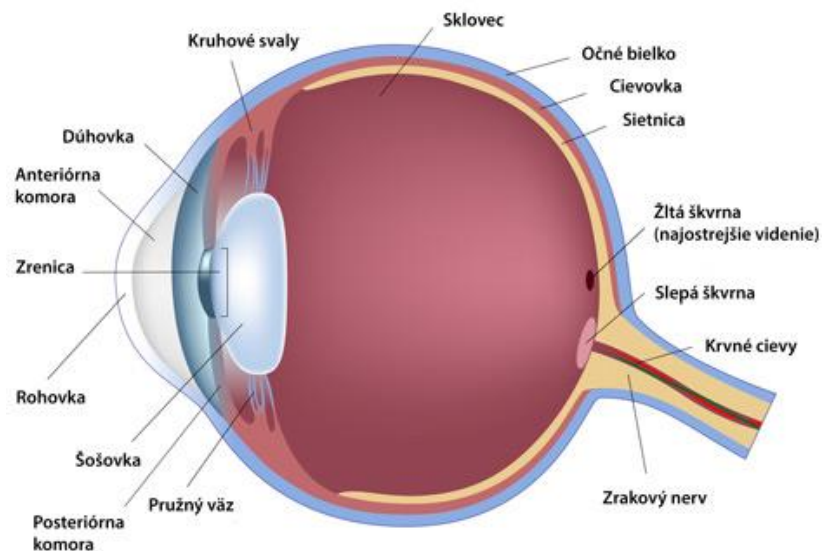
Ľudské oko je orgánom najdôležitejšieho zmyslu, a to zraku. Prostredníctvom zraku vnímame asi 80% všetkých informácií, ktoré sa dejú okolo nás. Je veľmi dôležitý pre vývoj každého jedinca a podieľa sa nielen na rozvoji motoriky, ale aj psychiky. Pod pojmom zrak rozumieme vnímanie svetla, tvarov, farieb, rozlišovacie schopnosti a adaptáciu. [1]

1.1 Anatómia oka

Periférna časť zrakového ústrojenstva sa skladá z jedného páru očí, ktoré sú uložené v očnici. Oko tvorí očná guľa a prídavné orgány, medzi ktoré patrí 6 okohybných svalov, mihalnice, slzné žľazy a spojovka.

Očná guľa :

má približne guľovitý tvar a jej predozadný priemer je v dospelosti asi 24 mm. Stena očnej guľe sa skladá z troch vrstiev. Vonkajšia väzivová vrstva je tvorená očným bielkom a rohovkou. Strednú cievnatú vrstvu nazývame aj živnatkou a tvorí ju v zadnej časti ciehovka, smerom dopredu vráskovcové teleso a dúhovka. Vnútorňú nervovú vrstvu tvorí sietnica. Obsah oka je tvorený tekutou výplňou prednej a zadnej komory, šošovkou a rôsolovitým sklovcom. Priečny rez očnou guľou je zobrazený na Obr. 1.1.



Obr. 1.1 Priečny prierez očnej guľe (Dostupné z [3])

Rohovka :

Je hladká, lesklá, priehľadná a neobsahuje cievy. Jej priemer je asi 11,5 mm. Vzhľadom k svojej optickej mohutnosti je najdôležitejšou časťou optického systému oka lámajúceho svetlo. Na celkovej optickej mohutnosti zdravého oka, ktorá je +60 D sa rohovka podieľa asi $\frac{3}{4}$, čo je +45 D.

Šošovka :

Je rovnako ako rohovka súčasťou optického systému oka lámajúceho svetlo, pričom je zodpovedná predovšetkým za ostré zobrazenie svetelných lúčov na sietnici. Môže meniť svoju optickú mohutnosť a teda silu lomu, ktorá má význam pri videní do blízka. Táto schopnosť sa nazýva akomodácia. U starších ľudí táto akomodačná schopnosť klesá, a preto sú pri čítaní nútení používať okuliare. V starobe môže pri kondenzácii bielkovín v šošovke dochádzať k rastúcemu optickému zhrubnutiu šošovky a k vzniku takzvaného sivého zákalu.

Očné bielko :

Hlavný význam očného bielka je v udržovaní stability očnej gule, vo vytvorení ochrany pre hlbšie vrstvy a takisto predstavuje pevnú oporu pre pripojenie šliach okohybných svalov. Skladá sa zo zväzkov kolagénnych a elastických fibríl a tvorí zadných $\frac{5}{6}$ očnej gule. Je biele, nepriehľadné a obsahuje len malé množstvo ciev. V prednom úseku je pokryté spojivkou.

Cievovka (Chorioidea):

Obsahuje množstvo ciev a jej hlavný význam je vo vyživovaní pigmentových buniek sietnice, tyčínok a čapíkov. Vďaka veľkému obsahu pigmentu má tmavo hnedé sfarbenie a zabraňuje odrazom svetelných lúčov a presvetleniu oka. Tvorí najrozsiahlejšiu časť prostrednej vrstvy steny očnej gule, pretože zaberá jej zadné $\frac{2}{3}$.

Vráskovcové teleso :

Vráskovcové teleso obsahuje hladký ciliárny sval a svojim napínaním a uvoľňovaním umožňuje zmenu tvaru očnej šošovky. Vďaka Schlemmovmu kanálu môže ovplyvňovať aj odtok komorového moku. Vonkajšia vrstva produkuje komorový mok a odvádza ho do oka.

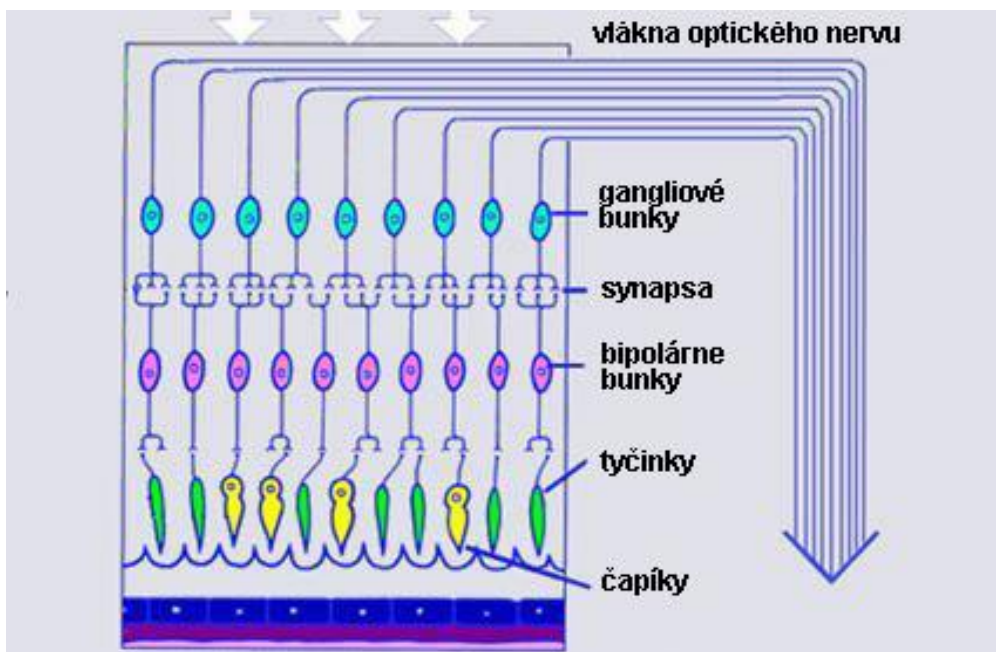
Dúhovka :

Tvorí prepážku medzi menším predným a zadným väčším segmentom oka. Má tvar medzikružia s centrálnou otvorením, ktorý sa nazýva zornica alebo pupila. Dúhovka plní v oku funkciu svetelnej clony. Pupila sa pomocou dvoch hladkých svalov pri silnom osvetlení zužuje a pri slabom sa zase rozširuje. Prostredníctvom pupilárneho

reflexu je tento proces riadený tak, aby svetlo dopadajúce na sietnicu dosahovalo optimálnych hodnôt. Množstvo pigmentu v dúhovke určuje aj „farbu očí“.

Sietnica :

Tvorí vnútornú vrstvu oka a vystieľa celú dutinovú stranu očnej gule až k pupilárnemu okraju dúhovky. Jej vonkajšia vrstva nalieha na ciefovku a vnútorná plocha sa prikladá na sklovec. Delíme ju na 2 stavebne a aj funkčne odlišné oddiely. Zadný oddiel tvorí optickú časť sietnice a predný oddiel, prikladajúci sa k vnútornej strane vráskovcového telesa a k zadnej ploche dúhovky, býva označovaný ako slepá časť sietnice. Optickú časť tvorí krehká blana o hrúbke asi 0,1 – 0,4 mm a prilieha na ciefovku. Tvorí ju 11 vrstiev. Vonkajšia vrstva je tvorená jednovrstvovým epitelom a spolu s pigmentovou vrstvou ciefovky pôsobí ako svetelná izolačná vrstva, ktorá pohlcuje dopadajúce svetelné lúče a zabraňuje ich odrazom vo vnútri oka. Vnútorná vrstva obsahuje zmyslové bunky (fotoreceptory) a neuróny, ktoré zbierajú informácie z fotoreceptorov a prostredníctvom zrakového nervu ich odvádzajú do mozgu. Zmyslové bunky rozdeľujeme na tyčinky a čapíky. Tyčinky slúžia na vnímanie svetla a je ich približne 130 miliónov. Čapíky slúžia na farebné videnie. Je ich asi 7 miliónov a sú uložené v žltej škvrne, ktorá je miestom najostrejšieho videnia. Miesto kde vyúsťuje zrakový nerv, sa nazýva slepá škvrna a neobsahuje ani tyčinky a ani čapíky. Na Obr. 1.2 sú zobrazené jednotlivé vrstvy sietnice, ktoré sú usporiadané tak, že kým sa svetelný lúč dostane k svetlocitlivým výbežkom tyčiniek a čapíkov, musí prejsť celou sietnicou. Preto sa nazýva ľudská sietnica inverzným typom sietnice. [1][2]



Obr. 1.2 Vrstvy sietnice (dostupné z [2])

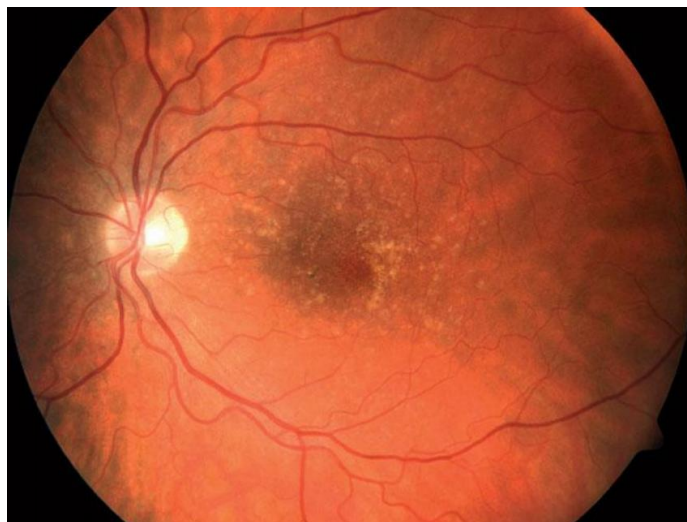
1.2 Patologické zmeny sietnice

Vyšetrenie očného pozadia nemá význam len v očnom lekárstve, ale využíva sa aj v ďalších klinických oboroch. Napríklad vetvy arteria centralis retinae predstavujú jediné cievy v organizme, ktorých stenu a pulzáciu je možné zistiť bez narušenia integrity organizmu. Vyšetrenie očného pozadia má preto význam pri posudzovaní najrôznejších porúch cievneho systému. Vyšetrovanie vlastného stavu sietnice a ciev v cievrovke je ale najčastejším dôvodom snímania očného pozadia. Medzi najznámejšie ochorenia, u ktorých sa využívajú zobrazovacie systémy patria hlavne vekom podmienená makulárna degenerácia, glaukóm a diabetická retinopatia.. Rozvoj týchto ochorení vedie často k zhoršeniu zraku a niekedy až k úplnej slepote, preto je ich diagnostika a následná terapia veľmi dôležitá. V súčasnosti sa na túto diagnostiku využívajú rôzne techniky. Jednou z nich je aj optická koherentná tomografia. [2]

1.2.1 Vekom podmienená makulárna degenerácia (VPDM)

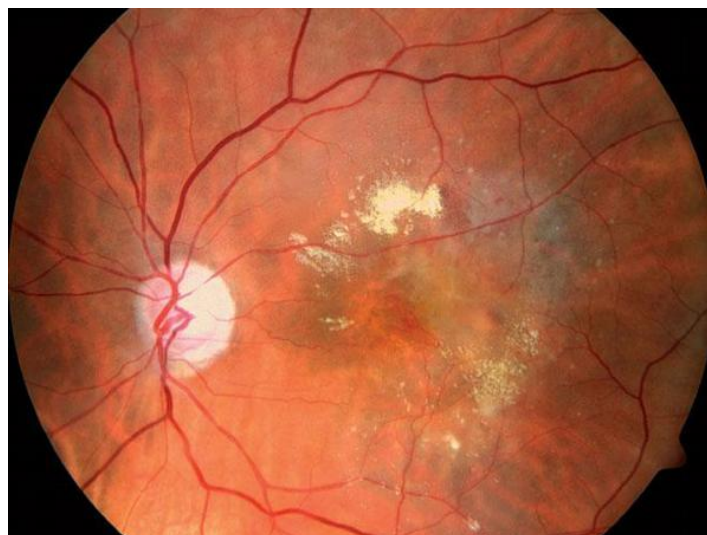Vekom podmienená makulárna degenerácia je choroba, ktorá postihuje makulu. Makula, čiže žltá škvrna zabezpečuje centrálnu videnie a umožňuje rozoznávať jemné detaily. V neskorom štádiu ochorenia môže dôjsť k výraznej strate zraku. VPDM sa vyskytuje v dvoch formách – suchej a vlhkej.

Suchá forma značne prevažuje a je ňou postihnutých asi 85-90% pacientov. Je spôsobená zánikom kapilár v choriokapilaris makulárnej oblasti. Nemoc sa prejavuje pozvoľným poklesom zrakovkej ostrosti s vznikom drobných skotómov v centrálnej časti zorného poľa. Suchá forma sa vyznačuje výskytom drúz (malými okrúhlymi ložiskami hlboko v sietnici), ktoré sú zobrazené na Obr. 1.3, zmenami vo vrstve retinálneho pigmentového epitelu a terminálnom štádiu geografickou atrofiou retinálneho pigmentového epitelu.



Obr. 1.3 VPDM – tvrdé drúzy v makule (prevzaté z [5])

Vlhká forma sa vyskytuje u 10-15% pacientov a v 85% je zodpovedná za ťažkú stratu zrakovkej ostrosti. Je charakterizovaná abláciou retinálneho pigmentového epitelu, subretinálnou hemoragiou alebo choroidálnou neovaskularizáciou. Pri tomto ochorení novo vytvorené cievy z žilnatky prerastajú pod pigmentový epitel a pod sietnicu. Odrežú tak sietnicu od zásobovania žilnatkou. Cievy často krvácajú, stimulujú tvorbu väzivového tkaniva a v makule vytvárajú väzivový útvar nazývaný pseudotumor. V porovnaní so suchou formou je u vlhkej formy postup zmien rýchlejší a dramatickejší. [4]



Obr. 1.4 Vlhká forma VPDM s edémom (prevzaté z [5])

1.2.2 Glaukóm

Glaukóm je chronická a ireverzibilná neuropatia zrkového nervu, ktorá je spojovaná predovšetkým so zvýšeným vnútroočným tlakom. Pri onemocnení dochádza k charakteristickému štrukturálnemu poškodeniu zrkového nervu a charakteristickým defektom zorného poľa.

Pacienti s chronickým glaukómom po dlhý čas nepociťujú žiadne zmeny vo videní, a preto prvé príznaky, ktoré privedú pacienta k lekárovi sú už často prejavom ireverzibilného poškodenia zrkového nervu. Preto sú doporučené pravidelné preventívne vyšetrenia.

1.2.3 Diabetická retinopatia

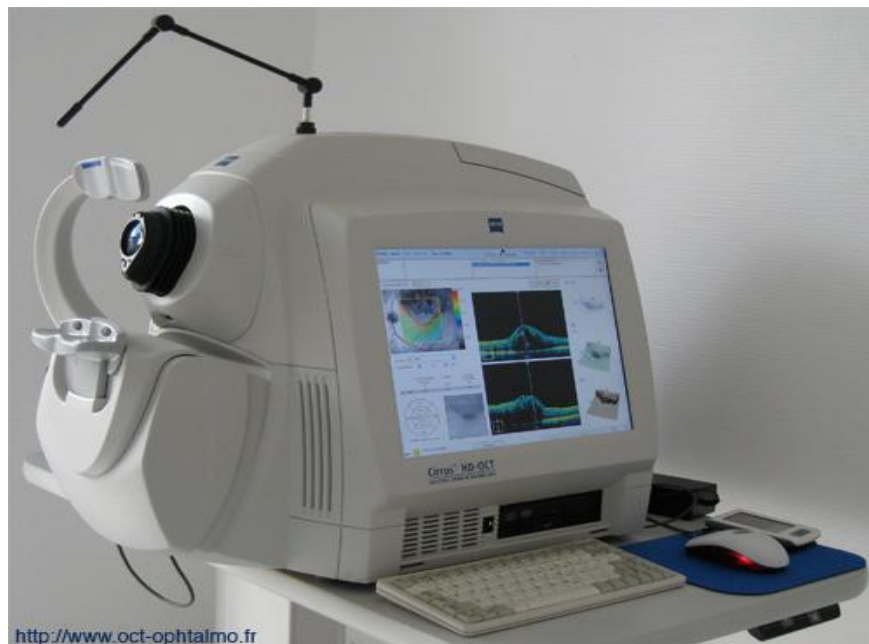Diabetická retinopatia (DR) je najčastejším cievnym onemocnením sietnice spojeným s makulárnym edémom a poruchou hematoretinálnej bariéry, ktorá je dôsledkom narušeného metabolizmu glukózy pri pacientoch s ochorením diabetes mellitus. Narušenie bariéry s presakovaním súčastí plazmy do sietnice expanduje extracelulárny priestor. To vedie ku zväčšeniu hrubky sietnice, ktorá je pozorovateľná klinicky. Presakovaním mikroaneuryziem s následným makulárnym edémom je najčastejšou príčinou straty zraku u pacientov s diabetickou retinopatiou. [6]

2 Optická koherentná tomografia

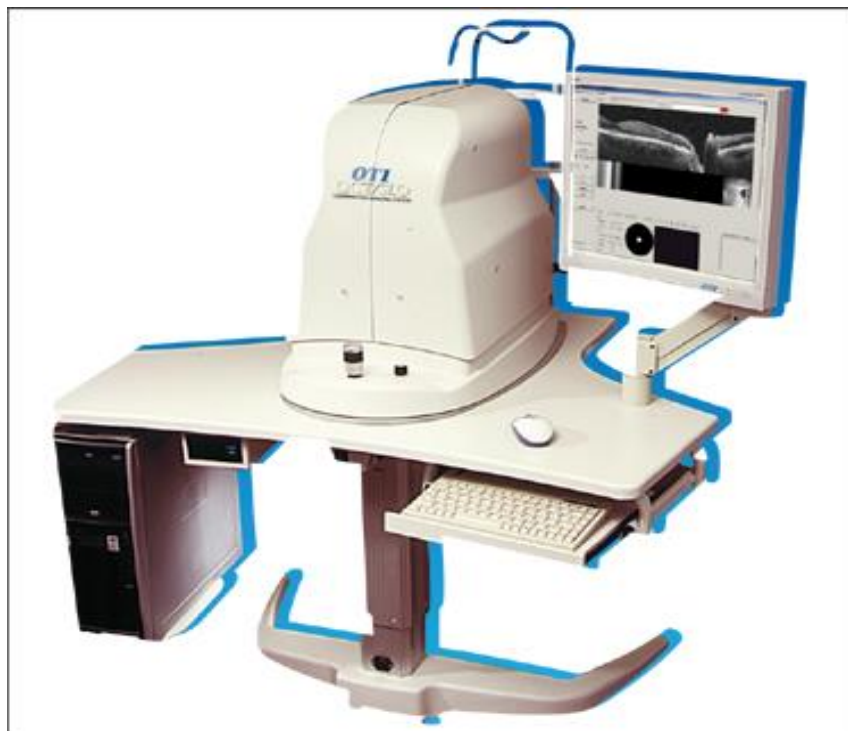Optická koherentná tomografia (OCT, anglicky: Optical coherence tomography) je nekontaktná a neinvazívna diagnostická zobrazovacia metóda, ktorá v transverzálnom (pričnom) reze zobrazuje snímky biologického tkaniva vo veľmi vysokej kvalite (jednotky mikrometrov). Na rozdiel od ostatných optických metód používa OCT infračervené žiarenie, ktoré má vyššiu rozlišovaciu schopnosť a dokáže prenikáť výrazne hlbšie. Počítačom sú následne rekonštruované telesné koncepcie v 2D alebo 3D rozmeroch. [9]

2.1 OCT od vzniku až po súčasnosť

Táto diagnostická metóda bola prvýkrát predstavená v roku 1991 J.G.Fugimotom a D.Huangom a do lekárskej praxe sa dostala v roku 1997. Odvtedy je neoddeliteľnou súčasťou v praxiach očných lekárov, pričom v dnešnej dobe to už nie je záležitosť len retinálnych špecialistov a najnovšie generácie sa dostávajú do diagnostickej praxe optických oftalmológov. Prvým, komerčne dostupným OCT prístrojom bol typ OCT I, ktorý však rýchlym vývojom prešiel cez typ OCT II až k najmodernejším prístrojom s označením OCT III (Obr. 2.1) či spektrálnemu OCT-SLO (Obr. 2.2). [10]



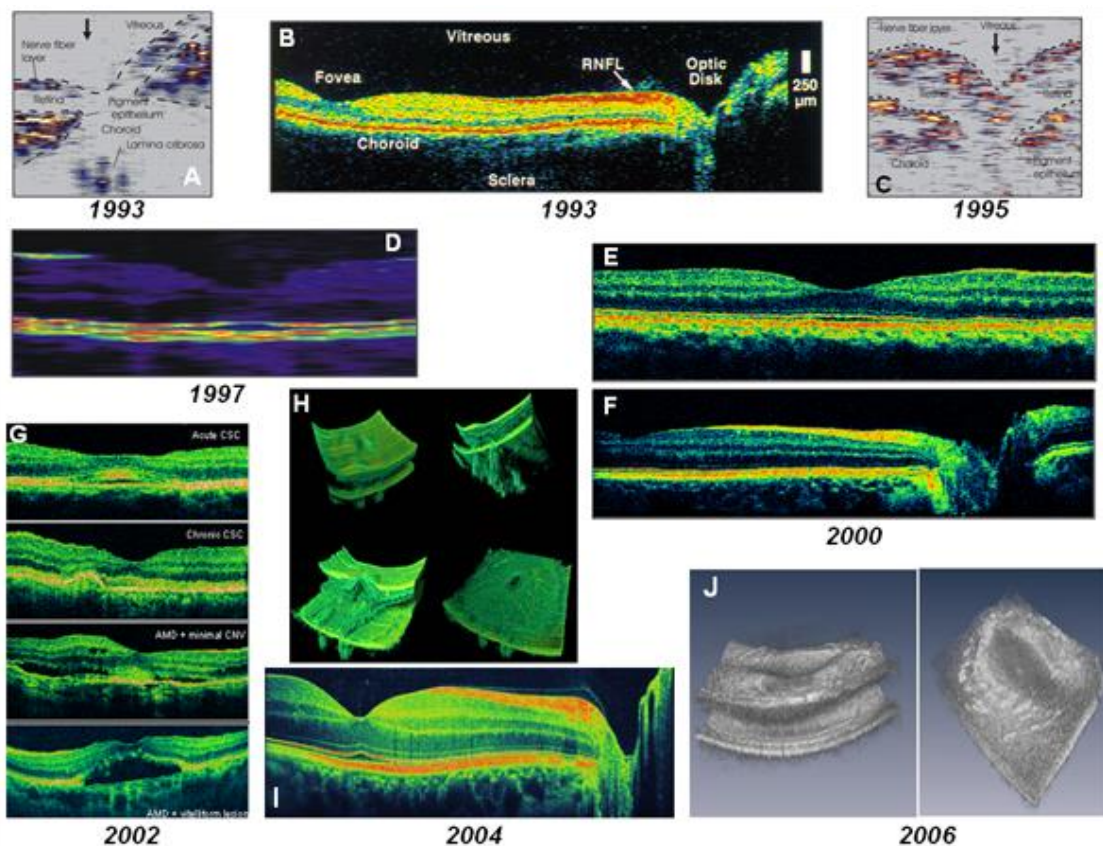
Obr. 2.1 OCT III - Cirrus (prevzaté z [11])



Obr. 2.2 OCT/SLO (SLO – skenovací laserový oftalmoskop, prevzaté z [12])

Vývoj týchto prístrojov však naďalej napreduje a tak sa s novou radou prístrojov – tzv. UHR OCT (Ultra High Resolution OCT) dostávame oproti starším prístrojom s rozlíšením okolo $10\mu\text{m}$, až na hodnotu $1\mu\text{m}$, čo je už subcelulárna úroveň. SD OCT (Spectral Domain OCT) prístroje vynikajú tým, že majú vysokú kvalitu zobrazenia ($3\text{--}7\mu\text{m}$) a je možné ich kombinovať s rôznymi vyšetrovacími postupmi. Ďalšou ich výhodou je to, že sú schopné rýchleho snímania veľkého počtu dát, 3-D konštrukcie, majú možnosť kombinácie OCT s ostatnými zobrazovacími vyšetreniami do jedného obrazu a dokážu separovať jednotlivé vrstvy sietnice. [13]

OCT predstavuje jednu z najmodernejších a najprínosnejších metód pre detailné vyšetrenie zadných a predných štruktúr oka (sietnica, rohovka, optický nerv). Výhodou je hlavne to, že vyšetrenie je úplne bezbolestné a trvá len pár minút, pričom do oka sú vysielané svetelné lúče, ktoré sú zdravotne nezávadné, a preto je možné toto vyšetrenie podstupovať dlhodobo. Jednou z nevýhod je, že samotné vyšetrenie vyžaduje spoluprácu pacienta, spočívajúcu v tom, že musí sledovať fixačný bod a obmedziť pohyby oka. U starších OCT prístrojov (OCT I, OCT II) je nutné aplikovať kvapky na rozšírenie zornice, z čoho vyplýva obmedzená možnosť viezť motorové vozidlo. [14]



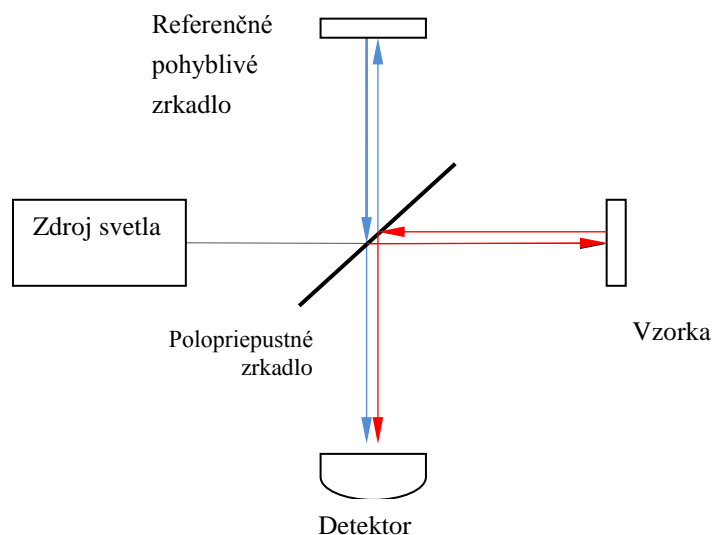
Obr. 2.3 In vivo retinálne OCT s 10-15 μm axiálnym rozlíšením a pomalou rýchlosťou (2Hz) A,C a vysokou rýchlosťou (100Hz) B; 7-9 μm axiálne rozlíšenie s pomalou rýchlosťou (2Hz) D; prvé „in vivo“ OCT zobrazenie s ultravysokým rozlíšením 2-3 μm s vysokou rýchlosťou (160Hz) normálnych subjektov E, F a pacientov G; 3D (H) snímok s ultravysokým rozlíšením 2-3 μm ; 3D zobrazenie sietnice s ultravysokou rýchlosťou (300.000 Hz) a vysokým rozlíšením (10 μm) J. (prevzaté z [15]).

2.2 Technické údaje a princíp činnosti OCT

Systém OCT pozostáva zo štrbinovej lampy so zabudovanou šošovkou optickej mohutnosti 78D, zdroja infračerveného žiarenia, videokamery, ktorá je citlivá na toto žiarenie, interferometru a monitoru, na ktorom sa zobrazuje čiernobiely reálny obraz snímanej časti oka s označením prebiehajúceho optického rezu a počítačom vytvorený farebný obraz znázorňujúci vyšetrované tkanivo v jeho priereze. Ako zdroj infračerveného žiarenia sa používa superluminiscenčná dióda. Prístroje využívajú vlnovú dĺžku 850 nm (OCT I a OCT II), 820 nm (OCT III) a 800 nm (UHR OCT). [9]

Princíp získavania obrazu je podobný ultrazvukovému vyšetreniu, avšak namiesto zvukovej vlny sa tu využíva svetelné žiarenie. Keďže rýchlosť svetla je príliš veľká, nie

sme schopný zmerať dobu odrazených vln. Preto sa k meraniu používa meranie vzdialeností interferenčných prúžkov odpovedajúcich fázovému posunu vstupnej a odrazenej vlny. Tento proces sa vykonáva prostredníctvom Michelsonovho interferometru, ktorý je zobrazený na Obr. 2.4.



Obr. 2.4 Princíp TD- OCT na báze Michelsonovho interferometru

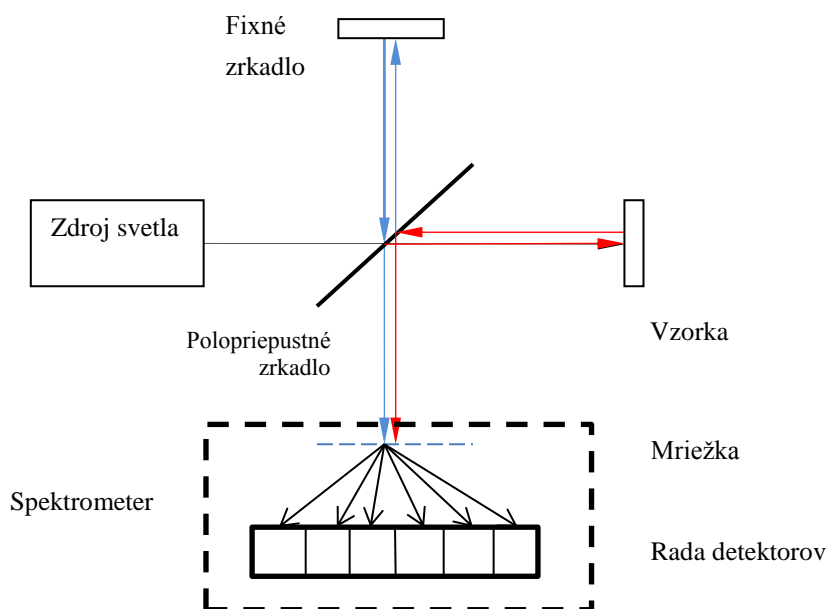
Svetelný lúč vysielaný superluminiscenčnou diódou je polopriepustným zrkadlom rozdelený na dva lúče, a to na referenčný (E_r) a merací (E_s). Merací lúč, ktorý sa odráža od meraného objektu sa napokon zase spája s referenčným lúčom a ich interferencia je vyhodnocovaná na detektore, kde sa prevádza výpočet intenzity (I) tohto výstupu, ktorý je proporcionálny ku štvorcu celkového poľa:

$$I = E_S^2 + E_R^2 + 2 E_S E_R \cos(2k\Delta L) . \quad (1)$$

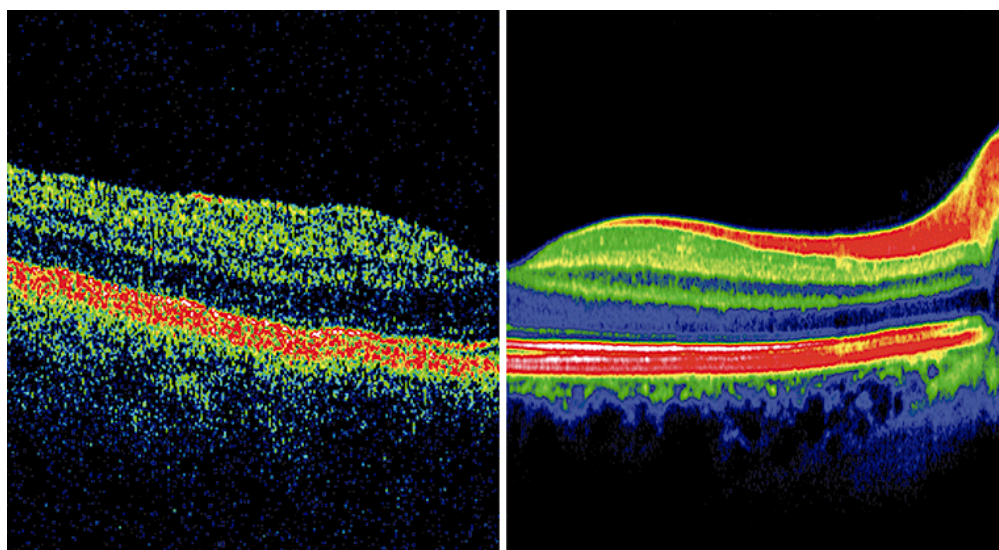
Rozdiel vzdialeností, ktoré urazil merací a referenčný lúč je ΔL . K interferencii meracieho a referenčného lúča dôjde len vtedy, ak sa ich optické dráhy nelíšia viac, ako o koherentnú dĺžku použitého svetla. Nízko koherentným svetelným zdrojom sme schopní dosiahnuť vysokých hĺbkových rozlišovacích schopností, ktoré sú v pozdĺžnom smere limitované difrakciou svetla. [16]

Takéto snímanie sa nazýva ako snímanie v časovej oblasti (TD-OCT, skratka z anglického time domain). Rýchlosť vyšetrenia s využitím prístroja založeného na tomto princípe je značne limitovaná rýchlosťou pohybu referenčného zrkadla a jeho hranice sú niekde okolo 400 A-skenov za sekundu. V súčasnosti existuje snímanie aj na princípe merania interferenčného svetla, ktoré sa nazýva SD-OCT (Spectral Domain

OCT). Princíp tejto metódy je zobrazený na Obr. 2.5. Metóda snímania je oveľa rýchlejšia ako u bežných OCT prístrojov, pretože sa snímajú všetky odrazy svetla naraz. Pri vyhodnocovaní lúča v spektrometri využíva princípu Fourierovej transformácie. Dokážu produkovať 20 – 40 000 A-skenov za sekundu, výsledkom čoho je redukcia vplyvu pohybových artefaktov u pacientov so zníženou schopnosťou fixácie. [13]



Obr. 2.5 Princíp SD-OCT



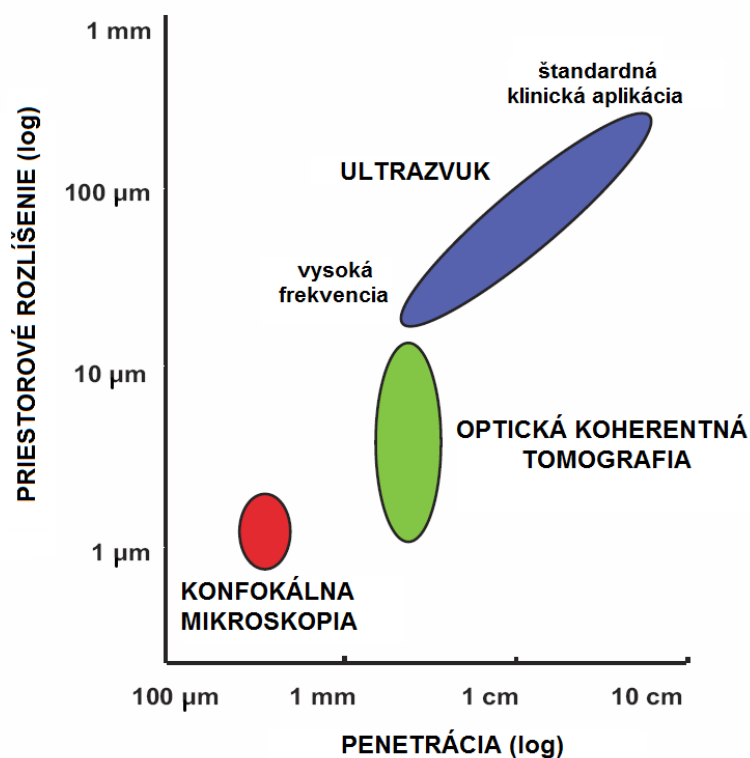
Obr. 2.6 Porovnanie TD-OCT (vľavo) a SD-OCT (vpravo) (prevzaté z [17]).

2.3 Klinické využitie

OCT prístroje boli v oftalmológii využívané hlavne k vyšetreniu makuly, papily zrakového nervu a vrstvy nervových vlákien. Avšak tým, že sa časom zvýšila rozlišovacia schopnosť a prístroje sa dajú kombinovať aj s inými vyšetrovacími metódami, sa rozšírila možnosť ich použitia. Napríklad v kombinácii s fluorescenčnou angiografiou, angiografiou s indocyaninovou zeleňou, snímkom v bezčervenom svetle a ultrazvukom je OCT dôležitá ku stanoveniu diagnózy u makulárnych a retinálnych ochorení. Využíva sa aj na sledovanie rôznych patológií : retinálnych atrofií, tumorov, retinoschýzy, makulárnych edémov rôzneho pôvodu. [18]

2.4 OCT v porovnaní s inými zobrazovacími technikami

OCT má vlastnosti, ktoré sú spoločné s ultrazvukom aj mikroskopiou. Porovnanie ich priestorových rozlíšení a schopnosti preniknúť do tkanív je zobrazené na Obr. 2.7.



Obr. 2.7 Zobrazenie závislosti priestorového rozlíšenia obrazov na hĺbke ktorú sme schopní sledovať u konfokálnej mikroskopii, OCT a ultrazvuku (prevzaté z [19]).

U klinického ultrazvuku je rozlíšenie typicky 0,1-1 mm , pričom záleží od použitej

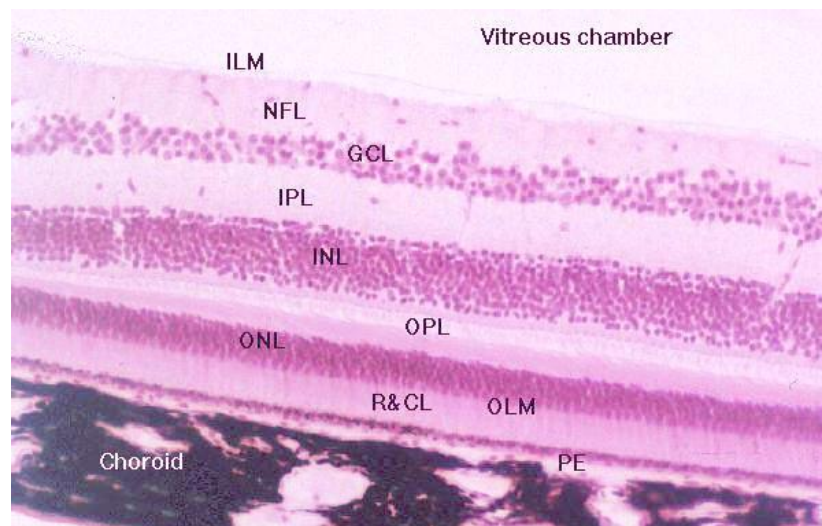
frekvencie zvukovej vlny, ktorá môže nadobúdať hodnoty od 3 do 40 MHz. Pri týchto štandardných frekvenciách sú ultrazvukové vlny prenášané v biologických tkanivách len s minimálnou absorpciou, a preto je možné nimi preniknúť do veľkej hĺbky. Vysokofrekvenčné ultrazvuky sú väčšinou používané na intravaskulárne zobrazovanie. Využitím frekvencie okolo 100 MHz sú schopné dosiahnuť rozlíšenie 15-20 μm . Nevýhodou je však to, že takéto vysoké frekvencie sú v biologických tkanivách silno tlmené, a preto sa hĺbka zobrazenia pohybuje na úrovni len niekoľkých milimetrov.

Extrémne vysokého rozlíšenia okolo 1 μm dosahujú mikroskopy aj konfokálne mikroskopy. Zobrazenie je typicky vykonávané v rovine „en face“ a rozlíšenie je stanovené difrakčným limitom svetla. U väčšiny biologických tkanív sa hĺbka zobrazovania pohybuje v rozmedzí niekoľko stovák mikrometrov.

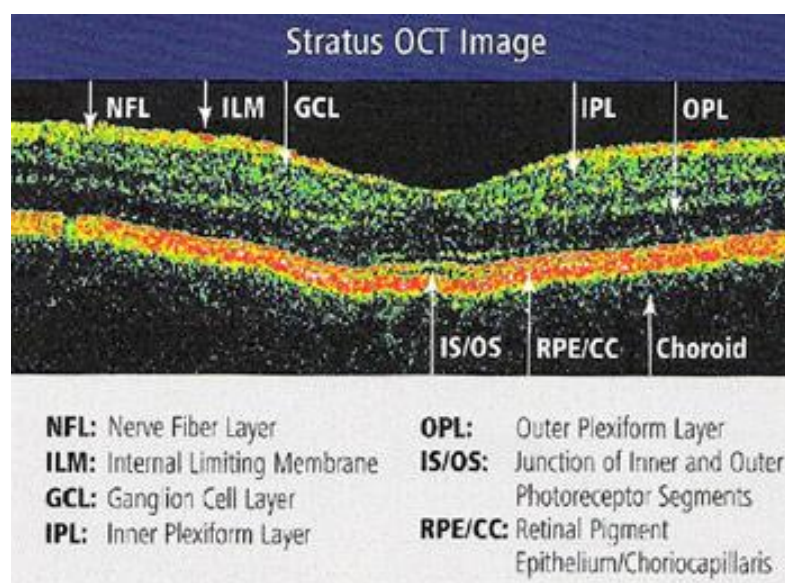
OCT vyplňa medzeru medzi ultrazvukom a mikroskopiou. Axiálne rozlíšenie je dané šírkou pásma svetelného zdroja. Súčasné prístroje majú toto rozlíšenie v rozsahu od 1 do 15 μm , ktoré je približne 10-100krát užšie ako pri štandardnom ultrazvukovom vyšetrení. OCT sa stalo klinickým štandardom v oftalmológii, pretože žiadna iná neinvazívna metóda nedokáže dosiahnuť takéhoto rozlíšenia. Hlavnou nevýhodou je to, že svetlo je od väčšiny povrchov vo veľkej miere odrážané, a preto je hĺbka zobrazovania limitovaná na približne 2 mm. Výhodou OCT je to, že táto optická technológia môže byť integrovaná napr. s endoskopmi, katétami alebo laparoskopmi a zobrazovať interné prostredie tela. [19]

2.5 Korešpondencia nasnímaných OCT obrazov s anatomicou štruktúrou sietnice

OCT prístroje môžu snímať predný a aj zadný segment oka. Väčšina prístrojov sa však zameriava na snímanie zadného pólu oka, a teda sietnice. Na Obr. 2.8 je zobrazený histologický preparát sietnice s označenými jednotlivými vrstvami a na Obr. 2.9 je pre porovnanie zobrazený OCT snímok, v ktorom sú takisto vyznačené jednotlivé štruktúry sietnice, ktoré je možné pozorovať.



Obr. 2.8 Histologický preparát sietnice (NFL- vrstva nervových vlákien, ILM- membrána limitans interna, GCL- vrstva gangliových buniek, IPL- vnútorná plexiformná vrstva, OPL- vonkajšia plexiformná vrstva, ONL- vonkajšia jadrová vrstva, INL- vnútorná jadrová vrstva, R&CL- vrstva Rods and Cones, OLM- vonkajšia limitná membrána, PE- vrstva pigmentového epitelu, Choroid- cievovka, prevzaté z [7])



Obr. 2.9 OCT snímok s vyznačenými štruktúrami sietnice, ktoré je možné rozoznať (OCT prístroj nedokáže úplne detailne rozlíšiť hlbšie vrstvy, a preto je v nich možné pozorovať len IS/OS- prechod medzi vnútornou a vonkajšou vrstvou fotoreceptorov, RPE/CC- retinálny pigmentový epitel/choriocapillaris, Choroid- cievovka). Prevzaté z [21].

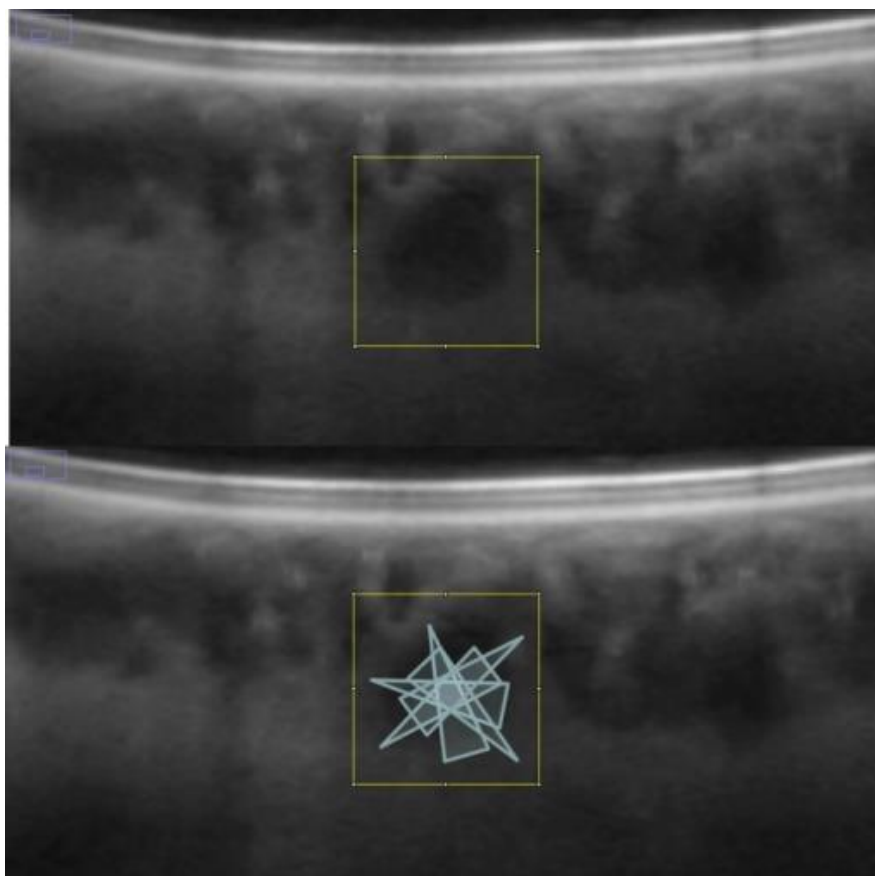
3 Metódy segmentácie ciev vo vrstve cievnatky

Ako už bolo spomenuté skôr, abnormálne zmeny v prietoku krvi cievovkou sa spájajú s rozličnými chorobami sietnice, ktoré môžu v neskorších štádiách viesť až ku slepote. Preto môže neinvazívne a precízne hodnotenie ciev v cievovke pomôcť pri diagnóze, liečbe a sledovaní vývoja ochorenia sietnice.

Keďže sú však OCT snímky zaťažené tzv. speckle šumom, je úloha automatickej segmentácie ciev v cievnatke značne náročná. Speckle šum spôsobuje ťažkosti pri precíznej identifikácii hranice vrstiev v obraze či už pri priamom pozorovaní alebo pri použití segmentačných algoritmov.

3.1 Automatická trojdimenzionálna segmentácia vrstiev cievnatky

Základná myšlienka algoritmu je vykonať viacúrovňové filtrovanie hrán a získať prostredie normálne pre každý voxel. Bez ohľadu na silu hrany, môže byť z každého voxelu premietnutý pravdepodobnostný kužeľ a zvýšenie čítača o jeden značí pravdepodobnú pozíciu jadra cievy. Využitím tohto postupu sa eliminuje citlivosť na slabo definované cievne steny. Koncept je znázornený na Obr. 3.1. Dáta sú axiálne prevzorkované tak, aby odpovedali správne fyzikálnemu pomeru strán, pretože je dôležité, aby mali cievy približne kruhový tvar. V závislosti na priereze roviny použitej na vizualizáciu sa u niektorých ciev zdá, že ich profil je podstatne odlišný od kruhového. Toto ale nemá vplyv na algoritmus, ktorý pracuje v 3D. [22]



Obr. 3.1 Premietnuté pravdepodobnostné kužele označujú pravdepodobnú pozíciu jadra cievy. Skutočný algoritmus pracuje plne v 3D, koncept je prezentovaný v 2D. (prevzaté z [22])

3.1.1 Viacúrovňové filtrovanie hrán

Viacúrovňové filtrovanie je aplikované využitím jadra $[-1 \ -2 \ 0 \ 2 \ 1]$, čo je 1D verzia planárneho jadra. Jadro splňuje štandardné podmienky koeficientov, kde d je element jadra a k je iterátor :

$$\sum_{k=-N}^N d_k = 0,$$

(2)

$$\sum_{k=-N}^N d_k k = 0.$$

Filtrovanie je pre všetky tri smery (x, y, z) a každé prevedenie filtrácie dáva jednu zložku vektora. Takto sa získa normálový vektor pre každý voxel. Využívajú sa štyri úrovne, ktoré sú rozložené tak, aby sa v detekcii ciev neprekrývali. Posledná úroveň je schopná detekovať najväčšie cievy v cievovke. Dĺžka kužeľového lúča je stanovená na štyri pre všetky úrovne. Efektívne sú potom väčšie kužele dávané do vyšších úrovní, čo umožňuje detekciu väčších ciev.

3.1.2 Odhad ciev

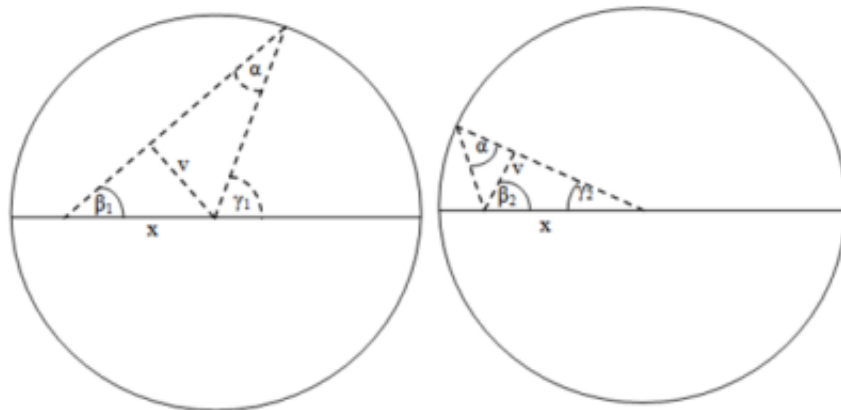
Ideálny pravdepodobnostný profil pre kužeľovú projekciu v nekonečnom rozsahu je:

$$A = 8r^2\pi \tan(\alpha) \frac{y_1 + y_2}{360},$$

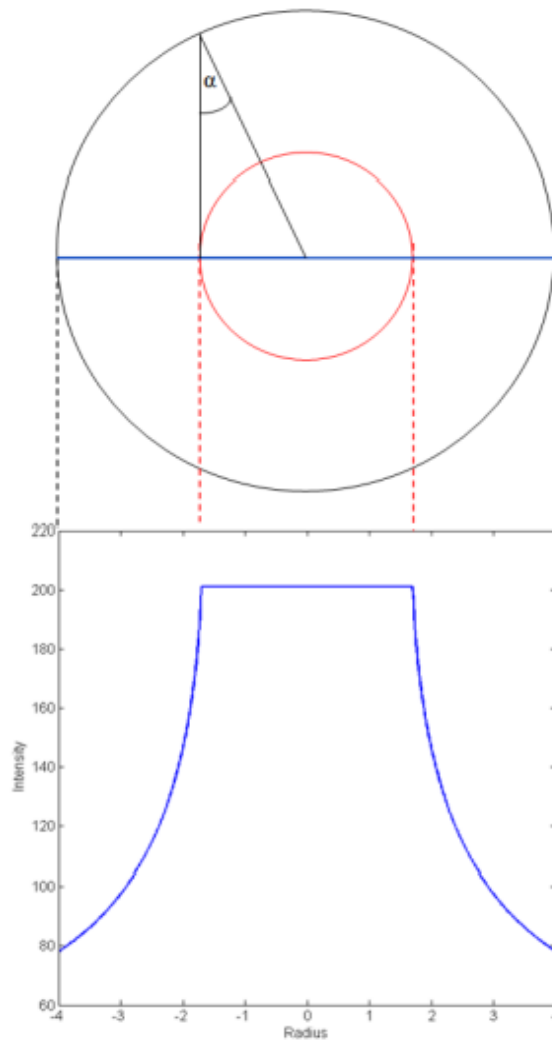
$$y_1 = \arcsin\left(\frac{r \sin(\alpha)}{x}\right) + \alpha, \quad (3)$$

$$y_2 = \pi - \left(\pi - \arcsin\left(\frac{r \sin(\alpha)}{x}\right) + \alpha\right) = \arcsin\left(\frac{r \sin(\alpha)}{x}\right) - \alpha.$$

Na Obr. 3.2 je znázornené, ako môže byť pravdepodobnostný profil A získaný pomocou trigonometrie. r je polomer kruhu/cievy, α je polovica šírky kužeľa (nastavená na 12,5 stupňa). Faktor $2r \tan(\alpha)$ vychádza z toho, že profil A je získaný na valcovom segmente. Možno si predstaviť, že u ľubovoľne daného x , budú prispievať dve zložky. Prvá pre uhol od 0 do y_1 a druhá od y_2 do π . Celé to musí byť vynásobené dvoma, kvôli rovnakému efektu vyskytujúcejmu sa na spodnej strane.



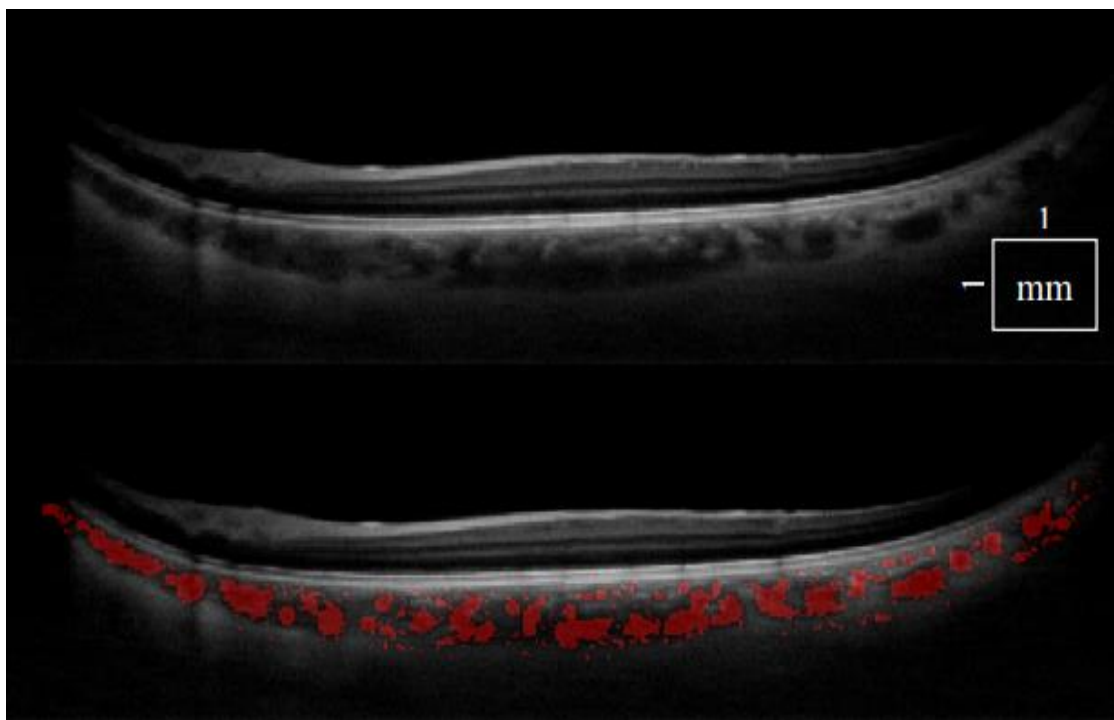
Obr. 3.2 Dva faktory prispievajúce k pravdepodobnostnému profilu, ktorý bude pokrývať najmenej vzdialenosť x alebo dlhšiu (prevzaté z [22]).



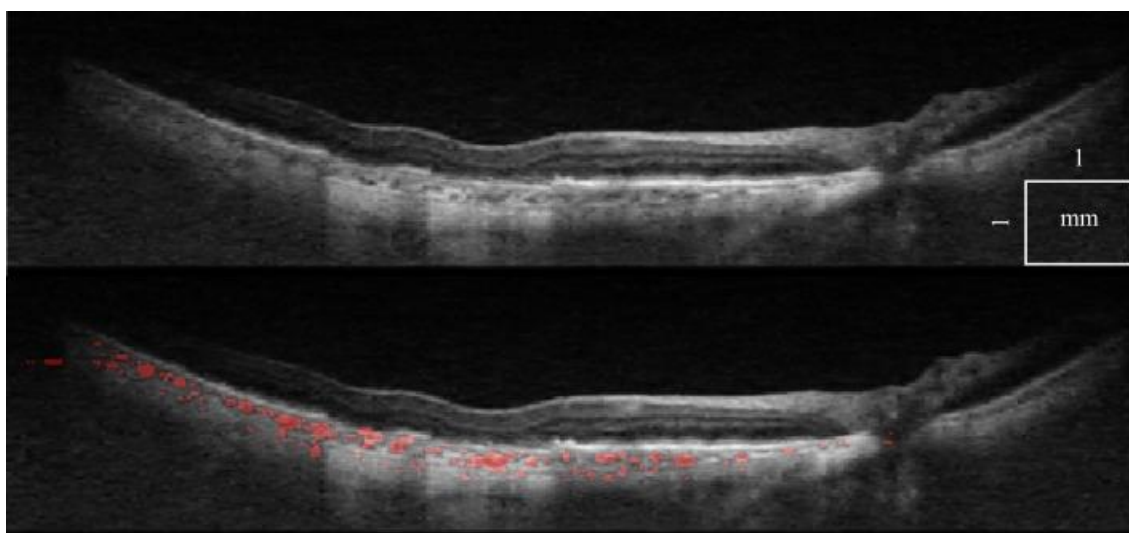
Obr. 3.3 Ideálny profil cievy, pričom jadro cievy je vyznačené červenou farbou a pravdepodobnostný profil je v spodnej časti obrázka vyznačený modrou farbou (prevzaté z [22]).

Typ profilu zobrazený na Obr. 3.3 umožňuje efektívne prahovanie filtrovaných dát využitím hodnôt, ktoré sú nastavené na približne polovicu ideálneho profilu plató (približne -1,8 až 1,8, Obr. 3.3) pre dané úrovne. To bude produkovať nezávisle na zmenách, ktoré vznikajú v dôsledku šumu, veľmi blízky odhad jadra cievy, vďaka tomu, že profil má strmé hrany.

Ako funguje tento algoritmus v praxi je znázornené na obr. Obr. 3.4 a Obr. 3.5.



Obr. 3.4 1064 nm OCT tomogram zdravého oka(vrchný obrázok).Ten istý tomogram so segmentovanými cievami v cievovke – spodný obrázok (prevzaté z [22]).



Obr. 3.5 Tomogram pacienta so suchou formou vekom podmienenej makulárnej degenerácie na vrchu. Tomogram so segmentovanými cievami v cievnatke na spodku (prevzaté z [22]).

3.2 Poloautomatický algoritmus na segmentáciu choroidálnych ciev založený na CA (celulárnom automate)

Celulárny automat (CA) bol prvýkrát spracovaný Von-Neumanom. Je to populárny diskretný model široko využívaný v matematike, teoretickej biológii a mikroštruktúrnym modelovaní. CA je pravidelná mriežka skladajúca sa zo sady strán. Každá strana môže mať konečný počet stavov, napríklad v prípade s dvoma stupňami môže byť stav každej strany modelovaný ako „On“ alebo „Off“.

3.2.1 Navrhovaný postup

Vzhľadom k tomu, že navrhovaný postup je navrhnutý ako poloautomatická segmentačná technika, musí užívateľ definovať jednu sadu pixelov ako pozadie a ďalšiu sadu pixelov v popredí (cieva v ciefovke). Tento postup je znázornený na Obr. 3.7. Potom je využitá propagačná technika založená na báze CA, kde na vyznačenie pozadia a ciev v danom obrázku sietnice sa využíva algoritmus zobrazený na Obr. 3.6.

Algorithm 1 $\underline{v}^c = \text{Function CA}(I, \tau)$

1: Initialize the S_0 and L_0 as

$$S_0(p) = \begin{cases} 1 & \text{if } p \text{ is a seed pixel} \\ & \text{or foreground seed ,} \\ 0 & \text{otherwise} \end{cases}$$

$$L_0(p) = \begin{cases} -1 & \text{if } p \text{ is a user defined background seed} \\ 1 & \text{if } p \text{ is a user defined foreground seed ,} \\ 0 & \text{otherwise} \end{cases}$$

```

2:  $t = 1; L_t = \{\}$ ;
3: while  $L_t \neq L_{t-1}$  do
4:    $S_t = S_{t-1}, L_t = L_{t-1}$ ,
5:   for  $p = P$  (all pixels) do
6:      $\Omega^l = \Omega(p), \Omega^{l^*} = \text{find}(\Omega^l \neq 0)$ ,
7:     Update  $\Psi(\Omega^{l^*}, p)$  using (1)
8:      $T = \max(S_t(\Omega^{l^*}) \psi(\Omega^{l^*}, p))$ 
9:     if  $\text{abs}(T - S_t(p)) \leq \tau$  then
10:       $L_t(p) = \arg \max(S_t(\Omega^{l^*}) \psi(\Omega^{l^*}, p))$ ,
11:       $S_t(p) = T$ ,
12:     end if
13:   end for
14:    $t = t + 1$ .
15: end while

```

Obr. 3.6 Algoritmus pre segmentáciu ciev (prevzaté z [23]).


Ďalšie podrobnosti ohľadom tohto algoritmu sú popísané v originálnom texte, ktorý je uvedený ako zdroj literatúry [23].

Navrhovaný postup navyše začleňuje tzv. „noise robust“ podobnostnú funkciu na precíznu identifikáciu ciev. Táto podobnostná funkcia môže byť popísaná ako:

$$\Psi(\Omega^{l^*}, p) = \frac{1}{Z_c} \exp(-(c_1 f_1 + c_2 f_2 + c_3 f_3)), \quad (4)$$

kde c_1 , c_2 a c_3 relatívne váhové faktory pre f_1 , f_2 a f_3 . Ψ je podobnostná miera a konštanta Z_c je použitá kvôli tomu, aby spravila z Ψ pravdepodobnostnú funkciu. Podobnostné funkcie f_1 , f_2 a f_3 sa využívajú na meranie podobnosti medzi pixelom p a q a sú definované nasledovne:

$$\begin{aligned} f_1 &= \|E(I(p)) - E(I(q))\|, \\ f_2 &= \|E(I(p)^2) - E(I(q)^2)\|, \\ f_3 &= \|p - q\|, \end{aligned} \quad (5)$$

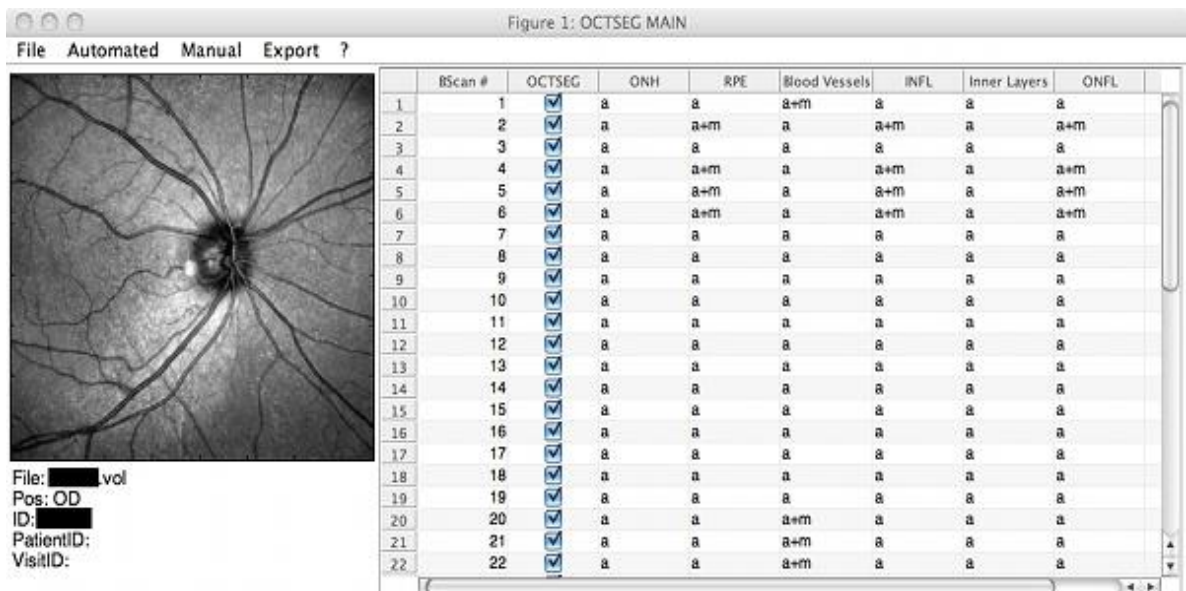


Obr. 3.7 Postupné kroky pri vytváraní segmentácie cievy. Na druhom obrázku sú znázornené vsadené pixely, pričom pozadie je značené čiernymi pixelmi a popredie žltými. Na treťom obrázku je zobrazená segmentovaná cieva a na štvrtom je odhadovaná elipsa (prevzaté z [23]).

4 Praktická časť

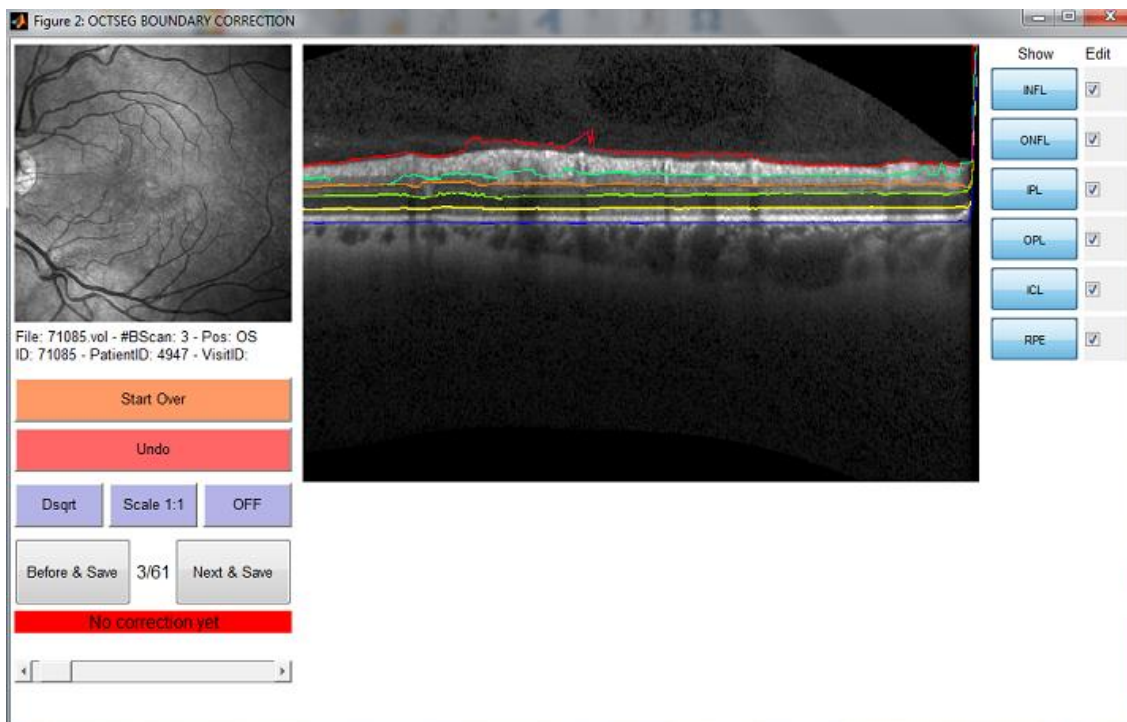
4.1 Spracovanie snímkov v programe OCTSEG

OCTSEG (Optical Coherence Tomography Segmentation and Evaluation GUI) je grafické užívateľské prostredie (Obr. 4.1) napísané v programe MATLAB, pre výskumné účely. Umožňuje segmentovať jednotlivé vrstvy sietnice a cievy zo sietnicových OCT snímkov. Ďalej povoľuje aj manuálnu korekciu z automatickej segmentácie. [24]

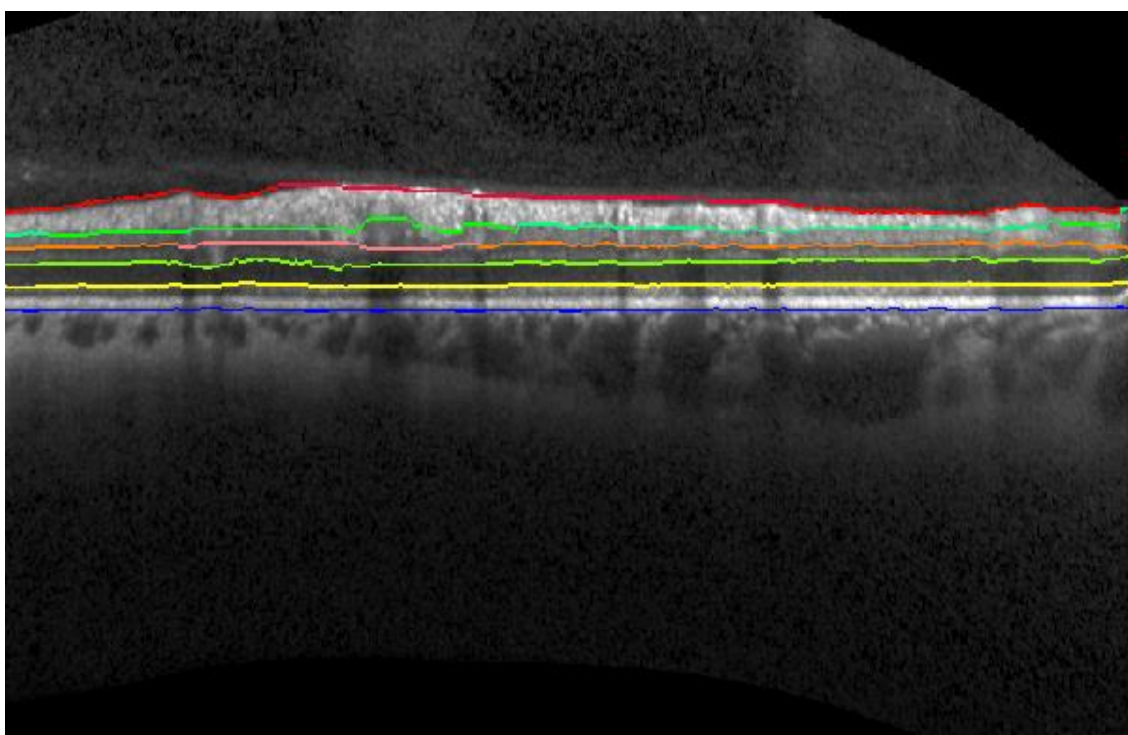


Obr. 4.1 Užívateľské prostredie programu

Po spustení programu sa načíta snímok, ktorý získame z OCT prístroja a má koncovku .vol (RAW dáta). Následne sa spustí automatická segmentácia všetkých vrstiev sietnice. Po skončení segmentácie je možné spustiť manuálnu korekciu (Obr. 4.2), kde sa dajú ručne opraviť hranice jednotlivých segmentov (viď Obr. 4.3). Výsledkom tohto procesu sú súbory s koncovkou .meta, ktoré znázorňujú jednotlivé 2D rezy a obsahujú takisto informácie o súradniciach jednotlivých segmentov sietnice.



Obr. 4.2 Režim manuálnej korekcie

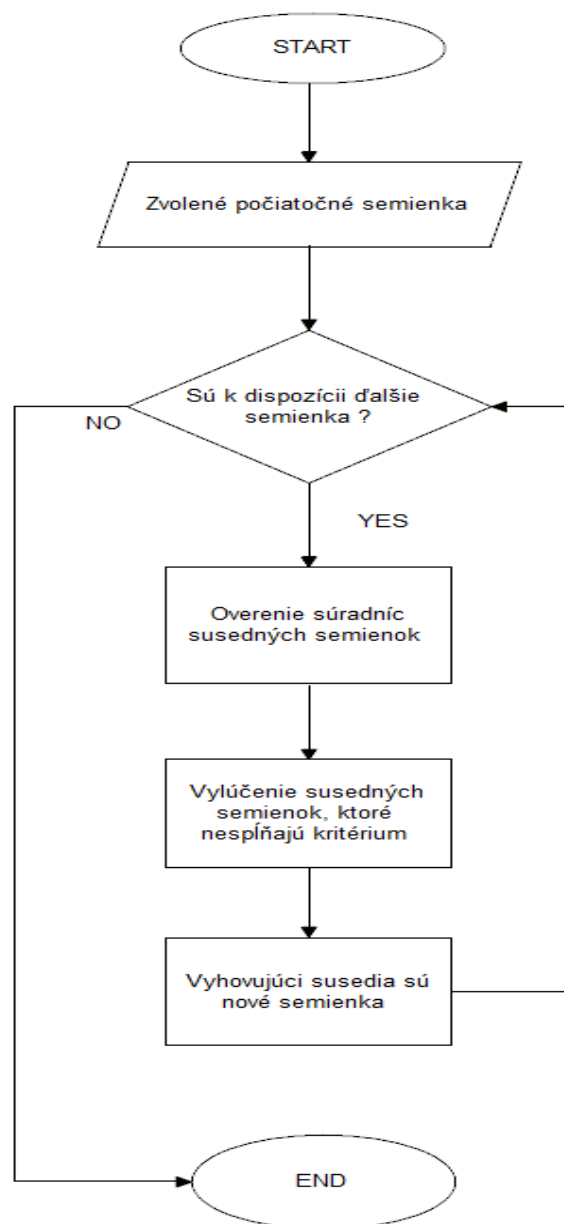


Obr. 4.3 Segmentované štruktúry po manuálnej korekcii

Ako môžeme vidieť z Obr. 4.2 a Obr. 4.3, program vytvoril 6 hraníc segmentov, a to INFL, ONFL, IPL, OPL, ICL a RPE.

4.2 Vlastný návrh algoritmu na segmentáciu ciev

Vo svojej práci som pracoval s programom Matlab verzie R2011b. Vlastný algoritmus, ktorý slúži na segmentáciu ciev je založený na podobnom princípe ako je popísaný v kapitole 3.2. Metóda segmentácie je poloautomatická, s tým, že užívateľ si sám označuje semienka, ktoré predstavujú cievy. Následne algoritmus detekuje hranice ciev a vytvorí elipsu, ktorá by mala zobrazovať tvar detekovanej cievy. Princíp algoritmu je zobrazený vo vývojovom diagrame.



Obr. 4.4 Vývojový diagram

V prvej iterácii pracuje algoritmus tak, že pôvodné semienka sú tie, ktoré naklikal užívateľ. V ďalšom kroku sa budú porovnávať hodnoty susedných pixelov týchto semienok s tými naklikanými. Nové semienka budú pridané, ak sa splní kritérium, kde absolútna hodnota rozdielu jasou susedného semienka a priemernej hodnoty naklikaných semienok má byť menšia, alebo sa rovná prahovej hodnote. Prahová hodnota bola nastavená na pevnú hodnotu, a bola určená pokusne. Je vybratá nižšia hodnota z toho dôvodu, aby sa zamedzilo zacykleniu programu pri cievach s nevýraznými hranami.

V ďalších iteráciách sa bude pracovať so semienkami, ktoré spĺňali podmienku, a znova sa budú hľadať ich susedné pixely, ktoré budú spĺňať kritérium. Ak už žiadne nové semienka nepribudnú, cyklus sa ukončí, a vykreslí sa elipsa okolo nájdených semienok, ktoré by mali znázorňovať segmentovanú cievu.

4.2.1 Popis programov

Vo svojej práci som pracoval s piatimi programami. Sú to: `Ellipse_plot.m`, `MinVolEllipse.m`, `Hranica.m`, `octread.m`, `semienko.m`. Nakoniec som vytvoril program s názvom „`program.m`“, ktorý spúšťa grafické užívateľské prostredie (GUI) pre prehľadnú segmentáciu ciev. V tomto grafickom užívateľskom prostredí sú volané všetky čiastkové programy.

`Hranica.m` – slúži na nájdenie vrstvy RPE v obraze. Tento program pracuje s meta dátami a vyberá z nich súradnice vrstvy `DefaultRPEautoData`. Výsledkom sú hodnoty `output_IN_RAW`, kde sú každému rezu priradené súradnice hraničnej vrstvy. Vo výslednom obraze sa táto hranica zobrazí červenou líniou. Keďže cievy v cievovke sa nachádzajú pod touto líniou, výsledný program nedovolí užívateľovi vybrať semienka z vrstiev nad ňou.

`Octread.m` – slúži na načítanie B-scanov („rezov“)

`Semienko.m` – je najdôležitejšia časť programu. Je v nej obsiahnutý segmentačný algoritmus, ktorého princíp bol popísaný v kapitole 4.2. Noví kandidáti sa porovnávajú s pôvodnými semienkami na základe jasou a rozhoduje sa, či ešte sú súčasťou cievy, alebo nie. V prípade, že sú súčasťou cievy, cyklus sa opakuje a algoritmus overuje susedné pixely týchto nových semienok. Ak už žiadne nové semienka nepribudnú, a neprekročí sa maximálny počet iterácií, je volaná funkcia `MinVollEllipse` a `Ellipse_Plot`. Tie majú za úlohu zistiť najmenšiu možnú elipsu, ktorá sa dá vytvoriť zo získaných semienok a následne ju vykresliť do obrazu.

Maximálna hodnota iterácie je nastavená z toho dôvodu, aby sa zamedzilo zacykleniu pri náhodnom zasiatí tkaniva, ktoré nie je súčasťou cievy. Zacyklenie

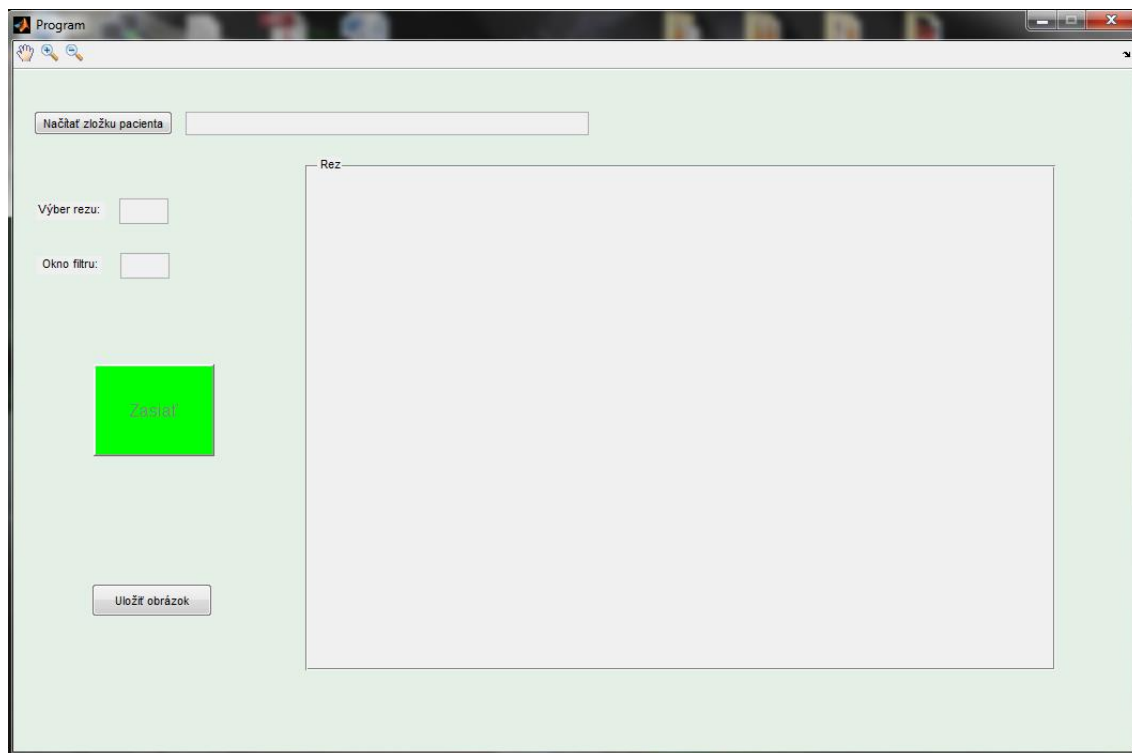
programu môže nastať aj v prípade, ak je cieva v obraze nevýrazná, a jasová hodnota zasiatého semienka sa takmer neodlišuje od jasu pozadia. Hodnota je nastavená pevne na hodnotu, ktorú som určil na základe viacerých pokusov.

MinVollEllipse.m – slúži na vytvorenie minimálnej elipsy z detekovaných semienok. Tento zdrojový kód bol získaný z oficiálnej stránky programu Matlab. [25]

Ellipse_plot.m – slúži na vykreslenie elipsy do obrazu a zdrojový kód bol takisto získaný z oficiálnej stránky programu Matlab. [26]

4.2.2 Užívateľská aplikácia

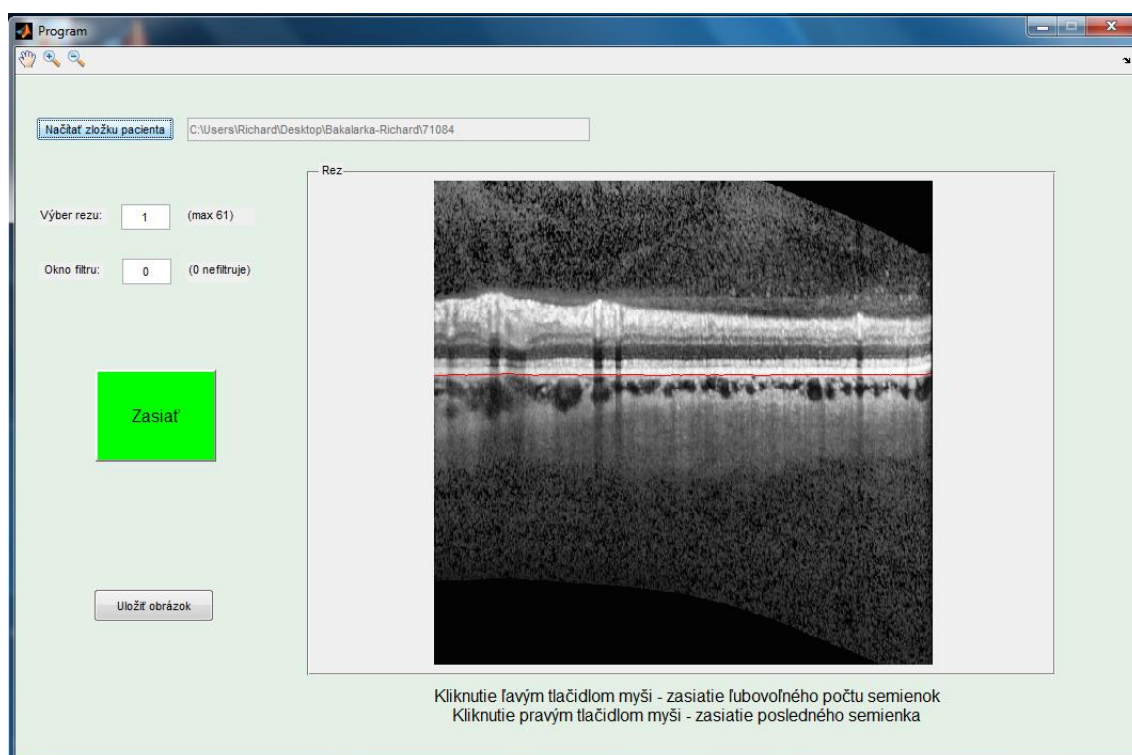
Užívateľská aplikácia je vytvorená v Matlabe pomocou GUIDE. Základná obrazovka tohto prostredia je na Obr. 4.5.



Obr. 4.5 Základná obrazovka GUI

Tlačidlom „Načítať zložku pacienta“ si užívateľ môže vybrať zložku, v ktorom má uložené dáta. Následne sa mu vo vedľajšom okne zobrazí cesta k súboru. V okne „rez“ sa zobrazí prvý B-scan. Užívateľ si potom môže vybrať, ktorý rez si chce nechať zobrazit' a následne segmentovať. Maximálne číslo pre výber rezu je zobrazené v zátvorke. Ďalšou položkou je „okno filtru“. Je použitý mediánový filter, pri ktorom si

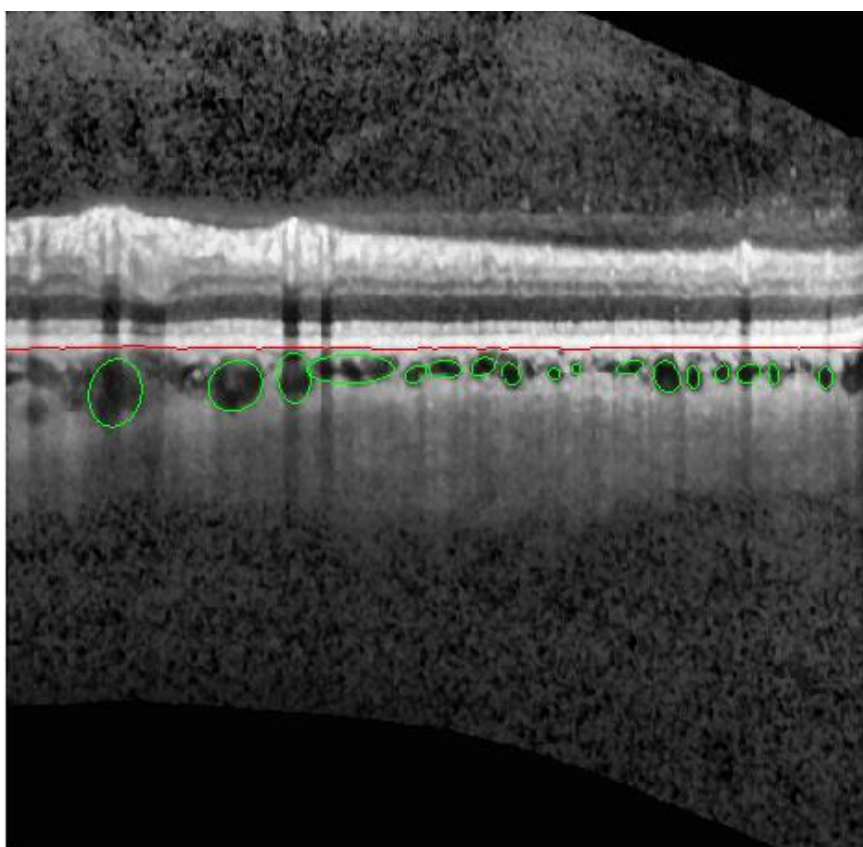
môže užívateľ zase vybrať, akú veľkosť okna filtru chce použiť. Zároveň program vytvorí automaticky adaptívnu equalizáciu histogramu pre zvýraznenie kontrastu v obraze. V hornej lište programu sú tri funkčné tlačidlá, ktoré slúžia na posúvanie v obrázku, priblíženie a oddialenie. Je vhodné aby si užívateľ priblížil čo najviac cievu, aby mohol následne presne zasiať jednotlivé semienka a vyhol sa tak chybnému kliku na tkanivo mimo cievy. Pre zasiatie obrazu semienkami sa klikne na zelený rámček s popisom „Zasiať“. Po jeho kliknutí sa zobrazí kurzor, ktorým si užívateľ nakliká v reze semienka, ktoré označujú cievy. Klikaním na ľavé tlačidlo myši je možné vybrať ľubovoľný počet semienok, pričom pravým sa vyberie posledné. Pre lepšie fungovanie segmentačného algoritmu je vhodné označiť viac semienok v jednej cieve. Je možné naklikáť aj viac ciev naraz, no je väčšia pravdepodobnosť, že program nebude pracovať správne a hľadajú cievu nesegmentuje. Po prebehnutí segmentačného algoritmu sa na záver vykreslia elipsy okolo segmentovaných ciev. Posledné tlačidlo slúži na uloženie vykresleného obrazu. Užívateľ má možnosť vybrať si z viacerých formátov na uloženie.



Obr. 4.6 GUI po načítaní súboru

4.3 Otestovanie algoritmu na dostupných obrazových dátach

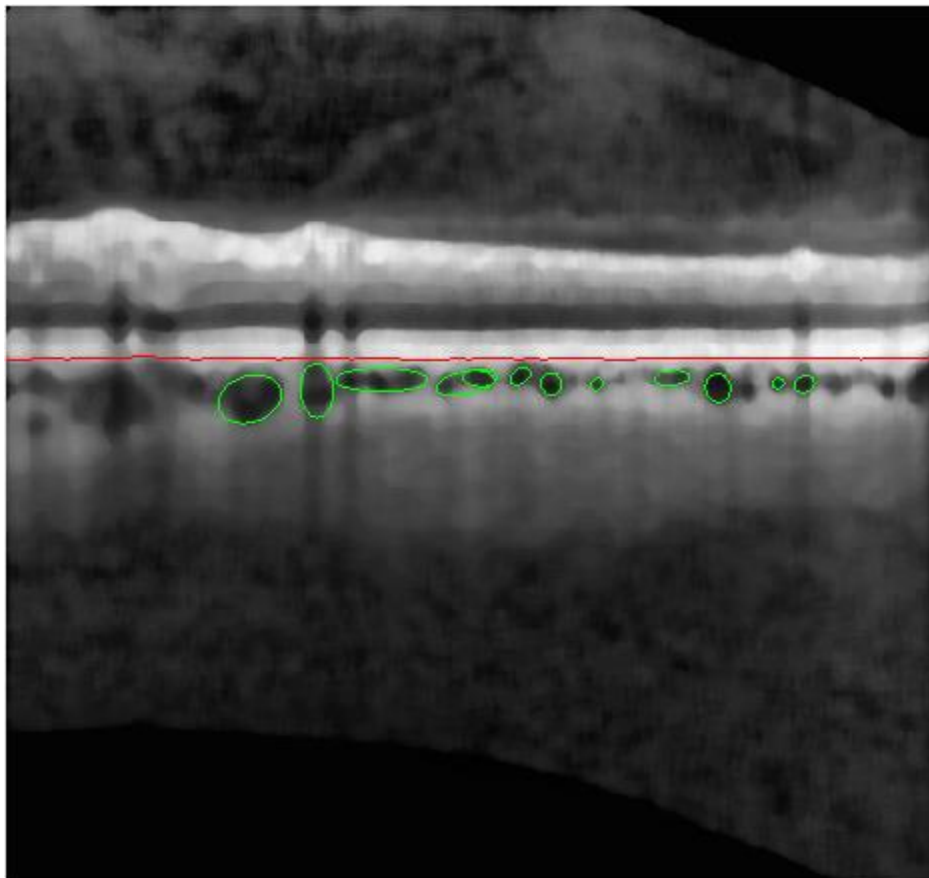
Segmentačný algoritmus som testoval na obrazových dátach, pochádzajúcich z databázy ÚBMI. Vo svojej práci som pracoval so súbormi, ktorých ID bolo 71084 a 71085 . Z každého súboru bolo programom OCTSEG vytvorených 61 rezov. Pri testovaní boli použité veľkosti okna filtru 3 a 10 .Výsledky segmentácie sú zobrazené na nasledujúcich obrázkoch.



Obr. 4.7 Obrázok segmentácie ciev v reze č.1 s využitím filtru s veľkosťou okna 3

Ako je možné vidieť na Obr. 4.7, využitím segmentačného algoritmu a použitím mediánového filtra s veľkosťou okna 3 sa mi podarilo segmentovať takmer všetky cievy. Preto môžem zhodnotiť, že algoritmus v spojení s mediánovým filtrom o veľkosti okna 3 pracuje veľmi spoľahlivo. V niektorých prípadoch však elipsa nevyjadrovala presný tvar cievy. To bolo spôsobené tým, že viac malých ciev bolo blízko seba

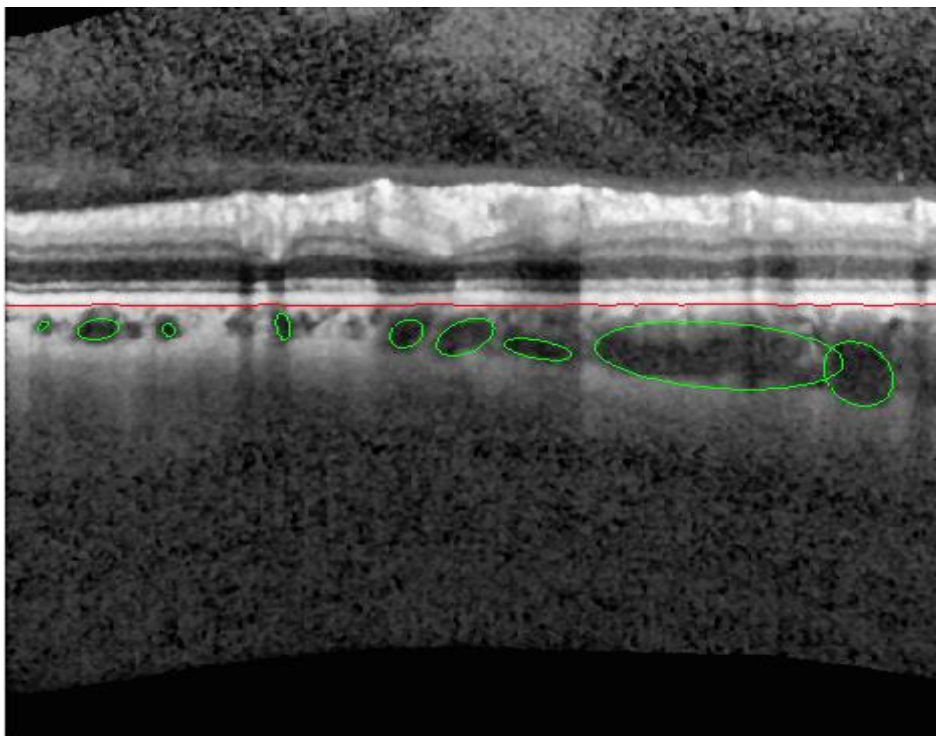
a nemali jednoznačne určené hranice. Preto ich algoritmus segmentoval ako jednu veľkú cievu. Problém so segmentáciou bol aj v krajnej časti obrázka, kde bolo slabé rozlíšenie. Tam už cievu vôbec nedetekoval a program sa zastavil pre vysoký počet iterácií. Táto chyba sa však vyskytuje takmer zakaždým aj pri iných nastaveniach a rezoch.



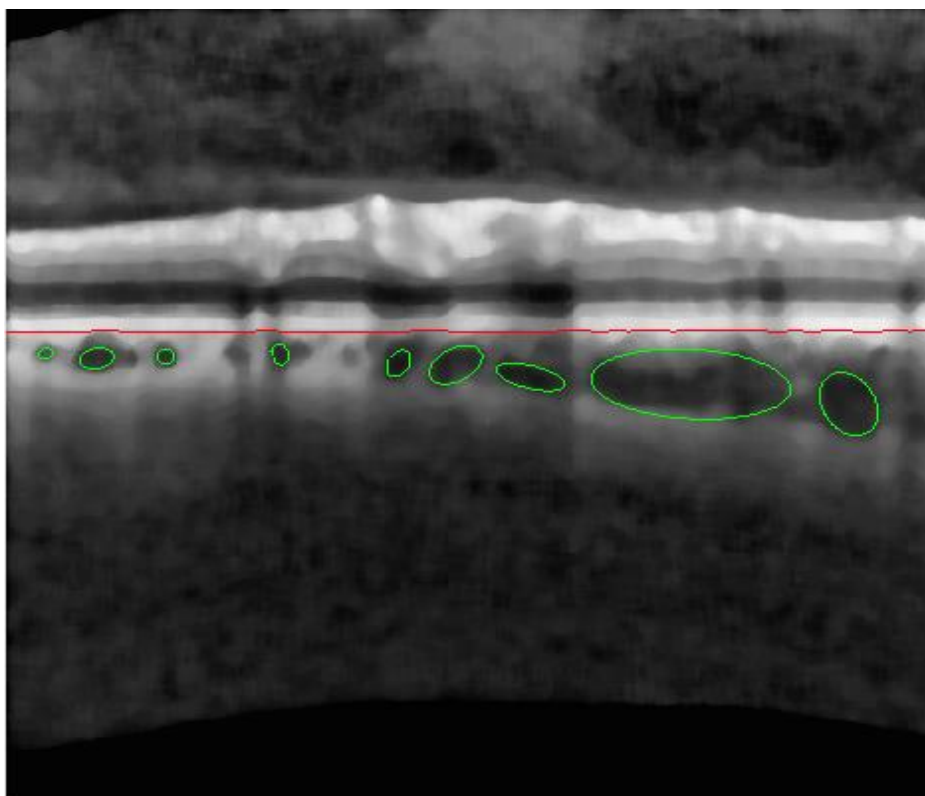
Obr. 4.8 Obrázok segmentácie ciev v reze č.1 s využitím filtra s veľkosťou okna 10

Na Obr. 4.8 je ten istý rez, no veľkosť okna filtra je nastavený na hodnotu 10. V tomto prípade sa podarilo segmentovať menej ciev. Detekovali sa len cievy, ktorých jas bol výrazne odlišný od jasu pozadia. Pri cievach, ktorých hranice neboli úplne zreteľné algoritmus neúčinkoval. Túto chybu by zrejme bolo možné odstrániť znížením hodnoty prahového kritéria v algoritme. Avšak zníženie hodnoty by u teraz detekovaných ciev znamenalo zmenšenie ich obsahu, a teda by segmentácia nevystihovala skutočný tvar cievy.

Pri nasledujúcich dvoch obrázkoch je možné vidieť, že pri použití segmentačného algoritmu na obraz po filtrácii s nastavenou veľkosťou okna 3 a aj filtrácii s veľkosťou okna 10, sú výsledky takmer totožné.

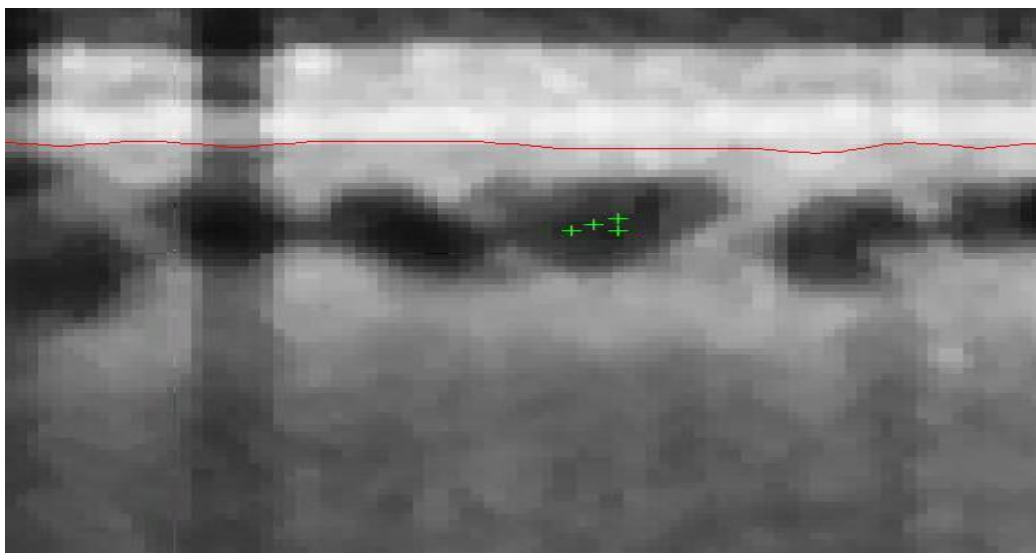


Obr. 4.9 Obrázok segmentácie ciev (filter s veľkosťou okna 3)

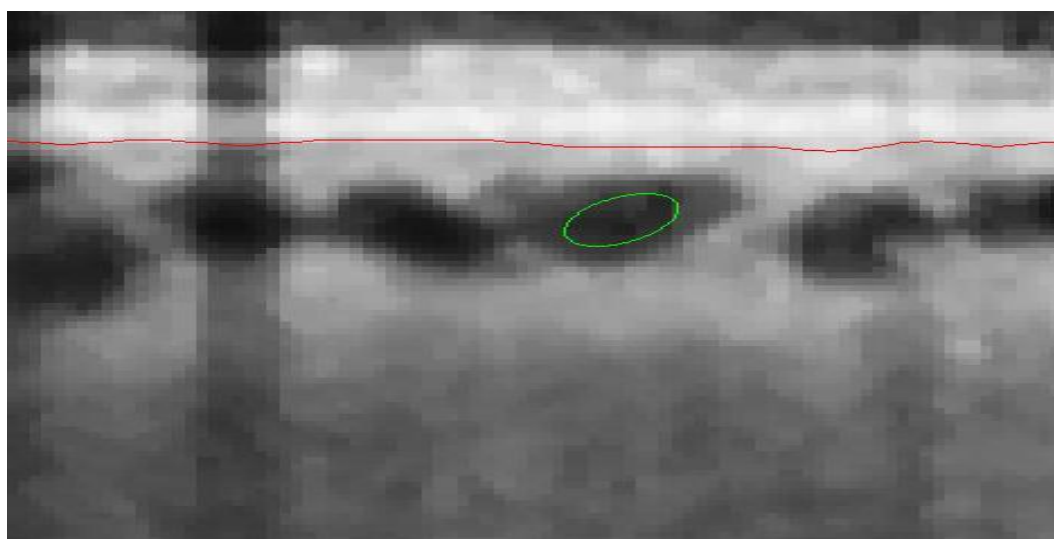


Obr. 4.10 Obrázok segmentácie ciev (filter s veľkosťou okna 10)

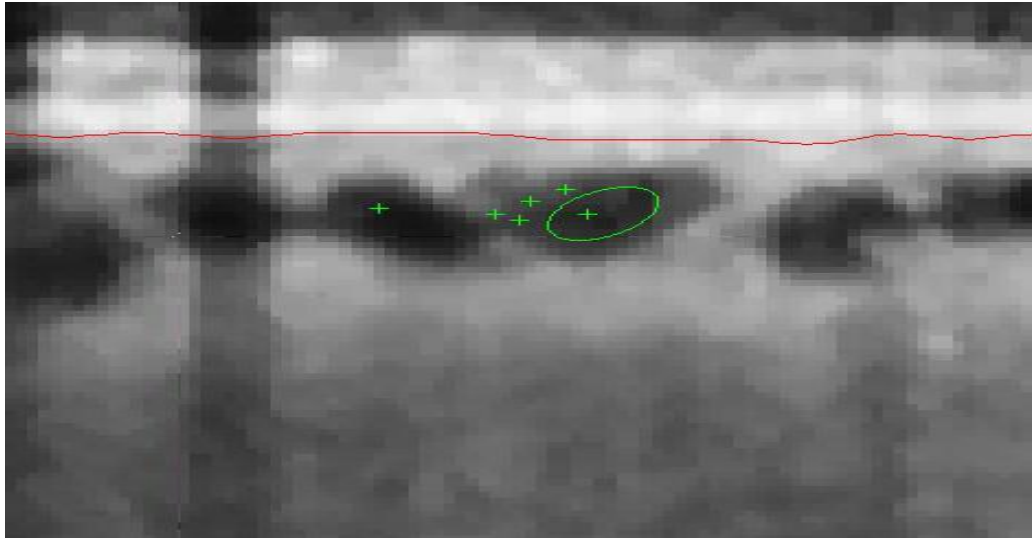
Detekciu výrazne ovplyvňujú súradnice označených semienok. V prípade, že užívateľ klikal len najtmavšie miesta v cieve, výsledná detekovaná cieva bude mať menší tvar ako v prípade, keď sa zaklikne aj semienko v okrajovej vrstve cievy. Na nasledujúcich obrázkoch je zobrazený tento rozdiel.



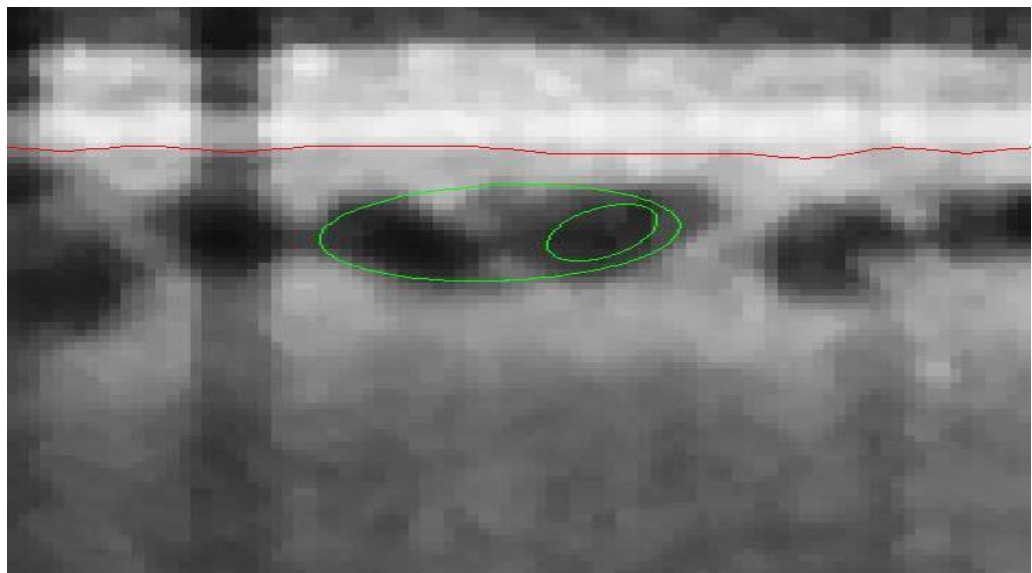
Obr. 4.11 Zasiatie len najtmavších miest (rez-1, veľkosť okna-3)



Obr. 4.12 Segmentovaná cieva



Obr. 4.13 Zasiatie aj okrajovej časti ciev



Obr. 4.14 Rozdiel v segmentácii

Napriek niektorým nedostatkom musím zhodnotiť, že algoritmus pracuje celkom spoľahlivo, aj keď sú snímky dosť zašumené a ani mediánový filter ich nedokáže upraviť tak, aby zvýraznil hrany ciev a zachoval ich pôvodný tvar. Pri segmentácii je vhodné zasiať jednu cievu a nie viac ciev naraz. Optimálne je zasiať jednu cievu maximálne štyrmi semienkami. Dáva to lepšie výsledky, a nestáva sa často, aby program žiadnu segmentáciu nespravil. Takisto je pre účinok segmentácie dôležitý aj výber rezu, pretože v niektorých rezoch je malý počet ciev, ktoré sú zle rozlíšiteľné.

5 Záver

V prvej časti bakalárskej práce som sa venoval teoretickému popisu oka. Rozobral som jeho anatómiu a opísal najčastejšie patologické zmeny na sietnici, ktoré sú detekovateľné zobrazovacími technikami.

Takouto technikou je aj optická koherentná tomografia. Tej je venovaná celá druhá kapitola, kde som popísal históriu jej vzniku, základné vlastnosti a princíp. Zároveň som ju porovnal aj s inými zobrazovacími technikami a uviedol som niektoré oblasti, kde je táto technika využiteľná.

Tretiu časť bakalárskej práce som venoval rozboru dvoch metód, ktoré sa využívajú na segmentáciu ciev v oblasti cievovky zo snímok získaných optickým koherentným tomografom. Na základe dohody s vedúcou bakalárskej práce som vo svojej práci využil a naprogramoval metódu, ktorá pracuje na podobnom princípe, aký bol použitý v druhej popísanej metóde.

Posledná časť bola praktická. V nej som spracoval snímky v programe OCTSEG, kde sa automaticky segmentovali jednotlivé vrstvy sietnice. V prípade zlých hraníc segmentov som ich ešte manuálne upravil. Následne som vytvoril program v programovacom prostredí Matlab, v ktorom bola taktiež vytvorená užívateľská aplikácia. Táto aplikácia umožňuje jednoduchú a prehľadnú segmentáciu ciev s následným uložením výsledkov. Samotný segmentačný algoritmus je poloautomatický, kde sa najprv manuálne označia body, ktoré patria cieve a následne sa automaticky vykoná segmentácia tejto cievy. Výsledkom je elipsa, ktorá zobrazuje približný tvar skutočnej cievy. Súčasťou tejto práce sú aj obrázky, na ktorých bola overená funkčnosť programu.

Aj keď ide o pomerne jednoduchú metódu segmentácie ciev v oblasti cievnatky, dosiahnuté výsledky ukazujú, že úspešnosť algoritmu pri cievach s dobrým rozlíšením hraníc bola nadpriemerná a väčšina ciev bola úspešne segmentovaná. Chyby v segmentácii sa vyskytovali ojedinele. Spôsobené boli najčastejšie zlým zvolením počiatočných semienok. Pri použití veľkej hodnoty okna filtru už došlo k rozmazaniu jednotlivých ciev a stávalo sa, že algoritmus spojil 2 cievy do jedného segmentu.

V prípade zdokonalenia prahového kritéria (prah by bol pohyblivý a nastavoval sa automaticky) by tento program mohol nájsť uplatnenie v oftalmológii, kde by oční lekári mohli sledovať jednotlivé cievy (napr. ich polomer) a ich vývoj v čase.

Zoznam obrázkov

Obr. 1.1	Priečny prierez očnej gule (Dostupné z [3]).....	2
Obr. 1.2	Vrstvy sietnice (dostupné z [2]).....	4
Obr. 1.3	VPDM – tvrdé drúzy v makule (prevzaté z [5]).....	6
Obr. 1.4	Vlhká forma VPDM s edémom (prevzaté z [5])	6
Obr. 2.1	OCT III - Cirrus (prevzaté z [11])	8
Obr. 2.2	OCT/SLO (SLO – skenovací laserový oftalmoskop, prevzaté z [12]).....	9
Obr. 2.3	In vivo retinálne OCT s 10-15 μm axiálnym rozlíšením a pomalou rýchlosťou (2Hz) A,C a vysokou rýchlosťou (100Hz) B; 7-9 μm axiálne rozlíšenie s pomalou rýchlosťou (2Hz) D; prvé „in vivo“ OCT zobrazenie s ultravysokým rozlíšením 2-3 μm s vysokou rýchlosťou (160Hz) normálnych subjektov E, F a pacientov G; 3D (H) snímok s ultravysokým rozlíšením 2-3 μm ; 3D zobrazenie sietnice s ultravysokou rýchlosťou (300.000 Hz) a vysokým rozlíšením (10 μm) J. (prevzaté z [15]).....	10
Obr. 2.4	Princíp TD- OCT na báze Michelsonovho interferometru.....	11
Obr. 2.5	Princíp SD-OCT	12
Obr. 2.6	Porovnanie TD-OCT (vľavo) a SD-OCT (vpravo) (prevzaté z [17]).....	12
Obr. 2.7	Zobrazenie závislosti priestorového rozlíšenia obrazov na hĺbke ktorú sme schopní sledovať u konfokálnej mikroskopii, OCT a ultrazvuku (prevzaté z [19]).....	13
Obr. 2.8	Histologický preparát sietnice (NFL- vrstva nervových vlákien, ILM- membrána limitans interna, GCL- vrstva gangliových buniek, IPL- vnútorná plexiformná vrstva, OPL- vonkajšia plexiformná vrstva, ONL- vonkajšia jadrová vrstva, INL- vnútorná jadrová vrstva, R&CL- vrstva Rods and Cones, OLM- vonkajšia limitná membrána, PE- vrstva pigmentového epitelu, Choroid- ciehovka, prevzaté z [7])	15
Obr. 2.9	OCT snímok s vyznačenými štruktúrami sietnice, ktoré je možné rozoznať (OCT prístroj nedokáže úplne detailne rozlíšiť hlbšie vrstvy, a preto je v nich možné pozorovať len IS/OS- prechod medzi vnútornou a vonkajšou vrstvou fotoreceptorov, RPE/CC- retinálny pigmentový epitel/choriocapillaris, Choroid- ciehovka). Prevzaté z [21].	15

Obr. 3.1 Premietnuté pravdepodobnostné kužele označujú pravdepodobnú pozíciu jadra cievy. Skutočný algoritmus pracuje plne v 3D, koncept je prezentovaný v 2D. (prevzaté z [22])	17
Obr. 3.2 Dva faktory prispievajúce k pravdepodobnostnému profilu, ktorý bude pokrývať najmenej vzdialenosť x alebo dlhšiu (prevzaté z [22]).	18
Obr. 3.3 Ideálny profil cievy, pričom jadro cievy je vyznačené červenou farbou a pravdepodobnostný profil je v spodnej časti obrázka vyznačený modrou farbou (prevzaté z [22]).	19
Obr. 3.4 1064 nm OCT tomogram zdravého oka(vrchný obrázok). Ten istý tomogram so segmentovanými cievami v cievovke – spodný obrázok (prevzaté z [22]).	20
Obr. 3.5 Tomogram pacienta so suchou formou vekom podmienenej makulárnej degenerácie na vrchu. Tomogram so segmentovanými cievami v cievnatke na spodku (prevzaté z [22]).....	20
Obr. 3.6 Algoritmus pre segmentáciu ciev (prevzaté z [23]).....	21
Obr. 3.7 Postupné kroky pri vytváraní segmentácie cievy. Na druhom obrázku sú znázornené vsadené pixely, pričom pozadie je značené čiernymi pixelmi a popredie žltými. Na treťom obrázku je zobrazená segmentovaná cieva a na štvrtom je odhadovaná elipsa (prevzaté z [23]).	22
Obr. 4.1 Užívateľské prostredie programu	23
Obr. 4.2 Režim manuálnej korekcie	24
Obr. 4.3 Segmentované štruktúry po manuálnej korekcii	24
Obr. 4.4 Vývojový diagram	25
Obr. 4.5 Základná obrazovka GUI.....	27
Obr. 4.6 GUI po načítaní súboru.....	28
Obr. 4.7 Obrázok segmentácie ciev v reze č.1 s využitím filtru s veľkosťou okna 3.....	29
Obr. 4.8 Obrázok segmentácie ciev v reze č.1 s využitím filtru s veľkosťou okna 10...	30
Obr. 4.9 Obrázok segmentácie ciev (filter s veľkosťou okna 3).....	31
Obr. 4.10 Obrázok segmentácie ciev (filter s veľkosťou okna 10).....	31
Obr. 4.11 Zasiatie len najtmavších miest (rez-1, veľkosť okna-3).....	32
Obr. 4.12 Segmentovaná cieva	32
Obr. 4.13 Zasiatie aj okrajovej časti ciev.....	33

Zoznam skratiek

OCT	Optická koherentná tomografia
VPDM	Vekom podmienená degenerácia makuly
DR	Diabetická retinopatia
OCT/SLO	Optický koherentný tomograf/Skenovací laserový oftalmoskop
UHR OCT	Ultra high resolution OCT – OCT s ultra vysokým rozlíšením
SD OCT	Spectral Domain OCT
TD OCT	Time Domain OCT
3D	Trojdimenzionálny
2D	Dvojdimenzionálny
CA	Celulárny automat
OCTSEG	Optical Coherence Tomography Segmentation and Evaluation GUI
GUI	Graphical User Interface – grafické užívateľské rozhranie
RPE	Retinálny pigmentový epitel

Literatúra

- [1] Oko: Anatómia a stavba oka. In: [online]. [cit. 2014-05-27]. Dostupné z:<http://www.videnie.sk/oko/stavba>
- [2] SYNEK, Svatopluk a Šárka SKORKOVSKÁ. *Fyziologie oka a vidění*. 1. vyd. Praha: Grada, 2004, 93 s., [8] s. obr. příl. ISBN 80-247-0786-1
- [3] ĎURČOVÁ, Tatiana. Zápal oka. In: *ZDRAVIE.sk* [online]. 2005 [cit. 2014-05-28]. Dostupné z:<http://www.zdravie.sk/choroba/20823/zapal-oka#9-anatomia-oka>
- [4] ŠILHANOVÁ, Ivana. *Makulární degenerace*. Brno, 2010. 74 s. Bakalářská práce. Masarykova Univerzita, Lékařská fakulta. Vedoucí práce MUDr. Zdeňka Mašková.
- [5] KOUSAL, Bohdan a Zora DUBSKÁ. *Věkem podmíněná makulární degenerace - principy a léčba*. In: *Postgraduální medicína* [online]. 5.3.2010, č.3 [cit. 2014-05-27]. Dostupné z: <http://zdravi.e15.cz/clanek/postgradualni-medicina/vekem-podminena-makularni-degenerace-principy-a-lecba-450134>
- [6] KUCHYNKA, Pavel. *Oční lékařství*. 1.vyd. Praha: Grada, 2007, [40], 768 s. ISBN 978-802-4711-638.
- [7] The Retinal Tunic. In: *ANATOMY AND PHYSIOLOGY OF THE EYE* [online]. [cit. 2014-05-29]. Dostupné z: <http://www.vetmed.vt.edu/education/curriculum/vm8054/eye/retina.htm>
- [8] FUJIMOTO, James G. Optical coherence tomography, *Comptes Rendus de l'Académie des Sciences - Series IV - Physics*, Volume 2, Issue 8, October 2001, s. 1099-1111, ISSN 1296-2147
- [9] DOHNALOVÁ, Pavla et al. *Trendy soudobé oftalmologie*. 1. vyd. Editor Pavel Rozsival. Praha: Galén, 2005, 286 s. *Trendy soudobé oftalmologie*, sv. 2. ISBN 80-726-2326-5.
- [10] AUTRATA, Rudolf et al. *Trendy soudobé oftalmologie*. Editor Pavel Rozsival. Praha: Galén, 2010, 259 s. sv.6. ISBN 978-807-2626-618.
- [11] HELENA VISION CENTER. [online]. © 2010 [cit. 2013-12-19]. Dostupné z: <http://helenavisioncenter.com/new-cirrus-hd-oct-at-helena-vision-center/>
- [12] DOHNALOVÁ, Pavla et al. *Trendy soudobé oftalmologie*. 1. vyd. Editor Pavel Rozsival. Praha: Galén, 2007, 323 s. sv.4. ISBN 978-807-2624-706.
- [13] ERNEST, Jan, Libor HEJSEK, Pavel NEMĚC a Leoš REJMONT. *Makulární degenerace: trendy v léčbě věkem podmíněné makulární degenerace*. Praha: Mladá fronta, 2010, 249 s. Aeskulap. ISBN 978-802-0423-634.
- [14] STRAPCOVÁ, Eva. Informačný sprievodca pacienta vyšetrením pomocou optickej

- koherentnej tomografie-OCT. In: *NEXT s.r.o.* [online]. [cit. 2013-12-21]. Dostupné z: http://www.poliklinika-vajnorska.sk/index_subory/oct.pdf
- [15] Ultrahigh Resolution Retinal OCT. *Medizinische universität Wien* [online]. [cit. 2013-12-26]. Dostupné z: <http://www.zmpbmt.meduniwien.ac.at/index.php?id=320>
- [16] ZLOTÝ, P. *Segmentace vrstev sítnice ve snímcích optické koherentní tomografie*. Brno: Vysoké učení technické v Brně, Fakulta elektrotechniky a komunikačních technologií, 2012. 51 s. Vedoucí diplomové práce Ing. Jiří Gazárek
- [17] SAKATA, Lisandro M, Julio DELEON-ORTEGA, Viviane SAKATA a Christopher A GIRKIN. Optical coherence tomography of the retina and optic nerve - a review. In: *Clinical* [online]. 2009, s. 90-99. ISSN 14426404. DOI: 10.1111/j.1442-9071.2009.02015.x. Dostupné z: <http://doi.wiley.com/10.1111/j.1442-9071.2009.02015.x>
- [18] CENDELÍN, Jiří et al. *Trendy soudobé oftalmologie*. Editor Pavel Rozsival. Praha: Galén, 2012, 259 s. sv.8. ISBN 978-807-2628-186.
- [19] DREXEL, Wolfgang a James G. FUJIMOTO. *Optical Coherence Tomography Technology and Applications*. Berlin: Springer, 2008. ISBN 35-407-7550-1.
- [20] ŠAFARIKOVÁ, Hana. OPTIKA Hana Šafariková. [online]. ©2012 [cit. 2013-12-29]. Dostupné z: <http://www.optika-safarikova.cz/oko.html>
- [21] Optical Coherence Topography. *Interior Retina* [online]. ©2002 [cit. 2014-01-02]. Dostupné z: <http://www.interiorretina.com/oct.html>
- [22] KAJIĆ, Vedran et al. Automated three-dimensional choroidal vessel segmentation of 3D 1060 nm OCT retinal data. *Biomedical Optics Express*. 2013, vol. 4, issue 1, s. 134-150. DOI: 10.1364/BOE.4.000134.
- [23] MISHRA, Akshaya et al. A cellular automata based semi-automatic algorithm for segmentation of choroidal blood vessels from ultrahigh resolution optical coherence images of rat retina. CCECE 2010. 2010. DOI: <http://dx.doi.org/10.1109/ccece.2010.5575182>.
- [24] MAYER, Markus. OCTSEG. *Friedrich-Alexander-Universität Erlangen-Nürnberg* [online]. [cit. 2014-01-02]. Dostupné z: <http://www5.cs.fau.de/en/research/software/octseg/>
- [25] MOSHTAGH, Nima. Minimum Volume Enclosing Ellipsoid. In: *MathWorks.com* [online]. 2006, 2009 [cit. 2014-05-28]. Dostupné z: <http://www.mathworks.com/matlabcentral/fileexchange/9542-minimum-volume-enclosing-ellipsoid/content/MinVolEllipse.m>

[26] MOSHTAGH, Nima. Plot an ellipse in "center form". In: *MathWorks.com* [online]. 2007 [cit. 2014-05-28]. Dostupné z: http://www.mathworks.com/matlabcentral/fileexchange/13844-plot-an-ellipse-in--center-form-/content/Ellipse_plot.m