

UNIVERZITA PALACKÉHO V OLOMOUCI

FAKULTA ZDRAVOTNICKÝCH VĚD

Ústav zdravotnického záchranářství a intenzivní péče

Jan Kladivo

**Otravy rostlinami a houbami  
z pohledu zdravotnického záchranáře**

Bakalářská práce

Vedoucí práce: MUDr. Roman Hájek, Ph.D.

Olomouc 2022

Prohlašuji, že jsem bakalářskou práci vypracoval samostatně a použil jen uvedené bibliografické a elektronické zdroje.

Olomouc 28. dubna 2022

-----

Podpis autora



Děkuji vedoucímu práce panu MUDr. Hájkovi, PhD. za vstřícné jednání, odborné konzultace, poskytnuté materiály a rady při realizaci této práce.

## **Anotace**

**Typ závěrečné práce:** Bakalářská práce

**Téma práce:** Otravy/intoxikace z pohledu zdravotnického záchranáře

**Název práce:** Otravy rostlinami a houbami z pohledu zdravotnického záchranáře

**Název práce v angličtině:** Poisoning by plants and mushrooms from the perspective of a paramedic

**Datum zadání:** 20.10.2021

**Datum odevzdání:** 28.4.2022

**Vysoká škola, fakulta, ústav:** Univerzita Palackého v Olomouci, Fakulta zdravotnických věd, Ústav zdravotnického záchranářství a intenzivní péče

**Autor práce:** Jan Kladivo

**Vedoucí práce:** MUDr. Roman Hájek PhD.

**Oponent práce:**

**Abstrakt v českém jazyce:** Tato bakalářská práce pojednává o problematice otrav rostlinami a houbami z pohledu zdravotnického záchranáře. Zaměřuje se na základní diagnostický a terapeutický postup u otrávených pacientů a předkládá přehled a popis vybraných jedovatých druhů rostlin a hub.

**Abstrakt v anglickém jazyce:** This bachelor thesis deals with the issue of poisoning by plants and mushrooms from the perspective of a paramedic. It focuses on the basic diagnostic and therapeutic management of poisoned patients and presents an overview and description of selected poisonous plant and mushroom species.

**Klíčová slova v českém jazyce:** otrava rostlinami, otrava houbami, diagnostika otravy, terapie otravy, přednemocniční a nemocniční péče

**Klíčová slova v anglickém jazyce:** plant poisoning, mushroom poisoning, diagnosis of poisoning, therapy of poisoning, pre-hospital and hospital care

**Rozsah:** 60 stran

# Obsah

Úvod .....	6
Seznam vstupní literatury .....	7
Popis rešeršní činnosti .....	8
1. Diagnostické a terapeutické metody v intenzivní a přednemocniční péči .....	9
1.1 Airway .....	9
1.2 Breathing.....	10
1.3 Circulation .....	10
1.4 Vědomí a dekontaminace.....	12
1.5 Toxikologické informační středisko (TIS) .....	18
2. Otravy rostlinami.....	19
2.1 Áron plamatý ( <i>Arum maculatum</i> ).....	20
2.2 Blín černý ( <i>Hyoscyamus niger</i> ) .....	21
2.3 Durman obecný ( <i>Datura stramonium</i> ) .....	22
2.4 Konvalinka vonná ( <i>Convallaria majalis</i> ) .....	23
2.5 Rulík zlomocný ( <i>Atropa belladonna</i> ).....	25
2.6 Skočec obecný ( <i>Ricinus communis</i> ).....	26
2.7 Tis červený ( <i>Taxus baccata</i> ) .....	28
3. Otravy houbami.....	30
3.1 Diagnostika otravy houbami .....	30
3.2 Faloidní-hepatorenální syndrom .....	31
3.3 Mykoatropinový-neurotoxický syndrom .....	32
3.4 Nefrotoxický syndrom .....	33
3.5 Psychotropní-psilocybinový syndrom .....	35
3.6 Antabusový syndrom .....	36
Význam a limitace .....	38
Závěr .....	39
Referenční seznam.....	40
Seznam zkratk.....	48
Seznam příloh.....	49
Přílohy .....	50

## Úvod

Otravy rostlinami a houbami jsou problematikou datující se až k samotnému vzniku člověka jako druhu. V průběhu historie člověk zjistil, že některé z nich jsou schopny, jak léčit, tak zabíjet a začal těchto vlastností využívat ve svůj prospěch. Doba lidového léčitelství a bylinkářství však pominula a rostliny s houbami nahradily léčivé přípravky farmaceutického průmyslu. Povědomí o jejich schopnosti léčit a zabíjet se pomalu ze společnosti vytrácí a snadno tak může docházet záměnám jednotlivých druhů, svědčí o tom i pomalu vzrůstající incidence konzultovaných otrav způsobených touto skupinou. Současně v počtu otrav figurují i suicidální pokusy. Na zdravotnických záchranářích je pak často řešit tyto incidenty, a to jak v přednemocniční neodkladné péči, tak posléze na intenzivních pracovištích v nemocnicích.

V současné době, kdy Toxikologické informační středisko hlásí meziroční nárůst konzultovaných otrav o 15 % (v roce 2021 dosáhl počet otrav konzultovaných TIS 23 500) z nich otravy rostlinami a houbami drží stálé zastoupení přibližně z 14-16 %, což z nich po léčích a obchodních přípravcích činí třetí nejkonzultovanější skupinu otrav (Klinika pracovního lékařství VFN a1. LF UK, 2021, s. 2,7).

Nejohroženější skupinou jsou děti. Mladší děti jsou ohroženy především rostlinami vyskytujícími se v blízkosti lidských sídel, adolescenti pak experimentováním s halucinogenními rostlinami a houbami, další ohroženou skupinou jsou lidé, kteří volnočasově sbírají plody volně žijících rostlin a plodnice hub (Diaz et al., 2016, s. 136).

Tato práce si klade za cíl sumarizovat poznatky o otravách rostlinami a houbami, a to konkrétně v bodech základního popisu jednotlivých druhů, popisu mechanismu účinku v nich obsažených jedovatých látek na lidský organismus, příznakům otravy jednotlivými druhy a následnými doporučenými terapeutickými postupy při rozpoznání otravy.

V první části se práce zabývá obecnými diagnostickými a terapeutickými postupy v případě závažně otráveného pacienta, v druhé části se pak práce věnuje samotným vybraným druhům rostlin a hub.

Samotný výběr jednotlivých druhů v práci vychází ze seznamů nejedovatějších druhů rostlin a hub dostupných na internetových stránkách TIS, kdy je pro houby uveden vždy jeden zástupce ze skupiny, který je charakteristický pro daný syndrom, jenž skupina vyvolává. V celé práci jsou uvedeny pouze druhy, pro jejichž popis existuje dostatek studií vzniklých v horizontu posledních deseti let.

## Seznam vstupní literatury

DIAZ, James H., 2016. Poisoning by Herbs and Plants: Rapid Toxicologic Classification and Diagnosis. *Wilderness* [online]. **27**(1), 136-152 [cit. 2022-04-26]. ISSN 10806032. Dostupné z: doi:10.1016/j.wem.2015.11.006

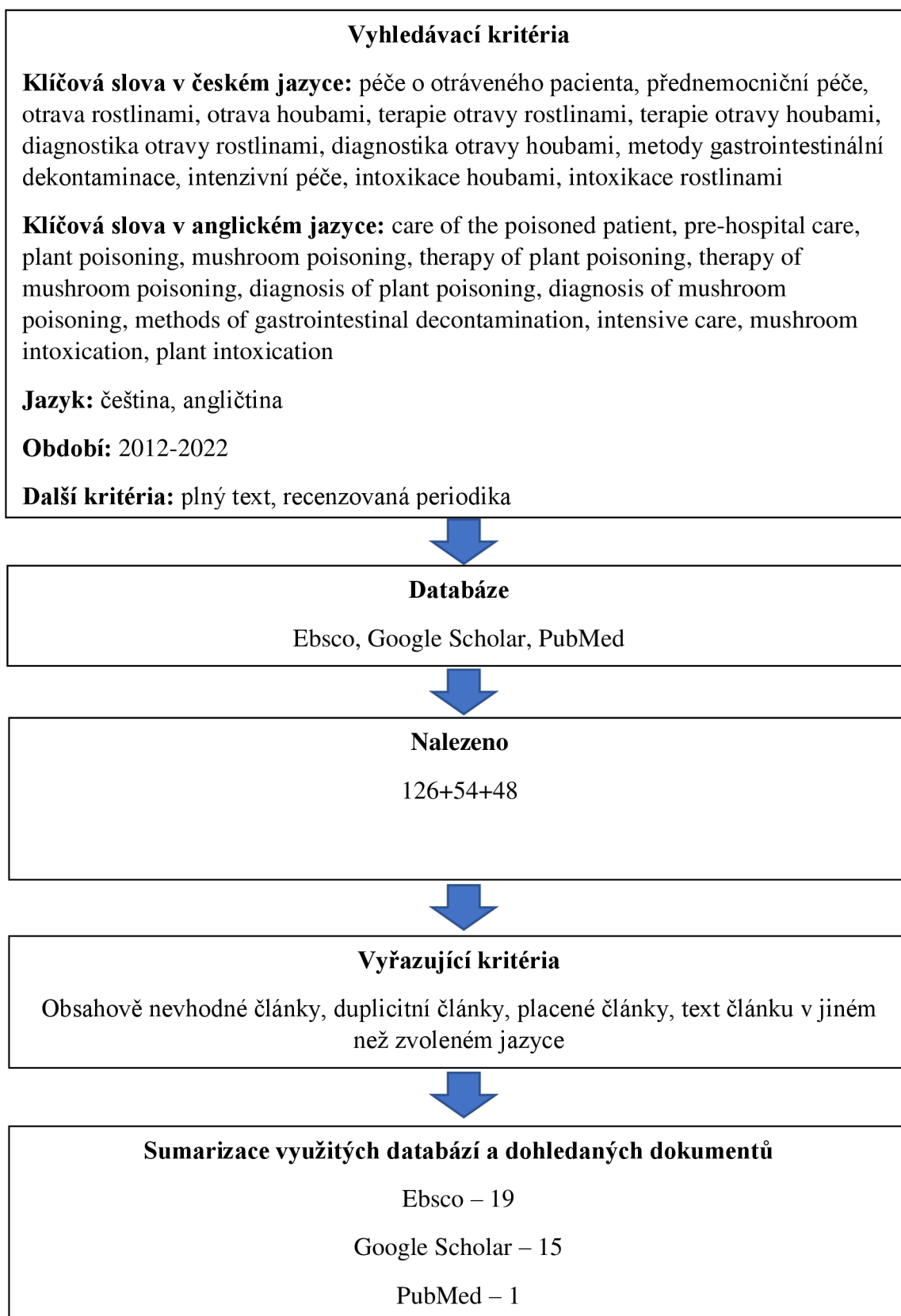
HERMANN-CLAUSEN, M., I. KOCH, J. PIETSCH, H. ANDRESEN-STREICHERT a K. BEGEMANN, 2019. Accidental intoxication by outdoor and garden plants: Data from two German poison centres. *Bundesgesundheitsblatt - Gesundheitsforschung - Gesundheitsschutz* [online]. **62**(1), 73 - 83 [cit. 2022-04-26]. ISSN 14371588. Dostupné z: doi:10.1007/s00103-018-2853-5

JAHODÁŘ, Luděk, 2018. *Rostliny způsobující otravy* [online]. Praha: Univerzita Karlova, nakladatelství Karolinum [cit. 2022-04-26]. ISBN 978-80-246-4050-1. Dostupné z: [https://books.google.cz/books?hl=en&lr=&id=S96VDwAAQBAJ&oi=fnd&pg=PA1&dq=rostliny+způsobující+otravy&ots=GBgmDbpFfX&sig=Y8UEkMQt-5EfUH54Xk7GqOlt264&redir\\_esc=y#v=onepage&q=rostliny%20způsobující%20otravy&f=false](https://books.google.cz/books?hl=en&lr=&id=S96VDwAAQBAJ&oi=fnd&pg=PA1&dq=rostliny+způsobující+otravy&ots=GBgmDbpFfX&sig=Y8UEkMQt-5EfUH54Xk7GqOlt264&redir_esc=y#v=onepage&q=rostliny%20způsobující%20otravy&f=false)

KUBIAK, Magdalena, Anna KUCZYŃSKA, Joanna GOŁĘBIEWSKA a Monika LIPÍŃSKA, 2017. Wild relatives of potato or less known representatives... of the nightshade family (Solanaceae Juss.). *Edukacja Biologiczna i Środowiskowa* [online]. (1), 33-38 [cit. 2022-04-26]. ISSN 16438779. Dostupné z: doi:10.24131/3247.170105

PILAŘOVÁ, Kateřina, 2020. NEBEZPEČNÉ ROSTLINY V ZAHRADÁCH MATEŘSKÝCH ŠKOL. *Hygiena* [online]. **65**(2), 40-47 [cit. 2022-04-26]. ISSN 18026281. Dostupné z: doi:10.21101/hygiena.a1749

## Popis rešeršní činnosti



Pro práci byla využita 1 výroční zpráva TIS a 1 definice BOZP.

# 1. Diagnostické a terapeutické metody v intenzivní a přednemocniční péči

V toxikologii je často těžké na první pohled od sebe odlišit jednotlivé otravy, navíc příznaky těchto otrav bývají zřídka stejné jako u předešlých pozorování otrav stejnou látkou. Zvolit tedy správnou léčebnou intervenci bývá problematické. Obecně se pro osoby postižené nějakým typem intoxikace volí obvyklé intervence jako symptomatická léčba a zajištění základních životních funkcí. Je zcela nezbytné řádně odebrat anamnézu od pacienta a dalších zúčastněných osob a také zajistit vzorky požití látky, tedy zbytky jídla, zvratky a další věci které by svědčily ve prospěch intoxikace. Zejména vzorky odebrané právě na místě události se mohou ukázat jako velmi důležité pro stanovení správné diagnózy a léčby. I pro pacienty s žádnými nebo jen mírnými příznaky může být situace život ohrožující. Zdravotnický dohled je proto nezbytný, dokud nebude možné takovou situaci vyloučit spolehlivým posouzením rizika na základě klinické diagnózy a případně dalším laboratorním vyšetřením. Při intoxikacích je dobré také zvážit dlouhé latence, které jsou charakteristické například pro houby rodu *Cortinarius* přesněji *Cortinarius Orellanus*, a další jedovaté houby. Než se objeví život ohrožující projevy, může vzniknout oligosymptomatický interval trvající několik dní (Müller, 2013, s. 692-693).

V péči o intoxikovaného pacienta volíme standardní vyšetřovací postup ABCD, kdy kroky ABC se nijak neliší od vyšetřování jiných diagnóz než otravy. V případě písmena D je odlišnost ve významu, kdy se k termínu Disability přidává i termín Decontamination. V případě, že pacient trpí alterovaným vědomím, je prioritou zajištění průchodnosti dýchacích cest a imobilizace krční páteře, dokud nebude vyloučeno její poranění. Úvodní resuscitace takovýchto pacientů je velmi podobná resuscitaci jakéhokoli jiného kritického pacienta, kdy je zásadní systematický postup, vyhodnocení a rozlišení života ohrožujícího problému a jeho vyřešení před přesunem ke kroku následujícímu v pořadí (Singh et al, 2019, s. 3).

## 1.1 Airway

Průchodnost dýchacích cest by měla být zhodnocena vždy, když se nejedná o pacienta při vědomí a orientovaného beze známek obstrukce horních dýchacích cest. V případě pacienta s poruchou vědomí, stridorem, chraptem a dalšími známkami obstrukce horních dýchacích je na místě zvážit manévr jako záklon hlavy a předsunutí dolní čelisti, nebo použití pomůcek pro zajištění průchodnosti dýchacích cest (Singh et al., 2019 s. 3-4).

## 1.2 Breathing

Prvním parametrem měření by vždy měla být dechová frekvence. V případě hypoventilace u otravy toxidromy se sedativní účinkem, je na místě podezření na otravu opiáty. Otrava opiáty se většinou prezentuje miózou, útlumem CNS a útlumem dýchání. Máme-li tedy podezření na tento typ otravy, je na místě prioritně použít naloxon, tímto krokem se lze vyhnout intubaci pacienta. Je-li dechová nedostatečnost neřešitelná pomocí antidot, měli bychom zvážit okamžitou intubaci a umělou plicní ventilaci pacienta (Morrison et al., 2020, s. 160).

Pokud je dýchání, nebo dechové úsilí nedostatečné, ale bez nutnosti intubace, je nutné dýchání podpořit jiným způsobem. Monitorace saturace kyslíkem SpO<sub>2</sub> může být zavádějící v případě dyshemoglobinémií (Singh et al., 2019, s. 4).

## 1.3 Circulation

U pacientů s akutní otravou se může objevit jak hypotenze, tak hypertenze, brady nebo tachyarytmie. Je zcela zásadní monitorovat životní funkce spojené s oběhem, jakými jsou krevní tlak a puls u všech pacientů s podezřením na otravu. Pokud je pacient lehce/těžce otráven, nebo požil kardiotoxickou látku, je nezbytné zajistit záznam elektrokardiogramu. U otrávených pacientů by měla být zajištěna také kontinuální monitorace EKG, proto aby mohla být řádně sledována reakce pacienta na léčbu a stav jeho životních funkcí (Morrison et al., 2020, s. 160).

### Hypotenze

Při mírné až středně těžké hypotenzii by měla být zahájena adekvátní tekutinová resuscitace do cílené hodnoty TK. Standardní příznaky hypovolemického šoku (tj. tachykardie, chladná periferie), nemusí být u akutních otrav přítomny, což občas může vést ke stanovení nesprávné diagnózy. Opatrní zdravotníci by měli být v jejich postupu vedení příznaky narušení funkce koncových orgánů (vazovagální symptomy, snížené Glasgow Coma Scale skóre, snížená tvorba moči) a hypoperfuze (v nemocničním prostředí zvýšený laktát). Pacienti s těžkou hypotenzí, nebo hypotenzí nereagující na tekutinovou resuscitaci by měli být co nejdříve předáni na pracoviště intenzivní péče, protože se jejich stav může rychle zhoršit. U otrávených pacientů je běžný kardiogenní šok a rozeznání základní patofyziologie je nezbytné pro stanovení řádné léčby vazopresory a inotropně aktivními léčivými. Vasodilace a snížený srdeční výdej se u těchto pacientů většinou vyskytují společně. Echokardiografie (pokud jsou jí vozidla zdravotnické záchranné služby vybavena) a invazivní monitorace (pouze v nemocničním prostředí) mohou být nápomocny při určování



příčiny hypotenze. Hypotenze vzniká nejčastěji u pacientů s otravou digoxinem (Morrison et al., 2020, s. 160-161).

Aki uvádí, že látky způsobující otravy působí hypotenzi čtyřmi hlavními mechanismy: sníženou periferní vaskulární rezistencí, snížením kontraktility myokardu, vznikem arytmií a vyčerpáním intravaskulárního objemu. V první řadě je třeba léčbu hypotenze zahájit podáním bolusu tekutin intravenózně v objemu 10-20 ml/kg, pokud hypotenze nereaguje na podání tekutin, je třeba přistoupit k podání vazopresorů jako noradrenalin. Použití noradrenalinu je lepší než použití dopaminu (Aki et al., 2019, s. 4).

### **Hypertenze**

Vzniká často v důsledku intoxikace sympatomimetiky, jako je například kokain, atropin, efedrin, námelové deriváty a nikotinové výtažky. Tento stav může být pouze přechodný a nevyžaduje žádný speciální zásah, pouze sledování jeho stavu. U pacientů s doprovodnou agitací jsou benzodiazepiny lékem první volby na neklid, který může k hypertenzi přispět. Ve vážných případech, kdy by hypertenze mohla způsobit, nebo způsobuje poškození arterií, bychom měli zvážit intravenózní podání glyceryltrinitrátu v infuzi, s ohledem na vnitřní směrnice organizace (Morrison et al., 2020, s. 161).

### **Poruchy srdečního rytmu**

Otravy kardiotoxickými látkami mohou rychle vést k život ohrožujícím arytmiím. Pečlivé posouzení QRS a QT intervalu by mělo být provedeno na 12 svodovém EKG v opakovaném intervalu každé 2-4 hodiny nebo podle klinického stavu pacienta. V nemocniční intenzivní péči je na místě sledovat sérové hladiny draslíku, magnesia a kalcia u pacientů u kterých je kardiotoxicita evidentní, pro jejich případ jejich nezbytného doplnění. V ideálním případě by hladina draslíku měla být udržována na hladině  $>4$  mmol/l. Podobně by měla být kontrolována acido-bazická rovnováha, a hypoxie nebo acidóza by měly být upraveny. Normální QRS interval obvykle trvá 40-120 ms a u většiny mladých dospělých trvá tento interval  $<100$  ms. QRS intervaly s dobou trvání delší než 160 ms jsou spojeny s vysokým rizikem ventrikulárních arytmií. Arytmie se však mohou objevit i s nižším stupněm prolongace (Morrison et al., 2020, s. 161).

QT interval je měřítkem ventrikulární repolarizace a v kontextu otrav, jeho prodloužení ukazuje na blokádu draselných kanálů. Extrémní prolongace úseku QT zvyšuje riziko vzniku patologického rytmu Torsade de pointes (Morrison et al., 2020, s. 161).

## **Resuscitace**

Resuscitace musí zahrnovat zajištění dvou periferních žilních vstupů pomocí kanyl o minimálním průřezu (16-18 G), s cílenou tekutinovou resuscitací, použitím vazopresorů a inotropně aktivních látek, pokud je jejich použití nutné ke korekci hypotenze. Léčba hypertenze je cílená a záleží na faktorech jako její podněcující látka, její závažnost a další přidružené komplikace (Sinh et al., 2019, s. 5).

## **1.4 Vědomí a dekontaminace**

### **Vědomí**

Poruchy vědomí jsou běžným klinickým projevem otravy. Jako u všech pacientů ve stavu bezvědomí by měla být vyloučena hypoglykémie a poranění hlavy. Známky lateralizace u pacienta nesouvisí s otravou, v případě jejich přítomnosti by měla být hledána jejich alternativní příčina (Morrison et al., 2020, s. 161).

Cíleně orientované neurologické posouzení u intoxikovaných pacientů se změnou vědomí je nutností. Dnes využívané skórovací škály jako Glasgow Coma Scale (GCS) nebo Alert/Verbal/Painful/Unresponsive (AVPU), které se mohou použít pro posouzení vědomí pacienta a posouzení, udržitelnosti průchodnosti dýchacích cest neprokázaly žádnou schopnost předvídat prognózu otráveného pacienta (Sinh et al., 2019, s. 5).

### **Křeče**

Křeče jsou běžným neurologickým nálezem společně s abnormalitami na zornicích. Posouzení zornic tedy může pomoci odhalit otravu společně s dalšími systematickými nálezy (Sinh et al., 2019, s. 5).

V první řadě by měla léčba křečí spočívat v intravenózním podání benzodiazepinů společně s korekcí hypoxie a acidózy. Pokud je léčba benzodiazepiny neúspěšná, může být potřeba využít jiné farmakologické léčby a ventilace. Měli bychom se vyhnout podávání blokátorů sodných kanálů kvůli riziku exacerbace kardiovaskulární nestability (Morrison et al., 2020, s. 161).

### **Agrese a agitace**

Pracovníci poskytující akutní péči, často posuzují pacienty s agitací a/nebo agresí. Riziko spojené s agitací je rozličné a prioritou by měla být bezpečnost personálu a pacientů. Zváženy by měly být jak farmakologické intervence, tak intervence v prostředí pacienta ke snížení agitace. Žádný protokol nemůže zapouzdřit všechny projevy agitace. Obecným přístupem v toxikologii je dávka orálně nebo intravenózně podaného diazepam (0.1–0.3 mg/kg tělesné hmotnosti) (Morrison et al., 2020, s. 161-162).

## **Hypertermie**

Hypertermie může být komplikací u otrav rostlinami vyvolávajících anticholinergní syndrom.

Anticholinergika způsobují hypertermii prostřednictvím periferní svalové aktivace, snížením schopnosti těla ztrácet teplo a centrálním působením, pokud vstupují do CNS (např. atropin). Hypertermie se vyskytuje u více než 25 % případů anticholinergního syndromu. Děti jsou více náchylné na vznik hypertermie než dospělí, to je pravděpodobně způsobeno jejich nižší schopností termoregulace (Walter et al., 2015, s. 308).

## **Dekontaminace**

Pro otravu rostlinami a houbami je typické alimentární vpravení noxy do organismu, standardní dekontaminací v tomto případě je dekontaminace gastrointestinální. Gastrointestinální dekontaminace může být jednoduše popsána jako soubor opatření k zabránění, nebo snížení vstřebávání požití substance z GI traktu. (Klinika pracovního lékařství VFN a1. LF UK, 2021, s. 8)

### **Gastrointestinální dekontaminace**

Gastrointestinální dekontaminace prakticky znamená odstranění požitého toxinu z gastrointestinálního traktu způsobem snížení jeho absorpce, nebo urychlení jeho průchodu gastrointestinálním traktem (Hendrickson et al., 2017).

Žádné kontrolované klinické studie neprokázaly, že by „rutinní“ použití GI dekontaminace snižovalo morbiditu a mortalitu u otrávených pacientů. Důkazy ze studií na lidských dobrovolnících a klinické studie však naznačují, že by dekontaminace mohla snížit absorpci toxinů z GI traktu a mohla by být prospěšná za určitých okolností.

Rozhodnutí pro provedení GI dekontaminace musí být postaveno na specifickém požitém jedu, času od požití do příznaků otravy, přítomných symptomech a předpokládané závažnosti otravy. GI dekontaminace může přinést benefity spíše pacientům, kteří:

- 1) Dosáhli odborné péče brzy po požití (obvykle během jedné až dvou hodin od požití jedu).
- 2) Požili takové množství jedu, které vzbuzuje podezření na toxicitu.
- 3) Nemají klinické faktory (např. otupělost), které by činily dekontaminaci nebezpečnou.

GI dekontaminace by se neměla provádět v případě, že jed, nebo jeho množství jsou zcela jistě netoxické, pokud je jed považován za organismem zcela vstřebaný, kvůli zpožděné

přítomnosti příznaků otravy, nebo pokud toxin nelze dekontaminovat (Hendrickson et al., 2017).

## **Metody gastrointestinální dekontaminace**

### **Projímadla**

Projímadla mohou snížit absorpci požití látky díky jejich prokinetickému efektu a schopnosti rychle vypudit jed z trávicího traktu. V zásadě existují dva typy osmotických projímadel: na bázi sacharidů (sorbitol) nebo na bázi solného roztoku (citrát hořečnatý, síran hořečnatý a síran sodný). Jejich mechanismus účinku je užitečný hlavně u pomalu se vstřebávajících jedů. Na základě nedávných důkazů a současného postoje AACT a EAPCCT k projímadlům neexistuje žádná konkrétní indikace pro jejich použití v případě otravy. Mimo to pro jejich použití existuje mnoho kontraindikací jako požití korozivních látek, ileus, intestinální obstrukce, nedávné abdominální trauma, nebo operace dutiny břišní a intestinální perforace. Projímadla na bázi magnézia jsou kontraindikována u renálního selhání, renální nedostatečnosti, nebo srdečního bloku. Projímadla by se neměla používat u starších lidí nebo dětí mladších 1 roku, u pacientů s nízkým TK a elektrolytovými dysbalancemi (Singh et al., 2019, s. 7).

### **Výplach žaludku**

Používá se pro odstranění neabsorbovaného jedu a k mírnému snížení vstřebávání požití látky již více než 200 let. Technika byla popsána s použitím orogastrické sondy o širokém průřezu (16-18 G), kdy je pacient uložen v Trendelenburgově poloze na levém boku. K laváži se poté použije cca. 250ml (nebo okolo 10 ml/kg u pediatrických pacientů) vody, nebo fyziologického roztoku, následuje odtažení obsahu žaludku ze sondy. Proces se opakuje, dokud není obsah odtahovaný ze žaludku zcela čistý beze známek pevných příměsí. Výplach žaludku je spojen s komplikacemi jako jsou aspirace, perforace jícnu, epistaxe a hypotermie. Není indikován u pacientů s netoxickým předávkováním, nebo u nespolupracujících, či agresivních pacientů, dále je kontraindikován u požití korozivních látek a těkavých uhlovodíků (petrolej) kvůli možné aspiraci, která by způsobila poškození plic. V posledním prohlášení AACT a EAPCCT jsou důkazy pro rutinní použití výplachu žaludku u otrávených pacientů slabé. Pokud se zdravotník na základě klinické rozvahy rozhodne pro výplach žaludku, měl by tento úkon vykonávat pod dohledem s preferencí použití aktivního uhlí (Singh et al, 2019, s. 7).

Naproti tomu Manohari tvrdí, že výplach žaludku, který byl jednou z rutinních metod GI dekontaminace už není jako rutinní metoda doporučován, protože neprokázal žádný značný klinický benefit pro pacienta a také při využití této metody hrozí závažné komplikace jako aspirace, gastrointestinální perforace a dysbalance elektrolytů (Manohari et al. 2021, s. 515).

Muller dodává, že by se tato metoda měla zvažovat pouze v případech ohrožení života do 60 minut od požití jedovaté látky a doporučuje, aby výplach žaludku prováděl pouze lékař se zkušenostmi s touto technikou (Müller et al., 2013, s. 693).

### **Emetika (Hlavěnkový sirup)**

Zvracení vyvolané pomocí hlavěnkového sirupu je méně traumatické než výplach žaludku, a proto se stále používá v přednemocniční péči, nebo u dětských pacientů. Hlavěnkový sirup je nejužitečnější v případě, že je podán bezprostředně po požití jedovaté látky s tím, že jeho účinnost rychle klesá s odstupem od požití látky každou hodinu o 30-40 %. Hlavěnkový sirup je kontraindikován u pacientů s poruchou vědomí, křečemi, a požití korozivních látek. U ropných produktů je jeho použití zcela kontraindikováno kvůli možnosti aspirace a poškození plic. Užití hlavěnkového sirupu je zřídka spojováno s komplikacemi, běžnými a snadno léčitelnými jsou průjem a zvracení. Závažnými pak vzácně pneumomediastinum a aspirační pneumonie. Při současném použití hlavěnkového sirupu a aktivního uhlí je podání aktivního uhlí doporučeno po 1-2 hodinách od použití sirupu. Současný postoj AACT a EAPCCT k použití hlavěnkového sirupu je takový, že zatím neexistuje dostatek důkazů podporujících užitečnost jeho použití v případě alimentární otravy. V případě jeho použití se doporučuje podání brzy (do 60 min) po požití jedovaté látky u pacientů, kteří jednoznačně požili toxickou dávku a jsou bez alterace vědomí (Singh et al., 2019, s. 7).

Morrison nedoporučuje indukovanou emezi pomocí hlavěnkového sirupu, protože neexistují žádné přesvědčivé důkazy o tom, že by při jejich použití existoval nějaký klinický benefit, navíc je jejich použití spojeno se zvýšeným rizikem následných komplikací (Morrison et al., 2020, s. 162).

### **Aktivní uhlí**

Je inertní, netoxická, nespecifická a velmi účinná substance, která vytváří ireverzibilní vazbu s mnoha intraluminálními léčivými a interferuje s nimi během vstřebávání. Proces aktivace uhlí spočívá v ohřátí dřevěného uhlí vodní párou a jeho chemickém ošetření, kdy dochází ke zvětšení jeho povrchu a dostává schopnost adsorpce. Aktivní uhlí je schopno vytvořit difuzní

gradient mezi krví a střevní sliznicí a sekundárně snižuje koncentraci jedovaté látky v séru, tento proces se nazývá „GI dialýza“. Může být podáváno buď samostatně jako GI dekontaminační prostředek, nebo může být aplikováno po výplachu žaludku či po zvracení vyvolaném hlavěnkovým sirupem. Aktivní černé uhlí je pacienty všeobecně dobře tolerováno, komplikace při jeho užití bývají vzácné. Je známo několik málo vedlejších účinků při použití AU jako aspirační pneumonie, broncholitida obliterans, ARDS a smrt, které byly popsány v literatuře. Ideální podaná dávka AU k jedu je v poměru 10:1. Dávka doporučená pro děti činí 0,5-1 g/kg tělesné váhy, zatímco u dospělých je doporučena fixní jednorázová dávka 50-100 g. AU může být použito současně s projímadly (magnesium sulfát, magnesium citrát) pro zmírnění jeho potenciálu vyvolávat zácpu (Singh et al., 2019, s. 7-8).

#### Jednorázová dávka AU

Běžně není doporučena u otráveného pacienta. Měla by být zvážena pouze u pacientů, kteří pozřeli značnou dávku jedu a pokud se příznaky otravy objevily do hodiny od požití jedu (Singh et al., 2019, s. 8).

#### Indikace použití jednorázové dávky AU

Použití AU je nejužitečnější, pokud je podáno v momentě, kdy se toxin nachází ještě v žaludku. Tradičně je za tuto dobu považována jedna hodina od požití jedu, avšak potenciální užitek z použití AU později také není vyloučen (Hendrickson et al., 2017).

#### Kontraindikace použití jednorázové dávky:

- 1) Snížený mentální status bez ochrany dýchacích cest (riziko aspirace). Rozhodnutí o zajištění dýchacích cest je často komplikované, ale mělo by být učiněno nezávisle na rozhodnutí o podání AU. Orotracheální intubace by se neměla provádět pouze za samotným účelem podání AU.
- 2) Pozdní projevy (žádný toxin již pravděpodobně v žaludku nezbývá)
- 3) Zvýšené riziko a závažnost aspirace spojené s použitím AU
- 4) Potřeba následné endoskopie, AU snižuje viditelnost při jejím provádění.
- 5) Toxiny se špatně adsorbují pomocí AU
- 6) Přítomnost intestinální obstrukce (absolutní kontraindikace), nebo obavy ze snížené peristaltiky (relativní kontraindikace) (Hendrickson et al., 2017)

### **Více dávkové použití AU**

V případě více dávkového použití AU se terapie začíná iniciální dávkou 50-100 g (děti 10-25 g), která je následovaná opakovanými dávkami po 1 hodině, 2 hodinách a 4 hodinách v množství 12,5 g/h od iniciální dávky. Tato opakovaná dávka je hlavním principem GI dialýzy. Důkazy o tom, že by více dávkové použití AU snižovalo morbiditu, nebo mortalitu jsou nedostatečné, a proto běžně jeho využití není jeho použití doporučeno u otrávených pacientů.

Indikace pro použití AU ve více dávkách:

- 1) Požití látky v takovém množství, že nemůže být absorbován jednou dávkou.
- 2) Požití látky se schopností značné enterohepatální cirkulace: Jako prevence reabsorpce skrze enterohepatální cirkulaci aktivní substance, metabolitu nebo drogového konjugátu.
- 3) Intoxikace látkami s prodlouženým uvolňováním.
- 4) Otrava látkami snižujícími motilitu trávicího traktu (Anticholinergika, tricyklická antidepresiva, opioidy a phenothiazin) (Sinh et al., 2019, s. 8)

### **Způsob podání AU**

AU je dostupné jako prášek který, když se smíchá s vodou vytváří kaši. Tato kaše bývá hrudkovitá a málokdy pro pacienty požitelná, což její podání dětem činí zvláště obtížné. Ochucení kaše džusem, čokoládovým nápojem nebo zmrzlinou může zlepšit její požitelnost, ale potenciálně snižuje její adsorbční kapacitu. AI je také komerčně dostupné jako suspenze se zahuš'ovadly, jako je např. sorbitol, který může zvýšit požitelnost, a navíc se chová jako projímadlo.

Protože sorbitol s AU může způsobovat elektrolytové dysbalance, není jeho použití doporučeno u dětských pacientů. Avšak pokud je sorbitol obsahující AU jediným dostupným prostředkem, může být dětem podán, pouze však v jediné dávce (Hendrickson et al., 2017).

### **Whole-bowel irrigation (WBI)**

WBI zahrnuje použití izoosmotického roztoku polyethylenglykolu, kterým se „propláchnou“ střeva pro snížení absorpce jedu fyzickým vypuzením jedovaté látky. WBI se nedoporučuje používat rutinně, lze ji však použít v případě, že pacient požil velké množství jedovaté látky. Tato metoda by se dále neměla používat u pacientů, kteří nejsou hemodynamicky stabilní, nemají zajištěnou průchodnost dýchacích cest, mají prokázanou perforaci střeva, nebo ileus. (Morrison, 2020 et al., s. 162)

### **Posouzení rizika**

V případě předávkování pacienta je důležité zjistit, čím se pacient otrávil, množství jedovaté látky, způsob jejího užití a čas jejího užití. Posouzení rizika by navíc mělo obsahovat i otázku spolužití, speciálně u teenagerů, důvod užití látky (omylem, sebevražedné jednání, terapeuticky, pro vyvolání euforie) a poslední prodělané choroby. Zdrojem informací může být pacient/pacientka sám/sama, nebo členové rodiny a blízcí. Ačkoliv bude porušena důvěrnost takovýchto informací, měli bychom se je pokusit získat v nejlepším zájmu pacienta. Pacientův klinický stav a jeho pozorování by mělo být pečlivě zhodnoceno, a hlavně adekvátně zaneseno do dokumentace (Manohari et al., 2021, s. 515).

### **1.5 Toxikologické informační středisko (TIS)**

TIS zprostředkovává neustálou telefonicky zprostředkovanou lékařskou službu informačního charakteru, kterou lze využít v případech akutních intoxikací lidí i zvířat. TIS si klade za cíl postupně eliminovat četnost závažných otrav (vzdělávat a informovat širokou veřejnost pomocí speciálních preventivních programů) a poskytnout důležité informace o nakládání s otráveným pacientem a o jeho zajištění lidem a zdravotnickým složkám, které o tyto informace požádají. Tímto způsobem je TIS schopen zasáhnout do průběhu nastalých nehod (Výzkumný ústav bezpečnosti práce, v. v. i, 2016-2022).



## **2. Otravy rostlinami**

Rakovcová uvádí, že otravy rostlinami jsou nejčastější u dětí v batolecím věku, kdy až 18 % ze všech otrav konzultovaných na TIS u dětí v tomto věku byly způsobeny právě rostlinami. Děti se v tomto věku začínají samostatně pohybovat a často tak v bytových prostorách přicházejí do styku s okrasnými pokojovými rostlinami. Největší množství otrav je tedy způsobeno právě pokojovými rostlinami, kdy seznamu vévodí *Zamioculcas zamiifolia*, *Spatiphyllum*, *Anthurium* a *Diffenbachia*. (Rakovcová et al., 2014, s. 1)

Podle Diaz se otravy rostlinami jejichž průběh byl dobře zdokumentován a popsán ve vědeckých člancích, se dají rozdělit do 4 výrazně odlišných skupin. Výsledné toxidromy jsou 1) kardiotoxické, 2) neurotoxické, 3) cytotoxické, 4) gastrointestinální/hepatotoxické (Diaz et al., 2016, s. 137).

### **Kardiotoxický toxidrom**

Kardiotoxický toxidrom představuje soubor příznaků a symptomů podobných digitalisové toxicitě jako nevolnost, zvracení, bradykardii, hyperkalémii, blokády atrioventrikulárního vedení a komorové arytmie (Diaz et al., 2016, s. 138).

### **Neurotoxický toxidrom**

Neurotoxický toxidrom je souborem neurologických symptomů a příznaků od převážně anticholinergních projevů (mydriáza, zarudnutí obličeje, suchá kůže, tachykardie, změny mentálního stavu, agresivní chování, halucinace) až po nikotinové a neuromuskulární projevy (ataxie, tachykardie, hypertenze, křeče, slabost, paralýza a respirační selhání) (Diaz et al., 2016, s. 139).

### **Cytotoxický toxidrom**

Cytotoxický toxidrom je souborem příznaků jako bolesti břicha, nevolnost, zvracení, vodnatý až krvavý průjem, dehydratace, hypotenze, metabolická acidóza, zvýšená hladina kreatininu v séru a multiorgánové selhání (Diaz et al., 2016, s. 139).

### **Gastrointestinální/hepatotoxický toxidrom**

Gastrointestinální/hepatotoxický toxidrom je souborem projevů od poruchy funkce horní části trávicího traktu, jako je nadměrné slinění a dysfagie až po abdominální bolesti se zvyšujícími se hladinami jaterních enzymů a žloutenku (Diaz et al., 2016, s. 139).

## **2.1 Áron plamatý (*Arum maculatum*)**

Áron plamatý je rostlina z čeledi Araceae. Áronovité rostliny se přirozeně vyskytují v Evropě, severní Africe a na Blízkém východě. Jsou to jedovaté, hlíznaté, byliny, které rostou ve vlhkých lesních oblastech a pod skalami. Listy rostliny mají tvar jako špičatý šíp a její kořeny jsou mimořádně velké a hlíznaté, protože jsou bohaté na škrob. Nadzemní část rostliny v zimě umírá, ale hlíznaté kořeny pod zemí přežívají, následující jaro z nich pak vyrůstá nová rostlina (viz. Příloha č. 5), (Yayla et al., 2021, s. 1537-1538).

Jeho přitažlivě vypadající červené až oranžové bobule jsou extrémně jedovaté. Obsahují šťavelan vápenatý, který vytváří ostré jehlicovité krystalky, který dráždí kůži, ústa, jazyk, hrdlo a způsobuje jejich otoky, dalšími komplikacemi jsou potíže s dýcháním, nesnesitelná bolest a žaludeční nevolnost. Štiplavá chuť společně s téměř okamžitým pocitem mravenčení v ústech jsou příčinou toho, že pozření velkého množství plodů je mimořádně vzácné stejně jako závažné otravy touto rostlinou. Všechny části rostliny mohou u mnoha lidí vyvolat alergické reakce. Jakákoliv manipulace s rostlinou vyžaduje zvýšenou opatrnost (Prakash et al., 2018, s. 111).

### **Příznaky otravy**

Otravy rostlinami z čeledi Araceae se projevují podobně, od otoků zarudnutí a puchýřů na postižených oblastech těla při lehkých otravách, nebo kontaktu s rostlinou, po těžké gastroenteritidy, krvácení do GIT, křeče až smrt při těžších otravách (Jahodář, 2018, s. 74).

### **Terapie**

Podle Prakashe je nejdůležitější, u pacienta s rozpoznanou otravou jednou z rostlin čeledi Araceae, řádné a včasné zajištění průchodnosti dýchacích cest (Parakash, 2018, s. 113).

Jahodář uvádí, že po požití většího množství plodů, by měl být proveden výplach žaludku a následně se zaměřit na symptomatickou léčbu, především na léčbu zánětu. U alergické reakce postačí zamezení kontaktu pacienta s alergenem (Jahodář, 2018, s. 74-75).

## **2.2 Blín černý (*Hyoscyamus niger*)**

Blín černý se poslední staletí hojně využíval v tradiční medicíně. Nyní se používá v rostlinné medicíně, může však způsobit úmyslnou, či náhodnou intoxikaci. Blín je jednoletá nebo dvouletá rostlina, která dorůstá výšky až 90 cm. Její vzpřímený aolistěný stonek je hustě pokryt žláznatými chlupy. Jednoletý typ kvete v červenci a srpnu, zatímco dvouletý typ kvete v květnu a červnu. Obě varianty kvetou hnědožlutými květy s fialovým středem (viz. Příloha č. 6). Charakteristický je pro rostlinu její nepříjemný zápach. Všechny části rostliny jako listy, semena a kořeny jsou lidmi využívány, nebo zneužívány a obsahují tropanové alkaloidy jako hyoscyamin, atropin, tropan a scopolamin, které způsobují anticholinergní syndrom (Alizadeh et al., 2014, s. 299-300).

Karakoc uvádí že zejména na jaře konzumuje dužnaté kořeny blínu mnoho lidí, kdy někteří z nich jsou následně přiváženi do nemocnic s příznaky intoxikace. Případy takovýchto intoxikací jsou však velmi vzácné (Karakoc et al., 2016, s. 2).

### **Příznaky otravy**

Klinické příznaky otravy blínem jsou velice široké. Karakoc zmiňuje, že obecně lze říct, že otrava vyvolává centrální a periferní anticholinergní účinky. (Karakoc et al., 2016, s. 1)

Alizadeh uvádí příznaky jako mydriázu, tachykardii, srdeční arytmiie, agitaci, křeče a kóma, suchost v ústech, žízeň, nezřetelnou řeč, potíže s mluvením, dysfagii, teplou zarudlou kůži, pyrexii, nevolnost, zvracení, bolest hlavy, rozmazané vidění a fotofóbiu, retenci moči, distenzi močového měchýře, rabdomyolýzu, ospalost, hyperreflexii, sluchové, zrakové nebo hmatové halucinace, zmatenost, dezorientaci, agresivitu a násilné chování (Alizadeh et al., 2014, s. 303).

### **Terapie**

Alizadeh uvádí, že hlavní léčbou pacientů intoxikovaných Blínem je podpůrná terapie ve smyslu dopomoci k vyzvracení obsahu žaludku (nepoužívat přípravek Ipecac), podání AU, a benzodiazepinů. Jako důležité považuje i zevní chlazení pacienta při hypertermii a fyzické omezení pohybu, které může zabránit rabdomyolýze. (Alizadeh et al., 2014, s. 306-307)

Karakoc píše, že terapie zahrnuje výplach žaludku, který je v kombinaci s použitím AU mnohem účinnější než jakýmkoliv způsobem vyvolané zvracení, podpůrnou symptomatickou léčbu a v závažných případech použití fysostigminu, jako specifického antidota (Karakoc et al., 2016, s. 3).

### **2.3 Durman obecný (*Datura stramonium*)**

Durman obecný je velký a košatý keř dosahující výšky 90 až 120 cm. Jeho stonek je fialový, bez chlupů, válcovitý vzpřímený, olistěný a pravidelně větvený. Listy bývají 8 cm dlouhé a 6 cm široké s jednoduchými pilovitými zářezy. Pohmožděné listy vydávají zvláštní těžký obluzující zápach. Květy jsou dvoudomé, pětičetné, fialovo-bíle zbarvené, mají sladkou vůni, která při delší expozici může vyvolávat omámení. Každý květ je po odkvětu nahrazen tvrdým, suchým a trnitým plodem kulatého až oválného tvaru. Tyto plody jsou jako nezralé zelené, po dozrání však zhnědnou, vyschnou a rozdělí se do čtyř segmentů pro vysemenění (viz. Příloha č.7), (Gaire et al., 2013, s. 74).

Celá rostlina, zejména listy a semena, je toxická kvůli obsahu tropanových alkaloidů. Obsahuje atropin, L-hyoscyamin a L-skopolamin, které způsobují anticholinergní syndrom (viz rulík zlomocný) (Tranca et al., 2017, s. 66).

Rostlina je hojně používána zejména mezi teenagery kvůli její schopnosti alterovat vědomí, nejčastější užití je kouření jejích listů. Toxicita dané rostliny závisí na jejím stáří a prostředí ve kterém se vyskytuje. Hladiny skopolaminu jsou mnohem vyšší u mladých rostlin. Přestože se atropin vyskytuje v celé rostlině, části s jeho nejvyšším obsahem jsou její kořen a semena. Disel píše, že 100 semen durmanu obsahuje zhruba 6 mg atropinu, jejichž požití může mít fatální následky. Požití semen jsou spíše náhodou, kdy většina z incidentů se objevuje u dětí (Disel et al., 2015, s. 53).

#### **Příznaky otravy**

Typickými příznaky otravy jsou suchá kůže a sliznice, zarudnutí, mydriáza, sinusová tachykardie, hyperpyrexie, snížená střevní aktivita, retence moči a neurologické poruchy s ataxií, poruchou krátkodobé paměti, dezorientací, zmateností, halucinacemi (zrakovými i sluchovými), psychózou, agitovaným deliriem, záchvaty a kómatem. Tyto příznaky se podobají otravě atropinem. Respirační selhání a kardiovaskulární kolaps se objevují u závažných otrav. Ve vzácných případech byla popsána také rabdomyolýza a fulminantní hepatitida. Příznaky toxicity se u durmanu obvykle objevují do 60 min. od požití a klinické příznaky mohou přetrvávat 24-48 h v důsledku snížení funkce vyprazdňování žaludku. Toto zpoždění je způsobeno anticholinergním účinkem durmanu a má tak za následek zpomalený průchod jedovatých částí trávicím traktem. Děti jsou mnohem náchylnější k toxicitě atropinu a ten u nich tak může snáze způsobovat poruchy centrálního nervového systému (Tranca et al., 2012, s. 66-67).

## Terapie

Podobně jako u léčby jiných předávkování, zahrnuje léčba i tohoto stavu udržování průchodnosti dýchacích cest a stabilitu krevního oběhu, monitorování životních funkcí, sledování tvorby moči, pozorování a podpůrnou péči jako celek. Během první hodiny po požití je třeba provést výplach žaludku a podat pacientovi aktivní uhlí, protože se uvádí, že podání aktivního uhlí vícedávkově je účinné u pacientů s dysmotilitou. Benzodiazepiny lze použít ke kontrole agitovanosti a současně mohou snížit hypertermii, riziko rabdomyolýzy a traumatických poranění. Arytmie lze kontrolovat podáním bikarbonátu sodného v bolusech a infuzích. Použití fysostigminu je některými autory navrhováno pro těžké delirantní stavy (Disel et al., 2015, s. 54).

## 2.4 Konvalinka vonná (*Convallaria majalis*)

Konvalinka vonná je vytrvalá bylina vysoká 10 až 30 cm, která má pouze 2 podlouhlé zelené listy. Bílé, zvonkovité květy nese na jednom stvolu od dubna do června. Od července do října nahrazují květy červené bobule obsahující semena (viz. Příloha č. 8). Konvalinka se vyskytuje v celé Evropě, Severní Americe a Asii (Alexandre et al., 2012, s. 1053).

Krátká doba sezónního výskytu konvalinky pravděpodobně vysvětluje, proč jsou otravy jí tak vzácné. Tyto případy se obvykle týkají malých dětí, které žvýkají stonky a listy nebo pijí vodu z nádob, kam se řezané okrasné květiny umisťují (Alexandre et al., s. 1053).

Celá rostlina je toxická, obsahuje dráždivé látky jako saponiny, které jsou zodpovědné za zažívací potíže, a kardioglykosidy. Hlavní složkou kardioglykosidů je konvalatoxin, který je díky svému účinku podobnému digitalisu, zodpovědný za kardiovaskulární poruchy. Působí především jako inhibitor membránové Na-K ATPázy a zvyšuje intracelulární kalcium. Závažnost otravy závisí na požitém množství, které může být obtížné posoudit zejména u dětí (Alexandre et al., 2012, s. 1053).

Rakovcová uvádí, že nejčastěji děti požívají červené plody rostliny, kdy téměř nikdy nedochází k závažnějším otravám, protože plody jsou hořké a pro děti těžko požitelné, navíc jejich požití vyvolává samovolné zvracení, existuje tedy jen minimální pravděpodobnost závažnější otravy s kardiotoxickými příznaky. Při sněžení 1-3 semen doporučuje vypít dostatečného množství tekutin a podání množství aktivního uhlí v závislosti na množství zkonsumovaných bobulí (Rakovcová, 2013, s. 263).

### **Příznaky otravy**

Největší obavy vyvolávají toxické účinky konvalatoxinu. Kardiální projevy srdeční toxicity glykosidů mohou zahrnovat prakticky všechny typy arytmií s výjimkou rychle vedených síňových arytmií.

U akutní otravy může pacient po požití zůstat několik hodin asymptomatický, poté se u něj mohou rozvinout značné gastrointestinální symptomy jako nauzea, zvracení a bolesti břicha. Neurologické projevy otravy, jako je zmatenost a slabost, které vznikají nezávisle na hemodynamických parametrech, jsou běžné a rozvíjejí se později po distribuci toxinu do centrálního nervového systému.

Poruchy zraku spojené s toxicitou kardioglykosidů jsou rozmanité a mohou zahrnovat změny barevného vidění (chromatopsie), diplopii, fotofobii, sníženou zrakovou ostrost, fotopsii, skotomy, nebo slepotu. Chromatopsie konkrétně xantopsie (předměty se jeví žluté), je klasicky spojována s toxicitou kardioglykosidů, často ale není součástí klinických projevů otravy a její přítomnost není nutná pro stanovení diagnózy (Levine et al., 2012).

### **Terapie**

Většinou je požití množství nižší než toxické a jedinec vyžaduje jednoduché domácí sledování. Při požití většího množství rostliny vyžaduje hospitalizaci s nepřetržitým hemodynamickým monitorováním po dobu nejméně 24 hodin, stanovení sérové koncentrace digoxinu a kontrolu kalémie. Pokud pacient již nezvracel je na místě zvážit dekontaminaci žaludku aktivním uhlím. Léčba zažívacích poruch je obvykle založena na jednoduché symptomatické léčbě. Kardiovaskulární poruchy vyžadují specifický management (např. atropin, kardiostimulaci a použití antiarytmik) (Alexandre et al., 2012, s. 1053).

## **2.5 Rulík zlomocný (*Atropa belladonna*)**

Rulík zlomocný patří do čeledi Solnaceae a je známý svými účinky na lidský organismus v podobě zvětšení zornic, což mu propůjčilo svůj název „krásná dáma“ (*Atropa* znamená v řečtině „bohyně“ a *Belladonna* je v italském jazyce „krásná dáma“). Je to vysoká rostlina, která může dosahovat výšky až 1,5 metru. Hojně se vyskytuje v neudržovaných oblastech sídelních útvarů a lomech. Rostlina má oválné listy, zelenavě až fialově zbarvené květy a černé kulovité, sladké bobule (viz. Příloha č. 9). Ačkoli listy a kořeny jsou jedovaté a požití jediného listu může způsobit těžký anticholinergní syndrom a jeho požití může způsobit smrt, u bobulí bylo zaznamenáno více případů otravy. Tyto otravy byly nejčastěji zaznamenány u dětí kvůli atraktivnímu vzhledu bobulí a jejich sladké chuti (Alelq et al., 2018, s. 42).

Plody a listy rostliny obsahují vysoké množství alkaloidů, jmenovitě atropin, skopolamin a hyoscyamin. Pokud je rostlina náhodně požitá, nebo zkonsumovaná pro své halucinogenní účinky, alkaloidy v její struktuře kompetitivně blokují post gangliové parasymptické muskarinové receptory v centrálním nervovém systému a způsobují anticholinergní toxický syndrom. Diferenciální diagnostika je důležitá zejména v případech spojených s únavou a ztrátou vědomí (Demirhan et al., 2013, s. 226).

### **Příznaky otravy**

Závažnost příznaků způsobených otravou rulíkem zlomocným se může lišit v závislosti na dávce a koncentraci látek v každé jednotlivé rostlině. Anticholinergní účinky alkaloidů obsažených v rulíku mohou ovlivnit jak centrální, tak i periferní nervový systém, což může vést k poruchám řeči, ztrátě paměti, agitovanosti, zmatenosti, dezorientaci, ataxii, deliriu, halucinacím, zvýšené dechové frekvenci, kómatu, záchvatům, respiračnímu a kardiovaskulárnímu selhání, tachykardii, kardiovaskulárním změnám, retenci moči, snížené sekreci což vede ke xerostomii, snížení peristaltiky nebo k ileu, erytému, mydriáze, zvracení, zácpě, horečce a hypertenzi (Bektas et al., 2021, s. 232).

### **Terapie**

Základním přístupem v léčbě intoxikace rulíkem je konzervativní léčba. Pacient by měl být monitorován, měla by být zajištěna průchodnost dýchacích cest a současně by měla být zahájena konzervativní léčba při které je nutno věnovat pozornost především mechanické ventilaci pacienta. Atropin se rychle vstřebává z GI traktu a dosahuje maximální hladiny v krvi za 2 hodiny od požití některé části rostliny. Pokud se pacient dostane do nemocnice

včas, měla by být provedena dekontaminace zažívacího traktu a podáno aktivní uhlí. V případě agitovanosti pacienta lze použít benzodiazepiny. Zejména v závažných případech s centrálním nervovým systémovým nálezem by měl být v léčbě použit fyzostigmin (Hasgül et al., 2022, s. 27).

## **2.6 Skočec obecný (*Ricinus communis*)**

Skočec se přirozeně vyskytuje v tropickém a subtropickém podnebném pásu. Může vyrůst do výšky 3 až 3,5 m. Jeho listy mohou být různě zbarveny, nejčastější je však barevná kombinace zelené, červené a fialové barvy, či jejich odstínů. Plodem skočce je ostnatá tobolka (viz. Příloha č. 10). Použití skočce se datuje již do starověkého Řecka, Říma, Egypta a Afriky, kde se používal jako projímadlo. Dnes skočec slouží především jako dekorativní květina vysazovaná na zahrady a v blízkosti lidských sídel. V průmyslově vyspělých zemích se rostlina používá v mnoha odvětvích včetně chemického a farmaceutického průmyslu, k výrobě hnojiv, v kosmetice a při výrobě biopaliv. Bylo zjištěno, že rostlina je schopna absorbovat těžké kovy a průmyslové odpadní látky z půdy v oblastech silně zasažených touto problematikou, což může být další způsob jejího využití jako enviromentálního detoxifikačního prostředku (Bogan et al., 2020, s. 308).

Semena skočce jsou jediný známý přírodní zdroj ricininu, mírně toxického alkaloidu, tento alkaloid je však většinou extrahován společně se silně toxickým toxalbuminem ricinem. Toxický ricin se skládá ze dvou polypeptidových řetězců rozdělených na písmena A a B, které jsou spojeny v jeden řetězec kovalentně přes disulfidickou vazbu. Inhibice syntézy bílkovin A řetězcem ricinového toxinu je hlavním mechanismem toxicity ricinu. Řetězec B se váže na povrch buněk a usnadňuje vstup celého toxinu do buněk (Abbes et al., 2021, s. 86-87).

### **Příznaky otravy**

#### **Perorální otrava**

Gastrointestinální podání je nejběžnější způsob otravy ricinem, se kterou se lze setkat. Perorálně požitý ricin zpočátku poškozuje GI systém a vyvolává příznaky GI traktu jako nevolnost, zvracení, krvavý průjem, které vedou k těžké dehydrataci a poškození viscerálních orgánů (jater, ledvin a sleziny) a v závažných případech ke smrti. Poškození viscerálních orgánů lze vysvětlit předešlými studiemi na zvířatech, kdy se ukázalo, že perorálně požitý ricin poškozuje střevní epitel a vstřebává se do 2 hodin prostřednictvím



intestinálních a lymfatických cév, což vede k jeho akumulaci v játrech a slezině (Benamor et al., 2020, s. 275).

#### Inhalační otrava

Jediné dostupné údaje o inhalační expozici ricinu u lidí se týkají pracovníků pracujících v průmyslu zpracovávajícím ricinové boby a z nich extrahovaný olej. U těchto pacientů se objevilo překrvení v oblasti nosu a hrdla a následně došlo k jejich ucpaní, dále dochází k podráždění spojivek, kopřivce, pocitu tísně na hrudi a bronchospasmu. Všechny tyto příznaky byly u vyšetřovaných pacientů mírné a výsledný výstup pacientů byl dobrý (Benamor et al., 2020, s. 275).

#### Parenterální otrava

Parenterální otrava ricinem vede k rozvoji příznaků podobných chřipce s horečkou, nevolností, zvracením únavou hypotenzí a oběhovým šokem. Laboratorní nálezy u těchto pacientů zahrnují zvýšené hodnoty jaterních transamináz, kreatinin kinázy a hyperbilirubinémii. Post mortem nálezy v případech parenterální otravy ukázaly fokální nekrózy a edémy v mozku, střevech a ledvinách (Aggarwal et al., 2017, s. 83-84).

### **Terapie**

Léčba otravy ricinem je převážně symptomatická, protože neexistuje žádná specifická protilátka, která by účinkovala proti toxickému působení ricinu. Iničiální vyšetření by mělo být provedeno metodou ABCDE, jako při standardním postupu. Léčby jednotlivých otrav ricinem, mají svá specifika (Aggarwal, et al., 2017, s. 84).

#### Management orální otravy

Podpůrná léčba v managementu orální léčby spočívá v udržování rovnováhy tekutin a elektrolytů, protože perorální otrava ricinem vede ke gastrointestinálním ztrátám tekutin a hypotenzí. Intravenózní tekutiny a vazopresory by měly být podány takovýmto pacientům. Pokud je cesta expozice ricinu skrze orální požití, měla by být v ideálním případě použita gastrointestinální dekontaminace. Pokud se pacientovi dostane zdravotnická pomoc do jedné hodiny od požití, jeho celkový stav je dobrý a pacient je stabilní, lze provést výplach žaludku. Někteří autoři se domnívají, že u pacientů, kteří nezvrací lze podat jednorázovou dávku AU, i když schopnost AU adsorbovat ricin není známa (Aggarwal et al., 2017, s. 84-85).

## Management inhalační otravy

Inhalační a parenterální otrava ricinem jsou mnohem závažnější a nesou s sebou mnohem větší riziko úmrtí než perorální otrava. Je to proto, že absorpce ricinu orální a dermální cestou je minimální. Při vdechnutí ricinu je třeba poskytnout celkovou podpůrnou a symptomatickou léčbu. Tato léčba zahrnuje snížení akutního plicního edému a respirační tísně. Symptomatická léčba v takovýchto případech zahrnuje podávání kyslíku, bronchodilatačních léků a endotracheální intubaci (Aggarwal et al., 2017, s. 85).

### 2.7 Tis červený (*Taxus baccata*)

Tis červený se řadí do čeledi Taxaceae. Je to středně velký stálezelený jehličnatý strom dorůstající výšky 10-15 m. Sedm druhů tisu se vyskytuje na velké ploše severní polokoule v Evropě, Asii, Severní Africe a jeden druh v Indonésii. Kůra tisu je červenohnědá a šupinatá. Jeho jehlice jsou uspořádány ve dvou plochých řadách podél větví a trvá zhruba osm let, než ze stromu opadají. Tis červený je dvoudomá rostlina (viz. Příloha č. 11), (Piskač et al., 2015, s. 236).

Pinto uvádí, že tis je hojně využíván v krajinářství a je považován za ideální rostlinu pro výsadbu živých plotů, díky svému relativně pomalému růstu a toleranci k prořezávání. V nemocničních podmínkách je tis zdrojem paklitaxelu, chemoterapeutika používaného při léčbě rakoviny plic (Pinto et al., 2021, s. 173).

Všechny části rostliny tisu (listy, semena a kůra), s výjimkou červené dužiny jsou jedovaté a obsahují aktivní toxické metabolity. Požití 42-91 g listů tisu prokázalo v literatuře letální toxickou dávku. Míra toxicity zřejmě koreluje s metodou přípravy, protože rozmělnění listů může zvýšit obsah aktivních metabolitů o značné množství. Toxické sloučeniny obsažené v tisu jsou taxinové alkaloidy, lipofilní sloučeniny s vysokou afinitou k plazmatickým bílkovinám. Jsou metabolizovány především v játrech a vylučují se žlučí. Pouze malé množství z nich se vylučuje močí. Biologický poločas rozpadu těchto metabolitů se mezi 11 a 13 hodinami a lze je laboratorně detekovat i po 120 h od požití. Studie prokázaly, že taxiny jsou endogenně eliminovány kinetikou nulového řádu a nelze je tak odstranit hemodialýzou (Alarfaj et al., 2021, s. 812e2).

Pinto píše, že taxiny, přesněji taxin B, jsou pro kardiomyocyty antagonisté kalciových kanálů, kteří inhibují vápníkové a sodíkové kanály stejným způsobem jako např. lék verapamil, ačkoli taxiny jsou více potentní a kardioselektivní. Tato kardiotoxicita se projevuje negativním inotropizmem a prodlevou v atrioventrikulárním vedení, která prodlužuje trvání QRS komplexu. Na EKG může také chybět vlna P. Šířku QRS komplexu

lze vysvětlit stupněm inhibice rychlých srdečních sodíkových kanálů během fáze 1 akčního potenciálu (Pinto et al., 2021, s. 174).

### **Příznaky otravy**

Doba od požití smrtelné dávky do smrti je obvykle 2-5 hodin, přičemž první příznaky otravy se objevují od 30 minut do 1 hodiny po požití. Znamky otravy tiseť jsou nespecifické a zahrnují nevolnost, zvracení, zhoršené barevné vidění, bolesti břicha nebo svalové křeče. Klinickými příznaky mohou být rozšířené zornice, dyspnoe, tachykardie v rané fázi otrav, která je později následovaná bradykardií, tonicko-klonickými křečemi, somnolencí až bezvědomím. Na EKG se mohou objevit mnohočetné extrasystoly během časné fáze otravy, následují je přetrvávající komorové tachykardie a komorová fibrilace. V předčasném stádiu otravy se může na EKG objevit i tzv. bizardní, výrazně rozšířený komplex QRS s bradykardií. V konečném stádiu otravy následuje elektromechanická disociace a asystolie. Laboratorní testy obvykle ukážou metabolickou acidózu, může se objevit hypokalémie i hyperkalémie a hyponatrémie (Piskač et al., 2015, s. 236).

### **Terapie**

Vzhledem k tomu, že není známa žádná protilátka, je léčba otravy tiseť v podstatě podpůrná a vyžaduje intenzivní péči s podporou vazopresorů, invazivní mechanickou ventilaci, případně dočasnou kardiostimulaci a dočasnou extrakorporální membránovou oxygenaci. Léčba infuzemi vápníku a podání fragmentů protilátek specifických pro digoxin může hrát důležitou roli v léčbě otravy touto kardiotoxickou rostlinou (Pinto et al., 2021, s. 174).

### 3. Otravy houbami

Po tisíciletí jsou houby součástí lidského jídelníčku. Houby jsou považovány za nízkokalorické jídlo bohaté na rozličné množství proteinů, minerálů a vitamínů. V některých zemích jsou označovány za „maso pro chudé“. Medicinální použití hub se datuje již před 5000 lety (Govorushko et al., 2019, s. 267).

Z odhadovaných 5000 existujících druhů hub je pouze 200-300 druhů považovaných za bezpečné pro konzumaci, zatímco 50-100 druhů je známo jako pro člověka jedovaté. Profil toxicity většiny ostatních makromycet zatím nebyl prozkoumán. V závislosti na druhu, konzumace jedovatých hub může vytvářet rozličné příznaky a symptomy začínaje mírnými většinou gastrointestinálními poruchami a konče selháním orgánů a smrtí. Jedovaté houby obsahují řadu různých toxinů, jejichž účinnost je ovlivněna mnoha vnějšími i vnitřními faktory ovlivňujícími vývoj houby samotné. Mezi hlavní kategorie houbových toxinů patří protoplazmatické jedy (způsobují generalizovanou destrukci buněk následovanou orgánovým selháním), neurotoxiny (způsobují neurologické symptomy jako kóma, křeče a halucinace) a gastrointestinální dráždivé látky (vyvolávají nevolnost, zvracení, křeče v břiše a průjem). Pacienti, u kterých se symptomy otravy objeví časněji (typicky mezi 30 minutami až 6 hodinami po požití) často mívají příznivější výsledek léčby, zatímco zpožděné symptomy (více než 6 hodin) jsou spojeny s větším rizikem těžkých komplikací. Přestože otravy houbami tvoří jen malou část z celkového počtu konzultovaných otrav, představují důležitý sezónní a regionální problém pro veřejné zdraví (Keller et al., 2018, s. 1-2).

#### 3.1 Diagnostika otravy houbami

Diagnóza otravy houbami se opírá o tři základní faktory, těmi jsou:

- 1) Identifikace požití houby
- 2) Časový interval mezi požitím houby a nástupem příznaků
- 3) Potvrzení laboratorními testy

Nejspolehlivějším prostředkem diagnózy zůstává makroskopická identifikace požitých hub, nebo jejich nestrávených zbytků (lupeny, tvar třeně, barva klobouku), nebo mikroskopická identifikace výtrusů ve zbytcích uvařené houby, zvracích, nebo stolici kvalifikovaným mykologem. Mezi další užitečné informace, které lze získat patří způsob tepelné nebo jiné úpravy hub, stav, ve kterém houby se nacházely před úpravou, kde byly nasbírány, a jak byly přepravovány a skladovány (Wennig, et al., 2020, s. 702).

## 3.2 Faloidní-hepatorenální syndrom

### Muchomůrka zelená (*Amanita Phalloides*)

*Amanita* je nejnebezpečnější z všech lupenatých hub. V Evropě je tento druh často zaměňován za jedlé houby například za holubinku nazelenalou, čirůvku zelánku, nebo bedlu vysokou. Problém záměny u muchomůrky zelené je celosvětový. Po usušení houba vydává nepříjemný zápach přirovnávaný zápachu kočičí moči. Jako čerstvá je chutná a má nasládlou vůni, proto čerstvá plodnice nevzbuzuje žádné podezření, že by mohla být nebezpečnou pro konzumaci. Důležité je, že tepelným zpracováním nedochází u houby k neutralizaci jejích toxinů (Smedra et al., 2022, s. 2).

Muchomůrka zelená se vyskytuje jednotlivě i ve skupinkách v dubinách a bučinách, vzácněji v jehličnatých lesích, nebo mimo les. Jako doba výskytu plodnic se označuje brzké léto až podzim (Kaygusuz et al., 2013, s. 22).

Klobouk má 6-12 cm v průměru, je vejčítý a v mládí zcela zakrytý v bílém univerzálním závoji, který se brzy rozpadá. Později je klobouk vypouklý až rovný, ve stáří se zvedá vzhůru. Povrch klobouku je za sucha saténový, ve vlhku je poněkud lepkavý, je radiálně vláknitý, žlutozelené olivové až hnědoolivové barvy. Vzácněji se na klobouku ještě vyskytují zbytky závoje. Třeň má válcovitý tvar o rozměrech 80-150 x 10-20 mm, v mládí je pevný, ve stáří dužnatý až dutý, na povrchu se slabými až zřetelnými nazelenalými až nahnědlými pruhy na bělavém podkladu, zejména směrem k bázi. Prstenec je blanitý, bělavý, vzácněji světle nazelenalý (viz. Příloha č. 12) (Kaygusuz et al., 2013, s. 23).

Amatoxiny obsažené v muchomůrkách selektivně a ireverzibilně inhibují enzym RNA polymerázu, který je rozhodující pro syntézu messengerových RNA a mikro-RNA. V důsledku této inhibice je narušena regenerační schopnost jater, která je závislá na proteinech, čímž je přerušena i jejich schopnost reagovat na ztrátu jaterní hmoty, díky tomuto vzniká intravaskulární hemolýza (Celik et al., 2021, s. 678).

### Příznaky otravy

Klinický obraz intoxikace *A. phalloides* lze rozdělit do čtyř fází.

- 1) Asymptomatická zpožděná fáze – trvá od doby požití houby do projevu prvních příznaků. Tato fáze trvá nejčastěji 10-12 hodin, podle některých autorů může dosáhnout doby až 40.
- 2) Gastrointestinální fáze – je charakterizována vznikem nevolnosti, bolestí břicha, opakovaným zvracením a vodnatou průjmovitou stolicí, což způsobuje dehydrataci,

arteriální hypotenzi a elektrolytové abnormality. Tato fáze trvá přibližně 12-24 hodin. V gastrointestinální fázi již sérové transaminázy dosahují abnormálních hodnot.

- 3) Zdánlivá rekonvalescence – rozvíjí se 36-48 hodin po požití hub. Gastrointestinální příznaky se zmírňují, nebo mizí, ale sérové transaminázy se nadále zvyšují a může se objevit i žloutenka.
- 4) Akutní jaterní selhání – je charakterizované dlouhodobým zvýšením koncentrací transamináz, jejichž hodnoty mohou dosahovat až několika tisíc jednotek, hyperbilirubinemií, koagulopatií, jaterní encefalopatií, hepatorenálním syndromem a akutním selháním ledvin. Hepatorenální fáze se rozvíjí po 2-3 dnech a akutní selhání ledvin bylo zaznamenáno 3-5 den od otravy. Multiorgánové selhání, diseminovaná intravaskulární koagulace, křeče a smrt se mohou objevit jeden až tři týdny po požití houby (Ivanov et al., 2018, s. 44).

## **Terapie**

Zásadní pro léčbu intoxikace amatoxiny jsou podpurná opatření. Prevence absorpce amatoxinů včetně výplachu žaludku, intravenózní hydratace a podávání aktivního uhlí je vysoce doporučeno pro časnou léčbu otravy (do 1 hodiny od požití houby). Kromě toho by diuréza a drenáž žluče mohly zlepšit eliminaci amatoxinů. Podpurná terapie ve spojení s mimotělními detoxifikačními technikami jako plazmaferéza, systém recirkulace molekulárních adsorbentů (MARS) a frakcionovaná separace a absorpce plazmy (FPSA) během prvních 36-48 hodin je obecně považována za účinnou při léčbě otravy Amanitou phalloides. Retrospektivní studie potenciálních antidot včetně benzylpenicilinu, N-acetylcysteinu a silymarinu odhalily kontroverzní výsledky, pokud jde o jejich terapeutickou účinnost. Nicméně jsou stále některými toxikologickými centry doporučována (Ye et al., 2018, s. 20).

## **3.3 Mykoatropinový-neurotoxický syndrom**

### **Muchomůrka tygrováná (*Amanita pantherina*)**

Muchomůrka tygrováná je druh houby s halucinogenními účinky. Její plodnice bývá vysoká 8-9 cm a klobouk má průměr 8-10 cm. Barva jejího klobouku je žlutohnědá a může růst ve skupinkách po dvou až třech jedincích. Vzhled její plodnice může být zaměněn za nejedovatou muchomůrku růžovku (*Amanita rubescens*), muchomůrku šedivku (*Amanita spissa*) nebo bedlu vysokou (*Macrolepiota procera*) (viz. Příloha č. 13) (Yildirim et al., 2016, s. 67).

*Amanita pantherina* obsahuje účinné látky kyselinu ibotenovou a muscimol, které se po požití rychle vstřebávají z gastrointestinálního traktu a mohou být detekovány v moči do 1 hodiny. Muscimol snadno prochází přes hematoencefalickou bariéru díky aktivnímu transportnímu systému a svůj efekt uplatňuje primárně na centrální nervový systém, kde se chovají jako neurotransmiteroví agonisté. Ibotenová kyselina se chová jako excitační aminokyselina na glutamátových receptorech, zatímco muscimol je agonista receptorů kyseliny gamma-aminomáselné (GABA) a má proto tlumivý účinek na centrální nervový systém. Kromě toho se excitační kyselina ibotenová spontánně přeměňuje na depresivní muscimol dekarboxylací (Vendramin et al, 2014, s. 269-270).

Psychoaktivní dávka ibotenu je asi 30-60 mg a muscimolu asi 6 mg., dostatečné psychoaktivní množství alkaloidů by tedy mělo být obsaženo již v jednom klobouku muchomůrky. Kromě kyseliny ibotenové a muscimolu obsahuje tato houba další účinné látky jako např. muskazon s menšími farmakologickými účinky, nebo vysoce toxický muskarin, který v ní však není obsažen v takovém množství (Stříbrný et al., 2012, s. 520).

### **Příznaky otravy**

Příznaky muskarinového syndromu, který figuruje u otrav *Amanita pantherina* a *Amanita muscaria*, zahrnuje zvýšenou tepovou frekvenci, bolesti hlavy, nevolnost, zvracení, závratě a zrychlené dýchání. Postižení pacienti mohou vykazovat hypersekreci, miózu a gastrointestinální potíže. Bradykardie, a dokonce kolaps se mohou objevit u pacientů v těžkých případech intoxikace. Symptomy muskarinové otravy, způsobené požitím hub jsou pocení, slzení, slinění, zvracení průjem, hypotenze a zkrácení dechu, kvůli efektu na parasymptický nervový systém (Jo et al., 2014, s. 218).

### **Terapie**

Stav většiny pacientů se upraví do 24 hodin od požití, s výjimkou pacientů, u kterých došlo k srdeční zástavě a nelze je oživit. Při léčbě se doporučuje symptomatická léčba muskarinového syndromu. Podání atropinu je doporučeno pro neutralizaci muskarinového efektu. Pro zvrácení efektu muscimolu, který může způsobit paralýzu 20-22 minut po požití se doporučuje podání fysostigminu (Jo et al., 2014, s. 218).

## **3.4 Nefrotoxický syndrom**

### **Pavučinec plyšový (*Cortinarius orellanus*)**

Pavučinec je houba, která obvykle tvoří mykorhizu se stromy a vyskytuje se v severní Evropě a horských oblastech střední Evropy koncem léta a na podzim. Pro rod *Cortinarius*

je charakteristický závoj tvořený jemnými vlákny (cortinou), která spojují okraj klobouku se stopkou, toto je zřetelné zejména u mladých jedinců. Jak houby stárnou cortina mizí a její zbytky nejsou rozeznatelné. Plodnice pavučince se vyznačuje kopulovitým, suchým, oranžovým, červenohnědým až žlutohnědým kloboukem, hustými dobře rozprostřenými oranžovohnědými lupeny, suchým žlutým až červeným třeněm. Průměr klobouku bývá při plném rozvinutí obvykle 4-8 cm (viz. Příloha č. 14) (Dinis-Oliveira et al., 2016, s. 1017-1018).

Cortinarius orellanus obsahuje vysoce selektivní nefrotoxin orellanin. V houbě se vyskytuje v základní formě jako di-glykosid. Mechanismus účinku orellaninu spočívá v tom, že generuje kyslíkové radikály a současně vypíná oxidační obranu tím, že snižuje regulaci většiny antioxidantních enzymů (Hedman et al., 2017, s. 1).

### **Příznaky otravy**

Jako nejzávažnější u otravy pavučincem se uvádí akutní renální selhání, které se obvykle objevuje 7-14 dní po požití jedovatých hub, může se však objevit již tři dny po požití. V některých případech otravy byl hlášen i vznik hepato-renálního syndromu, který se projevuje zvýšením jaterních enzymů a bilirubinu v séru. Z histologického hlediska vzniká v ledvinách tubulo-intersticiální nefritida a v játrech lipidóza jaterních buněk. Dalšími uváděnými klinickými příznaky otravy pavučincem jsou bolesti hlavy, gastrointestinální potíže a neuromuskulární symptomy, jako parestázie končetin a myalgie (Anantharam et al., 2016, s. 2).

Hedman píše, že při otravě pavučincem se obvykle neobjeví žádné akutní příznaky a pacient vyhledává odbornou pomoc o 3 dny až týden později se symptomy urémie, způsobenou akutním poškozením ledvin. Hlavními příznaky urémie v této fázi jsou nevolnost a únava. Otoky bývají méně časté vzhledem k počáteční polyurické fázi otravy, ta je způsobena kvůli tubulo-intersticiální nefritidě způsobené poškozením tubulárních buněk. V případech těžších otrav se pacient stává anurickým zhruba po jednom týdnu (Hedman et al., 2017, s. 1).

### **Terapie**

Proti otravě orellaninem neexistuje žádné specifické antidotum, léčba otravy tak spočívá v podpůrné péči a podle potřeby i v použití hemodialýzy. Vzhledem k pomalému odeznívání poruchy ledvin je nutné dlouhodobé sledování jejich funkce. Vyvolání zvracení nebo výplach žaludku by mohly být teoreticky indikovány v případech, kdy se pacientovi dostane



odborná pomoc do 6 hodin po požití. Extrakorporální hemoperfuze, hemodialýza a plazmaferéza jsou techniky používané k odstranění toxinu z krevního oběhu. Tyto metody by ale měly být zvažovány pouze v případě, že se pacientovi dostane odborná pomoc do 1 týdne po požití. Po uplynutí této doby závisí použití hemodialýzy pouze na potřebě podpořit funkci ledvin. Přibližně u poloviny pacientů, kteří vyžadovali hemodialýzu se funkce ledvin neobnovila. Použití forsírované diurézy se nedoporučuje, urychluje totiž nefrotoxický proces a podporuje akumulaci toxinů v ledvinách. Úplného obnovení funkce ledvin po vážné otravě pavučincem dosáhne pouze 30 % otrávených pacientů, přičemž většina pacientů se vyléčí s fibrózou a variabilní ztrátou funkce ledvin a 20-40 % pacientů vyžaduje dlouhodobou substituční léčbu ledvin. Často je tak v těchto případech zvažována transplantace ledvin, která však nemůže proběhnout dříve než 9-10 měsíců od otravy, kvůli možné přetrvávající toxicitě orellaninu (Dinis-Oliveira et al., 2016, s. 1025-1026).

### **3.5 Psychotropní-psilocybinový syndrom**

#### **Lysohlávky (Psilocybe)**

Tyto houby se používají již po staletí a lze je volně zakoupit prostřednictvím internetu. Houby rodu *Psilocybe* jsou malé hnědé houby s kloboučkem o průměru 0,5-4 cm s šedivými lupeny. Po rozkrojení se v místě řezu mohou zbarvit do modra až zelena (viz. Příloha č. 15) (Schneider, 2012, s. 76).

Psilocybinové houby jsou nejrozšířenější halucinogenní houby a obsahují dvě hlavní účinné látky, které jsou zodpovědné za jejich halucinogenní vlastnosti psilocybin a v menší míře psilocin. Z biologického hlediska je převážná část psilocybinu defosforylována na psilocin, který později prochází přes hematoencefalickou bariéru a působí především jako antagonist serotonergních receptorů, které se nachází v mozku. Psilocin patří do stejné třídy tryptaminových halucinogenů jako např. syntetická sloučenina diethylamid kyseliny lysergové (LSD). Tyto houby mají pověst bezpečné psychoaktivní drogy kvůli nízké akutní toxicitě a nenávykovosti (Honyiglo et al., 2019, s. 1266).

#### **Příznaky otravy**

Příznaky toxicity psilocybinu se rozvíjejí 30 minut po požití hub. Častými příznaky této intoxikace zahrnují hypertenzi, tachykardii, problémy se zrakem, nevolnost, stavy úzkosti, astenii závrať, mydriázu, motorickou nekoordinovanost a dezorientaci. Obecně platí, že hospitalizace u této intoxikace není nutná a infarkt myokardu u dospělých po intoxikaci

houbami obsahujícími psilocybin je vzácný. Kóma, hypertermie a křeče se mohou vyskytnout při intoxikaci u dětí (Jo et al., 2014, s. 218).

## **Terapie**

Léčba intoxikace je především podpurná. Intoxikovaní pacienti by měli být umístěni v místnosti s omezenou stimulací. Sedace pomocí benzodiazepinů může být za potřebí u silné agitovanosti. U intoxikovaných se občas mohou křečové záchvaty, ty se nejlépe léčí diazepamem (0,1 mg/kg IV u dětí, nebo 2-5 mg/kg IV u dospělých podle potřeby opakovaně každých 5 minut) (Schneider, 2012, s. 76).

## **3.6 Antabusový syndrom**

### **Hnojník inkoustový (*Coprinopsis atramentaria*)**

Hnojník roste obvykle na jaře a na podzim na trávnících. Patří do čeledi Psathyrellaceae. Charakteristickou zajímavostí hnojníku je, že je jedlý pouze jako mladý, protože ve stáří podléhá autolýze. Klobouk hnojníku je normálně bílý, ale časem zrudne a překryje třeň. Po vytroušení spor nebo po utržení změní barvu na černou a během několika hodin se samovolně rozpadne. Obvykle je klobouk 5 až 10 cm vysoký, zpočátku vejčitý, otevírá se do dlouhého zvonu. Když je houba bílá, její vrchol se rozpadá do několika šupin. Stonek hnojníku je bílý, dutý a 6-15 cm vysoký (viz. Příloha č. 16). Houba se objevuje v lesích, loukách a při okrajích cest. U hnojníku byly prokázány antioxidační, protirakovinné, antiadrogenní, hepatoprotektivní účinky, dále inhibuje acetylcholinesterázu, působí protizánětlivě, antidiabeticky, antimikrobiálně, antivirově, antinematózně, proti obezitě a protiplísňově (Nowakowski et al., 2020, s. 2932-2933).

Hnojník produkuje aminokyselinu koprín, která se v lidském těle metabolizuje na 1-aminocyklopropanol. Tento metabolit blokuje acetaldehyddehydrogenázu a v přítomnosti alkoholu dochází k hromadění acetaldehydu v organismu. Výsledkem je disulfidová reakce. Účinky 1-aminocyklopropanolu mohou přetrvávat až podobu 72 hodin po požití houby (Horowitz et al., 2018, s. 7).

### **Příznaky otravy**

Klinicky se tento typ otravy projevuje po požití hub a současného předchozího, nebo pozdějšího požití alkoholu. Uváděná prodleva mezi požitím houby a konzumací alkoholu se pohybuje od přibližně 2 hodin až po několik dní. Během několika minut po požití alkoholu se u pacienta objeví skvrnitý erytematózní nález na trupu, končetinách a zarudnutí v obličeji. Můžou se objevit bolesti hlavy, dušnost, pocení, nevolnost, zvracení, tachykardie, předčasné

komorové stahy, fibrilace síní, závratě, zmatenost a pocit kovové chuti v ústech. Hypotenze je méně častá než u disulfiramu a kóma je velmi vzácné. Doba trvání příznaků je obecně krátká, běžně trvá přibližně 30 minut, ale příležitostně může trvat až 24 hodin (White et al., 2019, s. 61).

### **Terapie**

Léčba této reakce je podpůrná a spočívá v náhradě tekutin a elektrolytů. Obvykle příznaky samovolně odezní do 6 hodin od požití alkoholu. Existuje však riziko, že reakce vznikne opakovaně po konzumaci alkoholu (Nowakowski et al., 2020, s. 2940).

## Význam a limitace

Otravy rostlinami a houbami je spíše okrajové téma jak pro Zdravotnické záchranné služby, tak pro urgentní příjmy a pracoviště intenzivní péče, nicméně na některé z těchto otrav je důležité upozornit, protože jejich rozeznání a znalost druhů, které je způsobují může být pro pacienta život zachraňující. Anamnéza a materiály sesbírané na místě, kde došlo k intoxikaci mají totiž největší důkazní hodnotu a mohou určit směr, kterým bude vedena pacientova následná léčba a podstatně napomocť ke zlepšení jeho prognózy. Informace z této práce by měly sloužit k získání základního přehledu o problematice otrav obecně a k obohacení čtenáře o znalosti nejjedovatějších druhů rostlin a hub, které se přirozeně vyskytují na území České republiky. Z dohledaných informací vyplývá, že takovéto otravy jsou charakteristické hlavně pro lidi, kteří se aktivně věnují sběru lesních plodů a hub, protože záměna, nebo náhodné požití dětmi, jsou jejich nejčastějšími příčinami.

Většina studií použitých v této práci je ze zahraničních zdrojů, především z rozvojových oblastí, kde je tato problematika stále významná a takovéto otravy se na jejich území vyskytují častěji. Z českých institucí se této problematice nejvíce věnuje Toxikologické informační středisko, z jehož seznamů také vychází výběr druhů pro tuto práci, a které se snaží širokou veřejnost vzdělávat v této problematice pomocí jeho programů.

Významnou limitací je malé množství studií, které byly na toto téma provedeny v nedávné době (v horizontu 10 let), jelikož je toto téma pro většinu vyspělých států pouze okrajové. Některé druhy ze seznamů TIS tak nemohly být v práci uvedeny, protože podklady pro sumarizaci informací o nich byly slabé. Jako další významná limitace se jeví, že většina z těchto studií je pouze případová, tvrzení z nich se tak nedají aplikovat plošně, protože jedovatost některých druhů rostlin a hub přímo souvisí s prostředím, ve kterém se vyskytují, jak vyplývá z informací obsažených v této práci a současně reakce každého člověka na tyto otravy se může odlišovat.

## Závěr

Téma Otravy rostlinami a houbami z pohledu zdravotnického záchranáře jsem si zvolil na základě rozhovoru s mentorem, během své odborné praxe u Zdravotnické záchranné služby. Mentor popisoval stav bezradnosti při záchraně pacienta, který neustále upadal do bezvědomí a na EKG se objevovala chaotická křivka nereagující na defibrilační výboje ani farmakoterapii. Později v nemocnici se ukázalo, že šlo o otravu tiselem červeným (*Taxus baccata*).

Jedovaté rostliny a houby tu byly dávno před námi a lidský druh s nimi žije v koexistenci již od svého počátku, i proto mě udivilo, že já sám jsem o nich věděl tak málo. I přesto, že závažné otravy způsobené touto skupinou objevují jen vzácně, každoročně se některé vyskytnou a mohou být fatální jako v případě výše zmíněné otravy tiselem, proto si myslím, že znalost základních jedovatých druhů rostlin je pro záchranáře důležitá a zlepšuje prognózu pacienta. Z práce vyplývá, že nejdůležitější složkou záchrany takto otráveného pacienta je správně odebraná anamnéza a vzorky z místa otravy, v takovémto případě přichází vhod právě znalost těchto druhů pro posouzení důkazní hodnoty odebraných vzorků.

Práce splnila předurčené cíle v podobě sumarizace poznatků o popisu jednotlivých druhů rostlin a hub vyvolávajících otravy, příznacích otravy, kterou způsobují a posledních poznatků k terapii těchto otrav. Současně byla k práci přiložena i obrazová příloha pro snazší rozpoznání uvedených druhů a kazuistiky pro snazší proniknutí do tématu.

Sumarizace informací z této práce by společně s obrazovou přílohou práce mohly sloužit pro vytvoření základního jednoduchého přehledu nebezpečných druhů rostlin a hub pro zdravotnické záchranné služby, popřípadě v podobě brožury by tyto informace mohly sloužit, jako jednoduchý návod na nakládání s takto otráveným pacientem pro personál urgentních příjmů.

## Referenční seznam

ABBES, Melissa, Marc MONTANA, Christophe CURTI a Patrice VANELLE. Ricin poisoning: A review on contamination source, diagnosis, treatment, prevention and reporting of ricin poisoning. *Toxicon* [online]. 2021, **195**, 86-92 [cit. 2022-04-07]. ISSN 00410101. Dostupné z: doi:10.1016/j.toxicon.2021.03.004

AKI, Ehab Said a Jalal ALESSAI, 2019. General Approach to Poisoned Patient. *Poisoning in the Modern World: New Tricks for an Old Dog?* [online]. 1. Londýn: IntechOpen, s. 4 [cit. 2022-04-26]. ISBN 978-1-83880-786-3. Dostupné z: [https://books.google.cz/books?hl=en&lr=&id=nzj8DwAAQBAJ&oi=fnd&pg=PA3&dq=General+approach+to+poisoned+patient.+Poisoning+in+the+Modern+World-New+Tricks+for+an+Old+Dog,+2019.+&ots=RAUQPGeagR&sig=Q2jLxPSYzhzxxG3ngJoxEK0z-\\_0&redir\\_esc=y#v=onepage&q=General%20approach%20to%20poisoned%20patient.%20Poisoning%20in%20the%20Modern%20World-New%20Tricks%20for%20an%20Old%20Dog%2C%202019.&f=false](https://books.google.cz/books?hl=en&lr=&id=nzj8DwAAQBAJ&oi=fnd&pg=PA3&dq=General+approach+to+poisoned+patient.+Poisoning+in+the+Modern+World-New+Tricks+for+an+Old+Dog,+2019.+&ots=RAUQPGeagR&sig=Q2jLxPSYzhzxxG3ngJoxEK0z-_0&redir_esc=y#v=onepage&q=General%20approach%20to%20poisoned%20patient.%20Poisoning%20in%20the%20Modern%20World-New%20Tricks%20for%20an%20Old%20Dog%2C%202019.&f=false)

AGGARWAL, Rashmi a Hemant AGGARWAL. Medical management of Ricin poisoning. *Journal of Medical and Allied Sciences* [online]. 2017, **7**(2), 82-86 [cit. 2022-04-09]. ISSN 22311696. Dostupné z: doi:10.5455/jmas.259532

ALARFAJ, Mohammad a Ankur GOSWAMI. Cardiotoxicity in yew berry poisoning: A case report and literature review. *The American Journal of Emergency Medicine* [online]. 2021 [cit. 2022-04-25]. ISSN 07356757.

ALELQ, Kawthar, Rizwan AHMAD, Reem ALBANNAY, Niyaz AHMAD a Hanine ALMUBAYEDH. Clinical uses and toxicity of Atropa belladonna; an evidence based comprehensive retrospective review (2003-2017). *Bioscience Biotechnology Research Communications* [online]. 2018, **11**, 41-48 [cit. 2022-04-25]. ISSN 23214007. Dostupné z: doi:10.21786/bbrc/11.1/6

ALEXANDRE, J., A. FOUCAULT, G. COUTANCE, P. SCANU a P. MILLIEZ. Digitalis intoxication induced by an acute accidental poisoning by lily of the valley. *Circulation* [online]. 2012, **125**(8), 1053 - 1055 [cit. 2022-04-25]. ISSN 00097322. Dostupné z: doi:10.1161/CIRCULATIONAHA.111.044628

ALIZADEH, Anahita, Mohammad MOSHIRI, Javad ALIZADEH a Mahdi BALALI-MOOD. Black henbane and its toxicity - a descriptive review. *Avicenna Journal of Phytomedicine* [online]. 2014, **4**(5), 297-311 [cit. 2022-04-25]. ISSN 22287930.

ANANTHARAM, Poojya, Dahai SHAO, Paula M. IMERMAN, Eric BURROUGH, Dwayne SCHRUNK, Tsevelmaa SEDKHUU, Shusheng TANG a Wilson RUMBEIHA. Improved Tissue-Based Analytical Test Methods for Orellanine, a Biomarker of Cortinarius Mushroom Intoxication. *Toxins* [online]. 2016, **8**(5), 158-173 [cit. 2022-04-16]. ISSN 20726651. Dostupné z: doi:10.3390/toxins8050158

ALTMANN, Horst, 2012. *Jedovaté rostliny, jedovatí živočichové*. Vyd. 1. [i.e. Vyd. 2.]. Praha: Knižní klub. Průvodce přírodou (Knižní klub). ISBN 978-80-242-3324-6.

BEKTAŞ, Ms, F AKTAR, A GÜNEŞ, Ü ULUCA, S GÜLŞEN a K KARAMAN, 2016. Atropa Belladonna (Deadly Nightshade) Poisoning in Childhood. *West Indian Medical Journal* [online]. [cit. 2022-04-26]. ISSN 00433144. Dostupné z: doi:10.7727/wimj.2015.457

BENAMOR, Mouna, Emna GHARBI, Sirine BOUZID, Olfa CHAKROUN-WALHA a Noureddine REKIK. Ricin poisoning after oral ingestion of castor beans: A case report and literature review. *African Journal of Emergency Medicine* [online]. 2020, **10**(4), 274-276 [cit. 2022-04-25]. ISSN 2211419X. Dostupné z: doi:10.1016/j.afjem.2020.06.002

BOĞAN, Mustafa, M Murat OKTAY, Mustafa SABAK, Hasan GÜMÜŞBOĞA a Şevki Hakan EREN. Stranger in the garden: Ricinus communis, 17 cases of intoxication. *Hong Kong Journal of Emergency Medicine* [online]. 2020, **27**(5), 308-312 [cit. 2022-04-05]. ISSN 10249079. Dostupné z: doi:10.1177/1024907919846720

CELIK, Ferit, Nalan Gulsen UNAL, Ali SENKAYA, et al. Outcomes of Patients with Acute Hepatotoxicity Caused by Mushroom-Induced Poisoning. *The Turkish Journal of Gastroenterology* [online]. 2021, **32**(8), 678-684 [cit. 2022-04-13]. ISSN 13004948. Dostupné z: doi:10.5152/tjg.2021.19875

DEMIRHAN, A., Tekelioğlu ÜY, Yıldız İ, T. KORKMAZ, M. BILGI, A. AKKAYA a H. KOÇOĞLU. Anticholinergic Toxic Syndrome Caused by Atropa Belladonna Fruit (Deadly Nightshade): A Case Report. *Turkish journal of anaesthesiology and reanimation* [online]. 2013, **41**(6), 226-8 [cit. 2022-04-25]. ISSN 2667677X. Dostupné z: doi:10.5152/TJAR.2013.43

DIAZ, James H., 2016. Poisoning by Herbs and Plants: Rapid Toxicologic Classification and Diagnosis. *Wilderness* [online]. **27**(1), 136-152 [cit. 2022-04-26]. ISSN 10806032. Dostupné z: doi:10.1016/j.wem.2015.11.006

DINIS-OLIVEIRA, Ricardo Jorge, Mariana SOARES, Carolina ROCHA-PEREIRA a Félix CARVALHO. Human and experimental toxicology of orellanine. *Human* [online]. 2016, **35**(9), 1016-1029 [cit. 2022-04-14]. ISSN 09603271. Dostupné z: doi:10.1177/0960327115613845

DISEL, N.R., Z. KEKEC, M. YILMAZ a M. KARANLIK, 2015. Poisoned after Dinner: Dolma with Datura Stramonium. *Turkish Journal of Emergency Medicine* [online]. **15**(1), 51 - 55 [cit. 2022-04-26]. ISSN 13047361. Dostupné z: doi:10.5505/1304.7361.2015.70894

GAIRE, Bhakta Prasad a Lalita SUBEDI. A review on the pharmacological and toxicological aspects of Datura stramonium L. *Journal of Integrative Medicine* [online]. 2013, **11**(2), 73-79 [cit. 2022-04-25]. ISSN 20954964. Dostupné z: doi:10.3736/jintegrmed2013016

GOVORUSHKO, Sergey, Ramin REZAEE, Josef DUMANOV a Aristidis TSATSAKIS. Poisoning associated with the use of mushrooms: A review of the global pattern and main characteristics. *Food and Chemical Toxicology* [online]. 2019, **128**, 267-279 [cit. 2022-04-25]. ISSN 02786915. Dostupné z: doi:10.1016/j.fct.2019.04.016

HASGÜL, Burak, Merve ÇATAK, Arif İsmet ÇATAK a Serhat KARAMAN. Case Series About Atropa Belladonna (Deadly Nightshade) Intoxication and Experience of Physostigmine. *Journal of Academic Emergency Medicine Case Reports / Akademik Acil Tip Olgu Sunumlari Dergisi* [online]. 2022, **13**(1), 25-28 [cit. 2022-04-05]. ISSN 1309534X. Dostupné z: doi:10.33706/jemcr.998002

HEDMAN, Heidi, Johan HOLMDAHL, Johan MÖLNE, Kerstin EBEFORS, Börje HARALDSSON a Jenny NYSTRÖM. Long-term clinical outcome for patients poisoned by the fungal nephrotoxin orellanine. *BMC Nephrology* [online]. 2017, **18**, 1-7 [cit. 2022-04-14]. ISSN 14712369. Dostupné z: doi:10.1186/s12882-017-0533-6

HENDRICKSON, Robert G. a Shana KUSHIN, 2022. Gastrointestinal decontamination of the poisoned patient. *UpToDate* [online]. 6.2.2022 [cit. 2022-04-26]. Dostupné z: <https://www.medilib.ir/uptodate/show/321>



HONYIGLO, E., A. FRANCHI, N. CARTISER, C. BOTTINELLI, A. S. ADVENIER, F. BÉVALOT a L. FANTON. Unpredictable Behavior Under the Influence of "Magic Mushrooms": A Case Report and Review of the Literature. *Journal of forensic sciences* [online]. 2019, **64**(4), 1266-1270 [cit. 2022-04-16]. ISSN 15564029. Dostupné z: doi:10.1111/1556-4029.13982

HOROWITZ, B. Zane, TARABAR, Asim, ed., 2015. Mushroom Toxicity. [Http://www.jvsmedicscorner.com](http://www.jvsmedicscorner.com) [online]. MedScape, 29.12.2015 [cit. 2022-04-26]. Dostupné z: [http://www.jvsmedicscorner.com/ICU-Miscellaneous\\_files/Mushroom%20Toxicity%3A%20Background,%20Pathophysiology,%20Etiology.pdf](http://www.jvsmedicscorner.com/ICU-Miscellaneous_files/Mushroom%20Toxicity%3A%20Background,%20Pathophysiology,%20Etiology.pdf)

IVANOV, Dobri, Petko MARINOV, Tsonka DIMITROVA a Snezha ZLATEVA, 2018. Poisoning with Amanita phalloides (Vaill. ex Fr.) Link - 25-years retrospective analysis in Varna region, Bulgaria. *Scripta Scientifica Pharmaceutica* [online]. **5**, 42-42 [cit. 2022-04-25]. ISSN 23675500. Dostupné z: doi:10.14748/ssp.v1i1.5015

JAHODÁŘ, Luděk, 2018. *Rostliny způsobující otravy* [online]. Praha: Univerzita Karlova, nakladatelství Karolinum [cit. 2022-04-26]. ISBN 978-80-246-4050-1. Dostupné z: [https://books.google.cz/books?hl=en&lr=&id=S96VDwAAQBAJ&oi=fnd&pg=PA1&dq=rostliny+způsobující+otravy&ots=GBgmDbpFfX&sig=Y8UEkMQt-5EfUH54Xk7GqOlt264&redir\\_esc=y#v=onepage&q=rostliny%20způsobující%20otravy&f=false](https://books.google.cz/books?hl=en&lr=&id=S96VDwAAQBAJ&oi=fnd&pg=PA1&dq=rostliny+způsobující+otravy&ots=GBgmDbpFfX&sig=Y8UEkMQt-5EfUH54Xk7GqOlt264&redir_esc=y#v=onepage&q=rostliny%20způsobující%20otravy&f=false)

JO, Woo-sik, Md. Akil HOSSAIN a Seung-chun PARK. Toxicological Profiles of Poisonous, Edible, and Medicinal Mushrooms. *Mycobiology* [online]. 2014, **42**(3), 215-220 [cit. 2022-04-14]. ISSN 12298093. Dostupné z: doi:10.5941/MYCO.2014.42.3.215

KARAKOC, Fatma, Zeynep COLLAK, Duygu KARA a Abdulhamit COLLAK. Hyoscyamus niger Intoxication: A Case Report. *British Journal of Medicine and Medical Research* [online]. 2016, **11**, 1-3 [cit. 2022-04-25]. ISSN 22310614.

KAYGUSUZ, Oğuzhan, Kutret GEZER, Ali ÇELİK a Belda DURSUN, 2013. Mushroom poisoning of death cap (Amanita phalloides) from Denizli (Turkey). *Biological Diversity and Conservation*. **2013**(6/2), 22-25. ISSN 1308-8084.

KELLER, S. A., J. KLUKOWSKA-RÖTZLER, K. M. SCHENK-JAEGER, H. KUPFERSCHMIDT, A. K. EXADAKTYLOS, B. LEHMANN a E. LIAKONI. Mushroom Poisoning-A 17 Year Retrospective Study at a Level I University Emergency Department in Switzerland. *International journal of environmental research and public health* [online]. 2018, **15**(12) [cit. 2022-04-12]. ISSN 16604601. Dostupné z: doi:10.3390/ijerph15122855

KLINIKA PRACOVNÍHO LÉKAŘSTVÍ VFN A 1. LF UK, 2021. *Zpráva o činnosti Toxikologického informačního střediska (TIS) v roce 2021*. Praha. Dostupné také z: [https://www.tis-cz.cz/images/stories/PDFs/zprava\\_o\\_cinnosti\\_TIS\\_2021.pdf](https://www.tis-cz.cz/images/stories/PDFs/zprava_o_cinnosti_TIS_2021.pdf)

KREMER, Bruno P., 1995. *Stromy: v Evropě zdomácnělé a zavedené druhy*. Praha: Knižní klub. Průvodce přírodou (Knižní klub). ISBN 80-717-6184-2.

LEVINE, Michael D. Levine a Aym O'CONNOR, 2020. Digitalis (cardiac glycoside) poisoning. *UpToDate* [online]. 13.4.2020 [cit. 2022-04-26]. Dostupné z: <https://www.medilib.ir/uptodate/show/319>

MANOHARI, S. S., Michael JANSZ a Kavinda DAYASIRI, 2021. Evaluation and treatment of children with poisoning. *Sri Lanka Journal of Child Health* [online]. **50**, 514-514 [cit. 2022-04-26]. ISSN 2386110X. Dostupné z: doi:10.4038/sljch.v50i3.9738

MORRISON, Emma E a Euan A SANDILANDS, 2020. Principles of management of the poisoned patient. *Medicine* [online]. **48**(3), 160-164 [cit. 2022-04-26]. ISSN 13573039. Dostupné z: doi:10.1016/j.mpmed.2019.12.003

MÜLLER, D. a H. DESEL, 2013. Common causes of poisoning: Etiology, diagnosis and treatment. *Deutsches Arzteblatt International* [online]. **110**(41), 690 - 700 and 12 and I [cit. 2022-04-26]. ISSN 18660452. Dostupné z: doi:10.3238/arztebl.2013.0690

NOWAKOWSKI, Patryk, Sylwia K. NALIWAJKO, Renata MARKIEWICZ-A'UKOWSKA, Maria H. BORAWSKA a Katarzyna SOCHA. The two faces of *Coprinus comatus*-Functional properties and potential hazards. *Phytotherapy Research* [online]. 2020, **34**(11), 2932-2944 [cit. 2022-04-16]. ISSN 0951418X. Dostupné z: doi:10.1002/ptr.6741

OMENDER, Singh a Juneja DEVEN, ed., 2019. *Principles and Practice of Critical Care Toxicology* [online]. 1. New Delhi: JAYPEE BROTHERS MEDICAL PUBLISHERS [cit. 2022-04-26]. ISBN 978-93-5270-674-7. Dostupné z: [https://books.google.cz/books?hl=en&lr=&id=m3KSDwAAQBAJ&oi=fnd&pg=RA1-PA3&dq=SINGH,+Omender%3B+NASA,+Prashant%3B+JUNEJA,+Deven.+Approach+to+a+Poisoned+Patient.+Principles+and+Practice+of+Critical+Care+Toxicology,+2019&ots=gOUtFZg9&sig=1FV88Ktd52WkDDb\\_pYv6gcR2gIw&redir\\_esc=y#v=onepage&q=SINGH%2C%20Omender%3B%20NASA%2C%20Prashant%3B%20JUNEJA%2C%20Deven.%20Approach%20to%20a%20Poisoned%20Patient.%20Principles%20and%20Practice%20of%20Critical%20Care%20Toxicology%2C%202019&f=false](https://books.google.cz/books?hl=en&lr=&id=m3KSDwAAQBAJ&oi=fnd&pg=RA1-PA3&dq=SINGH,+Omender%3B+NASA,+Prashant%3B+JUNEJA,+Deven.+Approach+to+a+Poisoned+Patient.+Principles+and+Practice+of+Critical+Care+Toxicology,+2019&ots=gOUtFZg9&sig=1FV88Ktd52WkDDb_pYv6gcR2gIw&redir_esc=y#v=onepage&q=SINGH%2C%20Omender%3B%20NASA%2C%20Prashant%3B%20JUNEJA%2C%20Deven.%20Approach%20to%20a%20Poisoned%20Patient.%20Principles%20and%20Practice%20of%20Critical%20Care%20Toxicology%2C%202019&f=false)

PRAKASH RAJU, K., K. GOEL, D. ANANDHI, V. PANDIT, R. SURENDAR a M. SASIKUMAR. Wild tuber poisoning: Arum maculatum - A rare case report. *International Journal of Critical Illness and Injury Science* [online]. 2018, **8**(2), 111 - 114 [cit. 2022-03-20]. ISSN 22315004. Dostupné z: doi:10.4103/IJCIIS.IJCIIS\_9\_18

PINTO, Alexandre, Tiago LEMOS, Inês SILVEIRA a Irene ARAGÃO. Taxus baccata intoxication: the sun after the electrical storm. *Revista Brasileira de Terapia Intensiva* [online]. 2021, **33**(1), 172-175 [cit. 2022-01-12]. ISSN 0103507X. Dostupné z: doi:10.5935/0103-507X.20210019

PISKAČ, O., M. MALÝ, J. STRÍBRNÝ a H. RAKOVCOVÁ. Cardiotoxicity of yew. *Cor et Vasa* [online]. 2015, **57**(3), e234 - e238 [cit. 2022-04-25]. ISSN 18037712. Dostupné z: doi:10.1016/j.crvasa.2014.11.003

RAKOVCOVÁ, H., Z. FENCLOVÁ a T. NAVRÁTIL, 2014. Dětské otravy -- zkušenosti Toxikologického informačního střediska v Praze. *General Practitioner / Prakticky Lekar* [online]. **94**(3), 131-136 [cit. 2022-04-26]. ISSN 00326739.

RAKOVCOVÁ, H., 2013. Child accidents involving plants and mushrooms. *Pediatric pro Praxi* [online]. **14**(4), 262 - 264 [cit. 2022-04-26]. ISSN 12130494.

SCHNEIDER, Sandra M. Mushroom Toxicity. *Emergency Medicine Reports* [online]. 2012, **33**(7), 73-84 [cit. 2022-04-16]. ISSN 07462506

SMĚDRA, A., K. WOCHNA, D. ZAWADZKI a J. BERENT. Medical error in treatment of Amanita phalloides poisoning in pre-hospital care. *Scandinavian journal of trauma, resuscitation and emergency medicine* [online]. 2022, **30**(1), 20 [cit. 2022-04-13]. ISSN 17577241. Dostupné z: doi:10.1186/s13049-022-01008-2

STŘÍBRNÝ, Jan, Miloš SOKOL, Barbora MEROVÁ a Peter ONDRA. GC/MS determination of ibotenic acid and muscimol in the urine of patients intoxicated with Amanita pantherina. *International Journal of Legal Medicine* [online]. 2012, **126**(4), 519-524 [cit. 2022-04-14]. ISSN 09379827. Dostupné z: doi:10.1007/s00414-011-0599-9

SVRČEK, Mirko a Bohumil VANČURA, 1987. *Houby*. 3912. Praha: ARTIA.

TRANCĂ, S.D., M. COCIȘ a R. SZABO, 2017. Acute poisoning due to ingestion of Datura stramonium – A case report. *Romanian Journal of Anaesthesia and Intensive Care* [online]. **24**(1), 65 - 68 [cit. 2022-04-26]. ISSN 23927518. Dostupné z: doi:10.21454/rjaic.7518.241.szb

VENDRAMIN, A. a M. BRVAR. Amanita muscaria and Amanita pantherina poisoning: Two syndromes. *Toxicon* [online]. 2014, **90**(1), 269 - 272 [cit. 2022-04-13]. ISSN 18793150. Dostupné z: doi:10.1016/j.toxicon.2014.08.067

VÝZKUMNÝ ÚSTAV BEZPEČNOSTI PRÁCE, V. V. I., 2016 - 2022. Toxikologické informační středisko. *ZSBOZP* [online]. Praha [cit. 2022-04-20]. Dostupné z: <https://zsbozp.vubp.cz/adresar/article/26-toxikologicke-informacni-stredisko>

WALTER, E. a M. CARRARETTO, 2015. Drug-induced hyperthermia in critical care. *Journal of the Intensive Care Society* [online]. **16**(4), 306-311 [cit. 2022-04-26]. ISSN 17511437. Dostupné z: doi:10.1177/1751143715583502

WENNIG, R., F. EYER, A. SCHAPER, T. ZILKER a H. ANDRESEN-STREICHERT. Mushroom Poisoning. *Deutsches Arzteblatt International* [online]. 2020, **117**(42), 1-7 [cit. 2022-04-25]. ISSN 18660452. Dostupné z: doi:10.3238/arztebl.2020.0701

WHITE, Julian, Scott A. WEINSTEIN, Luc DE HARO, Regis BÉDRY, Andreas SCHAPER, Barry H. RUMACK a Thomas ZILKER. Mushroom poisoning: A proposed new clinical classification. *Toxicon* [online]. 2019, **157**, 53-65 [cit. 2022-04-16]. ISSN 00410101. Dostupné z: doi:10.1016/j.toxicon.2018.11.007

YAYLA, Önder. Tirsik: Turning Poison into an Alternative Medicine. *Journal of Tourism and Gastronomy Studies* [online]. 2021, **9**, 1536-1546 [cit. 2022-04-25]. ISSN 21478775. Dostupné z: doi:10.21325/jotags.2021.853

YE, Yongzhuang a Zhenning LIU. Management of Amanita phalloides poisoning: A literature review and update. *Journal of Critical Care* [online]. 2018, **46**, 17-22 [cit. 2022-04-13]. ISSN 08839441. Dostupné z: doi:10.1016/j.jcrc.2018.03.028

YILDIRIM, Çağdaş, Gülhan Kurtoğlu ÇELİK, Güllü Ercan HAYDAR, Gül Pamukçu GÜNAYDIN, Yavuz OTAL a Ayhan ÖZHASENEKLER, 2016. Mushroom Poisoning with Symptoms of Pantherina Syndrome: A Case Report. *Journal of Academic Emergency Medicine Case Reports / Akademik Acil Tıp Olgu Sunumlari Dergisi* [online]. **7**(4), 67-69 [cit. 2022-04-25]. ISSN 1309534X. Dostupné z: doi:10.5152/jemcr.2016.1368

## Seznam zkratek

TIS	Toxikologické informační středisko
CNS	Centrální nervová soustava
SpO <sub>2</sub>	Saturace kyslíkem
EKG	Elektrokardiogram/Elektrokardiograf
TK	Krevní tlak
GCS	Glasgow Coma Scale
AVPU	Alert, verbal, pain, unresponsive
GI	Gastrointestinální
AACT	American Academy of Clinical Toxicology
EAPCCT	European Association of Poisons Centres and Clinical Toxicologists
ARDS	Syndrom akutní dechové tísně
AU	Aktivní uhlí
WBI	Whole bowel irrigation
GIT	Gastrointestinální trakt
ATPáza	Adenosin trifosfatáza
RNA	Ribonukleová kyselina
MARS	Recirkulace molekulárních adsorbentů
FPSA	Frakcionovaná separace a absorpce plazmy
GABA	Gama-aminomáselná kyselina
LSD	Diethylamid kyseliny lysergové
MRI	Magnetická rezonance
CT	Počítačová tomografie
TT	Tělesná teplota
IV	Intravenózní
ECMO	Extrakorporální membránová oxygenace

## Seznam příloh

- Příloha č. 1 *Kazuistika. Rulík zlomocný (Atropa beladona)*
- Příloha č. 2 *Kazuistika Durman obecný (Datura stramonium)*
- Příloha č. 3 *Kazuistika Tis červený (Taxus baccata)*
- Příloha č. 4 *Kazuistika Muchomůrka zelená (Amanita phalloides)*
- Příloha č. 5 *Fotografie Áron plamatý (Arum maculatum)*
- Příloha č. 6 *Fotografie Blín černý (Hyosциamus niger)*
- Příloha č. 7 *Fotografie Durman obecný (Datura stramonium)*
- Příloha č. 8 *Fotografie Konvalinka vonná (Convallaria majalis)*
- Příloha č. 9 *Fotografie Rulík zlomocný (Atropa beladona)*
- Příloha č. 10 *Fotografie Skočec obecný (Ricinus communis)*
- Příloha č. 11 *Fotografie Tis červený (Taxus baccata)*
- Příloha č. 12 *Ilustrace Muchomůrka zelená (Amanita phalloides)*
- Příloha č. 13 *Ilustrace Muchomůrka tygrováná (Amanita pantherina)*
- Příloha č. 14 *Ilustrace Pavučinec plyšový (Cortinarius orellanus)*
- Příloha č. 15 *Ilustrace Lysohlávka kopinatá (Psilocybe semilanceata)*
- Příloha č. 16 *Ilustrace Hnojník inkoustový (Coprinopsis atramentaria)*

## Přílohy

### Kazuistiky

#### *Příloha č. 1*

#### **Rulík zlomocný (Atropa Belladonna)**

58letý pacient byl přijat do okresní státní nemocnice, kvůli poruše vědomí, agitaci, těžké mluvě, zvracení a horečce. Bylo zjištěno že pacient snědl 6 nebo 7 plodů rulíku zlomocného zhruba před 8 hodinami, protože si myslel, že to bude dobré pro jeho současné onemocnění diabetes mellitus. Hodinu po konzumaci začal trpět suchostí v ústech. V následujících pár hodinách se u pacienta objevily návaly horka, zmatená řeč a agitovanost načež byl odvezen do nemocnice k dalšímu vyšetření, protože potíže neustupovaly. Jeho krevní tlak byl 115/60 mmHg, puls měl 105 bpm a tělesnou teplotu 37,5 °C v čase přijetí do nemocnice. Byl dezorientovaný a jakákoli práce s ním byla náročná kvůli jeho nesmyslné řeči. Měl suchou a lepkavou ústní sliznici. Jeho GCS bylo 14, ale trpěl těžkou agitací a zrakovými halucinacemi. Zornicový reflex byl bilaterálně pozitivní a zornice mydriatické. Jeho motorika a reflexy byly v normě. Vyšetření břicha bylo normální a pacient nejevil žádné známky retence moči. Pacient měl během prvních minut v nemocnici sinusovou tachykardii 115-120 bpm. Počet leukocytů byl  $15,8 \times 10^9$ . Biochemické vyšetření krve bylo v normě. Bylo provedeno CT mozku a difuzní MRI pro vyloučení kraniálních patologií, žádná patologie nebyla přítomna. Pacient byl následně odeslán na jednotku intenzivní péče s diagnózou intoxikace rulíkem zlomocným. Zde mu byl podán diazepam 5mg v infuzi a tableta haloperidolu pro snížení agitace. I přes všechnu tuto konzervativní léčbu, halucinace, obtíže při mluvení a agitace přetrvávaly. Následně byly podány 2 mg fyzostigminu IV, do půl hodiny od podání se pacientův stav zlepšil. V průběhu jeho sledování neurotoxický nález u pacienta zcela ustoupil do 24 h. Pacient byl třetí den pozorování zcela asymptomatický a byl plně zotaven propuštěn domů (Hasgül et al., 2022, s. 26).



## *Příloha č. 2*

### **Durman obecný (*Datura stramonium*)**

Zdravý 32letý muž se dostavil na pohotovost, kvůli akutnímu nástupu rozmazaného vidění a bolesti hlavy v oblasti pravé spánkové kosti během posledních dvou hodin. Byl velmi agitovaný. Zmínil, že volnočasově užívá marihuanu. Vstupně byla pozorována anizokorie s rozšířenou pravou zornicí bez reakce na osvit. Jeho kůže byla suchá a horká. Při příjmu měl pacient P\* 102 bpm, TK\* 124/85 mmHg, TT\* 37,5 °C, DF\* 20/min a \*SpO<sub>2</sub> 98 %. EKG\* odhalilo sinusovou tachykardii s frekvencí 110 bpm. Ostatní fyzikální vyšetření byla v normě. Bylo provedeno CT mozku pro vyloučení CMP nebo jiného mozkového poranění. Laboratorní výsledky ukázaly zvýšenou hodnotu kreatin kinázy. Všechna ostatní biochemická vyšetření byla v normě, test na drogy byl negativní, bez přítomnosti alkoholu. Byly podány krystaloidy IV (1000ml 0,9 % NaCl). Léčba pomocí delorazepamu 2 mg IV pomohla zvládnout tachykardii i agitovanost. Opakované podání nebylo zapotřebí a v průběhu 6 h symptomy zcela vymizely. Podrobná anamnéza pacienta odhalila, že pacient byl zahradník, který celý den manipuloval s rostlinami Durmanu obecného bez ochranných rukavic. Neurologické vyšetření potvrdilo diagnózu anticholinergní toxicity vyvolané těmito rostlinami. Po konzultaci s toxikologickým střediskem byl pacient po šesti hodinách pozorování v dobrém klinickém stavu zcela bez obtíží propuštěn domů (Agosti et al, 2022, s. 1).

**Tis červený (*Taxus baccata*)**

32letý muž si zavolal zdravotnickou záchranou službu pro kolaps. Po příjezdu ZZS na zemi ležel obézní muž, který byl při vědomí, byl cyanotický a udával bolesti na hrudi. Po chvíli se u pacienta objevily jemné tonicko-klonické křeče a jeho puls byl nehmatný, na EKG byla PEA. Podání adrenalinu až do dávky 5mg bylo bez efektu, cordarone nebyl podán, proběhla orotracheální intubace a podání 3 defibrilačních výbojů (200 J – 200 J – 300 J), které bylo bez efektu. Pacient byl za kontinuální resuscitace převezen do FNOL\*. Při přijetí měl pacient GCS 3, TK 0, SpO<sub>2</sub> neměřitelné, na EKG asystolie. Toxikologické vyšetření prokázalo Taxin B a vyšetření krve zvýšený laktát 8,6 mmol/l. Echokardiografické vyšetření vyloučilo embolii a ukázalo stojící myokard. Pacient byl připojen na ECMO a přeložen a Kardiochirurgickou JIP. Dle vstupního CT se u pacienta začal rozvíjet edém mozku, od počátku hospitalizace byl v komatózním stavu, později se u něj podařilo obnovit srdeční činnost, došlo k úpravě křivky EKG a hypertenzi, postupně byla snižována podpora ECMO. Antiedematózní terapie u pacienta způsobila polyurii. U pacienta byl prokázán minerální rozvrat, vysoký myoglobin, a kreatin kináza. Klinicky byl pacient v areflektořickém kómatu, které poději potvrdil i neurolog. Při rozvíjejícím se mozkovém edému a minerálním rozvratu s hyperosmolaritou byl 3. den hospitalizace nastaven režim DNR a čtvrtý den hospitalizace pacient zemřel (Kchir JIP FNOL).

**Muchomůrka zelená (*Amanita phalloides*)**

Při ranní houbařské výpravě našel muž tři exempláře hub, o kterých se domníval, že je to bedla vysoká (*Macrolepiota procera*). Po návratu z lesa kolem 10:00 ráno nasbírané houby usmažil a zkonzumoval. V pozdní odpoledne toho dne si začal stěžovat na nevolnost a pocit těžkosti. To v něm vzbudilo podezření, že mohl požit muchomůrku zelenou. O kolo 19:00, když se bolesti břicha stále zhoršovaly si muž zavolal záchrannou službu a uvedl, že snědl houby podobné bedle vysoké, které ráno našel v lese. Při vyšetření bylo zjištěno, že má pacient bolesti břicha při palpaci v oblasti žaludku a vysoký TK 160/100 mmHg. Vedoucí záchranného týmu stanovil diagnózu bolesti břicha a primární hypertenzi. Pacient dostal ranitidine 100 ml i.v. a captopril 12,5 mg p.o.. Posádka se rozhodla ponechat pacienta doma s doporučením konzultovat vysoký tlak s obvodním lékařem. Krátce po odjezdu zdravotníků se u pacienta objevilo zvracení, které neustávalo do dalšího dne, kdy se objevily další příznaky: průjem a horečka. Pacient znovu kontaktoval dispečink zdravotnické záchranné služby a nahlásil nové příznaky. Dispečer pacientovi doporučil hydrataci a odmítl k pacientovi vyslat posádku. Stav pacienta se do následujícího dne opět nezlepšil. Pacient znovu kontaktoval zdravotnickou záchrannou službu a informoval dispečera, že není schopen jíst a již třetí den trpí zvracením a průjmem. Dispečer pacienta opět poučil, aby pil více vody a navrhl mu, aby se do nemocnice vydal vlastním dopravním prostředkem, přičemž tvrdil, že nemá k dispozici žádnou volnou posádku pro výjezd. Téhož dne přišla matka muže a zavolala zdravotnickou záchrannou službu, které oznámila neustávající zvracení jako důvod telefonátu. Toho času byla k pacientovi vyslána posádka. Vedoucím posádky byl stejný záchranář, který k němu vyjížděl prvně. Rozhovor posádky s pacientem ukázal, že mnohokrát zvracel a trpěl průjmem. Tentokrát po podání metoklopramidu 10 mg i.v., multielektrolytového fyziologického roztoku 500 ml i.v. a 0,9 % NaCl 500 ml i.v., byl pacient nyní již v ohrožení života převezen do nemocnice, kde bylo dalšími testy zjištěno jaterní selhání pravděpodobně v důsledku otravy muchomůrkou zelenou. Pacient byl odeslán na vyšší pracoviště po podání 1200 mg acetylcysteinu. Vzhledem k život ohrožujícímu jaternímu selhání byla provedena transplantace jater od zemřelého dárce a po dlouhé léčbě a rehabilitaci byl pacient nakonec propuštěn v dobrém stavu domů (Smedra et al, 2022, s. 2-3).

## Obrazové přílohy

*Příloha č. 5*



*1 Áron plamatý (Arum maculatum), (Altmann, 2012, s. 92-93)*

*Příloha č. 6*



*2 Blín černý (Hyoscyamus niger), (Altmann 2012, s. 69)*

*Příloha č. 7*



*3 Durman obecný (Datura stramonium), (Altmann 2012, s. 74)*


*Příloha č. 8*



*4 Konvalinka vonná (Convallaria majalis, (Altmann, 2012, s. 87-88)*



*Příloha č. 9*



5 *Rulík zlomocný (Atropa belladonna)*, (Altmann, 2012, s. 68)

*Příloha č. 10*



6 *Skočec obecný (Ricinus communis)*, (Altmann, 2012, s. 55)

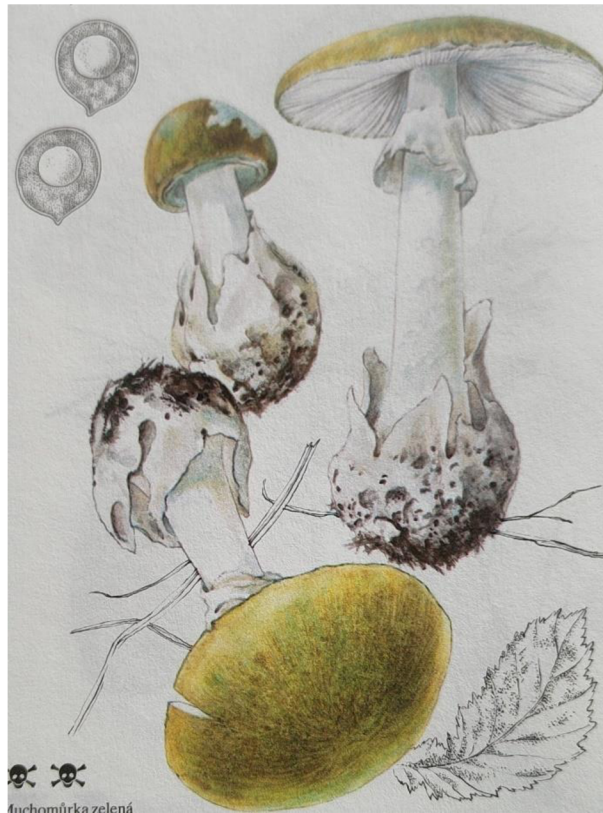Příloha č. 11



7 Tis červený (*Taxus baccata*), (Kremer, 1995, s. 87)

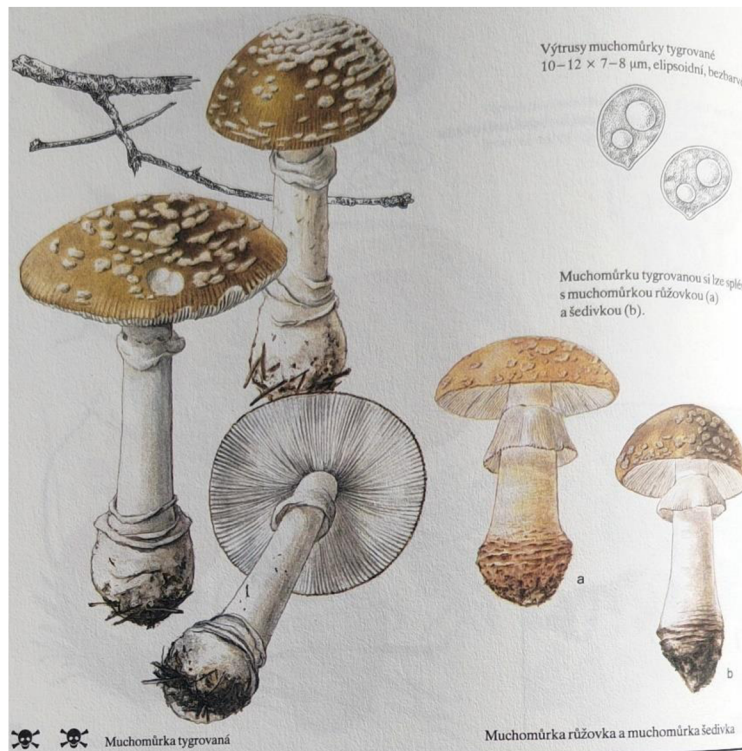


Příloha č. 12



8 Muchomůrka zelená (*Amanita phalloides*), (Svrček, 1987, s. 196)

Příloha č. 13



9 Muchomůrka tygrováná (*Amanita pantherina*), (Svrček, 1987, s. 199)



Příloha č. 14



10 Pavučinec plyšový (*Cortinarius orellanus*), (Svrček, 1987, s. 249)

Příloha č. 15



11 Lysohlávka kopinatá (*Psilocybe semilanceata*), (Svrček, 1987, s. 231)

*Příloha č. 16*



*12 Hnojník inkoustový (Coprinopsis atramentaria), (Svrček, 1987, s. 217)*