

Univerzita Palackého v Olomouci

Fakulta tělesné kultury



---

Fakulta  
tělesné kultury

**FYZIOTERAPIE U VNITŘNÍHO IMPINGEMENT SYNDROMU –  
TESTOVÁNÍ, KLINIKA, KINEZIOTERAPIE A FYZIKÁLNÍ TERAPIE**

Bakalářská práce

Autor: Martin Minich

Studijní program: Fyzioterapie

Vedoucí práce: PhDr. David Smékal, Ph.D.

Olomouc 2023



## **Bibliografická identifikace**

**Jméno autora:** Martin Minich

**Název práce:** Fyzioterapie u vnitřního impingement syndromu – testování, klinika, kinezioterapie a fyzikální terapie

**Vedoucí práce:** PhDr. David Smékal, Ph.D.

**Pracoviště:** Katedra fyzioterapie

**Rok obhajoby:** 2023

### **Abstrakt:**

Vnitřní impingement syndrom, který se vyskytuje hlavně u sportovců, je jedním z patologických procesů, které postihují ramenní kloub. Dochází při něm ke kontaktu rotátorové manžety s posteriorní částí glenoidálního labra během abdukce a zevní rotace paže. V popředí terapie stojí konzervativní léčba, které se spolu s klinickým vyšetřením bude věnovat tato bakalářská práce. Dále tato práce také podá přehled o dosavadních teoretických poznatcích o této diagnóze.

### **Klíčová slova:**

Vnitřní impingement syndrom, ramenní pletenec, kinezioterapie, fyzioterapie

Souhlasím s půjčováním práce v rámci knihovních služeb.

**Bibliographical identification****Author:** Martin Minich**Title:** Physiotherapy for the internal impingement syndrome - testing, clinical examination, kinesiotherapy and physical therapy**Supervisor:** PhDr. David Smékal, Ph.D.**Department:** Department of Physiotherapy**Year:** 2023**Abstract:**

The internal impingement syndrome, which occurs mainly in athletes, is a pathological process that affects the shoulder joint. It involves contact of the rotator cuff with the posterior part of the glenoid labrum during abduction and external rotation of the arm. Conservative treatment is at the forefront of therapy, and together with clinical examination it is the focus of this bachelor's thesis. Furthermore, this thesis summarises the current theoretical knowledge on this diagnosis.

**Keywords:**

Internal impingement syndrome, shoulder girdle, kinesiotherapy, physiotherapy

I agree the thesis paper to be lent within the library service.

Prohlašuji, že jsem tuto práci zpracoval samostatně pod vedením PhDr. Davida Smékala, Ph.D., uvedl všechny použité literární a odborné zdroje a dodržoval zásady vědecké etiky.

V Olomouci dne 28. dubna 2023

.....

Tímto chci poděkovat PhDr. Davidu Smékalovi, Ph.D. za konzultace, rady a doporučení, kterými mě a tuto práci obohatil a zároveň za trpělivost, kterou při těchto konzultacích projevil.

## OBSAH

Obsah .....	7
1 Úvod .....	10
2 Cíle .....	11
3 Přehled poznatků .....	12
3.1 Kineziologie ramenního pletence .....	12
3.1.1 Kloubní spojení ramenního pletence .....	12
3.1.1.1 Sternoklavikulární kloub.....	12
3.1.1.2 Akromioklavikulární kloub .....	13
3.1.1.3 Glenohumerální kloub.....	13
3.1.1.4 Subdeltoideální prostor.....	13
3.1.1.5 Skapulotorakální spojení.....	14
3.1.2 Svalové komponenty ramenního pletence .....	14
3.1.2.1 Svaly ramenního pletence.....	14
3.1.2.2 Vlastní svaly ramene .....	15
3.1.3 Pohyby v ramenním kloubu.....	17
3.1.3.1 Skapulohumerální rytmus .....	17
3.1.3.2 Addukce.....	17
3.1.3.3 Abdukce.....	17
3.1.3.4 Flexe .....	18
3.1.3.5 Extenze .....	18
3.1.3.6 Zevní rotace.....	18
3.1.3.7 Vnitřní rotace .....	19
3.2 Vnitřní impingement syndrom .....	20
3.2.1 Etiologie a patogeneze .....	21
3.2.2 Klinické poznatky.....	22
3.2.3 Klinické vyšetření a testování .....	23
3.2.4 Zobrazovací metody .....	27
3.2.5 Stádia vnitřního impingement syndromu .....	27
3.2.6 Kinezioterapie.....	28
3.2.6.1 Glehonohumeral internal rotation deficit.....	28
3.2.6.2 Instabilita.....	29

3.2.6.3	Stabilizace lopatky.....	30
3.2.6.4	Posílení rotátorové manžety .....	35
3.2.7	Fyzikální terapie.....	36
3.2.8	Operativní léčba .....	37
3.2.8.1	Pooperační léčba.....	37
4	Kazuistika.....	38
5	Diskuse .....	42
6	Závěr.....	45
7	Souhrn .....	46
8	Summary .....	47
9	Referenční seznam .....	48
10	přílohy.....	52



## Seznam zkratk

SC – sternoklavikulární

AC – akromioklavikulární

GH – glenohumerální

ScTh – skapulothorakální

Lig. – ligamentum

M. – musculus

mm. – muscoli

RM – rotátorová manžeta

HK – horní končetina

HKK – horní končetiny

DK – dolní končetina

DKK – dolní končetiny

SLAP – superior labrum from anterior to posterior tear

PGII – posterosuperiorní impingement syndrom

GIRD – glenohumeral internal rotation deficit

ROM – range of motion

PNF – proprioceptivní neuromuskulární facilitace

# 1 ÚVOD

Subakromiální impingement syndrom byl poprvé popsán v roce 1972 Charlesem S. Neerem a koncept impingement syndromu se rozvíjí dále i o více než padesát let později. K tomuto rozvoji dochází díky objevování a klasifikování nových a různých druhů tohoto syndromu. Vnitřní impingement syndrom je relativně nový druh impingement syndromu a na rozdíl od původního subakromiálního impingement syndromu nebylo doposud tomuto vnitřnímu impingement syndromu věnováno tolik pozornosti. Tato skutečnost spolu s faktem, že jeho etiologie a patogeneze jsou stále předmětem hypotéz dále přispívá k tomu, že je tato diagnóza velice raritní.

Ačkoliv se jedná o diagnózu v ČR raritní je třeba ji stále brát na zřetel během diferenciální diagnostiky, jelikož může vést k rozvoji dalších patologií v oblasti ramenního kloubu, které je třeba řešit operativním způsobem. Pokud však dojde k časné a vhodné intervenci může být celá tato problematika řešena pouze pomocí konzervativní léčby.

Tato práce se zaměřuje primárně na popis této diagnózy a její konzervativní léčby spolu s klinickým vyšetřením. Pro úplnost je uvedena také kazuistika pacienta spolu s krátkodobým a dlouhodobým rehabilitačním plánem. Práce nastiňuje také možnosti využití zobrazovacích metod a operativní léčby.

Z důvodu diskrepance v literatuře, kdy pojem vnitřní impingement syndrom je někdy rozdělován na posterosuperiorní a anterosuperiorní, a někdy je uváděn pouze jako vnitřní impingement syndrom, bude popsána pouze forma posterosuperiorní.

## **2 CÍLE**

Cílem této bakalářské práce je formou rešerše shrnout a přehledně zpracovat informace z databází Web of Science a PubMed ohledně klinických poznatků, testování a terapie u vnitřního impingement syndromu z pohledu fyzioterapie.

## 3 PŘEHLED POZNATKŮ

### 3.1 Kineziologie ramenního pletence

#### 3.1.1 Kloubní spojení ramenního pletence

Ramenní pletenec se skládá z pěti kloubů: glenohumerálního (GH), sternoklavikulárního (SC), akromioklavikulárního (AC), skapulotorakálního (ScTh) a subdeltového. Poslední dva klouby nejsou kloubním spojením v pravém smyslu, jedná se však o třecí plochy (Véle 2006). Kapandji (2019) poslední dva klouby označuje jako fyziologické nebo nepravé.

##### 3.1.1.1 Sternoklavikulární kloub

SC kloub, jak název napovídá, spojuje klavikulu s hrudní kostí. Jako jeden z nejzatíženějších kloubů je zpevněn několika silnými ligamenty – ligamentum sternoclaviculare anterius et posterius, ligamentum interclaviculare, ligamentum costoclaviculare. Dále je kloubní pouzdro zesíleno svaly m. sternocleidomastoideus z přední strany, ze zadní strany pak m. sternohyoideus a m. sternothyroideus. Jelikož se jedná o kulový kloub jsou možné pohyby všemi směry, vzhledem k jeho stabilizaci ligamenty a svaly se však jedná o pohyby v malém rozsahu, které jsou vždy spojeny s pohybem lopatky (Michalíček & Vacek, 2014).

SC kloub plní hlavně funkci stabilizátoru a díky chrupavčitému intraartikulárnímu disku pohlcuje nárazy přenášené na hrudní kost z klíční kosti (Dylevský, 2009b).

Při elevaci v SC kloubu dochází současně k elevaci laterálního konce klavikuly až o 10 cm, společně s ní dochází k rotaci a elevaci lopatky. Během abdukce či flexe paže do 90° dochází k elevaci laterálního konce klavikuly o 4° na každých 10° abdukce či flexe paže tzn. při pohybu paže do horizontály dojde k elevaci klavikuly o 36° bez její rotace (Michalíček & Vacek, 2014).

Během pohybu paže nad horizontálu až do 170° je pohyb v SC kloubu minimální díky lig. costoclaviculare. Zároveň díky napětí a tahu tohoto ligamenta dochází k další elevaci klavikuly už jen současně s rotací klavikuly okolo své podélné osy. Maximální elevace v SC kloubu s rotací klavikuly je tedy 45°. Rozsah této rotace pro plnou elevaci paže je 45°–50°. Rotace začíná mezi 80°–90° abdukce paže. Proto, aby mohl být tento pohyb proveden musí dojít k pohybu lopatky po hrudní stěně, a to k abdukci a zevní rotaci lopatky vůči klavikule v AC skloubení. Při další abdukci paže je pohyb provázen jen úklonem trupu (Michalíček & Vacek, 2014).

Maximální deprese v SC kloubu je 10°, během deprese dochází k napínání kloubního pouzdra a pohyb končí kontaktem s 1. žebrem. Protrakce a retrakce v SC je spojena s pohybem

lopatky a laterálního konce klíční kosti, který se může pohybovat dorzálně o 3 cm a ventrálně o 10 cm (Michalíček & Vacek, 2014).

### **3.1.1.2 Akromioklavikulární kloub**

Jedná se o plochý kloub spojující zevní konec klíční kosti s nadpažkem lopatky. Z důvodu značného omezení pohybu krátkými vazy zde probíhají jen minimální posuny (Dylevský 2009a). Stabilita tohoto kloubu závisí na dvou extraartikulárních ligamentech – lig. conoideum a lig. trapezoideum (Kapandji 2019).

Součástí kloubu je i drobný chrupavčitý disk, díky kterému jsou pohlcovány drobné nárazy přenášené z klíční kosti na lopatku (Dylevský, 2009a). Periartikulární tkáně jsou dále zesíleny úpony m. deltoideus a m. trapezius (Michalíček & Vacek, 2014).

### **3.1.1.3 Glenohumerální kloub**

Ramenní kloub je volný kulovitý kloub, který zajišťuje spojení pažní kosti s pletencem horní končetiny (Dylevský, 2009b). Kolem fossa glenoidalis se rozpíná kloubní lem labrum glenoidale, který zvětšuje kontakt kloubních ploch až o jednu třetinu a zároveň prohlubuje kloubní jamku. Kloubní pouzdro GH kloubu je velice volné a hlavice se o kloubní jamku lopatky opírá pouze z jedné čtvrtiny až třetiny. Stabilita tohoto kloubu je dána především svaly a nejstabilnější poloha je při abdukci až mírné elevaci (Dylevský, 2009b).

Statickými stabilizátory GH kloubu jsou horní kapsuloligamentózní struktury, které svým tahem přitlačují hlavici humeru ke kloubní jamce. Této stabilizaci dále napomáhá klidový tonus m. supraspinatus a zadní část m. deltoideus. Při poruše těchto struktur dochází ke změně výsledného vektoru působících sil ve prospěch kaudální gravitační složky. Vnitřně rotační postavení pažní kosti taktéž snižuje stabilitu hlavice v klidové pozici, protože výsledný vektor síly se více blíží gravitačnímu vektoru (Michalíček & Vacek, 2014).

V GH kloubu lze provádět tyto pohyby: flexe (předpažení), extenze (zapažení), vnitřní a zevní rotace, abdukce a addukce (připažení). Jako elevace je označován pohyb flexe nebo abdukce nad 90°. Jakékoliv další pohyby jsou kombinací výše uvedených pohybů. Ramenní kloub je nejpohyblivějším kloubem v těle (Čihák, 2011; Dylevský, 2009b).

### **3.1.1.4 Subdeltoideální prostor**

Jde o nepravý „fyziologický“ kloub, protože se jedná o prostor mezi rotátorovou manžetou (m. supraspinatus, m. infraspinatus, m. teres minor, m. subscapularis a jejich šlachy) a hlubokou vrstvou m. deltoideus (Kapandji, 2019). V tomto prostoru probíhají struktury rotátorové

manžety, šlacha dlouhé hlavy m. biceps brachii, subakromiální bursa a bursa subcoracoidea (Michalíček & Vacek, 2014).

#### **3.1.1.5 Skapulotorakální spojení**

Opět se nejedná o kloub v pravém smyslu slova. Jedná se o funkční spojení, které je umožněno vazivem. Toto vazivo vyplňuje prostor mezi svaly na přední ploše lopatky a mezi svaly na hrudní stěně (Dylevský, 2009b). Lopatka leží na hrudní stěně pod úhlem 30° vůči frontální rovině. Tento úhel představuje fyziologickou rovinu abdukce v GH kloubu (Kapandji, 2019).

Lopatka se může po hrudní stěně pohybovat pohybem rotačním a posuvným. Tyto pohyby jsou dány svalovým závěsem a zároveň pohyblivostí v AC a SC. Pohyb lopatky po hrudní stěně je pro ramenní pletenec zásadní. Takže jakékoliv omezení tohoto pohybu se projeví na kinetice celého ramene (Michalíček & Vacek, 2014). Pohybovou i stabilizační funkci v ScTh plní svaly pletence horní končetiny (Dylevský, 2009b).

#### **3.1.2 Svalové komponenty ramenního pletence**

Svaly ramene můžeme rozdělit na dvě skupiny. Svaly ramenního pletence, které se upínají na lopatku či klavikulu a vlastní svaly ramene, které se upínají na pažní kost nebo kosti předloktí.

##### **3.1.2.1 Svaly ramenního pletence**

Tyto svaly mají vliv na postavení lopatky, tím pádem i glenoidální jamky tzn. tvoří opornou bázi pro pažní kost a zvětšují rozsah pohybu horní končetiny. Vzájemné vztahy těchto svalů umožňují jak pohyb lopatky, tak její fixaci, a to v libovolné poloze (Véle, 2006).

M. trapezius spojuje hlavu s osovým orgánem. Jedná se o plochý trojúhelníkovitý sval rozbíhající se od hrbolku týlní kosti, trnů krční a hrudní páteře na laterální konec klavikuly a lopatku. Sval ovládá hlavně pohyby lopatky. Má celkem tři části. Horní část (pars descendens) elevuje ramenní pletenec, při fixované horní končetině extenduje hlavu a rotuje ji na opačnou stranu. Střední část (pars transversa) přitahuje lopatku k páteři – addukce lopatky. Spodní část (pars ascendens) táhne lopatku mediokaudálním směrem – deprese lopatky (Dylevský, 2009b; Kapandji, 2019; Véle, 2006). Kontrakce všech tří částí naráz fixuje lopatku k hrudnímu koši a rotuje ji o 20° kraniálním směrem, což napomáhá stabilizaci lopatky během abdukce paže a hraje významnou roli při nošení těžkých břemen (Kapandji, 2019).

M. rhomboideus major et minor, také označovány jako m. rhomboideus, spojují dolní krční a horní hrudní páteř s vnitřním okrajem lopatky. Přitahují lopatku k páteři a rotují její dolní

úhel kraniálním směrem, což umožňuje nastavení glenoidální jamky kaudálním směrem (Dylevský, 2009b; Kapandji, 2019; Véle, 2006).

M. levator scapulae spojuje lopatku s krční páteří. Rotuje horní vnitřní úhel lopatky kraniálním směrem, čímž stejně jako u mm. rhomboidei dochází ke kaudalizaci glenoidální jamky. Při fixaci lopatky provádí úklon krční páteře. Je aktivní a zpevňuje ramenní pletenec při nošení břemen (Dylevský, 2009b; Kapandji, 2019; Véle, 2006).

M. serratus anterior leží z boku na hrudní stěně. Spojuje prvních devět žeber s mediálním úhlem lopatky. Je podstatný pro elevaci horní končetiny nad horizontálu, kdy jeho spodní část vytáčí dolní úhel lopatky laterálně – bez toho by nebyla elevace možná (Dylevský, 2009b; Véle, 2006). Jeho střední část provádí protrakci lopatky a je tedy antagonistou transverzální části m. trapezius. Horní část elevuje horní úhel lopatky (Véle, 2006). Patří také mezi pomocné inspirační svaly, protože při fixaci lopatky napomáhá zvedat žebra (Dylevský, 2009b).

M. pectoralis minor se nachází pod velkým prsním svalem. Propojuje druhé až páté žebro s processus coracoideus scapulae. Při kontrakci dělá abdukci lopatky s depresí a její spodní úhel rotuje směrem kraniálním (Dylevský, 2009b; Véle, 2006). Při fixaci lopatky zdvíhá žebra a napomáhá inspiriu (Dylevský, 2009b).

M. subclavius táhne mediální stranu klavikuly k prvnímu žebro čímž zajišťuje fixaci sternoklavikulárního skloubení (Dylevský 2009b; Kapandji 2019).

### **3.1.2.2 Vlastní svaly ramene**

M. deltoideus připojuje pažní kost k lopatce a klavikule. Rozděluje se na tři části, protože každá část má odlišnou funkci. Přední část provádí při kontrakci flexi v GH kloubu. Uplatňuje se při horizontální addukci paže, antevertzi ramene, abdukci a vnitřní rotaci paže. Střední část dělá abdukci pažní kosti. Zadní část deltového svalu extenduje paži horizontálně. Svým klidovým napětím přispívá ke stabilizaci GH kloubu (Véle, 2006).

M. supraspinatus spojuje fossa supraspinata s pažní kostí. Při abdukci paže iniciuje pohyb do 90°, je pomocným rotátorem a zajišťuje fixaci humeru, proto má dominantní roli při stabilizaci GH kloubu (Dylevský, 2009b).

M. infraspinatus spojuje fossa infraspinata s pažní kostí. Svou kontrakcí dělá zevní rotaci a napomáhá addukci (Dylevský, 2009b).

M. teres minor pojí zevní okraj lopatky s pažní kostí. Jeho funkce je zevní rotace a mírná addukce (Dylevský, 2009b).

M. subscapularis jde od přední plochy lopatky na humerus. Při kontrakci dělá vnitřní rotaci a addukci paže (Dylevský, 2009b).

M. teres major se rozbíhá od spodní třetiny lopatky k malému hrbolku pažní kosti. Provádí addukci, vnitřní rotaci a extenzi paže (Dylevský, 2009a; Véle, 2006).

M. latissimus dorsi je velmi rozsáhlý sval, který vede od dolních hrudních obratlů, všech bederních obratlů, kyčelní kosti a posledních tří až čtyř žeber (tzv. žeberní část svalu) k malému hrbolku humeru. Sval je adduktorem, vnitřním rotátorem a extenzorem paže. Jsou-li fixovány horní končetiny, sval zvedá trup. Žeberní část tohoto svalu se uplatňuje při inspiriu (Dylevský, 2009b).

M. pectoralis major spojuje přední plochu hrudníku s pažní kostí. Protože vlákna svalu začínají na mediální straně klavikuly (horní část – pars clavicularis), na sternu a 2. až 5. žebro (střední část – pars sternocostalis) a odstupují od přímých břišních svalů (spodní část – pars abdominalis) rozděluje se sval na 3 části. Klavikulární část při fixaci hrudníku iniciuje flexi, addukci a vnitřní rotaci paže. Další dvě části vykonávají addukci. Pokud je horní končetina fixována funguje jako pomocný nádechový sval (Dylevský, 2009b)

M. coracobrachialis spojuje vnitřní stranu humeru s processus coracoideus scapulae. Provádí flexi a addukci paže, napomáhá vnitřní rotaci (Dylevský, 2009b).

M. biceps brachii má dvě hlavy. Dlouhá hlava začíná nad kloubní jamkou na lopatce a její šlacha probíhá dutinou GH kloubu, potom pokračuje mezi dvěma hrbolky pažní kosti. Krátká hlava začíná na processus coracoideus scapulae, zhruba v polovině paže se spojuje s dlouhou hlavou. Dlouhá hlava provádí v ramenním kloubu abdukci a krátká hlava addukci (Dylevský, 2009b). Při nesení břemene napomáhá dlouhá hlava stabilizaci GH kloubu (Travell & Simons, 1998).

Caput longum m. triceps brachii začínající na lopatce, pod jamkou ramenního kloubu provádí extenzi a addukci ramene (Dylevský, 2009b).

Rotátorovou manžetu tvoří svaly: m. supraspinatus, m. infraspinatus, m. teres minor a m. subscapularis. Tyto svaly nastavují hlavici pažní kosti v glenoidální jamce a tím se významně podílí na centraci GH kloubu (Véle, 2006). Dle Dylevského (2009b) také brání subluxaci ramenního kloubu. Dle Dunjla et al. (2014) má k RM intimní vztah i šlacha dlouhé hlavy m. biceps brachii.

Primárně dolní porce m. subscapularis, m. infraspinatus a celý m. teres minor můžeme také označit jako krátké depresory hlavice humeru. Tyto svaly vyvažují tah svalů povrchových, hlavici pažní kosti centrují a dynamicky stabilizují. Nejdůležitějším depresorem hlavice pažní kosti je m. subscapularis (Mayer & Smékal, 2005).



### **3.1.3 Pohyby v ramenním kloubu**

„Při jakémkoliv pohybu v rameni nejde o samostatný izolovaný pohyb. Prakticky vždy se jedná o komplexní souhru všech struktur pletence ramenního kloubu“ (Michalíček & Vacek, 2014, 153).

#### **3.1.3.1 Skapulohumerální rytmus**

Během elevace paže dochází k pohybu v GH a ScTh kloubu v poměru 2:1. Z 15° elevace se tedy 10° odehrává v GH a 5° v ScTh. V GH kloubu se tedy odehrávají cca 2/3 pohybu a v ScTh cca 1/3 pohybu. Poměr pohybů v těchto kloubech se označuje jako skapulohumerální nebo skapulotorakální rytmus. Tento poměr není konstantní během celého pohybu. Prvních 30° elevace se děje převážně v GH kloubu v poměru 7:1 vůči ScTh. Poměr GH:ScTh v úrovni 20°–80° elevace je 3:1. Ve fázi 80°–140° elevace dochází k pohybu hlavně v ScTh v poměru 7:1. V poslední fázi elevace od 150° dochází k pohybu úklonem trupu. Tyto fáze na sebe navazují a průběžně mezi sebou přecházejí (Michalíček & Vacek, 2014).

#### **3.1.3.2 Addukce**

Addukci paže vykonává m. pectoralis major, m. latissimus dorsi a m. teres major. Napomáhají i m. teres minor, m. subscapularis a m. triceps brachii (Dylevský, 2009a). Kapandji (2019) mezi adduktory řadí i mm. rhomboidei. Pokud by se aktivoval pouze m. teres major bez současné kontrakce mm. rhomboidei, došlo by k rotaci lopatky. Tato současná kontrakce mm. rhomboidei zabraňuje takovéto rotaci lopatky a umožňuje m. teres major addukovat horní končetinu. Dále uvádí, že při aktivaci m. latissimus dorsi by došlo k posunutí hlavice pažní kosti kaudálním směrem, tomuto však brání současná aktivace caput longum m. triceps brachii.

#### **3.1.3.3 Abdukce**

Abdukce paže je možná díky m. deltoideus, m. supraspinatus, m. serratus anterior a stabilizaci, kterou zajišťují m. trapezius, m. infraspinatus a m. teres minor (Dylevský, 2009a).

V první fázi abdukce se zapojují svaly m. supraspinatus a m. deltoideus. Tato fáze končí přibližně u 90° abdukce v GH kloubu, protože velký hrbolek pažní kosti narazí na horní okraj glenoidální jamky. Toto mechanické zablokování pohybu lze do jisté míry obejít tím, že se pažní kost nastaví do mírné flexe a zevní rotace v ramenním kloubu, čímž se velký hrbolek posune posteriorním směrem a ke kontaktu těchto struktur dojde později. Fyziologická abdukce ramenního kloubu je tedy spojena s přibližně 30° flexí a probíhá v rovině lopatky. Druhá fáze

nastává, když je v GH kloubu vyčerpána možnost další abdukce a v pohybu je možno pokračovat pouze díky zbytku pletence. Dochází ke „zhrounutí“ lopatky, které je spojeno s její rotací, rozsah tohoto pohybu je kolem 60°. Dojde tak k tomu, že glenoidální jamka směřuje vzhůru. Zároveň dochází k rotaci v AC a SC, v každém kloubu přibližně o 30°. Během této fáze se zapojují m. serratus anterior a m. trapezius. K vyčerpání tohoto pohybu dochází okolo 150° abdukce. Pro dokončení abdukce do 180° je nutný pohyb páteře. Jsou-li abdukovány obě horní končetiny mohou být obě ve vertikálním postavení pouze při maximální flexi (Kapandji, 2019).

#### **3.1.3.4 Flexe**

Na provedení flekčního pohybu v ramenním kloubu se podílí m. deltoideus, m. coracobrachialis a krátká hlava m. biceps brachii (Dylevský, 2009a).

Dle Kapandjiho (2019) 0°–50°/60° pohyb provádí přední část m. deltoideus, horní část m. pectoralis major a m. coracobrachialis. Od 60°–120° flexe dochází k rotaci lopatky o 60° tak, aby došlo k nastavení glenoidální jamky směrem dopředu a vzhůru, což zařídí m. trapezius a m. serratus anterior. Společně s lopatkou dochází k rotaci také v AC a SC kloubech, v každém o 30°. Pohyb od 120°–180° pokračuje díky m. supraspinatus, m. deltoideus, spodní části m. trapezius a m. serratus anterior. Až v GH a ScTh kloubech dojde k vyčerpání pohybu do flexe začne se přidávat souhyb páteře. Pokud je flektována jedna horní končetina v ramenním kloubu, tak dochází k úklonu páteře. Pokud jsou flektovány obě horní končetiny v ramenních kloubech, tak dochází k zvětšení lordózy v oblasti bederní páteře.

#### **3.1.3.5 Extenze**

Extenzi v GH zajišťuje m. latissimus dorsi, m. teres major, a zadní část m. deltoideus (Dylevský, 2009a). Dle Kapandjiho (2019) se zapojuje i m. teres minor. Extenze v GH je možná do rozsahu 45°–55° a pohyb je ukončen z důvodu napnutí přední části ligg. coracohumerale (Michalíček & Vacek, 2014).

#### **3.1.3.6 Zevní rotace**

Při zevní rotaci v GH dochází vždy zároveň k retrakci lopatky. Při 90° abdukci v ramenním kloubu je rozsah pohybu až 90°, když je paže svěšena rozsah pohybu je 60°–70° (Michalíček & Vacek, 2014). Svaly, které vykonávají zevní rotaci v GH jsou m. infraspinatus, m. teres minor a zadní (spinální) část m. deltoideus (Dylevský, 2009a; Michalíček & Vacek, 2014). Vzhledem

k tomu, že dochází současně k retrakci lopatky zapojí se i mm. rhomboidei a m. trapezius (Kapandji, 2019; Michalíček & Vacek, 2014; Véle, 2006).

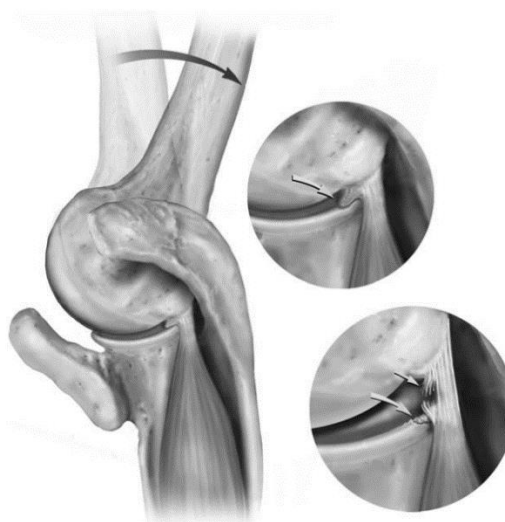### **3.1.3.7 Vnitřní rotace**

Během vnitřní rotace, která je možná až do 85°, naopak dochází k protrakci lopatky. Vnitřní rotace je umožněna svaly m. latissimus dorsi, m. pectoralis major, m. teres major, přední částí m. deltoideus a m. subscapularis (Michalíček & Vacek, 2014). Dylevský (2009a) ještě přidává m. coracobrachialis a m. biceps brachii. K protrakci lopatky při vnitřní rotaci v GH kloubu dochází aktivací m. pectoralis minor a m. serratus anterior (Kapandji, 2019; Véle, 2006). Dle Michalíčka a Vacka (2014) k protrakci lopatky dochází díky kontrakci m. subscapularis.

### 3.2 Vnitřní impingement syndrom

Impingement syndrom je v literatuře dělen na dva druhy. Prvním druhem je zevní impingement syndrom, který můžeme rozdělit na primární a sekundární. Druhým druhem je vnitřní impingement syndrom, který můžeme rozdělit na posterosuperiorní a anterosuperiorní. U zevního impingement syndromu je problematika v oblasti hlavice pažní kosti, subdeltoideální bursy, šlachy m. supraspinatus a ligamenty coracoacromiálního oblouku. Problematika vnitřního impingement syndromu se objevuje u glenoidu, glenoidálního labra a měkkých tkání, konkrétně se jedná o RM, posteriorní část kloubního pouzdra a šlahu dlouhé hlavy m. biceps brachii (Tagg, Campbell, & McNally, 2013).

U posterosuperiorního impingement syndromu (PGII) dochází ke kontaktu vnitřní strany struktur RM s posterosuperiorní částí glenoidálního labra při abdukci a zevní rotaci paže. Což může vést ke kompresi šlach m. supraspinatus a m. infraspinatus mezi velkým pažním hrbolkem a labrem. Ačkoliv je tento kontakt fyziologický, může vést ke zranění (Shah, Horsley, & Rolf, 2017). Nejčastěji se tento druh impingement syndromu objevuje u tzv. „overhead“ sportovců, díky repetitivnímu pohybu paže nad hlavou (Beltran, L. S., Nikac, V., & Beltran, J., 2012). S posterosuperiorním impingementem se objevují i další patologie, například léze šlachy m. supraspinatus, léze šlachy m. infraspinatus a SLAP (Superior Labrum from Anterior to Posterior tear) léze (Shah et al., 2017). Dále se může objevovat i Bennetova léze, kdy dochází ke kalcifikaci posteriorní části kloubního pouzdra na straně lopatky a může být přítomné i ztluštění a kontraktura posteriorní části kloubního pouzdra (Corpus, K. T., Camp, C. L., Dines, D. M., Altchek, D. W., & Dines, J. S. 2016).



Obrázek 1. Ilustrace vnitřního posterosuperiorního impingement syndromu. Šipky ukazují na léze asociované se symptomatickým PGII. (Spiegl, Warth, & Millett, 2014, 121).

K anterosuperiornímu impingement syndromu dochází při vnitřní rotaci a horizontální addukci nebo flexi paže. Dochází k impingementu kapsuloligamentózních struktur (lig. glenohumerale superior, lig. coracohumerale) a šlachy m. subscapularis mezi hlavicí humeru a anterosuperiorním okrajem glenoidu. Poškození těchto struktur, může vést k dalším zraněním (Tagg et al., 2013).

### **3.2.1 Etiologie a patogeneze**

Hypotéz vzniku posterosuperiorního impingement syndromu se v literatuře objevuje několik. Dle první hypotézy dochází k tomuto druhu impingementu, když dojde k uskřínutí posterosuperiorní části labra společně s posteriorní částí kloubního pouzdra mezi hlavicí pažní kosti a glenoidem. Tuto skutečnost dále zhoršuje laxicita anteriorní části kloubního pouzdra a mikroinstabilita. Dle druhé hypotézy deficit vnitřní rotace GH kloubu způsobuje větší torzní zatížení na kloubní pouzdro a labrum glenoidale (Mistry & Campbell, 2015).

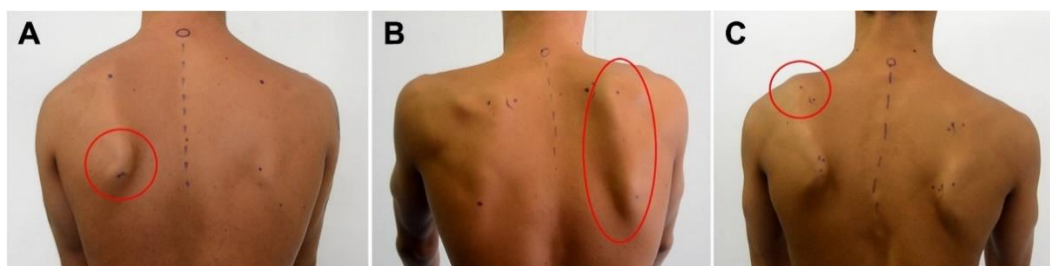První hypotéza vysvětluje impingement syndrom tak, že dochází k opakovaným mikrotraumatům anteriorní části kapsuloligamentózních struktur GH kloubu kvůli jejich nadměrnému zatěžování během poslední fáze hodů. Tyto struktury tedy neplní svou funkci a dochází k destabilizaci hlavice pažní kosti, což vede k patologickému zvýšení kontaktu struktur RM mezi posterosuperiorní částí labra velkým hrbolkem pažní kosti během abdukce a zevní rotace horní končetiny. V poslední době se však objevují důkazy, které tuto hypotézu nepodporují, protože se neproказuje anteriorní instabilita GH kloubu u pacientů s PGII syndromem (Fessa, Peduto, Linklater, & Tirman, 2015).

Dle druhé hypotézy opakující se mikrotrauma způsobují kontrakturu a fibrózu posteroinferiorní části kloubního pouzdra. Mikrotrauma je zde důsledkem distrakčních a rotačních sil, které se objevují během fáze hodů. Tato hypotéza je novějšími poznatky podporována, protože fyzioterapie zaměřená na protažení posteroinferiorní části kloubního pouzdra vede ke zlepšení symptomů pacientů trpících tímto druhem impingementu. Tuto hypotézu dále podporuje fakt, že u některých pacientů s tímto druhem impingementu dochází ke ztluštění posteriorní části kloubního pouzdra jako adaptace na zvýšené zatížení (Fessa et al., 2015).

Další hypotézy jsou založeny na multifaktoriální etiologii, spojují a dále rozvádí hypotézy uvedené výše. Na zvětšení rozsahu pohybu do zevní rotace na úkor rozsahu pohybu do rotace vnitřní v GH kloubu se podílí adaptace jako retroverze hlavice pažní kosti a glenoidu, spolu se zvýšením laxicity anteriorní části kloubního pouzdra. Tyto změny mohou vést ke kontraktuře v posteriorní části kloubního pouzdra a lig. glenohumerale inferior. Takto zvětšený rozsah

pohybu do zevní rotace poté zvyšuje stres působící na vnitřní stranu RM a struktury, které fixují šlachy dlouhé hlavy m. biceps brachii v prostoru mezi hrbolky pažní kosti. V přítomnosti těchto změn poté dále může docházet k rozvoji dalších patologií, jako je parciální ruptura RM, poškození labra, kloubní chrupavky, kloubního pouzdra a dlouhé šlachy m. biceps brachii (Corpus et al., 2016).

Dyskineze lopatky, což znamená, že lopatka je v klidu držena v abnormální pozici nebo dochází k alteraci normálního pohybu lopatky, také může přispívat k rozvoji posterosuperiorního impingement syndromu. Lopatka poté neplní svou funkci tak, jak by měla a jedinec musí tuto dyskinezu kompenzovat větším zapojením svalů umístěných okolo lopatky, čímž se opět zvyšuje stres působící na ramenní kloub. K této dyskinezi dochází z nedostatku flexibility nebo díky svalovým dysbalancím ve svalech, které lopatku obklopují. Dále k ní může docházet z důvodu traumatu, poškození nervu nebo fyzického vyčerpání. Svaly RM musí tuto patologii kompenzovat. Zatížení je poté přenášeno na superiorní část glenoidu a šlach RM, což přispívá ke vzniku dalších zranění (Corpus et al., 2016; Mistry & Campbell, 2015).



Obrázek 2. Tři druhy skapulární dyskineze u profesionálních plavců (Preziosi Standoli et al., 2018, 2).

### 3.2.2 *Klinické poznatky*

Incidence symptomatického posterosuperiorního impingementu je neznáma díky všem dalším patologickým nálezům a diagnostickým nedostatkům. Postižení jedinci jsou především mladší 40 let věnující se aktivitám, které vyžadují repetitivní pohyb horní končetiny do abdukce a zevní rotace. Ačkoli je diagnóza blízce asociována s tzv. „overhead“ sportovci a jedinci, kteří se věnují házecím sportům a ve většině případů se u těchto jedinců projevuje, může se tato patologie objevit i u jedinců, kteří tyto aktivity neprovádějí (Chambers & Altchek, 2013; Spiegl et al., 2014).

Sportovci se symptomatickým PGII si obvykle stěžují na bolest lokalizovanou na posteriorní straně GH kloubu (Chambers & Altchek, 2013). Pokud se jedná o pacienta nespportovce, pravděpodobně bude bolest v posteriorní oblasti ramene popisovat jako akutní. Oproti tomu, pokud se pacient věnuje nějakému z uvedených typů sportu, tak bude bolest

popisovat jako chronickou a difúzní. Dále si bude sportovec stěžovat na snížení přesnosti hodu, rychlosti hodu a celkové snížení výkonu (Spiegl et al., 2014).

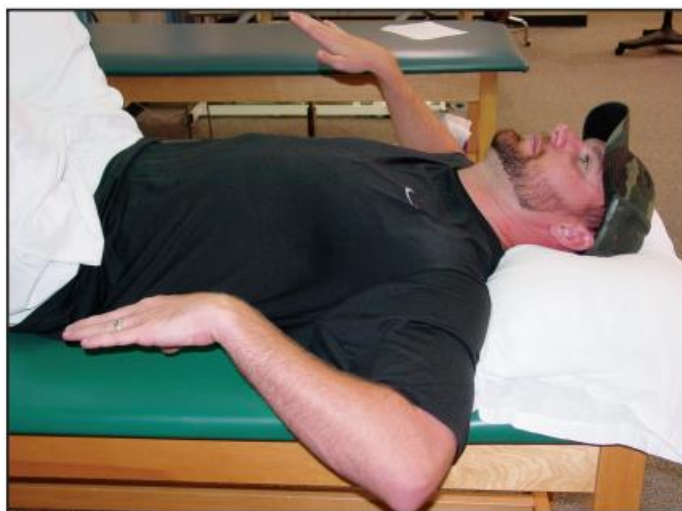Dále se mohou objevovat subjektivní symptomy jako bolest v posledních pozicích hodu předmětem, slabost po odhození předmětu a pocit instability (Chambers & Altchek, 2013).

Při podezření na PGII by se mělo provést komplexní vyšetření ramenního kloubu a lopatky kvůli všem dalším patologiím (viz výše), které se s touto diagnózou mohou vyskytovat (Spiegl et al., 2014).

### **3.2.3 Klinické vyšetření a testování**

Vzhledem k širokému spektru patologií, které se u této rizikové skupiny mohou objevovat je nutné k získání správné diagnózy důkladné odebrání anamnézy a kompletní vyšetření. Pomocí aspekce bychom měli vyšetřit svalový rozvoj, hlavně dominantní strany a současně musíme pátrat po známkách atrofie primárně v oblasti m. supraspinatus a m. infraspinatus. Zhodnotíme uložení lopatek na hrudním koši, jestli lopatky odstávají a jestli během pohybu HKK dochází k dyskinézi lopatek. Na problematické straně může být vystouplý dolní úhel lopatky nebo její celá vnitřní hrana a celá lopatka může být oproti nedominantní straně posunuta kaudálním směrem, což nám naznačuje nedostatečnost jejich stabilizátorů. Důkladně musíme palpačně vyšetřit okolí GH kloubu, processus coracoideus, velký pažní hrbolek, šlachy dlouhé hlavy m. biceps brachii a AC skloubení pro známky bolesti. Také se doptáváme na bolesti a pocity instability během sportu nebo běžných denních činností (Chambers & Altchek, 2013; Corpus et al., 2016). Dále se musíme ujistit, zda se nejedná o patologii v krční páteři, která se v oblasti ramenního kloubu projevuje. Měli bychom tedy vyšetřit rozsah pohybu krční páteře a provést Spurlingův test pro vyloučení radikulárního syndromu (Manske, Grant-Nierman, & Lucas, 2013).

Provedeme vyšetření aktivního rozsahu pohybu GH kloubu ve všech pohybech. Rotace přitom budeme vyšetřovat v 0° a 90° abdukci HK. U pacientů s výrazně sníženým aktivním rozsahem pohybu vyšetříme i pasivní rozsah pohybu GH kloubu pro rozlišení svalového oslabení od kloubní patologie v tomto kloubu např. adhezivní kapsulitidy, která bude omezovat jak aktivní, tak i pasivní rozsah pohybu. Vyšetření GH kloubu hlavně do rotací je pro nás důležité, protože u těchto sportovců dochází k anatomickým adaptacím v GH kloubu, které umožňují zvýšení rozsahu pohybu do zevní rotace a omezují rotaci vnitřní při 90° abdukci. Tyto změny vedou u dominantní HK ke zvýšení rozsahu pohybu do zevní rotace o 10°–15° a snížení rozsahu pohybu do vnitřní rotace o stejnou hodnotu v porovnání s nedominantní HK. Tato patologie bývá v literatuře označována jako GIRD (glenohumeral internal rotation deficit) (Manske et al., 2013).



Obrázek 3. Významný deficit ROM do vnitřní rotace u dominantní HK oproti nedominantní HK (Manske et al. 2013, 196).

Dále v rámci komplexního vyšetření pátráme po známkách instability ramenního kloubu, protože se u jedinců s PGII často vyskytuje a je součástí hypotéz ohledně vzniku této patologie (viz výše). Zde používáme příznak žlábků (sulcus sign) pro hodnocení inferiorní instability. Poté testujeme anteriorní a posteriorní instabilitu za pomoci apprehension testu, posterior apprehension testu nebo load and shift testu (Manske et al. 2013; Spiegl et al., 2014). Vyšetření instability může být u těchto jedinců problémové, protože jak bylo zmíněno, může docházet ke zvětšení laxicity kloubního pouzdra a je nutné rozlišit tuto adaptaci od patologické laxicity, což může být obtížné. Významný nález je nejčastěji pacientův subjektivní pocit subluxece během vyšetření (Corpus et al., 2016).

Jedinec by měl být dále vyšetřen pro subakromiální impingement. Zde využíváme nejčastěji Hawkins-Kennedy test a Neerův test. Je totiž možné, že z důvodu anteriorní instability a GIRD dojde u jedince k rozvoji sekundárního subakromiálního impingement syndromu tzn. i tyto testy budou pozitivní (Castagna et al., 2010). Castagna et al. (2010) tvrdí, že u typického PGII bez rozvinutí sekundárního subakromiálního impingement syndromu budou tyto testy negativní. Avšak dle Leschinger et al. (2017) budou tyto testy pravděpodobně pozitivní. Zejména Neerův test, během kterého dochází ke kontaktu m. supraspinatus a m. infraspinatus s posterosuperiorní částí glenoidu a labra bude nejspíše pozitivní v případě PGII. Hawkins-Kennedy test bude pozitivní spíše, bude-li se jednat o anterosuperiorní impingement syndrom. Může při něm totiž docházet ke kontaktu úponů m. subscapularis a m. supraspinatus s anterosuperiorní částí labra.

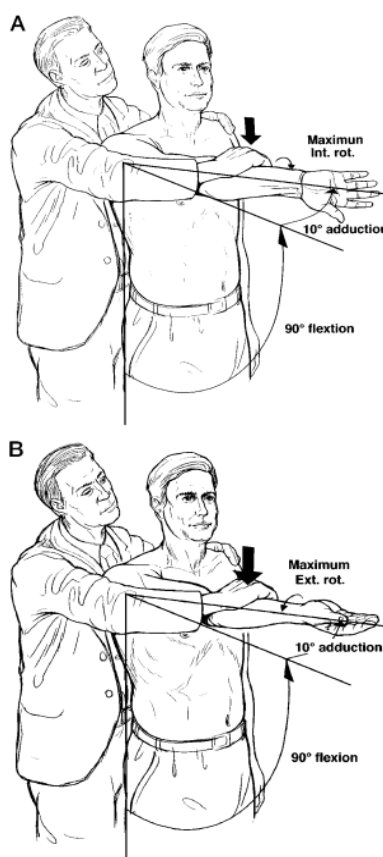
Otestujeme sílu svalů rotátorové manžety, u kterých může dojít k částečné až úplné ruptuře. Nejčastěji bývá poškozena šlacha m. infraspinatus, proto by se během vyšetření měla



důkladně otestovat hlavně zevní rotace GH kloubu (Corpus et al., 2016). Testy na rotátorovou manžetu provádíme, když má pacient HK u těla s 90° flexí v loketních kloubech. Podle kladení odporu do jednotlivých pohybů poté poznáme, který ze svalů RM je poškozený. Když klademe odpor na loketní klouby a pacient se snaží provést abdukci v ramenním kloubu svědčí to pro lézi m. supraspinatus. Pro otestování m. infraspinatus klademe odpor na distálním konci předloktí z vnější strany a pacient se provádí zevní rotaci v GH kloubu. M. subscapularis testujeme, když klademe odpor z vnitřní strany na distální konec předloktí a pacient se snaží provést VR v ramenním kloubu. Během všech testů je důležité, aby lokty zůstaly u těla. Test na určitý sval a jeho šlachy je pozitivní, pokud se v jeho průběhu objeví bolest (Opavský, 2011). Kromě palpce šlachy dlouhé hlavy m. biceps brachii ještě můžeme k otestování patologie použít Yergasonův test. Pacient má loket v 90° flexi a má za úkol provést supinaci předloktí proti odporu terapeuta. Pokud je test pozitivní objeví se bolest mezi pažními hrbolky (Dungl et al., 2014).

Jelikož je PGII často spojován se SLAP lézemi měla by být vyšetřena i jejich přítomnost (Manske et al., 2013; Spiegl et al., 2014). Můžeme využít například active compression test, biceps load test I a biceps load test II. Ačkoliv mohou klinické testy k diagnostice této patologie pomoci, tak literatura výpovědní hodnotu klinických testů za účelem detekce těchto lézí zpochybňuje (Familiari, Huri, Simonetta, & McFarland, 2019; Rokito, Myers, & Ryu, 2014). Active compression test provádíme, když pacient stojí a vyšetřující stojí za zády pacienta. Pacient provede 90° flexi v ramenním kloubu s maximální extenzí lokte a poté provádí addukci do 10°-15° a vnitřní rotaci, takže palec směřuje k podlaze. Vyšetřující následně instruuje pacienta, aby v této pozici vydržel a zatlačí kaudálním směrem na proximální část pacientova předloktí. Ve stejné pozici poté pacient provede zevní rotaci v ramenním kloubu a supinaci předloktí a vyšetřující tento manévr opakuje. Pokud se během vyšetření v první pozici objeví bolest a v druhé pozici se bolest sníží nebo vymizí jedná se o pozitivní test. Během testu je důležité, aby byl pacient schopen rozpoznat, jestli se bolest objevuje v AC skloubení, která bývá popisována jako „nahore“ nebo jestli se bolest či „přeskakování/lupnutí“ objevuje v ramenním kloubu, také popisována jako „v hloubce“. Pokud se bolest objevila v AC skloubení svědčí test pro abnormalitu v tomto skloubení. Objeví-li se oproti tomu bolest v ramenním kloubu naznačuje tento test abnormalitu labra (O'Brien, Pagnani, Fealy, McGlynn, & Wilson, 1998). Biceps load test I provádíme, když pacient leží na zádech. Vyšetřující sedí na židli v úrovni vyšetřovaného ramene a uchopí pacientovu HK za loket a zápěstí, uvede paži pacienta do 90° abdukce v GH kloubu, 90° flexe lokte společně se supinací předloktí a nejprve provede anterior apprehension test. Když pacient projeví obavy z poškození ramene, vyšetřující přestane provádět zevní rotaci a instruuje pacienta k flexi lokte, proti které klade vyšetřující odpor, takže předloktí je stacionární. Pokud pacientovi obavy vymizí test je negativní pro SLAP lézi. Pokud však obavy

přetrvávají nebo se objeví bolest test je pozitivní (Kim, Ha, & Han, 1999). Biceps load test II provádíme ve stejné výchozí pozici, vyšetřující tentokrát pouze uvede paži pacienta do 120° abdukce v GH kloubu a maximální zevní rotace. Loket je opět v 90° flexi a předloktí je v supinaci. Pacient je instruován k flexi lokte, které vyšetřující odporuje jako v předchozím testu. Pokud se během této flexe objeví bolest, nebo se bolest kterou pacient pociťoval již během abdukce a zevní rotace zvýší, je tento test pozitivní. Pokud se bolest během odporované flexe v lokti neobjeví nebo se bolest pociťovaná během abdukce a zevní rotace nezmění či sníží je test negativní (Kim, S. H., Ha, K. I., Ahn, J. H., Kim, S. H., & Choi, H. J., 2001).



Obrázek 4. Active compression test A – GH kloub ve vnitřní rotaci a předloktí v pronaci  
B – GH kloub v zevní rotaci a předloktí v supinaci (O'Brien et al., 1998, 611).

Speciálním testem pro PGII může být the posterior impingement sign. Během testu je umístěn ramenní kloub pacienta do 90°–110° abdukce, mírné extenze a maximální zevní rotace. Test je pozitivní, pokud pacient uvádí bolest lokalizovanou v hloubce na posteriorní straně ramene. Pozitivní test vysoce koreluje s poškozením RM a/nebo s poškozením posteriorní části labra. (Corpus et al., 2016; Spiegl et al., 2014). Dalším testem, který může pomoci k diagnostice PGII, ačkoliv se běžně používá k posouzení anteriorní instability je Jobe relocation test. Při testu je HK umístěna do 90° abdukce, maximální zevní rotace v GH kloubu a vyšetřující sleduje, jestli se na posteriorní straně ramenního kloubu objeví bolest (Corpus et al., 2016; Jobe, 1997; Spiegl

et al., 2014). Dle Corpus et al. (2016) dojde u pacienta k provokaci této bolesti aplikujeme-li na proximální humerus sílu směřující posteriorním směrem. Při vyvinutí síly, která bude směřovat anteriorním směrem poté dojde k ústupu bolesti. Jobe (1997), který tento test popsal, a Spiegl et al. (2014) však uvádí, že k provokaci bolesti dojde při aplikaci síly, která bude směřovat směrem anteriorním a k úlevě od bolesti dojde při aplikaci síly směřující posteriorně.

#### **3.2.4 Zobrazovací metody**

Ze zobrazovacích metod využíváme rentgen k posouzení kostních struktur, které mohou přispět k rozvoji PGII. Může docházet k adaptivním změnám například k Bennetově lézi zmíněné výše nebo k osifikaci zadní části kloubního pouzdra jako reakci na chronické zatížení u pacientů s GIRD (Manske et al., 2013).

Magnetická rezonance se využívá pro zobrazení patologií kloubního pouzdra, labra a poškození rotátorové manžety, nejčastěji v oblasti junkce mezi m. supraspinatus a m. infraspinatus (Chambers & Alchek, 2013; Corpus et al., 2016). Avšak i u asymptomatických sportovců byly nalezeny abnormality v oblasti glenoidálního labra, a proto by neměla být operativní léčba indikována pouze na základě zobrazovacích metod (Manske et al., 2013).

Další zobrazovací metody jako počítačová tomografie nebo ultrasonografie nám v případě standardního PGII neposkytují mnoho diagnostických informací. Mohou být však vhodné pro diagnostiku a získání informací o patologiích, které se s PGII vyskytují (Manske et al., 2013).

#### **3.2.5 Stádia vnitřního impingement syndromu**

Jobe (1997) popsal tři stádia PGII. V prvním stádiu si sportovec stěžuje na ztuhlost a popisuje, že je nutné rozcvičovat se déle. Ve druhém stádiu už se u sportovce objevuje i bolest během hodů. Tato bolest se nemusí projevit při prvních několika hodech a může se objevit postupem času v pozdějších fázích tréninku nebo utkání. V této fázi se také objevuje pozitivní Jobe relocation test, tak jak je popsán výše. V této fázi ještě bude úspěšná rehabilitační léčba. Ve třetí fázi přetrvává u pacienta bolest a došlo k takovému přetížení lig. glenohumerale inferior, že vzniká anteriorní subluxace a permanentní poškození tohoto ligamenta. Rehabilitační léčba v této fázi už nemůže napravit mechaniku hodu.

Stage	Symptomatology	Therapy
I	Stiffness Slow warm-up	2 weeks of throwing Strengthen cuff Strengthen scapular rotators
II	Posterior pain Positive relocation test	4–12 weeks of throwing plus rehabilitation program
III	Same as stage II plus failure of rehabilitation program	Anterior capsulolabral reconstruction

Obrázek 5. Stádia posterosuperiorního impingement syndromu (Jobe, 1997, 139).

### 3.2.6 Kinezioterapie

Po vyšetření pacienta a diagnostikování PGII bychom se měli nejprve zaměřit na konzervativní léčbu. Vyšetření by nám kromě diagnózy také mělo objasnit, na které aspekty terapie se u daného pacienta budeme soustředit. U pacientů s PGII jsou tři hlavní funkční aspekty, které můžeme fyzioterapií ovlivnit, ačkoliv zatím nemáme přesné informace o tom, co je jejich příčina a co následek. Tyto aspekty jsou výše zmiňovaný GIRD, skapulární dyskineze spolu s nedostatkem svalové síly a výdrže svalů RM a anteriorní instabilita GH kloubu (Manske et al., 2013).

Spolu s individuálním rehabilitačním plánem by se pacienti měli pokusit dodržet dočasný klidový režim, který může být v akutní fázi doprovázen kryoterapií a per orálními protizánětlivými léky pro zmírnění bolesti (Chambers & Altchek, 2013; Spiegl et al., 2014).

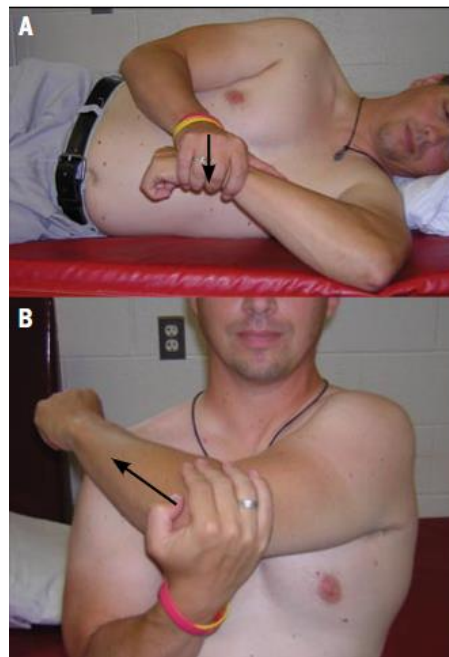
#### 3.2.6.1 Glehohumeral internal rotation deficit

Pokud vyšetření prokáže přítomnost GIRD, potom by fyzioterapie měla usilovat o zvýšení ROM do vnitřní rotace v GH kloubu. Jelikož je toto omezení ROM způsobeno buď svaly obklopující GH kloub nebo samotným kloubním pouzdrem, znamená to, že stretching nebo mobilizace kloubu bude pro zvýšení ROM efektivní. K tomuto účelu slouží tzv. sleeper stretch, který může provádět pacient sám. Pacient leží na postižené straně s paží v 90° flexi a maximální vnitřní rotací v GH kloubu, druhou HK se snaží pasivně zvětšit ROM do vnitřní rotace, zatímco lopatka je stabilizovaná o lehátko nebo podložku váhou vlastního těla (Manske et al., 2013; Spiegl et al., 2014).

Při správném provedení tohoto cviku by měl pacient cítit protažení na zadní straně ramenního kloubu. Pokud pacient cítí bolest na přední nebo horní části ramenního kloubu měl by s protahováním přestat, následně se pokusit o protažení znovu s menší intenzitou, případně upravit míru flexe v ramenním kloubu nebo mírně rotovat trup dorzálním směrem od protahovaného ramene (Manske et al., 2013). Pro zlepšení ROM do vnitřní rotace v GH kloubu

je vhodné využít 3 série s výdrží 30 vteřin v krajní poloze. Pauza mezi sériemi je opět 30 vteřin (Laudner, Sipes, & Wilson, 2008).

Dalším cvikem, který pro zvýšení ROM do vnitřní rotace využít je tzv. „cross-body stretch“, který může být pro tento účel efektivnější, než výše popsaný „sleeper stretch“. Zde má pacient HK v 90° flexi a tahem za paži protahuje v ramenním kloubu směrem do addukce (McClure et al., 2007) „Cross-body stretch“ společně s mobilizací ramenního kloubu vede k většímu zvýšení ROM do vnitřní rotace v porovnání s pouze protahováním (Manske, Meschke, Porter, Smith, & Reiman, 2010).



Obrázek 6. A – Sleeper stretch B – cross-body stretch (McClure et al., 2007, 111).

### 3.2.6.2 *Instabilita*

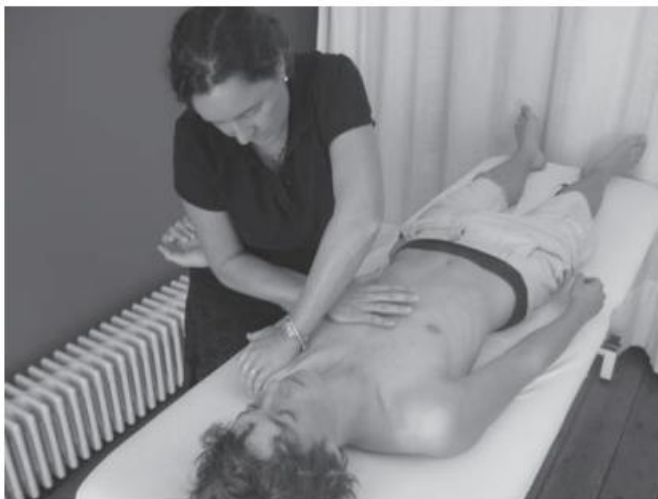Další dva výše zmíněné aspekty, tedy instabilita spolu se skapulární dyskinezi a nedostatkem svalové síly a výdrže svalů RM, mají shodné řešení. Řešíme je pomocí zvýšení svalové síly, vytrvalosti a neuromuskulární kontroly dynamických stabilizátorů ramenního pletence a GH kloubu, jedná se tedy především o dolní a střední část m. trapezius, serratus anterior a svaly RM. V terapii se věnujeme oběma skupinám stabilizátorů, je-li však z vyšetření zřejmé, že je jedna skupina oslabena výrazněji je vhodné klást na ni větší důraz (Manske et al., 2013).

Posílení těchto dynamických stabilizátorů lopatky může dále napomoci zmenšení rizika SLAP lézí, které jsou u „overhead“ sportovců častým zraněním, protože snižuje vnitřní rotaci a kraniální posun lopatky (Spiegl et al., 2014).

### 3.2.6.3 Stabilizace lopatky

U pacienta může skapulární dyskinezi způsobovat kromě svalové dysbalance i nedostatek flexibility měkkých tkání. Pokud je tento nedostatek nalezen během vyšetření, je poté nutné řešit oba tyto problémy. Nedostatek flexibility řešíme pomocí strečinku a mobilizace. O odstranění svalových dysbalancí se snažíme zlepšením neuromuskulární kontroly a zvětšením síly oslabených svalů. Pokud je nalezen nedostatek flexibility, potom je nutné rozlišit, jestli se jedná o primární nebo sekundární nedostatek na základě relativního oslabení antagonisty. Pokud se jedná o primární nedostatek flexibility, potom je vhodné zaměřit se na tento problém dříve než na zlepšování neuromuskulární kontroly. Je-li potom nedostatek flexibility sekundární, získání stability může daný sval uvolnit (Cools et al., 2014; Ellenbecker & Cools, 2010). Typicky zkrácené svaly, které mohou přispívat ke skapulární dyskinezi jsou m. pectoralis minor, m. latissimus dorsi, mm. scaleni a horní část m. trapezius. Zkrácený m. pectoralis minor způsobuje, že v klidové pozici je lopatka v protrakci a neumožňuje posteriorní náklon lopatky a její zevní rotaci během pohybu paže (Kibler & Sciascia, 2019).

Dle Ellenbeckera a Coolsa (2010) je vhodné využít streč pro m. pectoralis minor, kdy provádíme pasivní retrakci a posteriorní náklon lopatky s mírnou zevní rotací v GH kloubu. Důvodem pro tento specifický streč je fakt, že dle autorů ostatní streče umísťují ramenní kloub do pozic, při kterých je vyvolávána bolest u pacientů s vnitřním nebo subakromiálním impingement syndromem.



Obrázek 7. Pasivní streč m. pectoralis minor (Ellenbecker & Cools, 2010, 323).

Pokud vyšetření ukáže na nedostatek svalové síly nebo nedostatek neuromuskulární kontroly svalů, které stabilizují lopatku dělí se poté dle Coolsa (2014) rehabilitace do tří fází.

### *První fáze*

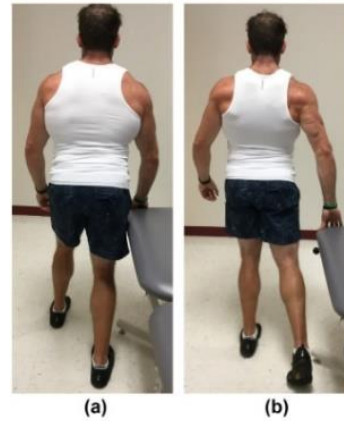Pro začátek by se pacient měl vědomě naučit ovládat svaly kolem lopatky pro zlepšení propriocepce. K selektivní aktivaci spodní části m. trapezius byl popsán cvik „scapular orientation exercise“ kdy pacient palpuje processus coracoideus pomocí prstů druhostranné HK a poté je instruován, aby tento výběžek odtáhl od svého prstu tím, že bude pohybovat lopatkou dozadu. Důležité je, aby při cvičení došlo i ke korekci celkového držení těla. Pro tento účel pacienty učíme nejprve dosáhnout neutrálního postavení pánve a následně korigujeme držení hrudních a krčních segmentů páteře spolu s lehkým zdvihnutím hlavy, aby se dostala do neutrální pozice. Toto cvičení by pacienti měli provádět během celého dne pro změnu svých posturálních návyků. Během této fáze kinezioterapie může být využita i kineziologická tejpovací páska, která poté poskytuje proprioceptivní zpětnou vazbu pacientovi, a tak zlepšuje držení trupu (Cools et al., 2014).

### *Druhá fáze*

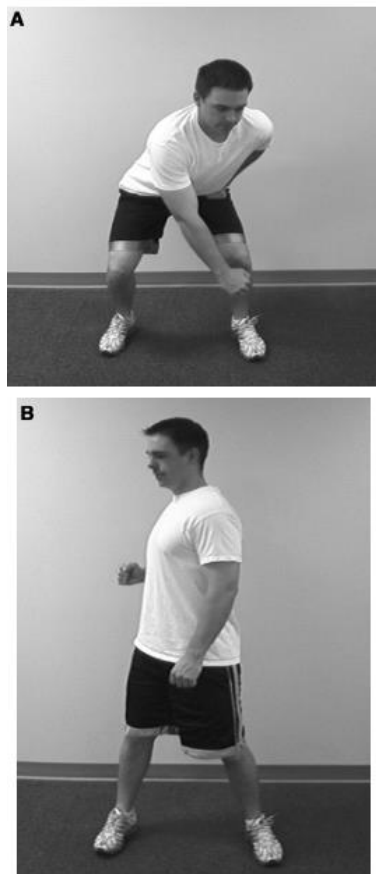Dle výsledků vyšetření se dále soustředíme buď na zvýšení svalové síly nebo zlepšení neuromuskulární kontroly. Kibler, Sciascia, Uhl, Tambay a Cunningham (2008) popsali pro zlepšení neuromuskulární kontroly cviky „low row“, „inferior glide“, „lawnmower“ a „robbery“ k aktivaci lopatku stabilizujících svalů a k jejich progresi můžeme využít výdrž v dané pozici nebo navýšením počtu opakování. „Inferior glide“ je izometrický cvik, zaměřený na depresi hlavice pažní kosti a retrakci lopatky. Paže je v 90° abdukci, dlaň je sevřena v pěst a položena na měkkém povrchu. Pacienta instruujeme k zatlačení do podložky a depresi lopatky. Během „low row“ cviku pacient stojí před předmětem, se kterým nelze pohnout a položí ruku na přední stranu tohoto předmětu. Dlaň směřuje posteriorním směrem. Instruujeme pacienta k extenzi trupu a maximálnímu zatlačení rukou do daného předmětu. Dle toho, jestli chceme cílit spíše na aktivaci m. serratus anterior nebo spodní části m. trapezius poté upravujeme polohu DKK (popsáno níže). U „lawnmower“ cviku začíná pacient s flektovaným trupem, který je rotovaný na kontralaterální stranu procvičované HK a ruka je na úrovni paty. Pacient poté provádí rotaci trupu směrem k procvičované HK, za současné extenze trupu a kyčelních kloubů. Zároveň provádí retrakci lopatky a pohybuje procvičovanou HK, jako by se chtěl „loktem dostat do své zadní kapsy“. „Robbery“ cvik začíná pacient v pozici ve stoje se 40°–50° flexí trupu, kdy HKK jsou v mírné flexi a dlaně směřují ke stehnům. Pacient poté vykonává extenzi trupu a extenzi HKK, při které flektuje loketní klouby, tak aby zůstaly blízko u těla a dlaně směřovaly vzhůru a od těla (Kibler et al., 2008). V této fázi rehabilitace by měl pacient také provádět funkční diagonály do vnitřní a zevní rotace (Cools et al., 2014; Ellenbecker & Cools, 2010).



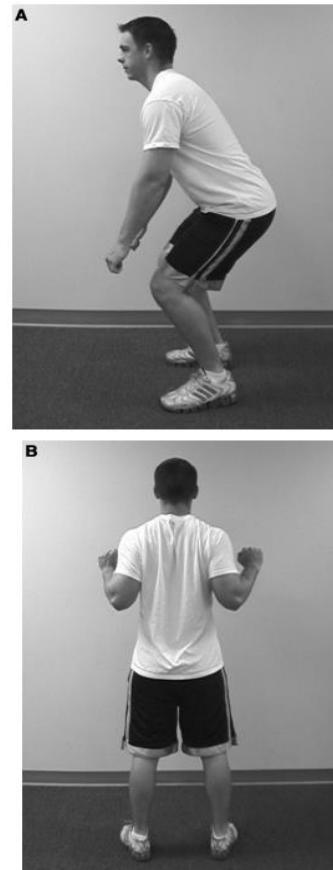
Obrázek 8. Inferior glide (Kibler et al., 2008, 1792).



Obrázek 9. Low row (a) – výchozí pozice (b) – konečná pozice (Kibler, Stone, Zachrias, Grantham, & Sciascia, 2021, 8).



Obrázek 10. Lawnmower exercise (A) – výchozí pozice (B) – konečná pozice (Kibler et al., 2008, 1793).

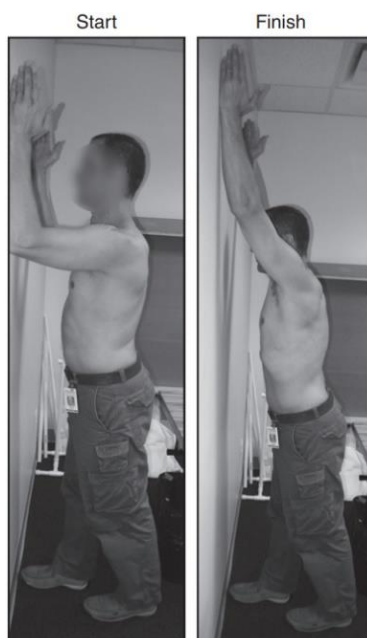


Obrázek 11. Robbery (A) – výchozí pozice (B) – konečná pozice.

Cviky v uzavřeném kinematickém řetězci, které zlepšují dynamickou stabilitu GH kloubu prostřednictvím stimulace intra-artikulárních a periartikulárních proprioreceptorů a zlepšují ko-kontrakci RM jsou výhodné u pacientů s instabilitou. Dále jsou vhodné pro pacienty, kteří mají



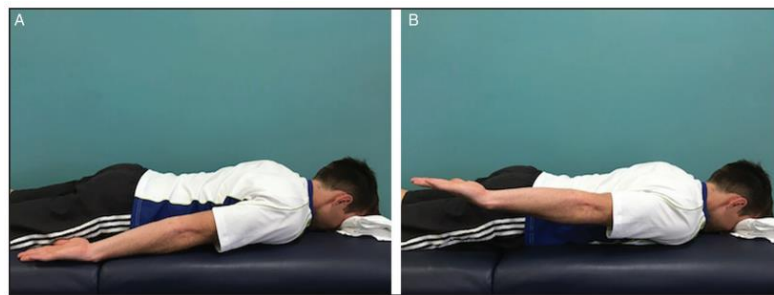
problémy s fixací lopatky k hrudní stěně. Obecně jsou cviky v uzavřeném kinematickém řetězci jako kliky a jejich varianty vhodné pro aktivaci m. serratus anterior, avšak u pacientů, kde je diagnostikován jakýkoliv impingement syndrom by měly být využívány s velkou opatrností. Cvik „wall slide“, který je částečně v uzavřeném kinematickém řetězci je vhodnou alternativou, protože aktivita m. serratus anterior je srovnatelná s jinými cviky, které slouží k tomuto účelu (Cools et al., 2014). U cviku „wall slide“ pacient stojí čelem ke zdi s dominantní DK je v náklonu u zdi, nedominantní DK je položena za dominantní DK a jsou v šíři ramen. Ulnární hrana předloktí spočívá na zdi, lokty i ramena jsou v 90° flexi. Pacient posouvá obě předloktí po zdi směrem nahoru za současného náklonu trupu dopředu, tento pohyb je doprovázen transferem váhy pacienta z nedominantní DK na dominantní DK. Pacienta instruujeme, aby „roztáhl lopatky od sebe a kolem hrudníku“ během pohybu (Hardwick, Beebe, McDonnell, & Lang, 2006).



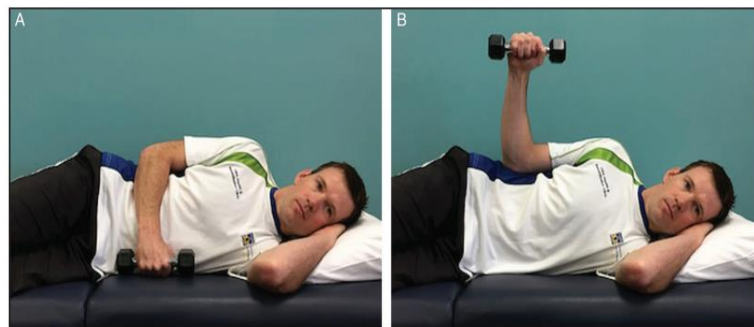
Obrázek 12. Wall slide (Hardwick et al., 2006, 905).

U pacientů, kteří nemají dostatečnou svalovou sílu v některých svalech, které obklopují lopatku, je důležitou komponentou terapie selektivní aktivace oslabených svalů spolu s minimální aktivitou svalů, které jsou hyperaktivní, aby došlo k odstranění těchto svalových dysbalancí. Typicky se jedná o sníženou aktivitu spodní části m. trapezius a m. serratus anterior se zvýšenou aktivitou horní části m. trapezius. Proto jsou velice důležité cviky s nízkým poměrem aktivace horní části m. trapezius a vysokým poměrem aktivace spodní a střední části m. trapezius a také m. serratus anterior. Zde můžeme opět využít například izometrický „low row“ a dále „prone extension at 0°“, „side lying external rotation“ a „prone horizontal abduction with external rotation“ (Cools et al., 2014; Ellenbecker & Cools, 2010). „Prone extension“ provádí pacient ležící na břiše s HK v 90° flexi, poté provádí extenzi v ramenním kloubu, dokud není paže

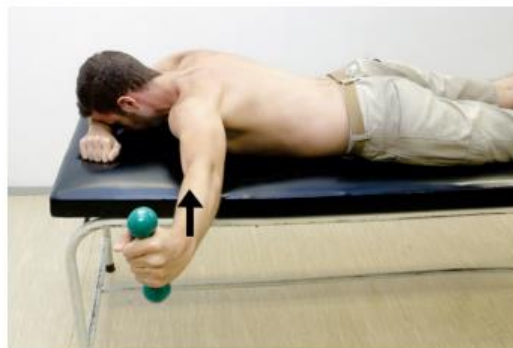rovnoběžná s trupem (Camargo & Neumann, 2019). Tento cvik můžeme upravit, když bude pacient začínat s paží rovnoběžně s trupem a extenzi v GH kloubu bude provádět z této polohy. Toto ovšem ovlivní i konečnou pozici, kdy HK nebude rovnoběžně, ale dle možností rozsahu pacienta bude v určitém stupni extenze. „Side lying external rotation“ již dle názvu provádíme v pozici v leže na boku, kdy je ramenní kloub ve vnitřní rotaci a loket v 90°. Z této polohy pacient provádí pohyb do zevní rotace v ramenním kloubu. „Prone horizontal abduction with external rotation“ cvik začíná s pacientem v leže na břiše s HK v 90° abdukci se zevní rotací a pacient poté vykonává horizontální abdukci v ramenním kloubu (Camargo & Neumann, 2019).



Obrázek 13. Prone extension at 0° (A) – výchozí pozice (B) – konečná pozice (Edwards et al., 2016, 293).



Obrázek 14. Side lying external rotation (A) – výchozí pozice (B) konečná pozice (Edwards et al., 2016, 292).



Obrázek 15. Prone horizontal abduction with external rotation (Camargo & Neumann, 2019, 472).

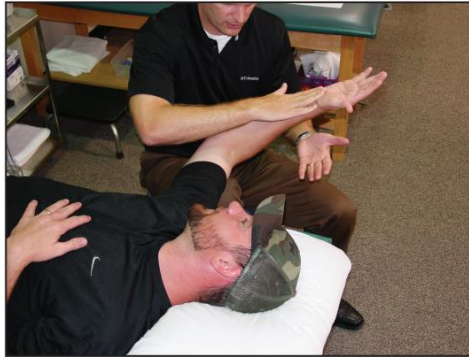Dalším způsobem, kterým lze zvýšit aktivitu je pomocí integrace kinetického řetězce do daného cviku. Například u cviku „push up plus“ s extendovanou stejnostrannou dolní končetinou je vyšší aktivita m. serratus anterior, naproti tomu s extendovanou druhostrannou dolní končetinou je větší aktivita spodní části m. trapezius (Maenhout, Van Praet, Pizzi, Van Herzeele, & Cools, 2010). V otevřeném kinematickém řetězci je zase možné například u cviku „low row“ zvýšit aktivitu spodní části m. trapezius pokud nezatížíme DKK symetricky, ale kontralaterální DK umístíme více dopředu (viz obrázek 8). Lze tedy říci, že diagonální vzory se zapojením dolních končetin a středu těla jsou vhodné pro zvýšení aktivity svalů okolo lopatky, primárně spodní části m. trapezius (Cools et al., 2014).

#### *Třetí fáze*

V poslední fázi kinezioterapie lopatky je cílem zlepšovat neuromuskulární kontrolu a sílu těchto svalů během specifických pohybů, které pacient provádí při sportu. Klademe důraz na integrování kinetického řetězce do cvičící jednotky spolu se zahrnutím plyometrických a excentrických cviků, které budou specifické dle sportu daného pacienta (Cools et al., 2014; Ellenbecker & Cools, 2010). Sportovci, kteří se věnují házecím sportům, by se měli věnovat cvikům, které excentricky zatěžují zevní rotátory například s využitím gum na cvičení. Oproti tomu například plavci by se měli spíše zaměřit na cvičení, které pro jejich potřeby bude specifičtější, tzn. cvičení v pozicích v leže na zádech nebo na břiše, které bude vyžadovat zpevnění a stabilitu středu těla (Cools et al., 2014).

#### **3.2.6.4 Posílení rotátorové manžety**

Obecným doporučením je, že s posílením svalů RM začínáme s jemnými alternujícími izometrickými cviky, kdy je ramenní kloub ve statické pozici. Tyto rytmicky stabilizující cviky provádíme tak, že klademe mírný odpor agonistickým a následně antagonistickým svalům, což slouží k bezbolestné aktivitě svalů RM. Tyto počáteční cviky většinou provádíme, když pacient leží na zádech a jeho rameno je ve 20°–30° abdukci v ramenním kloubu v rovině lopatky. Tyto cviky postupně stěžujeme tím, že zvyšujeme abdukci v ramenním kloubu, dle tolerance pacienta. Spolu se zlepšováním pacienta tyto cviky dále stěžujeme tak, že je pacient provádí ve vzpřímené pozici v uzavřeném řetězci, kdy se rukou opírají o zed'. Když je pacient schopen tolerovat tento typ zátěže může začít využívat i lehké odporové gummy na cvičení, nebo lehké činky (Manske et al., 2013).



Obrázek 16. Rytmická stabilizace v 90° abdukci paže (Manske et al., 2013, 197).

Doporučení dle Ellenbeckera a Coolse (2010) jsou tři série po 15 až 20 opakováních. V konečné fázi kinezioterapie RM využíváme jako u lopatky plyometrické cviky v 90° abdukci v ramenním kloubu pro zlepšení funkce během hodu.



Obrázek 17. Plyometrický cvik v 90° abdukci GH kloubu cílený na zevní rotátory (Ellenbecker & Cools, 2010, 325).

### **3.2.7 Fyzikální terapie**

V akutní fázi impingement syndromu je naším hlavním cílem snížit zánět v dané oblasti a zároveň snížit bolest. Z prostředků fyzikální terapie můžeme tohoto efektu dosáhnout díky lokálnímu použití ultrazvuku, iontoforézy a výše zmíněné kryoterapii. Kryoterapie způsobuje vazokonstrikci a snižuje metabolickou aktivitu, čímž redukuje zánět. Dále také zvyšuje práh bolesti, tím poskytuje úlevu a umožňuje facilitaci normálního pohybu v ramenním kloubu. Po odeznění akutního zánětu můžeme dále využít aplikaci vlhkého tepla, teplou vířivku a ultrazvuk k přípravě měkkých tkání na protahování a mobilizační výkony (Escamilla, Hooks, & Wilk, 2014). Dle Opavského (2011) můžeme využít i elektroprocedury, které mají analgetický efekt.

### **3.2.8 Operativní léčba**

K operativní léčbě přistupujeme nejčastěji z důvodu selhání konzervativní léčby, která probíhala 4 až 6 měsíců. V některých případech je operativní léčba indikována dříve. K tomu dochází například u současných ruptur RM nebo symptomatické SLAP léze. Jelikož klinické vyšetření u pacienta se symptomatickým PGII není spolehlivé je třeba vyšetřit pacienta v anestézii, kdy posuzujeme ROM a laxicitu. Je zásadní identifikovat jakékoliv známky instability, abychom mohli očekávat další případné patologie během diagnostické artroskopie (Spiegl et al., 2014).

Jak bylo popsáno výše, PGII se často pojí s dalšími patologiemi. Artroskopický débridement ruptur RM byl původně popsán jako operativní léčba PGII, kde ovšem byly smíšené výsledky. Dále byl prováděn débridement společně s odstraněním glenoidní exostózy. Další návrh operativního řešení PGII je zaměřit se na anteriorní instabilitu, tzn. provést rekonstrukci kloubního pouzdra, společně s débridementem (Castagna et al., 2010; Spiegl et al., 2014). Léze glenoidálního labra, které jsou také často spojovány se symptomatickým PGII jsou také často indikovány k artroskopickému débridementu. Možnou operativní léčbou může být i zaměření se na GIRD, kdy problém je kontraktura inferiorního glenohumerálního ligamenta, proto je pacient indikován k artroskopickému uvolnění této části kloubního pouzdra (Spiegl et al., 2014).

#### **3.2.8.1 Pooperační léčba**

Pooperační léčba záleží na specifickém operačním výkonu vzhledem k možným patologickým lézím. Dále také záleží na preferencích operujícího chirurga. Po uzdravení tkání je nutné, abychom se zaměřili na zlepšení ROM, zvýšení svalové síly, vytrvalosti, dynamické stability a neuromuskulární kontroly (Spiegl et al., 2014).

## 4 KAZUISTIKA

Pro nemožnost vyšetření pacienta s vnitřním impingement syndromem z důvodu velmi raritní diagnózy v ČR byla pro účely bakalářské práce vyšetřena pacientka s diagnostikovaným subakromiálním impingement syndromem. V době vyšetření pacientka již absolvovala 6 aplikací tetrapolárních interferenčních proudů v JIFO Rehab s. r. o.

**Jméno a příjmení:** I. Ř.

**Pohlaví:** Žena

**Věk:** 51 let

**Stranová dominance:** pravá

**Datum vyšetření:** 18. 4. 2023

**Diagnóza:** subakromiální impingement syndrom pravého ramene

**Anamnéza**

**OA a SA:** není relevantní

**PA:** administrativní sedavé zaměstnání

**GA:** 3 porody, 1 z nich byl císařským řezem

**FA:** per orální analgetika před spánkem – nimesil, ibalgin, aulin

**AA:** neudává

Volnočasové aktivity: jízda na kole, práce na zahradě, lyžování, turistika, kruhový trénink

**Nynější onemocnění**

Bolest pravého ramene začala v listopadu roku 2022 při zátěži a během pohybu. Na vyšetření k lékaři se pacientka dostavila teprve v únoru. Touto dobou se zvýšila intenzita bolesti, objevovala se nyní i v klidu a začala se šířit od ramene po laterální straně paže až po proximální část předloktí. V době vyšetření hodnotí pacientka intenzitu bolesti dle vizuální analogické škály stupněm 7-8 v klidu. Bolest charakterizuje jako tupou, šířící se do paže, zřídka i vystřelující do paže. Bez užití per orálních analgetik narušuje tato bolest spánek a leh na postiženém boku zintenzivňuje bolest. Subjektivně pociťuje bolest v ADL během zapínání podprsenky, česání vlasů a nošení kabelky. U lékaře byl aplikován obstřík bez efektu.

Vyšetření

**Aspekce**

Během spontánního stoje, kdy byla pacientka instruována „rovně si stoupnout“ je pravá crista iliaca spolu s infraglutéální rýhou lehce níže v porovnání s levou stranou. Pánev je v anteverzním postavení. Je zvýrazněná lordóza v bederní části páteře. Thorakolumbální trojúhelník je větší vpravo. Obě HKK mají vnitřně rotační postavení, vpravo je však výraznější. Pravý ramenní pletenec je výrazně níže postavený oproti levému. Držení ramen ve smyslu

protrakce je asymetrické – vpravo je mírně protrakční, vlevo je fyziologické. V návaznosti na asymetrii držení ramenních pletenců lze vidět i asymetrii klíčků. Je přítomný předsun hlavy. Celý trup spočívá více nakloněn vpřed na špičky. Hrudník je v lehce inspiračním postavení, břišní stěna je ochablá. Ve stoji není patrná insuficience dolních fixátorů lopatek. Stoj je o úzké bázi.

Během chůze je značně omezený souhyb horních končetin, pravá HK je držena ve vnitřní rotaci, mírné addukci a flexi u těla.

### **Palpace**

Zvýšený tonus horní části m. trapezius bilaterálně, vpravo však výrazněji s přítomností reflexních změn – tender points taktéž bilaterálně. Palpační bolestivost v místě úponu m. pectoralis minor vpravo, na kraniální části vnitřní hrany lopatky vpravo, v místě úponu m. levator scapulae a při palpaci hrbolků pažní kosti vpravo. Reflexní změny – tender points v oblasti laterálního epikondylu pažní kosti vpravo, také v oblasti laterální hlavy m. triceps brachii a palpačně citlivý distální úpon m. biceps brachii na laterální straně vpravo.

### **Vyšetření rozsahu pohybu**

Pacientka je na postižené straně aktivně schopná aktivního rozsahu pohybu v rozsahu uvedeného v tabulce 1. Pro bolest poté není schopna pokračovat v pohybu. Aktivní rozsah pohybu levé horní končetiny byl orientačně fyziologický, proto nebyl vyšetřován.

Flexe	110°
Extenze	35°
Abdukce	80°
Horizontální addukce	80°
Zevní rotace	50°
Vnitřní rotace	50°

*Tabulka 1. Aktivní rozsah pohybu v pravém GH kloubu.*

Během měření pasivního rozsahu pohybu se rozsah do extenze, zevní a vnitřní rotace zvětšil o 10° poté bylo z důvodu bolesti měření ukončeno. Rozsah do flexe, abdukce a addukce zůstal stejný a opět nebylo možné pokračovat z důvodu bolesti.

### **Orientační vyšetření svalové síly**

Vyšetření svalové síly bylo prováděno orientačně izometricky. Flexi v sedě na židli v GH kloubu byla pacientka schopná provést proti gravitaci a značnému odporu. Extenzi byla schopná v leže na břiše provést proti gravitaci a mírnému odporu. Addukci byla pacientka schopná provést v sedě na židli proti značnému odporu. Abdukci, vyšetřovanou v sedě na židli byla pacientka schopná provést proti gravitaci a velmi mírnému odporu. Síla směrem do rotace v pravém ramenním kloubu je uvedena u speciálních vyšetření.

### **Stereotyp abdukce a zkouška kliku**

Během aspekčního vyšetření v klidovém stoji nebyla patrná insuficience dolních fixátorů lopatky. Avšak během pozorování stereotypu abdukce paže nebyl pohyb pravé lopatky plynulý. Pohyb vpravo začal elevací ramenního pletence, poté se lopatka začala hýbat později, než na levé straně a pohyb probíhal sakadovaně, navíc došlo k mírnému „odlepení“ dolního úhlu lopatky od hrudního koše. Pro bolest, která se během abdukce objevovala, nebyl proveden pohyb v plném rozsahu. Během zkoušky kliku došlo opět k tomuto „odlepení“, tentokrát však výrazněji.

### **Speciální vyšetření**

Testy pro impingement syndrom dle Hawkins-Kennedyho byl pozitivní, stejně tak Neerův test. Bolest se při těchto testech navíc šířila i do paže po laterální straně. Odporové testy na RM byly pozitivní pro lézi m. infraspinatus, m. teres minor (pokus o pohyb do zevní rotace) a pro lézi m. supraspinatus (pokus o pohyb do abdukce), objevila si při nich bolest i snížená svalová síla na postižené HK. V porovnání s levou stranou byla svalová síla snížena zhruba o 40 % do zevní rotace a zhruba o 60 % do abdukce. Yergasonův test byl při provedení, které popisuje Dungi et al. (2014) negativní, při provedení, které je rozebráno v diskuzi byl však tento test pozitivní, objevila se jak bolest v bicipitálním žlábků, tak přeskočení šlachy.

### **Krátkodobý rehabilitační plán**

Pacientka by měla být v rámci krátkodobého plánu instruována ke klidovému režimu, aby nedocházelo ke zhoršení nynějších obtíží. V rámci kinezioterapie bychom se měli zaměřit na korekci postury protažením m. pectoralis major et minor a posílení střední a spodní části m. trapezius a mm. rhomboidei, což současně přispěje ke zmenšení hypertonu horní části m. trapezius. Zároveň takto zlepšíme dynamickou stabilizaci lopatky, proto je zde výhodné použít spíše cviky v uzavřeném kinematickém řetězci. Za účelem redukce hypertonu horní části m. trapezius a i v rámci korekce postury je vhodné zařadit posilovací cvičení na hluboké flexory krku. Využití metody PNF, konkrétně druhé diagonály s flekčním vzorcem a flektovanou variantou, je zde vhodné z hlediska zlepšení stabilizace lopatky a posílení zevních rotátorů. I z hlediska redukce bolesti by bylo výhodné začít rytmickou stabilizací a dle tolerance pacientky poté volit náročnější techniky. Kromě PNF můžeme ke zlepšení stabilizace GH kloubu a posílení zevních rotátorů využít i jednoduché analytické cvičení například s odporovou gumou. K ovlivnění reflexních změn můžeme využít například techniku postizometrické relaxace, nebo kombinovanou terapii z fyzikální terapie. Pro analgézi můžeme využít z fyzikální terapie například aplikaci tetrapolárních interferenčních proudů se zacílením na místo bolesti nebo kryoterapii.



### **Dlouhodobý rehabilitační plán**

Dále budeme pokračovat ve zlepšování dynamické stabilizace lopatek a GH kloubu v náročnějších polohách nebo s využitím těžších cviků či jejich variant, nyní i s větším využitím otevřených kinematických řetězců. Zaměříme se na overhead stabilitu a využití i plyometrických cviků, aby se mohla pacientka vrátit ke kruhovému tréninku.

## 5 DISKUSE

Michalíček a Vacek (2014) uvádí, že prvních 30° elevace se děje v GH kloubu v poměru 7:1 (GH:ScTh). Dále však mezi 20°–80° elevace uvádí poměr 3:1. V těchto 10° dochází tedy k rozporu ve dvou po sobě následujících tvrzeních. Myslím si tedy, že je jedna z těchto hodnot uvedena chybně. Poté také nepopisují, v jakém poměru se klouby vůči sobě pohybují v rozmezí 140°–150° elevace, nebo jestli již dochází k pohybu díky úklonu trupu. Ačkoliv autoři uvádí průběžný přechod jednotlivých fází mezi sebou jsou zde přítomny tyto dvě nesrovnalosti.

Vnitřní impingement syndrom je málo prozkoumaná diagnóza, ve srovnání se svým předchůdcem „klasickým“ subakromiálním impingement syndromem. Jedním z důkazů pro toto tvrzení je fakt, že existuje pouze relativně malé množství literárních zdrojů, které se této diagnóze věnují. Tyto zdroje navíc nejsou nejnovější a u autorů často dochází k rozkolům, o co se vlastně v případě vnitřního impingementu jedná. Například dle Tagg et al. (2013) jsou dle etiologie a patogeneze dva druhy vnitřního impingement syndromu, a to anterosuperiorní a posterosuperiorní. Chambers a Altchek (2013) a Spiegl et al. (2014) ve svých článcích píší o vnitřním impingement syndromu a teprve z kontextu vyplývá, že se jedná o formu posterosuperiorní. Beltran et al. (2012) uvádí čtyři druhy vnitřního impingement syndromu, jedná se dle něj o formu posterosuperiorní, anterosuperiorní, anteriorní a „entrapment“ šlachy dlouhé hlavy bicepsu. Za ideální klasifikaci považují stejnou jako využívá Tagg et al. (2013) jelikož rozlišuje zásadní mechanismy těchto dvou patologií.

Etiologie a patogeneze jsou stále předmětem hypotéz. V minulosti se vznik PGII přisuzoval destabilizaci ramenního kloubu jako následku repetitivních mikrotraumat anteriorní části kloubního pouzdra. Nebo kontrakturám v posteroinferiorní části kloubního pouzdra jako následek repetitivních mikrotraumat vznikajících distrakčními a rotačními silami během hodů. (Fessa et al., 2015). Nyní se uvažuje spíše o multifaktoriálních a komplexních procesech, které výše zmíněné mohou zahrnovat (Corpus et al., 2016; Spiegl 2014). Navíc je incidence symptomatického PGII neznámá, jelikož bývá často spojována s dalšími různými druhy patologií (Spiegl et al., 2014). Tyto fakta vysvětlují, proč je tato diagnóza velice obtížně diagnostikovatelná a tím pádem i velmi vzácná. Z tohoto důvodu byla také pro kazuistiku v této bakalářské práci vyšetřena pacientka se subakromiálním impingement syndromem. Zároveň si myslím, že na základě argumentů předkládaných v kapitole o etiologii této diagnózy je předpoklad o multifaktoriální etiologii správný.

Ohledně komplexního klinického vyšetření ramenního kloubu při podezření na PGII se literární zdroje shodují. Shodují se také v tom, co by mělo být v tomto vyšetření zahrnuto, na co by měl být brán vyšší zřetel a jaké příznaky by nám mohly pomoci diagnostikovat PGII. Poskytují

však nedostatečné informace, co týče diferenciální diagnostiky. V tomto komplexním vyšetření neuvádí například testování pro thoracic outlet syndrom, ačkoliv Manske et al., (2013) uvádí vyšetření krčního úseku páteře pomocí Spurlingova testu pro radikální symptomatiku, chybí vyšetření například funkčních kloubních blokády C a Th úseků páteře, nebo blokády žeber.

Dalším bodem, již nastíněným v kapitole klinické vyšetření a testování je, že dle Castagna et al. (2010) budou u pacientů s PGII negativní testy dle Neera a Hawkinse pro subakromiální impingement, pokud nedojde k rozvinutí sekundárního subakromiálního impingement syndromu a dále toto tvrzení nerozvádí. Dle Leschinger et al. (2017), který na toto téma provedl studii s 37 asymptomatickými účastníky s průměrným věkem 24 let a došel k závěru, že během Neerova testu je zvýšené riziko provokace mechanismu, který stojí za PGII. M. supraspinatus a m. infraspinatus tedy tlačí proti posterosuperiorní části labra. A během Hawkins-Kennedyho testu došlo ke kontaktu mezi šlachami m. subscapularis, m. supraspinatus a anterosuperiorní části labra, což může vést k provokaci vnitřního anterosuperiorního impingement syndromu. Ačkoliv byla studie prováděna na asymptomatických pacientech s absencí jakékoli patologie ramenního kloubu, tak tato studie ukazuje spíše na falešnou pozitivitu těchto testů v případě vnitřního impingement syndromu. Jedná se tedy o další diskrepanci v literatuře, vzhledem k mechanismu patologie, který stojí za PGII je dle mého názoru velmi pravděpodobné, že budou tyto testy falešně pozitivní.

Rozkol se objevuje i při popisu Jobe relocation testu. Dle Corpus et al. (2016) bude pacient se symptomatickým PGII pociťovat bolest na posteriorní straně ramenního kloubu, když vyšetřující aplikuje na proximální část pažní kosti sílu směřující posteriorně, k úlevě od bolesti poté dojde při aplikaci síly směřující anteriorně. Jobe (1997), který tento test popsal, uvádí přesný opak. Ke zvýšení bolesti dojde, pokud vyšetřující vyvine sílu směřující anteriorně, k úlevě poté dochází při zatlačení směrem posteriorním. Corpus et al. (2016) jako jediný zdroj této informace uvádí právě článek, který vydal Jobe (1997). Na základě toho předpokládám, že se jedná o chybnou či ne zcela jasnou interpretaci tohoto klinického testu. Spiegl et al. (2014), který tento test uvádí také, se shoduje s interpretací, kterou předkládá Jobe (1997).

Vyšetření léze některého ze svalů RM pomocí odporových zkoušek tak, jak popisuje Opavský (2011) bude doprovázen kromě bolesti při pokusu o daný pohyb také snížená svalová síla. Proto je výhodou provádět tyto testy bilaterálně, pro srovnání svalové síly na obou stranách a zároveň přistupovat k pacientovi zezadu, aby mohl terapeut aspekty kontrolovat zapojení těchto svalů. Také celkové provedení Yergassonova testu, tak jak jej uvádí Dungal et al. (2014) je vhodné vzhledem k funkci dlouhé hlavy m. biceps brachii a její šlachy upravit. Terapeut tedy bude provádět zevní rotaci ramenního kloubu tahem za distální část předloktí, které je v supinačním postavení. Pacient je instruován, aby se pokusil tomuto tahu odolat a terapeut

svou druhou rukou palpuje šlachy dlouhé hlavy m. biceps brachii v bicipitálním žlábků vyšetřované končetiny.

Stádia vnitřního impingement syndromu, tak jak je popsal Jobe v roce 1997 mohou mít dnes dle mého názoru spíše klinickou a diagnostickou hodnotu. Protože nám udávají symptomy, které se u jedince se symptomatickým PGII mohou vyskytovat, případně jak moc je aktuálně pacient touto patologií omezen. Délka konzervativní terapie by se však neměla odvíjet pouze podle schématu, které Jobe uvádí (viz obrázek 5.) Stejně tak by se nemělo přistupovat k operativní terapii pouze, protože u pacienta po 12 týdnech nedošlo ke zlepšení jeho stavu. Navíc operativní léčba, kterou uvádí, nemusí být pro pacienta vhodná vzhledem k faktu, že PGII je často asociován s dalšími patologiemi a jak je z kapitoly o operativní léčbě zřejmé existuje mnoho operativních postupů, které lze u PGII provést.

Co se týče kinezioterapie v rámci stabilizace lopatky, tak hlavními zdroji v této kapitole jsou Cools et al. (2014) a Ellenbecker & Cools (2010) a jejich práce, čerpající ze zdrojů, které se však vztahují hlavně k subakromiálnímu impingement syndromu. Ovšem vzhledem k tomu, co je cílem této fáze kinezioterapie si nemyslím, že by toto byla velká překážka. Jelikož není dostupná literatura přímo na toto téma s diagnózou vnitřního impingement syndromu je toto dle mého názoru vhodný zdroj informací. Prostředky kinezioterapie by měly být voleny vždy individuálně pro daného pacienta a je na terapeutovi, aby tyto individuální rozdíly korigoval.

V rámci fyzikální terapie, kdy se oba zdroje tedy Escamilla et al. (2014) a Opavský (2011) také věnují impingement syndromu obecně, nevidím důvod, proč by aplikace či indikace těchto výkonů měly být problematické u pacientů, kteří jsou postižení přímo vnitřní formou impingement syndromu.

## 6 ZÁVĚR

Závěrem této bakalářské práce jsou následující poznatky.

1. Terminologie vnitřního impingement syndromu je nejasná a v literatuře se objevuje mnoho diskrepancí.
2. Etiologie tohoto onemocnění není zcela objasněna, zatím máme k dispozici pouze hypotézy. Nejnovější hypotézy a důkazy ukazují spíše na multifaktoriální etiologii. Hlavními faktory jsou především anteriorní instabilita glenohumerálního kloubu, kontraktura posteroinferiorní části kloubního pouzdra a zvýšení laxicity kloubního pouzdra.
3. Diagnóza se vyskytuje hlavně u jedinců mladších 40 let, kteří se věnují „overhead“ sportům.
4. Vzhledem ke složité diagnostice, nejednotné terminologii a nedostatečným znalostem etiologie tohoto onemocnění je tato diagnóza velice raritní.
5. Pro určení této diagnózy nejvíce svědčí nedostatek ROM do vnitřní rotace v porovnání s nedominantním ramenem, bolest na posteriorní straně ramenního kloubu, posterior impingement sign a snížená výkonnost v „overhead“ sportech.
6. Epidemiologii tohoto onemocnění je složité určit, jelikož se vnitřní impingement syndrom objevuje současně s dalšími patologiemi ramenního kloubu jako je Bennetova léze nebo SLAP léze.
7. Zobrazovací metody vhodné pro diagnostiku vnitřního impingement syndromu jsou rentgen a magnetická rezonance.
8. V popředí terapie je hlavně konzervativní terapie, přesněji kinezioterapie, která se zaměřuje na odstranění svalových dysbalancí, zlepšení dynamické stabilizační funkce svalů ramenního pletence a obnovy rozsahu pohybu. Podpůrnou složku konzervativní terapie tvoří fyzikální terapie a farmakoterapie.
9. Operativní léčba je až posledním řešením. Indikována je v případě selhání konzervativní léčby nebo za současného výskytu jiné patologie. Konkrétní postup operace je pak v takových případech volen v závislosti na charakteru přítomné patologie.

## 7 SOUHRN

Vnitřní impingement syndrom, kterým se tato bakalářská práce zabývá, je jednou z možných patologií, které se mohou u ramenního kloubu vyskytovat. V první části této práce je popsána kineziologie ramenního pletence s důrazem na struktury rotátorové manžety a krátké depresory pažní kosti, tedy struktury, které fungují jako dynamické stabilizátory GH kloubu.

Ve druhé části této práce jsou zpracovány dostupné informace o tom, k čemu při vnitřním impingement syndromu dochází, jeho epidemiologie a hypotézy ohledně jeho vzniku. Poté jsou rozvedeny klinické poznatky ohledně diagnózy, na co bychom se měli během klinického vyšetření pacienta zaměřit a co může poukazovat na přítomnost vnitřního impingement syndromu. Dále je uvedena léčba primárně pomocí kinezioterapie, která zastává v konzervativní léčbě hlavní roli. Kinezioterapie vychází z klinického vyšetření a jelikož je etiologie této patologie pravděpodobně multifaktoriální, může být tedy i kinezioterapie u jedinců s touto diagnózou značně individuální. Kinezioterapie se v návaznosti na klinické vyšetření či operační zákrok zaměřuje na ovlivnění zkrácených struktur, odstranění svalových dysbalancí a zlepšení dynamické stabilizační funkce svalů lopatky a svalů rotátorové manžety. Z konzervativní léčby je popsána také fyzikální terapie, kterou využíváme především v akutní fázi pro úlevu od bolesti a snížení zánětu. Nastíněny jsou i možnosti operativní léčby a zobrazovacích metod.

Pro úplnost je v poslední části práce uvedena kazuistika pacientky, protože však v ČR je diagnóza vnitřního impingementu velice raritní byla vyšetřena pacientka s diagnózou subakromiálního impingement syndromu. Na kazuistiku posléze navazuje krátkodobý a dlouhodobý rehabilitační plán.

## 8 SUMMARY

Internal impingement syndrome, which is the subject of this bachelor's thesis, is one of the possible pathologies that can occur in the shoulder joint. In its first part, this thesis describes the kinesiology of the shoulder girdle with an emphasis on the structures of the rotator cuff and the short depressors of the humerus, i.e., structures that act as dynamic stabilizers of the GH joint.

The second part of this thesis presents available information on what occurs in internal impingement syndrome, its epidemiology and hypotheses regarding its occurrence. The following discussion focuses on clinical findings in relation to the diagnosis, what the focus of the clinical examination of a patient should be, and what may indicate the presence of the internal impingement syndrome. Then, treatment is proposed, primarily using kinesiotherapy which plays the main role in conservative treatment. Kinesiotherapy is based on the clinical examination and since the aetiology of this pathology is most likely multifactorial, kinesiotherapy in individuals with this diagnosis may be highly personalised. Kinesiotherapy, following a clinical examination or a surgery, focuses on addressing shortened structures, eliminating muscle imbalances, and improving the dynamic stabilising function of the shoulder blade muscles and the rotator cuff muscles. Physical therapy, as a conservative treatment which is used mainly in the acute phase to relieve pain and reduce inflammation, is also described. Surgical treatment and imaging methods are also outlined.

For the sake of completeness, the last part of the thesis presents a case report of a patient. However, since the diagnosis of internal impingement is very rare in the Czech Republic, a patient diagnosed with subacromial impingement syndrome is examined. A short-term and long-term rehabilitation plan is then designed based on the case report.

## 9 REFERENČNÍ SEZNAM

- Beltran, L. S., Nikac, V., & Beltran, J. (2012). Internal impingement syndromes. *Magnetic resonance imaging clinics of North America*, 20(2), 201–211. doi: 10.1016/j.mric.2012.01.008
- Camargo, P. R., & Neumann, D. A. (2019). Kinesiologic considerations for targeting activation of scapulothoracic muscles - part 2: Trapezius. *Brazilian journal of physical therapy*, 23(6), 467–475. Doi: 10.1016/j.bjpt.2019.01.011
- Castagna, A., Garofalo, R., Cesari, E., Markopoulos, N., Borroni, M., & Conti, M. (2010). Posterior superior internal impingement: An evidence-based review [corrected]. *British journal of sports medicine*, 44(5), 382–388. doi: 10.1136/bjism.2009.059261
- Chambers, L., & Altchek, D. W. (2013). Microinstability and internal impingement in overhead athletes. *Clinics in sports medicine*, 32(4), 697–707. doi: 10.1016/j.csm.2013.07.006
- Cools, A. M., Struyf, F., De Mey, K., Maenhout, A., Castelein, B., & Cagnie, B. (2014). Rehabilitation of scapular dyskinesis: From the office worker to the elite overhead athlete. *British journal of sports medicine*, 48(8), 692–697. Doi: 10.1136/bjsports-2013-092148
- Corpus, K. T., Camp, C. L., Dines, D. M., Altchek, D. W., & Dines, J. S. (2016). Evaluation and treatment of internal impingement of the shoulder in overhead athletes. *World journal of orthopedics*, 7(12), 776–784. Doi: 10.5312/wjo.v7.i12.776
- Čihák, R. (2011). *Anatomie 1* (3., upravené a doplněné vydání). Praha: Grada.
- Dungl, P. a kolektiv. (2014). *Ortopedie* (2., přepracované a doplněné vydání). Praha: Grada.
- Dylevský, I. (2009a). *Kineziologie – Základy strukturální kineziologie*. Praha: Triton.
- Dylevský, I. (2009b). *Speciální kineziologie*. Praha: Grada.
- Edwards, P., Ebert, J., Joss, B., Bhabra, G., Ackland, T., & Wang, A. (2016). Exercise rehabilitation in the non-operative management of rotator cuff tears: A review of the literature. *International journal of sports physical therapy*, 11(2), 279–301. Retrieved from: <https://www.ncbi.nlm.nih.gov/pmc/articles/PMC4827371/>
- Ellenbecker, T. S., & Cools, A. (2010). Rehabilitation of shoulder impingement syndrome and rotator cuff injuries: An evidence-based review. *British journal of sports medicine*, 44(5), 319–327. Doi: 10.1136/bjism.2009.058875
- Escamilla, R. F., Hooks, T. R., & Wilk, K. E. (2014). Optimal management of shoulder impingement syndrome. *Open access journal of sports medicine*, 5, 13–24. Doi: 10.2147/OAJSM.S36646
- Familiari, F., Huri, G., Simonetta, R., & McFarland, E. G. (2019). SLAP lesions: Current controversies. *European Federation of National Associations of Orthopaedics and Traumatology*, 4(1), 25–32. doi: 10.1302/2058-5241.4.180033



- Fessa, C. K., Peduto, A., Linklater, J., & Tirman, P. (2015). Posterosuperior glenoid internal impingement of the shoulder in the overhead athlete: Pathogenesis, clinical features and MR imaging findings. *Journal of medical imaging and radiation oncology*, *59*(2), 182–187. Doi: 10.1111/1754-9485.12276
- Hardwick, D. H., Beebe, J. A., McDonnell, M. K., & Lang, C. E. (2006). A comparison of serratus anterior muscle activation during a wall slide exercise and other traditional exercises. *The Journal of orthopaedic and sports physical therapy*, *36*(12), 903–910. Doi: 10.2519/jospt.2006.2306
- Jobe, C. M. (1997). Superior glenoid impingement. *The Orthopedic clinics of North America*, *28*(2), 137–143. doi: 10.1016/s0030-5898(05)70274-1
- Kapandji, A. I. (2019). *The physiology of the joints. Volume 1. The Upper Limb (7th ed)*. The old Manse: Handspring Publishing Limited.
- Kibler, W. B., & Sciascia, A. (2019). Evaluation and management of scapular dyskinesis in overhead athletes. *Current reviews in musculoskeletal medicine*, *12*(4), 515–526. Doi: 10.1007/s12178-019-09591-1
- Kibler, W. B., Sciascia, A. D., Uhl, T. L., Tambay, N., & Cunningham, T. (2008). Electromyographic analysis of specific exercises for scapular control in early phases of shoulder rehabilitation. *The American journal of sports medicine*, *36*(9), 1789–1798. Doi: 10.1177/0363546508316281
- Kibler, W. B., Stone, A. V., Zachrias, A. V., Grantham, W. J., & Sciascia, A. D. (2021). Management of scapular dyskinesis in overhead athletes. *Operative techniques in sports medicine*, *29*(1), 1–10. Doi: <https://doi.org/10.1016/j.otsm.2021.150797>
- Kim, S. H., Ha, K. I., & Han, K. Y. (1999). Biceps load test: A clinical test for superior labrum anterior and posterior lesions in shoulders with recurrent anterior dislocations. *The American journal of sports medicine*, *27*(3), 300–303. Doi: 10.1177/03635465990270030501
- Kim, S. H., Ha, K. I., Ahn, J. H., Kim, S. H., & Choi, H. J. (2001). Biceps load test II: A clinical test for SLAP lesions of the shoulder. *Arthroscopy: The journal of arthroscopic & related surgery: Official publication of the Arthroscopy Association of North America and the International Arthroscopy Association*, *17*(2), 160–164. Doi: 10.1053/jars.2001.20665
- Laudner, K. G., Sipes, R. C., & Wilson, J. T. (2008). The acute effects of sleeper stretches on shoulder range of motion. *Journal of athletic training*, *43*(4), 359–363. Doi: 10.4085/1062-6050-43.4.359
- Leschinger, T., Wallraff, C., Müller, D., Hackenbroch, M., Bovenschulte, H., & Siewe, J. (2017). Internal impingement of the shoulder: A risk of false positive test outcomes in external

- impingement tests?. *BioMed research international*, 2017, 1–5. Doi: 10.1155/2017/2941238
- Maenhout, A., Van Praet, K., Pizzi, L., Van Herzelee, M., & Cools, A. (2010). Electromyographic analysis of knee push up plus variations: What is the influence of the kinetic chain on scapular muscle activity?. *British journal of sports medicine*, 44(14), 1010–1015. Doi: 10.1136/bjism.2009.062810
- Manske, R. C., Grant-Nierman, M., & Lucas, B. (2013). Shoulder posterior internal impingement in the overhead athlete. *International journal of sports physical therapy*, 8(2), 194–204. Retrieved from <https://www.ncbi.nlm.nih.gov/pmc/articles/PMC3625798/>
- Manske, R. C., Meschke, M., Porter, A., Smith, B., & Reiman, M. (2010). A randomized controlled single-blinded comparison of stretching versus stretching and joint mobilization for posterior shoulder tightness measured by internal rotation motion loss. *Sports health*, 2(2), 94–100. Doi: 10.1177/1941738109347775
- Mayer, M., & Smékal, D. (2005). Syndromy bolestivého a dysfunkčního ramene: Role krátkých depresorů hlavy humeru. *Rehabilitace a fyzikální lékařství*, 12(2), 68-71.
- McClure, P., Balacuis, J., Heiland, D., Broersma, M. E., Thorndike, C. K., & Wood, A. (2007). A randomized controlled comparison of stretching procedures for posterior shoulder tightness. *The Journal of orthopaedic and sports physical therapy*, 37(3), 108–114. Doi: 10.2519/jospt.2007.2337
- Michalíček, P., & Vacek, J. (2014). Rameno v kostce – I. část. *Rehabilitace a fyzikální lékařství*, 21(3), 151-162.
- Mistry, A., & Campbell, R. S. (2015). Microinstability and internal impingement of the shoulder. *Seminars in musculoskeletal radiology*, 19(3), 277–283. doi: 10.1055/s-0035-1549321
- O'Brien, S. J., Pagnani, M. J., Fealy, S., McGlynn, S. R., & Wilson, J. B. (1998). The active compression test: A new and effective test for diagnosing labral tears and acromioclavicular joint abnormality. *The American journal of sports medicine*, 26(5), 610–613. Doi: 10.1177/03635465980260050201
- Opavský, J. (2011). *Bolest v ambulantní praxi. Od diagnózy k léčbě častých bolestivých stavů*. Praha: Maxdorf.
- Preziosi Standoli, J., Fratalocchi, F., Candela, V., Preziosi Standoli, T., Giannicola, G., Bonifazi, M., & Gumina, S. (2018). Scapular dyskinesis in young, asymptomatic elite swimmers. *Orthopaedic journal of sports medicine*, 6(1), 1-7. doi: 10.1177/2325967117750814
- Rokito, S. E., Myers, K. R., & Ryu, R. K. (2014). SLAP lesions in the overhead athlete. *Sports medicine and arthroscopy review*, 22(2), 110–116. doi: 10.1097/JSA.000000000000018

- Shah, S. R., Horsley, I., & Rolf, C. G. (2017). Anterior internal impingement of the shoulder in rugby players and other overhead athletes. *Asia-Pacific journal of sports medicine, arthroscopy, rehabilitation and technology*, 8, 13–17. doi: 10.1016/j.asmart.2016.11.001
- Spiegel, U. J., Warth, R. J., & Millett, P. J. (2014). Symptomatic internal impingement of the shoulder in overhead athletes. *Sports medicine and arthroscopy review*, 22(2), 120–129. doi: 10.1097/JSA.0000000000000017
- Tagg, C. E., Campbell, A. S., & McNally, E. G. (2013). Shoulder impingement. *Seminars in musculoskeletal radiology*, 17(1), 3–11. Doi: 10.1055/s-0033-1333908
- Travell, J. G., & Simons, L. S. (1998). *Myofascial pain and dysfunction. The trigger point manual. Volume 1. Upper half of body (2nd ed)*. Philadelphia, Pennsylvania: Williams & Wilkins.
- Véle, F. (2006). *Kineziologie – Přehled klinické kineziologie a patokineziologie pro diagnostiku a terapii poruch pohybové soustavy (2., rozšířené a přepracované vydání)*. Praha: Triton.


## 10 PŘÍLOHY

Příloha 1 – Informovaný souhlas pacientky.

### Informovaný souhlas


**Název bakalářské práce – Fyzioterapie u vnitřního impingement syndromu – testování, klinika, kinezioterapie a fyzikální terapie**

Jméno: 

Datum narození: 

1. Já, níže podepsaný(á) souhlasím s mou účastí na bakalářské práci. Je mi více než 18 let.
2. Byl(a) jsem podrobně informován(a) o bakalářské práci o jejích postupech, a o tom, co se ode mě očekává. Beru na vědomí, že prováděná bakalářská práce je výzkumnou činností.
3. Porozuměl(a) jsem tomu, že svou účast na bakalářské práci mohu kdykoliv přerušit či odstoupit. Moje účast ve studii je dobrovolná.
4. Při zařazení do bakalářské práce budou moje osobní data uchována s plnou ochranou důvěrnosti dle platných zákonů ČR. Je zaručena ochrana důvěrnosti mých osobních dat. Při vlastním provádění bakalářské práce mohou být osobní údaje poskytnuty jiným než výše uvedeným subjektům pouze bez identifikačních údajů, tzn. anonymní data pod číselným kódem. Rovněž pro výzkumné a vědecké účely mohou být moje osobní údaje poskytnuty pouze bez identifikačních údajů (anonymní data) nebo s mým výslovným souhlasem.
5. Porozuměl(a) jsem tomu, že mé jméno se nebude nikdy vyskytovat v referátech o této bakalářské práci. Já naopak nebudu proti použití výsledků z této bakalářské práce.

Podpis účastníka: 

Podpis autora bakalářské práce 

Datum: 18.4.2023

Datum: 18.4.2023

## Příloha 2 – Potvrzení o překladu

### PŘEKLADATELSKÁ DOLOŽKA

Já, Ing. Tereza Adams, IČO: 73751367, soudní překladatelka jazyka českého a jazyka anglického zapsaná v seznamu tlumočnicků a překladatelů vedeném Ministerstvem spravedlnosti České republiky, tímto stvrzuji, že jsem osobně provedla překlad připojené listiny, a že tento překlad souhlasí s textem předmětné listiny. Při provádění překladu nebyl přibrán konzultant.

Tento překladatelský úkon byl proveden v elektronické podobě v souladu s ust. § 27 zákona č. 354/2019 Sb., o soudních tlumočnících a soudních překladatelích v platném znění, a ust. § 27 odst. 2 vyhl. č. 506/2020 Sb., o výkonu tlumočnické a překladatelské činnosti v platném znění.

Tento úkon je zapsán v evidenci úkonů pod číslem položky: 044215/2023.

V Praze dne 26. 4. 2023

### TRANSLATOR'S CLAUSE

I, Tereza Adams, ID Number (IČO): 73751367, a court translator of the Czech and English languages registered in the list of court interpreters and court translators maintained by the Ministry of Justice of the Czech Republic, hereby certify that I have personally translated the attached document and that this translation corresponds to the text of the attached document. No consultant was engaged during the translation.

This translation was issued electronically in accordance with the provisions of Section 27 of Act No. 354/2019 Sb., on court interpreters and court translators, as amended, and the provisions of Section 27 (2) of Decree No. 506/2020 Sb., on the performance of interpreting and translation services, as amended.

This translation is recorded in the register of translations under no. 044215/2023.

Prague, 26 April 2023

**Ing. Tereza Adams, BA**



Digital signature:  
04/26/2023 11:55AM  
Location: Praha

Ing. Tereza Adams