

UNIVERZITA PALACKÉHO V OLMOUCI

FAKULTA ZDRAVOTNICKÝCH VĚD

Ústav radiologických metod

DIPLOMOVÁ PRÁCE

2022

Bc. Patricie Kozáková

UNIVERZITA PALACKÉHO V OLOMOUCI

FAKULTA ZDRAVOTNICKÝCH VĚD

Ústav radiologických metod

Bc. Patricie Kozáková

**Screeningová magnetická rezonance u žen s vysokým
rizikem pro karcinom prsu**

Diplomová práce

Vedoucí práce: MUDr. Dana Houserková, Ph.D.

Olomouc 2022

Prohlašuji, že jsem diplomovou práci vypracovala samostatně a použila jen uvedené bibliografické a elektronické zdroje.

Olomouc 9. května 2022

podpis

Tímto děkuji MUDr. Daně Houserkové, Ph.D. za odborné vedení diplomové práce, za cenné rady, připomínky a čas, který mi v průběhu věnovala. Dále děkuji pracovníkům MAMMACENTRA Olomouc a Medihope s.r.o., za pomoc se zpracováním údajů a RNDr. Evě Reiterové Ph.D. za pomoc při statistickém zpracování dat.

ANOTACE

Typ závěrečné práce: Diplomová

Téma práce: Screeningová magnetická rezonance u žen s vysokým rizikem pro karcinom prsu

Název práce: Screeningová magnetická rezonance u žen s vysokým rizikem pro karcinom prsu

Název práce v AJ: Screening magnetic resonance imaging in women at high risk for breast cancer

Datum zadání: 2021-11-06

Datum odevzdání: 2021-5-9

Vysoká škola, fakulta, ústav: Univerzita Palackého v Olomouci
Fakulta zdravotnických věd
Ústav radiologických metod

Autor práce: Bc. Patricie Kozáková

Vedoucí práce: MUDr. Dana Houserková, Ph.D.

Oponent práce:

Abstrakt v ČJ: Diplomová práce se zaměřuje na ženy s vysokým rizikem pro karcinom prsu, které mají rizikovou genetickou mutaci, ženy s pozitivní rodinnou anamnézou, ženy po radioterapii hrudníku. U této kohorty žen stoupá celoživotní kumulativní riziko pro karcinom prsu, které je spojeno s mladším věkem ženy při zjištění této maligní diagnózy v porovnání s normální populací žen. Tato skutečnost poukazuje na zvýšenou potřebu vhodného screeningového programu. Počáteční výsledky screeningové magnetické rezonance prsu potvrzují, že detekuje karcinom prsu u žen

s vysokým rizikem v časnějších stádiích než mamografické vyšetření, což zvyšuje přínos screeningu pomocí magnetické rezonance pro celkové přežití těchto žen.

Abstrakt v AJ: This diploma thesis concerns women at high risk for breast cancer who have a risk genetic mutation, women with a positive family history, women after chest radiotherapy, this cohort flies a lifetime cumulative risk for breast cancer, which is associated with younger age women this malignant diagnosis compared to the normal female population. This fact points to the increased need for an appropriate screening program. Initial results of breast magnetic resonance screening confirm that it detects breast cancer in high-risk women at earlier stages than mammography, which increases the benefit of magnetic resonance screening for the overall survival of these women.

Klíčová slova v ČJ: screeningová magnetická rezonance, hereditární karcinom, genetika nádoru prsu, BRCA geny

Klíčová slova v AJ: screening magnetic resonance, hereditary cancer, breast cancer genetics, BRCA genes

Rozsah: 89/4

Obsah

Úvod	8
Rešeršní strategie	10
1 Typy nádorových onemocnění prsu	12
1.1 Maligní nádory prsu.....	12
1.2 Nádory vysoce rizikových žen	15
1.3 TNM klasifikace nádorů.....	15
2 Neovlivitelné rizikové faktory karcinomu prsu	18
3 Hereditární syndrom karcinomu prsu a ovarií (HBOC)	20
3.1 Charakteristika HBOC – geny BRCA1/BRCA2	21
4 Prevence u žen s vysokým rizikem pro karcinom prsu	26
4.1 Dispenzární péče	30
5 Úloha screeningové magnetické rezonance při vyšetření rizikových žen	33
5.1 Screeningová magnetická rezonance vs. mamografie	33
5.2 Princip magnetické rezonance	36
5.3 Kontrastní MR prsu	38
5.4 Další indikace MR prsu	40
5.4.1 Předoperační lokální staging karcinomu prsu	40
5.4.2 Hodnocení efektu neoadjuvantní chemoterapie.....	41
5.4.3 Okultní karcinom	42
5.4.4 Hodnocení po léčbě karcinomu	42
5.4.5 Nejasný nález v MG nebo UZ obrazu	42
6 Výzkumný problém, cíle a hypotézy	45
6.1 Cíl práce.....	45
6.2 Hypotézy práce	46

7 Metodologický rámec a metody	47
7.1 Charakteristika výzkumného vzorku.....	47
7.2 Metoda sběru a zpracování dat.....	47
7.3 Realizace výzkumu	48
7.4 Analýza dat	49
7.5 Statistická analýza datového souboru.....	50
7.6 Etické aspekty výzkumu.....	50
8 Výsledky	51
9 Diskuze.....	70
10 Limitace a přínosy výzkumu	76
Závěr	77
Seznam zkratk.....	78
Referenční seznam	80
Seznam grafů.....	87
Seznam příloh	89

Úvod

Karcinom prsu představuje nejrozšířenější nádorové onemocnění u žen v České republice a jeho incidence stále vzrůstá. Díky mamografickému screeningu představují časně zachycené karcinomy ve stádiu T1 více než 70 % všech diagnostikovaných zhoubných nádorů prsu. Tato skutečnost dává ženám vyšší šanci na úspěšnou léčbu a lepší prognózu onemocnění. Jedinou metodou, která vede ke snížení mortality na karcinom prsu v populaci asymptomatických nerizikových žen, je mamografie (MG). Mamografické vyšetření v ČR probíhá ve dvouletém intervalu, a to od 45 let věku každé dva roky bez omezení horní věkovou hranicí. Dvouletý interval je důležitý pro vyhledávání karcinomu v tzv. období mamografického okénka, kdy může být nádor ještě palpačně negativní.

Na rozdíl od žen s nízkým a středním rizikem pro karcinom prsu, kde je preventivní MG dostačující pro záchyt časného nádoru, u vysoce rizikových žen je ke screeningu využívána kvůli vysoké senzitivě pro karcinom prsu jako základní zobrazovací metoda magnetická rezonance prsu (MRM). Na rozdíl od mamografického screeningu (SCR MG) má dispenzární program pro včasný záchyt karcinomu prsu u rizikových žen svá specifika. Screening začíná ve velmi mladém věku, a z tohoto důvodu musí být k dispozici zobrazovací metody, které jsou vhodné pro vyšetření denzní fertilní žlázy. Preventivní vyšetření musí být prováděna v krátkém intervalu pro výskyt obvykle agresivnějších a rychle rostoucích nádorů mladých rizikových žen. Magnetická rezonance detekuje rakovinu prsu v časnějším stádiu než základní zobrazovací metody, tj. MG a ultrazvuk (UZ), a snižuje podíl intervalových karcinomů. Dává tak ženám s mutací genu, které nechtějí podstoupit profylaktickou mastektomii, šanci na včasný záchyt karcinomu prsu.

K zajištění efektivní a kvalitní diagnostické mamologické péče slouží diagnostická pracoviště, která fungují na principu jednotek integrované mamární diagnostiky (JIMD), mezi která patří i pracoviště MAMMACENTRUM Olomouc. Výhodou tohoto centra je i komplexní péče o ženy s vysokým rizikem pro karcinom prsu ve spolupráci s onkologickou ambulancí NIO s.r.o. a pracovištěm Medihope s.r.o. v Olomouci. Integrací všech diagnostických mamárních metod se zefektivňuje celá diagnostika, minimalizuje se stres pacientek a vytváří se tak podmínky pro kontinuitu dispenzární péče, která umožňuje hodnocení dynamiky mamologických nálezů ve vztahu k rodinné a osobní anamnéze pacientky. Výhodou JIMD je právě pokrytí mezer, které standardní mamární poradny nebo rutinní radiologická péče v mamární

diagnostice nenabízejí. Jejich zájmem je provádět vyšetření a jejich kombinace, která vedou k rychlému a spolehlivému určení diagnózy, včetně návaznosti na diagnostickou práci histopatologických laboratoří. Cílem JIMD je také udržování fungujících a pevných vazeb se specializovanými chirurgickými a onkologickými pracovišti, která jsou nejen odběrateli produktu jejich práce, hodnotiteli kvality jejich diagnostických postupů, ale především dokladem o cílevědomé odborné péči vůči samotným pacientkám, které v první řadě návaznost zdravotních služeb oceňují. JIMD umožňují tak komplexní péči o ženy, které se účastní preventivního programu, o ženy s již diagnostikovaným zhoubným nádorem prsu, či se symptomy onemocnění prsu.

Jako vstupní literatura byly použity následující publikace:

- SKOVAJSOVÁ, Miroslava, DVOŘÁK, Vladimír a Vít UNZEITIG, ed. *Screening nádorů prsu v České republice*. Praha: MAXDORF-JESSENIUS, c2012. Ambulantní gynekologie. ISBN 978-80-7345-310-7.
- Screening a diagnostika karcinomu prsu pro každodenní praxi. Praha: Grada, 2021. ISBN 978-80-271-1239-5.
- WARNER, Ellen, Kimberley HILL, Petrina CAUSER, et al. Prospective Study of Breast Cancer Incidence in Women With a BRCA1 or BRCA2 Mutation Under Surveillance With and Without Magnetic Resonance Imaging. *Journal of Clinical Oncology* [online]. 2011, 29(13), 1664-1669 [cit. 2021-11-02]. ISSN 0732-183X. Dostupné z: doi:10.1200/JCO.2009.27.0835
- Májek O, Daneš J, Skovajsová M, et al. Informační zázemí onkologických screeningových programů ČR a jeho výsledky hodnocené z mezinárodního hlediska. *Acta Medicinae* 2012; 2: 8–14.
- SCHNEIDEROVÁ, Monika. MR prsu v diagnostice a screeningu. *Česká radiologie*. 2010, 64(Suppl. 1), 43-44. ISSN 1210-7883
- SKOVAJSOVÁ, M. Jednotky integrované mammární diagnostiky (JIMD). Návrh koncepce. *Klinická onkologie*. 2001, 14(2), 70-72. ISSN 0862-495X.

Rešeršní strategie

Pro tvorbu diplomové práce byly využity databáze EBSCO, Medvik, GoogleScholar a Pubmed v období od roku 2010 do roku 2021. Pro vyhledávání vhodných informací byly v českém jazyce na těchto platformách použita tato klíčová slova: screeningová magnetická rezonance, hereditární karcinom, genetika nádoru prsu, BRCA geny. Pro anglický jazyk potom následující slova: screening magnetic resonance, hereditary cancer, breast cancer genetics, BRCA genes. Dohledáno bylo celkem 70 článků, z nichž pro neúplný text, či nesplnění jiných potřebných kritérií bylo vyřazeno 18 článků. Ve finálním zpracování bylo použito 52 zdrojů, z toho 45 článků, 5 odborných abstrakt a 2 internetové zdroje. V práci byly využity i zahraniční odborné publikace z knihovny UPOL a Vědecké knihovny Olomouc.

TEORETICKÁ ČÁST

1 Typy nádorových onemocnění prsu

V ČR je každým rokem diagnostikováno více než 7000 žen se zhoubným nádorem prsu, z nichž přibližně 1 600 na něj zemře. Epidemiologie karcinomu prsu je charakteristická rostoucí incidencí. Mortalita u tohoto onemocnění mírně stagnuje a od poloviny 90. let pozorujeme i mírný pokles. V roce 2018 dosáhl počet nově diagnostikovaných zhoubných nádorů prsu u žen počtu 7 182, což v přepočtu na 100 000 žen představuje více než 133 případů. (Májek et al. 2021, str. 2)

Nádorová onemocnění prsu se dělí na benigní (nezhoubné) a maligní (zhoubné) nádory. Hlavní charakteristikou benigních nádorů je, že rostou pouze v místě vzniku, tudíž nemají schopnost zakládat na rozdíl od maligních nádorů metastázy. (Skovajsová, 2003, str. 171)

Na mamografickém snímku je pro benigní nádory charakteristické ostré ohraničení a hladké kontury, v některých případech radiolucenční projasnění kolem nádoru (halo sign) či benigní hrubé kalcifikace. Na UZ je echostruktura nádoru obvykle homogenní a kontury nádoru jsou ostré. Tyto nádory rostou obvykle poměrně pomalu a mohou zvětšovat svůj objem. Mezi nejčastější benigní novotvary patří cysty. Ty se na mamografii jeví jako pravidelně ohraničený stín někdy s již zmíněným okolním projasněním, které vzniká v důsledku utlačování okolních struktur. (Hladíková, 2009, str. 23)

Fibroadenomy vznikají z vazivové a žlázoové tkáně, což může souviset s jejich estrogenově dependentním charakterem. Klinicky se jeví jako tuhá, hladká a pohyblivá bulka velikosti od pár milimetrů do několika centimetrů. K růstu fibroadenomu může vlivem hormonů docházet například v těhotenství. (Hladíková, 2009, str. 24)

I na podkladě některých benigních změn může vzniknout karcinom prsu. Jedná se především o atypickou duktální (ADH), atypickou lobulární hyperplazii (ALH), papilomy a lobulární karcinom in situ (LCIS). (Adam et al., 2004, str. 365)

1.1 Maligní nádory prsu

Mezi nejčastější typy maligního onemocnění prsu patří duktální a lobulární karcinom. Duktální karcinom vychází z mlékovodů (duktů), zatímco lobulární karcinom z prsních lalůček (lobulů). Invazivní duktální karcinom (označován také jako NST=no special type), se řadí mezi nejčastější nádory prsu (tvoří až 70 % všech karcinomů prsní žlázy) a převážně se vyskytuje u žen po menopauze, zatímco pro lobulární

karcinom je spíše typický vznik u žen před menopauzou. Podle toho, zda nádor získal schopnost prorůst do okolních struktur, rozlišujeme histologicky tyto nádory na neinvazivní (in situ karcinomy), nebo invazivní. Existují však další vzácnější podtypy, které tvoří asi 10 % z celkového počtu invazivních karcinomů. (Nováková P., 2013, str. 49)

Vzniku nádoru prsu mohou také předcházet již zmíněné premaligní změny, kterými jsou ADH a ALH. Z hyperplazií se nejdříve vyvinou neinvazivní karcinomy, které se nazývají karcinomy „in situ“, vycházející z maligně transformovaných epitelových buněk ductů (duktální karcinom in situ, DCIS) i z epitelových buněk lalůček (lobulární karcinom in situ, LCIS). (Prausová, J., 2010, str. 26-32)

Každý typ zhoubného nádoru má svůj charakteristický radiologický nález, biologické vlastnosti a aktivitu, čímž se liší od ostatních. (Adam Z. et al., 2004, str. 365)

Duktální karcinom in situ (DCIS)- jedná se o předstupeň invazivního duktálního karcinomu (IDC), kdy nádorové buňky neprorůstají přes bazální membránu a nešíří se extraduktálně, tudíž nemají schopnost metastazovat. (Yoon, G. Y., 2020, str. 95). Některé typy těchto karcinomů mají tendenci rychle progredovat. (Pavlišta D., 2008, str. 181)

DCIS se v 80 % manifestuje podezřelými mikrokalcifikacemi (MK), které jsou dobře patrné pouze na mamografii, a proto se pro jeho histologické ověření před operací využívá nejčastěji stereotaktická vakuová biopsie (SVAB). Méně často se pro diagnostiku DCIS používá vakuová biopsie pod ultrazvukem (UVAB) či core cut biopsie (CCB), a to pouze v případě, že ložisko či změna žlázy je patrná na UZ. Histologický průkaz DCIS je obtížnější a to i v případě užití vakuové biopsie s odběrem většího objemu vzorků. V případě průkazu DCIS z vakuové biopsie, je nádor až v polovině případů v definitivní histologii povýšen na invazivní stádium. (Houserková D., 2006, str. 148-149)

Invazivní duktální karcinom (IDC), dnes označovaný jako NST ca tvoří asi 60-75 % všech karcinomů prsu. Nádorové buňky jsou malého kulatého tvaru a invadují přes membránu ductů. Napadají okolní tkáň, odkud se mohou dále šířit a tvořit metastázy. (Nováková P., 2013, str. 49)

Lobulární karcinom in situ (LCIS)- jedná se o prekancerózu, mamograficky není dobře zjistitelný, v mnoha případech je diagnostikován náhodně z biopsie jiné patologické tkáně. (Hladíková Z. et al., 2009, str. 31)

Lobulární karcinom (ILC)- tvoří přibližně 8–14 % všech invazivních nádorů prsu. Vyskytuje se častěji u žen v premenopauzálním období. Mamograficky i ultrazvukově je hůře diagnostikovatelný kvůli specifickému typu růstu a malé fibroprodukcí. ILC tvoří „prstovité“ infiltráty šířící se žlázou, které ji spíše „vyplňují“, než deformují. Ve většině případech je při UZ patrná výrazná nehomogenita a smíšená echogenita tumoru (Schneiderová M., 2006, str. 1)

Častý je multifokální a multicentrický výskyt ILC a v 10-20 % bilaterální (výskyt ca v obou prsech). (Choi Bo Bae et al., 2017, str. 133-139)

ILC karcinomy jsou diagnostikovány častěji v pokročilejším stádiu v porovnání s IDC (NST), což znamená často větší nádor, kdy jsou postiženy častěji i axilární uzliny. MG a UZ mají při zobrazení lobulárního karcinomu sníženou senzitivitu. Pro menší výskyt MK a absenci fibroprodukce je ILC hůře detekovatelný na MG. Pro ILC nádory má vyšší senzitivitu MRM, udává se až 93,3 %. V současné době je MRM doporučována rutinně u všech pacientek s ILC. (Petráková K., 2016, str. 268)

Lehotská uvádí soubor žen s prokázaným IDC či ILC, které byly ověřeny CCB nebo SVAB. Pacientky byly vyšetřeny všemi 3 zobrazovacími (MG,UZ a MRM). Pro celkovou detekci a stanovení rozsahu invazivních karcinomů prsu dosáhla MRM diagnostické přesnosti 72,48 %, MG 69,12 % a UZ 59,87 %. V případech ILC byla nejúčinnější kombinací MG a MRM, kdy senzitivita byla 96,15 %. Ve srovnání s MG a UZ měla MRM vyšší senzitivitu (96,15 %, versus 90,28 %) v diagnostice multifokálního/multicentrického ILC a IDC s rozsáhlou intraduktální složkou. (Lehotská V., 2015, str. 269)

MRM ale vždy neodhalí všechny karcinomy. Při MRM nemusí být detekován ILC, který není vysoce vaskularizován, i když naprostá většina invazivních lobulárních karcinomů detekována je. Invazivní karcinomy detekované MRM jsou obvykle malé a v mnoha případech s negativními uzlinami. Typ karcinomu, který je při většině MRM vyšetření nejčastěji přehlédnut, je DCIS. DCIS je kontroverzní a představuje jeden z problémů při MG, kdy zejména diagnostikované low grade DCIS u starších žen vedou následně ke zbytečnému léčení. Dříve publikované údaje skupiny Kuhlové přinesly důkazy, že senzitivita MRM pro detekci DCIS se zvyšuje z 80 % pro nízký grade až na 98 % pro vysoký grade, zatímco senzitivita MG se naopak při rostoucím grade DCIS snižuje, konkrétně klesá z 61 % pro DCIS s nízkým grade na 35 % pro DCIS s vysokým grade. Zajímavá je teorie, že MRM pravděpodobně zachycuje biologicky více

relevantní DCIS, zatímco mamografie je zaměřena na detekci těch, které jsou biologicky méně významné. (Morris E., 2014, str. 147-149)

1.2 Nádory vysoce rizikových žen

Histopatologicky jsou BRCA1 karcinomy většinou tzv. „high grade“ s typickou vysokou proliferací. V 15 % případů se jedná o triple negativní karcinomy, u kterých je negativita všech tří důležitých receptorů (estrogenového-ER, progesteronového-PR, a onkogenu HER-2/neu). 10 % BRCA1 pozitivních žen má medulární karcinom prsu. BRCA2 karcinomy prsu jsou většinou s expresí ER a PR receptorů. Jsou fenotypově podobné dědičným karcinomům bez průkazu mutace BRCA1 nebo BRCA2 genů. (Navrátil Jiří, et al., 2015, str. 28)

Mezi typické nádory prsu u rizikových žen s charakteristickými znaky patří:

Zánětlivý karcinom (inflamatorní) – jedná se o velmi agresivní formu karcinomu prsu. Infiltruje celý prs, který je zarudlý, bolestivý a kůže má někdy vzhled „pomerančové kůry“. Je charakteristický svým rychlým růstem a časnými metastázemi v axilárních uzlinách i v dalších orgánech. (Navrátil Jiří, et al., 2015, str. 28)

Papilární karcinom- tvoří 0,3-3 % všech nádorů prsu. Může být přítomen výtok z bradavky. Vyskytuje se převážně u žen v postmenopauzálním věku a má obvykle dobrou prognózu. (Prausová, J., 2010, str. 26-32)

Medulární karcinom vyznačuje se nízkou diferenciací a vysokou proliferací aktivitou, méně často jsou přítomny metastázy v regionálních uzlinách nebo na vzdálených místech. Mamograficky se často zobrazuje jako kulovité ložisko s různým stupněm nerovnosti okrajů, bez známek kalcifikací. U tohoto typu nádoru jsou časté zvětšené lymfatické uzliny, které mohou být pouze reaktivní. Jedná se o rychle rostoucí, agresivní typ nádoru, vyskytující se častěji u mladších žen. (Prausová, J., 2010, str. 26-32)

1.3 TNM klasifikace nádorů

TNM klasifikace nádorů prsu přináší hodnocení jejich morfologické a biologické povahy. Karcinom prsu je chápán jako skupina heterogenně se chovajících nádorů. K hodnocení klinického stagingu tumorů a před rozhodnutím o terapeutické léčbě je v určitých standardních indikacích využívána vedle základních zobrazovacích metod i MRM. Nádory prsu vycházejí z epiteliální tkáně prsní žlázy, ale jednotlivé typy se liší v typu růstu, různým stupněm a odpovědí na typy protinádorové léčby. (Rierley J., et al., 2017. str. 8)

V rozpoznání různých typů karcinomů hrají důležitou roli i receptory, které mají přímý vliv na prognózu a na receptorově cílenou protinádorovou terapii. TNM klasifikace je tedy komplex anatomické a histologické charakteristiky onemocnění a má několik stěžejních důsledků pro terapii karcinomu prsu. Pomáhá odlišit skupiny onemocnění, které mají příznivou prognózu od těch, které příznivou prognózu nemají. Dle nich se také posuzuje účinnost nebo rezistence k určitému typu systémové léčby. Jde tedy o model s velkým významem pro volbu účinného léčebného postupu pro pacienta. Potvrdilo se, že jen anatomický pohled na TNM klasifikaci je bez přihlédnutí k biologii nádoru nedostačující. Tyto moderní poznatky z biologie karcinomu prsu se odrážejí v aktuálním systému TNM klasifikace, respektive v 8. revizi AJCC (American Joint Committee on Cancer). (Rierley J., et al., 2017. str. 8)

Významy kategorií T, N a M:

T-primární tumor: TX=nelze hodnotit, Tis=karcinom in situ, T0=nádor není přítomen, T1-T4=rozsah nádoru a jeho velikost/vztah k okolním strukturám

N-regionální lymfatické uzliny: NX=nelze hodnotit, N0=v uzlinách není přítomnost nádoru, N1-N3=rozsah postižení uzlin

M-vzdálené metastázy: MX=nelze hodnotit, M0 vzdálené metastázy nejsou přítomny, M1=přítomnost vzdálených metastáz, kdy může být upřesněn i orgán, do kterého nádor metastazoval, např M1pul=metastázy v plicích

Existuje mnoho kombinací hodnot TNM, z toho důvodu se onemocnění dělí do 4 stádií (I až IV), které je specifické pro každý jednotlivý typ nádoru. Stádium 4 zpravidla znamená přítomnost vzdálených metastáz. (Wittekind Ch., 2005, str. 2)

K interpretaci a standardizovanému popisu výsledků zobrazovacích metod používaných při screeningu a diagnostice rakoviny prsu pomocí MG, UZ a MRM, je využívána tzv. BI-RADS klasifikace (Breast Imaging Reporting and Data System). Jedná se o lexikon, který slouží radiologům a zlepšuje komunikaci mezi nimi a doporučujícími lékaři. (Molleran V, 2010, str. 18)

Hodnotící kategorie jsou rozděleny do sedmi podkategorií. (Barazi H, Gunduru M., 2020, str. 2)

Zde je následující přehled:

- **BI-RADS 0** – nekompletní nález, nelze rozhodnout o výsledku, nutnost dalšího vyšetření
- **BI-RADS 1** – negativní nález

- **BI-RADS 2** – benigní nález
- **BI-RADS 3** – pravděpodobně benigní nález, kontrolní vyšetření do 1 roku
- **BI-RADS 4 a, b, c** – podezřelý nález, pravděpodobnost malignity nízká až vysoká (a-c)
- **BI-RADS 5** – pravděpodobně maligní nález
- **BI-RADS 6** – známá malignita

2 Neovlivitelné rizikové faktory karcinomu prsu

Za rizikový faktor můžeme považovat vše, co zvyšuje možnosti onemocnění rakovinou prsu. Karcinom prsu vzniká až v 50 % bez zřejmých příčin a studium závislosti vzniku tohoto onemocnění na rizikových faktorech nám pomáhá nastavit jednotlivé preventivní programy, které napomáhají snížit počet žen, které karcinomem prsu onemocní nebo na něj umírají. (Adam Z. et al., 2004, str 213)

Rakovina prsu je multifaktoriálním onemocněním a rizikové faktory působí v průběhu celého života ženy. Jedná se o faktory ovlivnitelné, které člověk může aktivně ovlivnit svým životním stylem a jeho dodržováním. Jde především o stravovací návyky, kouření, obezitu, fyzickou aktivitu atd. Na druhé straně jsou tu následující faktory, které ovlivnit nelze (American Cancer Society, 2019, str. 1-3):

- **Být ženou**
 - jedná se o hlavní rizikový faktor
- **Stárnutí**
 - s vyšším věkem se riziko rakoviny zvětšuje, většina karcinomů prsu se vyskytuje u žen ve věku 55 let a starších
- **Dědičnost genových změn**
 - přibližně 5-10 % případů karcinomu prsu je výsledkem genových změn předávaných od rodiče, nejčastěji se jedná o mutaci genu BRCA1 a BRCA2
- **Pozitivní rodinná anamnéza**
 - výskyt nádorového onemocnění prsu u příbuzné prvního či druhého stupně v jedné i více generacích
 - familiární výskyt karcinomu prsu se udává v 15 %
 - u žen již s rakovinou jednoho prsu je vyšší riziko vzniku nového karcinomu v druhém prsu nebo v jiné části téhož prsu
- **Rasa a etnikum**
 - celkově rakovinou prsu onemocní více bílých žen, než Afroameričanek, i když se rozdíl mezi nimi v posledních letech zmenšují
 - asijské, hispánské a indiánské ženy mají nižší riziko vzniku karcinomu a úmrtí
- **Denzní prsní tkáň**
 - prsa se na mamografii jeví jako hutnější, pokud mají více žlázové a vazivové tkáně a méně tkáně tukové

- u těchto žen je riziko vzniku rakoviny 1-2x vyšší než u žen s normální hustotou prsní tkáně
- dále může vysoce denzní tkáň ztížit viditelnost karcinomu na mamografii
- **Benigní onemocnění prsů**
 - nejvýznamnější benigní změny prsu, u kterých je riziko vysoké, jsou tzv. proliferativní léze s atypií (ADH, ALH) a LCIS.
- **Radioterapie (RT) hrudníku**
 - ženy, které prodělaly radioterapii hrudníku (RT) ve věku do 30 let pro jiné nádorové onemocnění, např. Hodgkinův, nebo non-Hodgkinův lymfom (American Cancer Society, 2019, str. 1-3)

3 Hereditární syndrom karcinomu prsu a ovarií (HBOC)

Nádorová onemocnění zaujímají v naší populaci druhé místo hned po kardiovaskulárních chorobách. Onemocní jimi každý třetí jedinec, a jedná se tak o nejčastější příčinu úmrtí. V České republice se celoživotní kumulativní riziko onemocnění karcinomem prsu u žen do 75 let věku pohybuje kolem 8 %. U většiny zhoubných nádorů prsu (70-75 %) není známá příčina vzniku, jedná se o tzv. sporadické karcinomy. V 5-10 % jde o karcinomy, kterými trpí ženy se syndromem dědičné nádorové predispozice. Z velké části je příčinou hereditární karcinom prsu a ovarií (HBOC). (Gilbert F. J. et al., 2009, str. 252)

Dědičná predispozice znamená defekt v některém z významných genů. Tento defekt je možné zdědit od jednoho z rodičů, přičemž nezáleží na pohlaví. V populaci se mohou vyskytnout i zárodečné mutace vzniklé tzv. de novo, a to jak v somatických buňkách, tak v buňkách zárodečných, jedná se však o vzácnější případy. (Kolářová H., 2017, str. 228-230)

Jednou z nejčastějších predispozic pro vznik karcinomu prsu a vaječnicků je mutace genu BRCA1 nebo genu BRCA2. Takovou mutací trpí v Evropě jeden ze 750 lidí. V některých populačních skupinách může být výskyt častější, například u aškenázských Židů nese mutaci genu BRCA1 nebo BRCA2 každý 40. člověk. (Zikán M., 2019, str. 2)

Téměř u všech těchto syndromů se setkáváme s autosomálně dominantní dědičností, kdy je z generace na generaci předávána patogenní varianta některého z genů, nejčastěji se jedná o tumor supresorový gen. Tato predisponující mutace je u přenašečů přítomna ve všech jeho somatických buňkách. V cílové tkáni poté stačí druhá somatická mutace nebo eliminace druhé zdravé alely daného genu, aby byl zahájen mnohastupňový procesní řetězec, způsobující rozvoj maligního onemocnění. Pro vznik hereditárních malignit je typický především nižší věk pacientky při stanovení diagnózy, tím se zásadně liší od malignit sporadických. Časté jsou bilaterální nádory v párových orgánech, nádorové duplicity, výskyt identických typů nádorů nebo specifických typů nádorů podle nádorové predispozice u příbuzných I. a II. stupně. (Zimovjanová M., 2013, str. 225-227)

Přibližně 20 % všech familiárních forem HBOC je objasněno zárodečnými mutacemi těchto genů. Je potřeba také zmínit, že HBOC se vyskytuje též v rámci některých jiných dědičných syndromů s predispozicí k nádorovému onemocnění vznikajících v souvislosti s mutací některého z dalších genů. Patří sem například: Li-

Fraumeniho syndrom (LFS), Peutzův-Jeghersův syndrom (PJS), Cowdenův syndrom (CS), syndrom hereditárního difúzního karcinomu žaludku (HDGC) a to s mutacemi příslušných genů (TP53, STK11, PTEN, CDH1). Mutace těchto genů objasní kolem 1 % familiárních karcinomů prsu. Z malé části familiárních případů odpovídají i některé další geny se středně zvýšeným rizikem HBOC jako například *CHEK2*, *ATM*, *PALB2*, *BRIP1* či *RAD51C*. Na rozdíl od genů s vysokým rizikem HBOC (a jiných nádorových onemocnění) nejsou pro přenašeče mutací v těchto genech vytvořeny specifické screeningové protokoly a doporučení. Algoritmus pro sledování těchto pacientů se stanovuje individuálně, dle míry rizika onemocnění. (Chrudimská J., et al, 2018, str. 90-95)

3.1 Charakteristika HBOC – geny BRCA1/BRCA2

Celoživotní riziko vzniku pro karcinom prsu se pohybuje u nosiček mutací obou genů od 40 do 85 %. Do 40 let věku onemocní 19 % nosiček mutace genu BRCA1 a 12 % nosiček mutace genu BRCA2. (Kolářová H., 2017, str. 11)

Tato rizika jsou však uváděna v různých studiích odlišně. Například ve studiích z Velké Británie (Evans et al.) je uvedeno celoživotní riziko nádorů prsu do 80 let u nosiček BRCA1 mutace do 79,5 %, a nosiček BRCA2 mutace do 88 %. Riziko ovariálního karcinomu je uváděno 65 % pro BRCA1 nosičky a 37 % pro nosičky BRCA2. V ČR se celoživotní riziko vzniku karcinomu ovarií pohybuje u nosiček mutace genu BRCA1 kolem 60 %, u nosiček mutace genu BRCA2 je to přibližně 10–30 %. Populační riziko vzniku ovariálního karcinomu v naší populaci je 1,8 %, relativní riziko u nosiček hereditární dispozice je tedy 10-20x vyšší než je riziko populační. (Plevová P., Foretová L. et al. 2009, str. 22)

Riziko pro vzniku ovariálního karcinomu začíná u nosiček mutací genu BRCA1 stoupat mezi 35. až 40. rokem, u nosiček mutací BRCA2 je to po 50. roce věku. Medián věku v době diagnózy ovariálního karcinomu v ČR je 57 let, u nosiček mutace genu BRCA1 o 10 let nižší. Riziko kontralaterálního karcinomu prsu dosahuje až k 60 %. (Kolářová H., 2017, str. 11)

U nosičů BRCA1 mutace je uváděno i zvýšené riziko vzniku dalších nádorů dělohy (2,6x) a děložního čípku (3,7x), vznik kolorektálního karcinomu (3x), karcinomu prostaty (3x), uváděno je i vyšší riziko nádorů žaludku (4x) a slinivky břišní (3x). U nosiček BRCA2 je to potom kolorektální karcinom (4x), prostata (3x), slinivka (3,5x), žlučník a žlučové vývody (5x), žaludek (2,5x), melanom (3x). Riziko nádorů prsu je

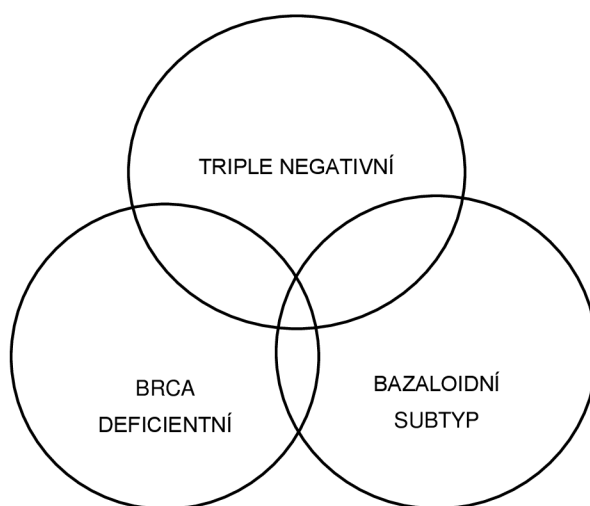
u mužských nosičů mutace v BRCA2 genu až stonásobně zvýšené (6–7 %), zvýšené však může být i u nosičů BRCA1 mutací (až padesátinásobně). U nosičů mutací v obou genech se mohou s vyšší frekvencí objevit i nádory jiného typu, záleží i na dalších rizikových faktorech životního stylu a styku s karcinogenními látkami. U genu CHEK2 se může zvyšovat riziko karcinomu prsu asi 2-4x. Dále mohou být mírně zvýšená i rizika některých jiných nádorů: štítnice, plic, ovaria, prostaty, mozku a osteosarkomů. Pravděpodobnost, kdy onemocní nádorovým onemocněním zdravý nosič mutací genů BRCA1/2 proti běžné populaci, je vyjádřená relativní mírou incidence, kdy relativní riziko je ukazatel vystihující vztah mezi expozicí rizikovému faktoru a zdravotním následkem. Určuje míru zjištěné asociace. (viz tabulka č. 1, Plevová P., Foretová L. et al. 2009, str. 22)

Tabulka 1 – Relativní míra incidence karcinomu prsu u zdravých nosičů mutací genů BRCA 1/2

Nosič mutace genu BRCA1	Nosič mutace genu BRCA2
Karcinom prsu do 70 let RR=10	Karcinom prsu RR=10
Metachronní karcinom prsu 37-52	Karcinom vaječnicků RR=10
Karcinom vaječnicků RR=30	Karcinom žlučnicků RR=4,97
Kolorektální karcinom RR=4,11	Karcinom slinivky břišní RR=3,51
Karcinom prostaty RR=3,33	Karcinom žaludku RR=2,59
Karcinom prsu u muže RR=50	Karcinom prostaty RR=4,65
	Maligní melanom RR=2,58
	Karcinom prsu u mužů RR=100

(Plevová P., Foretová L. et al. 2009, str. 22)

Pomocí speciální techniky microarray analýzy DNA byly na základě molekulárně biologického expresního profilu určeny následující podskupiny karcinomu prsu: luminální subtyp A, B, bazaloidní subtyp, subtyp HER2 pozitivní a normal-like subtyp. U 80 % karcinomů s BRCA1 mutací byly imunohistochemicky nalezeny negativní estrogenové a progesteronové receptory a negativní exprese HER-2/neu, tzn. triple negativní karcinom prsu (TNBC). Oproti tomu pouze v 10 % triple negativních nádorů je prokázána BRCA1 mutace. I když většina TNBC (80 %) vykazuje basal-like fenotyp, 18–40 % bazaloidních nádorů nejsou zcela triple negativní. Ke znázornění překrývání triple negativního karcinomu prsu, basal-like molekulárního subtypu a karcinomu s mutací v BRCA byl použit následující diagram. (Zimovjanová M., 2013, str. 7)



Obrázek 1 – Schéma jednotlivých karcinomů s mutací v BRCA

Somatické mutace genu TP53 jsou prokázány v 80 %, u kterých se vyskytla třikrát vyšší hladina vaskulárního endoteliálního růstového faktoru (VEGF) v nádorové tkáni než ve srovnání s luminálním subtypem. Histomorfologicky se jedná o invazivní ductální karcinomy s nízkým stupněm diferenciace, častější jsou nádory medulárního typu. Nádory u BRCA1 mutací jsou typické jejich vysokou mitotickou aktivitou. Typická je pro ně vysoká proliferační aktivita a rychlý růst, proto tvoří poměrně velkou část intervalových karcinomů. Rychlý růst velikosti maligního ložiska a především výskyt v mladém věku ženy vyžadují kromě MG a UZ i provedení MRM jako nejvýznamnější a standardní zobrazovací metody. (Zimovjanová M., 2013, str. 7)

Karcinomy spojené s těhotenstvím a kojením tzv. PABC (Pregnancy Associated Breast cancer) mají velmi závažnou diagnózu. Hereditární příčina onemocnění je prokázána až u 25–40 % pacientek s karcinomem prsu do 35 let. Pro triple negativní karcinomy prsu je charakteristické agresivní biologické chování, vysoký výskyt lokálních recidiv, vznik časných relapsů a vznik metastáz. Metaanalýza 20 retrospektivních klinických studií u pacientek s karcinomem prsu vzniklých na podkladě mutace v BRCA1 a BRCA2 genu prokázala zvýšené riziko vzniku kontralaterálního karcinomu prsu ve 14 z 16 studií, zvýšené riziko recidivy nádoru ve stejnostranném prsu v 5 ze 17 studií a zkrácené přežití ve 4 ze 14 studií. (Schneiderová M., 2010, str. 64)

Nádory prsu vzniklé na podkladě zárodečné mutace v BRCA2 genu se fenotypem neliší od sporadických forem onemocnění, v mnoha případech mají luminální fenotyp, pozitivní hormonální receptory (HR+) a negativní expresi HER-2/neu. Častější je však vznik druhostranného nádoru prsu a nižší věk pacientky. (Zimovjanová M., 2013, str. 8)

Existují však již zmíněné genové mutace, které mohou vést k dědičnému karcinomu prsu. Tyto mutace jsou však méně časté a většina z nich nezvyšuje riziko vzniku rakoviny prsu tolik, jako geny BRCA:

- **ATM:** tento gen za normálních okolností pomáhá opravit poškozenou DNA, zdědění jedné abnormální kopie je spojeno s vysokou mírou karcinomu prsu v některých rodinách
- **TP53:** pomáhá zastavit růst buněk s poškozenou DNA, mutací tohoto genu také roste riziko vzniku leukémie, mozkových nádorů a sarkomů (Zimovjanová M., Novotný J. et al., 2006, str. 86)
- **CHEK2:** mutace tohoto genu jsou klasifikovány jako středně rizikové alely pro dědičnou predispozici ke vzniku nádoru prsu. Kumulativní riziko vzniku nádoru prsu pro nosičky CHEK2 mutace v heterozygotním stavu bylo stanoveno na 37 % do věku 70 let, předpokládá se, že mutace v CHEK2 genu zvyšuje přibližně 2-4 násobně riziko vzniku nádoru prsu a u mužů vznik nádorů prostaty (Weischer M. et al, 2008, str. 26)
- **PTEN:** pomáhá normálně regulovat růst buňky, způsobuje tzv. Cowdenův syndrom, poruchu, kdy dochází ke vzniku jak rakoviny, tak benigních novotvarů v prsou a vaječnicích

- **CDH1:** ženy s mutací tohoto genu mají vyšší riziko vzniku invazivního lobulárního karcinomu prsu (Zimovjanová M., Novotný J. et al., 2006, str. 86)
- **STK11:** mutace genu STK11 způsobuje vyšší riziko různých zhoubných nádorů. Kumulativní riziko karcinomu do 70 let je 81 %. Riziko karcinomu prsu u žen je do 60 let 32 %. U nosičů mutace genu STK11 je významně zvýšené riziko gonadálních tumorů, u žen ovarií, vejcovodů, velmi agresivních tumorů děložního hrdla, u mužů se jedná o nádory varlat a gynekomastii (Foretová L. et al., 2016, str. 29)
- **PALB2:** vytváří protein, interagující s proteinem vytvořeným genem BRCA2 (Zimovjanová M., Novotný J. et al., 2006, str. 86)

4 Prevence u žen s vysokým rizikem pro karcinom prsu

U dědičné příčiny nádorů prsu je evidentní riziková rodinná anamnéza, podle které je možné odeslat člověka k vyšetření na genetiku. Kompletní testování genů se provádí po genetické konzultaci, indikací genetikem a podepsáním informovaného souhlasu. Do rizikových skupin patří:

A. Ženy s genetickým rizikem

- ženy s germinální mutací genů spojených s vysokým rizikem karcinomu prsu
 - HBOC syndrom: BRCA1, BRCA2, CHECK2, PALB2, CDH1, PTEN, TP53
 - HNPCC (Lynchův syndrom): MLH1, MSH2, MSH6, PMS2 a ostatní geny v rámci hereditárních nádorových syndromů
- ženy, u nichž se žádná genová mutace neprokázala, ale vzhledem k jejich rodinné a osobní anamnéze je riziko vzniku zhoubného nádoru prsu vyšší než 20 %. Toto riziko stanoví genetik na základě pohovoru. (Zimovjanová M., 2013, str. 7)

B. Ženy s rizikovým histologickým nálezem

- biopticky ověřené rizikové léze prsu (ADH, ALH a LCIS) nejsou určeny k pravidelnému sledování pomocí MRM. Při jejich sledování lze využít MR zobrazení v případech, kdy u žen, u nichž byla detekovaná riziková léze, jsou i další rizika vyplývající například s osobní, či rodinné anamnézy, či vysoké denzity prsní žlázy na MG (Daneš, 2021, str. 23-36)

C. Ženy po radioterapii na oblast hrudníku do 30. roku věku

- pro všechny tyto skupiny rizikových žen je vypracován specifický program, který zahrnuje možnost intenzivního screeningu, chemoprevenci, preventivní chirurgické výkony, úpravu životního stylu a celkovou kombinaci jednotlivých metod. (Májek, O. et al, 2019)

Genetické vyšetření indikuje vždy klinický genetik na základě genetické konzultace, rozboru osobní (OA) a rodinné anamnézy (RA), sestavení podrobné třígenerační genealogie spolu se zhodnocením výsledků histologických a imunohistochemických vyšetření vzorků nádorů a s využitím aktuálních kritérií testování. Před genetickým vyšetřením je vždy nutný podpis informovaného souhlasu pacientů, kde jsou uvedeny všechny přínosy, rizika a možný psychický dopad plynoucí z prokázaného pozitivního testu, jak pro samotného pacienta, tak pro jeho rodinu. (Chrudimská J. et al, 2018, str. 92)

Začátek testování začíná hledáním rodinné mutace u nejrizikovější pacientky v rodině. Jedná se o ženu s nejčasnějším výskytem nemoci, oboustranným

onemocněním, duplicitou nádoru prsu a ovaria, nebo o muže s nádorem prsu. Pouze v rodinách, kde se vyskytuje dědičná zátěž, ale nikdo z nemocných již není naživu, testujeme přímé příbuzné v riziku. Každé testování trvá několik měsíců. (Foretová L., 2010, str. 511)

Jakmile je nalezena patogenní mutace u někoho v rodině, provádí se u dalších osob tzv. prediktivní testování, tzn. v případě, že se v rodině vyskytuje mutace některého z genů BRCA, je možné navrhnout testování i zdravým osobám v riziku. Jedná se o cílené vyhledávání familiární mutace genu BRCA, která byla již dříve v rodině prokázána. Vyšetření se provádí po dosažení 18 let věku k vyvrácení či potvrzení rizika onemocnění. Pokud při prediktivním vyšetření není u testované ženy prokázána familiární mutace tohoto genu, empirické riziko karcinomu prsu se nerovná populačnímu riziku, ale zůstává asi dvojnásobné z důvodu možných společných modifikujících genů. Proto by i ženy, které jsou negativně testované, měly být sledovány jako osoby se středním rizikem výskytu nádoru prsu dle rodinné anamnézy. S vyšším empirickým rizikem karcinomu prsu je nutné počítat také v rodinách, kde nebyla mutace žádného z genů BRCA prokázána, a to z důvodu možné jiné genetické etiologie nádorového onemocnění. V roce 2009 byla schválena pracovní komisí základní kritéria pro rozhodování o testování zárodečných mutací v genech BRCA1/2 u pacientek a rodin s karcinomem prsu nebo ovarii. Komise byla složena z řady odborníků, především lékařských genetiků, onkologů a gynekologů. Celkově se k testování přistupuje v takových případech, kdy primární pravděpodobnost nalezení mutace převyšuje 10 %. V následující tabulce jsou uvedena všechna modifikovaná indikační kritéria dle NCCN, schválená Společností lékařské genetiky a genomiky. (Abrahámová, J., 2003)

Tabulka 2 – Hlavní indikační kritéria pro testování genů BRCA

<p>Sporadické formy</p>	<ul style="list-style-type: none"> • bilaterální primární nádory prsu – alespoň jeden pod 50 let nebo oba do 60 let • karcinom ovaria/tuby/primární peritoneální ca (v jakémkoliv věku) • nádorová duplicita (prs/ ovariu) v jakémkoliv věku • nádorová duplicita (prs/ pankreas) v jakémkoliv věku • sporadický výskyt do 45 roků (do 50 let při absenci RA) • muž s nádorem prsu • karcinom prsu HER2 neg a neg. estrogen a progester. receptorem – do 60 let
<p>Familiární formy</p>	<ul style="list-style-type: none"> • 3 příbuzní (včetně probanda) – bilaterální karcinom je brán jako dva nádory • 2 příbuzní (včetně probanda) – alespoň jeden pod 50 roků nebo oba do 60 let • Probandka s nádorem prsu do 50 let s příbuzným I. stupně s nádorem spojeným s HBOC (především ca slinivky a ca prostaty)

(Májek, O., Daneš, J., Skovajsová, et al: Mamo.cz - Program mamografického screeningu v České republice [online]. 2019)

V případě zvýšeného rizika je ženám doporučeno preventivní sledování, a to vždy s ohledem na míru zvýšeného rizika karcinomu prsu. V případě vysokého rizika se může žena rozhodnout ohledně podstoupení preventivní operace. Jelikož je pro tyto nádory typický časný výskyt, je důležité začít s primární a sekundární prevencí již od 20 let věku. Většina vysoce rizikových osob bude sledována v ambulancích v rámci onkologických center, osoby s menšími riziky jsou sledovány v ordinacích svých praktických lékařů, gynekologů a dalších specialistů. (Foretová L., 2010, str. 12)

Jedno z nejúčinnějších opatření primární prevence je chirurgické odstranění rizikového orgánu, tj u žen s HBOC provedení preventivní mastektomie a bilaterální adnexektomie. Součástí profylaktické adnexektomie by mělo být u žen s nosičstvím vysoce rizikové mutace i provedení hysterektomie. U nosiček mutací genů BRCA1/2

redukuje profylaktická adnexektomie riziko karcinomu ovaria až o 96 %. Načasování profylaktické operace v souladu s doporučením NCCN (National Comprehensive Cancer Network) je mezi 35. až 40. rokem života. Odstranění ovarií může také sekundárně snížit riziko onemocnění nádorem prsu. Provedení hysterektomie má význam z hlediska redukce rizika vzniku endometriálního karcinomu. (Kolářová H., 2017, str. 11)

Součástí primární prevence je možné i preventivní odstranění prsních žláz. Provedení profylaktické mastektomie u zdravých nosiček snižuje riziko nádoru prsu z 85 % na 1–5 %. To znamená, že redukuje u BRCA pozitivních žen riziko vzniku karcinomu prsu až o 90 %, povahou patří výkon do tzv. riziko redukujících operací. V posledních letech se tento zákrok těší velké sledovanosti, a to z více příčin – důvodné obavy z nádoru, medializace s odvahou žen o problému mluvit a možnosti kvalitní rekonstrukce prsu umožňující zmírnit nebo zcela eliminovat důsledky operace a zlepšit kvalitu života. Všechny tyto aspekty hrají důležitou roli při rozhodování o profylaktické mastektomii a jsou důležité také z hlediska věku pacientek, protože HBOC, jak už bylo několikrát zmíněno, se týká i mladších žen. (Chrudimská J. et al, 2018, str. 92)

Zákrok by měl být prováděn ve specializovaném centru plastické chirurgie s maximální snahou o odstranění celé prsní žlázy. Možnosti rekonstrukce jsou stanoveny vždy plastickým chirurgem. (Foretová L., 2010, str. 511)

V případě zvýšeného rizika je ženám doporučeno preventivní sledování a to vždy s ohledem na míru zvýšeného rizika karcinomu prsu. V případě vysokého rizika se může žena rozhodnout ohledně podstoupení preventivní operace. Jelikož je pro tyto nádory typický časný výskyt, je důležité začít s primární a sekundární prevencí již od 20 let věku. Většina vysoce rizikových osob bude sledována v ambulancích v rámci onkologických center, osoby s menšími riziky jsou sledovány v ordinacích svých praktických lékařů, gynekologů a dalších specialistů. (Foretová L., 2010, str. 12)

Jedno z nejúčinnějších opatření primární prevence je chirurgické odstranění rizikového orgánu, tj u žen s HBOC provedení preventivní mastektomie a bilaterální adnexektomie. Součástí profylaktické adnexektomie by mělo být u žen s nosičstvím vysoce rizikové mutace i provedení hysterektomie. U nosiček mutací genů BRCA1/2 redukuje profylaktická adnexektomie riziko karcinomu ovaria až o 96 %. Načasování profylaktické operace v souladu s doporučením NCCN (National Comprehensive Cancer Network) je mezi 35. až 40. rokem života. Odstranění ovarií může také

sekundárně snížit riziko onemocnění nádorem prsu. Provedení hysterektomie má význam z hlediska redukce rizika vzniku endometriálního karcinomu. (Kolářová H., 2017, str. 11)

Součástí primární prevence je možné i preventivní odstranění prsních žláz. Provedení profylaktické mastektomie u zdravých nosiček snižuje riziko nádoru prsu z 85 % na 1–5 %. To znamená, že redukuje u BRCA pozitivních žen riziko vzniku karcinomu prsu až o 90 %, povahou patří výkon do tzv. riziko redukujících operací. V posledních letech se tento zákrok těší velké sledovanosti, a to z více příčin – důvodné obavy z nádoru, medializace s odvahou žen o problému mluvit a možnosti kvalitní rekonstrukce prsu umožňující zmírnit nebo zcela eliminovat důsledky operace a zlepšit kvalitu života. Všechny tyto aspekty hrají důležitou roli při rozhodování o profylaktické mastektomii a jsou důležité také z hlediska věku pacientek, protože HBOC, jak už bylo několikrát zmíněno, se týká i mladších žen. (Chrudimská J. et al, 2018, str. 92)

Zákrok by měl být prováděn ve specializovaném centru plastické chirurgie s maximální snahou o odstranění celé prsní žlázy. Možnosti rekonstrukce jsou stanoveny vždy plastickým chirurgem. (Foretová L., 2010, str. 511)

4.1 Dispenzární péče

U dispenzárního programu pro časný záchyt karcinomu prsu u žen s vysokým rizikem se vyžadují jiná kritéria, než je tomu u klasického mamografického screeningu prováděného u žen s běžným populačním rizikem. Jelikož je zvýšené riziko celoživotní a to již od mladého věku, musí se jednat o dlouhodobý program. Tím se významně liší od mamografického screeningu, který je cílený pro věkový interval od 45 let věku, kdy se začíná zvyšovat výskyt karcinomu prsu v běžné populaci. Musí se také využívat zobrazovací metody, které jsou vhodné k vyšetření rizikových mladých žen z důvodu jejich vysoce denzní žlázy. Vyšetření pomocí zobrazovacích metod se doporučuje v kratším intervalu než 1 rok, nejlépe po 6 měsících, protože se většinou jedná o agresivní a rychle rostoucí nádory, které mají krátký tzv. „doubling time“, tedy čas, kdy se počet nádorových buněk může až zdvojnásobit. (Schneiderová M., 2010, str. 64)

K vyčíslení rizika onemocnění rakovinou prsu jsou používány v České republice tzv. Clausovy tabulky. Dle rozdělení podle Clausových tabulek má preventivní péče u žen s nízkým, středním či vysokým rizikem rozdílný průběh. Cílem programu screeningových vyšetření je odhalit vznik nádorů prsu v co nejnižším stádiu. U žen

s vysokým rizikem probíhá dispenzarizace ve specializované onkologické ambulanci. Tento speciální program prevence počítá se všemi specifiky u této skupiny žen – věk ve vztahu k celkové době sledování i ve vztahu k charakteru mléčné žlázy a biologickému charakteru nádoru. Vyšetřování zdravých žen se doporučuje zahájit již ve věku 25 let. U těchto mladých žen se zahajuje screening ultrasonografií prsů. Pravidelná preventivní mamografie v tomto věku není vhodná, jelikož denzní fertilní žláza mladých žen je pro MG obtížným terénem. Její výpovědní hodnota se mnohdy zužuje jen na průkaz a vyloučení MK, obvykle tedy provádíme jednu MG (často pouze MLO projekce) k vyloučení MK. Nádory u nosiček mutací v BRCA1,2 genech jsou obtížně detekovatelné pomocí MG i ve vyšším věku, senzitivita MG vyšetření se pohybuje od 40 do 70 %. V současnosti je možnost vyšetřovat nosičky mutace BRCA1, 2 genů pomocí MRM, jejíž senzitivita dosahuje 71–100 %. (Schneiderová M., 2015, str. 28)

Algoritmus sledování žen, které jsou rozdělené dle Clausových tabulek do příslušného rizika, uvádí následující přehled:

A. Ženy s nízkým rizikem vzniku karcinomu prsu dle Clausových tabulek do 10 %:

- doporučeno stejné sledování jako u normálního populačního screeningu

- samovyšetření prsů 1x měsíčně
- screeningová mamografie od 45 let věku ve dvouletém intervalu (Májek, O. et al, 2019)

B. Ženy se středním rizikem vzniku karcinomu prsu dle Clausových tabulek 10-20 %:

- samovyšetření prsů
- klinické vyšetření 1–2× ročně od 25 let
- mamografie (MG) nebo ultrazvukové (UZ) vyšetření prsů 1x ročně (zobrazovací metody určuje radiodiagnostik podle charakteru prsní žlázy a věku pacientky)
- začátek sledování pomocí zobrazovacích metod o 10 let dříve, než byl nejčasnější výskyt zhoubného nádoru v rodině

U žen se středním rizikem ve věku 40-44 let se doporučuje vstupní MG ve 40 letech, dále UZ vyšetření jednou ročně. Screeningová mamografie (SCR MG) od 45 let ve dvouletém intervalu jako běžný screening, vzhledem ke střednímu riziku a doporučenému ročnímu intervalu kontrol zobrazovacími metodami je v meziročním

intervalu prováděno obvykle UZ vyšetření nebo MG dle denzity prsu a doporučení radiologa (Májek, O. et al, 2019)

C. Ženy s vysokým rizikem vzniku karcinomu prsu dle Clausových tabulek nad 20 %

- samovyšetření prsů 1x měsíčně
- začátek dispenzarizace od 25 let nebo o 10 let dříve, než byl nejčasnější výskyt zhoubného nádoru prsu v rodině - výjimkou je mutace genu P53, v tomto případě dispenzarizace již od 20 let, a po radioterapii (RT) mediastina od 25 let nebo za 8 let po ukončení RT
- klinické vyšetření prsů 1x za 6 měsíců od 25 věku, nebo o 10 let dříve, než byl nejčasnější výskyt karcinomu prsu v rodině
- MRM od 25 let do minimálně 50 let věku 1x ročně, ale u prokázané genetické mutace spojené s vysokým rizikem pro ca prsu MRM od 25 let do 65 let věku
- ultrazvukové vyšetření prsů 1x za 6 měsíců od 25 let (ultrazvukové vyšetření jako preventivní zobrazovací metoda pouze do doby začátku MG)
- Vstupní MG ve věku 25 let jen mediolaterální (MLO) projekce k vyloučení MK (Májek, O. et al, 2019)

U žen s preventivní subkutánní mastektomií by mělo být riziko pro karcinom prsu nižší a ke sledování doporučeno pouze UZ vyšetření. Pokud je ale v prsu detekováno reziduum žlázoové struktury, riziko zůstává vysoké a je nutné další sledování pomocí MRM. Ženy s histologicky prokázanou AH nebo LCIS, patřící do skupiny vysokého rizika, jsou sledovány pomocí MRM pouze na doporučení onkologa, častěji v případě velmi denzní žlázy, nebo pokud je přítomno další riziko (vyplývající z rodinné nebo osobní anamnézy ženy). U vysoce rizikových genetických mutací je sledování MRM variabilní. Je dáno konkrétní genetickou mutací a je nutné respektovat doporučení genetika a onkologa. Variabilita ve startu a ukončení MR/MG může být také u žen s vyšším rizikem než 20 %, bez průkazu genetické mutace, jedná se o tzv. „tailoring“- sledování u konkrétní ženy po dohodě s genetikem a onkologem. (Májek, O. et al, 2019)

5 Úloha screeningové magnetické rezonance při vyšetření rizikových žen

Díky vysoké senzitivitě v porovnání se základními zobrazovacími metodami (tj. MG a UZ) je MRM vhodným screeningovým nástrojem u žen, u kterých bylo prokázáno zvýšené empirické riziko nebo jsou přenašečky mutací genů BRCA1/2 a jiných vzácnějších genových mutací. (Ferda J., 2017, str. 71)

Screeningový program pro vyšetření vysoce rizikových žen by měl být účinný s cílem zachytit co největší množství nálezů ve stadiu T1N0. Program by měl respektovat charakter žlázy sledovaných žen v premenopauzálním i postmenopauzálním období a charakter tumorů, které se u rizikových žen vyskytují. Ve většině případů jde o tumory vysokého gradu, které mají předpoklad rychlého růstu, proto byl protokol s pravidelnými každoročními MRM kontrolami pro ženy s vysokým rizikem karcinomu prsu zaveden i v MAMMACENTRU Olomouc a to po domluvě se spolupracujícími onkology a s respektem k viz výše uvedenému doporučení na stránkách mamoc.cz a také doporučením odborných společností (EUSOBI, EUSOMA, ESMO). Důležitý je i respekt k rozhodnutím a přáním žen, které jsou ochotné do programu vstoupit. Tento screeningový program má za úkol poskytovat ženám pocit bezpečí, nikoliv zvyšovat pocit stigmatizace vysokým rizikem onemocnění zhoubným nádorem. (Schneiderová M., 2006, str. 19)

5.1 Screeningová magnetická rezonance vs. mamografie

Skupina rizikových žen se stále rozrůstá, především kvůli stále novým poznatkům o dědičné povaze nádorů prsu a také zavedením genetického testování do klinické praxe. Pokud se žena dozví, že je nosičkou genetické mutace či je u ní zvýšené riziko vzniku zhoubného nádorového onemocnění, je nutné jí nabídnout a seznámit ji s již zmiňovanou dispenzární péčí. (Schneiderová M., 2006, str. 19)

Celoplošný MG screening v ČR úspěšně funguje již od září roku 2002 a je podstatnou součástí programu na vyhledávání časných stádií karcinomu prsu, kdy je většina z nich ještě zcela vyléčitelných. Jedná se o metodu poměrně rychlou a finančně dostupnou. (Veverková, L., Löwová, L. et al., 2019, str. 13)

Přínos SCR MG dokazují statistiky, které ukazují, že svou účinností snížila úmrtnost u žen nad 50 let na karcinom prsu o 30 %. Ve věkovém rozmezí 40-50 let to je poměrně méně, a to 18 %. SCR MG je cílena na skupinu žen v menopauze, kde prokazuje vysokou specifitu i senzitivitu kolem 80-90 %. Cílovou skupinou

screeningového mamografického programu jsou však ženy s běžným populačním rizikem, a pokud bereme v potaz specifiku dlouhodobého a intenzivního sledování screeningové MRM (kontroly jednou za rok), mamografie ztrácí svoji vedoucí pozici. Do popředí se dostává MRM z důvodu vyšší senzitivity a absence ionizujícího záření, kde nehrozí riziko indukovaných nádorů, především u fragilního BRCA2 parenchymu. (Schneiderová M., 2006, str. 19)

Ve skupině menopauzálních nerizikových žen, na které se zaměřují mamografické screeningové programy, převažuje mamografický obraz prsu s nízkou až střední denzitou žlázy vlivem nástupu tukové involuce. Pro populaci BRCA nosiček a rizikových žen je typická převážně vysoká denzita žlázy. Schneiderová ve svém souboru udává u pouhých 28 % žen vysokou denzitu žlázy, z nichž ale v 51 % se jednalo o extrémně denzní typ žlázy. Senzitivita MG se zvyšující se denzitou žlázy klesá až o 30 %, tudíž u mladých žen s plně zachovanou fertillní žlázou je obtížné detekovat i velké nádory, především lobulární karcinom, z důvodu nepřehlednosti MG. Výpovědní hodnota SCR MG u rizikových žen se omezuje především na průkaz MK. (Schneiderová M., 2006, str. 19)

Zahraniční studie ze Spojeného království, Holandska, Kanady, Německa a Itálie, ukazují, že se senzitivita MRM pohybuje od 71 - 94 % ve srovnání s MG vyšetřením, které má senzitivitu pouze kolem 33 %. Britská studie Magnetic Resonance Imaging in Breast Screening (MARIBS) také uvádí, že rozdíl v senzitivitě byl největší u žen nosiček mutací genů BRCA1/BRCA2, kde senzitivita MRM dosahuje až 92 % ve srovnání s citlivostí mamografie (23 %). (Gilbert F. J. et al., 2009, str. 358-68)

Dle Kuhlové (Kuhl, 2014) sensitivita MG pro detekci karcinomu prsu klesá u nosiček BRCA mutací až na 25-30 %, sensitivita MRM je poměrně vyšší, a to mezi 80-90 %. Metaanalýza dle Berga (Berg, 2009) zahrnující 3 571 žen a 9 652 MR vyšetření prsu s detekcí 168 karcinomů prsu udává sensitivitu MG 40 % a MRM 86 %. Nízká sensitivita MG není dosud přesně známá, vysvětluje se nejen vyšší mamografickou denzitou neredukované mléčné žlázy u mladých rizikových žen, ale existují i jiné, zatím nedefinované vlastnosti rizikového BRCA parenchymu, Warner udává sensitivitu MG u involuční žlázy 33 % (Warner, 2008)

V důsledku těchto studií vydala American Cancer Society (ACS) a EUSOMA v letech 2007 a 2010 doporučení pro každoroční vyšetření MRM jako nejvýznamnější

a základní metodu pro screening žen s vysokým rizikem pro karcinom prsu. (Sardanelli F. et al., 2017, str. 271)

Obdobně jako u MG je omezená také diagnostická výtěžnost UZ. Časná stádia nádorů u nosiček genetických mutací mohou být často přehlédnuty při použití konvenčních zobrazovacích metod (MG,UZ). Důvodem je, že maligní tumory rizikových žen nemají vzhled ložiska, ale často se jeví jako homogenní a hladce konturované („pushing margin“), bez výraznějších suspektních rysů a mohou imitovat i normální mléčnou žlázu. V těchto případech má MRM výhodu, že vedle morfologického zobrazení poskytuje i funkční informaci o charakteru sycení ložiska. Nicméně i MG a UZ mohou někdy diagnostikovat nádorové onemocnění při jejich použití v prevenci. Proto se jejich použití do protokolu sledování zpravidla zařazuje 6 měsíců po provedené MRM. (Steyerová P. 2019, str. 19)

MRM až na přísně indikované případy nemá místo v hodnocení biologické povahy nejasných ložisek, ale má za cíl především zjistit, zda se v prsu nachází jiná léze, která nebyla zobrazena MG nebo UZ. U MRM musí být stanoven optimální postup, správná indikace a následně správná interpretace výsledků. (Schneiderová M., 2011, s. 78-79)

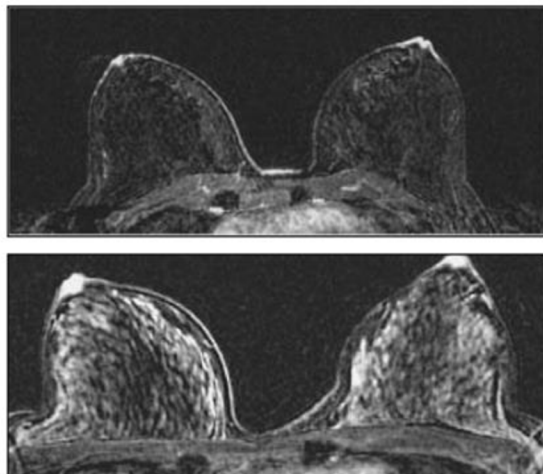
Schopností MRM je poskytnout informaci jak morfologickou (nativní MR obraz), tak funkční, kdy je hodnocen postkontrastní enhancement (sycení) tkáně. Tento jev se opírá o fenomén neoangiogeneze, kdy se i u minimálního nádoru tvoří nová patologická síť cévního řečiště s vyšší propustností a většími intersticiálními prostory. Malé karcinomy s růstem v denzní tkáni, často nevyvolávají změny v morfologickém obraze mléčné žlázy, tudíž jsou mamograficky, ultrasonograficky a klinicky okultní (němé). (Schneiderová M., 2013, s. 6-9)

Příčinou nižší specifity magnetické rezonance prsů oproti MG je fakt, že kontrastní MRM zobrazí i fokusy patologického sycení benigní povahy. Mléčná žláza se fyziologicky sytí v souvislosti s kolísajícím menstruačním cyklem (hormonální dependence). Spontánně sytící se léze (UBOS - Unidentified Bright Objects) se objevují nejvíc v průběhu 1. a 4. týdne cyklu (viz obrázek č. 1) a u mladších žen pod 35 let věku. V tomto případě se sytí i benigní proliferativní ložiska mléčné žlázy a z toho vyplývá, že ne každý podezřelý fokus patologického enhancement znamená vždy malignitu. Sycení vymezuje biologicky aktivní oblast, která malignitu nevylučuje a kterou je nutné za daných okolností histologicky verifikovat pomocí biopsie. (Schneiderová M., 2013, s. 6-9)

Zcela zásadním předpokladem je proto provedení kontrastní MRM ve 2. týdnu cyklu (6. -13. den). Využitím nových subtrakčních technik je MRM nezávislá na hustotě žlázy a nejsou pozorovány rozdíly v sensitivitě v terénu s nízkou či extrémní denzitou žlázy. (Schneiderová M., 2006, str. 19)

Za nevýhodu MRM je tedy považována její vysoká senzitivita i pro zobrazení benigních nálezů, což vede k dalšímu vyšetření, jako je cílený second look UZ či následná biopsie. V okolí výrazného fyziologického a benigního sycení nemusí být patologické sycení (byť přítomné) dobře odlišitelné a detekovatelné (falešná negativita). Nebo naopak je benigní sycení označeno jako patologické (falešná pozitivita). Je ale jistě výhodnější diagnostikovat 80-90 % více ložisek, (i když není jasné, zda jsou maligní, či benigní), než detekovat na MG pouze 25-30 % ložisek. Jedna z dalších výhod MRM je také její negativní prediktivní hodnota. U úplné absence sycení jak patologického, tak fyziologického, je vysoce pravděpodobné, že ve vyšetřovaném prsu není přítomnost invazivního karcinomu nebo high grade DCIS. (Schneiderová, 2013, s. 6-9)

Ani jedna metoda není stoprocentní, výhodou je proto jejich kombinace. (Schneiderová M., 2006, str. 19)



Obrázek 2 - Rozdíl ve fyziologickém enhancement plně zachované fertilní žlázy ve 2. týdnu a 4. týdnu cyklu (Schneiderová M., 2013, s. 6-9)

5.2 Princip magnetické rezonance

Jádra atomů jsou složena z protonů a neutronů. Protony vytvářejí pohyb, tzv. spin, kdy rotují kolem své vlastní osy. Tento pohyb vytváří magnetické pole - magnetický moment. (Heřman M., 2014, str. 25-32)

MR pracuje na principu detekce těchto magnetických momentů. Nejlépe detekovatelný a poměrně silný magnetický moment má prvek s lichým atomovým číslem-vodík. Vodík tvoří 2/3 lidského organismu, tudíž je dobře měřitelný (poskytuje až tisíckrát lepší signál než jiné prvky). (Vomáčka, 2015, str. 51-52).

V lidské tkáni se nacházejí osy protonů vodíku, které jsou orientovány různě, jejich magnetický moment je tedy navenek nulový. Vložíme-li lidské tělo do statického magnetického pole, které označujeme jako B_0 , protony se seřadí rovnoběžně se siločarami B_0 . Spiny protonů vodíku se seřadí do paralelního a antiparalelního směru. Paralelní směr znamená, že protony kopírují směr statického magnetického pole a je v něm většina protonů, kvůli méně energeticky náročnému postavení. Antiparalelní směr je vychýlen o 180 stupňů a nachází se v něm menší část protonů. Intenzitu statického magnetického pole B_0 vyjadřujeme v jednotkách Tesla (T). (Heřman M., 2014, str. 25-32)

Magnetické pole je silnější než magnetické momenty protonů, nemůžeme tak změřit magnetické momenty nadbytečných protonů, které se nacházejí v paralelním postavení. (Nekula J., 2007, str. 7)

Proto je důležitý další pohyb, který protony vykonávají, a tím je precese. Jde o pohyb v transversální rovině kolem pomyslného kužele. Tento pohyb je dvoufázový, kdy protony nerotují stejně. I když jsou tedy protony na stejné kruhové dráze, nejsou vždy ve stejný čas na stejném místě, nejedná se tedy o koherentní pohyb. (Vomáčka J., 2015, str. 51-52)

Frekvence precesního pohybu se vypočítá pomocí Larmorovy rovnice $\omega = B_0 \cdot \gamma$ a je závislá na velikosti statického a na gyromagnetické konstantě. Řecké písmeno ω vyjadřuje rychlost otáčení a γ je tak zvaná gyromagnetická konstanta, která má pro každý prvek jinou hodnotu. (Nekula J., 2007, str. 7)

Pokud změním protonové uspořádání, bude směr magnetického momentu jiný než siločáry B_0 a můžeme jej detekovat. Pro změnu pozice protonů musíme z venku dodat energii pomocí vysokofrekvenčního elektromagnetického impulsu (frekvence je podobná krátkým rozhlasovým vlnám). Dojde tak k excitaci a proton s větší energií se odkloní o 90 nebo 180°. Tím dojde k překlopení spinů. Kdyby frekvence radiofrekvenčního impulsu nebyla stejná jako Larmorova frekvence, protony vodíku by nepřijaly energii, která jim byla dodána. Tomuto jevu říkáme rezonance. (Vomáčka J., 2015, str. 51-52)

Dojde-li k vypnutí radiofrekvenčního impulzu, protony se vrací do původního směru a dojde k tzv. relaxaci. Doba excitace bývá delší než relaxační doba. Proton vydávající energii v podobě elektromagnetického záření je pohlcován v okolních tkáních. Energie, která se měří, vzniká převodem elektromagnetické energie na povrchu těla v tzv. cívce, což je vodič ze stříbra nebo z mědi. Cívky jsou dvojího typu, a to permanentně zabudované a povrchové. Permanentně zabudované cívky slouží k příjmu signálu a jako vysílač B0 se nachází v gantry přístroje a nejsou vidět. Povrchové cívky (přijímací) jsou speciálně tvarované na určité části těla (hlavová cívka) a přikládáme je na pacienta. Vyšetřovaný objekt umísťujeme do centra cívky a povrch objektu by se měl nacházet v její blízkosti. Magnetizace v longitudinální rovině se vrací do normálního stavu za určitý čas, ve kterém získáváme důležité hodnoty, T1 a T2 časy. Čas T1, určuje dobu, během které magnetizace získá 63 % své původní hodnoty. Druhým pojmem je tzv. čas T2, který nám zase určuje dobu, za kterou příčná magnetizace dosáhne 37 % původní hodnoty. Čas T2 bývá vždy kratší než T1. V závislosti na síle magnetického pole se relaxační doby měkkých tkání mění. K zachycení rezonance v trojrozměrném prostoru nám slouží tzv. gradientní cívky, které vyvolávají lineární vzestup magnetického pole ve třech na sobě kolmých rovinách x, y, z. Tyto cívky nám dále určují ještě řez a šířku vrstvy. (Nekula J., 2007, str. 7-10)

Gradientními cívkami můžeme dosáhnout selekce pouze určitého řezu, a umožňují nám tedy předem vybrat rovinu zobrazovaného řezu. (Seidl, 2012, str. 51-70)

5.3 Kontrastní MR prsu

MRM se v posledních 25 letech stala robustní zobrazovací metodou s rozvojem nových technik, což jsou 3D gradientní ultrarychlé sekvence. Podmínkou k vyšetření je speciální oboustranná mamární cívka. Ideální síla magnetu je 1,5 T (nebo 3 T), 8 či 16 kanálová cívka a dobré softwarové vybavení pro nové dynamické 3D techniky. Vlastní vyšetření probíhá vleže na břiše, kdy jsou prsy ve svislé poloze upevněny v otvorech mamární cívky. Je tak možno nejlépe odstranit rušivé artefakty z dýchacích pohybů a zajistit fixní polohu prsů. K vyšetření obou prsů současně a pro možnost stranového srovnání obrazů je používána bilaterální mamární cívka. Vyšetření trvá asi 30 minut. Zásadní je schopnost pacientky dodržet fixní polohu. (Schneiderová M., 2006)

Kvůli použití magnetických polí a radiofrekvenčních vln je přítomnost jakýchkoliv nekompatibilních feromagnetických kovů absolutní kontraindikací k vyšetření. MRM je

kontraindikována také u pacientů s klaustrofobií, u pacientů s implantovanými elektronickými kardiostimulátory, kardiovertery, defibrilátory a neurostimulátory. (Sardanelli F. et al., 2017, str. 27)

MRM se provádí vždy s aplikací paramagnetické kontrastní látky intravenózně (i.v.) kromě vyšetření celistvosti silikonových implantátů, které je pouze nativní. Jak již bylo uvedeno, principem kontrastní magnetické rezonance je, že dokáže velmi dobře zobrazit patologické nově vytvořené cévní struktury, které mají již maligní ložiska invazivního karcinomu a high grade DCIS minimální velikosti. To dává předpoklad zobrazit mamograficky a sonograficky němé léze, které pro malou velikost, charakter růstu nebo nepřehlednou žlázu nezpůsobují změny v morfologickém (nativním) obraze mléčné žlázy, ale v kontrastním MRM obraze se zobrazí jejich patologická neovaskularizace. V posledních letech se stává konkurentem MRM kontrastní mamografie (contrast-enhanced spectral mammography, CESH). Výhoda MRM oproti CESH je, že se jedná o 3D multislice techniku, která umožňuje zobrazení axily a hrudní stěny, kde je dobře patrné případné prorůstání nádoru do hrudní stěny. Cena MRM vyšetření v porovnání s CESH je vyšší. Nevýhodou MRM oproti CESH je nutnost vyšetření mléčné žlázy u žen ve fertilním věku ve 2. týdnu menstruačního cyklu, což CESH respektovat nemusí. Obě metody tak mají své přednosti a negativa. (Daneš, 2021, str. 23-36)

Standardní vyšetřovací protokol MRM tvoří nativní a kontrastní dynamické sekvence. Jedná se o vyšetření s tvorbou velkého množství obrazů (minimálně 2000 obrazů), které zobrazí nejen morfolologii ložiska či neložiskové změny, ale hlavně jeho dynamické změny v čase. Nativně se provádí T2 v axiální a STIR (short tau inversion recovery) v koronální rovině a provádí se sekvence s difúzně váženými obrazy (DWI, diffusion-weighted imaging). Kontrastně se využívají T1-3D (first postcontrast subtracted, T1-weighted image) gradientní dynamické sekvence s aplikací paramagnetické kontrastní látky. Obvykle T1 FS sekvence (T1 sekvence s potlačením tuku) nativně jako prekontrastní sekvence a dynamická studie, tj. 6 či více (obvykle 6-12) postkontrastních sekvencí během 6 minut po aplikaci kontrastu v axiální nebo koronální rovině. Po dynamické studii se obvykle doplňuje T1 FS v jiné rovině (př. při dynamické studii v axiální rovině je využívána obvykle rovina sagitální). Roviny vyšetření se volí a kombinují podle potřeby zobrazení oblasti zájmu. Axiální rovina je výhodná pro dobré zobrazení retroareolární a prepektorální oblasti, koronální rovina je výhodná pro zobrazení oblasti parasternální a axilární. Pro dynamické sekvence se

obvykle užívá axiální rovina s možností stranového srovnání obou prsů v jednom obraze. Jako kontrastní látka se používá Gadovist o podání 0,1–0,2 mmol/kg váhy. Součástí vyšetření je postprocessing, kdy se dotváří subtrahované obrazy z každé postkontrastní sekvence a MIP obrazy (maximum intensity projection). (Daneš Jan, 2021, str. 23-36). I.v. podávání paramagnetické kontrastní látky je časově náročné a nákladné. V současnosti používané makrocyclické kontrastní látky jsou velmi stabilní a bezpečné. Při MRM se čím dál tím více prosazují techniky, které nespolehají na podání kontrastu, jako jsou DWI a jsou ve fázi hodnocení. (Morris E., 2014)

5.4 Další indikace MR prsu

5.4.1 Předoperační lokální staging karcinomu prsu

Jedna z významných indikací MRM, jehož cílem je upřesnit velikost nádorového postižení prsů. U ILC slouží předléčebná MRM ke stanovení multicentricity, multifokality a bilaterality karcinomu. MRM se užívá u již histologicky stanoveného DCIS vyššího gradu ke zjištění jeho rozsahu a vymezení mamograficky slepé oblasti bez MK. V posledních letech se jedná o diskutovanou indikaci s odlišnými názory. Existuje řada studií, které se vzájemně vylučují. Například (Houssami, Solin, Schnall, Bilimoria, Morrow, Turnbull) ve své práci uvádí, že není zatím jednoznačné, zda lokální staging malignity pomocí MRM přinese delší dobu přežití, sníží počet recidiv a reoperací a nepřinese tedy jen zbytečnou radikálnější chirurgii. Naopak metaanalýza (Jatoi 2005) ve své studii uvádí, že konzervativní chirurgie prsu v kombinaci s radioterapií je „zlatým“ standardem terapie ca prsu pro posledních 20 let, s únosným počtem recidiv ca prsu do 10 % do 10 let, což je srovnatelné s výsledky mastektomie. (Ferda J., 2017, str. 177-182)

Ze všech prací je zatím pouze jedna randomizovaná COMICE studie. (Turnbull, 2010). V předoperačním MRM stagingu karcinomu prsu nejde o delší přežití ani snížení počtu recidiv, ale skutečnost, že pomocí MRM se sníží počet operací a reoperací. MRM se pro předoperační staging karcinomu prsu doporučuje především pro ILC a DCIS high grade nebo v případě záchytu karcinomu v terénu velmi denzní žlázy a u mladých či rizikových žen. Cílem je snížení počtu pozitivních okrajů a tedy i snížení počtu reoperací a snížení stresu pacientky, kdy chirurgické řešení tumoru představuje pouze jedna operace. V určení rozsahu onemocnění je MRM v indikovaných případech spolehlivější než je MG či UZ, i když dochází k tzv. nadhodnocení/podhodnocení až v 15 %. (Daneš J., 2021, s. 23-36)

5.4.2 Hodnocení efektu neoadjuvantní chemoterapie

MG a UZ postihnou pouze morfologické změny ve velikosti tumoru a přesné zhodnocení jeho skutečného rozsahu může být v některých případech obtížné (terén denzní žlázy, fibrózní změny, lobulární ca). MG a UZ obraz může být stacionární i přes skutečnou regresi tumoru. MRM poskytuje možnost důležitého funkčního hodnocení karcinomu, v případě regrese tumoru je patrné snížení jeho vaskularizace, změna charakteru enhancement a změna křivky sycení i při stacionární neměnné velikosti tumoru. MRM tak přináší možnost hodnotit jak konečný efekt chemoterapie (residuum tumoru), tak časný efekt chemoterapie (responder / non-responder). (Ferda J., 2017, str. 177-182)

MRM slouží ke kvantitativnímu srovnání změny tumoru. Obvykle se hodnotí snížení nárůstu intenzity signálu v procentech proti kontrole před léčbou. Důležité je i hodnocení kvalitativní změny, kterou vyjadřuje změna typu křivky sycení v čase (time to intensity curve, TIC křivka). Obvykle se sleduje křivka po neoadjuvantní terapii (NT), z křivky „maligní“ na křivku „benigní“, a to křivky 3. typu (s „wash out“ příznakem) nebo 2. typu (s „plateau“ příznakem) na křivku 1. typu („persistent“, křivka s kontinuálním nárůstem intenzity signálu). V dnešní době jsou součástí MRM protokolů sekvence s použitím difúzně vážených obrazů (DWI, ADC). Jedná se o sekvenci, která poskytuje informace o podezřele se sytících lézích z kontrastní MRM a zvyšuje specificitu pro malignitu. Metaanalýza dvaceti studií provedených v posledních letech udává relativně vysokou senzitivitu (89 %) a specificitu (72 %) DWI při diagnostice patologické kompletní odpovědi (pCR) u pacientek s karcinomem prsu po ukončení neoadjuvantní chemoterapie (NCHT). Výsledky studií ukazují přesnou shodu MRM s definitivní histologií při posouzení velikosti rezidua malignity. Absence patologického sycení (rCR) na MRM zejména u luminal B, triple negativních a HER-2/neu pozitivních karcinomů má vysokou PPV pro pCR. Kompletní radiologická odpověď na MRM vykazuje dle některých studií vyšší přesnost pro predikci pCR (83 %) v polovině podávání NCHT při srovnání s přesností predikce po ukončení NCHT (41 %). I když MRM vykazuje ze všech zobrazovacích metod nejvyšší přesnost pro stanovení pCR, není natolik přesná, aby mohla být náhradním markerem pCR po NT. Kompletní radiologická odpověď na MRM je ale spojená s příznivou prognózou a přežitím bez recidivy (RFS) i přežitím celkovým. (Houserková D. et al., 2021, str. 285-294)

5.4.3 Okultní karcinom

Je další jasnou indikací pro provedení MRM. Jedná se o situaci, kdy jsou histologicky prokázané metastázy karcinomu prsu v axilárních uzlinách a základní zobrazovací metody (MG a UZ) jsou negativní. (Daneš J., 2021, s. 23-36)

5.4.4 Hodnocení po léčbě karcinomu

Jedná se o případ, kdy jsou po operaci pozitivní operační okraje, nebo je nutné odlišit jizvu po záchovném výkonu na prsu od recidivy karcinomu. Provádí se nejdříve 2-3 měsíce po operaci a 6-12 měsíců po RT. (Daneš J., 2021, s. 23-36)

5.4.5 Nejasný nález v MG nebo UZ obrazu

Jak už bylo výše uvedeno, v tomto případě není cílem MRM přesné stanovení biologické povahy (nižší specificita MRM) ale vyloučení nebo potvrzení nutnosti biopsie sledované léze. (Daneš J., 2021, s. 23-36)

U nosiček mutace BRCA se odhady značně liší, ale studie obecně dochází k závěru, že MRM screening je nákladově efektivnější než u žen s nižším rizikem. Saadatmand et al prokázali, že čím dříve se s MRM screeningem u žen s familiárním rizikem začíná, tím méně je nákladově efektivní kvůli vyšší frekvenci rakoviny v mladším věku. Přestože jsou tyto studie založeny na počátečních studiích MRM, ve kterých byl výkon nižší, mnoho evropských doporučení pro rakovinu prsu se odchyluje od doporučení American Cancer Society (ACS) tím, že vylučuje ženy bez velmi silného familiárního rizika. Hlavními faktory nákladové efektivity je frekvence nedagnostikovaného karcinomu prsu a náklady na samotné vyšetření. U žen se středním rizikem je frekvence rakoviny prsu poměrně nízká a počet vyšetření potřebných k detekci rakoviny prsu vysoký, což znamená, že při současných nákladech na MRM je velmi nepravděpodobné, že by v této populaci byl MRM screening nákladově efektivní. Pokud se ovšem zváží menší průměrná velikost nádoru a schopnost MRM přednostně detekovat agresivnější podtypy karcinomu prsu, lze zvážit úpravu intervalu screeningu (prodloužení), aby se zlepšila její nákladová efektivita. (Kuhl, 2014, str. 161-167)

Aby se umožnilo širší využití MRM a zlepšila se hospodárnost, je v případě MRM screeningu žádoucí využití kratších a méně nákladných protokolů (FAST-MRM). Koncept zkrácené MRM byl zaveden ve snaze zkrátit dobu akvizice a učinit čtení mnohem rychlejším. V posledních letech bylo publikováno mnoho studií hodnotících tento návrh, které ukazují, že zkrácené protokoly poskytují prakticky stejně přesnou detekci rakoviny prsu při srovnání s rozšířenějšími multiparametrickými protokoly.

V článku Kuhlové a spol. se podařilo prokázat, že rychlá (3minutová) MRM je při screeningu karcinomu srovnatelná s akceptovaným standardním 21minutovým vyšetřením. Autorky omezily zobrazovací protokol na jeho elementární prvky (MIP) a první postkontrastní subtrahovaný T1-vážený obraz a vypustily všechny nepodstatné sekvence. I když protokol nebude jistě vhodný pro diagnostická vyšetření, dosáhlo se jeho použitím v případě screeningu vysoké četnosti detekcí bez vysoké četnosti falešně pozitivních výsledků, což poukazuje na kvalitní screeningový test. Popisují se výsledky 603 screeningových vyšetření u 443 žen bez příznaků, které měly střední až lehce zvýšené riziko karcinomu prsu s negativní MG, u nichž bylo detekováno 11 karcinomů prsu, které zahrnovaly 7 invazivních karcinomů a 4 DCIS (18,3 z 1000). Všechny nádory byly ve stadiu TisN0M0 nebo T1 N0 M0 a téměř všechny měly nukleární grade 2 nebo 3. Medián velikostí nádorů byl 8,4 mm a nebyly diagnostikovány žádné intervalové karcinomy. Obrazy s MIP umožnily rychlou detekci sycení, které bylo dále hodnoceno ve FAST obrazech. Analýza MIP vedla k senzitivitě a negativní prediktivní hodnotě (NPV) 89,9 %, která se při použití FAST obrazů zvýšila na 100 %. Tyto výsledky ukazují, že zkrácený MRM protokol může detekovat všechny tyto karcinomy – invazivní a také high grade DCIS. Výhodou je zvýšení tolerance pacientek a úspor nákladů, což souvisí s kratším časem skenování. Kuhl a spol. ukazují, že můžeme odbourat část nákladů a potenciálně zvýšit konkurenci MRM oproti MG a UZ. (Kuhl, 2014, str. 161-167).

PRAKTICKÁ ČÁST

6 Výzkumný problém, cíle a hypotézy

Teoretická část diplomové práce popisuje hereditární syndrom zvýšené dědičné predispozice pro vznik karcinomu prsu a ovarií a jednotlivé genetické mutace, které jej způsobují. Dále se zabývá primární a sekundární prevencí, kritérii a průběhem dispenzární péče, popisuje princip MRM a její indikace a porovnává její senzitivitu s MG.

Screeningová MRM se rozšířila v posledních dvou desetiletích a výsledky studií ukazují, že MRM detekuje karcinom prsu u žen s vysokým rizikem v časnějších stádiích než MG, což zvyšuje přínos screeningu pomocí magnetické rezonance pro přežití těchto žen. Nákladová a časová efektivita MRM je vysoká, a proto se hledají optimální řešení, jak u MRM snížit náklady na vyšetření. (Sung, 2016)

Na základě výzkumných zjištění byla v diplomové práci nastíněna také budoucnost MRM screeningu pomocí FAST-MR protokolu, který by snížil časovou náročnost vyšetření a zvýšil efektivitu detekce karcinomu prsu.

6.1 Cíl práce

V souladu s výzkumným problémem je hlavním cílem diplomové práce zjistit senzitivitu, specificitu, pozitivní prediktivní hodnotu (PPV) a negativní prediktivní hodnotu (NPV) MRM v daném souboru. V případě zachytu ca prsu při preventivní MRM se u následně doplněné MG zjišťovala její denzita dle BI-RADS klasifikace (a, b, c, d). Byl vyhodnocen průměrný věk při stanovení diagnózy karcinomu prsu zvláště v souboru žen s vysokým rizikem pro karcinom prsu a v podskupině žen s prokázaným nosičstvím rizikové genetické mutace. U zachycených karcinomů z preventivní MRM byl zjišťován staging onemocnění pomocí TNM klasifikace, histopatologický typ zhoubného nádoru, jeho grade a imunoprofil, tj. přítomnost hormonálních receptorů, Her-2/neu onkogenu a proliferační aktivity (Ki67). Cílem práce bylo rovněž porovnat velikost malignity v definitivní histologii s rozsahem malignity na MRM a následně doplněných základních zobrazovacích metodách, tj. MG a UZ.

6.2 Hypotézy práce

H1: Senzitivita MRM ve skupině vysoce rizikových žen je vyšší než senzitivita MG v porovnání s recentními studiemi.

H2: U vysoce rizikových žen je vyšší procento výskytu biologicky agresivních (triple negativních a Her-2/neu pozitivních) karcinomů při srovnání s daty v populaci žen nerizikových.

H3: U vysoce rizikových žen je průměrný věk pacientek v době stanovení diagnózy ca prsu zřetelně nižší než u běžné populace.

H4: MRM je nejpřesnější metoda pro zjištění skutečné velikosti malignity při srovnání s definitivní histologií.

7 Metodologický rámec a metody

Kapitola se zabývá metodologickým rámcem výzkumu, metodikou získávání dat, analýzou, charakteristikou výzkumného vzorku, který byl použit pro statistické zpracování dat a etickými aspekty realizované studie.

7.1 Charakteristika výzkumného vzorku

Do výzkumu byly zařazeny ženy s vysokým rizikem pro karcinom prsu, tj. ženy s genetickými mutacemi, empirickým rizikem nad 20 % a ženy po RT hrudníku do 30 let věku. Do souboru byly zařazeny i vysoce rizikové pacientky s již diagnostikovaným ca prsu po ukončení léčby v remisi. Skupina těchto žen nebyla hodnocena zvlášť, jednalo se o ženy, které měly buď empirické riziko nad 20 %, nebo byla u nich prokázána riziková genetická mutace. Od ledna 2009 do prosince 2021 byla provedena preventivní MRM celkem u 710 klientek MAMMACENTRA Olomouc a dalších 6 screeningových center (nemocnice Šumperk, nemocnice AGEL Prostějov, screeningové centrum Přerov - detašované pracoviště nemocnice Hranice, EUC klinika Zlín, screeningové centrum Medicoop Kroměříž a AGEL Diagnostické centrum Nový Jičín), které pravidelně podstupují preventivní vyšetření magnetickou rezonancí ve zdravotnickém zařízení Medihope s.r.o. v Olomouci. K MRM vyšetření je vyžadována vždy kompletní zdravotnická dokumentace, popisy předchozích MG a UZ vyšetření, předchozí histologické nálezy a příslušná obrazová dokumentace.

Všechny MRM nálezy byly hodnoceny vždy dvěma lékařkami v kontextu se základními zobrazovacími metodami. Dle zvolených vstupních kritérií proběhl záměrný výběr vhodných výzkumných vzorků:

- nosičky mutací genů BRCA1, BRCA2, CHECK2, TP53, PALB2, CDH1, PTEN
- ženy se stanoveným empirickým rizikem 20 % a výše
- ženy po RT mediastina (do věku 30 let)

7.2 Metoda sběru a zpracování dat

K získání dat byl využit kvantitativní korelační výzkum založený na retrospektivní analýze výsledků získaných ze zdravotnické dokumentace screeningového centra MAMMACENTRUM Olomouc a zdravotnického zařízení Medihope s.r.o. Nálezy MRM u klientek MAMMACENTRA Olomouc jsou spolu s ostatními nálezy a vyšetřeními vedeny v programu pro mamografický screening MaSc a MRM nálezy jsou součástí zdravotnické dokumentace. U žen, které byly

k preventivní MRM odeslány z jiných screeningových center, byla k dispozici veškerá předchozí a v případě nutnosti dovyšetření klientky při nálezů na MRM či diagnostiky karcinomu prsu i následná obrazová dokumentace, popisy MG a UZ vyšetření a histopatologické nálezy. Získaná data byla zpracována, roztríděna a následně znázorněna v grafech a tabulkách. Byl proveden rozbor podle stanovených kritérií. Všechna data využita ve výzkumu byla anonymizována a výzkumné vzorky byly kódované dle jednotného způsobu. Zpracování dat bylo použité pro statistické účely pracoviště.

7.3 Realizace výzkumu

Všechna MR vyšetření prsů byla provedena ve zdravotnickém zařízení Medihope s.r.o v Olomouci, které úzce spolupracuje s MAMMACENTREM Olomouc. MRM bylo provedeno v poloze na břicho komerčně dostupným systémem 1,5 T přístrojem GE HDX Signa s použitím bilaterální prsní cívkou. Zobrazovací protokol pro screening rizikových žen zahrnuje lokalizační sekvence, kdy jsou nahrávány snímky ve třech základních vyšetřovacích rovinách (axiální, koronální, sagitální).

Protokol MRM vyšetření:

- Nativní T2 sekvence bez potlačení tuku v axiální rovině (T2ax)
- Difúzně vážené sekvence v axiální rovině (DWI, ADC)
- Nativní T1 sekvence s potlačením tuku v axiální rovině (T1 FS)
- Dynamická kontrastní studie s aplikací Gadovistu i. v., 6-8 postkontrastních sekvencí v axiální rovině
- Subtrahované a MIP obrazy z každé postkontrastní sekvence
- T1 FS v sagitální rovině – doplňující sekvence po ukončení dynamické kontrastní studie

Všechny MRM byly interpretovány dvěma radiology s dlouholetou specializací v mamodiagnostice včetně MRM a v kontextu se základními zobrazovacími metodami (MG a UZ). Všechny mamografické snímky byly provedeny na mamografickém přístroji s přímou digitalizací obrazu. V případě MAMMACENTRA Olomouc byly snímky zhotoveny na přístroji GE Senographe Essential.

7.4 Analýza dat

Ke klasifikaci nálezů z MRM byla použita standardní BI-RADS klasifikace:

- BI-RADS 0: dozvání k dalšímu vyšetření, k UZ second look nebo doplňující MG v některých případech i s následnou biopsií
- BI-RADS 1: negativní
- BI-RADS 2: benigní
- BI-RADS 3: doporučení pro kontrolu v krátkém čase (tzv. časný follow-up) v rozmezí 3-6 měsíců nebo i možnost provedení biopsie
- BI-RADS 4: podezření na malignitu (BI RADS 4a, 4b, 4c), indikace k biopsii
- BI-RADS 5: pravděpodobně maligní, indikace k biopsii

U všech lézí BI- RADS 4 a 5 byla doporučena bioptická verifikace ložiska. V případě, že byla léze detekovatelná pomocí UZ second look, byla provedena CCB pod UZ kontrolou, při nálezů podezřelého ložiska či mikrokalciфикаcí na MG byla provedena SVAB.

Ověření MRM nálezů bylo dosaženo bioptickou histologií, v případě malignity i následnou definitivní histologií (u pozitivních zobrazovacích studií), nebo následným sledováním (u negativní zobrazovací studie). Pokud byla zjištěná malignita do jednoho roku od předchozí provedené MRM (1 případ), byl takový případ označen za intervalový karcinom.

Ke stanovení denzity prsní žlázy z MG byla použita standardní BI RADS klasifikace:

- BI-RADS a = tukový typ: na mamografickém snímku je vidět téměř kompletní tukové složení prsů
- BI-RADS b = tukově žlázo- vý typ: v prsu jsou vidět rozptýlené oblasti tzv. fibroglandulární denzity (v těch se nachází žlázo- vá tkáň prsu)
- BI-RADS c = žlázo- vý skvrnitý typ: tzv. heterogenně denzní typ žlázy, kdy „skvrny“ na snímku mohou zastínit malé útvary (které by mohly být zhoubnými nádory)
- BI-RADS d = denzní (velmi denzní) typ: prsní tkáň je extrémně hustá, což snižuje senzitivitu mamografie

7.5 Statistická analýza datového souboru

V první fázi byla data čerpána ze zdravotnické dokumentace a následně převedena do souboru Microsoft Office – Excel 2019, kde byla dále organizována. Data byla evidována vzhledem k možnosti jejich následného zpracování k určení závěrů vzhledem ke stanoveným hypotézám. Ze zjištěných dat byla stanovena specifická, senzitivita, pozitivní (PPV) a negativní prediktivní hodnota (NPV) MRM. Průměrný věk a medián věku byl vypočítán z tabulky četností. Vztah mezi velikostí karcinomů stanovených v definitivní histologii a jednotlivými zobrazovacími metodami (MRM, UZ, MG) byl ověřen korelační analýzou, kdy byl použit Spearmanův korelační koeficient. Pro výpočet, zda existuje rozdíl mezi velikostí malignity z definitivní histologie a velikostí rozsahu malignity na MRM, byl použit Wilcoxonův párový test. Ke statistické analýze dat byl využit software TIBCO Statistica. Pro výpočet rozdílu procentuálních poměrů mezi celkovým počtem žen v souboru a zjištěných malignit v dané skupině byl použit Chí-kvadrát test pro čtyřpolní tabulku. K přehlednému znázornění dosažených výsledků práce byly použity grafy a tabulky.

7.6 Etické aspekty výzkumu

Během výzkumu byly dodrženy všechny etické aspekty a principy, které jsou platné v souladu s legislativou týkající se ochrany osobních údajů a dat účastníků výzkumu. Neexistují žádná rizika, která by vyplývala pro participanty, jelikož se jednalo o retrospektivní výzkum, který v současné době nemá na účastníky žádný vliv. Výzkumnému šetření předcházelo souhlasné vyjádření Etické komise Fakulty zdravotnických věd Univerzity Palackého v Olomouci a souhlasné stanovisko zdravotnického zařízení MAMMACENTRA Olomouc a zdravotnického zařízení Medihope s výzkumem, které je přílohou diplomové práce. Před vyšetřením všechny účastnice výzkumu vědomě podepsaly informovaný souhlas se statistickým zpracováním dat. Byla dodržena etická objektivnost a pravdivost informací a byl kladen důraz na principy zdravotnické etiky. Všechny zdroje jsou dle norem ČSN ISO 690.

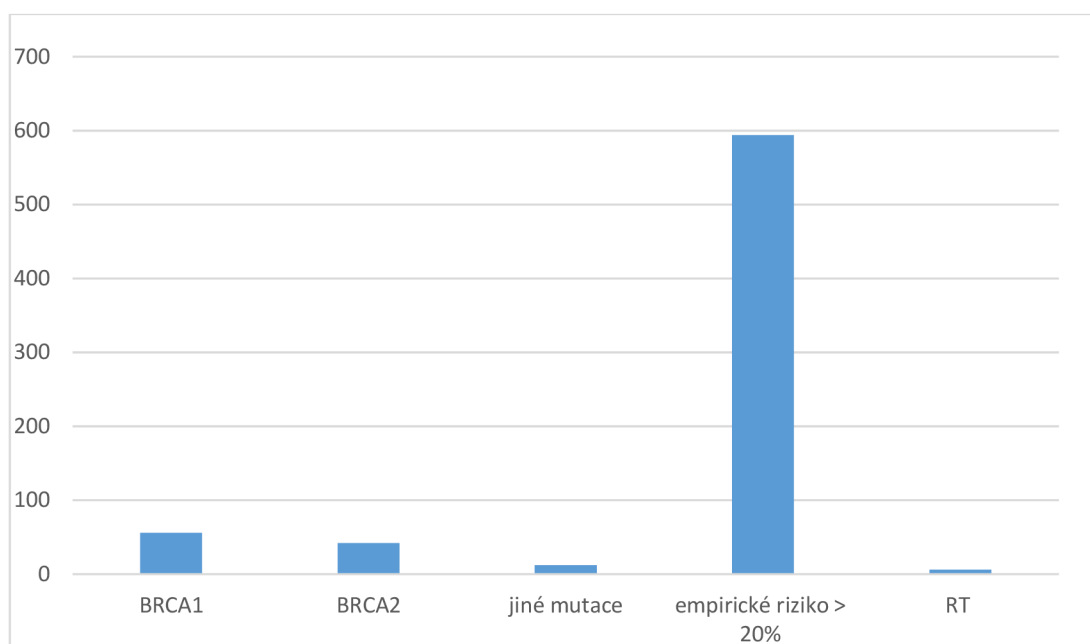
8 Výsledky

Tato kapitola shrnuje všechny dosažené výsledky výzkumu. Byla provedena interpretace výsledků na základě stanovených cílů a výzkumných otázek. Všechna získaná data byla zpracována, roztříděna, vyhodnocena pomocí statistických testů a následně přehledně zobrazena v tabulkách a grafech. V období od 1/2009 do 12/2021 byla provedena preventivní MRM celkem u 710 žen s vysokým rizikem pro karcinom prsu ve věkovém rozmezí 23 až 81 let (medián 41,5 let). Celkem bylo vyšetřeno 110 žen (15 %) s genetickou mutací: 56 žen s mutací BRCA1, 42 žen s mutací BRCA2, 6 žen s mutací CHEK2, 1 žena s mutací p53 (syndrom Li-Fraumeni), 1 žena s mutací PALB2 a 4 ženy s mutací genu ATM. 594 žen (84 %) ze souboru tvoří ženy s empirickým rizikem 20 % a více (ve studii od 20-50 %).

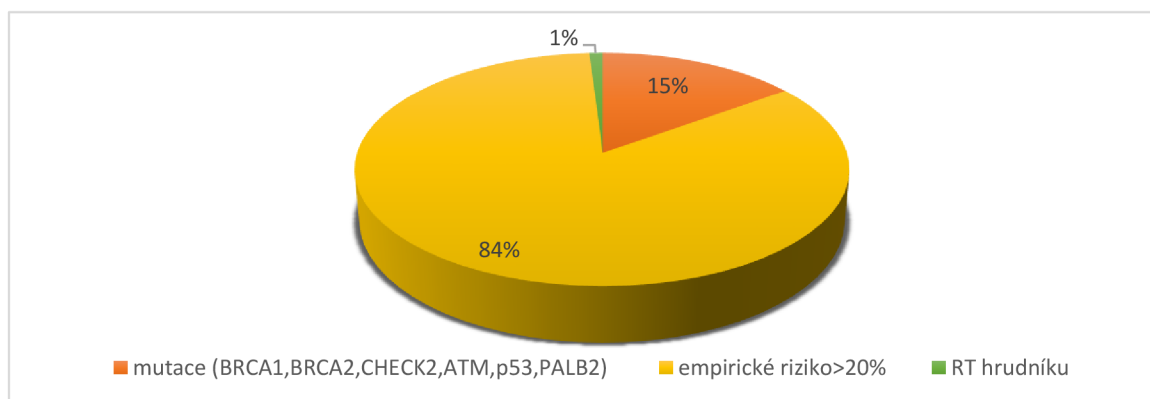
V souboru je 60 (8 %) žen s již prodělaným karcinomem prsu v remisi sledovaných preventivně pomocí MRM (MRM po C50). Jedná se o ženy splňující výše uvedená pravidla pro vysoké riziko, které v minulosti prodělaly léčbu karcinomu prsu, měly provedený jednostranný záchovný výkon prsu či jednostrannou mastektomii. Ve 4 případech se jednalo o ženy, které měly provedený oboustranný onkoplastický výkon s ponechaným reziduem žlázy, a proto pokračovaly opět v MRM screeningu. Tato kohorta žen s MRM po léčbě ca prsu není hodnocena a uvedena v grafech zvlášť, protože tyto ženy spadaly buď do skupiny žen s empirickým rizikem vyšším než 20 %, nebo do skupiny žen s výskytem rizikové genetické mutace.

Nejmenší zastoupení (tj. 6 žen, 1 %) v souboru tvořily ženy po ozáření hrudníku do 30 let věku. Rozdělení žen v souboru udává graf č. 1. Dvě pacientky s nálezem suspektní léze na preventivní MRM byly vyřazeny ze souboru, jelikož se nepodařilo dohledat jejich následnou zdravotnickou dokumentaci z jiného pracoviště. Konečný počet žen v souboru tvořilo tedy 708 žen.

Graf 1. – Zastoupení skupin rizikových žen v souboru



Graf 2. - Procentuální zastoupení skupin rizikových žen v souboru



Jedna z hypotéz (H2) výzkumu byla, že u pacientek s vysokým rizikem pro karcinom prsu je věk v době zjištění diagnózy nižší než u běžné populace. Z programu Microsoft Office Excel byl zjištěn věk v době diagnózy a následně byl soubor rozdělen do věkových intervalů.

Před 35. rokem života byl karcinom prsu zjištěn u 3 žen (18 %), v intervalu od 35-45 let onemocnělo karcinomem prsu 7 žen (41 %) a v intervalu od 45-65 let 7 žen (41 %). U rizikových žen, především u nosiček rizikových genetických mutací, se vyskytuje rakovina prsu v nižším věku. Potvrzují to výsledky analýzy v našem souboru,

kdy průměrný věk v době stanovení diagnózy ca prsu byl ve skupině žen s nosičstvím rizikové genetické mutace 39 let. U žen s empirickým rizikem nad 20 % byl průměrný věk 50,5 let. Národní onkologický registr (NOR) udává nejčastější výskyt karcinomu prsu v populaci žen s běžným rizikem pro karcinom prsu mezi 60. a 74. rokem věku.

Tyto výsledky poukazují a potvrzují důležitost startovní MRM již v mladém věku dle konkrétního rizika či výskytu konkrétní genetické mutace a na nutnost dlouhodobého MRM sledování zejména u velmi vysokých rizik. Mamografický screening od 45 let pro ženy s nízkým rizikem není pro rizikové ženy dostačující, protože většina z nich onemocní karcinomem prsu dříve, než by vstoupily do běžného screeningového programu.

Hodnocení MRM dle BI-RADS

Při hodnocení MRM nálezů dle BI-RADS klasifikace bylo 566 případů (80 %) vyhodnoceno jako BI-RADS 1 (negativní), jako BI-RADS 2 (benigní) bylo vyhodnoceno 47 případů (7 %). Jako BI-RADS 0 bylo kategorizováno 42 případů (6 %) a BI-RADS 3 kategorie se vyskytla ve 32 případech (4 %). Klasifikace dle BI-RADS 4 se vyskytla v 17 případech (2 %) a BI-RADS 5 ve 4 případech (1 %).

U kategorie BI-RADS 0 a BI-RADS 3 z MRM byl ve všech případech doporučený UZ second look. 11 lézí bylo povýšeno na základě ultrazvukových nálezů na BI-RADS 4a. 3 léze byly kategorizovány na UZ second look jako BI-RADS 3, kdy byla v jednom případě provedena doplňující MG a UZ second look (u pacientky s genetickou mutací BRCA1). U této pacientky následně léze povýšila na hodnocení BI-RADS 4b a byla provedena biopsie pod UZ kontrolou, kdy byl výsledek maligní (DCIS). V druhém případě byla provedena doplňující MG s negativním výsledkem. U třetí ženy byl proveden časný follow up za 4 měsíce pomocí MRM s následným negativním výsledkem. Výsledkem UZ second look v této kategorii bylo celkem 27 biopsií (25x CCB a 2x SVAB), u 17 lézí byl histologický nález benigní, u 10 lézí maligní. Vyřazena byla pouze jedna žena s biopsií pod MR navigací, protože na kontrolní MRM před biopsií již nebyl podezřelý nález patrný, pravděpodobně se jednalo jen o hormonální změnu žlázy.

Výsledkem 11 MRM kategorie BI-RADS 4a bylo po následně doplněném UZ second look a a MG celkem 11 biopsií (10x CCB a 1x SVAB), kdy u všech lézí byl histologický nález benigní. U MRM klasifikace BI-RADS 4b (celkem 4 případy) byly opět po doplnění UZ a MG provedeny tři CCB (2x benigní a 1x maligní histologický nález). V jednom případě byl UZ second look negativní, a proto byl doporučen časný

follow up pomocí MRM za 6 měsíců. Při kontrole za 6 měsíců byl nález na MRM negativní, při předchozí MRM se tedy jednalo pouze o hormonální změnu žlázy. Ve 2 případech kategorie BI-RADS 4c byly po UZ second look a doplněné MG provedené CCB s maligním výsledkem. U jedné pacientky se jednalo o recidivu karcinomu. Celkově v kategorii BI-RADS 4 bylo verifikováno 13 benigních a 3 maligní léze. Příčinou vysokého podílu benigních výsledků v kategorii BI-RADS 4 je nižší specifická MRM a skutečnost, že při dohledání MRM podezřelé léze na UZ second look či na doplněné MG se vždy zvyšuje podezření na maligní etiologii ložiska, a proto je v těchto případech provedení biopsie nezbytné.

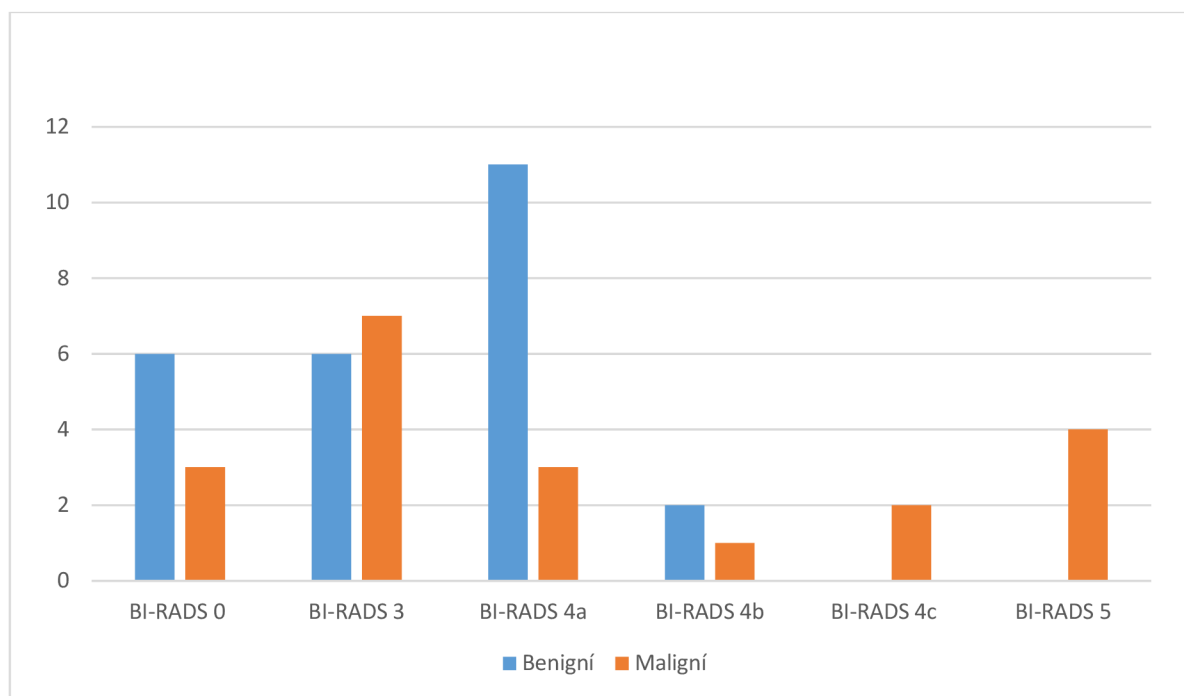
U kategorie BI-RADS 5 byly provedeny po UZ second look a MG ve všech 4 případech biopsie (3x CCB a 1x SVAB) a u všech 4 ložisek byla histologicky prokázána malignita. Přehled provedených biopsií s benigním a maligním výsledkem v dané kategorii je uveden v grafu č. 3.

Celkem bylo tedy provedeno 47 biopsií (CCB, SVAB). Benigní histologie vyšla ve 30 případech a ve většině případů se jednalo o fibroadenom. U fibroadenomů může být přítomný časný enhancement a často "plateau" typ křivky (2. typ křivky), tedy z MRM podezřelý nález vyžadující při dohledání ložiska na UZ second look vždy bioptickou verifikaci. Malignita se zjistila v 17 případech. Z CCB byly diagnostikovány i rizikové léze (3x papilomatóza, 3x ADH). Celkový přehled benigních nálezů udává graf č. 4., kde jsou rizikové léze označeny žlutě.

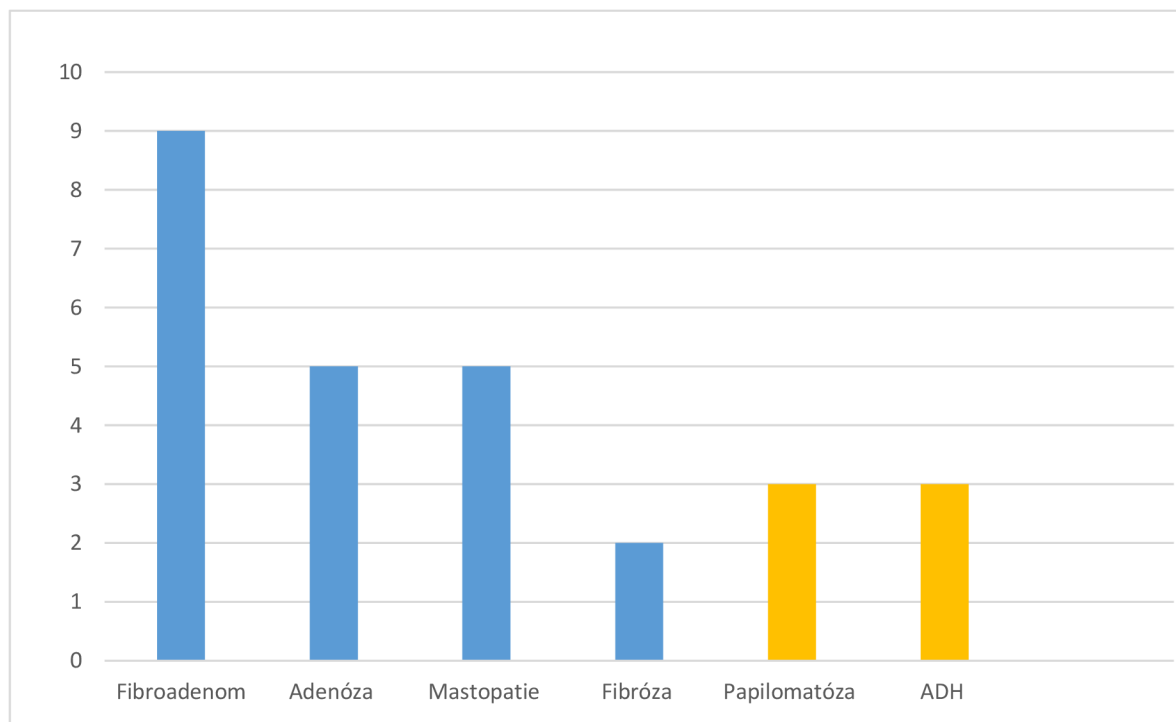
Tabulka 3 – Přehled výsledků z MRM

BI-RADS kategorie	Počet žen	CCB	SVAB	Časná MRM kontrola	Maligní histologie	Benigní histologie
1	566					
2	47					
3	32	16	2	6	7	11
0	42	9			3	6
4a	11	10	1			11
4b	4	3		1	1	2
4c	2	2			2	
5	4	3	1		4	

Graf 3. – Přehled maligních a benigních nálezů v jednotlivých kategoriích dle BI-RADS klasifikace



Graf 4. – Přehled benigních nálezů z biopsií (CCB,SVAB)



V průběhu screeningu pomocí MRM bylo zachyceno celkem 17 malignit prsu. V 11 případech se jednalo o karcinom prsu ve skupině žen s nosičstvím rizikové mutace (7x BRCA1, 2x BRCA2, 2x CHECK2). V 6 případech se jednalo o záchyt ca

prsu ve skupině žen s empirickým rizikem nad 20 %. U skupiny žen po RT hrudníku se malignita nevyskytla.

První malignita byla zjištěna u 12 žen. U 4 žen, které byly již po léčbě ca prsu (screeningová MRM po C50), byla diagnostikovaná malignita v druhostranném prsu a v jednom případě preventivní MRM detekovala recidivu karcinomu.

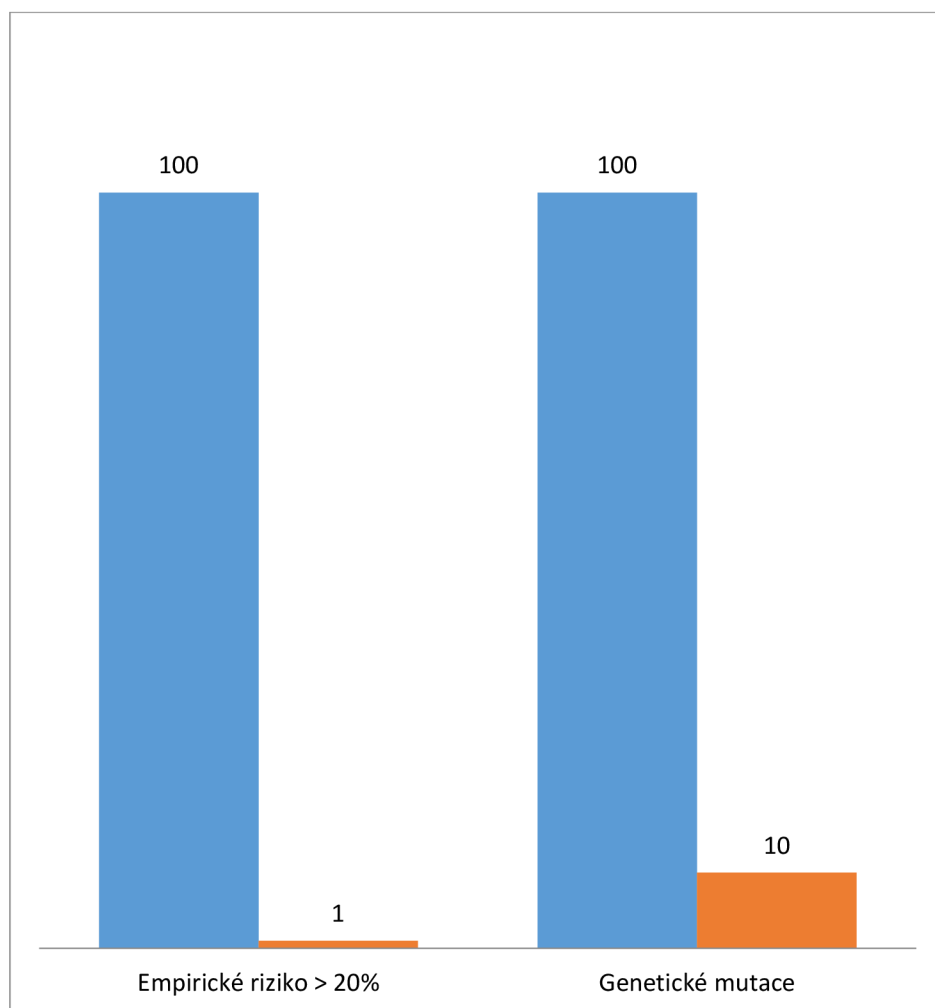
Z výsledků je patrné, že nejvyšší výskyt karcinomu prsu ve studii byl ve skupině žen s přítomnou genetickou mutací, kdy bylo detekováno 11 karcinomů z celkového počtu 110 žen v této skupině (10 %), v porovnání se skupinou žen s empirickým rizikem nad 20 %, kdy se ca prsu zjistil u 6 žen s celkového počtu 594 (1 %) žen v této skupině. Rozdíl mezi procenty těchto dvou skupin v zachytu malignity vyšel jako vysoce statisticky signifikantní ($p < 0,001$).

Procentuální poměr mezi celkovým počtem žen v souboru a zjištěných malignit v dané skupině je uveden v grafu č. 5. Z grafu je patrné, že poměr mezi celkovým počtem žen v dané skupině a zjištěných malignit v dané skupině je výrazně větší v případě nosiček genetických mutací.

U 3 žen zachytila malignitu vstupní MRM, v ostatních případech měly ženy alespoň jednu předchozí MRM. DCIS byl zjištěn ve 3 případech (18 %), NST byl diagnostikován ve 12 případech (70 %), v jednom případě byl zjištěn papilární karcinom (6 %), a jednou byl diagnostikován ILC (6 %). Postižení axilárních uzlin bylo zjištěno ve 3 případech (17,6 %). Přehled jednotlivých karcinomů zjištěných ve studii je uveden v grafu č. 6.

Ze 17 případů karcinomu byla doplněná MG negativní v 11 případech a to z důvodu nepřehlednosti u vysoce denzní žlázy (převažovala denzita BI RADS c, d), která je u rizikových žen typická. V jednom případě byla na MG viditelná asymetrie korespondující s MRM nálezem neložiskového syčení a ve třech případech prokázala MG podezřelé mikrokalcifikace. U běžné screeningové populace žen je vysoká denzita prsní žlázy závislá na věku, v naší populaci se udává vyšší denzita žlázy v průměru u 8-10 % žen ve screeningovém věku. Přehled denzity žlázy v jednotlivých skupinách žen je uveden v grafu č. 7., kde je patrné, že denzita žlázy typu BI RADS a, se v našem souboru vůbec nevyskytovala a denzita BI RADS b se vyskytla pouze jednou.

Graf č. 5 – Procentuální poměr mezi celkovým počtem žen v souboru a zjištěných malignit v dané skupině



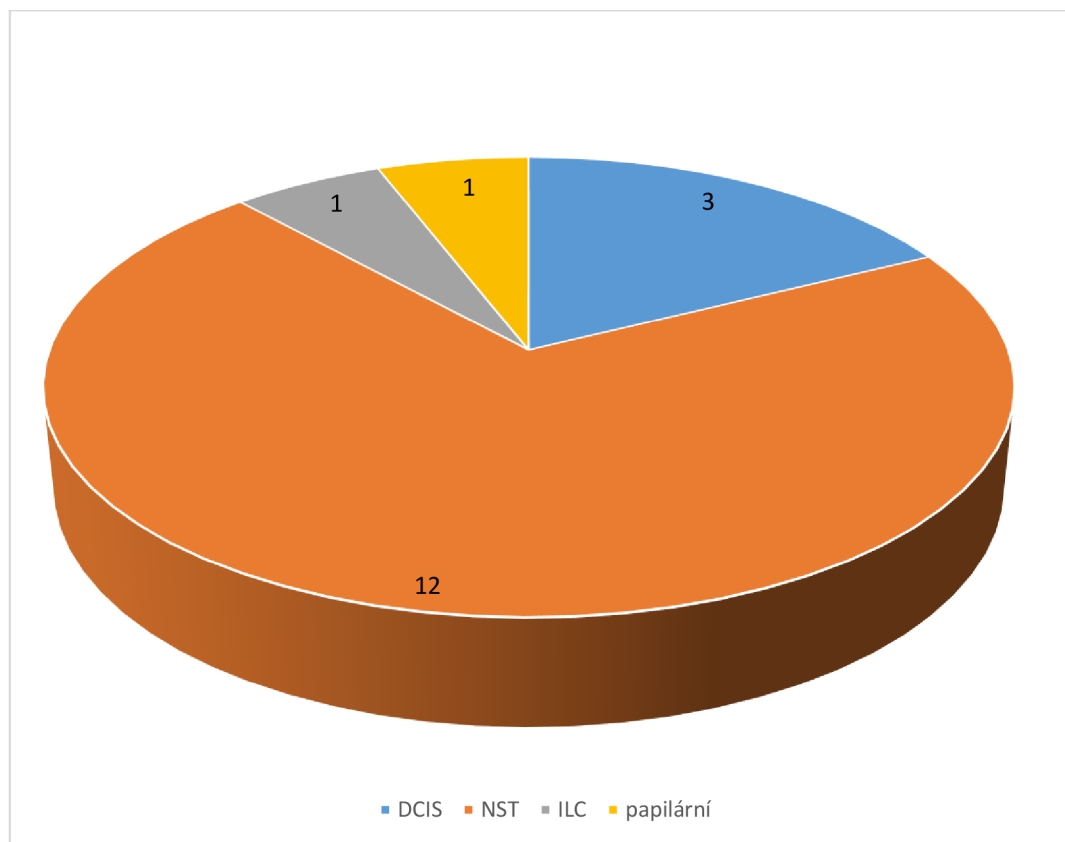
Časná MRM kontrola (follow up) u kategorie BI-RADS 3

K časným MRM kontrolám se přistupuje u ložiskového, nebo neložiskového syčení pravděpodobně benigního vzhledu, kdy nelze dohledat korelát enhancement na UZ second look či MG. V těchto případech může být zvažována také biopsie pod MR navigací. Při i kontrolním vyšetření je častá změna v MRM obraze, kdy dojde k úplnému ústupu syčení a MRM kontrola je negativní. Biopsie je indikována při přetrvávání či akcentaci MRM obrazu. (Schneiderová M, 2009)

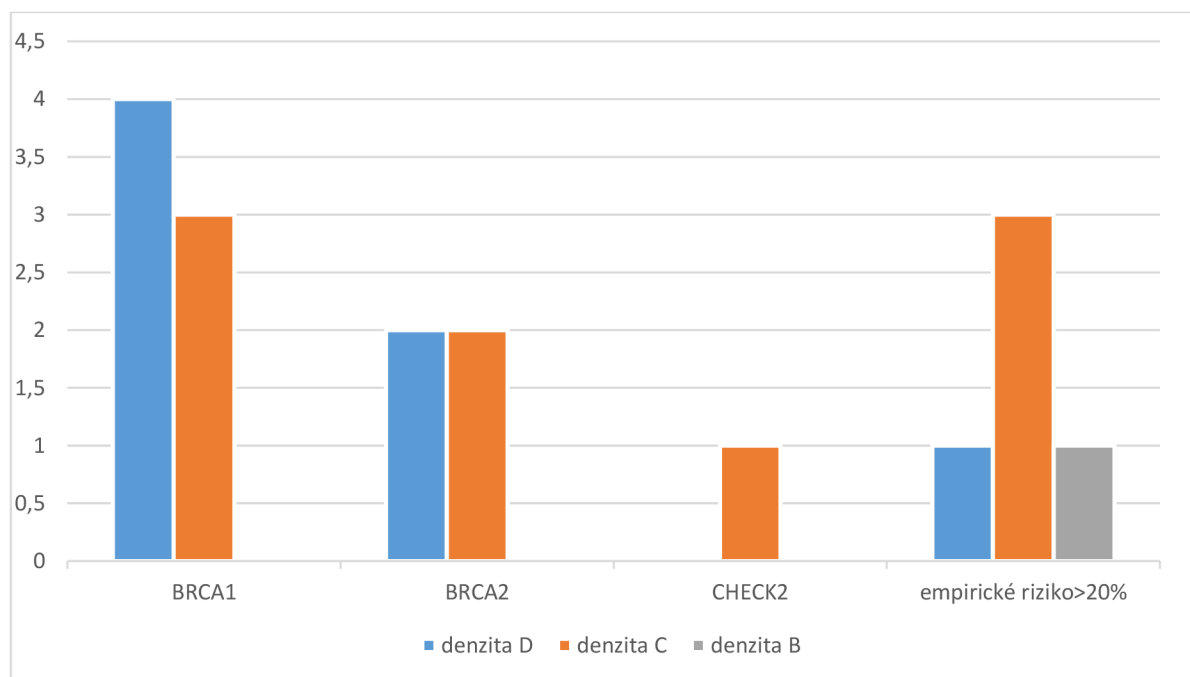
Časný follow up pomocí MRM byl indikován celkem 6x, v jednom případě za 3 měsíce, ve druhém případě za 4 měsíce a ve 4 případech v půlročním intervalu. Ve dvou případech se u kontroly MRM po 6 měsících přistoupilo ke CCB, kdy výsledek histologického vyšetření byl benigní (1x adenóza, 1x ADH). U rizikových žen se při přetrvávání patologického obrazu přistoupí obvykle k bioptické verifikaci léze.

Při MRM kontrole po 4 měsících se v jednom případě provedla CCB s histologicky prokázaným papilárním karcinomě.

Graf č. 6 - Zastoupení karcinomů prsu ve studii



Graf 7. - Denzita prsu na MG u jednotlivých skupin žen s prokázanou malignitou



Histologie a stádia zachycených karcinomů

V souboru převažoval vysoký grade tumorů, kdy G3 byl přítomen u 7 karcinomů, G2 byl popsán v 8 případech a jednou se v definitivní histologii vyskytl G1. V jednom případě u ILC, nebyl grade patologem stanoven. Z výsledků je patrné, že v souboru mají velké zastoupení karcinomy typické pro rizikové ženy, nosičky mutací. U 3 žen byl nalezen triple negativní imunofenotyp nádoru a ve 3 případech byl detekován Her2/neu pozitivní karcinom (humánní epidermální receptor). V ostatních případech se jednalo o hormonálně dependentní karcinomy. TNM klasifikace zachycených karcinomů je uvedena v grafu č. 7. Přehledná komparace velikosti karcinomů v definitivní histologii s velikostí při zobrazení na MRM, MG a UZ je uvedena v Tabulce č. 4.

V jednom případě byl zaznamenán případ intervalového karcinomu u nosičky BRCA 1 mutace 11 měsíců od předchozí negativní screeningové MRM a 5 měsíců od negativní screeningové MG. I po zpětném čtení byla předchozí MRM i MG negativní, jednalo se tedy o pravý intervalový karcinom. Tuto skutečnost lze vysvětlit tím, že karcinomy vysoce rizikových žen jsou velmi agresivní a růst nádoru je rychlý.

TNM klasifikace karcinomů a srovnání velikosti malignity v definitivní histologii s velikostí při zobrazení na MRM, MG a UZ

A) 3 případy karcinomu Tis:

Případ 1

MRM - asymetrie ve prospěch pravého prsu HVK, NME 42x27x30 mm.

MG - podezřelé mikrokalifikace v HVK pravého prsu rozsahu 12x10x12 mm.

UZ second look - změny echogenity žlázy v HVK pravého prsu 13x12x10 mm, odpovídá nálezů MK na MG . Provedena SVAB.

Definitivní histologie: TisN0, multifokální DCIS, G3, rozsah DCIS v ablátu nebyl stanovený. Nemůžeme zhodnotit velikost v definitivní histologii, nebyla v ablátu patologem stanovena.

Případ 2

MRM - segmentální NME v rozhraní horních KK levého prsu, rozsah 31x14x22 mm.

MG - negativní, denzní (BI RADS d).

UZ second look - ložisko v rozhraní horních KK levého prsu 9x6x8 mm.

Definitivní histologie: TisN0, multifokální DCIS, G3, v rozsahu maxim 35 mm.

MRM nejpřesnější pro stanovení rozsahu DCIS.

Případ 3

MRM - v HZK pravého prsu NME 27x25x26 mm.

MG - negativní, denzní (BI RADS c).

UZ second look - v HZK pravého prsu neostře ohraničený okrsek žlázy 22x13x16 mm, koreluje s nálezem z MRM.

Definitivní histologie: TisN0, G3, rozsah DCIS nebyl v operační histologii stanoven. Nemůžeme zhodnotit velikost v definitivní histologii, nebyla v ablátu patologem stanovena.

Následný UZ second look detekoval podezřelou oblast NME z MRM ve všech třech případech. MG byla přínosná pouze v jednom případě, kdy prokázala podezřelé mikrokalcifikace. Ve všech třech případech se jednalo o DCIS G3. TNM klasifikace byla u všech případů TisN0M0.

B) 1 případ karcinomu NST T1mic:

MRM – ložiskový enhancement velikost 5 mm HZK pravého prsu.

MG - MK v HZK pravého prsu shluk MK velikosti 8x6 mm.

UZ second look – negativní.

Definitivní histologie: T1micN0.

Byla provedena SVAB. Jednalo se o Her2 pozitivní mikroinvazivní karcinom. MRM se nejvíce přiblížila velikosti malignity, detekovala celý rozsah DCIS včetně mikroinvazivního karcinomu.

C) 2 případy karcinomu NST T1a:

Případ 1

MRM - ložiskové syčení v rozhraní horních KK vlevo bazálně při pectorálním svalu velikost 7x5x4 mm.

MG - negativní, denzní, bez známek malignity.

UZ second look - v rozhraní horních KK vlevo bazálně ložisko 6x4x5 mm.

Definitivní histologie: velikost ca 5x4 mm, T1aN0.

Jednalo se o Her2 pozitivní karcinom. MG byla provedena 6 měsíců před MRM a i při zpětném čtení byla hodnocena jako negativní (BI RADS 1). V tomto případě MRM i UZ vykazují vysokou prakticky shodnou přesnost při stanovení rozsahu malignity ve srovnání s definitivní histologií.

Případ 2

MRM - asymetrický NME ve prospěch HZK a horních KK pravého prsu o velikosti 62x41x53 mm, klasifikace nálezů BI RADS 3, byla doplněna MG a UZ second look.

MG - asymetrie žlázy asi v rozsahu 60x40x40 mm ve prospěch HZK pravého prsu, nález v souladu s nálezem na MRM, bez přítomnosti útvaru či MK.

UZ second look - negativní.

V tomto případě u MRM nálezů klasifikovaných jako BI RADS 3 byla doporučena časná MRM kontrola za 4 měsíce. MRM nález byl i při kontrole za 4 měsíce neměnný, byl patrný NME ve prospěch pravého prsu s korelátem asymetrie na MG, proto byla provedena SVAB asymetrického okrsku žlázy v HZK pravého prsu.

Definitivní histologie: papilární karcinom NST G2 T1aN0, velikost invazivního ca 5 mm, rozsáhlý multifokální a multicentrický DCIS G3 v ablátu, přesná velikost DCIS v ablátu popsána opět nebyla. Rozsah syčení na MRM koreloval s nálezem asymetrie na MG a velmi pravděpodobně tak shodné nálezy velikosti z obou zobrazovacích metod určovaly skutečnou velikost malignity.

D) 5 karcinomů NST T1b:

Případ 1

MRM - ložisko v HVK levého prsu s ring enhancement 9x6x8 mm.

MG - denzní (BI RADS d), negativní.

UZ second look- ložisko v HVK levého prsu 7x6x7 mm.

Definitivní histologie: T1bN0, velikost ca 9x7 mm, G3, triple negativní, Ki67 80 %. MRM nejpresnější zobrazovací metoda při stanovení skutečné velikosti karcinomu.

Případ 2

MRM - v zevních KK pravého prsu segmentální asymetrický NME velikosti 34x30x30 mm.

MG - denzní (denzita BI RADS d), negativní

UZ second look - ložisko velikosti 9x6x8 mm.

Definitivní histologie: T1bN0, velikost invazivního ca 8 mm, G2 s multifokálním DCIS G3. MRM vykazuje opět nejpresnější shodu s definitivní histologií, detekuje DCIS komponentu karcinomu, zatímco UZ zobrazil velmi přesně velikost invazivní komponenty (T1b, 8 mm).

Případ 3

MRM - ložisko bazálně prepektorálně v HZK levého prsu 15x10x8 mm.

MG - denzní (denzita c), negativní.

UZ - ložisko bazálně v HZK levého prsu 9x6x8 mm.

Definitivní histologie: velikost ca 9x6 mm, T1bN0, G2, Her-2/neu 3+ c, Ki67 50%, v okolí ca multifokální ložiska DCIS G2. MRM vykazuje nejpřesnější shodu s definitivní histologií, jelikož zobrazila i extenzivní intraduktální komponentu karcinomu (DCIS v okolí invazivního nádoru).

Případ 4

MRM - ložisko velikosti v DZK pravého prsu 8x7x8 mm.

MG - denzní (BI RADS c), negativní.

UZ second look - léze DZK pravého prsu velikosti 6 mm.

Definitivní histologie: ca velikost 7 mm, NST G2 s lobulárním typem růstu, T1bN1a.

Případ 5, případ recidivy NST karcinomu

Tato pacientka byla již léčena pro karcinom prsu, byla provedena KE vlevo a pro vysoké riziko sledována pomocí preventivní MRM.

MRM- ložisko v HZK v jizvě po KE vlevo 10x8x7 mm.

MG – mikrokalcifikace v jizvě BI RADS 4a 7x5x5 mm.

UZ second look - ložisko 8x6x5 mm.

Definitivní histologie: recidiva ca NST G2, velikost 9 mm.

V prvním případě T1b se jednalo o vysoce agresivní triple negativní karcinom Ki67 80 % a ve třetím případě T1b se jednalo rovněž o ca s vysokým Ki67 50 % a Her2/neu pozitivitou. MG byla ve 4 případech negativní (denzita žlázy BI RADS c, d), v jednom případě recidivy ca MG zobrazila shluk mikrokalcifikací. Na UZ second look se podařilo ve všech 5 případech dohledat ložisko.

V jednom případě (Případ 4) byla v operační histologii prokázána metastáza do jedné sentinelové lymfatické uzliny bez přerůstání pouzdra uzliny. Na UZ nebyla patologická uzlina detekována.

E) 5 karcinomů NST T1c:

Případ 1

MRM – v HZK pravého prsu okrsek žlázy s NME velikost 23x17x20 mm, výrazný BPE v obou prsech.

MG – negativní.

UZ second look: ložisko v HZK pravého prsu velikosti 13x10x12 mm.

Definitivní histologie: NST T1cN0, velikost invazivního ca 16 mm, G2 a DCIS G2 v okolí invazivního ca do 10 mm. MRM jako jediná metoda pro zobrazení DCIS složky malignity, vykazuje nejvyšší přesnost.

Případ 2

MRM- v zevních KK pravého prsu ložisko 19x17x16 mm.

MG – špatně ohraničitelné ložisko v rozhraní zevních KK vpravo asi 20 mm.

UZ second look – ložisko v rozhraní zevních KK pravého prsu 18x13x11 mm.

Definitivní histologie: NST T1cN0, G2, velikost invazivního ca maxim 19 mm, shoda s MRM i UZ.

Případ 3

V tomto případě byla pacientka po mastektomii pravého prsu s náhradou implantátem. Jednalo se o nosičku mutace BRCA 1 a vlevo byla provedena kůži šetřící mastektomie s ponechaným reziduem žlázy centrálně. Z tohoto důvodu byla žena indikována i přes provedený onkoplastický výkon k preventivním MRM kontrolám.

MRM - útvar naléhající na ventrální konturu implantátu vlevo velikosti 15x11x13 mm.

MG - denzní, negativní.

UZ second look- ložisko naléhající na ventrální konturu levého implantátu 10x9x8 mm.

Definitivní histologie: NST T1cN0, G3, velikost invazivního ca 12 mm. Jednalo se o druhostranný ca v prsu s implantátem u nosičky BRCA 1 mutace po mastektomii vpravo a onkoplastickém výkonu. UZ velikost malignity lehce podhodnotil, MRM lehce nadhodnotila.

Případ 4

MRM - ložisko 13x10x8 mm v rozhraní vnitřních KK levého prsu.

MG - negativní.

UZ second look - ložisko v rozhraní vnitřních KK vlevo o velikosti 9x5x6 mm.

Definitivní histologie: NST G3, triple negativní, invazivní ca velikosti 13x12 mm, Ki 67 90 %, T1cN1. V operační histologii meta dvou lymfatických uzlin v levé axile. Jedna uzlina před operací biopsována s benigním histologickým výsledkem, označena carbem, provedena TAD - byla pozitivní označená a sentinelová lymfatická uzlina. MRM se v tomto případě jevila jako nejpřesnější metoda při stanovení skutečné velikosti karcinomu.

Případ 5

MRM- v rozhraní vnitřních KK vlevo bazálně prepektorálně ložiskové sycení 14x9x10 mm

MG- denzní (BI RADS d), spikulární léze na MG 20 mm.

UZ second look: ložisko 10x9x10 mm.

Definitivní histologie: NST T1c, G2, velikost inv ca 13 mm, N1a- mikrometastáza do sentinelové uzliny, opět vysoká přesnost MRM při zobrazení velikosti malignity v korelaci s definitivní histologií.

U karcinomů klasifikace T1c UZ second look po MRM dohledal ve všech případech malignitu. MG po MRM byla ve dvou případech podezřelá z přítomnosti malignity. Ve dvou případech (případ 4 a 5) bylo v definitivní histologii prokázáno metastatické postižení ipsilaterálních axilárních uzlin. V jednom případě (případ 4) dvě pozitivní uzliny při cílené axilární disekci - sentinelová uzlina a uzlina značená carbem. Ve druhém případě (případ 5) mikrometastáza v jedné sentinelové uzlině.

F) 1 případ karcinomu T2:

MRM - solitární ložisko 20x12x18 mm

MG- negativní.

UZ- ložisko velikosti 15x10x11 mm.

Definitivní histologie: lobulární karcinom (ILC), T2N0, velikost invazivního ca 19 mm.

MRM byla nejpřesnější zobrazovací metodou pro stanovení velikosti ILC.

Porovnání velikosti malignity v definitivní histologii s velikostí na zobrazovacích metodách (MRM, UZ, MG).

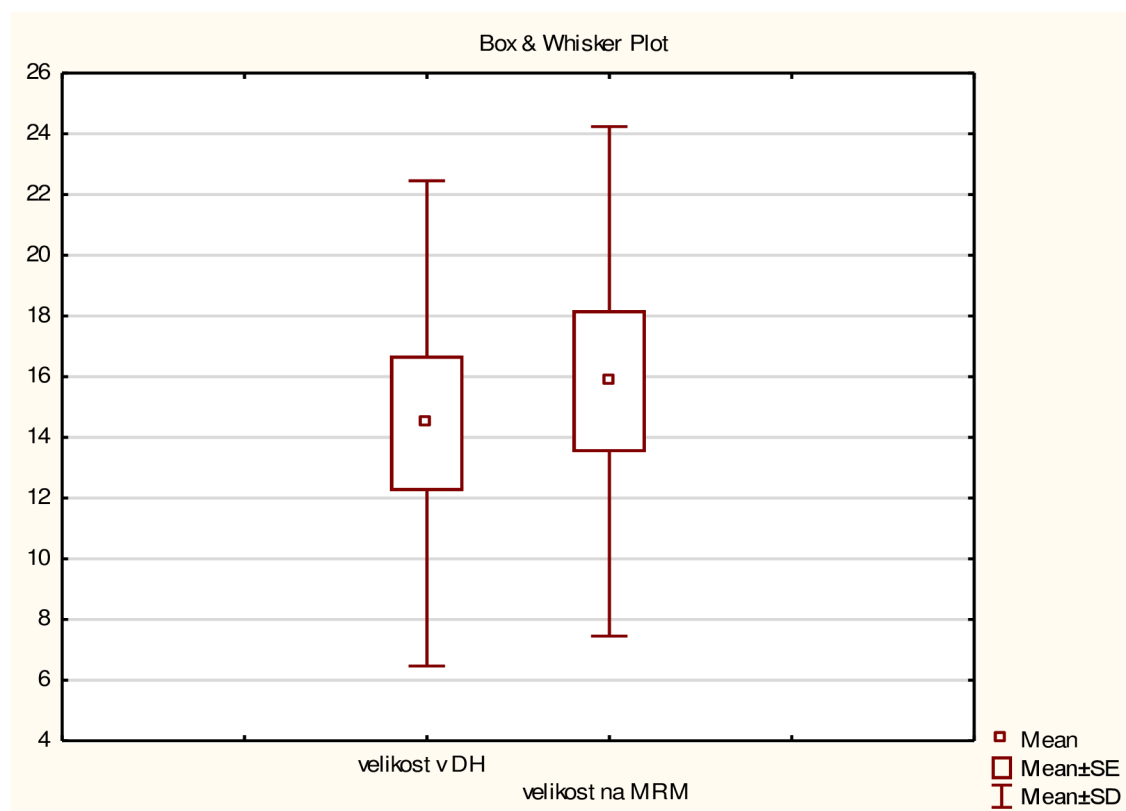
Byla sledována dvojice proměnných (velikost malignity v definitivní histologii a velikost malignity na MRM). Wilcoxonův párový test potvrzuje, že mezi velikostí malignity v definitivní histologii a velikostí rozsahu malignity na MRM není signifikantní rozdíl ($p > 0,05$). Krabicový graf č. 8 popisuje rozložení velikostí malignit, rozmezí a medián.

Dále se pomocí korelační analýzy zjišťovala souvislost jednotlivých zobrazovacích modalit se stanovenou opravdovou velikostí malignity v definitivní histologii. Zjišťoval se korelační koeficient R pro každou zobrazovací metodu (MRM, MG, UZ). Pokud byla hodnota R -1, značila zcela nepřímou závislost (antikorelaci), mezi danou zobrazovací metodou a definitivní histologií, naopak hodnota korelačního koeficientu +1 značila zcela přímou závislost. V tabulce č. 5 můžeme vidět opět silnou závislost MRM s definitivní histologií, a tento vztah je potvrzen jako statisticky významný.

Tabulka 4 - Porovnání DH a MRM pomocí Wilcoxonova párového testu

Pair of Variables	Wilcoxon Matched Pairs Test (List1 in DH vs. ZM) Marked tests are significant at p <,05000			
	Valid N	T	Z	p-value
velikost v DH & velikost na MRM	10	9,000000	1,885695	0,059337

Graf 8- Rozložení velikostí malignit v definitivní histologii a MRM



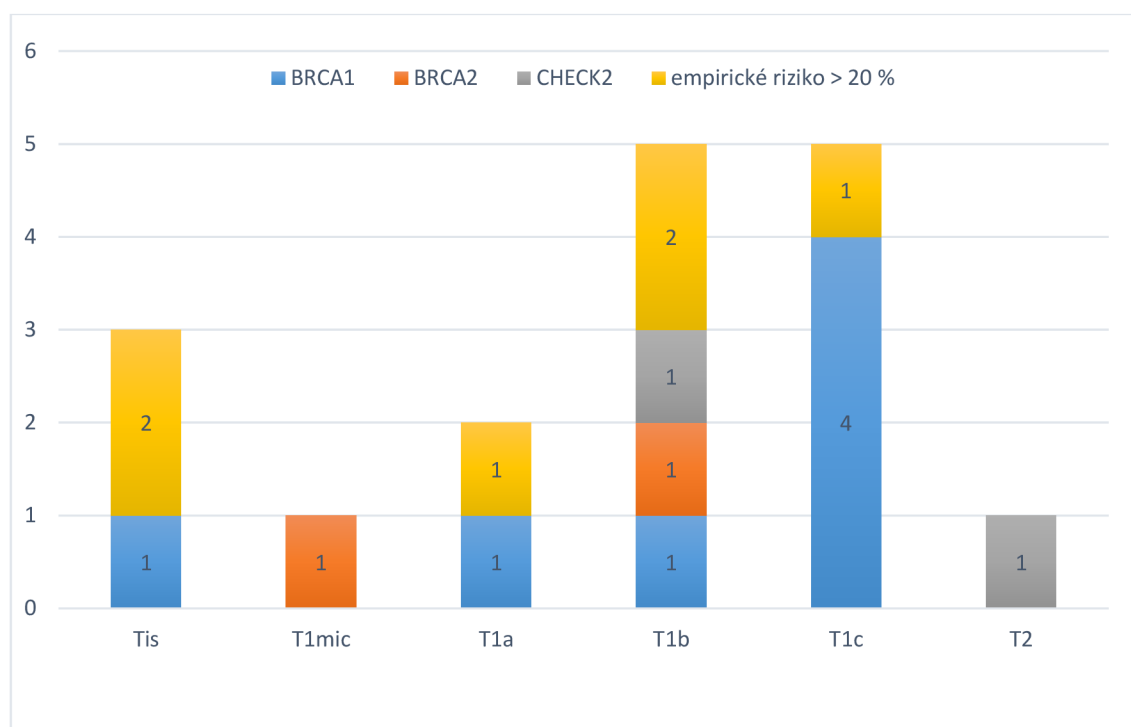
Tabulka 5 – Porovnání korelačního koeficientu jednotlivých zobrazovacích modalit s definitivní histologií

	MRM	UZ	MG
	R	R	R
Definitivní histologie X Zobrazovací modalita	0,9	0,48	-0,13

Tabulka 6 – TNM klasifikace zachycených ca a srovnání velikostí karcinomů v definitivní histologii s velikostí na MRM, MG a UZ

TNM klasifikace		Operační histologie (mm)	MRM (mm)	MG (mm)	UZ (mm)
Tis 3 případy	DCIS G3 TisN0M0	rozsah nestanoven	NME 42x27x30	MK	13x12x10
	DCIS G3 TisN0M0	do 35	NME 31x14x22	12x10x12	9x6x8
	DCIS G3 TisN0M0	rozsah nestanoven	NME 27x25x26	negativní	22x13x16
T1mic 1 případ	NST T1mic+DCIS G2 N0M0	do 1 mm +DCIS rozsah nestanoven	ložisko 5	MK 8x6	negativní
T1a 2 případy	NST G3 T1aN0M0 papilární ca G2 T1a+DCIS G3 N0M0	5x4 5+DCIS rozsah nestanoven	ložisko 8x5x4 NME 62x41x53	negativní 60x40x40 (asymetrie)	6x4x5 negativní
T1b 5 případů	NST G3 T1bN0M0	9x7	ložisko 9x6x8	negativní	7x6x7
	NST G3 T1b +DCIS G3 N0M0	8+DCIS 22	NME 34x30x30	negativní	10x7x8
	NST G2 T1b+DCIS G2 N0M0	9x6+DCIS	ložisko 15x10x8	negativní	9x6x8
	NST G2 T1bN1a	7	ložisko 8x7x8	negativní	6
	NST G2, rT1b	9	ložisko 10x8x7	MK 7x5x5	8x6x5
T1c 5 případů	NST G2 T1cN0M0, DCIS G2 do 10 mm	16	ložisko 19x17x16	negativní	13x10x12
	NST G3 T1cN0M0	19	ložisko 23x17x19	ložisko 20	18x13x11
	NST G2 T1cN0M0	12	ložisko 15x11x13	negativní	10x9x8
	NST G1 T1cN1M0	13x12	ložisko 13x10x8	negativní	9x5x6
	NST G2 T1cN1aM0	13	ložisko 14x9x10	ložisko 20	10x9x10
T2 1 případ	ILC T2N0M0	19	ložisko 20x12x18	negativní	15x10x11

Graf č. 9 - TNM klasifikace zachycených karcinomů v jednotlivých skupinách rizikových žen (jednotlivé genetické mutace uvedeny zvlášť)



Specifická, Senzitivita, Pozitivní a Negativní prediktivní hodnota

V této studii hodnoty senzitivity, specifity, PPV a NPV u MRM nebyly počítány zvlášť u jednotlivých skupin rizikových žen, ale byly hodnoceny celkově. Do výpočtu senzitivity, specifity, pozitivní prediktivní hodnoty a negativní prediktivní hodnoty bylo zahrnuto 708 vzorků. Tyto výsledky jsou uvedeny v tabulce č. 7 a 8. Senzitivita MRM byla 100 %, specifická 89 %, PPV 18 % a NPV 100 %.

Tabulka 7 - Výsledky MRM v záchytu maligních lézí

Parametr	Výsledek (%)
Specifická	89
Senzitivita	100
PPV	18
NPV	100

Tabulka 8 - Zjištěné parametry diagnostické přesnosti MRM

Nálezy	Počet
skutečně pozitivní	17
falešně pozitivní	78
skutečně negativní	613
falešně negativní	0

9 Diskuze

Karcinom prsu je nejčastějším maligním nádorem žen ve vyspělých zemích světa a mnoho žen na něj umírá. Pomocí vhodné prevence lze dosáhnout snížení úmrtnosti žen a následně zvýšit jejich šanci na přežití a na kvalitu života. MRM byla v minulosti považována spíše za metodu doplňkovou, v posledním desetiletí však výsledky studií poukazují na její nenahraditelnou roli ve screeningu vysoce rizikových žen. Hlavní výhodou MRM je odhalení raných stádií onemocnění. MRM jako preventivní vyšetření může u rizikových žen detekovat i velmi časná stádia nádorů (T1) a dokonce i nádory ve stádiu Tis (DCIS), jejichž diagnostika z MG u nosiček genetické mutace je velmi neobvyklá. Nádory těchto žen rostou velmi rychle a na MG je vzhledem k rychlému růstu u DCIS častá absence podezřelých mikrokalcifikací, které u nerizikových žen upozorní obvykle na přítomnost malignity. MRM je výborná metoda pro stanovení přesného rozsahu malignity, pro detekci multifokálních či multicentrických a bilaterálních karcinomů, zejména v případě lobulárního karcinomu. Nevýhodou MRM oproti MG může být její finanční náročnost a nemožnost provedení kontrastní MRM u gravidních žen, také nutnost provedení vyšetření ve 2. týdnu menstruačního cyklu a obecné kontraindikace magnetické rezonance. V diplomové práci je kromě úplného protokolu konvenční MRM nastíněn i zkrácený protokol, který by úskalí MRM týkající se časové náročnosti mohl vyřešit. Zkrácený protokol se v MAMMACENTRU Olomouc nepoužívá a není zatím doporučen.

H1: Senzitivita MRM ve skupině rizikových žen je značně vyšší než senzitivita MG v porovnání s recentními studii

Hlavní hypotézou této studie byl předpoklad, že MRM u žen s vysokým rizikem pro karcinom prsu je vyšetření s vyšší senzitivitou než je tomu u screeningové mamografie. Procentuální hodnota senzitivity MRM byla v rámci této práce stanovena na 100 %, jelikož nebyl zjištěn žádný případ falešné negativity. Tuto skutečnost ovlivňuje vysoká kvalifikace lékařů hodnotících MRM nálezy a striktní nezávislé provádění 2. čtení MRM.

Většina zahraničních studií uvádí senzitivitu MRM u rizikových žen od 71 - 95 % a u MG pouze 33 %. Studie MARIBS uvádí, že největší rozdíl v senzitivitě byl u nosiček mutací genů BRCA1/BRCA2, kde senzitivita MRM dosahuje 92 % ve srovnání s citlivostí MG, která je pouhých 23 %. (Gilbert F. J. et al., 2009, str. 358-68).

Kuhlová uvádí pokles senzitivity MG u nosiček BRCA mutací na 25-30 %, senzitivita MRM je značně vyšší, a to mezi 90-100 %. (Kuhl, 2017).

Metaanalýza dle Berga (Berg, 2009) zahrnující 3 571 žen udává senzitivitu MRM 86 % a MG 40 %, Sardanelli (Sardanelli, 2011) udává senzitivitu MRM 93 % a 66 % pro MG. V případě těchto studií není signifikantní rozdíl v porovnání s výsledky naší studie ($p > 0,05$). Důvody nízké senzitivity MG nejsou dosud přesně známy, ale předpokládá se, že vliv má vyšší mamografická denzita mléčné žlázy u mladých rizikových žen a zatím nedefinované vlastnosti rizikového BRCA parenchymu. Naše výsledky jsou tedy v souladu s většími publikovanými výsledky studií provedených v různých částech světa, lze je tedy považovat za akceptabilní.

Byla také zjišťována hodnota specifity, která byla v této práci stanovena na 89 %. Výsledky specifity se mohou v mnoha studiích lišit. Některé zdroje uvádí specifitu MRM 81 % (studie MARIBS), výsledky dle Kuhlové (Kuhl, 2017), uvádí specifitu MRM až 97%, ale například studie (Glen Lo, 2017) uvádí specifitu MRM pouze 78 % oproti MG 90 %. Rozdílnost výsledků specifity je často dána kvalitou MR přístroje, indikacemi, vyšetřovacím protokolem či zkušeností lékařů. Důsledkem nižší specifity MRM je počet následných tzv. dovyšetření (nejčastěji UZ second look) včetně biopsií. V kategorii BI-RADS 4 byla v této práci specifita stanovena pouze na 13 % z důvodu vysokého počtu falešně pozitivních nálezů s následně velkým počtem dovyšetření v této kategorii.

Důsledkem celkové vysoké specifity v této práci může být malý počet falešně pozitivních nálezů na počet celkových MRM vyšetření, kde má opět nemalý podíl vysoká kvalifikace lékařů při hodnocení výsledků a důsledné provádění 2. čtení MRM. Ve srovnání s literárními údaji se naše výsledky pohybují v těchto rozmezích.

Dalším hlavním důvodem statisticky významného rozdílu mezi specifitou MRM a MG je snížení mamografické diagnostické citlivosti při detekci lézí v prsu s denzitou žlázy typu BIRADS c a d. Jak už bylo v teoretické části uvedeno, mamografie je vysoce senzitivní a specifická zobrazovací metoda u běžné nerizikové populace žen, zejména u žen s mamograficky přehlednými prsy, je ale méně účinná v populaci žen s vysokým rizikem pro karcinom prsu, u nichž je typická vysoce denzní prsní žláza. To se potvrdilo i v této studii, kdy převažovala denzita typu BI RADS c a d, zejména u BRCA 1 a 2 parenchymu.

U žen v našem souboru, u nichž byl zachycený karcinom, byla denzita MG hodnocená jako BI-RADS d přítomna ve 41 %, denzita BI RADS c v 53 % a v jednom

případě se vyskytla denzita BI-RADS b u ženy s empirickým rizikem nad 20 %. Denzita BI-RADS a se v našem souboru žen s karcinomy nevyskytla. U běžné screeningové populace žen je vysoká denzita prsní žlázy závislá na věku, v naší populaci se udává u žen ve screeningovém věku v průměru kolem 8-10 %. Z výsledků porovnání denzit u rizikových žen ve studii je patrné, že převažoval vysoce denzní typ žlázy (BI-RADS c, d). Hlavními faktory přítomnosti denzní žlázy u vysoce rizikových žen je skutečnost, že jsou sledovány již od mladého věku a mají tudíž obvykle hutnou fertální žlázu často i v době stanovení diagnózy ca prsu (s tím koresponduje nižší věk žen při stanovení dg. ca prsu). Dalším faktorem je typický výskyt vysoce denzní žlázy u nosiček mutací, především u BRCA1/2. Tento denzní rizikový parenchym žlázy je spojený s výskytem karcinomů s přirozenými biologickými odlišnostmi spojenými s BRCA mutacemi, které způsobují, že jsou nádory mamograficky němé a mohou být tedy přehlédnuty. Výhodou MRM je tedy diagnostická přesnost, která nezávisí na MG denzitě prsu.

H2: U vysoce rizikových žen je vyšší procento výskytu biologicky agresivních karcinomů při srovnání s karcinomy v populaci žen nerizikových v MG screeningu

Z výsledků je patrné, že v souboru mají velké zastoupení karcinomy typické pro rizikové skupiny žen. U 3 žen z našeho souboru byl nalezen triple negativní imunofenotyp nádoru. Tyto nádory jsou značně agresivní se špatnou prognózou a mají tendenci vytvářet vzdálené metastázy. Vyznačují se negativními progesteronovými, estrogenovými a negativními Her-2/neu receptory. Ve třech případech byl detekován Her2/neu pozitivní karcinom. V ostatních případech se jednalo o hormonálně dependentní karcinomy.

Palácová uvádí (Palácová, 2015, str. 405), že zastoupení triple negativního karcinomu v naší populaci žen, se pohybuje okolo 15 %, kdy je maximum výskytu v 55 letech a podíl pacientek mladších 35 let u tohoto onemocnění tvoří až 10 %. V našem souboru onemocněly 3 ženy triple negativním karcinomem (7 %) a ve všech případech se jednalo o nosičky mutace BRCA1,2 do 45 let věku. U dvou těchto žen bylo nalezeno metastatické postižení axilárních lymfatických uzlin (tj. dva případy postižení uzlin z celkových 3 případů pozitivních uzlin v našem souboru). Jak uvádí Palácová ve svém souboru, z hlediska klinických stádií jsou triple negativní karcinomy diagnostikovány v pokročilejších stádiích, což se potvrzuje i v našem souboru žen.

H3: U vysoce rizikových žen je průměrný věk pacientek v době stanovení diagnózy ca prsu zřetelně nižší než u běžné populace

Další z hypotéz práce byla, že u žen s vysokým rizikem pro karcinom prsu je věk při zjištění diagnózy ca prsu mnohem nižší než je tomu u žen v běžné populaci, které absolvují klasický mamografický screening. Před 35. rokem života byl karcinom prsu zjištěn u 3 žen (18 %), v intervalu od 35-45 let onemocnělo karcinomem prsu 7 žen (41 %) a v intervalu od 45-65 let 7 žen (41 %).

U rizikových žen, především u nosiček rizikových genetických mutací, se vyskytuje rakovina prsu v nižším věku. Potvrzují to výsledky analýzy v našem souboru, kdy průměrný věk v době stanovení diagnózy ca prsu byl ve skupině žen s nosičstvím rizikové genetické mutace 39 let. U žen s empirickým rizikem nad 20 % byl průměrný věk vyšší, a to 50,5 let. Národní onkologický registr (NOR) udává nejčastější výskyt karcinomu prsu v populaci žen s běžným rizikem pro karcinom prsu mezi 60. a 74. rokem věku. Tyto výsledky poukazují a potvrzují důležitost počátku prevence pomocí MRM již v mladém věku a na nutnost dlouhodobého sledování. Mamografický screening od 45 let pro ženy s nízkým rizikem je pro rizikové ženy nedostačující, protože většina z nich onemocní karcinomem prsu dříve, než by vstoupily do screeningového programu.

H4: MRM je nepřesnější metoda pro zjištění skutečné velikosti malignity při srovnání s definitivní histologií

Pomocí MRM byl detekováno 17 malignit prsu. Nejvyšší výskyt karcinomu prsu ve studii byl ve skupině žen s genetickou mutací, kdy bylo detekováno 11 karcinomů u celkového počtu 110 žen v této skupině (10 %), v porovnání se skupinou žen s empirickým rizikem nad 20 %, kdy se ca prsu zjistil u 6 žen s celkového počtu 594 (1 %) žen v této skupině. U žen po RT hrudníku se v našem souboru malignita nevyskytla. Rozdíl mezi procenty těchto dvou skupin v záchytu malignity vyšel jako vysoce statisticky signifikantní ($p < 0,001$). U žen s empirickým rizikem nad 20 % bez přítomnosti genetické mutace a u nosiček mutací se respektuje již zmíněný tailoring tzn. variabilita ve sledování pomocí screeningové MRM u konkrétních žen, a to po dohodě s onkologem a genetikem.

NST byl diagnostikován ve 12 případech (70 %), v jednom případě se jednalo o papilární karcinom (6 %), DCIS byl zjištěn ve 3 případech (18 %) a jednou byl diagnostikován ILC (6 %). V jednom případě byl zaznamenán případ pravého

intervalového karcinomu 11 měsíců od předchozí negativní screeningové MRM a 5 měsíců od negativní screeningové MG. Intervalový ca se vyskytl u nosičky BRCA 1 mutace. Tuto skutečnost lze vysvětlit tím, že karcinomy u vysoce rizikových žen jsou agresivnější s rychlým růstem.

Doplněná MG byla neprůkazná v 11 případech karcinomu prsu (64 %) z důvodu vysoké denzity prsní žlázy. Ve 3 případech mamografie detekovala podezřelé mikrokalcifikace, ve 2 případech ložisko a v 1 případě se vyskytovala na MG asymetrie korelující s MRM nálezem. UZ second look byl negativní pouze ve dvou případech karcinomu prsu, ve všech ostatních případech detekoval UZ malignitu, nezobrazil ale DCIS ani EIC (extenzivní intraduktální komponentu) tumoru. MRM vykazovala ve všech případech vysokou, prakticky shodnou přesnost při stanovení rozsahu malignity ve srovnání s definitivní histologií. Jako jediná zobrazovací metoda vykazovala nejvyšší přesnost v zobrazení neinvazivního ca, ať už se jednalo o „čistý“ DCIS ve 3 případech či o přítomnost EIC v okolí invazivního karcinomu. Tuto hypotézu potvrzuje i Wilcoxonův párový test, který určil, že mezi velikostí malignity na MRM a skutečné velikosti v definitivní histologii není signifikantní rozdíl ($p > 0,05$). Významný statistický vztah mezi velikostí malignity z definitivní histologie a velikostí malignity zobrazené na MRM se potvrdil i na základě korelační analýzy ($R=0,9$).

Ve třech případech byly detekovány pozitivní uzliny (17,6 %). V jednom případě u NST karcinomu byla potvrzena mikroinvaze do sentinelové uzliny, ve druhém případě byla prokázána metastáza do sentinelové uzliny bez přerůstání přes pouzdro uzliny a ve třetím případě byla při cílené axilární disekci (TAD) metastáza v carbem označené i sentinelové uzlině. Carbem označená uzlina byla přitom z core biopsie histologicky negativní, bez průkazu metastatického postižení. Míra pozitivních uzlin u mamografického sledování u žen s vysokým rizikem se pohybuje mezi 35-44 %. Ve srovnání se 17,6 % postižení uzlin v našem vzorku žen se záchytem ca při preventivní MRM se ukazuje, že systematické sledování pomocí MRM umožňuje včasnou diagnostiku familiárního nebo dědičného karcinomu prsu v nižších stádiích často bez metastatického postižení axilárních uzlin. Stádia karcinomů v době diagnózy v našem souboru jsou časná a srovnatelná s publikovanými údaji.

Je zapotřebí vyzdvihnout velmi časná stádia karcinomů zachycených ze screeningové MRM v této studii. V rámci screeningového programu se podařilo detekovat tři karcinomy DCIS (z toho 1x u BRCA nosičky), jednu mikroinvazivní ca (T1mic), dále dva karcinomy v časném stadiu T1a, 5 případů stádia T1b a 5 případů

stádia T1c. T2 ca byl detekován pouze v jednom případě, kdy se jednalo o lobulární ca, který se obecně velmi špatně diagnostikuje.

10 Limitace a přínosy výzkumu

Vyskytly se některé limitace studie. U dvou pacientek se suspektním MRM nálezem a doporučeným dovyšetřením se nepodařilo dohledat zdravotnickou dokumentaci. Obě tyto ženy byly následně dovyšetřeny v jiném screeningovém centru. Za další limitaci studie se dá považovat rozsah malignity v definitivní histologii, který nebyl patologem stanoven. Konkrétně se jednalo o dva případy DCIS, kdy rozsah postižení nebyl v operační histologii popsán a dva případy NST ca s EIC, kdy byl patologem stanoven pouze rozsah invazivního karcinomu, ale rozsah okolního DCIS (EIC) nebyl popsán. V těchto případech nebyla tudíž korelace skutečné velikosti malignity v definitivní histologii se zobrazovacími metodami možná nebo byla limitována.

V České republice dle dohledané rešerše a článkúnení zatím provedeno mnoho studií týkajících se této problematiky. Výsledky naší studie lze porovnat s výsledky studie MUDr. Schneiderové (Schneiderová, Palácová et al. Masarykův onkologický ústav v Brně – MOÚ Brno, 2012), týkající se screeningové magnetické rezonance u rizikové skupiny žen. Tato studie obsahovala více než 700 žen s 32 detekovanými karcinomy, kdy tento velký počet detekovaných karcinomů je daný poměrně velkým zastoupením žen s nosičstvím rizikové genetické mutace (397 žen). Dle provedené rešerše a dohledaných článků v České republice nebyla provedena žádná jiná studie, která by obsahovala takové množství vyšetření pomocí screeningové MRM. Tato skutečnost byla hlavním důvodem k vypracování této diplomové práce. V blízké budoucnosti by mohl mít přínos obdobný výzkum zabývající se screeningovou magnetickou rezonancí prsu u rizikových žen rozšířený o větší množství dat.

Závěr

Karcinom prsu je nejčastější příčina úmrtí žen ve vyspělých zemích světa. U vysoce rizikových žen pravděpodobnost onemocnění karcinomem prsu značně stoupá a z toho důvodu je potřebné zavedení specifických kroků a postupů pro včasný záchyt tohoto onemocnění. Diplomová práce se zaměřila na vysoce rizikové ženy a jejich péči. V teoretické části byla stručně popsána primární a sekundární prevence a dispenzární péče. Práce se zabývala zejména magnetickou rezonancí prsu jako nejpřínosnější zobrazovací metodou ve screeningu vysoce rizikových žen.

Po zhodnocení získaných dat v praktické části je možno potvrdit stanovené hypotézy a konstatovat následující závěry:

1. Senzitivita MRM ve skupině vysoce rizikových žen je značně vyšší než senzitivita MG v porovnání s recentními studiemi
2. U vysoce rizikových žen je vyšší procento výskytu biologicky agresivních karcinomů při srovnání s daty v populaci žen nerizikových v MG screeningu
3. U vysoce rizikových žen je průměrný věk pacientek v době stanovení diagnózy ca prsu zřetelně nižší než u běžné populace
4. MRM je nejpřesnější metoda pro zjištění skutečné velikosti malignity při srovnání s definitivní histologií

Je zapotřebí zmínit i vysokou hodnotu specifity MRM v této studii, jejíž příčinou je i vysoká kvalifikace lékařů při hodnocení nálezů a důsledné provádění 2. čtení screeningové MRM. Závěrem lze konstatovat, že MRM má u vysoce rizikových žen ze všech zobrazovacích modalit největší přínos pro časnou detekci karcinomu prsu, včetně duktálního karcinomu in situ, a je schopná s vysokou přesností detekovat i skutečný rozsah malignity.

Seznam zkratk

MG - mamografie

UZ - ultrazvuk

MRM - MR mamografie, magnetická rezonance prsu

CESM - contrast enhanced spectral mammography, kontrastní spektrální mamografie

MK – mikrokalcifikace

SCR MG – screeningová mamografie

MRM po C50 – screeningová magnetická rezonance prsu po již prodělaném karcinomu prsu

JIMD – jednotky integrované mamární diagnostiky

ADH- atypická duktální hyperplazie

ALH – atypická lobulární hyperplazie

NST – no special type (duktální karcinom)

DCIS – duktální karcinom in situ

LCIS- lobulární karcinom in situ

EIC- (extenzivní intraduktální komponenta)

SVAB – stereotaktická vakuová biopsie

UVAB – vakuová biopsie pod ultrazvukovou kontrolou

RR- relativní riziko

HBOC – hereditární karcinom prsu a ovarií

OA- osobní anamnéza

RA- rodinná anamnéza

HNPCC- Lynchův syndrom

ACS- American Cancer Society

EUSOMA- European Society of Breast Cancer Specialists

T- Tesla

STIR - short tau inversion recovery

DWI – diffusion weighted imaging

T1- first postcontrast subtracted, T1-weighted image

Ca – karcinom

NT - neoadjuvantní terapie

NCHT - neoadjuvantní chemoterapie

rCR - radiologic complete response, radiologická kompletní odpověď

pCR - pathologic complete response, patologická kompletní odpověď
SLNB - sentinel lymph node biopsy, biopsie sentinelové uzliny
KE - kvadrantektomie, záchovný výkon prsu
TAD - targeted axillary dissection, cílená axilární disekce
ZK - zevní kvadrant
VK - horní vnitřní kvadrant
TNM - klasifikace primární tumor, regionální lymfatické uzliny, vzdálené meta
ER - estrogenové receptory
PR - progesteronové receptory
Ki 67 - proliferační marker
HER2/neu - humánní epidermální receptor 2
ME - mass enhancement, ložiskové sycení na MRM
NME - non mass enhancement, neložiskové sycení na MRM
i.v. – intravenózně
PPV - pozitivní prediktivní hodnota
NPV - negativní prediktivní hodnota

Referenční seznam

- ABRAHÁMOVÁ, Jitka a Ladislav DUŠEK. Možnosti včasného záchytu rakoviny prsu. Praha: Grada, 2003. ISBN 80-247-0499-4.
- ADAM, Zdeněk, Jiří VORLÍČEK a Jiří VANÍČEK. Diagnostické a léčebné postupy u maligních chorob: druhé, aktualizované a doplněné vydání [online]. Praha: Grada, 2004 [cit. 2021-11-04]. ISBN 80-247-0896-Dostupné z:<https://www.bookport.cz/kniha/diagnosticke-a-lecebne-postupy-u-malignich-chorob-1567/>
- American Cancer Society. Breast Cancer Facts & Figures 2019-2020. Atlanta, Ga: American Cancer Society; 2019.
- Barazi H, Gunduru M. Mammography BI RADS Grading. In: StatPearls. StatPearls Publishing, Treasure Island (FL); 2020. PMID: 30969638.
- DANEŠ, Jan a Petra STEYEROVÁ. Screening karcinomu prsu pro praxi. Screening a diagnostika karcinomu prsu. 2021, s. 23-36. ISBN 978-80-271-1239-5.
- FERDA, Jiří. Poznámky k recentním přístupům k předoperačnímu stanovení stagingu a klinického stadia karcinomu prsu. Česká radiologie. 2017, 71(3), 177-182. ISSN 1210-7883. Dostupné také z: <http://www.cesradiol.cz/vydanacisla.php>
- FORETOVÁ, Lenka, Eva MACHÁČKOVÁ, Markéta PALÁCOVÁ, Marie NAVRÁTILOVÁ, Miroslav SVOBODA a Katarína PETRÁKOVÁ. Doporučení rozšíření indikačních kritérií ke genetickému testování mutací v genech BRCA1 a BRCA2 u hereditárního syndromu nádorů prsu a ovarií. Klinická onkologie. 2016, 29 (Supplementum 1), 13. ISSN 0862-495X. Dostupné také z:<https://www.prolekare.cz/casopisy/klinicka-onkologie/2016-supplementum-1/doporuceni-rozsireni-indikacnich-kriterii-ke-genetickemu-testovani-mutaci-v-genech-brca1-a-brca2-u-hereditarniho-syndromu-nadoru-prsu-a-ovarii-56895>
- FORETOVÁ, Lenka. Jak sledovat pacienty s výskytem nádoru v rodině? Interní medicína pro praxi. 2010, 12(10), 510-515. ISSN 1212-7299. Dostupné také z: <http://www.internimedicina.cz/pdfs/int/2010/10/13.pdf>
- Gilbert FJ, Warren RM, Kwan-Lim G, Thompson DJ, Eeles RA, Evans DG, Leach MO; United Kingdom Magnetic Resonance Imaging in Breast Screening (MARIBS) Study Group. Cancers in BRCA1 and BRCA2 carriers and in women at high risk for breast cancer: MR imaging and mammographic features. Radiology. 2009 Aug;252(2):358-68. doi: 10.1148/radiol.2522081032. PMID: 19703879.

- HEŘMAN, Miroslav. Základy radiologie. V Olomouci: Univerzita Palackého, 2014. Učebnice. ISBN 978-80-244-2901-4.
- HLADÍKOVÁ, Zuzana. Diagnostika a léčba onemocnění prsu. Olomouc: Univerzita Palackého v Olomouci, 2009. Učebnice. ISBN 978-80-244-22688.
- HOUSERKOVÁ, Dana, Nora ZLÁMALOVÁ, Kateřina SPÁČILOVÁ, Katherine VOMÁČKOVÁ, Barbara DONOČÍKOVÁ, Markéta KOLEČKOVÁ a Eva BURIÁNKOVÁ. Úloha radiologa při neoadjuvantní systémové terapii karcinomu prsu. *Rozhledy v chirurgii*. 2021, 100(6), 285-294. ISSN 0035-9351. Dostupné z: doi:10.33699/PIS.2021.100.6.285–294
- HOUSERKOVÁ, Dana — DUŠKOVÁ, Milada — ŠVÉBIŠOVÁ, Hana, et al. Stereotaktická vakuová mamotomie mikrokalcifikací v prsní žláze - naše zkušenosti. In: Edukační sborník: Brněnské onkologické dny. Konference pro nelékařské zdravotnické pracovníky: Brno. Masarykův onkologický ústav, [1976]-. 2006, s. 148-149.
- CHRUDIMSKÁ, Jana — TORNIKIDIS, Jannis — MRŇA, Lubor, et al. Hereditární formy karcinomu prsu: genetická etiologie a současné možnosti prevence a chirurgické léčby. *Časopis lékařů českých*, 2018, roč. 157, č. 2, s. 90-95. ISSN: 0008-7335.
- Choi, Bo Bae et al. "Correlation of Prognostic Factors of Invasive Lobular Carcinoma with ADC Value of DWI and SUVMax of FDG-PET." *Chonnam medical journal* vol. 53,2 (2017): 133-139. doi:10.4068/cmj.2017.53.2.133
- KOLÁŘOVÁ, Helena. Péče o nosičky mutací genů BRCCA1 a BRCA2 z hlediska onkogynekologa. *Onkologie*. 2017, 11(5), 228-230. ISSN 1802-4475. Dostupné také z: <http://www.onkologiecs.cz/archiv.php>
- KUHL, Christiane K. — SCHRADING, Simone — STROBEL, Kevin, et al. Zkrácený protokol magnetické rezonance prsu: první pokontrastní obrazy po subtrakci a projekce s maximální intenzitou – nový postup screeningu karcinomu prsu pomocí MR. *Journal of Clinical Oncology (České vyd.)*, 2014, roč. 6, č. 3, s. 161-167. ISSN: 1803-8506. DOI: 10.1200/JCO.2013.52.5386.
- Lehotska V, Rauova K, Vanovcanova L. MR-mammography - impact on disease extent determination and surgical treatment of invasive ductal and lobular breast cancers. *Neoplasma*. 2015;62(2):269-77. doi: 10.4149/neo_2015_032.

- MAČÁK, Jirka, Jana MAČÁKOVÁ a Jana DVOŘÁČKOVÁ. Patologie: 2., doplněné vydání [online]. Praha: Grada, 2012 [cit. 2021-11-04]. ISBN 978-80-247-3530-6. Dostupné z: <https://www.bookport.cz/kniha/patologie-571/>
- Molleran V, Mahoney MC. The BI-RADS breast magnetic resonance imaging lexicon. *Magnetic Resonance Imaging Clinics of North America*. 2010 May;18(2):171-85, vii. DOI: 10.1016/j.mric.2010.02.001. PMID: 20494304.
- Májek, O., Daneš, J., Skovajsová, M., Ngo, O., Šnajdrová, L., Mužík, J., Dušek, L., Hejduk, K.: Mamo.cz – Program mamografického screeningu v České republice [online]. Masarykova univerzita, Brno, 2019. [cit. 2021-11-03]. Dostupný z: <https://www.mamo.cz>. ISSN 1804-0861
- Národní zdravotnický informační portál [online]. Praha: Ministerstvo zdravotnictví ČR a Ústav zdravotnických informací a statistiky ČR, 2021 [cit. 04.11.2021]. Dostupné z: <https://www.nzip.cz>. ISSN 2695-0340.
- NAVRÁTIL, Jiří, et al. Triple negativní karcinom prsu. *Klin Onkol*, 2015, 28.6: 405-415.
- NEKULA, Josef a Jana CHMELOVÁ. Základy zobrazování magnetickou rezonancí. Ostrava: Ostravská univerzita v Ostravě, Zdravotně sociální fakulta, 2007. ISBN 978-80-7368-335-1.
- NOVÁKOVÁ, P. Informační portály pro onkologicky nemocné a jejich blízké - od prevence po paliativní péči. In: Edukační sborník. Sborník abstrakt: XXXVII. Brněnské onkologické dny a XXVII. Konference pro nelékařské zdravotnické pracovníky, Brno, 18.-19. dubna 2013. 2013, s. 49. ISBN 978-80-904596-9-4.
- PAVLIŠTA, David. Neinvazivní karcinomy prsu. Praha: Maxdorf, c2008. Jessenius. ISBN 978-80-7345-173-8.
- PETRÁKOVÁ, Katarína. Lobulární karcinom prsu. *Klinická onkologie*, 2016, roč. 29, Suppl. 2, s. 2S68. ISSN: 0862-495X.
- PLEVOVÁ, Pavlína, Jan NOVOTNÝ, Katarína PETRÁKOVÁ, Markéta PALÁCOVÁ, Renáta KALÁBOVÁ, Monika SCHNEIDEROVÁ a Lenka FORETOVÁ. Syndrom hereditárního karcinomu prsu a ovarií. *Klinická onkologie*. 2009, 22(Suppl.), 11. ISSN 0862-495X. Dostupné také z: http://www.linkos.cz/casopis-klinickaonkologie/archiv/vzdelavani/Supp1_09/04.pdf
- PUCHMAJEROVÁ, Alena. Klinická genetika u karcinomu prsu. *Postgraduální medicína*. 2012, 14(4), 362-369. ISSN 1212-4184. Dostupné také z: <http://www.zdn.cz/archiv/postgradualni-medicina/?id=3814>

- RIERLEY, James, M. K. GOSPODAROWICZ, Christian WITTEKIND, et al., ed. TNM Klasifikace zhoubných novotvarů: česká verze 2017. 8. vydání. Praha: Ústav zdravotnických informací a statistiky České republiky, 2018. ISBN 978-80-7472-173-1.
- SARDANELLI, Francesco, Hildegunn S AASE, Marina ÁLVAREZ, et al. Position paper on screening for breast cancer by the European Society of Breast Imaging (EUSOBI) and 30 national breast radiology bodies from Austria, Belgium, Bosnia and Herzegovina, Bulgaria, Croatia, Czech Republic, Denmark, Estonia, Finland, France, Germany, Greece, Hungary, Iceland, Ireland, Italy, Israel, Lithuania, Moldova, The Netherlands, Norway, Poland, Portugal, Romania, Serbia, Slovakia, Spain, Sweden, Switzerland and Turkey. *European radiology*. 2017, 27(7), 2737-2743. ISSN 1432-1084.
- SEIDL, Zdeněk. *Radiologie pro studium i praxi*. Praha: Grada, 2012. ISBN 978-80-247-4108-6.
- SCHNEIDEROVÁ, Monika a Helena BARTOŇKOVÁ. Úloha magnetické rezonance v mamologické prevenci u žen s dědičným rizikem nádoru prsu. *Klinická onkologie*. 2006, 19(Suppl. duben), 91-96. ISSN 0862-495X. Dostupné také z: http://www.linkos.cz/casopis-klinicka-onkologie/archiv/vzdelavani/supp_06/12.pdf
- SCHNEIDEROVÁ, Monika. MR prsu v diagnostice a screeningu. *Česká radiologie*. 2010, 64(Suppl. 1), 43-44. ISSN 1210-7883.
- SCHNEIDEROVÁ, Monika. Screening karcinomu prsu u žen s hereditárním rizikem vzniku karcinomu prsu (nosiček mutace genů BRCA1/2). *Klinická onkologie*. 2015, 28(Supplementum 1), 69. ISSN 0862-495X. Dostupné také z: <https://www.prolekare.cz/casopisy/klinicka-onkologie/2015-supplementum-1/hereditarni-nadorove-syndromy-52198>
- SCHNEIDEROVÁ, Monika. Magnetická rezonance prsu v detekci karcinomu prsu. In: *Jihočeské onkologické dny*. 2013, s. 6-9.
- SCHNEIDEROVÁ, Monika. Kontroverze v indikacích magnetické rezonance prsu v detekci karcinomu prsu. In: *Edukační sborník*. 2011, s. 78-79.
- SCHNEIDEROVÁ, M., H. BARTOŇKOVÁ a P. FABIÁN. Lobulární karcinom prsu - úskalí časně a komplexní diagnostiky: XIII., Český Krumlov, 19. - 21. 10. 2006. Přednáška. *Jihočeské onkologické dny*. 2006, s. 84-85.
- SKOVAJSOVÁ, M. Jednotky integrované mammární diagnostiky (JIMD). Návrh koncepce. *Klinická onkologie*. 2001, 14(2), 70-72. ISSN 0862-495X.

- Souhrnné informace o genetické mutaci BRCA1 a BRCA2: informační brožura [online]. [Praha]: European Network of Gynaecological Cancer Advocacy Groups, [2019] [cit. 2022-04-13]. Dostupné z: <http://kramerius.medvik.cz/>
- Veverková, L., Löwová, L. AND Šišola, I. Role radiologa v péči o ženu s karcinomem prsu. *Onkologie*, 2019, vol. 13, iss. 5, p. 2015-2019.
- VOMÁČKA, Jaroslav. *Zobrazovací metody pro radiologické asistenty*. Druhé, doplněné vydání. Olomouc: Univerzita Palackého v Olomouci, 2015. Odborná publikace. ISBN 978-80-244-4508-3.
- WEISCHER, Maren, et al. CHEK2? 1100delC Genotyping for Clinical Assessment of Breast Cancer Risk: Meta-Analyses of 26,000 Patient Cases and 27,000 Controls. *Journal of Clinical Oncology*, 2008, 26.4: 542-548.
- WITTEKIND, Christian, ed. *TNM atlas: illustrated guide to the TNM/pTNM classification of malignant tumours*. 5th ed. Berlin: Springer, c2005. ISBN 3-540-44234-0.
- Yoon, G. Y., Choi, W. J., Cha, J.H. et al. The role of MRI and clinicopathologic features in predicting the invasive component of biopsy-confirmed ductal carcinoma in situ. *BMC Med Imaging* 20, 95 (2020). <https://doi.org/10.1186/s12880-020-00494-z>
- ZIMOVJANOVÁ, M., Jan NOVOTNÝ a Bohuslav KONOPÁSEK. Genetické poradenství u mladých žen s rizikem karcinomu prsu: [14. onkol.-urol. sympozium a 10. mammolog. sympozium, Praha, 29.11.-1.12.2006]. In: *Vybrané otázky onkologie 2006*, s. 86-88.
- ZIMOVJANOVÁ, Martina. Geneticky podmíněný karcinom prsu. *Onkologie*. 2013, 7(5),225-227.ISSN 1802-4475. Dostupné také z: <http://www.onkologiecs.cz/archiv.php>
- PRAUSOVÁ, Jana. Karcinom prsu - problém i v 21. století. *Interní medicína pro praxi*. 2010, 12 (1), 26-32. ISSN 1212-7299. Dostupné také z: <http://www.internimedicina.cz/pdfs/int/2010/01/05.pdf>
- STEYEROVÁ, Petra — BURGETOVÁ, Andrea. Možnosti a úskalí diagnostiky karcinomu prsu u mladých žen. *Onkologie (Olomouc, Print)*, 2019, roč. 13, č. 1, s. 9-13. ISSN: 1802-4475. DOI: 10.36290/xon.2019.002
- MORRIS, Elizabeth A. Nové pojetí screeningu karcinomu prsu: krátká magnetická rezonance prsu – FAST MR. *Journal of Clinical Oncology (České vyd.)*, 2014, roč. 6, č. 3, s. 147-149. ISSN: 1803-8506. DOI: 10.1200/JCO.2014.56.1514.

- KUHL, Christiane K. — SCHRADING, Simone — STROBEL, Kevin, et al. Zkrácený protokol magnetické rezonance prsu: první pokontrastní obrazy po subtrakci a projekce s maximální intenzitou – nový postup screeningu karcinomu prsu pomocí MR. *Journal of Clinical Oncology* (České vyd.), 2014, roč. 6, č. 3, s. 161-167. ISSN: 1803-8506. DOI: 10.1200/JCO.2013.52.5386.
- Sung JS, Stamler S, Brooks J, Kaplan J, Huang T, Dershaw DD, Lee CH, Morris EA, Comstock CE. Breast Cancers Detected at Screening MR Imaging and Mammography in Patients at High Risk: Method of Detection Reflects Tumor Histopathologic Results. *Radiology*. 2016 Sep;280(3):716-22

Seznam tabulek

Tabulka č. 1) - Relativní rizika vzniku nádorových onemocnění u nosiček mutací genů BRCA1 a BRCA2 oproti běžné populaci

Tabulka č. 2) - Hlavní indikační kritéria pro testování genů

Tabulka č. 3) - Přehled výsledků z MRM

Tabulka č. 4) - Porovnání definitivní histologie a MRM pomocí Wilcoxonova párového testu

Tabulka č. 5) - Porovnání korelačního koeficientu jednotlivých zobrazovacích modalit s definitivní histologií

Tabulka č. 6) - TNM klasifikace zachycených ca a srovnání velikostí karcinomů v definitivní histologii s velikostí na MRM, MG a UZ

Tabulka č. 7) - Výsledky z MRM v záchytu maligních lézí

Tabulka č. 8) - Diagnostická přesnost MRM a zjištěné parametry

Seznam grafů

Graf č. 1) - Zastoupení skupin rizikových žen v souboru

Graf č. 2) - Procentuální zastoupení skupin rizikových žen v souboru

Graf č. 3) - Přehled maligních a benigních nálezů v jednotlivých kategoriích BI-RADS

Graf č. 4) - Přehled benigních nálezů z biopsií (kategorie BI-RADS 0 a BI-RADS 4)

Graf č. 5) – Procentuální poměr mezi celkovým počtem žen v souboru a zjištěných malignit v dané skupině

Graf č. 6) - Zastoupení karcinomů prsu ve studii

Graf č. 7) - Denzita prsu na MG u jednotlivých skupin žen s prokázanou malignitou

Graf č. 8) - Rozložení velikostí malignit v definitivní histologii a MRM

Graf č. 9) - TNM klasifikace zachycených karcinomů

Seznam obrázků

Obrázek 1) - Schéma jednotlivých karcinomů s mutací v BRCA

Obrázek 2) - Rozdíl ve fyziologickém enhancement plně zachované fertilní žlázy ve 2. týdnu a 4. týdnu cyklu

Seznam příloh

- Příloha 1 – Vyjádření Etické komise FZV UP
- Příloha 2 – Souhlas s poskytnutím zdravotnické dokumentace pro sběr dat

UPOL- 126065/1070-2021

Vážená paní
Bc. Patricie Kozáková

2021-06-24

Vyjádření Etické komise FZV UP

Vážená paní bakalářko,

na základě Vaší Žádosti o stanovisko Etické komise FZV UP byla Vaše výzkumná část diplomové práce posouzena a po vyhodnocení všech zaslaných dokumentů Vám sdělujeme, že diplomové práci s názvem „**Screeningová magnetická rezonance u žen s vysokým rizikem pro karcinom prsu**“, jehož jste hlavní řešitelkou, bylo uděleno

souhlasné stanovisko Etické komise FZV UP .

S pozdravem,



Mgr. Lenka Mazalová, Ph.D.
předsedkyně
Etické komise FZV UP

UNIVERZITA PALACKÉHO V OLOMOUCI
Fakulta zdravotnických věd
Etická komise
Hněvotínská 3, 775 15 Olomouc

Vyjádření k nahlížení do zdravotnické dokumentace

Pro potřeby zpracování diplomové práce jsem umožnila Bc. Patricii Kozákové, nar. 21. 2. 1996, trvale bytem Dlouhá 56, 779 00 Olomouc, nahlížet do zdravotnické dokumentace vedené zdravotnickým zařízením MAMMACENTRUM Olomouc, s.r.o.

Nahlížení do dokumentace bylo povoleno ve smyslu ustanovení § 65 odst. 3 zákona č. 372/2011 Sb. o zdravotních službách a podmínkách jejich poskytování.

Nahlížení do dokumentace bylo umožněno v období od října 2020 do června 2022.

Bc. Patricie Kozáková byla poučena o nakládání se zdravotnickou dokumentací ve smyslu výše uvedeného zákona. Veškeré zjištěné údaje budou použity pro statistické účely v anonymizované podobě.

V Olomouci dne 27. 5. 2021

89	MAMMACENTRUM Olomouc, s.r.o.
383	Sídlo: Selské náměstí 6/49, 779 00 Olomouc
000	Provozovna: Mezváňova 982/1, 779 00 Olomouc
	Mobíl: 731 613 485, 731 468 922
	Tel.: 585 204 386, IČ: 27830403


MUDr. Dana Houserková, Ph.D.,
vedoucí lékařka a jednatelka společnosti
MAMMACENTRUM Olomouc, s.r.o.
Selské nám. 6/49, 77900 Olomouc
IČ: 27830403

Vyplňuje žadatel:

Příjmení a jméno žadatele: Kozáková Patricie

Datum narození: 21. 2. 1996

Telefon: +420608328113

E-mail: patakozakova@seznam.cz

Škola/Fakulta: FZV UPOL

Obor studia: Zobrazovací technologie v radiodiagnostice

Forma studia: prezenční

Téma závěrečné práce: Screeningová magnetická rezonance u žen s vysokým rizikem pro karcinom prsu

Vedoucí práce: MUDr. Houserková Dana, PhD.

Účel žádosti: Sběr dat/zajišťování informací pro zpracování diplomové práce

Způsob provedení sběru dat:

Jedná se o retrospektivní analýzu zdravotnické dokumentace, která bude následně statisticky zpracována a anonymizována. Pacientky před vyšetřením podepisují informovaný souhlas se zpracováním osobních údajů za účelem statistického zpracování pro vědecké a studijní účely. V diplomové práci nebudou uváděna žádná osobní data pacientek, tj. jména a rodná čísla. Sběr dat bude proveden na základě povolení zdravotnických zařízení MAMMACENTRA Olomouc a Medhope s.r.o., které spolu vzájemně spolupracují v oblasti mamární diagnostiky.

Oslovený počet respondentů: 710

Termín sběru dat: od 1.1.2009 do 31.12.2021

Útvar, kde bude sběr dat probíhat: Medihope s.r.o. Olomouc, Heyrovského 547/1a

Cíle práce (přesně specifikovat): Porovnat přínos MR mamografie pro screening karcinomu prsu v analyzovaném souboru žen s vysokým rizikem maligního nádoru prsu.

Způsob zveřejnění závěrečné práce: Diplomová práce bude uveřejněna a dohledatelná na internetových stránkách FZV UPOL. Pevné výtisky budou odevzdány státnicové komisi k posouzení.

Poučení:

Žadatel souhlasí se zpracováním jeho osobních údajů v souladu se zákonem č. 101/2000 Sb., o ochraně osobních údajů, v platném znění, pro účely této žádosti.

Žadatel se zavazuje, že zachová mlčenlivost o skutečnostech, o nichž se dozví v souvislosti s prováděným výzkumem a sběrem dat/informací.

Případné použité dotazníky budou anonymní. Po zpracování a jejich vyhodnocení předloží písemné výsledky příslušnému vedoucímu zaměstnanci Medihope s.r.o., který žádost o sběr dat/poskytnutí informace povolí. Presentace výsledků s uvedením jména Medihope s.r.o. je možná pouze se souhlasem.

Datum: 31. 3. 2022

Podpis žadatele:

Vyjádření vedoucího zaměstnance

sběr dat/poskytnutí informací v plném požadovaném rozsahu

sběr dat/poskytování informací v omezeném požadovaném rozsahu

specifikace neposkytovaných informací:

SOUHLASÍM S POSKYTOVÁNÍM ZDRAVOTNICKÉ DOKUMENTACE
V PLNÉM POŽADOVANÉM ROZSAHU

neposkytnutí informací z důvodu:

31.3.2022
Schválil (datum, podpis)

