

Česká zemědělská univerzita v Praze

Fakulta agrobiologie, potravinových a přírodních zdrojů

Katedra veterinárních disciplín



**Fakulta agrobiologie,
potravinových a přírodních zdrojů**

Onemocnění sleziny u psů

Bakalářská práce

Autor práce: Veronika Jírová

Obor studia: Kynologie (KYNOB)

Vedoucí práce: prof. Ing. Mgr. Markéta Sedmíková, Ph.D.

Odborný konzultant: MVDr. Jan Karban

© 2023 ČZU v Praze

Čestné prohlášení

Prohlašuji, že svou bakalářskou práci "Onemocnění sleziny u psů" jsem vypracovala samostatně pod vedením vedoucího a odborného konzultanta bakalářské práce a s použitím odborné literatury a dalších informačních zdrojů, které jsou citovány v práci a uvedeny v seznamu literatury na konci práce. Jako autorka uvedené bakalářské práce dále prohlašuji, že jsem v souvislosti s jejím vytvořením neporušila autorská práva třetích osob.

V Praze dne 21. 4. 2023

Poděkování

Ráda bych touto cestou poděkovala prof. Ing. Mgr. Markétě Sedmíkové, Ph.D. za vedení mé bakalářské práce. Dále bych ráda poděkovala MVDr. Janu Karbanovi a MVDr. Lence Danielové za cenné odborné veterinární rady při psaní mé bakalářské práce.

Onemocnění sleziny u psů

Souhrn

Slezina je důležitý orgán v těle psa, který se podílí na imunitním systému a také na odbourávání starých krvinek. Některá onemocnění, která se mohou týkat sleziny u psů, zahrnují kongesci sleziny nodulární hyperplazii, torzi sleziny, rupturu sleziny, extramedulární hematopoézu, babeziózu, leukémii, multicentrický lymfom a hemangiosarkom.

Diagnostika onemocnění sleziny u psů může být poměrně složitá a zahrnuje několik kroků. Následující jsou běžné diagnostické postupy používané veterinárními lékaři k diagnostice problémů se slezinou u psů. Diagnostika zahrnuje klinické vyšetření, vyšetření krve, ultrasonografické vyšetření, rentgenologické vyšetření, případně biopsie při podezření na nádor sleziny.

Pokud je slezina poškozena nebo zvětšená a neodpovídá na léčbu, může být nutné provést splenektomii. Splenektomie je chirurgický zákrok, kterým se odstraní slezina. U psů může být splenektomie prováděna z několika důvodů, včetně nádorů, krvácení, infekcí a traumatických poranění.

Chirurgický zákrok se obvykle provádí v celkové anestezii a zahrnuje řez na břicho, aby se získal přístup k slezině. Po odstranění sleziny se břišní dutina pečlivě vyčistí a zkontroluje, zda nejsou přítomny žádné další abnormality.

V práci jsou zpracovány klinické případy psů s onemocněním sleziny.

Klíčová slova: pes, slezina, onemocnění, nádory, splenektomie

Spleen disease in dogs

Summary

The spleen is an important organ in the dog's body that is involved in the immune system and also in the breakdown of old blood cells. Some of the diseases that may involve the spleen in dogs include splenic congestion nodular hyperplasia, splenic torsion, splenic rupture, extramedullary hematopoiesis, babesiosis, leukemia, multicentric lymphoma and hemangiosarcoma.

The diagnosis of splenic disease in dogs can be quite complex and involves several steps. The following are common diagnostic procedures used by veterinarians to diagnose spleen problems in dogs. Diagnostic procedures include clinical examination, blood tests, ultrasonographic examination, radiographic examination, or biopsy if splenic tumor is suspected.

If the spleen is damaged or enlarged and does not respond to treatment, a splenectomy may be necessary. Splenectomy is a surgical procedure to remove the spleen. In dogs, splenectomy may be performed for several reasons, i.e. tumors, bleeding, infections and traumatic injuries.

The surgical procedure is usually performed under general anesthesia and involves an incision on the abdomen to gain access to the spleen. After the spleen is removed, the abdominal cavity is carefully cleaned and checked for any other abnormalities.

Clinical cases of dogs with splenic disease are discussed.

Keywords: dog, spleen, disease, tumors, splenectomy

Obsah

1 Úvod	1
2 Cíl práce	2
3 Literární rešerše.....	3
3.1 Anatomické poměry	3
3.2 Histologie sleziny	4
3.3 Fyziologie sleziny	4
3.4 Chirurgie sleziny	5
3.5 Onemocnění sleziny	5
3.5.1 Torze sleziny	5
3.5.2 Hemangiosarkom	8
3.5.3 Nodulární hyperplazie a hematom	10
3.5.4 Babezióza	12
3.5.5 Lymfangiom	13
3.5.6 Leishmanióza.....	13
3.5.7 Hemofagocytární histiocytární sarkom	14
3.5.8 Extramedulární hematopoéza (EMH)	15
3.5.9 Myelolipom sleziny	16
3.5.10 Absces sleziny	17
3.5.11 Akutní trombóza slezinné žíly	18
3.5.12 Splenitida	20
3.6 Biopsie sleziny	21
3.7 Chirurgické řešení.....	22
3.8 Případová studie.....	25
3.8.1 První klinický případ	25
3.8.2 Druhý klinický případ	30
3.8.3 Třetí klinický případ.....	34
4 Závěr	38
5 Literatura	39
6 Seznam použitých zkratk a symbolů	42

1 Úvod

Slezina psa je orgán uložený v dutině břišní, který plní několik důležitých funkcí. Slezina se podílí na imunitním systému psa, kde produkuje bílé krvinky, které bojují proti infekcím a chorobám. Také se podílí na odbourávání starých krvinek, což pomáhá udržovat zdravou krevní rovnováhu.

K narušení funkce sleziny u psů dochází poměrně často, a to buď v důsledku traumatického poranění a následného krvácení, nebo z řady závažných celkových onemocnění, např. nádorového bujení, posttraumaticky, nebo v důsledku různých infekcí. Protože se často jedná o život ohrožující stavy, je potřeba být seznámen se základními i klinickými projevy, následným diagnostickým postupem, ale zejména první pomocí.

Problémy se slezinou u psů mohou být vážné a mohou zahrnovat kongesci sleziny nodulární hyperplazii, torzi sleziny, rupturu sleziny, extramedulární hematopoézu, babeziózu, leukémii, multicentrický lymfom a hemangiosarkom.

Proto je důležité pečlivě sledovat zdravotní stav psa a včas reagovat na jakékoliv změny, které by mohly naznačovat problémy se slezinou. Pokud má majitel psa podezření, že má jeho mazlíček problémy se slezinou, měl by co nejdříve vyhledat veterinární pomoc.

2 Cíl práce

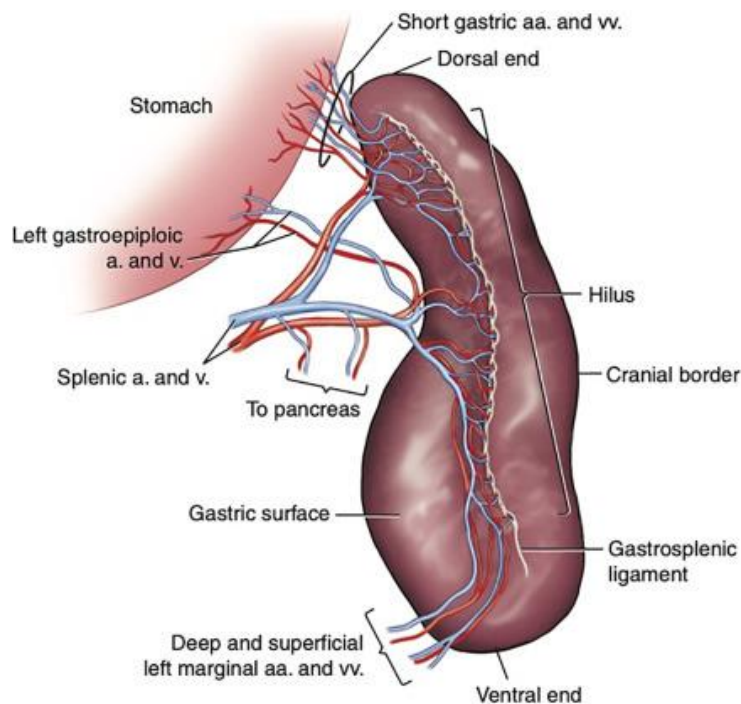
Cílem bakalářské práce bylo popsat nejběžnější onemocnění sleziny u psů. Zaměřila jsem se na jejich příznaky a řešení daného onemocnění. V práci jsem podrobně zpracovala klinické případy z veterinární praxe.

3 Literární rešerše

3.1 Anatomické poměry

Slezina je uložena v levém kraniálním abdominálním kvadrantu. Obvykle je orientována paralelně s velkým zakřivením žaludku, ale její přesná lokalizace závisí na její velikosti a na uložení ostatních orgánů dutiny břišní. Při kontrakci žaludku bývá slezina obvykle překryta žeberním obloukem, ale při masivní distenzi žaludku se může dostat až do kaudálního abdomenu. Pouzdro sleziny je tvořeno elastickými vlákny a vlákny hladké svaloviny. Parenchym je tvořen bílou dřeninou a červenou dřeninou. Za kontrakci sleziny je zodpovědné velké množství α -adrenergických receptorů. Pokud je slezina v kontrakci, mívá na pohmat tuhou konzistenci. Normální barva sleziny je červená, její vzhled může být narušen siderotickými plaky nebo depozity fibrinu.

Arteriální zásobení sleziny zajišťuje *a. splenica*, která je větví *a. celiaca*. *A. splenica* je v průměru obvykle větší než 2 mm a většinou z ní v průběhu velkým omentem odstupuje 3-5 dlouhých primárních větví, které vstupují do parenchymu sleziny. Větve dále postupují v gastrosplenickém vaz směrem k velkému zakřivení žaludku (viz obr.1), kde vytvářejí krátké gastrické atrézie a levostrannou *a. gastroepiploica*. Další větve zásobují krví splenokolický vaz a velké omentum. Venózní odtok ze sleziny je zajištěn splenickými žilami, které směřují do gastrosplenických žil, a ty ústí do *vena portae* (Fossum 2005; Ettinger 2016).



Obr. 1 Slezinné cévy (<https://veteriankey.com/spleen/>).

3.2 Histologie sleziny

Slezina je histologicky složená ze čtyř hlavních složek: bílá dřeň, okrajová dřeň, červená dřeň a fibromuskulární pouzdro a trámy. Bílá dřeň se skládá především z lymfocytů a myeloidních progenitorových buněk (MPC, myeloid progenitor cells) distribuovaných podél tepenných cév. Jedná se o cylindrické struktury, které obklopují tepny poté, co opustí trabekuly, a jsou označovány jako periarteriální lymfatické pochvy. Zóny bohaté na T a B lymfocyty lze nalézt v bílé dřeni.

Okrajová zóna odděluje bílou dřeň od okolní červené dřene. U psů a koček je málo vyvinutá. U jiných druhů zvířat je osídlena makrofágy a přijímá krev z tepen, takže dochází k filtraci krve a fagocytóze.

Červená dřeň se skládá především z arteriálních kapilár, malých žilních cév, retikula naplněného makrofágy a krve. Centrální tepny bílé pulpy končí arteriálními kapilárami, které přivádějí krev do retikula červené dřene. Jakmile tepny vstoupí do červené dřene, periarteriální lymfatická pochva PALS (periarterial lymphatic sheath) je nahrazena hustou pochvou retikul a makrofágů. Endoteliální buňky v koncových arteriálních kapilárách jsou odděleny mezerami, kterými částice, buňky a plazma procházejí do prostorů periarteriální makrofágové pochvy PAMS (Periarterial macrophage sheath). PAMS jsou dobře vyvinuté u psů a koček a tvoří hlavní místo čištění krve přenášených částic (Fossum 2005; Ettinger 2016).

3.3 Fyziologie sleziny

Slezina je složená ze 2 histologicky i funkčně odlišných oblastí – bílé a červené pulpy. Bílá pulpa se skládá s lymfatických uzlíků a je zapojena do imunitní obrany. Červená pulpa má za funkci odstraňovat staré a poškozené erytrocyty (červené krvinky). Mezi následné funkce patří recyklace železa a extramedulární hematopoéza při zvýšených nárocích. Slezina je také rezervoár krve, přičemž uchovává 20 % celkové erytrocytové masy a 30 % trombocytů (krevních destiček) (Ettinger 2016).

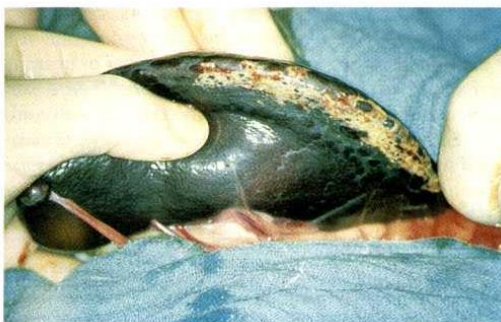Krvetvorba

Slezina je jedním z hlavních hematopoetických orgánů během vývoje plodu. Tato aktivita se snižuje před porodem nebo krátce po něm. Vyvinutá slezina psa a kočky hemapoetickou aktivitu nemá. Slezina si však u většiny dospělých zvířat zachovává svou schopnost iniciovat extramedulární hematopoézu. K tomu dochází u infiltrativních onemocnění kostní dřene (leukémie, lymfom, hypoplazie kostní dřene a myofibróza) nebo sleziny (splenitida, hyperplazie sleziny, neoplazie), nebo když jsou nároky na kostní dřeň významně zvýšeny destrukcí nebo spotřebou periferních krevních buněk. Slezina se také podílí na metabolismu železa. Po splenektomii se u psů obrátí železa v plazmě

sníží přibližně o 32 %. To je považováno za odraz snížené produkce červených krvinek (Fossum 2005; Ettinger 2016).

3.4 Chirurgie sleziny

Splenektomie je chirurgické odstranění sleziny. Splenóza je vrozená nebo traumatická přítomnost mnohočetných uzlů normální tkáně sleziny v břiše. Siderotické plaky jsou hnědé nebo rezavě zbarvené usazeniny železa a vápníku, které se mohou nacházet na povrchu sleziny (viz obr. 2) (Fossum 2005).



Obr. 2 Siderotické plaky na povrchu sleziny (Fossum 2005).

Splenomegalie je zvětšení sleziny vznikající z jakékoli příčiny. Zvětšení sleziny může být pozorované jako hyperplazie sleziny a extramedulární hematopoéza odráží. Klinické příznaky u psů se splenomegalii jsou často mírné a nespecifické: snížená chuť k jídlu nebo anorexie, hubnutí, zvracení, palpační bolestivost břicha, bledé sliznice, kolaps, letargie, polyurie/polydypsie, tekutina v dutině břišní, arytmie a hemoglobinurie. Laboratorní nálezy jsou často nespecifické a nemají význam pro diagnózu patologie sleziny. Často se vyskytuje anémie a sekundární trombocytopenie. Hodnota hematokritu může být pod nebo ve fyziologickém rozmezí. Kromě toho se může objevit leukocytóza, doprovázená neutrofilii. Biochemie séra je nespecifická a může být spojena s dysfunkcí jiného orgánového systému (Zamokas et al. 2016).

3.5 Onemocnění sleziny

3.5.1 Torze sleziny

K torzi sleziny dochází, když se slezina obtočí kolem svého vlastního cévního zásobení. Saunders et al. (1988) zjistili, že samci německých ovčáků a německých dog jsou vystaveni zvýšenému riziku rozvoje torze sleziny. Dle Fossum (2005) dochází k torzi obvykle u velkých plemen psů, ale bez zjevné věkové nebo pohlavní predispozice.

Patofyziologie

Torze sleziny se nejčastěji vyskytuje současně se syndromem dilatace a volvulu žaludku. Samotná torze žaludku je u psů popisována zřídka. Při torzi sleziny obvykle dochází k okluzi tenkostěnné splenické vény, zatímco splenická arterie zůstává částečně průchozí a rozvíjí se kongestivní splenomegalie. Může docházet i k vaskulární trombóze (zejména splenické vény). U některých psů mají klinické příznaky spokojené s torzí sleziny akutní nástup a jsou výrazné, u jiných dochází pravděpodobně k intermitentní torzi a z anamnézy je patrné, že klinické příznaky majitel pozoruje po dobu několika týdnů. Příčina vzniku samostatné torze sleziny není známa. Může být spojena s vrozenými abnormalitami nebo traumatickým narušením gastrosplenického nebo splenokolického vazů. Další hypotézou je, že torze sleziny následuje po částečné torzi žaludku (intermitentní malpozice žaludku), kdy navzdory spontánní repozici žaludku torze sleziny přetrvává. Infarkty na slezině mohou souviset s dalšími onemocněními (např. onemocnění jater, ledvin, hyperadrenokorticismus, neoplazie, nebo trombózy spojené s kardiovaskulárním onemocněním). Infarkty sleziny u těchto psů jsou tak spíše příznakem poruchy krevního toku a koagulace, než příznakem primárního onemocnění. V těchto případech by měla být splenektomie prováděna, jen je-li ohrožen život komplikacemi jako je hemoperitoneum nebo sepse (Fossum 2005).

Anamnéza

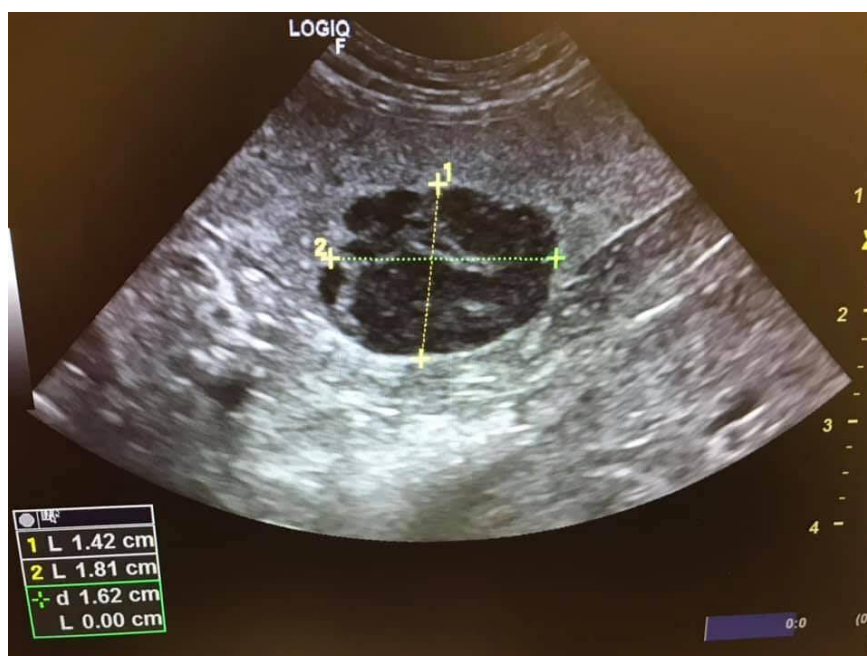
Klinické příznaky mohou být jak akutní, tak chronické. Většina pacientů má různé kombinace následujících příznaků: zvracení, slabost nebo deprese, ikterus, hematurie nebo hemoglobinurie, abdominální bolestivost a/nebo průjem (Fossum 2005). Silná, akutní bolest břicha, nepříjemné pocity, dávení, slinění, tachykardie, hypotenze, špatná periferní perfuze, kolaps a přítomnost anabdominální masy. Někteří majitelé uvádějí chronické intermitentní příznaky trvající po dobu až 3 týdnů. Akutní torze sleziny může vést i k příznakům kardiovaskulárního kolapsu a šoku. (Mai 2006).

Klinické vyšetření

Nejvýraznějším nálezem při klinickém vyšetření je zvětšení sleziny nebo palpovatelná masa v oblasti středního abdomenu. Někdy můžeme pozorovat i abdominální bolestivost. Horečku, dehydrataci, bledé sliznice a/nebo ikterus. U psů s kardiovaskulárním kolapsem a šokem pozorujeme tachykardii, bledé sliznice, prodloužený čas kapilárního plnění (CRT) a/nebo slabý periferní puls (Fossum 2005).

Rentgenologické/ultrasonografické vyšetření

Nejběžnějším rentgenologickým nálezem je snížení detailu v dutině břišní, přítomnost peritoneální efúze a dislokace tenkých střev. Obrys sleziny bývá obtížně určitelný, ale pokud nepozorujeme na snímku dorzální část či tělo sleziny na obvyklém místě, s největší pravděpodobností se jedná o torzi sleziny. V některých případech mohou být patrné i bublinky plynu uvnitř tkáně sleziny, pravděpodobně tvořené plynotvornými bakteriemi (např. klostridii). Ultrasonografické vyšetření může odhalit výrazně zvětšenou slezinu (viz obr. 3), difúzně hypoechogenní, s lineárními echy, která od sebe oddělují velké anechogenní okrsky. Doppler hodnotí chybějící nebo sníženou aktivitu krevního oběhu. Tento nález je patognomický pro torzi sleziny. Dalším nálezem, kterým nám může naznačit torzi sleziny, je zvětšení hilárních splenických cév (Fossum 2005).



Obr. 3 Ultrasonografické vyšetření – masa na slezině patrná jako tmavě zbarvený útvar uprostřed snímku

(<https://www.uveterinarky.cz/wp-content/uploads/2021/06/slezina.jpg>)

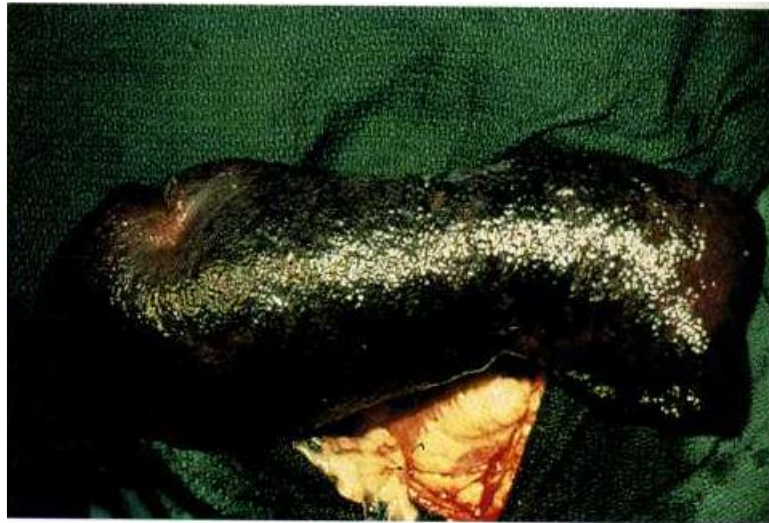Laboratorní vyšetření

Výsledky laboratorních vyšetření mohou odhalit anémii, leukocytózu, hemoglobinurii, zvýšenou aktivitu alkalické fosfatázy v séru a/nebo zvýšenou aktivitu alanin transaminázy v séru (Fossum 2005).

Diferenciální diagnóza

Zahrnuje další příčiny splenomegalie (např. neoplasie, trauma, hematom, absces nebo imunitně zprostředkovaná onemocnění), peritoneální efúze (např. peritonitidu

nebo ascites), další masy v oblasti středního abdomenu (např. na gastrointestinálním traktu, pankreatu, ledvinách, nebo mízních uzlinách) a syndromu dilatace a volvulu žaludku (viz obr. 4) (Fossum 2005).



Obr. 4 Torze sleziny u psa s akutním kardiovaskulárním kolapsem a šokem. Slezina je tmavá a překrvená (Fossum 2005).

Terapie

Torze sleziny je onemocněním, které se řeší pouze chirurgicky. Medikamentózní terapie je obvykle omezena na stabilizaci pacienta před chirurgickým zákrokem. Vykazuje-li zvíře příznaky šoku, měli bychom zahájit infuzní terapii a intravenózní aplikaci antibiotik, analgetika, antiulceróza a antiemetika.

Chirurgická terapie. Načasování chirurgického zákroku je ovlivněno celkovým stavem pacienta. Zvířata s příznaky šoku by měla podstoupit chirurgický zákrok co nejdříve po stabilizaci. U pacientů s chronickou torzí sleziny může dojít i k rozvoji syndromu dilatace a volvulu v žaludku (dochází k napínání gastrických vazů). Proto lze při splenektomii doporučit provedení profylaktické gastropexe (Fossum 2005).

3.5.2 Hemangiosarkom

Hemangiosarkom představuje nejčastější maligní vaskulární nádor sleziny, který se vyskytuje převážně u starších psů velkých a středních plemen. Plemena jako je například německý ovčák, zlatý retrívr a kokršpaněl mají k hemangiosarkomu predispozici. Někteří veterinární lékaři popisují větší riziko u kastrovaných fen, jiní zase udávají vyšší výskyt tohoto tumoru u psů (samců). Tento typ nádoru velice rychle metastazuje. U přibližně jedné třetiny pacientů s hemangiosarkomem sleziny nacházíme i hemangiosarkom v pravém srdečním atriu a metastáze (Fossum 2005). Nejčastějšími metastatickými ložisky jsou játra a plíce, méně často omentum, ledviny,

retroperitoneum a kůže (Rozolen et al. 2021). Nádory se zvýšeným počtem mitotických buněk mohou být spojeny se zkrácenou dobou přežití pacientů (Chu et al. 2023).

Patogeneze

Slezina je tvořena různými tkáněmi, proto mohou být tumory sleziny odvozeny z cév, lymfatických tkání, hladké svaloviny, nebo pojivové tkáně, která tvoří vazivové stroma sleziny. Hemangiosarkom patří mezi nejčastější tumory. V jedné studii byl prokázán až v 51 % všech vyšetřených malignit sleziny. Jsou pozorovány u 0,3-2 % všech psů, kteří jsou odesláni na patoanatomické vyšetření. Hemangiosarkomy jsou odvozeny z krevních cév, a proto se mohou v těle vyskytovat na různých místech (Fossum 2005).

Anamnéza

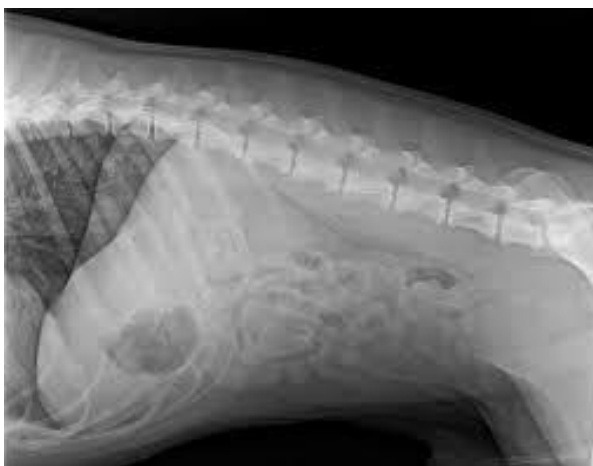Psi s tímto typem nádoru mohou mít zvětšený abdomen, anorexii, letargii, depresi nebo zvracení. V případě akutního nástupu může dojít ke slabosti, deprese, anorexie a hypovolomického šoku, vyvolanými rupturou sleziny a krvácením (Fossum 2005).

Klinické vyšetření

Při klinickém vyšetření je pes slabý, bolestivý na abdomen. Pokud došlo k ruptuře sleziny, zvíře může mít hypovolemický šok, tzn. bledé sliznice, slabý periferní puls (nitkovitý), tachykardii (Fossum 2005).

Rentgenologické/ultrasonografické vyšetření

U psů s hemangiosarkomem obvykle na RTG můžeme vidět abdominální masy, i když v případě peritoneální efúze může lokalizace lézí ve slezině komplikovat. USG vyšetření je pro diagnostiku přesnější, i pro odhalení případných metastáz v abdomenu (viz obr. 5) (Fossum 2005).



Obr. 5 Rentgenologické vyšetření sleziny

(https://www.vfu.cz/files/1660_13_Dilatace_a_torze_zaludku_%28GDV2posta_dilatace_zaludku.pdf).

Laboratorní vyšetření

Můžeme pozorovat hematologické abnormality, jako jsou například neutrofilní leukocytóza, mírná, střední nebo výrazná anémie, poikilocytóza, akantocytóza, schistocytóza a trombocytopenie. Biochemie dle progresu onemocnění elevace ALP, eventuálně jaterních enzymů (Fossum 2005).

Terapie

Součástí terapie hemangiosarkomu sleziny je splenektomie. Je popsáno několik případů pooperační chemoterapie a imunoterapie, které prodloužily pacientům život.

Ke splenektomii se přistupuje i u pacientů s rozsáhlými metastázemi nebo selháním orgánů, jelikož nebrání ospravedlnění krátkodobého efektu odstranění zvětšené nebo prasklé sleziny. Přežitelnost pacienta s hemangiosarkomem sleziny se pohybuje okolo 10-23 týdnů po splenektomii, v závislosti na stádiu onemocnění.

U anemických zvířat je zapotřebí před zákrokem podat krevní transfúze (Fossum 2005).

3.5.3 Nodulární hyperplazie a hematom

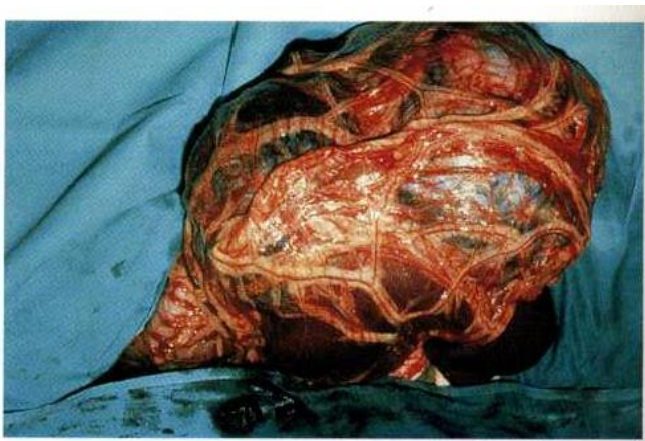
Nodulární hyperplazie je jednou z nejčastějších nenádorových lézí sleziny u psů. Vyskytuje se zejména u starých psů zvětšením sleziny (Mangano et al. 2019). Ve studii dle Cole et al. (2012) jsou dvě běžné histologické změny ve slezině psů, které by mohly být spojeny s hemoragickými masami, jsou siderotické uzlíky a lymfoidní hyperplazie. Siderotické noduly jsou oblasti akumulace železa, mineralizace a degenerace pojivové

tkáně v trabekulách. Je možné, že v těchto oblastech změněné pojivové tkáně mohou vznikat hematomy, ale není známa žádná souvislost siderotických uzlů s hemangiosarkomem nebo hematomem. Lymfoidní hyperplazie je charakterizována zvětšením velikosti a počtu lymfoidních ložisek bílé hmoty. Předpokládá se, že hematomy mohou vznikat v oblastech, kde byl změnou lymfatické tkáně změněn vzorec krevního toku.

Hematomy sleziny, které nejsou spojeny s úrazem břicha, se poměrně často vyskytují u psů středního věku a starších psů. Obvyklými příčinami hematomů sleziny u psů jsou nodulární hyperplazie sleziny a vaskulární tumory. Hyperplazie červené pulpy byly pozorovány masivní oblasti červené pulpy tvořené sinusoidálními krevními kapilárami naplněnými krví a bohatou sítí retikulárních buněk s makrofágy a plasmocyty bez elementů bílé pulpy (obr. 8). V případech hyperplazie bílé pulpy sleziny byly nalezeny zvětšené masy s koalescentními folikuly, se současně zvětšeným zárodečným centrem. Proto může být obtížné rozlišit výraznou hyperplazii lymfocytů a časný lymfom sleziny. Hematomy sleziny mívají různou velikost. Bývají to opouzdřené masy, vyplněné krví a fibrinem, na pohled jsou často nerozlišitelné od hemangiosarkomů (viz obr. 6). Mohou také vznikat v důsledku traumatu, spontánně, nebo sekundárně v důsledku dalších onemocnění (Zamokas et al. 2016).

Terapie

Malé uzlíky se sledují pomocí ultrasonografu. V případě jejich zvětšení se řeší operativně. Prvním řešením je splenektomie. Může dojít k odloučení uzlíků od slezinné tkáně. Když dochází ke krvácení, může dojít k hemoragickému šoku (Fossum 2005).



Obr. 6 Slezinný hematom u 10letého labradorského retrívra (Fossum 2005).

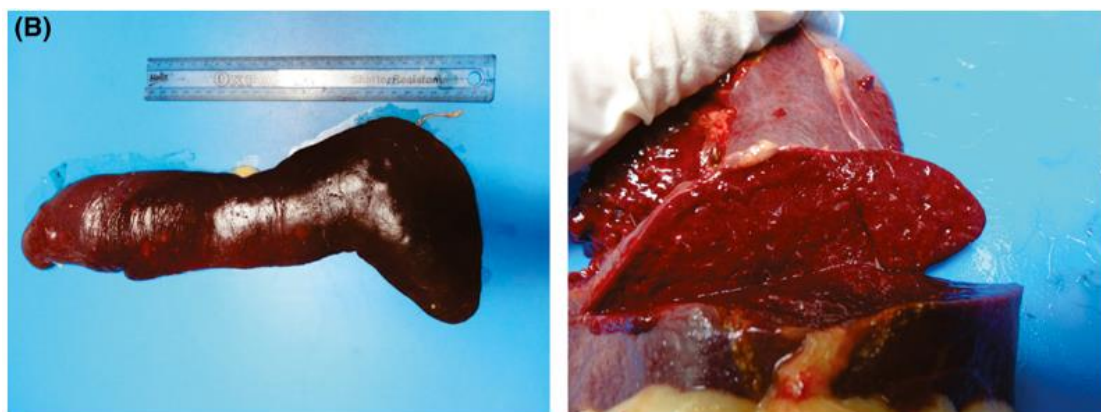
3.5.4 Babezióza

Dle Henning et al. (2020) patří slezina mezi hlavní orgány odpovědné na obranu hostitele proti hemoparazitům. Mezi hemoparazity řadíme *Babesia spp.* Slezina pravděpodobně zajišťuje účinnou odpověď imunitního systému na patogeny. Existují tři různé druhy *Babesie*, které se mohou vyskytovat u psů (*Babesia canis*, *Babesia rossi* a *Babesia vogelli*). Odlišují se od sebe geografickou distribucí, patogenitou, antigenem a mají různé přenašeče. *Babesia rossi* se vyskytuje v Jižní Africe a je nejvirulentnější patogenní druh.

Byla provedena kontrolní studie, ve které byla zaznamenána výrazná splenomegalie u psa s babeziózou s omezenými informacemi o skutečné histomorfologii sleziny. Histomorfologie sleziny u psů infikovaných *Babesia rossi* byla ve studii podrobně popsána. Bylo použito imunohistochemické barvení ke zkoumání role sleziny v patogenezi tohoto onemocnění. Do studie bylo zařazeno devět psů různého plemene, věku a pohlaví, kteří byli infikováni *Babesia rossi*. Tito psi uhynuli na následky nemoci, nebo byli svými majiteli utraceni. U nemocných jedinců byla diagnostikována babezióza z obarveného nátěru z periferní krve. U všech psů byla provedena pitva a následně byl odebrán hodinu po smrti vzorek sleziny. Vzorek sleziny byl fixovaný minimálně 12 hodin v 10% pufovaném formalínu, poté byl zpracován na histopatologii. Slezina zdravých psů byla tmavě červená, protáhlého tvaru, umístěná vertikálně proti levé břišní stěně. Slezina psů s babeziózou byla mírně zvětšená podlouhlého tvaru. Zvětšení sleziny bylo zvýšením dorzoventrální tloušťky a délky (viz obr. 7). Zevní palpací byla odhalena difúzně měkká konzistence (viz obr. 8) (Henning et al. 2020).



Obr. 7 (A) Sleziny bez patologického nálezu byly tmavě červené, protáhlé, na příčném řezu dorzoventrálně zploštělé s ostrými hranami a konzistencí, která připomínala normální játra.



Obr. 1 (B) Babesiózní sleziny byly prodloužené s mírným zvětšením charakteristické zvýšenou dorzoventrální tloušťkou a zaoblenými okraji. Na povrchu řezu byla mírná hyperplazie červené dřene. (Henning et al. 2020)

3.5.5 Lymfangiom

Lymfangiomy se u zvířat vyskytují vzácně. Nejčastěji se vyskytují na kůži a měkkých tkání mladých psů (Fossum et al. 1990; Post et al. 1991; Danielsson 1998; Gamlem et al. 2008; Maeda et al. 2013; Hendrick 2016).

Postižení vnitřních orgánů se vyskytuje ojediněle. (Lawler & Evans, 1993; Yamagami et al. 2002).

Většina z nich jsou vrozené nebo se vyskytují v prvních měsících života (Mauldin & Peters-Kennedy 2015). Kvůli podobnosti z těchto funkcí s těmi, které představují běžnější proliferace krevních cév, jako je hemangiom nebo hemangiosarkom, diagnózu lymfangiomu sleziny lze provést pouze na základě histopatologických vyšetření po splenektomii (George Verghese a kol. 2013). Tyto nádory způsobují únik tekutiny z lymfatických cév, což má za následek nejčastější doprovodný klinický příznak, kterým je edém v oblasti nádoru. Tento edém může být zvláště viditelný u nádorů končetin. Nicméně, kritéria pro diagnózu viscerální lymfangiom jsou nespecifická. Ultrasonografie je užitečná zobrazovací technika pro diagnostiku cystické léze sleziny. Obvykle se objeví lymfangiom jako cystická, multiseptátní hmota s lalůčky, která může být anechoická nebo může produkovat vnitřní ozvěny nebo sedimentaci s hladinami tekutin způsobenými úlomky (Giovagnoni et al. 2005, Ramírez et al. 2020).

3.5.6 Leishmanióza

Viscerální leishmanióza je komplex infekčních, vektorem přenášených, zoonotických onemocnění způsobených prvokem, který patří do rodu *Leishmania*. Nejdůležitější cyklus *Leishmania infantum* je mezi psy a písečnými muškami. Písečné mušky se vyskytují převážně v teplých oblastech Afriky, jižní Evropy, Asie a Austrálie. Leishmanióza se přenáší bodnutím infikovaných samic písečných mušek. Promastigoti

jsou fagocytováni makrofágy a dalšími mononukleárními fagocytujícími buňkami, kde se přeměňují v amastigoty, kteří se množí biparticí a infikují další mononukleární fagocytární buňky. Vztah mezi parazitem a hostitelem určuje výsledek infekce. *Leishmania infantum* může napadnout všechny orgány hostitele. Mezi nejčastější příznaky leishmaniózy patří zvětšení lymfatických uzlin, které jsou pohyblivé a nebolestivé. U psů způsobuje také multisystémové postižení a patologické změny na slezině. Mezi funkce sleziny patří ochrana před několika patogeny přenášejícími krví a také patří mezi hlavní orgán, který se účastní viscerální leishmaniózy (Gharbi et al. 2015).

Dle Majo et al. (2021) uvádějí, že celosvětově a hlavní hlášený druh v Evropě je *Leishmania infantum*. Na ultrazvukovém vyšetření lze vidět splenomegalie a difúzní změny echostruktury. Cílem studie bylo poukázat na souvislost změn, které souvisí se závažností nemoci nebo s modifikací mikrovaskularizace sleziny, kterou lze detekovat in vivo pomocí kontrastní ultrasonografie. Do studie bylo zařazeno 25 dospělých psů, kteří byli testováni na leishmaniózu. Splenomegalie byla odhalena u 50 % postižených psů. Difúzní změny byly odhaleny u 60 % jedinců se splenomegalii, což ukazovalo na pozitivní korelaci se závažností onemocnění.

Slezina je zapojena do imunopatogeneze viscerální leishmaniózy a představuje změny v mikroprostředích bílé dřeně, které jsou spojeny se zvýšenou náchylností ke koinfekcím a úmrtím pacienta. Plazmatické buňky odpovídají za produkci a sekreci protilátek. Většina plazmidů vzniká ve slezině a za nepatologických podmínek nezůstávají v orgánu. U zoonotické viscerální leishmaniózy se zvýšený množství plazmatických buněk hromadí v červené pulpě sleziny (Fontes et al. 2021).

Ve studii, kterou v roce 2016 publikovala Silva-O'hare a kolektiv bylo prokázáno, že plazmocytoza sleziny koreluje se sérovou dysproteinémií, což je marker závažnosti zoonotické viscerální leishmaniózy podporující potenciální roli protilátek produkovaných těmito buňkami v patogenezi onemocnění (Fontes et al. 2021).

3.5.7 Hemofagocytární histiocytární sarkom

Komplex histiocytárního sarkomu (HS) je soubor maligních novotvarů pocházejících z intersticiálních dendritických buněk nebo makrofágů. Pokud zahrnuje makrofágy červené dřeně sleziny a kostní dřeně, označuje se jako hemofagocytární histiocytární sarkom (HHS). HHS bývá pro psa agresivnější než HS a je obvykle fatální (Stein et al. 2021).

HHS je vzácný novotvar s neznámou etiologií a rychlým vývojem. Postihuje především zvířata středního až staršího věku. Postihuje především slezinu a kostní dřeň, s výskytem metastáz v jiných orgánech (Goulart et al. 2020).

Obecně HHS vykazuje agresivní biologické chování, způsobené erytrofagocytózou charakteristickou pro toto onemocnění a celkovým průměrným přežitím kolem sedmi týdnů, což postihuje především plemena bernský salašnický pes, rotvajler a zlatý retrívr (Vieira et al. 2021).

HHS lze diagnostikovat cytologickým a histopatologickým vyšetřením neoplastické tkáně. HHS je potvrzena imunohistochemicky s použitím protilátky anti-CD11d. Tento novotvar je často zaměňován s imunitně zprostředkovanou hemolytickou anémií nebo Evansovým syndromem v důsledku erytrofagocytózy a spotřeby krevních destiček. Klinický obraz zvířat progreduje se zjevnou anémií a trombocytopenií, což vede k příznakům, jako je vyčerpanost, nechutenství a bledá sliznice (Stein et al. 2021).

Prognóza HHS je mezi histiocytárními poruchami nejhorší, protože je spojena s koagulopatiemi a těžkou anémií v důsledku erytrofagocytární aktivity (Goulart et al. 2020).

Ve studii Goulart et al. (2020) popsali případ 8letého rotvajlera, který měsíc trpěl hyporexií a progresivním hubnutím. Při klinickém vyšetření byl palpačně citlivý na břicho. Výsledky krve odhalily mírnou trombocytopenii (145 000/ul, referenční hodnota pro psa je 150 000-500 000/ul). Pes po propuštění bral měsíc antibiotika (doxycyklin). Po 5ti dnech se jeho zdravotní stav zhoršil. Začal zvracet, měl apatii a hyporexii, proto musel být hospitalizován. Veterinární lékař udělal ultrasonografické vyšetření břicha, vyšetření krve, analýzu moči, vyšetření sérové močoviny a kreatininu. Hematologické vyšetření krve ukázalo trombocytopenii (116 000/ μ L) a výskyt regenerační anémie a atypických kulatých buněk s bohatou a mírně bazofilní cytoplazmou v nátěru, podobně jako histiocyty. Při ultrasonografickém vyšetření byla pozorována splenomegalie s hypoechogenními oblastmi. Byla provedena ultrazvukově řízená tenkojehlová aspirační cytologie sleziny, která odhalila přítomnost bohaté celularity skládající se z kulatých buněk uspořádaných jednotlivě a v malých skupinách, s proměnlivým poměrem jádro/cytoplazma, mírně bazofilní cytoplazmou a někdy vakuolizovanou. Excentrické jádro s chromatinem od volného až po husté, se zjevným a často mnohočetným jádrem. Kromě toho bylo pozorováno velké množství mnohojaderných obřích buněk, mitózní obrazce (někdy atypické) a intenzivní anizocytóza a anisokarióza. Dále bylo možné pozorovat erytrofagocytární aktivitu, změny kompatibilní s histiocytárním sarkomem (HS). Po 10 dnech od první návštěvy zvíře uhynulo. Při pitvě byly odebrány vzorky ze změněných oblastí sleziny, plic a lymfatických uzlin, které byly odeslány na histopatologické a imunohistochemické vyšetření, při kterém byla kromě metastázy plic a lymfatických uzlin potvrzena diagnóza hemofagického histiocytárního sarkomu (Goulart et al. 2020).

3.5.8 Extramedulární hematopoéza (EMH)

Jedna z nejčastějších poruch sleziny je extramedulární krvetvorba sleziny (EMH), o které je ve veterinární medicíně nedostatek publikovaných údajů. Extramedulární krvetvorba je definována jako tvorba a vývoj krevních buněk mimo kostní dřev (Cordella 2020). Dle Rautenbach et al. (2017) jsou čtyři hlavní teorie zahrnující změny kmenových buněk a/nebo jejich mikroprostředí mohou vysvětlit vznik většiny případů EMH: závažné selhání kostní dřev; myelostimulace; zánět, poškození tkáně; abnormální produkce

chemokinů. U psů je nejčastějším místem EMH slezina. Ve slezině může být patrná jakákoli kombinace erytroidních, myeloidních a megakaryocytárních buněk. Závažné léze kostní dřeně a hematologická onemocnění u psů obvykle způsobují extramedulární krvetvorbu.

EMH sleziny je často pozorována u zvířat bez zjevných hematologických abnormalit, což naznačuje, že lokální poškození tkáně, zánět a reparace jsou hlavním základem patogeneze EMH v tomto orgánu. Vzácnou příčinou EMH je tvorba abnormálních cytokinů nebo jiných hematopoetických růstových faktorů, které indukují populace kmenových buněk k diferenciaci na hematopoetické buňky a/nebo simulují mikroprostředí dřeně. EMH se může vyskytovat u novotvarů zahrnujících hemové i nehemové tkáně. EMH byl popsán až u 42 % hemangiosarkomů u psů, u benigního smíšeného nádoru mléčné žlázy u psa a u histiocytárních sarkomů u psů. Hemangiosarkomy produkují vaskulární endoteliální růstový faktor, který potlačuje krvetvorbu kostní dřeně a indukuje EMH ve slezině a játrech (Zamokas et al. 2016).

Mezi hematologická onemocnění s EMH patří chronická hemolytická anémie, myeloproliferativní procesy, nádory lymfatické tkáně, syndrom myelodysplazie a hemangiosarkom sleziny u psů. (Zamokas et al. 2016). Mezi onemocnění kostní dřeně s EMH patří myelofibróza, myeloftíza (náhrada krvetvorné kostní dřeně abnormální tkání), myelodysplazie, léková nebo rostlinná toxicita, radiace, imunitně zprostředkované onemocnění, nekróza, infekce a metastatická neoplazie. Někteří autoři uvádějí, že u psů je krvetvorná tkáň přítomna ve slezině za patologických stavů, ale může být přítomna i v případě, že základní onemocnění neexistuje (Rautenbach et al. 2017).

3.5.9 Myelolipom sleziny

Myelolipom je benigní útvar, který se skládá ze zralých adipocytů a hematopoetických elementů. Tento nádor se u psů vyskytuje velice vzácně. Může se vyvinout v různých orgánech a tkáních. Většina myelolipomů je endokrinologicky neaktivních. Pokud se vyskytnou v nadledvinách, mohou způsobit Cushingův syndrom a hyperaldosteronismus. Ve slezině byly myelolipomy popsány u starších psů, obvykle starších devíti let. Nádory jsou většinou asymptomatické, ale mohou způsobit nevolnost, zvracení, diskomfort nebo zvětšené břicho.

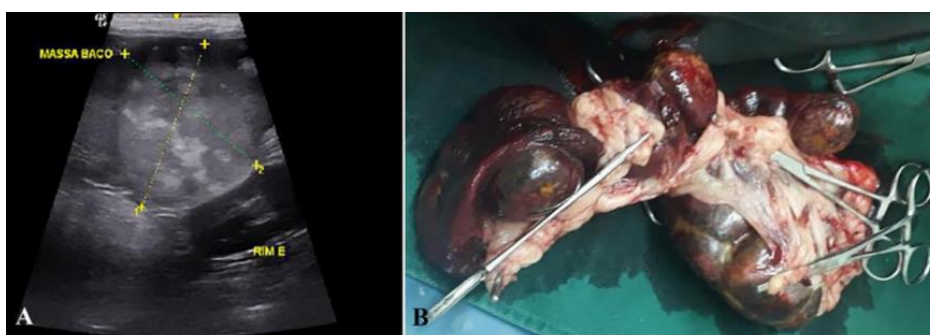
Definitivní diagnóza myelolipomu je stanovena histopatologickým vyšetřením léze a ultrasonografií. Léčba zahrnuje totální splenektomii. Proto studie podrobně popisuje případ myelolipomu sleziny u psa s důrazem na odpovídající klinické a ultrazvukové charakteristiky a histopatologické nálezy tohoto onemocnění (Cassaro et al. 2021).

Ve studii je popsán případ kastované devítileté feny, která měla přibližně dva měsíce zvětšené břicho. Jiné klinické příznaky se u ní nevyskytovaly. Samice byla v minulosti léčena na psí ehrlichiozu a měla nádor na mléčné žláze (Cassaro et al. 2021).

Bylo provedeno hematologické a biochemické vyšetření krve, dále také ultrasonografické vyšetření. Hematologické vyšetření ukázalo leukopenii způsobenou lymfopenií. Biochemický profil séra byl v normálním rozmezí. Na ultrasonografickém vyšetření byla zjištěna splenomegalie s masami neměřitelných rozměrů po celé délce parenchymu (Cassaro et al. 2021).

Při totální splenektomii byla slezina makroskopicky zvětšená, s nepravidelně nodulárními výrůstky, které vyčnívaly nad povrch orgánu (viz obr. 9). Po splenektomii zvíře vykazovalo klinické zlepšení a při sledování po 3 a 9 měsících nebyly pozorovány žádné změny (Cassaro et al. 2021).

Patogeneze myelolipidů není dosud přesně definována. Předpokládá se, že tyto nádory pocházejí z embolií kostní dřeně, které se usadily v nadledvinách nebo jiných místech. Bylo také navrženo, že myelolipomy jsou výsledkem metaplastické transformace buněk stromatu nadledvin v reakci na podmínky (Cassaro et al. 2021).



Obr. 2 Slezinný myelolipom u psa.

- (A) Ultrasonograf sleziny zobrazující hmotu s heterogenní echotexturou, smíšená echogenicita a nepravidelné a špatně ohraničené okraje.
- (B) Zvětšená a multinodulární slezina s červenou a žlutou barvou oblasti na kapsulárním povrchu uzlů (Cassaro et al. 2021).

3.5.10 Absces sleziny

Abscesy sleziny jsou u psů vzácné, představují méně než 1 % poranění sleziny. Proto se o nich hovoří jen zřídka. Případy popsané ve veterinární medicíně naznačují, že hlavní příčinou vzniku abscesu v tomto orgánu je trauma. Vzhledem k nedostatku informací o tomto tématu je cílem tohoto článku popsat případ a léčbu abscesu sleziny u psa. Ve studii se 1480 psy, kde byla hodnocena prevalence a typ léze nalezené ve slezině, byl pouze ve čtyřech případech prezentován absces sleziny. Příčiny tohoto stavu se dělí na infekci, trauma, hematologické poruchy a imunodeficienci. Klinické příznaky abscesu sleziny jsou nespecifické. Obvykle lze pozorovat apatii, kranální bolesti břicha, zvracení a anorexii. Mohou se projevovat i další příznaky, jako je bolest na hrudi, splenomegalie, horečka a průjem. (Sprada et al. 2015). U některých abscesů sleziny byly hlášeny příčiny rakoviny tlustého střeva a slinivky břišní. Kromě toho se v případě

abscesu sleziny doprovázený hemangiosarkomem sleziny nebyl u psů nikdy zaznamenán (Oyamada et al. 2022).

3.5.11 Akutní trombóza slezinné žíly

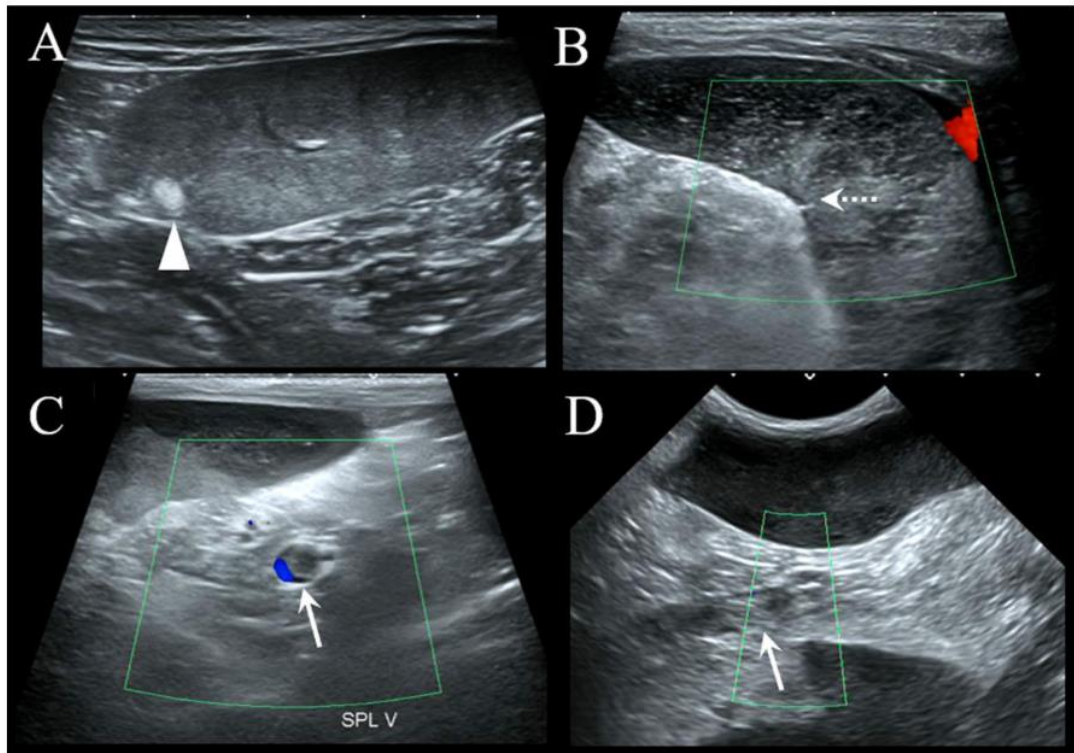
Při ultrasonografickém vyšetření je dobře viditelná slezinná žíla, která bývá často u řady onemocnění postižena. Trombóza slezinné žíly je nejčastější onemocnění, které se vyskytuje u psů malých plemen. Uváděné základní příčiny trombózy slezinné žíly je neoplazie, injekce kortikosteroidů, sepse, diabetes mellitus, hyperadrenokorticismus. Trombóza slezinné žíly často progreduje spíše chronickým než akutním způsobem. Většinou je objevena náhodně. V této kazuistice je popsán neobvyklý projev trombózy sleziny s akutním průběhem (Kim 2019).

Kastrovaný jedenáctiletý pes yorkshirského teriéra zvracel po požití kuřecích kostí. Pes byl diagnostikován a léčen na hyperadrenokorticismus, dále byl bez dalších klinických příznaků. Při fyzikálním vyšetření byla pozorována pouze abdominální distenze a lapání po dechu. Kompletní hematologické a biochemické vyšetření séra odhalily mírnou leukocytózu, dále zvýšení triglyceridů, amylázy a hladiny lipázy. Zaznamenané bylo zvýšené CRP a hladiny cPL. Na rentgenovém snímku byly pozorovány v oblasti pyloru hyperechogenní lineární opacity, což odpovídalo požití kuřecí kosti. Byla zpozorována difúzní hepatomegalie s otupeným okrajem jater a kaudodorzální odchylkou osy žaludku. Ultrazvukové vyšetření břicha neodhalilo žádné významné nálezy gastrointestinálního traktu. Pes byl druhý den hospitalizován na endoskopii kvůli odstranění kuřecí kosti a nekontrolovanému zvracení (Kim 2019).

Pacient měl po 8 hodinách hospitalizace náhlou distenzi břicha, bolest a letargii. Při fyzikálním a hematologickém vyšetření byla zjištěna hypertermie, tachykardie a leukocytóza. Na rentgenových snímcích byla zjištěna výrazně zvětšená a prodloužená slezina se zaoblenými okraji. Na ultrasonografickém vyšetření byla slezina výrazně zvětšená s hrubou echotexturou a vykazovala difúzní hypoechogenní, krajkový parenchymální obrazec. Při barevném dopplerovém vyšetření byl zaznamenán nedostatek krve ve slezinném hilu a echogenní trombus v lumen slezinné žíly. Kolem sleziny bylo malé množství peritoneálního výpotku (viz obr. 10). Proto byla provedena akutní splenektomie. Při operaci byl parenchym sleziny makroskopicky výrazně zvětšený a překrvený s výraznou trombózou ve slezinné žíle (viz obr.11). Kuřecí kosti, které se nacházely v žaludku byly gastrotomií odstraněny a byla identifikována edematózní ulcerace sliznice ostrými konci kostí. Histopatologické vyšetření ukázalo silně hemoragický, překrvený slezinný parenchym s velkým trombem vyplňujícím celý lumen slezinné žíly. Na parenchymu nebyly žádné známky neoplastických zánětlivých změn. Pes se po operaci bez problému zotavil (Kim 2019).

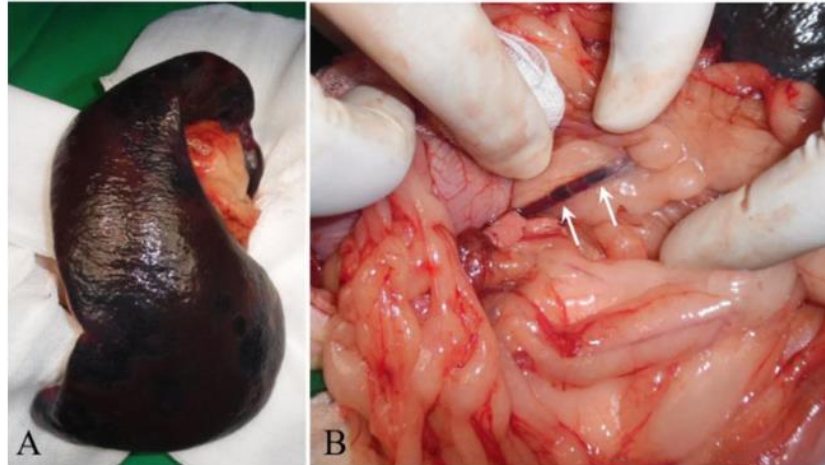
Trombóza slezinné žíly je často pozorována při ultrasonografickém vyšetření břicha u psů. Klinické příznaky jsou vzácné. Většinou je trombóza odhalena náhodně. Klinickým důsledkem trombózy slezinné žíly je zkoumání základních příčin, jako je

neoplazie a endokrinní poruchy. Podle studie trombózy slezinné žíly je neoplazie nejčastějším souběžným onemocněním, přičemž nejčastějším novotvarem je lymfom. Protože většina případů trombózy slezinné žíly je způsobena chronickými základními příčinami s pomalou regresí, klinické příznaky jsou vzácné. V tomto případě byl základním faktorem hyperadrenokorticismus. Z příkladu vyplývá, že akutní trombóza slezinné žíly by měla být považována za diferenciální diagnózu v případech s akutními klinickými projevy a splenomegálií (Kim 2019).



Obr. 3 Ultrasonografie břicha slezinného parenchymu a vaskulatury.

(A) Slezina vykazuje hyperechogenní uzel konzistentní s myelolipomem sleziny (šipka), bez parenchymálních abnormalit.
(B) Slezina po 8 hodinách vykazuje výrazné zvětšení a hypoechoenní parenchym s krajovým vzhledem. Malé množství peritoneálního výpotku se nachází kolem sleziny. Všimněte si chybějící vaskulární odpovědi ve slezinném hilu (přerušovaná šipka) a velkém trombu (šipky) ve slezinové žíle **(C a D)**. **A a B**, obrazy slezinného parenchymu; **C**, příčný obraz slezinné žíly; **D**, sagitální obraz slezinné žíly (Kim 2019).



Obr. 4 Intraoperační snímky psa.

(A) Je vidět výrazně zvětšený, hemoragický a překrvený slezinný parenchym.

(B) Výrazně je vidět velká trombóza, která zcela ucpe lumen slezinné žíly (šipky) (Kim 2019).

3.5.12 Splenitida

Splenitida se u psů vyskytuje neobvykle. Jedná se o zánětlivý proces slezinného parenchymu. Mezi klinické příznaky se řadí apatie, horečka, Průzkumné studie onemocnění sleziny u tohoto druhu hlásily prevelanci splenitidy v rozmezí 0,9% do 8%. Splenitida byla popsána v jednotlivých kazuistikách spojených s plísňovými nebo bakteriálními infekcemi a prvoky. Případy související s plísňovými infekcemi měly vždy špatnou prognózu. Pitva psů identifikovala splenomegalii a mnohočetná ložiska nekrózy. Histologické vyšetření ukázalo pyogranulomatózní zánět, mnohojaderné obří buňky a v některých případech plísňové hyfy. Plísně, které byly identifikovány u psů se splenitidou jsou *Monocillium indicum*, *Scedosporium prolificans*, *Scopulariopsis chartarum*, *Aspergillus irreus*, *Cryptococcus neoformans*, *Candida albicans*, *Ochroconis gallopavum*. Prvoci identifikovaní u psů se splenitidou zahrnují *Neospora caninum*, *Hepatozoon canis*, *Trypanosoma cruzi* a *Leishmania chagasi*. *L. chagasi* a *Leishmania infantum*, odpovědné za leishmaniózu jsou považovány za genomicky nerozlišitelné a proto synonymní. Léze sleziny o psi s leishmaniózou se vyznačují ztlustěním trámčiny regionech, granulomatózní reakce a hemorag oblastí, atrofie lymfoidních folikulů a marginální zóny, hojná makrofágy s amastigoty v cytoplazmě, a perisplenitida (Ferri et al. 2017).

S ohledem na bakteriální splenitis, se u psů vyskytuje *Stafylococcus* spp., *Mycobacterium avium* *Mycobacterium tuberculosis*, *Listeria monocytogenes*, *Bartonella henselae*, a *Bartonella vinsonii*, *Clostridium* spp., *Bacillus anthracis*, *Burkholderia pseudomallei*. Prognóza pro bakteriální a protozoální splenitis je obecně lepší než

mykotického původu, i když se může lišit podle původce mikroorganismu a jednotlivých faktorů (Ferri et al. 2017).

3.6 Biopsie sleziny

O bezpečnosti a diagnostické hodnotě kombinované aspirace sleziny tenkou jehlou a biopsie jehlou je ve veterinární medicíně málo informací. Před biopsií je nutné provést vyšetření krve a změřit srážlivé faktory. Pokud je vyšetření v normě, může se biopsie provést (Watson et al. 2011).

Cytopatologické studie naznačují, že nejčastějšími diagnózami sleziny jsou benigní poruchy, následované maligními neoplazemi. Řada histopatologických prevalenčních studií také uvádí, že benigní poruchy, jako je nodulární hyperplazie a hematom, jsou častější než maligní neoplazie a že němečtí ovčáčtí psi mají nejvyšší výskyt onemocnění sleziny vzhledem k jejich podílu v psí populaci. Vzorky od labradorských retrívrů a zlatých retrívrů jsou také často histopatologicky vyšetřovány. Biopsie sleziny je tedy indikována v případech klinicky signifikantní splenomegalie, nebo při výskytu předpokládaných metastáz na slezině. Biopsii můžeme odebrat buď perkutánně, a to tenkojehelnou aspirací či perkutánní „core biopsy“, nebo v průběhu chirurgického zákroku v dutině břišní. Pravděpodobnost odběru diagnostického vzorku během perkutánní biopsie můžeme zvýšit odběrem vzorku pod kontrolou ultrazvuku. Perkutánní biopsie bývají diagnostické v případech difúzních lézí sleziny (např. mastocytóza nebo lymfosarkom), ale v případě fokálních lézí nemusí mít vypovídající hodnotu. Diferenciace hemangiosarkomu a hematomu na základě cytologického vyšetření vzorků získaných tenkojehelnou aspirací bývá vzácná. Pokud při ultrasonografickém vyšetření odhalíme na slezině kavitární léze, tenkojehelná aspirace by měla být prováděna jen s největší opatrností, nebo by neměla být prováděna vůbec. Případná ruptura kavitární léze v průběhu aspirace může mít fatální následky, a to zejména u pacientů s koagulopatiemi (Christensen 2009).

Biopsické vzorky pro rutinní histopatologické vyšetření fixujeme v roztoku formalinu, v poměru 10 dílů formalinu na 1 díl tkáně. Pokud vyžadujeme speciální techniky barvení, mohou být zapotřebí některé speciální fixační roztoky (např. Boinovo fixační činidlo je vhodné pro diagnostiku virových inkluzí). Vzorky tkáně o rozměru větším než 5 cm by měly být před umístěním do roztoku formalinu naříznuty, aby byla zajištěna jejich dostatečná fixace. Velké masy na slezině bychom měli naříznout na několika místech, ale jinak ponechat intaktní, aby byla patologovi umožněna orientace v rozsahu celé léze. Pokud toto není možné, odebereme čtené reprezentativní vzorky z různých míst, včetně místa přechodu léze a zdravé tkáně. Je-li léze kavitární (např. masa, cysta, nebo absces sleziny), měli bychom ji před umístěním do formalinu perforovat (Fossum 2005).

Aspirace sleziny

Zvíře umístíme na pravý bok, nebo do dorzální polohy, buď za pouhé fixace asistentem, nebo ho lehce sedujeme. Neměli bychom používat fenotiaziny ani barbituráty, protože jimi navozená kongesce sleziny může vést k odběru nediagnosticského vzorku v důsledkem diluce krve. Na levém boku zvířete oholíme malý okrsek kůže a připravíme ho k aseptickému zákroku. Poté lokalizujeme slezinu. Drobnou jehlu (23 nebo 25 G, dlouhou cca 2,5-3 cm) zavedeme přes břišní stěnu a postupujeme dál směrem ke slezině. Stříkačkou nasazenou na jehlu několikrát aspirujeme vzorek ze sleziny, poté uvolníme píst a jehlu i se stříkačkou vyjmeme z dutiny břišní. Aspirovaný vzorek přemístíme na podložní sklíčko a provedeme cytologické vyšetření. Alternativou tenkojehelné aspirační biopsie je odběr mikroskopického vzorku tkáně bioptickou jehlou. Jehlu o síle 20-22 G bez nasazené stříkačky opakovaně zavedeme do tkáně sleziny, čímž se nám podaří odebrat malé vzorky tkáně. Jehlu vyjmeme z dutiny břišní, nasadíme na ni stříkačku naplněnou vzduchem a obsah jehly vyfoukneme na podložní sklíčko (Fossum 2005).

Chirurgická biopsie

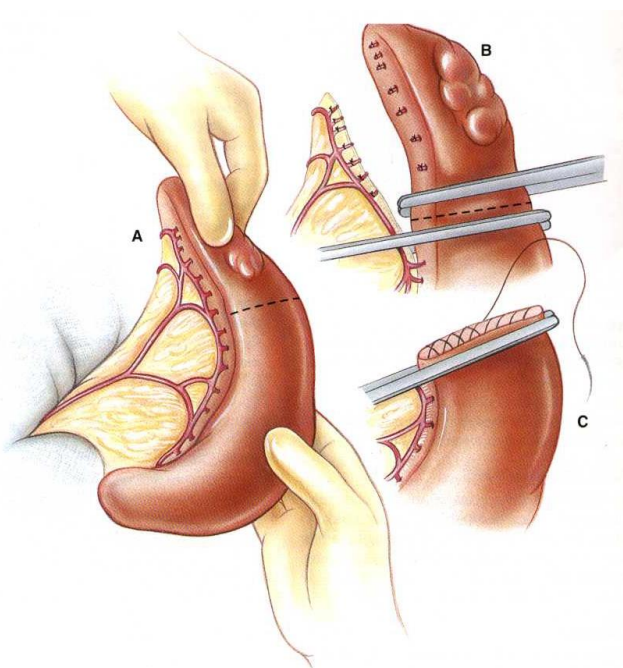
V průběhu laparotomie můžeme provést tenkojehelnou aspirací fokálních lézí, nebo z nich přímo odebrat biotát, k odběru bioptátu používáme „Tru-cut“, „Jamshidi“, „modifikovanou Fraklin-Silvermanovu“, nebo „punch“ bioptickou jehlu. Abychom odebrali vzorek fokální léze v blízkosti středu sleziny, provedeme rektangulární nebo oválnou incizi do pouzdra sleziny a do parenchymu tak, abychom pronikli do dostatečné hloubky pro odebrání vzorku z léze. Defekt uzavřené jednotlivými uzlíčkovými nebo matracovými stehy vstřebatelným šicím materiálem (3-0 nebo 4-0) do pouzdra sleziny. V případě difúznějších lézí můžeme provést parciální splenektomii (Fossum 2005; Ettinger 2016).

3.7 Chirurgické řešení

Parciální splenektomie

Parciální splenektomie je indikována u zvířat s traumatem sleziny nebo fokálními lézemi ve slezině a umožňuje zachování funkce sleziny. Stanovíme rozsah plánované resekce a na hilární cévy zásobující danou oblast založíme dvě ligatury. Poté cévy přetneme. Rozsah vzniklé ischemie nám slouží jako indikátor rozsahu resekce. Tkáň sleziny v místě plánované incize zmáčkneme mezi palcem a ukazováčkem a dřeň sleziny tlačíme směrem k linii ischemie. Na oploštělou plochu v linii řezu založíme dva peány a slezinu přetneme mezi jejich čelistmi (viz obr. 12). Řeznou plochu uzavřeme jednoduchým pokračovacím stehem vstřebatelným šicím materiálem (3-0 nebo 4-0 USP). Další možností je založení matracových stehů ve dvou řadách tak, aby se navzájem

překrývaly. Pokud krvácení pokračuje, přešijeme řeznou plochu další vrstvou jednoduchého pokračovacího stehu. Můžeme použít i automatické svorkovací přístroje (např. TA staplery). S jejich použitím je však spojeno určité riziko – pokud nezaložíme svorky do dostatečného množství tkáně, dojde k jejich uvolnění a obnově krvácení. Pro svorkování tkáně sleziny jsou doporučovány svorky o rozměrech 3,4 – 4,8. Pokud svorky použijeme správně, významně zkrátíme dobu chirurgického zákroku a omezíme rozsah vznikajících adhezí omenta ke slezině (Fossum 2005).



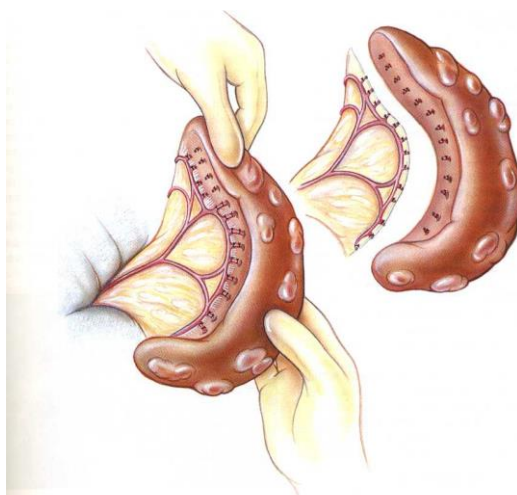
Obr. 5 Parciální splenektomie zachovává funkci sleziny u zvířat s traumatickými nebo fokálními lézemi. A) Oblast sleziny, která se odstraňuje se dvojitě podváže a naříznou se hilarcévy, které zásobují oblast. B) Transekci se provádí sleziny mezi kleštěmi. C) Povrch řezu se uzavře kontinuálním stehem. (Fossum 2005)

Totální splenektomie

Totální splenektomie se nejčastěji provádí u zvířat s neoplazií, torzí (žaludku, nebo sleziny), nebo závažným traumatem sleziny. Dříve byla splenektomie doporučována jako součást terapie imunitě podmíněných hematologických onemocnění odolávajících medikamentózní terapii (např. trombocytopenie nebo hemolytické anémie. Dnes však již správné používání imunosupresních látek a kortikosteroidů snižuje potřebu provádění splenektomie u těchto pacientů. V některých případech, kdy je medikamentózní terapie neúspěšná, nebo pro majitele nepřijatelná, můžeme v tomto zákroku stále přistupovat. I když u lidí byla v souvislosti se splenektomií popsána život ohrožující seps, u psů tato komplikace popsána nebyla. Přesto, je-li to možné, měli bychom preferovat parciální splenektomii před totální. Hlavní nevýhodou provedení totální splenektomie je ztráta jejích rezervoárových, imunitních a hematopoetických a

filtračních funkcí. U psů, kteří se používají jako krevní dárce, je často prováděna elektivní splenektomie, aby se snížilo riziko přenosu patogenů rodu *Ehrlichia*, *Hemobartonella* nebo *Babesia* na neinfikovaná zvířata přijímající transfúzi. Splenektomie je kontraindikována u pacientů s hypoplazií kostní dřeně, u některých je hlavním místem hematopoézy (Fossum 2005).

Po explozi dutiny břišní identifikujeme slezinu, obložíme je navlhčenými laparotomickými rouškami. Na všechny cévy v hilu sleziny založíme dvojité ligatury vstřebatelným (preferován) nebo nevstřebatelným šicím materiálem a cévy poté přetneme. Pokud je to možné, zachováme krátké gastrické větve, které zásobují fundus žaludku. Dalším možným postupem je otevření *bursa omentalis* a izolace *a.splenica*. Identifikujeme větev (větve) zásobující levý lalok pankreatu. Podvážeme dvěma ligaturami splenickou arterii a přetneme ji distálně od cévy (těchto cév). Porušení cévního zásobení pankreatu touto pankreatickou větví může vést k ischemické pankreatitidě a peritonitidě (viz obr. 13) (Fossum 2005).



Obr. 6 Při totální splenektomii se dvojitě podváže a prořízne celý slezinný hilum. Je možné zachovat krátké žaludeční větve zásobující fundus žaludku (Fossum 2005).

Šicí materiál/instrumentárium

Kromě základního setu nástrojů pro rutinní chirurgii měkkých tkání není pro splenektomii zapotřebí žádný speciální nástroj. Vhodné je mít dostatečné množství cévních svorek (peánů, nebo moskyto-peánů). Pro chirurgické zákroky na slezině je obecně preferován vstřebatelný šicí materiál před nevstřebatelným. V případě rozvinuté generalizované peritonitidy by měl na ligaci cév použít syntetický vstřebatelný monofilmentní materiál (např. polydioxanon polyglykonát) (Fossum 2005).

3.8 Případová studie

3.8.1 První klinický případ

Nacionále

Druh: pes
Plemeno: Cane corso
Věk: 9 let
Pohlaví: samice
Hmotnost: 49 kg

Anamnéza

Majitel měl podezření na GDV. Fena je po operaci nádorů na mléčné žláze, které se odstranily před 4 lety. Týden nebyla na dlouhé procházce. Dneska při venčení měla krev tlamě. Krev měla i v misce s vodou, ze které pila. Nechtěla na procházku. Potom se dávila, nezvracela, nekašlala. Zvláště se hrbila. Když ji majitel sáhnul na břicho, kvikla bolestí. Nechtěla chodit.

Klinické vyšetření

Pacientka čilá.
Dutina břišní: abdomen bolestivý, těžce prohmatný.
Srdce: četné extrasystoly na srdci
Plíce: dýchání čisté
Sliznice dutiny ústní růžové a vlhké

Trias:
Teplota 38,5 °C
Pulz 95/min
Dech 15/min

RTG vyšetření

LL projekce abdomen: bez nálezu GDV, LL projekce thorax: Bez vzdálených metastáz novotvarů.

USG vyšetření

Abdomen v centrální části a v okolí sleziny s malým množstvím volné tekutiny, na slezině novotvar velikosti 3x3 cm.

Aspirací z dutiny břišní evakuace krve.

Vyšetření krve

RBC=6.09 (5.50-8.50) $10^{12}/l$
MCV=66.1 (60.0-72.0) fl
HCT=40.3 (37.0-55.0) %
MCH=24.8 (19.5-25.5) pg
MCHC=37.5 (32.0-38.5) g/dl
RDWR=15.2 (12.0-17.5) %
RDWA=44.2 (35.0-65.0) v
PLT=280 (200-500) $10^9/l$
MPV=6.4 (5.5-10.5) fl
HGB=15.1 (12.0-18.0) g/dl
WBC 21.9 (6.0-17.0) +
LA=3.5 (0.9-5.0) $10^9/l$ MM +
MA=2.5 (0,3-12.0) $10^9/l$ MM +
NA=15.9 (3.5-12.0) $10^9/l$ MM +
LR=16.3 (0.0-99.9) % MM
MR=11.2 (0.0-99.9) % MM
NR=72.5 (0.-99.9) % MM
EA=0.0 (0.1-1.5) $10^9/l$
ER=0.0 (0.1-99.9) %
TP-PS=67 (55-75) g/l
ALB-PS=37 (23-34) g/l H
ALP-PS=0.94 (0.10-4.00) $\mu\text{kat}/l$
GLU-PS=6.9 (3.1)6.7) mmol/l H
TBIL-PS<3 (0-7) $\mu\text{mol}/l$
IP-PS=1.93 (1.00-2.10) mmol/l
TCHO-PS=5.53 (3.50-7.80) mmol/l
GGT-PS<0.17 (0.00-0.17) $\mu\text{kat}/l$
GPT-PS=0.83 (0.10-1.00) $\mu\text{kat}/l$
Ca-PS=2.64 (2.30-3.00) mmol/l
CRE-PS=72 (35-110) $\mu\text{mol}/l$
BUN-PS=7.17 (3.30-8.30) mmol/l
GLOB=30 (16-37) g/l
ALB/GLB=1.2 (0.7-1.9)
BUN/CRE=24.7 (12.5-31.8) mg/mg

Diagnóza

Novotvar na slezině, abdominální efúze

Terapie

Pacientka byla hospitalizována. Infuzní terapie Hartman i.v. Podání antibiotik Amoksiklav i.v.

Pokud se množství tekutiny nezvětší, po kardiologickém vyšetření a po stabilizaci pacienty se naplánuje chirurgický zákrok-odstranění sleziny- splenektomie.

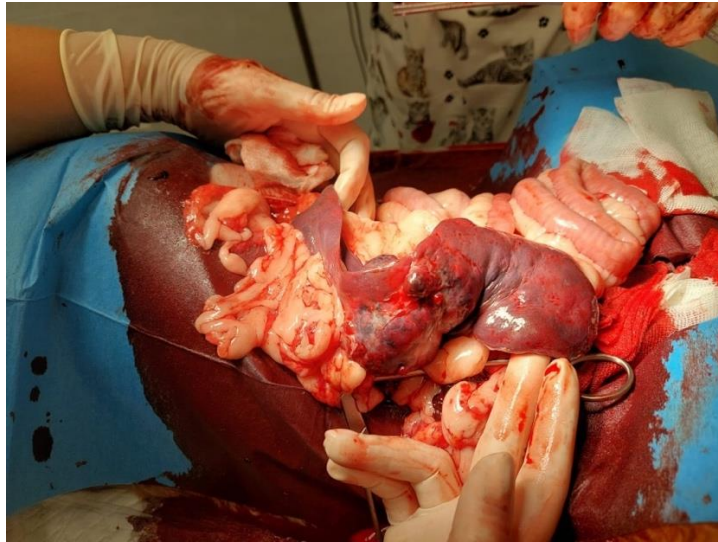
Kontrolní USG

V abdomenu patrné hematomy kolem sleziny, s malým množstvím volné tekutiny.

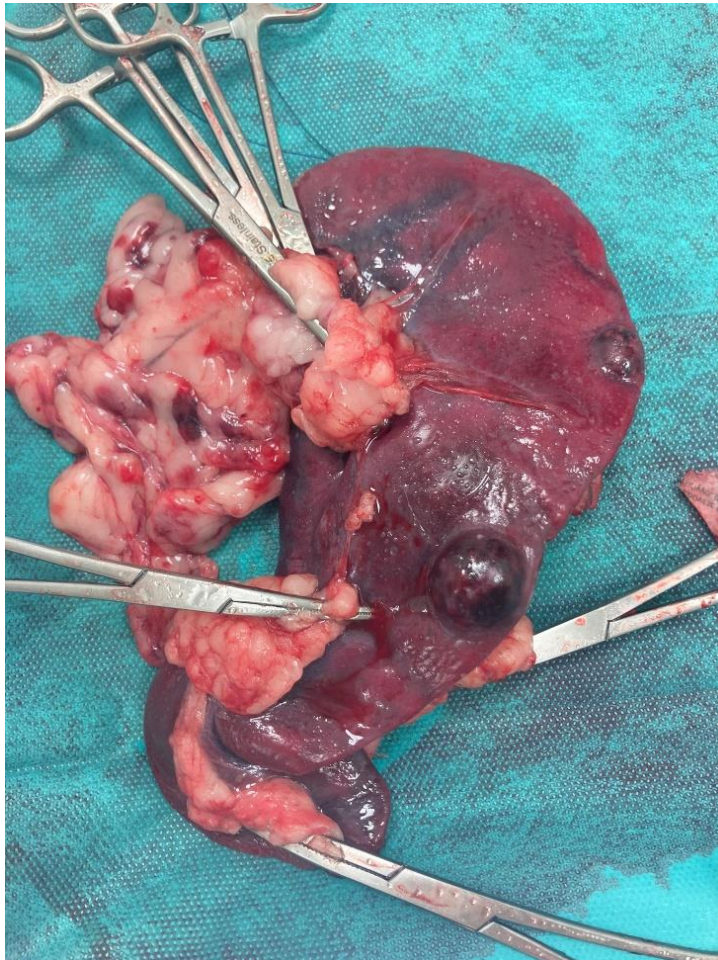
Kontrolní vyšetření krve

RBC=6.59 (5.50-8.50) $10^{12}/l$
MCV=67.0 (60.0-72.0) fl
HCT=44.2 (37.0-55.0) %
MCH=25.2 (19.5-25.5) pg
MCHC=37.5 (32.0-38.5) g/dl
RDWR=15.4 (12.0-17.5) %
RDWA=45.7 (35.0-65.0) v
PLT=255 (200-500) $10^9/l$
MPV=6.7 (5.5-10.5) fl
HGB=16.6 (12.0-18.0) g/dl
WBC 24.8 (6.0-17.0) +
LA=4.1 (0.9-5.0) $10^9/l$ MM +
MA=2.9 (0,3-12.0) $10^9/l$ MM +
NA=17.7 (3.5-12.0) $10^9/l$ MM +
LR=16.6 (0.0-99.9) % MM
MR=11.7 (0.0-99.9) % MM
NR=71.4 (0.-99.9) % MM
EA=0.1 (0.1-1.5) $10^9/l$
ER=0.3 (0.1-99.9) %

Splenektomie



Obr. 7 Splenektomie – odstranění sleziny. (Němcová 2022)



Obr. 8 – Slezina s patologickým nálezem. (Němcová 2022)

Pooperační péče a zhodnocení stavu pacienta

Pacient by měl být 24 hodin následně po chirurgickém zákroku na slezině nebo po její biopsii pečlivě sledován, a měly by být včas odhaleny případné příznaky krvácení. Až do chvíle, kdy je pacient stabilizován, by měl být v rozmezí několika hodin pravidelně kontrolován hemakrit. Anemickým pacientům by měl být prostřednictvím nosního katétru dodáván kyslík. Analgetika by měla být podávána podle potřeby a v dostatečné míře. Krvácení může být známkou špatné techniky provedení zákroku, nebo rozvoje diseminované intravaskulární koagulopatie (ta může být spojena s neoplazii nebo torzí sleziny). Infuzní terapie by měla být nasazena až do doby, kdy je pacient schopen sám udržovat stav hydratace, a měla by být pravidelně korigována případná elektrolytová či acidobazická rovnováha. U psů se po splenektomii můžeme setkat s mírnou pooperační leukocytózou, neboť slezina má vliv na produkci leukocytů kostní dřeně. Velké nebo protrahované elevace počtu leukocytů však mohou indikovat rozvoj infekce (např. absces sleziny nebo peritonitidu). Po splenektomii můžeme také pozorovat zvýšené množství Howell-Jollyho tělísek, jaderných erytrocytů, terčovitých buněk nebo krevních destiček (Fossum 2005).

Histologické vyšetření

K histologickému vyšetření byly zaslány tři částice.

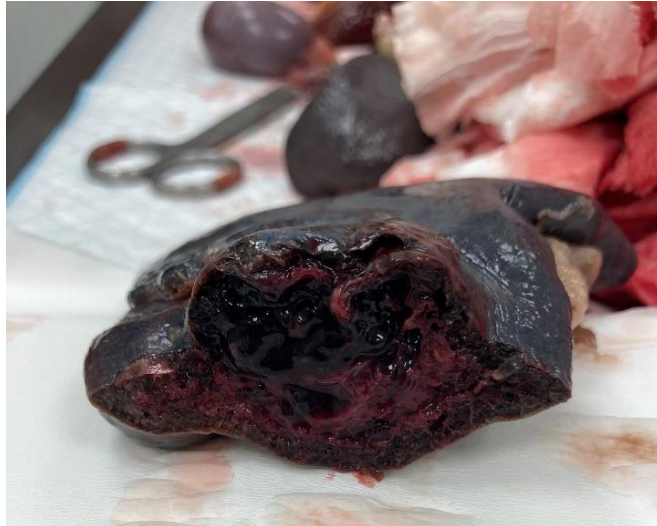Dvě částice obsahují neoplasii shodné mikroskopické morfologie.

Architektura slezina je výrazně pozměněna růstem špatně ohraničeného vysoce infiltračního, hustě buněčného nádoru. Nádor se skládá z kulovitých až vřetenitých buněk histiocytárního typu, uspořádaných do krátkých pruhů oddělených malým až středním množstvím fibrovaskulárního stroma. Nádorové buňky mají různě zřetelné ohraničení buněk, středně až výrazně prominujícími, často velkými jádry. Mitotický index je 17/10 HPFs. V nádoru jsou četné mnohojaderné obrovské a bizární, které obsahují až 20 jader. Anisocytosa a anisokaryosa jsou výrazné. V nádoru jsou difusně rozptýleny malé až střední počty neutrofilů, lymfocytů a plazmatických buněk. Nádor intenzivně infiltruje okolní.

Diagnosa: Sarkom sleziny, susp. Histiocytární sarkom sleziny.

K vyšetření byla odeslána jedna částice. V parenchymu sleziny jsou rozsáhlé krváceniny a multipní, často hyperplastická a místy konfluující Malpighiho tělíska, dilatované krevní cévy, ojedinělé siderofágy a fibroplazie. V okolním parenchymu jsou nepravidelně probíhající trabekuly a komprimovaná červená pulpa s krváceninami. Neoplastickou tkáň není pozorovatelná.

Diagnosa: susp. nodulární hyperplazie sleziny s výrazným krvácením.



Obr. 9 Příčný řez sleziny s patologickým nálezem (Jírová 2022).

3.8.2 Druhý klinický případ

Nacionále

Druh: pes
Plemeno: kříženec
Věk: 12 let
Pohlaví: samec
Hmotnost: 42,9 kg

Anamnéza

Včera zvracel a ležel. Dnes nechce chodit.

Klinické vyšetření

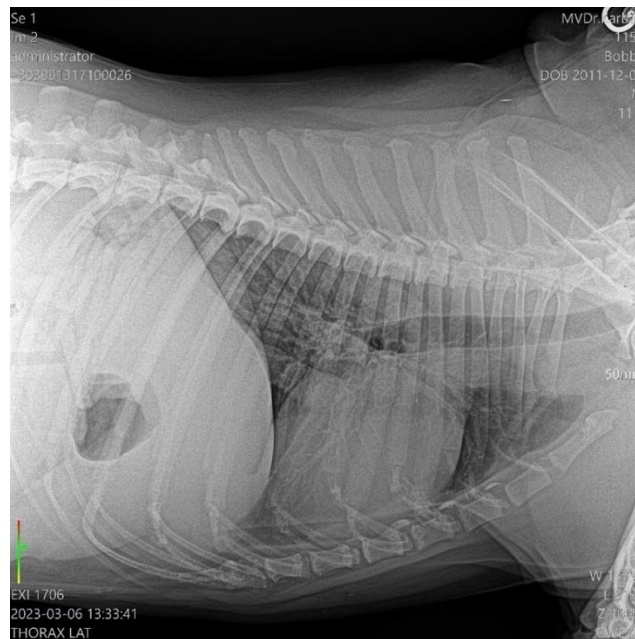
Teplota 37,8 °C
CRT 1
Dech 18/min
Tep 98/min
Sliznice růžové, jazyk bledší, vlhký
Hrudník: srdce – akce pravidelná, bez př. šelestů, pulz koresponduje
Plíce – dýchání kostoabdomnální, pravidelné, vezikulární
Břicho: měkké prohmatné, nebolestivé, tumor dutiny břišní velikosti lidské hlavy.

USG vyšetření

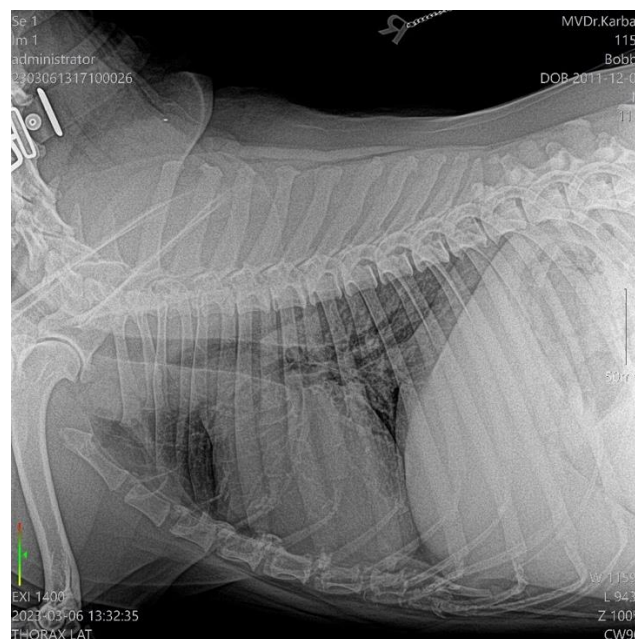
Efuze dutiny břišní, tumor velikosti minimálně 20cm, pro velikost nelze přesně měřit, os tor omezeně vizuál. játra bez patologického nálezu, ledviny bez patologického nálezu.

RTG vyšetření

Plíce II vd bez patologického nálezu – v sedaci (sedace MBMKaerrane 1,5-2% kyslík).



Obr. 10 Rentgenologický snímek – levá strana (Karban 2023).



Obr. 11 Rentgenologické vyšetření – pravá strana (Karban 2023).

Vyšetření krve

Metoda	Výsledek	Jednotka	Dolní mez	Horní mez
TP-PS	62	g/l	55	75
ALB-PS	34	g/l	26	40
ALP-PS	H 4,03	ukat/l	0,1	4
GLU-PS	6,3	mmol/l	3,1	6,7
TBIL-PS	6	umol/l	0	7
IP-PS	1,16	mmol/l	1	2,1
TCHO-PS	4,86	mmol/l	3,5	7,8
GGT-PS	@ 0,10	ukat/l	0,08	0,23
GPT-PS	0,44	ukat/l	0,1	1
Ca-PS	2,69	mmol/l	2,3	3
CRE-PS	48	umol/l	35	110
BUN-PS	3,76	mmol/l	3,3	8,3
GLOB	28	g/l	16	37
ALB/GLB	1,2		0,7	1,9
BUN/CRE	78,3	(SI)	50,3	128,1

Fuji, 06.03.2023 13:24:57

Metoda	Výsledek	Jednotka	Dolní mez	Horní mez
TP-PS	62	g/l	55	75
ALB-PS	34	g/l	26	40
ALP-PS	H 4,03	ukat/l	0,1	4
GLU-PS	6,3	mmol/l	3,1	6,7
TBIL-PS	6	umol/l	0	7
IP-PS	1,16	mmol/l	1	2,1
TCHO-PS	4,86	mmol/l	3,5	7,8
GGT-PS	@ 0,10	ukat/l	0,08	0,23
GPT-PS	0,44	ukat/l	0,1	1
Ca-PS	2,69	mmol/l	2,3	3
CRE-PS	48	umol/l	35	110
BUN-PS	3,76	mmol/l	3,3	8,3
GLOB	28	g/l	16	37
ALB/GLB	1,2		0,7	1,9
BUN/CRE	78,3	(SI)	50,3	128,1

Ošetřil: MVDr. Karban Jan

Obr. 12 Vyšetření krve – hematologické a biochemické vyšetření (MVDr. Jan Karban 2023).

Terapie

Antibiotika (Noroclav)

Analgetika (Vetalgin, Loxicom)

Antacida (Quamatel)

Infuzní terapie

Splenektomie, odsátí cca 1l hemoragické tekutiny. Tumor sleziny velikosti hlavy.

Laváž db, cca 4l tekutiny

Histopatologické vyšetření

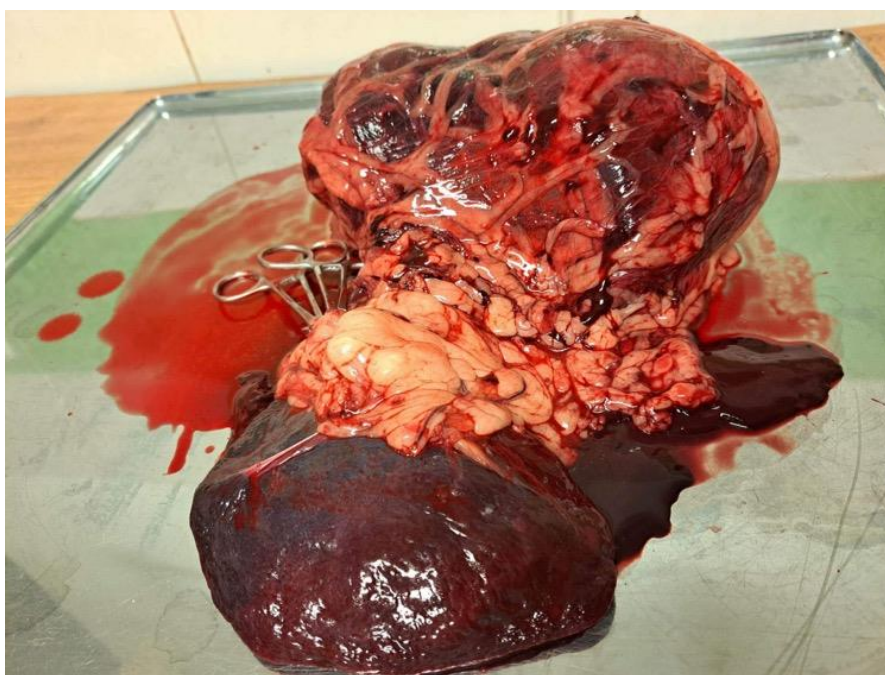
K vyšetření doručeny dvě částice.

Popis: Slezina, vyšetřeno 6 řezů z různých míst zaslaných bioptátů. V parenchymu sleziny jsou rozsáhlé krváceniny, multifokální prokrvácené nekrosy, ojedinělá Malpighiho tělíska, dilatované krevní cévy a fibroplazie. Ojediněle pozorují siderofibrotické noduly, které jsou tvořeny pojivovou tkání infiltrovanou hemosiderinem, krystaly hematoidinu a drobnými klacifikacemi. Neoplastickou tkáň je nepozorovatelná.

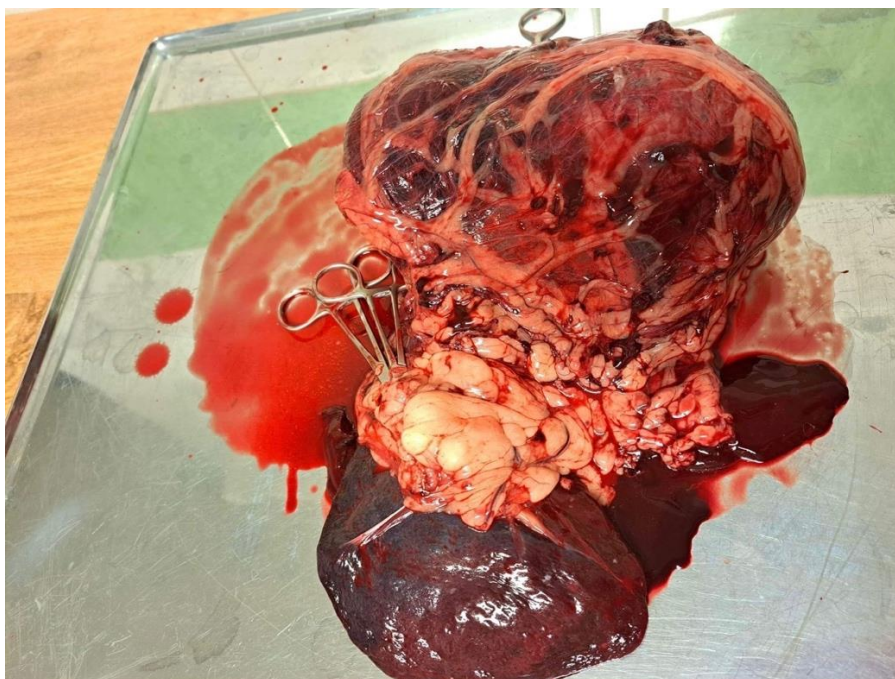
Diagnóza: Krváceniny a nekrosy sleziny se siderofibrotickými noduly.

Komentář: Příčinou vzniku nekros a krvácenin ve slezině bývá ruptura hematomu, nejčastěji v důsledku krvácení do ložiska nodulární hyperplazie, nebo splenické neoplazie typu hemangiosarkomu. Příčina krvácení nebyla ve vyšetřených řezech zachycena. Neoplasii není pozorovatelná, ovšem hemangiosarkom nelze zcela vyloučit, nádor může být přítomen mimo oblast vyšetřených řezů. Vhodné je další klinické sledování včetně RTG vyšetření plic pro případnou identifikaci metastáz.

Siderofibrotické noduly a plaky jsou běžné ve slezině starších psů a jsou klasifikovány jako senilní změny. Předpokládá se, že tyto změny jsou organisované chronické krváceniny/hematomy.



Obr. 13 Slezina křížence s patologickým nálezem (Karban 2023).



Obr. 14 Slezina křížence s patologickým nálezem (Karban 2023).

3.8.3 Třetí klinický případ

Nacionále

Druh: pes

Plemeno: dlouhosrstý jezevčík

Pohlaví: samice

Hmotnost: 6,2 kg

Anamnéza: Včera po telefonické konzultaci byla v pořádku. Jedla, byla aktivní. Dnes nechce chodit.

Klinické vyšetření

Teplota 39,2 °C

CRT 1

Dech 18/min

Tep 127/min

Sliznice růžové, jazyk růžový a vlhký.

Hrudník: srdce - akce pravidelná, bez př. šelestů, pulz koresponduje.

Plíce – dýchání kostoabdomnální, pravidelné, vezikulární.

Břicho: měkké prohmatné, nebolestivé, slezina zvětšená a tuhá.

USG vyšetření

Slezina zaoblený okraj, difuzně zvětšená lineární vény, doplerem bez průtoku krve, ostatní orgány dutin břišní bez patologického nálezu.

Sedace MBMKaerrane 1,5-2% kyslík.

Vyšetření krve

Metoda	Výsledek	Jednotka	Dolní mez	Horní mez
WBC	15,95	10 ⁹ /L	6	17
LYM%	L 3,88	%	12	33
MON%	H 14,37	%	2	13
NEU%	H 81,21	%	52	81
EOS%	0,50	%	0,5	10
BASO%	0,04	%	0	1,3
LYM#	L 0,618	10 ⁹ /L	0,83	4,69
MON#	H 2,292	10 ⁹ /L	0,14	1,97
NEU#	H 12,955	10 ⁹ /L	3,62	11,32
EOS#	0,079	10 ⁹ /L	0,04	1,56
BASO#	0,006	10 ⁹ /L	0	0,12
NRBC%	1,37	%	0	99,99
NRBC#	0,21	10 ⁹ /L	0	999,99
RBC	L 4,34	10 ¹² /L	5,1	8,5
HGB	L 101	g/L	110	190
HCT	L 0,315	L/L	0,36	0,56
MCV	72,8	fL	62	78
MCH	23,2	pg	21	28
MCHC	319	g/L	300	380
RDW_CV	12,8	%	11	19
RDW_SD	38,2	fL	35,2	45,3
RDW	12,8	%	11	19
PLT	L 34	10 ⁹ /L	117	460
MPV	9,9	fL	5	15

Obr. 15 Vyšetření krve – hematologické vyšetření (Karban 2023).

PDW	15,4	fL	1	30
PCT	L 0,03	%	0,09	0,5
P_LCR	33,68	%	10	60
P_LCC	11	10 ⁹ /L	1	350
ALY%	0,00	%	0	99,99
ALY#	0,000	10 ⁹ /L	0	99,999
LIC%	0,94	%	0	99,99
LIC#	0,149	10 ⁹ /L	0	99,999
Metoda	Výsledek	Jednotka	Dolní mez	Horní mez
TP-PS	68	g/l	55	75
ALB-PS	38	g/l	26	40
ALP-PS	H 19,76	ukat/l	0,1	4
GLU-PS	6,6	mmol/l	3,1	6,7
TBIL-PS	4	umol/l	0	7
IP-PS	1,36	mmol/l	1	2,1
TCHO-PS	H 8,90	mmol/l	3,5	7,8
GGT-PS	H 0,43	ukat/l	0,08	0,23
GPT-PS	H 3,37	ukat/l	0,1	1
Ca-PS	2,86	mmol/l	2,3	3
CRE-PS	40	umol/l	35	110
BUN-PS	3,96	mmol/l	3,3	8,3
GLOB	30	g/l	16	37
ALB/GLB	1,3		0,7	1,9
BUN/CRE	99,0	(SI)	50,3	128,1

Obr. 16 Vyšetření krve – biochemické vyšetření (Karban 2023).

Terapie

Antibiotika (Noroclav)

Analgetika (Vetalgín, Loxicom)

Antacida (Quamatel)

Infuzní terapie

Byla provedena splenektomie, odsátí cca 10ml hemoragické tekutiny a kastrace.

Slezina byla černé barvy a tuhé konzistence. Odeslána na histologické vyšetření.

Histopatologické vyšetření

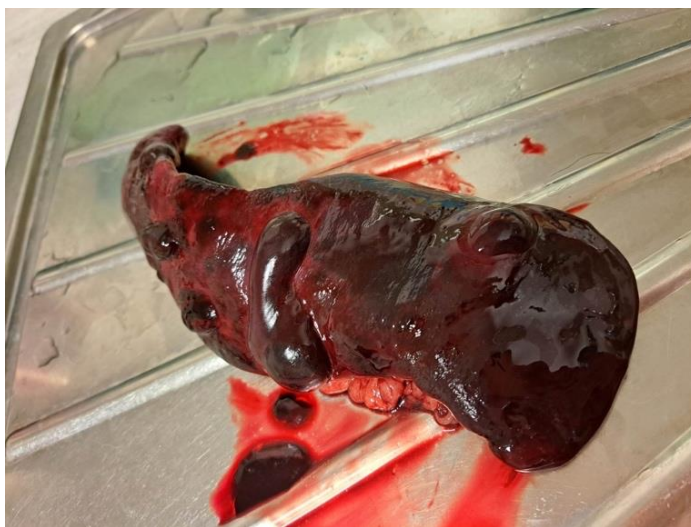K vyšetření doporučena jedna částice.

Popis: Slezina. Parenchym sleziny je expandován rozšířenou vénou, vyplněnou fibrinem a degradovanými erytrocyty (trombus). Na periférii je pozorovatelná proliferace fibrovaskulární tkáně, která těsně naléhá na endotel cévy a vyžrává ve fibrózu. V trombu jsou fokální infiltráty malých lymfocytů a neutrofilních granulocytů. V parenchymu sleziny jsou přítomny multifokální krváceniny, zvýšené počty siderofágů a místy výrazná extramedulární hemopoese. Krevní cévy a siny jsou výrazně naplněny krví (kongesce).

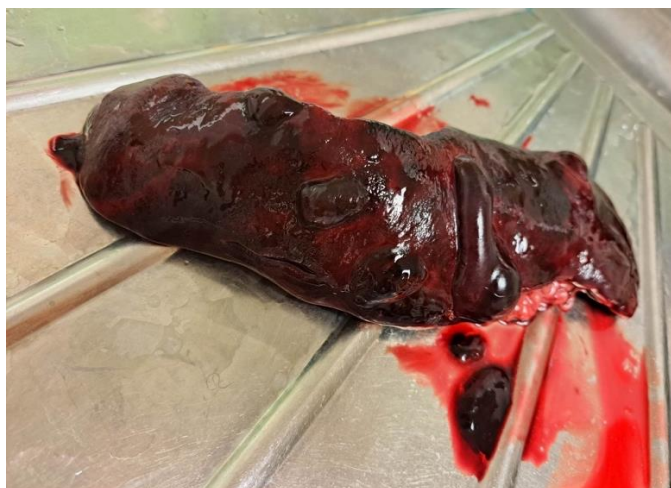Diagnosa: splenektická trombóza, kongesce a krváceniny sleziny, extramedulární hemopoese (EMH), výrazná.

Komentář: Splenetická venózní trombóza (SVT) je většinou náhodný nález při abdominálním USG vyšetření a většinou je známkou jiného patologického stavu, nejčastěji neoplazie (54 %), podávání kortikosteroidů (43 %), systémového zánětlivého onemocnění (26 %), diseminované intravaskulární koagulace (20 %), pankreatitidy (18 %) a imunitně zprostředkovaných onemocnění (16 %). Nejčastěji identifikovanou neoplasii je lymfom a nejčastějším imunitně zprostředkovaným onemocněním imunitně zprostředkovaná hemolytická anemie.

EMH vzniká ve slezině, játrech, případně v ledvinách či nadledvině, ve slezině se s ní však setkáváme nejčastěji. Je to nespecifická reakce na celou řadu stimulů, včetně chronické anemie, hemolýzy/krvácení, neoplazie či kardio-respiratorních onemocnění, ale také v důsledku chronických supurativních zánětů. K závažným příčinám patří také poruchy hematopoiesy kostní dřeně.



Obr. 17 Slezina jezevčíka s patologickým nálezem (Karban 2023).



Obr. 18 Slezina jezevčíka s patologickým nálezem (Karban 2023).

4 Závěr

Cílem této práce bylo zvýšit informovanost majitelů psů o možných onemocněních sleziny.

Onemocnění sleziny zahrnuje různě závažné problémy. Některá onemocnění jsou život ohrožující. Mezi nejčastější problémy patří kongesce sleziny nodulární hyperplazie, torze sleziny, ruptura sleziny, extramedulární hematopoéza, babezióza, leukémie, multicentrický lymfom a hemangiosarkom.

Je důležité si uvědomit, že některá onemocnění sleziny nelze předcházet. Pokud si majitel psa všimne jakýchkoli neobvyklých příznaků nebo změn v chování svého psa, měl by, co nejdříve kontaktovat veterinárního lékaře.

Při palpačním vyšetření veterinární lékař může poznat, zda je slezina zvětšená a bolestivá. V případě podezření na nádorové nebo infekční změny je možné provést biopsii sleziny. Kombinace těchto diagnostických testů pomůže veterinárnímu lékaři stanovit diagnózu a určit vhodnou terapii. Mezi nejčastější řešení patří chirurgický zákrok, při kterém se odstraní celá slezina.

Mezi prevence onemocnění sleziny, které by měli majitelé psů dodržovat patří pravidelné veterinární prohlídky, které mohou včas odhalit problém se slezinou, ale i jinými orgány. Důležité je, krmit psa vhodnou stravou, která může snížit riziko některých onemocnění. Strava by měla být vyvážená, bohatá na minerály a vitamíny. Některé infekce mohou způsobit záněty a poškození sleziny. Proto je důležité psa pravidelně vakcinovat a podávat mu antiparazitika proti ektoparazitům a endoparazitům. Rovněž pravidelná fyzická aktivita, která udržuje psa v kondici je vynikající prevencí nejen před onemocněním sleziny. Za problémy se slezinou mohou také často úrazy, proto je důležité, aby riziko úrazů bylo co nejnižší.

5 Literatura

Cassaro L, Almeida NZ, Lemos VZ, Cota JM, Moscon LA, Barros SV, Schild AL, Marcolongo-Pereira C. 2021. Splenic myelolipoma in a dog. *Ciência Rural*. **51**(4). ISSN 1678-4596. Dostupné z: doi:10.1590/0103-8478cr20200673

Cole P A, Macrì F, Di Pietro S, et al. 2012. Association of canine splenic hemangiosarcomas and hematomas with nodular lymphoid hyperplasia or siderotic nodules: A Retrospective evaluation. *Journal of Veterinary Diagnostic Investigation*., **24**(4), 759-762. ISSN 1040-6387. Dostupné z: doi:10.1177/1040638712447580

Cordella A, Caldin M, Bertolini G, et al. 2021. Splenic extramedullary hematopoiesis in dogs is frequently detected on multiphase multidetector-row CT as hypervascular nodules: A Retrospective evaluation. *Pathogens*. **10**(12), 349-353. ISSN 1058-8183. Dostupné z: doi:10.1111/vru.12872

De Majo M, Donato G, Masucci M, et al., 2021. Bidimensional and Contrast-Enhanced Ultrasonography of the Spleen in Dogs Affected by Leishmaniosis. *Animals*. **11**(5), 613-626. ISSN 2076-2615. Dostupné z: doi:10.3390/ani11051437

Ettinger SJ. 2016. *Textbook of Veterinary Internal Medicine*. Elsevier - Health Sciences Division, United States. 1931-1945

Ferri F., Zini E, Auriemma E, et al., 2017. Splenitis in 33 Dogs. *Veterinary Pathology*. **54**(1), 147-154. ISSN 0300-9858. Dostupné z: doi:10.1177/0300985816653989

Fontes, JLM, Mesquita BR, Brito R, et al., 2021. Anti-Leishmania infantum Antibody-Producing Plasma Cells in the Spleen in Canine Visceral Leishmaniasis. *Pathogens*. **10**(12), 613-626. ISSN 2076-0817. Dostupné z: doi:10.3390/pathogens10121635

Fossum TW. 2005. *Operace pohlavních orgánů, endokrinního systému a sleziny*. Medicus Veterinarius, Brno. 72-85

Gharbi MM, Mhadhbi, Rejeb A, Jaouadi K, Rouatbi M, Darghouth MA. 2015. Leishmaniosis (Leishmania infantum infection) in dogs. *Revue Scientifique et Technique de l'OIE*. **34**(2), 613-626. ISSN 0253-1933. Dostupné z: doi:10.20506/rst.34.2.2384

Henning A, Clift SH, Leisewitz AL, Riškevičienė V, Lasienė K, Juodžiukynienė N. 2020. The pathology of the spleen in lethal canine babesiosis caused by Babesia rossi. *Parasite Immunology*. **42**(5), 768-772. ISSN 0141-9838. Dostupné z: doi:10.1111/pim.12706

Christensen NI, Canfield PJ, Martin PA, et al. 2009. Cytopathological and histopathological diagnosis of canine splenic disorders: A Retrospective evaluation. *Australian Veterinary Journal*. **87**(5), 175-181. ISSN 00050423. Dostupné z: doi:10.1111/j.1751-0813.2009.00421.x

Chu, K, Nekouei O, Sandy JR, Sueirov FAR, Laufer-Amorim R, Elias F, Fonseca-Alves CE. 2023. Histopathological Grading, Clinical Staging and CD 31 Expression of Canine Splenic Hemangiosarcoma: A Retrospective evaluation. *Veterinary Sciences*. **10**(3), 349-353. ISSN 2306-7381. Dostupné z: doi:10.3390/vetsci10030190

Kim J, Almeida NZ, Lemos VZ, Cota JM, Moscon LA, Gouvêa S, Barros SV, Schild AL, Marcolongo-Pereira C. 2019. A case of acute splenic vein thrombosis in a dog. *Journal of Veterinary Medical Science*. **81**(10), 1492-1495. ISSN 0916-7250. Dostupné z: doi:10.1292/jvms.19-0258

Mai W, Goddard A, Clift SJ, et al. 2006. The hilar perivenous hyperechoic triangle as a sign of acute splenic torsion in dogs: a retrospective evaluation. *Veterinary Radiology* <html_ent glyph="@amp;" ascii="." **47**(5), 487-491. ISSN 1058-8183. Dostupné z: doi:10.1111/j.1740-8261.2006.00169.x

Mangano C, Macrì F, Di Pietro S, et al. 2019. Use of contrast-enhanced ultrasound for assessment of nodular lymphoid hyperplasia (NLH) in canine spleen: A Retrospective evaluation. *BMC Veterinary Research*. **15**(1), 317-322. ISSN 1746-6148. Dostupné z: doi:10.1186/s12917-019-1942-5

Ramírez G.A., Sánchez-Salguero X, Molín J. 2020. Primary Cystic Lymphangioma of the Spleen in an Adult Dog. *Journal of Comparative Pathology*. **178**, 22-26. ISSN 00219975. Dostupné z: doi:10.1016/j.jcpa.2020.06.006

Rautenbach Y, Goddard A, Clift SJ, et al. 2017. Idiopathic myelofibrosis accompanied by peritoneal extramedullary hematopoiesis presenting as refractory ascites in a dog: A Retrospective evaluation. *Veterinary Clinical Pathology*. **46**(1), 46-53. ISSN 0275-6382. Dostupné z: doi:10.1111/vcp.12430

Rozolen JM, Teodoro TGW, Sobral RA, Sueiro FAR, Laufer-Amorim R, Elias F, Fonseca-Alves CE. 2021. Investigation of Prognostic Value of Claudin-5, PSMA, and Ki67 Expression in Canine Splenic Hemangiosarcoma: A Retrospective evaluation. *Animals*. **11**(8), 349-353. ISSN 2076-2615. Dostupné z: doi:10.3390/ani11082406

Saunders HM, Neath PJ, Brockman DJ. 1998. B-Mode And Doppler Ultrasound imaging of the spleen with canine splenic torsion: A Retrospective evaluation. *Veterinary Radiology* <html_ent glyph="@amp;" ascii="." **39**(4), 349-353. ISSN 1058-8183. Dostupné z: doi:10.1111/j.1740-8261.1998.tb01619.x

Stein H, Oliveira MP, LASTA CS, et al., 2021. Atypical Spleen Hemophagocytic Histiocytic Sarcoma in a Dog. *Acta Scientiae Veterinariae*. **49**(12), 613-626. ISSN 1679-9216. Dostupné z: doi:10.22456/1679-9216.117103

Vieira TC, Telles LF, Nakagaki KYR, et al., 2021. Clinic-Pathological Aspects of Spleen Hemophagocytic Histiocytic Sarcoma in a Dog. *Acta Scientiae Veterinariae*. **49**(12), 613-626. ISSN 1679-9216. Dostupné z: doi:10.22456/1679-9216.106173

Watson AT, Penninck D, Knoll JS, et al. 2011. Safety and correlation of test results of combined ultrasound-guided fine-needle aspiration and needle core biopsy of the canine spleen: A Retrospective evaluation. *Australian Veterinary Journal*. **52**(3), 317-322. ISSN 10588183. Dostupné z: doi:10.1111/j.1740-8261.2010.01778.x

Zamokas G, Grigonis A, Babickaitė L, Riškevičienė V, Lasienė K, Juodžiukynienė N. 2016. Extramedullary hematopoiesis (EMH) and other pathological conditions in canine spleens. *Medycyna Weterynaryjna*. **72**(12), 768-772. ISSN 0025-8628. Dostupné z: doi:10.21521/mw.5598

6 Seznam použitých zkratek a symbolů

ALP	Alkalická fosfatáza
cLP	Lymfoidní progenitor
CRT	Čas kapilární návratu (Capillary Refill Time)
EMH	Extramedulární hematopoéza
GVD	Dilatace a torze žaludku (Gastric Dilatation-Volvulus)
HHS	Hemofagocytární histiocytární sarkom
HS	Histiocytární sarkom
LL	laterolaterálně
MPC	Myeloidní progenitorové buňky (Myeloid Progenitor Cells)
PALS	Periarteriální lymfatická pochva (Periarterial Lymphatic Sheat)
PAMS	Periarteriální makrofágová pochva (Periarterial Macrophage Sheat)
RTG	Rentgenologické vyšetření
USG	Ultrasonografické vyšetření
VD	Ventrodolzárně
VEGH	Vaskulární endoteliální růstový faktor

