

UNIVERZITA PALACKÉHO V OLOMOUCI

FAKULTA ZDRAVOTNICKÝCH VĚD

Ústav zdravotnického záchranářství a intenzivní péče

Jan Bednář

Břišní traumata u těhotných žen

Bakalářská práce

Vedoucí práce: Mgr. Štěpánka Bubeníková Ph.D.

Olomouc 2022

Prohlašuji, že jsem bakalářskou práci vypracoval samostatně a použil jen uvedené bibliografické a elektronické zdroje.

Olomouc 28.4.2022

.....

Jméno Příjmení

Děkuji vážené paní Mgr. Štěpánce Bubeníkové, Ph.D. za věcné připomínky a korekce a za odborné vedení.

ANOTACE

Typ závěrečné práce: Bakalářská

Téma práce: Úrazové náhlé příhody břišní u těhotných žen

Název práce: Břišní traumata u těhotných žen

Název práce v AJ: Abdominal trauma in pregnant women

Datum zadání: 2021/11/23

Datum odevzdání:

Vysoká škola, fakulta, ústav:

Univerzita Palackého v Olomouci

Fakulta zdravotnických věd

Ústav zdravotnického záchranářství a intenzivní péče

Autor práce: Jan Bednář

Vedoucí práce: Mgr. Štěpánka Bubeníková, Ph.D.

Oponent práce:

Abstrakt v ČJ: Přehledová práce se zabývá problematikou břišních traumat u těhotných žen. Pojednává anatomických změnách těhotných žen, o poznatcích břišních traumat u těhotné ženy v přednemocniční fázi a poznatky metod stabilizace a sekundárního vyšetření v časně nemocniční fázi při řešení tohoto druhu traumatu. Poznatky byly dohledány v databázích: EBSCO, ProQuest, Google scholar

Abstrakt v AJ: This review paper deals with the issue of abdominal trauma in pregnant women. It discusses the anatomical changes in pregnant women, the findings of abdominal trauma in pregnant women in the prehospital phase, and the findings of methods of stabilization and secondary examination in the early hospital phase in the management of this type of trauma. The findings were retrieved from databases: EBSCO, ProQuest, Google scholar

Klíčová slova v ČJ: Trauma, Tupé břišní poranění, penetrující břišní poranění, Těhotenství, Těhotná pacientka, Péče, Přednemocniční péče, Abrupce placenty

Klíčová slova v AJ: Trauma, Blunt abdominal trauma, Penetrating abdominal trauma, Pregnancy, Pregnant patient, Care, Prehospital care, Placental abruption

Rozsah: 34 stran

Obsah

1	POPIS REŠERŠNÍ ČINNOSTI.....	8
2.	PŘEDNEMOCNIČNÍ PÉČE	9
2.1	TUPÁ BŘÍŠNÍ PORANĚNÍ	12
2.2.	PENETRUJÍCÍ BŘÍŠNÍ PORANĚNÍ.....	14
3.	ČASNÁ NEMOCNIČNÍ PÉČE	16
3.1	ZAJIŠTĚNÍ DÝCHACÍCH CEST.....	16
3.2.	TEKUTINOVÁ RESUSCITACE	17
3.3.	LABORATORNÍ VYŠETŘENÍ.....	19
3.4.	RADIOLOGICKÉ VYŠETŘENÍ.....	21
3.5	SEKUNDÁRNÍ VYŠETŘENÍ.....	24
3.6	RIZIKO SPOJENÉ SE STŘELNÝM PORANĚNÍM	27
4.	ZÁVĚR.....	30

Úvod

Traumatické poranění v těhotenství je jedním z hlavních příčin mateřské a fetální morbidity a mortality. Fyzické trauma postihuje téměř 8 % všech těhotných žen, což je hlavní neporodnická příčina úmrtí matek. Těhotné ženy jsou náchylnější k úrazům z důvodu fyzických omezení a přítomnosti speciálních poranění souvisejících s úrazem a těhotenstvím. Havárie motorových vozidel, pády, napadení, domácí násilí, vraždy a penetrující poranění jsou hlavními příčinami úrazů u těhotných žen (Al-Thani, 2019).

Anatomické a fyziologické změny v těhotenství musí být pochopeny, aby bylo možné přizpůsobit léčbu a překonat četné problémy, které u těchto pacientek existují. Při léčbě těchto pacientek je třeba věnovat velkou pozornost, zejména u vysokoenergetických traumatických poranění (Battaloglu, 2017).

Pennsylvania Trauma Outcome Study, Deshpande et al. zjistili, že celkově nejčastější příčinou úrazů u těhotných žen jsou kolize motorových vozidel (58,1 %), dále pády (16,7 %) a napadení (14,9 %). Podobně jako u netěhotných žen v reprodukčním věku bylo 88 % úrazů způsobeno tupým předmětem, zatímco penetrující úrazy způsobily 7 % úrazů. Těhotné pacientky jsou ve srovnání s netěhotnými pacientkami častěji vystaveny násilí (Gentry Wilkerson, 2020).

Tupá poranění převažují nad penetrujícími a dopravní nehody představují nejčastější příčinu většiny tupých poranění. Tupé poranění břicha v důsledku dopravní nehody je nejčastější příčinou úmrtí v těhotenství, které nesouvisí s porodními problémy, pak následují pády a napadení (včetně domácího násilí) (Hill, 1996). Domácí násilí je všeobecně považováno za nedostatečně hlášené a je pravděpodobné, že je to právě druhým nejčastějším mechanismem traumatického poranění v těhotenství po dopravních nehodách (Battaloglu, 2017).

Brett M. Tracy a spol zjistili, že zvyšující se hodnota ISS (injury severity score) je významně spojen se vznikem abrupce placenty. Podobně El Kady a spol. zjistili, že vyšší ISS je spojeno s horšími výsledky. Na druhou stranu nižší skóre mělo také významně zvýšené nepříznivé výsledky. Nicméně prokázali, že u žen rodičích při hospitalizaci po úrazu se s rostoucím ISS zvyšoval i podíl mateřské a fetální morbidity a mortality (Brief reports, 2017).

Penetrující poranění břicha představuje velké riziko. Studie prokázaly míru úmrtnosti plodu 73 % a mateřská úmrtnost 63 % v důsledku penetrujícího poranění (Battaloglu, 2017).

Cílem přehledové práce je vytvoření uceleného přehledu problematiky NPB u těhotné ženy v přednemocniční péči a v období časně fáze nemocniční péče

Ke specifikaci slouží následující dílčí cíle

1. Sumarizace dohledaných nejnovějších poznatků o péči o těhotnou ženu s břišním traumatem v Přednemocniční péči
2. Sumarizace dohledaných nejnovějších poznatků o péči a metodách o těhotnou ženu s břišním traumatem ve fázi časně nemocniční péče

Seznam vstupní literatury:

PAŘÍZEK, Antonín. Kritické stavy v porodnictví. Praha: Galén, c2012. ISBN 978-80-7262-949-7.

PAŘÍZEK, Antonín. Analgezie a anestezie v porodnictví. 2., rozš. a přeprac. vyd. Praha: Galén, c2012. ISBN 978-80-7262-893-3.

ŠEBLOVÁ, Jana a Jiří KNOR. Urgentní medicína v klinické praxi lékaře. 2., doplněné a aktualizované vydání. Praha: Grada Publishing, 2018. ISBN 978-80-271-0596-0.

1 Popis rešeršní činnosti

Vyhledávací kritéria

Klíčová slova v ČJ: Trauma, Tupé břišní poranění, penetrující břišní poranění, Těhotenství, Těhotná pacientka, Péče, Přednemocniční péče, Abrupce placenty

Klíčová slova v AJ: Trauma, Blunt abdominal trauma, Penetrating abdominal trauma, Pregnancy, Pregnant patient, Care, Prehospital care, Placental abruption

Jazyky: Anglický, Český

Další kritéria: Dostupnost plnotextů, články

Databáze: EBSCO, ProQuest, Google scholar

Bylo nalezeno 200 článků

Vyřazující kritéria:

Duplicitní články, kvalifikační práce, články nesouvisející s tématem

Sumarizace využitých databází a dohledaných dokumentů:

EBSCO: 6 zahraničních článků

ProQuest: 8 zahraničních

Google Scholar: 2 zahraniční

Pro tvorbu práce teoretických východisek bylo použito 16 dohledaných článků

Dále byly použity 3 knižní publikace a 1 dokument ze Státního ústavu pro kontrolu léčiv

2. PŘEDNEMOCNIČNÍ PÉČE

Definice těhotenství v přednemocniční péči.

Při setkání s pacientkou s úrazem ve věku od 10 do 55 let je třeba zvážit možnost těhotenství. Pokud bylo těhotenství potvrzeno, je vhodné zjistit gestační stáří. To by mělo být vyhledáno, aby nebyl problém v další komunikaci s následnými poskytovateli zdravotní péče. Pokud přesné gestační stáří nelze zjistit, je možné vyšetřit výšku děložního fundu, které může sloužit jako vodítko pro odhad gestačního stáří. Přítomnost těhotenství starší 20 týdnů výrazně ovlivní a změní management traumatologické péče (Battaloglu, 2017).

Vyšetření dělohy a zevních genitálií je doporučeno k dokončení hodnocení břišní dutiny z hlediska krvácení. Hlavní porodnickou komplikací, které se poskytovatel přednemocniční péče obává při setkání s těhotnou pacientkou s úrazem, je předporodní krvácení. Ačkoli je definováno jako krvácení v těhotenství po 24. týdnu těhotenství, k významnému krvácení může dojít v kterémkoli týdnu těhotenství. Celková incidence předporodního krvácení v těhotenství je 3-5 %. Klasifikace je založena na krevních ztrátách: menší (<50 ml), větší (50-1000 ml), masivní (>1000 ml) a přívalové (nekontrolovatelné nebo život ohrožující). Vizuální odhad krevní ztráty je však často nepřesný a při diagnostice by se na něj nemělo spoléhat (Battaloglu, 2017).

Těhotenství má za následek změny ve fyziologii a rozdíly v anatomickém uspořádání struktur uvnitř těla břicha a pánve. Tyto změny vedou k rozdíům v příznacích a symptomech, které se objevují v důsledku traumatického poranění, jakož i k rozdíům ve způsobu poranění (Gentry Wilkerson, 2020).

Během těhotenství se zvyšuje srdeční výdej (až o 40 %), protože se zvyšuje srdeční frekvence o 15-20 tepů za minutu a zvyšuje se objem vypuzené krve. Střední arteriální tlak klesá v důsledku poklesu systolického i diastolického krevního tlaku (systolický tlak klesá o 2 mmHg až 4 mmHg, diastolický tlak klesá o 5 mmHg až 15 mmHg). K největšímu poklesu krevního tlaku dochází v šestém až osmém týdnu těhotenství. Krevní tlak se snižuje v prvním trimestru, stabilizuje se ve druhém trimestru a ve třetím trimestru se vrací na výchozí hodnoty, které byly před těhotenstvím. Fyziologická těhotenská anémie vzniká proto, že dochází ke zvýšení objemu plazmy

o 40 až 50 %, které je doprovázeno 20% až 30% zvýšením množství červených krvinek. Příznaky hemoragického šoku se mohou objevit po ztrátě až 35 % objemu krve v důsledku těchto fyziologických změn. Zvýšený krevní tlak u těhotné pacientky ve 20. a vyšším týdnu těhotenství by měl být důvodem k vyšetření preeklampsie. Hypotenzní syndrom (označovaný také jako aortokavální hypotenzní syndrom) se může vyskytnout v důsledku útlaku dolní duté žíly a/nebo aorty zvětšenou dělohou. Pro stanovení diagnózy hypotenzního syndromu neexistují žádná uznávaná kritéria, ale Humphries et al jej definovali jako pokles systolického krevního tlaku o 15 mmHg až 30 mmHg nebo zvýšení srdeční frekvence o 20 tepů za minutu s přítomností nebo bez přítomnosti symptomů. Těhotné pacientky by měly být uloženy do polohy na levém boku, aby se minimalizoval výskyt hypotenze. Po odstranění komprese se může hemodynamika zlepšit. Kromě toho je nezbytné udržovat dostatečnou perfuzi tkání, která umožní adekvátní přísun kyslíku, protože průtok krve těhotnou dělohou se může zvýšit až na 600 ml/minutu (ve srovnání s 60 ml/minutu u netěhotné pacientky) (Gentry Wilkerson, 2020).

Kromě již zmíněných kardiovaskulárních změn vyvolává těhotenství změny v plicním systému, které musí naplnit zvýšené metabolické nároky matky a maximalizovat dodávku kyslíku plodu. S posunem břišního obsahu superiorně by se hrudní prostor zmenšil, pokud by kompenzační mechanismy nebyly k dispozici. Jedním z takových mechanismů je zvýšení exkurze bránice při vdechu přibližně o 2 cm. Dochází také ke zvětšení předozadního a příčného průměru hrudní stěny. Funkční rezervní kapacita se snižuje přibližně o 20-30 %, což vede ke zvýšení inspirační kapacity. V důsledku těchto změn zůstává celková kapacita plic relativně nezměněna až do třetího trimestru, kdy dochází k malému snížení o přibližně 5 %. Zvýšení dechového objemu o 30 % až 50 % při minimálním zvýšení počtu dechů za minutu má za následek, že se zvýší klidová minutová ventilace. Struktury horních cest dýchacích se v těhotenství rovněž mění. Sliznice se stává edematózní a hyperemická. Konec třetího trimestru těhotenství je spojen se zvýšením Mallampatiho skóre. Ve studii 239 pacientek podstupujících akutní porod císařským řezem však Mallampatiho skóre, stejně jako další testy k určení pravděpodobnosti úspěšné intubace, vykazovalo špatné výsledky (Gentry Wilkerson, 2020).

Zvýšená hladina těhotenských hormonů, jako je progesteron, vede ke zpožděnému vyprazdňování žaludku a sníženému tonu dolního jícnového svěrače.

Placentární produkce gastrinu vede ke zvýšené kyselosti žaludku. Tyto faktory zvyšují riziko aspirace a vzniku komplikací souvisejících s aspirací (Battaloglu, 2017).

Léčba úrazu v těhotenství závisí na závažnosti poranění a pro lepší výsledky by měla být řešena rychlou stabilizací matky (Al-Thani, 2019).

Předpoklady pro úspěšné zvládnutí akutní fáze onemocnění v přednemocniční péči jsou pohotově posoudit klinický stav a charakter poranění, rychle rozhodnout o závažnosti a prioritách, nejnnutnější stabilizace, podat vysílačkou avízo, rychlý a šetrný transport nejlépe přímo do traumacentra, kde bude čekat připravený traumatým (Pařízek, 2012a). Priorita přednemocničního ošetření zraněné těhotné pacientky zůstává stejná jako u netěhotné pacientky. Primárními aspekty jsou dýchací cesty, dýchání a krevní oběh (ABC), včetně náhrady objemu a kontroly krvácení (Petrone, 2006).

Je uvedeno doporučení pro úpravu předávání zdravotnickými záchranáři při ošetřování těhotných pacientek s úrazem.

(Příklad použití: AT-MIST s modifikací v těhotenství)

A: věk a odhadované gestační stáří

T: doba úrazu

M: mechanismus úrazu

I: podezření na poranění a potenciální porodnické komplikace

S: příznaky a symptomy a porodnické klinické nálezy

T: léčba a potřeba porodnictví nebo pediatrie/neonatologie

Doporučuje se používat strukturovaný systém předávání informací, aby se usnadnilo včasné předávání relevantních informací, který zdůrazňuje aspekty charakteristik pacientky (Battaloglu, 2017).

2.1 TUPÁ BŘIŠNÍ PORANĚNÍ

Tupé poranění břicha v důsledku dopravní nehody je nejčastější příčinou úmrtí v těhotenství, které nesouvisí s porodními problémy, pak následují pády a napadení (včetně domácího násilí) (Hill, 1996) (Al-Thani, 2019). Děloha je v prvních 12 týdnech těhotenství dobře chráněna uvnitř pánve. S postupujícím těhotenstvím se zvyšuje riziko pro dělohu, placentu, pochvu a plod. Po 12. týdnu je močový měchýř posunut dopředu i nahoru, takže je náchylnější k poranění. Během těhotenství se výrazně zvyšuje prokrvení pánevních orgánů a zvětšená děloha je tak náchylnější k poranění. Specifická poranění sleziny, jater a retroperitonea jsou častější vzhledem ke zvýšené vaskularitě těchto struktur. (Trauma in Pregnancy, 2008) Je možná ruptura nebo poranění dělohy, poranění střev jsou však u těhotných pacientek méně častá, protože zvětšená děloha střeva vytlačuje a chrání. Tupé násilí směřující na dělohu může způsobit abrupci placenty nebo rupturu dělohy. Odhaduje se, že abrupce placenty se vyskytuje u 40 až 50 % pacientek s většími traumatickými poraněními a až u 5 % pacientek s menšími poraněními (Hill, 1996).

Správně nasazené bezpečnostní pásy výrazně snižují počet zranění u gravidní populace a měly by být umístěny nízko přes přední část pánve a přes oba přední homí kyčelní trny s ramenním popruhem mezi prsy a nad děložním fundem. Téměř jedna třetina těhotných žen však bezpečnostní pásy nenasazují správně a umísťují pás přes dělohu. Pokud dostatečná síla působí na břišní stěnu, může dojít ke vzniku ekchymózy a to se označuje jako seat belt sign (Brief reports, 2017).

Tato studie ukazuje, že seat belt sign přes břicho významně zvyšuje riziko abrupce placenty více než 50krát. Toto zvýšení je s největší pravděpodobností způsobeno tím, že pásy vedoucí přímo přes zvětšenou dělohu působí téměř pětinasobnou silou na břicho (Brief reports, 2017). Vystřelení airbagu je ukazatelem závažnosti mechanismu úrazu. S nasazením airbagu je spojeno zvýšené riziko úmrtí plodu a odloučení placenty, ale samotný airbag nebyl prokázán jako příčinná souvislost (Gentry Wilkerson, 2020).

Děloha je v porovnání s placentou relativně pružná a síla působící na dělohu může způsobit stříh "nepružné" placenty, což vede k abrupci placenty nebo ruptuře dělohy. Následná rozsáhlá ztráta krve může ohrozit nebo usmrtit plod a rozsah

poškození dělohy může znemožnit její zachování. K poranění plodu při úrazu břicha matky dochází nejčastěji ve třetím trimestru, kdy je hlavička plodu zaklesnutá v pánvi. Plod může být také poškozen v důsledku hypoxie způsobené ztrátou krve nebo abrupcí, což může mít za následek neurologické následky nebo smrt (Hill, 1996).

Až jedna třetina tupých poranění souvisí s pády v těhotenství. Jedná se o druhou nejčastější příčinu závažných úrazů ve druhém a třetím trimestru. Nárůst počtu pádů lze přinejmenším částečně přičíst změně těžiště během těhotenství. Vzhledem k tomu, že si uvědomujeme toto zvýšené riziko s postupujícím těhotenstvím, mnoho autorů doporučuje vyhnout se v posledním trimestru rizikovým aktivitám. Dunning a jeho kolegové uvádějí, že 27 % dotázaných těhotných pacientek uvedlo, že během těhotenství spadlo. Celkově existuje méně než 10% riziko špatného výsledku pro matku nebo plod (Trauma in Pregnancy, 2008).

Fyzické násilí a zneužívání

Ve Spojených státech je více než 1 milion žen obětí domácího násilí; těhotenství je faktorem, který zvyšuje pravděpodobnost fyzického a sexuálního zneužívání. Deset až třicet procent těhotných žen je obětí fyzického násilí, v důsledku čehož dochází k úmrtí 5 % plodů. Obvyklými místy úrazu jsou hlava, krk, prsa a břicho. Vraždy zůstávají druhou nejčastější příčinou úmrtí na úraz v těhotenství. Těhotné ženy, které byly týrány, mají krátkodobé (odumření plodu, abrupce, předčasný porod, protržení plodových obalů a vaginální krvácení) i dlouhodobé (nízká porodní hmotnost plodu, infekce matky a zneužívání drog/alkoholu matkou) komplikace. Mezi rizikové faktory zneužívání patří problémy s drogami a alkoholem u partnera, stejně jako změna zaměstnání nebo nižší než středoškolské vzdělání. Stejně jako u jiných zneužívaných pacientů jsou těhotné ženy obvykle zneužívány někým, koho důvěrně znají, a mohou se zdráhat své zneužívání z různých důvodů oznámit. Jedním z významných vodítek je žena, která odkládá prenatální péči až do pozdního stadia těhotenství. Mezi další známky možného fyzického týrání patří opakované návštěvy pohotovosti, deprese, anamnéza, která neodpovídá přítomným zraněním, a trvalá přítomnost partnera pacientky. Lékaři pohotovostních služeb a úrazoví chirurgové by měli být vyškoleni v kladení vhodných screeningových otázek všem ženám (včetně těhotných), aby odhalili zneužívání, zejména pokud se u nich projevuje některé z dříve popsaných vysoce rizikových chování (Trauma in Pregnancy, 2008)

2.2. PENETRUJÍCÍ BŘÍŠNÍ PORANĚNÍ

Výskyt poranění dělohy se významně zvyšuje po penetrujícím poranění břicha, protože těhotná děloha se ve 12. týdnu těhotenství rozšiřuje mimo pánev. Ve druhé polovině těhotenství je naprostá většina penetrujících poranění přední části břicha spojena s poraněním dělohy (Petrone, 2011)

Stejně jako v případě tupého poranění je děloha s postupujícím těhotenstvím zranitelnější. Po polovině druhého trimestru děloha chrání velkou část břišního obsahu matky. U značného procenta penetrujících poranění je děloha jediným břišním orgánem, který utrpí zranění. Výsledky matky jsou při penetrujících poraněních obecně dobré, nicméně je zde odpovídající vysoké procento ztrát plodu (obecně 40-70 %), protože děloha, plodová voda, placenta a plod absorbují většinu energie pronikajících předmětů nebo střel. Mateřská úmrtnost je ve skutečnosti v těhotenství méně častá ve srovnání s podobným zraněním u netěhotných pacientek. Bodná poranění mají za následek poranění matky pouze při poranění horní části břicha. Viscerální poranění matky jsou tedy v těhotenství méně častá, komplikují pouze 19 % případů a nesou s sebou mateřskou úmrtnost 3,9 % (Trauma in Pregnancy, 2008).

Pronikající předmět by měl být stabilizován na místě, dokud nebude provedena chirurgická explorace. Porod plodu je indikován, pokud se objeví známky tísně plodu nebo je třeba evakuovat dělohu, aby se lokalizovalo a kontrolovalo místo krvácení. Konzervativnější metody ošetření plodu jsou indikovány při úmrtí plodu v případech, kdy bylo vyloučeno poranění matky (Trauma in Pregnancy, 2008).

Střelná poranění dělohy způsobují poranění v 60-70 % případů. Po penetrujícím poranění břicha těhotné ženy má plod nejčastěji horší prognózu než matka, přičemž míra poranění činí 59-80 % a perinatální úmrtnost 41-71 % (Kman, 2012).

Každá střelná zbraň způsobí určitý výbuch a vytvoří okolní poranění tlakovou vlnou, která se může šířit břichem a přenášet tak významný impuls kinetické energie na břišní orgány, dělohu a potenciálně i na plod (Kman, 2012).

K většině úmrtí, na místě zásahu ZZS, dochází v důsledku vykrvácení. U penetrujících poranění břicha může být krvácení v terénu velmi obtížně zvládnutelné. Hlavní prioritou by mělo být minimalizovat čas strávený v terénu a co nejrychleji převzít pacientku do zdravotnického zařízení k definitivnímu ošetření. V závislosti na poloze

pacientky musí personál zdravotnické záchranné služby na místě události rozhodnout, zda použít pozemní nebo letecký transport. Za zmínku stojí, že poranění krční páteře je nepravděpodobné. Pokud se nejedná o znepokojivý mechanismus (např. pacient vypadl z okna poté, co byl postřelen), je krční límec nutný jen zřídka a může ztížit léčbu (Kman, 2012).

V minulosti byla standardem agresivní resuscitace s intravenózním podáváním krystaloidů ve snaze udržet normální krevní tlak. Současná doporučení doporučují permissivní hypotenzi, přičemž se při resuscitaci tekutinami vychází z radiálního pulzu a mentality. Permissivní hypotenze je termín používaný k popisu omezené resuscitace pacienta s traumatem, jejímž cílem je zlepšit systémový tlak a perfuzi koncových orgánů a zároveň se vyhnout rizikům spojeným s normotenzí u penetrujícího poranění. Teorie permissivní hypotenze spočívá v tom, že zvýšení intravaskulárního tlaku brání přirozenému procesu srážení krve v těle, což vede ke zvýšení krevních ztrát a horším výsledkům. Ukázalo se, že permissivní hypotenze je u pacientů s tímto poraněním prospěšná (Kman, 2012).

ANALGETICKÁ FARMAKOTERAPIE

Morfin a jeho nástup účinku je relativně pomalý a nezáleží na způsobu aplikace. Když je podán intravenózně je vrchol analgetického účinku teprve 15-20 minut. Jenomže pomalý nástup účinku a hlavně silný útlum dechového centra novorozence ho činí nevhodným pro použití (Pařízek, 2012b).

Sufentanil je nejsilnější známé analgetikum. Intravenózní aplikace má velmi rychlý nástup analgezie. Bezpečnost sufentanilu při intravenózní aplikaci těhotným ženám nebyla stanovena, předklinické studie se zvířaty však neprokázaly bezprostřední teratogenní účinek (Sdělení SÚKL, 2015) (Pařízek, 2012b).

Ketamin lze použít u pacientek s rizikem hypotenze (Trauma in Pregnancy, 2008). Midazolam má 3-4 krát vyšší anxiolytický účinek než diazepam. Midazolam však stejně proniká snadno placentární bariérou a již v relativně nízkých dávkách může působit negativně na plod. Lze použít nízké dávky 1-3 mg i.v. (Pařízek, 2012b).

3. ČASNÁ NEMOCNIČNÍ PÉČE

Obecný přístup k resuscitaci těhotné ženy spočívá v řešení priorit uvedených v Advanced Trauma Life Support guidelines (Trauma in Pregnancy, 2008). Primárním cílem při léčbě těhotné pacientky s úrazem tedy zůstává zdraví matky. Zásahy ve prospěch plodu se doporučují až po stabilizaci matky. Intervence zahrnují posun dělohy, náhradu objemu a kyslík s cílem optimalizovat fyziologii matky ve prospěch průtoku krve dělohou a dodávky kyslíku plodu. Identifikace varovných příznaků matky může vyžadovat aktivaci zásahových týmů a multidisciplinární řízení bez ohledu na to, kde se pacientka v nemocnici nachází. Porod císařským řezem se v době explorativní laparotomie nedoporučuje, pokud nejsou jiné indikace (Kevin, 2018).

Při vyšetření musíme myslet na některé specifické odlišnosti u těhotných pacientek a je nutno je při našem postupu zohlednit.

3.1 ZAJIŠTĚNÍ DÝCHACÍCH CEST

Dýchací cesty s ochranou páteře

Vzhledem k vyššímu riziku aspirace a větší pravděpodobnosti hypoxické dekompenzace u těhotných žen se doporučuje časná intubace. U všech těhotných žen je třeba zvážit obtížnou intubaci. Preoxygenace je mimořádně důležitá vzhledem k tendenci těhotné pacientky k rychlé desaturaci během intubace v rychlém sledu, což je preferovaná technika intubace. Pokud je to možné, měl by intubaci provádět nejzkušenější poskytovatel, který se řídí pokyny ASA (American Society of Anesthesiologists) pro obtížnou intubaci upravenými pro trauma. Lze zvážit fiberoptickou intubaci při vědomí. Supraglotické zařízení dýchacích cest může být účinnou alternativou při ventilaci těhotné ženy. Pokud pacientku nelze intubovat ani ventilovat, měla by být provedena příprava na chirurgickou krikothyroidotomii (Trauma in Pregnancy, 2008).

Depolarizující ani nedepolarizující paralytika neprocházejí placentární bariérou. Je však třeba volit nižší dávky sukcinylcholinu vzhledem k přirozenému poklesu hladin pseudocholinesterázy v těhotenství. Krátce působící indukční látky, jako je thiopental, propofol a midazolam, se v těhotenství bezpečně používají, ale u pacientek s traumatem mají významné hemodynamické účinky. Etomidát je v těhotenství lékem

třídy C, ale v mnoha traumatologických centrech je obecně preferovaným indukčním prostředkem a je obhajován v nejméně jednom přehledu anesteziologické literatury o těhotenství u traumatu (Trauma in Pregnancy, 2008).

Při dodržení standardních opatření týkajících se páteře by měly být pacientky po 20. týdnu těhotenství převáženy v poloze na levém boku. Některé pacientky na konci třetího trimestru nemusí tolerovat polohu na zádech z důvodu dechové tísně a tyto pacientky budou kromě polohy na levém boku vyžadovat i obrácenou Trendelenburgovu polohu. Všechny pacientky by měli být napojeny na vysoko průtokový kyslík, protože plod hůře snáší hypoxii (Trauma in Pregnancy, 2008).

3.2. TEKUTINOVÁ RESUSCITACE

Cílem resuscitace je obnovit oběh matky a snížit následky šoku matky. Pacientka by měla být uložena do levé boční polohy, aby se snížila aortokavální komprese nakloněním opěradla o 15 stupňů doleva nebo manuálním posunutím dělohy, pokud to již neprovedl personál přednemocniční péče (Trauma in Pregnancy, 2008).

Pro adekvátní uteroplacentární prokrvení je rovněž nezbytná adekvátní náhrada objemu. Nepřítomnost tachykardie a hypotenze by neměla být považována za nepřítomnost významného krvácení, protože tyto příznaky se u těhotných žen obvykle objevují po 1500-2000 ml krvácení (Ramesh, 2019).

Ačkoli se k resuscitaci tekutin běžně používají krystaloidy a koloidy, o ideální volbě tekutiny se vedou diskuse. Hypotonické tekutiny nezůstávají intravaskulárně dlouho. K resuscitaci tekutin se používají izotonické a hypertonické krystaloidy. Základními resuscitačními tekutinami jsou Ringer-laktát nebo fyziologický roztok. Roztoky albuminu a želatiny jsou proteinové koloidy, zatímco škroby a dextransy jsou neproteinové koloidy (Ramesh, 2019).

Studie SAFE (Saline versus Albumin Fluid Evaluation) porovnávala 4% albumin a fyziologický roztok. Objem podané tekutiny byl menší u albuminu než u fyziologického roztoku (1:1,4). U pacientů s traumatem, kteří potřebovali více než 10 jednotek ERY masy a podstoupili DCS (damage control surgery), znamenala permissivní hypotenze hypertonickým fyziologickým roztokem menší potřebu tekutin, nižší 30 denní mortalitu, zvýšení výdeje moči a snížení rizika syndromu akutní

respirační tísně, sepse a orgánového selhání ve srovnání se standardní resuscitací izotonickými krystaloidy. Nebyl však zjištěn žádný rozdíl ve výskytu selhání ledvin (Ramesh, 2019).

Želatiny mají nízkou molekulovou hmotnost, jsou levnější než albumin a jiné syntetické koloidy, rychle se vylučující ledvinami a tím spojeny se zhoršením ledvin a na rozdíl od škrobů a dextransu nemají horní hranici objemu, kterou lze podat intravenózně. Mají nižší riziko diluční koagulopatie než dextransy a škroby. Ačkoli jsou želatiny spojovány spíše s anafylaktoidními reakcemi než albuminy, některé nedávné studie neprokázaly u polyželatiny žádné anafylaktické reakce (Ramesh, 2019).

Želatiny nové generace, jako je polyželatina, mohou udržovat krevní oběh, dokud není k dispozici krev. Zlepšení tlaku, středního arteriálního tlaku, tepové frekvence, dechové frekvence a pH krve je u hypovolemických pacientů s traumatem zaznamenáno do 1 h po podání a přetrvává i po 24 h (Ramesh, 2019).

S tekutinami by se mělo zacházet jako s léky. Důležitý je nejen typ tekutiny, ale také dávka, rychlost podání, doba trvání a deescalace. Existují pouze tři indikace pro podávání tekutin: resuscitace, náhrada nebo udržování (Wise, 2017).

Akutní ztráta krve při úrazu může vyžadovat aktivaci masivních transfuzních protokolů (MTP). Nejčastější je náhrada čerstvé mražené plazmy, krevních destiček a červených krvinek v poměru 1:1:1. K dispozici je více způsobů náhrady faktorů, včetně kryoprecipitátu a koncentrátu protrombinového komplexu. Používají se také lokální hemostatické přípravky, které jsou považovány za bezpečné pro použití během těhotenství. Gáza potažená chitosanem (Combat Gauze) se používá u pacientů s úrazem a bylo dokonce prokázáno, že je účinná i během těhotenství. Kyselina tranexamová je antifibrinolytický lék, který může snížit úmrtnost a krvácení snížením rozpadu fibrinu u život ohrožujících poranění spojených s výrazným krvácením a použitím krevních přípravků. Byla zkoumána ve studii CRASH-2 a při jejím podání do 6 hodin od prvního poranění došlo ke snížení úmrtnosti. Následné studie naznačily, že mortalita se zvyšuje, pokud je kyselina tranexamová podána později než 3 hodiny po poranění. Kyselina tranexamová byla také využívána v těhotenství jako doplněk u pacientek podstupujících císařský řez, vaginální porod, poporodní krvácení, profylaxi poporodního krvácení s příznivými nebo smíšenými výsledky. Na současném pracovišti autorů je kyselina tranexamová zaváděna jako léčba první linie poporodního

krvácení. V případě úrazu s nástupem významného krvácení by byla kyselina tranexamová považována za bezpečnou pro plod. Není známo, zda použití kyseliny tranexamové u těhotné pacientky s traumatem snižuje mortalitu. Profylaxi žilního tromboembolismu lze provádět pomocí sekvenčních kompresních zařízení, heparinu nebo enoxaparinu. Heparin a enoxaparin nepřecházejí přes placentu. Léčba akutní žilní embolie, hluboké žilní trombózy může vyžadovat terapeutické hladiny heparinu nebo enoxaparinu (Kevin, 2018).

Při takovém druhu poranění autotransfuze může představovat riziko embolie plodové vody, když je přítomná kontaminace krve plodovou vodou. Krevní deriváty (0 negativní) by měly být podávány podle indikace, pokud není odpověď na krystaloidy. Kromě ztrát tekutin je třeba zvážit i další příčiny hypotenze, včetně neurogenního šoku a embolie plodovou vodou (Trauma in Pregnancy, 2008).

3.3. LABORATORNÍ VYŠETŘENÍ

Rutinní laboratorní vyšetření u obětí úrazu závisí na institucionálních protokolech a stavu pacientky. V mnoha traumatologických centrech může být požadováno pouze vyšetření typu a screeningu pro detekci atypických protilátek, hemoglobinu, moči a těhotenský test moči (u žen v plodném věku). Další vyšetření u těhotné oběti úrazu by mělo zahrnovat koagulační profil. Vzhledem k souvislosti mezi acidózou matky a úmrtím plodu lze zvážit vyšetření arteriálních krevních plynů a sérového laktátu. Rh negativní pacientky by měly během prvních 72 hodin dostat protilátky anti-D (Trauma in Pregnancy, 2008). Pokud není jisté, zda je dávka anti-D imunoglobulinu dostatečná k zabránění aloimunizace může porodník provést Kleihauer-Betkeho test, aby kvantifikoval rozsah transplacentárního krvácení z plodu na matku (CANDERS, 2020).

Kleihauerův-Betkeho (KB) test se používá ke zjištění přítomnosti fetálních krvinek v mateřském oběhu na základě rozdílu v citlivosti červených krvinek matky a plodu na vylučování kyselin. Krvinky s vyšší úrovní fetálního hemoglobinu (HbF) jsou odolné vůči vyluhování kyselinou, zatímco buňky s malým nebo žádným HbF jsou citlivé. Test se udělá tak, že se připraví tenký film krve matky a poté se vystaví působení kyselého pufru. Poté se sklíčko obarví hematoxylinem tak, aby byly buňky plodu tmavě růžové a buňky matky bledé a připomínaly "duchy". Vzorec často používaný k výpočtu objemu fetální plné krve je: % fetálních buněk stanovených KB testem /100 × 5 000 ml = objem FMH (v ml). KB test se používá k určení potřeby dalších dávek anti-D IgG. Nevylučuje

přítomnost FMH, protože detekční limity jsou nad množstvím, které je nutné pro aloimunizaci. Standardní dávka 300 mcg anti-D IgG je účinná při prevenci senzibilizace až 30 ml plné krve plodu. Pokud KB test ukáže, že je v mateřském oběhu přítomno více než 30 ml plné krve plodu, mělo by být podáno odpovídající množství dalšího anti-D IgG. Ačkoli se KB test široce používá ke stanovení dávky anti-D IgG, má test poměrně nízkou přesnost a reprodukovatelnost. Někteří obhajují používání KB testů u všech těhotných pacientek s traumatem bez ohledu na Rh status. Vycházejí z předpokladu, že KB test bude sloužit jako dobrý screeningový nástroj k identifikaci významného traumatu dělohy, které by mělo za následek distres plodu nebo rozvoj abrupce placenty. Neexistují však žádné důkazy, které by naznačovaly, že KB test je pro odhalení tísně plodu přesnější než monitorování plodu. Nedávná studie hodnotila výsledky KB testování v 68 případech prokázané abrupce. KB test byl pozitivní pouze ve třech případech abrupce, což znamená citlivost pouze 4,4 %. Přesto nedávný průzkum laboratoří nacházejících se především ve Spojených státech ukázal, že 52,2 % z nich provádí testování FMH u Rh + žen (Gentry Wilkerson, 2020).

Průtoková cytometrie je novou alternativou KB testu pro kvantifikaci fetálních červených krvinek přítomných v mateřském oběhu. Průtoková cytometrie má ve srovnání s KB testem lepší vlastnosti. Je citlivější a objektivnější a poskytuje rychlejší výsledky. Hlavním omezením pro použití průtokové cytometrie je v současné době omezená dostupnost tohoto testu. Průzkum z roku 2019 zjistil, že cytometrické testování se provádí pouze ve 4,4 % laboratoří (Gentry Wilkerson, 2020).

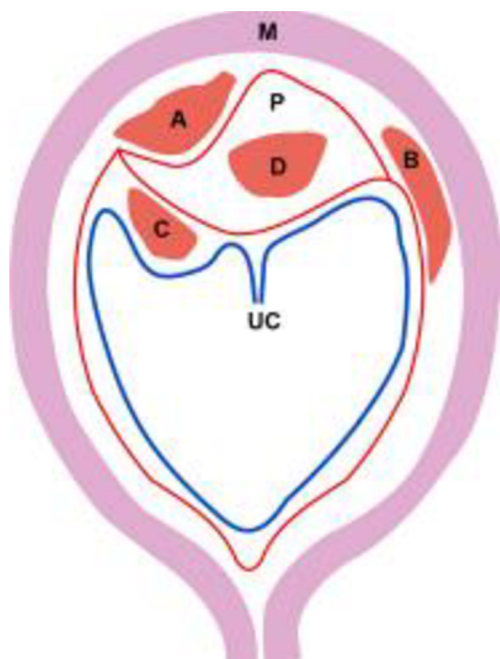
Předporodní ruptura membrán (známá také jako předčasný odtok plodové vody), tedy prasknutí chorioamniotické membrány před začátkem porodu, se může projevit únikem tekutiny z cervikálního kanálu. Tekutinu přítomnou v zadní poševní klenbě lze odebrat a vyšetřit na pH a přítomnost ferningu. Normální vaginální sekret má obvykle mírně kyselé pH 5. Vaginální tekutina s pH 7 svědčí o amniotickém zdroji. Několik komerčně dostupných imunoanalytických testů může detekovat přítomnost proteinů plodové vody, které pomáhají při rozpoznávání plodové vody. Tyto testy mají citlivost a specifitost vyšší než 90 %. V přítomnosti krve však test ROM Plus vykazoval výrazně lepší výsledky než testy Actim PROM a AmniSure (Gentry Wilkerson, 2020).

Vyšetření FAST (Focused Assessment with Sonography for Trauma) je vynikajícím screeningovým nástrojem pro rychlé posouzení nitrobrššní tekutiny (krve), možnosti těhotenství a životaschopnosti plodu, pokud je zjišřena. Ultrazvuk je nejbezpečnější zobrazovací metodou v těhotenství. Ultrazvuk však obvykle poskytuje jen omezené informace o přítomnosti či nepřítomnosti nitrobrššní tekutiny. Pozitivní vyšetření FAST u nestabilní pacientky naznačuje nutnost okamžitě laparotomie (Trauma in Pregnancy, 2008). Kromě toho lze při nejednoznačném vyšetření FAST provést diagnostickou peritoneální laváž (DPL) lze ji provést bezpečně a má stejnou citlivost jako u netěhotné pacientky. DPL by měla být provedena nad pupkem otevřenou technikou (Petrona, 2006). Tato technika však vyžaduje podstatně více tréningu než ultrazvuk a představuje větší riziko pro těhotnou pacientku (Trauma in Pregnancy, 2008). Vyšetření břicha počítačovou tomografií (CT) lze rovněž bezpečně provést s vyhodnocením matky i plodu, pacientka však musí být hemodynamicky stabilní (Petrona, 2006).

3.4. RADIOLOGICKÉ VYŠETŘENÍ

Měla by být provedena indikovaná radiografická vyšetření stejně jako u netěhotných pacientek. Přestože existují obavy z radiační expozice během těhotenství, přínosy převažují nad riziky. Mělo by se však zabránit zbytečnému zdvojování snímků (Petrona, 2006).

Zobrazení abrupce placenty lze klasifikovat na základě umístění hematomu takto: retroplacentární, marginální subchorionální, preplacentární a intraplacentární (Fadl, 2019)



Obrázek 1 Ilustrativní kresba placentárních hematomů. Retroplacentární hematom (A) se nachází za bazální ploténkou a vyzdvihuje placentu (P) ze spodního myometria (M). Marginální subchorionální hematom (B) se nachází periferně za okrajem placenty a extenduje za chorion. Preplacentární hematom (C) se nachází před placentou nad choriovou ploténkou za amnionem (modrá čára) a obvykle je ohraničen pupečníkem (UC). Intraplacentární hematom (D) je krvácení uvnitř placenty (P).

Retroplacentární hematom se nachází za bazální ploténkou a obvykle vzniká přerušáním malých arteriol. Velikost retroplacentárního hematomu koreluje s prognózou plodu, pokud je hematom větší než 50 ml nebo větší než 50 %. Odloučení placenty předpovídá špatný výsledek u plodu. Marginální subchorionální hematom se nachází periferně za bazální ploténkou vyvýšenou nad okraj placenty a zasahuje za chorion. Preplacentární hematom je méně častý a nachází se za amnionem nad choriovou ploténkou a obvykle je ohraničen pupečníkem (Fadl, 2019).

Intraplacentární hematom je krvácení v intervilózním prostoru placenty. Tento neobvyklý stav se může vyskytnout buď primárně, nebo sekundárně v důsledku velkého retroplacentárního hematomu, který se šíří intervilózními prostory. Intraplacentární hematom s sebou nese vyšší riziko nepříznivých následků pro matku a plod než retroplacentární hematom. Zaoblené intraplacentární a retroplacentární hematomy mohou vzniknout také jako důsledek narušení cévních deciduálních arteriol. Annath a kol. ve své retrospektivní studii klasifikovali abrupci placenty jako lehkou nebo těžkou na základě související morbidity a mortality. Za těžkou abrupci považovali, pokud se vyskytla alespoň jedna mateřská, fetální nebo neonatální komplikace. Dvě třetiny případů abrupce placenty jsou spojeny s následky pro plod nebo matku. Mezi mateřské komplikace patří nutnost císařského řezu, potřeba

transfuze krve, diseminovaná intravaskulární koagulace (DIC), hypovolemický šok, hysterektomie, selhání ledvin a úmrtí. Komplikace u plodu zahrnují znepokojující srdeční frekvenci plodu, intrauterinní růstovou restrikci plodu, nebo intrauterinní úmrtí plodu. Neonatální komplikace zahrnují úmrtí novorozence, komplikace související s porody předčasné/porody nízkého gestačního týdne. Odloučení placenty lze také klasifikovat na základě přítomnosti či nepřítomnosti vaginálního krvácení jako odhalené nebo skryté. Termín odhalená abrupce se používá v případě, že krvácení probíhá mezi plodovými obaly a uniká do pochvy, zatímco termín skrytá abrupce se používá v případě, že se krev hromadí za placentou bez vaginálního krvácení (Fadl, 2019).

Ultrazvuk zůstává prvotní metodou volby pro vyšetření placenty, i přes její nízkou citlivost při detekci abrupce placenty. Nízká citlivost ultrazvuku je způsobena tím, že akutní a subakutní hematomy mohou být izoechogenní vůči placentární tkáni. Navíc jsou malé marginální hematomy často nenápadné. Kromě toho může krev v době ultrazvukového vyšetření spíše unikat do pochvy, než aby se shromažďovala kolem placenty. Navzdory nízké senzitivitě (až 24 %) jsou zobrazovací nálezy, pokud jsou přítomny, vysoce specifické pro abrupci (92-96 %). Ultrazvuk má vysokou pozitivní prediktivní hodnotu 88 až 100 % a nízkou negativní prediktivní hodnotu 14 až 53 %. Ultrazvukové nálezy abrupce placenty zahrnují i detekci hematomů (Fadl, 2019).

Hodnocení placenty pomocí CT (výpočetní tomografie) se obvykle provádí v souvislosti s traumatem, kdy se CT provádí pro posouzení poranění matky. Při systémovém hodnocení placenty pomocí CT je uváděná senzitivita při detekci abrupce placenty až 100 %. Uváděná specifita CT s kontrastem se pohybuje od 56 do 86 %. Na CT s kontrastní látkou se může abrupce placenty projevit jako oblast s malým zesílením v částečné nebo plné tloušťce, která obvykle tvoří ostré úhly s myometriem. Detekce placentárního hematomu je na nekontrastním CT náročná, protože hematom může mít stejný útlum jako placenta. Abnormální elevace okraje placenty by měla vyvolat obavy z přítomnosti podpovrchového hematomu. Placentární krvácení může způsobit intraamniální krvácení. Jakýkoli hematom postihující intrauterinní membrány se může rozptýlit do amniální dutiny a projevit se jako závislé vrstvení zvýšené hustoty a heterogenity plodové vody (Fadl, 2019).

Snímky magnetické rezonance (MRI) mají vysoký kontrast měkkých tkání, což zvyšuje citlivost pro detekci hematomu, zejména v retroplacentární lokalizaci. MRI může přesně zobrazit krvácení související s placentou s udávanou vysokou senzitivitou 95-100 % a vysokou specificitou 100 %. MRI umožňuje rozlišit hematomy od jiných hematomů předporodního krvácení, jako je například vasa previa, degenerovaný děložní myom, patologie děložního hrdla a placentární nádory. MRI navíc pomáhá určit stáří krevních výronů na základě charakteristik MRI signálu hemoglobinu na T1-weighted image a T2-weighted image. V důsledku toho lze placentární krvácení rozdělit na hyperakutní, akutní, časné subakutní, pozdní subakutní a chronické hematomy. Akutní nebo časné subakutní placentární hematomy jsou považovány za nestabilní hematomy s vyšším rizikem rychlé progresse nebo recidivy krvácení, což může vyžadovat změnu managementu. Održení placenty je obvykle kombinací ischemie a krvácení, proto jsou užitečné sekvence, které jsou vysoce citlivé při detekci akutní ischemie a lze i tak snadno identifikovat hematomy (Fadl, 2019).

3.5 SEKUNDÁRNÍ VYŠETŘENÍ

Porodnické ošetření pacientky začíná, jakmile posouzení úrazu přejde do sekundárního vyšetření. I v případě relativně lehkých poranění by měla být každá pacientka s životaschopným těhotenstvím vyšetřena porodníkem a mělo by být zajištěno sledování plodu, včetně ultrazvukového vyšetření a kardiokografie (CTG). Součástí sekundárního vyšetření by mělo být posouzení břicha z hlediska citlivosti, děložního tonu, děložních kontrakcí. Mělo by být provedeno pánevní vyšetření pomocí sterilního spekula ke zjištění případného vaginálního krvácení souvisejícího s těhotenstvím a přítomnosti plodové vody. Specifické vyšetření lze provést také za účelem zjištění výtoku z děložního hrdla, dilatace děložního hrdla a polohy plodu. Monitorování srdeční frekvence plodu a děložní činnosti by mělo být zahájeno za vhodných podmínek co nejdříve u všech těhotných žen ve více než 24. týdnu těhotenství. Plod může vykazovat známky tísně, zatímco životní funkce matky jsou přiměřené. To může znamenat nedostatečnou tekutinovou resuscitaci matky (Trauma in Pregnancy, 2008).

Hodnocení břicha u těhotné pacientky může být náročné. Zvláštní pozornost je třeba věnovat v přítomnosti některého z následujících příznaků: zlomeniny žeber nebo

pánve, nevysvětlitelná hypotenze, ztráta krve, hematurie nebo změna senzoryky v důsledku drog či medikace, alkoholu nebo poranění mozku (Petrone, 2006)

Nesrovnalost mezi datem a velikostí dělohy svědčí o děložní ruptuře nebo krvácení z dělohy. Podezření na rupturu dělohy můžeme mít podle nálezu peritoneálních příznaků, ale vyšetření břicha je někdy obtížné; další nálezy zahrnují palpaci částí plodu v břiše kvůli extrauterinní lokalizaci a nemožnost palpace děložního fundu. Existuje šest stavů, které indikují akutní stav v těhotenství, a posouzení těhotné pacientky musí potvrdit nebo vyloučit následující stavy:

1. vaginální krvácení: může naznačovat předčasné krvácení z děložního hrdla.

dilataci, časný porod, abrupci placenty nebo placenta previa.

2. Protržené plodové obaly

3. Vypouklé perineum: způsobeno tlakem mimoděložních částí plodu.

4. Přítomnost a průběh kontrakcí: jejich přítomnost je důležitá, aby mohla být provedena příprava na případný brzký porod.

5. Abnormální srdeční frekvence a rytmus plodu.

6. Kleihauer-Betkeho (KB) test: používá se po poranění matky k identifikaci krve plodu v mateřském oběhu (fetomaternální transfuze). (Petrone, 2006)

Abrupce zůstává klinickou diagnózou a identifikuje se pomocí přítomností bolestivých děložních kontrakcí, kdy se děloha reflexně stahuje, aby omezila ztrátu krve, nebo palpací při přítomnosti vaginálního krvácení (Šeblová, 2018). Hlavními příznaky jsou hypertonus dělohy, jenž se projevuje jako vzedmuté břicho, děložní dráždivost až kontrakce a možné krvácení z pochvy, nebo skryté krvácení do dělohy (změna výšky děložního fundu) (Pařízek, 2012a). U pacientek s úrazem může dojít ke skryté abrupci nebo dokonce k přímému poranění placenty nebo plodu a nemusí se u nich projevit vaginální krvácení nebo dokonce bolestivé kontrakce (Kevin, 2018). Zvláštní pozornost je třeba věnovat celkové zátěži matky poraněním, přítomné životaschopnosti plodu a signálům fyzikálního vyšetření, jako je např. SBS břicha. Tento znak sám o sobě významně předpovídá abrupci placenty po dopravní nehodě u těhotných pacientek s úrazem a měl by být podnětem k tomu, aby se provedlo vyšetření FAST. Dle uvážení lze použít i další pomocné prostředky, ale neměly by

zdržovat rychlé třídění na operační sál, pokud je zaznamenána intraabdominální tekutina (Brief reports, 2017). Vysoký stupeň podezření je oprávněný i v případě srdeční frekvence plodu <110 tepů/min nebo >160 tepů/min, která je varovným signálem pro komplikace plodu. U pacientek s bradykardií se nedoporučuje okamžitý porod císařským řezem, dokud nedojde ke stabilizaci matky v prostředí, které je považováno za vhodné pro její péči. Přetrvávající děložní aktivita >1 každých 10 minut nebo variabilní decelerace v prvních 4-6 hodinách by měly být zváženy k hospitalizaci. Mělo by být zváženo podání Betametazonu, a pokud se blíží termín porodu, může být doporučen porod. Přiměřené sledování pacientky po abrupci může zahrnovat sonografické vyšetření pro hodnocení plodové vody, biometrie plodu a předporodní vyšetření po propuštění (Kevin, 2018).

Ruptura děložní stěny a dehiscence dělohy

Dehiscence dělohy je ruptura myometria v jizvě vznikající obvykle pozvolna, zatímco ruptura dělohy je kompletní ruptura stěny vznikající spíše náhle (Pařízek, 2012a). Ruptura dělohy je vzácnou komplikací, vyskytuje se v méně než 1 % případů úrazu v těhotenství, ale má pro plod neblahé následky. Ačkoli mateřská úmrtnost v důsledku ruptury dělohy je pouze asi 10 %, úmrtnost plodu se blíží 100 %. Podezření na rupturu dělohy je třeba vyslovit, pokud je tvar dělohy při palpaci nepravidelný, lze jasně nahmatat části plodu, je přítomna silná citlivost břicha nebo jsou na rentgenovém snímku vidět rozšířené končetiny plodu. Léčba ruptury dělohy je chirurgická. K vyjmutí plodu a provedení hysterektomie nebo reparace dělohy se používá explorativní laparotomie. Hlavním rizikovým faktorem dělohy je předchozí porod císařským řezem (Gentry Wilkerson, 2020).

Léčba penetrujícího poranění se u těhotné pacientky neliší. U penetrujících poranění před a pod děložním fundem dochází ke snížení počtu viscerálních poranění. Pokud je k tomu indikace, tak svou roli může hrát umístění hrudních drénů ve vyšším mezižebním prostoru, zejména v pozdní graviditě. Explorativní laparotomie není indikací k porodu císařským řezem (Kevin, 2018). Laparoskopie je metodou volby u pacientů s traumatem a volnou krevní tekutinou v peritoneální dutině, u nichž nelze určit zdroj krvácení. V prospektivní randomizované studii 43 pacientů s bodným poraněním břicha však nebyl zjištěn rozdíl mezi strategií laparotomie a laparoskopie z hlediska nákladů na hospitalizaci. Kromě toho umožňuje kompletní prozkoumání

dutiny břišní, což umožňuje léčbu různých onemocnění stejným přístupem a snižuje riziko vzniku pooperačních srůstů a infekcí v místě operace (LETTO, 2021).

Neoperační léčba solidních břišních orgánů se úspěšně provádí u těhotných pacientek ve stabilním stavu. Na druhé straně nestabilní pacientky nebo pacientky s poraněním střeva pravděpodobně profitují z časně operační léčby, protože hypotenze a sepse mohou být pro plod škodlivé nebo dokonce smrtelné (Petroni, 2006).

Naléhavý císařský řez může být indikován ke kontrole porodnického krvácení z odloučení placenty nebo ruptury dělohy. Kromě toho může být nutný k zajištění lepšího operačního přístupu k neporodnickým poraněním břicha. V neposlední řadě může být zákrok indikován při přetrvávajících potížích plodu, pokud je gestační stáří 24 týdnů nebo více (Trauma in Pregnancy, 2008) (Gentry Wilkerson, 2020). Což odpovídá výšce fundu v polovině vzdálenosti mezi pupkem a horním okrajem stydké spony (Petroni, 2006). Akutní císařský řez je za těchto podmínek spojen s 45% mírou přežití plodu a 72% mírou přežití matky (Trauma in Pregnancy, 2008). Pokud je císařský řez a porod proveden do pěti minut nebo méně, má vynikající pravděpodobnost přežití. S prodlužujícím se časem se šance na přežití stává méně pravděpodobnější. Pokud však matka závažně krvácí, plod již mohl prodělat období prodloužené a zhoršující se hypoxie. Jedním z důležitých technických přístupů při císařském řezu je provedení dolní střední laparotomie přes všechny vrstvy do dělohy, protože je to bezpečnější, rychlejší a vyhýbá se to vysokému riziku dalšího poškození děložních cév (Petroni, 2006) (Gentry Wilkerson, 2020).

3.6 RIZIKO SPOJENÉ SE STŘELNÝM PORANĚNÍM

Léčba střelného poranění vyžaduje rozhodnutí o odstranění nebo ponechání kovových fragmentů v těle. Někdy odstranění vyžaduje náročné chirurgické postupy s rozsáhlou disekcí tkáně a vysokou morbiditou u oslabeného pacienta v důsledku úrazu (Costa Serrão, 2015).

V literatuře je jen málo kazuistik pacientů s klinickými příznaky otravy olovem způsobené střelným poraněním. Hladiny olova v krvi se rutinně nesledují, ale těch několik málo studií, které byly navrženy ke zkoumání, prokázaly zvýšení hladiny olova v krvi (Costa Serrão, 2015).

Hlavním problémem je, že chronická expozice olova může způsobit příznaky, které lékaři zřídka spojují s otravou, jako jsou psychické změny, bolesti hlavy, křeče nebo slabost. Existují klinické projevy na řadě systémů, včetně hematologického systému (anémie, bazofilní granulocyty nebo porfyrie) trávicího systému (anorexie, zvracení, zácpa, bolesti břicha nebo křeče) kardiovaskulárního systému (arteriální hypertenze) a neurologického systému (periferní neuropatie nebo encefalopatie), které mohou vést ke smrti (Costa Serrão, 2015).

Sanders a kol. a Florea a kol. publikovali rozsáhlé přehledy literatury týkající se neurotoxických účinků expozice olova. Tento kov se může vyskytovat téměř ve všech orgánech a systému. Toxicita v cílových orgánech je značně variabilní, ale je zvláště významná v centrálním nervovém systému. Olovo (Pb^{2+}) může napodobovat funkce vápníku (Ca^{2+}) a modifikuje jejich předsynaptické a postsynaptické účinky. Existují obavy z toxického dopadu na kognici a úmrtnost u chronické expozice (Costa Serrão, 2015).

Americké Centrum pro kontrolu a prevenci nemocí považuje za limit pro expozici dětí 10 mcg/dl, ale Gilbert a Weiss zveřejnili svůj pohled na snížení limitu na 2 mcg/dl. Vyvíjející se mozek je velmi citlivý na toxicitu olova. Existuje několik studií, které dávají do souvislosti nižší hladinu olova v krvi s rostoucím rizikem špatné schopnosti čtení, počítání a dalších akademických výkonů. Byly tak zaznamenány obavy z expozice olova během těhotenství a sníženého intelektuálního vývoje u dětí s prenatální expozicí olova (Costa Serrão, 2015).

Střely, které zůstaly v těle, nejsou neškodné. Doporučuje se provést vyšetření olova v krvi a vyšetření toxicity olova. Důležité je mít na paměti možnost odstranění fragmentů (Costa Serrão, 2015).

4. VÝZNAM A LIMITACE DOHLEDANÝCH VÝSLEDKŮ

Vyhledané studie a literatura předkládají důležité fyziologické změny těhotné ženy, se kterými je potřeba počítat při poskytování odborné péče, přehled nejčastějšího výskytu a typu břišního poranění, a postupy při řešení této dramatické situace, včetně řešení komplikací související s úrazem břicha. Sumarizace těchto poznatků předkládá celkový pohled na tuto problematiku. Vzhledem k tomu, jak je tato skupina pacientek specifická, je potřeba brát procentuální údaje jako orientační, hlavně u domácího násilí, kde je odhadován větší počet incidentů, než je uváděno, z důvodu nenahlášení.

Citované studie pocházejí převážně ze Spojených Států Amerických, pak Mexika a z evropských zemí jako je Finsko a Německo. Studie a statistiky z České republiky dohledány nebyly. Proto by bylo vhodné realizovat další odborné studie, které by přinesly aktuální data z této problematiky z území České republiky.

Informace uvedené v přehledové práci mohou být podkladem pro další práce a odborné studie.

5. ZÁVĚR

Léčba úrazu v těhotenství je podobná jako u netěhotných pacientek a začíná v místě prvního kontaktu s obětí ať už v terénu na místě nehody, nebo na oddělení urgentního příjmu, když se pacientka dostaví. Při komplikacích specifických pro těhotenství se však traumatologické algoritmy musí odchýlit směrem k porodnické péči (PAGE, 2020). Úrazy v těhotenství, kde vzniká urgentní situace vyžadující neodkladné intervence, jsou méně obvyklé, přesto velmi dramatické, jelikož jsou ohroženy dva životy současně. Riziko traumatu matky i plodu je větší čím je těhotenství starší. Velká incidence tupých poranění břicha u těhotných žen a s tím komplikace v podobě abrupce placenty, či ruptury dělohy, bývá při dopravních nehodách, pak následují pád a fyzické násilí. Těhotné ženy, které byly fyzicky týrány měly krátkodobé i dlouhodobé komplikace v těhotenství. Zdravotnický záchranář by proto měl dobře prošetřit možná vodítka směřující k fyzickému násilí (anamnéza neodpovídající přítomným poraněním, odkládání prenatální péče aj.). Penetrující poranění břicha jsou méně obvyklá než poranění tupá, přesto zde vzniká větší riziko úmrtnosti plodu.

Tato přehledová práce byla sepsána za účelem vytvoření uceleného přehledu problematiky břišních traumat u těhotných žen v přednemocniční fázi a časné nemocniční fázi, které se můžou vyskytovat ojediněle (např. při fyzickém násilí) či být součástí polytraumatu. Zdravotnickí záchranáři nemusí být pouze přítomní v přednemocniční fázi, ale mohou být i součástí týmu, který zajišťuje časnou nemocniční péči, a proto by měli znát postup stabilizace a následné kroky ve zdravotnickém zařízení, aby bylo možné zajistit adekvátní léčbu v co nejkratším čase. Odborné publikace a studie využití v této práci předkládají informace týkající se farmakoterapie a stabilizace, doporučených postupů v oblasti laboratorního a radiologického vyšetření a operačního přístupu pro řešení komplikací tohoto druhu poranění. Tato práce by mohla být nápomocna pro zdravotnické záchranáře k ucelení jejich názoru na danou problematiku.

Referenční seznam

AL-THANI, Hassan, Ayman EL-MENYAR, Brijesh SATHIAN, Ahammed MEKKODATHIL, Sam THOMAS, Monira MOLLAZEHI, Maryam AL-SULAITI a Husham ABDELRAHMAN, 2019. Blunt traumatic injury during pregnancy: a descriptive analysis from a level 1 trauma center. *European Journal of Trauma and Emergency Surgery* [online]. **45**(3), 393-401 [cit. 2022-01-23]. ISSN 1863-9933. Dostupné z: doi:10.1007/s00068-018-0948-1

BATTALOGLU, E a K PORTER, 2017. Management of pregnancy and obstetric complications in prehospital trauma care: faculty of prehospital care consensus guidelines. *Emergency Medicine Journal* [online]. **34**(5), 318-325 [cit. 2022-01-06]. ISSN 1472-0205. Dostupné z: doi:10.1136/emered-2016-205978

Brief reports: Seat Belt Sign as a Predictor of Placental Abruption, 2017. *The american surgeon* [online]. **83**(11), 4 [cit. 2022-04-17]. Dostupné z: databáze proquest

CANDERS, Caleb P. et al. Emergencies in the Second and Third Trimesters of Pregnancy. *Emergency Medicine Reports* [online]. 2020, vol. 41, no. 24. ISSN 07462506.

COSTA SERRÃO, Gabriel, Natália TEIXEIRA MOURÃO a Igor NATÁRIO PINHEIRO, 2015. Lead Toxicity Risks in Gunshot Victims. *PLoS One* [online]. **10**(10), 10 [cit. 2022-04-11]. Dostupné z: doi:10.1371

FADL, Shaimaa, Ken LINNAU a Manjiri DIGHE, 2019. Placental abruption and hemorrhage—review of imaging appearance. *Emergency Radiology* [online]. **26**(1), 87-97 [cit. 2022-03-06]. ISSN 1070-3004. Dostupné z: doi:10.1007/s10140-018-1638-3

GENTRY WILKERSON, R., Sharleen YUAN a T. WINDSOR, 2020. Trauma in Pregnancy: A Comprehensive Overview. *Trauma Reports* [online]. **21**(3) [cit. 2022-02-24]. ISSN 15311082. Dostupné z: <https://www.proquest.com/docview/2391803802/5723233A2A3A4307PQ/12?accountid=16730>

HILL, D. a J. LENSE, 1996. Abdominal trauma in the pregnant patient. *American family physician* [online]. **53**(4), 1269-74 [cit. 2022-01-23]. ISSN 0002838X.

KEVIN, Christopher, 2018. *Trauma in pregnancy* [online]. 8 [cit. 2022-04-02]. Dostupné z: doi:10.1053

KMAN, Nicholas, Sheri KNEPEL a Hannah HAYS, 2012. The Approach to Penetrating Abdominal Trauma. *Trauma Reports*. ISSN 15311082.

LETTO, G.; Amico, F.; Pettinato, G.; Iori, V.; Carcano, G. Laparoscopy in Emergency: Why Not? Advantages of Laparoscopy in Major Emergency: A Review. *Life*, 11, 917. (2021). <https://doi.org/10.3390/life11090917>

PAGE, Nolan et al. Management of Placental Abruption Following Blunt Abdominal Trauma. *Cureus* [online]. 2020, vol. 12, no. 9.

PAŘÍZEK, Antonín, 2012a. *Kritické stavy v porodnictví*. 1. vyd. Praha: Galén. ISBN 9788072629497.

PAŘÍZEK, Antonín, 2012b. *Analgezie a anestezie v porodnictví*. 2., rozš. a přeprac. vyd. Praha: Galén. ISBN isbn978-80-7262-893-3.

PETRONE, P. a J. ASENSIO, 2006. Trauma in Pregnancy: Assessment and Treatment. *Scandinavian Journal of Surgery* [online]. **95**(1), 4-10 [cit. 2022-04-02]. ISSN 1457-4969. Dostupné z: doi:10.1177/145749690609500102

Ramesh, G.H., Uma, J.C. & Farhath, S. Fluid resuscitation in trauma: what are the best strategies and fluids?. *Int J Emerg Med* **12**, 38 (2019). <https://doi.org/10.1186/s12245-019-0253-8>

Sdělení SÚKL, 2015. In: *Státní ústav pro kontrolu léčiv* [online]. Praha [cit. 2022-04-19]. Dostupné z: <https://www.sukl.cz/sdeleni-sukl-ze-dne-2-7-2015?highlightWords=sufentanil>

ŠEBLOVÁ, Jana a Jiří KNOR, 2018. *Urgentní medicína v klinické praxi lékaře*. 2., doplněné a aktualizované vydání. Praha: Grada Publishing. ISBN 9788027105960.

Trauma in Pregnancy: Trauma Reports [online], 2008. [cit. 2022-02-11]. ISSN 15311082. Dostupné z: <https://www.proquest.com/docview/758855865/fulltext/EFAA82485FA6415APQ/1?accountid=16730>

WISE, Robert, et al. Strategies for intravenous fluid resuscitation in trauma patients. *World journal of surgery*, 2017, 41.5: 1170-1183.

Seznam symbolů a zkratk

CT – výpočetní tomografie

dl – decilitr

DPL – Diagnostická Peritoneální Laváž

FAST – Focused Assessment with Sonography for Trauma

FMH – Foeto-Maternal Hemorrhage

ISS – Injury Severity Score

KB – Kleihauerův-Betkeho

mcg – mikrogram

ml – mililitr

MRI – Magnetická Rezonance

SBS – Seat Belt Sign

Seznam obrázků

Obrázek 1 – Ilustrativní kresba placentárních hematomů