UNIVERZITA PALACKÉHO V OLOMOUCI
FAKULTA ZDRAVOTNICKÝCH VĚD
Ústav radiologických metod

Bc. Lucie Gracias

MR spektroskopie prostaty

Diplomová práce

Vedoucí práce: Ing. Jaroslav Horký

Olomouc 2023

Prohlašuji, že jsem diplomovou práci vypracovala samostatně a všechny použité zdroje jsem uvedla v seznamu bibliografických a elektronických zdrojů.

Olomouc 10.5.2023 ……..……

podpis

Poděkování patří Ing. Jaroslavu Horkému za odborné vedení diplomové práce, poskytnuté informace a cenné připomínky. Děkuji také všem svým kolegům ze Surgal Clinic s.r.o., především prim. MUDr. Lukášovi Hruškovi, kteří mi pomohli se sběrem dat a zpracováním údajů, a RNDr. Evě Reiterové, Ph.D. za pomoc při statistickém zpracování dat.

ANOTACE

Typ závěrečné práce: Diplomová práce
Téma práce: MR spektroskopie prostaty
Název práce: MR spektroskopie prostaty
Název práce v AJ: MR spectroscopy of prostate

Datum zadání: 2022-01-15
Datum odevzdání: 2023-05-19

Vysoká škola, fakulta, ústav: Univerzita Palackého v Olomouci
Fakulta zdravotnických věd
Ústav radiologických metod

Autor práce: Bc. Lucie Gracias
Vedoucí práce: Ing. Jaroslav Horký
Oponent práce:

Abstrakt v ČJ: Diplomová práce se zabývá in vivo MR spektroskopií. Měření dat se uskutečnilo na přístroji Vantage Orian model MRT-1550 od firmy Canon s magnetickým polem 1,5 T instalovaném na pracovišti Surgal Clinic s.r.o. Cílem práce bylo dokázat, že magnetická rezonanční spektroskopie spolehlivě prokáže karcinom prostaty a je cenným přínosem pro diferenciální diagnostiku onemocnění. K tomuto vědeckému záměru byla využita ^{1}H MR spektroskopie. Výzkumný vzorek tvořilo 30 pacientů, kteří podstoupili MR vyšetření prostaty multiparametrickým protokolem včetně MR spektroskopie. Teoretická část diplomové práce popisuje princip magnetické rezonance a magnetické rezonanční spektroskopie. Výzkumná část porovnává naměřená spektra s hodnotami jiných modalit.

Abstrakt v AJ: The diploma thesis deals with in vivo MR spectroscopy. The measurement is performed on the MT scanner Vantage Orian model MRT-1550 from Canon with a magnetic field of 1.5 T installed at the Surgal Clinic s.r.o. The aim of the work was to prove that magnetic resonance spectroscopy can reliably detect prostate cancer and is a valuable contribution to the differential diagnosis of the disease. ^{1}H MR spectroscopy was used for

this scientific purpose. The research sample consisted of 30 patients who underwent MR examination of the prostate using a multiparametric protocol including MR spectroscopy. The theoretical part of the thesis describes the principle of magnetic resonance and magnetic resonance spectroscopy. The research part compares the measured spectrum with the values of other modalities.

Klíčová slova v ČJ: magnetická rezonance, spektroskopie, prostata, citrát, cholin, peak, rakovina, mp-MRI, spektrum

Klíčová slova v AJ: magnetic rezonance, spectroscopy, prostata, citrate, choline, peak, cancer, mp-MRI, spectrum

Rozsah práce: 68/8

OBSAH

ÚVOD 7

1 REŠERŠNÍ STRATEGIE 9

2 VYŠETŘOVACÍ METODY PROSTATY 11

2.1 PRINCIP MAGNETICKÉ REZONANCE 17

2.1.1 MR sekvence *18*

2.2 MULTIPARAMETRICKÁ MAGNETICKÁ REZONANCE PROSTATY 20

2.2.1 Hodnocení nálezů pomocí klasifikace PI-RADS v2.1 ..... *23*

2.3 MR SPEKTROSKOPIE 24

2.3.1 Základní principy ^{1}H MR spektroskopie *25*

2.3.2 MR spektroskopie prostaty *34*

2.3.3 Integrace, analýza a komunikace multiparametrických dat prostaty *37*

3 VÝZKUMNÁ ČÁST 40

3.1 METODIKA VÝZKUMU HODNOCENÍ MR SPEKTROSKOPIE U KARCINOMU PROSTATY 40

3.2 VÝZKUMNÁ OTÁZKA 40

3.3 HYPOTÉZA PRÁCE 40

3.4 CHARAKTERISTIKA VÝZKUMNÉHO VZORKU 41

3.5 METODA SBĚRU DAT 42

3.6 REALIZACE VÝZKUMU 43

4 ANALÝZA A INTERPRETACE VÝSLEDKŮ 45

5 DISKUZE 51

ZÁVĚR 55

SEZNAM ZKRATEK 56

REFERENČNÍ SEZNAM 59

SEZNAM OBRÁZKŮ 66

SEZNAM TABULEK 67

SEZNAM PŘÍLOH 68

Úvod

Během života je u 1 ze 6 mužů klinicky diagnostikována rakovina prostaty. To představuje ročně 350 000 případů, což je 25 % všech nových mužských malignit diagnostikovaných v Evropě. V České republice tato malignita zaujímá hned druhé místo za nádory kůže. Riziko karcinomu prostaty narůstá s přibývajícím věkem.

V současné době se jako diagnostické nástroje používají vyšetření per rectum, stanovení hladiny sérového prostatického specifického antigenu (PSA) a transrektální ultrazvuková řízená biopsie. Pokroky v zobrazování magnetickou rezonancí (MRI) jsou příslibem pro lepší detekci a charakterizaci karcinomu prostaty pomocí multiparametrického přístupu, který kombinuje anatomická a funkční data.

Magnetická rezonanční spektroskopie (MRS) je založena na principu jaderné neboli nukleární magnetické rezonance. Atomy vodíku (protonů), které se v lidském těle vyskytují v největším množství, poskytují v současné době největší MR signál. Z toho důvodu mluvíme o protonové MR spektroskopii ^{1}H MRS.

V lidské tkáni jsou metabolity přítomny ve vyvážených koncentracích typických pro danou zdravou tkáň. Vlivem stresu, funkčních poruch nebo onemocnění dochází ke změnám této koncentrace. Spektroskopické zobrazování magnetickou rezonancí (MRSI) dovoluje neinvazivně a in vivo sledovat koncentrace a poměry některých metabolitů s využitím lokalizovaných spekter. MRS dokáže prokázat nižší hladiny citrátu a vyšší hladiny cholinu u karcinomu prostaty ve srovnání s benigní tkání. Slouží k predikci přítomnosti nebo nepřítomnosti karcinomu. Poskytuje také informace o agresivitě lézí. Přidání MR spektroskopických dat ke konvenční MRI zlepšuje detekci rakoviny prostaty, celkového objemu nádorové léze a zlepšuje schopnost MRI určit stádium onemocnění. V neposlední řadě slouží ke kontrole průběhu léčby. Díky doplnění MRS k prostému MR zobrazování a difuzně váženému zobrazování dochází k rozšíření o informace týkající se buněčného metabolismu tkáně.

Své místo si MR spektroskopie našla také v diagnostice mnoha neurologických onemocnění, prsou a jater. MRS sama o sobě není schopna podat přesnou diagnózu, ale v kombinaci s jinými zobrazovacími technikami dokáže přispět ke kvalitní diferenciální diagnostice onemocnění.

Diplomová práce je rozdělena do 5 kapitol. První kapitola začíná teoretickými základy magnetické rezonance a magnetické rezonanční spektroskopie. Jsou v ní také velmi

stručně shrnuty poznatky o karcinomu prostaty. Druhá kapitola pojednává o výzkumu prováděném na pracovišti Surgal Clinic s.r.o. Ve třetí kapitole se zabývám zpracováním a analýzou dat naměřených při výzkumu. Čtvrtá kapitola se věnuje diskuzi o naměřených výsledcích. Diplomová práce končí závěrem se shrnutím hlavních cílů této práce.

1 Rešeršní strategie

Rešerše odborných článků a publikací probíhala v databázích Pubmed, Scholar Google a Medvik. Byly dohledány zdroje v anglickém, německém i českém jazyce.

V databázi Pubmed bylo využito těchto klíčových slov: MRI, spectroscopy, cancer, mp-MRI, prostate. V českém překladu se jednalo o slova: MRI, spektroskopie, rakovina, mp-MRI, prostata. Pracovalo se s Booleovským operátorem AND se stanoveným obdobím od r. 2008 – 2023. Klíčová slova byla vyhledávána v názvu nebo v abstraktu. Vyzařovacími kritérii byly dostupné plné texty. Dohledáno bylo 152 článků, z toho pouze 29 článků splňovalo kritéria vyhledávání (obr. 1).

V databázi Scholar Google byla použita klíčová slova: spectroscopy, MRI, prostate, mp-MRI, cancer, choline, citrate, peak, spectrum. V českém překladě: spektroskopie, MRI, prostata, mp-MRI, rakovina, cholin, citrát, peak, spektrum. Bylo stanoveno období vyhledávání od r. 2012 – 2023. Databáze dohledala 71 článků s plným textem, ze které bylo použito 11 článků (obr. 2).

V databázi Medvik se pro vyhledávání výsledků využila klíčová slova v několika kombinacích pomocí operátoru AND ve stanoveném období r. 2000 – 2023. První kombinace byla prostate a mp-MRI (v českém překladě prostata a mp-MRI), kde bylo dohledáno 9 článků. Druhým spojením slov spectroscopy, metabolites, choline a citrate (v českém překladě spektroskopie, metabolity, cholin a citrát) se došlo k 6 článkům. Z celkového množství 15 dohledaných článků byly použity 2, které v předchozím vyhledávání nebyly (obr. 3).

Celkově bylo dohledáno 238 článků, ze kterých bylo vyřazeno z důvodu nerelevantního tématu, duplicitu článků a nedostupného plného textu 204 článků. Pro diplomovou práci bylo použito 59 zdrojů, z toho 42 článků, 14 monografií, Návod k použití od firmy Siemens a dvakrát byla citována webová stránka.

Po provedené rešerši mezi 3 základní rešeršní články řadím:

- BERTHOLDO, D., WATCHARAKORN, A., & CASTILLO, M. (2013). Brain proton magnetic resonance spectroscopy: introduction and overview. *Neuroimaging clinics of North America*, 23(3), 359–380. https://doi.org/10.1016/j.nic.2012.10.002
- BARENTSZ, J. O., RICHENBERG, J., CLEMENTS, R., CHOYKE, P., VERMA, S., VILLEIRS, G., ROUVIERE, O., LOGAGER, V., FÜTTERER, J. J., & European

Society of Urogenital Radiology (2012). ESUR prostate MR guidelines 2012. *European radiology*, 22(4), 746–757. https://doi.org/10.1007/s00330-011-2377-y

- KUMAR, V., BORA, G. S., KUMAR, R., & JAGANNATHAN, N. R. (2018). Multiparametric (mp) MRI of prostate cancer. *Progress in nuclear magnetic resonance spectroscopy*, 105, 23–40. https://doi.org/10.1016/j.pnmrs.2018.01.001

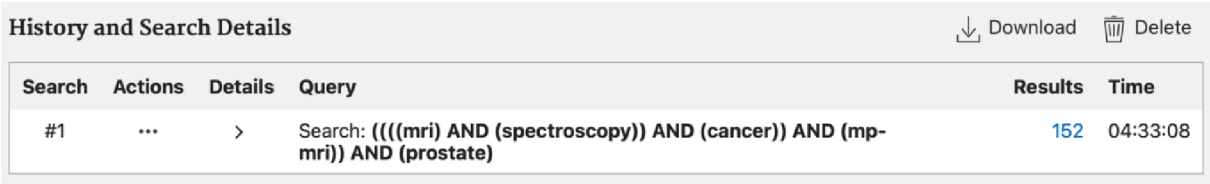

History and Search Details — Download — Delete

Search	Actions	Details	Query	Results	Time
#1	···	>	Search: **((((mri) AND (spectroscopy)) AND (cancer)) AND (mp-mri)) AND (prostate)**	152	04:33:08

Obrázek 1: Rešeršní činnost v databázi Pubmed

Obrázek 2: Rešeršní činnost v databázi Scholar Google

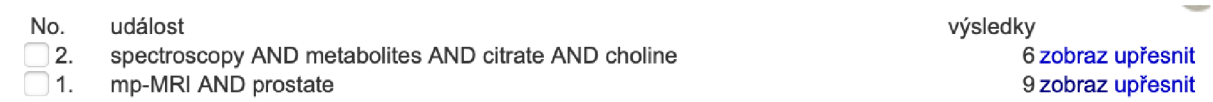

No.	událost	výsledky
2.	spectroscopy AND metabolites AND citrate AND choline	6 zobraz upřesnit
1.	mp-MRI AND prostate	9 zobraz upřesnit

Obrázek 3: Rešeršní činnost v databázi Medvik

2 Vyšetřovací metody prostaty

Incidence výskytu zhoubného onemocnění prostaty má dlouhodobě rostoucí trend. Od roku 2018 mu v České republice patří hned druhá příčka za nemelanomovými nádory kůže. V témže roce bylo nově diagnostikováno 151,8 na 100 000 mužů, tj. 7938 případů, a prevalence byla dokonce 1255,4 případů na 100 000 mužů, tj. celkově 65 662 mužů. V mezinárodním srovnání patří České republice v incidenci karcinomu prostaty (CaP) 8. místo v Evropě. Frekvence výskytu CaP prostaty je v různých koutech světa odlišná. V rozvojových zemích se uvádí jeho výskyt až třikrát menší než v průmyslově vyspělých zemích. Jedním z vysvětlení této skutečnosti může být například nedostupnost léčebné péče, nedostatek diagnostických přístrojů, neexistující onkologické registry, nízká dostupnost testování PSA, vliv životního prostředí, stárnutí populace, životospráva, etnické a geografické odlišnosti. Incidence a prognóza jsou ovlivněny také genetickými faktory. Je prokázána souvislost s mutací BRCA 1 a BRCA 2, což jsou BReast Cancer geny. 15,6 % mužů s CaP má pozitivitu těchto genů a vyskytuje se častěji v mladším věku (ÚZIS, 2021; Parkin, 1999).

Naproti tomu mortalita je z dlouhodobého hlediska spíše stabilní. V rámci onkologických diagnóz u mužů se jedná o 3. nejčastější příčinu úmrtí, což je 26,2 úmrtí na 100 000 mužů, tj. 1372 mužů. V Evropě obsazuje Česká republika až 25. příčku (ÚZIS, 2021).

Prostata neboli předstojná žláza, leží těsně pod močovým měchýřem a probíhá jí močová trubice. Dle McNeala ji dělíme na periferní, centrální a přechodnou/tranzitorní zónu. Periferní zóna je neobjemnější, tvoří až 70 % objemu prostaty a bývá nejčastějším zdrojem maligních buněk. Centrální zóna zabírá cca 25 % objemu a probíhá jí ductus ejaculatorius, které vedou ze semenných váčků ležících šikmo vzhůru za zadní stěnou močového měchýře. Procentuální zastoupení těchto zón se s přibývajícím věkem obrací. Poslední přechodná zóna bývá nejmenší, mívá okolo 5 % žlázy, je lokalizovaná okolo uretry, patří k ní periuretrální žlázy a končí na verumontanu. Před touto zónou se nachází tzv. fibromuskulární stroma AFT, skládající se pouze z vaziva a hladké svaloviny. Benigní hyperplazie prostaty (BHP) vzniká právě při hyperplazii žláz z přechodní zóny a periuretrálních žláz (Naňka, 2009).

U téměř poloviny mužů je hyperplazie prostaty prokazatelná již ve věku 50 let, v 70 letech bývá její průměr téměř dvojnásobný, ovšem chirurgická či medikamentózní léčba je zapotřebí spíše výjimečně (Lambert, 2020).

McNeal popisuje tři procesy vývoje benigní hyperplazie prostaty (BHP). První začíná hypertrofií stromální tkáně a tvorbou uzlíků v periuretrální tkáni lokalizované v proximální části uretry, které jsou časem detekovatelné v celé prostatické periuretrální tkáni. Druhým stádiem je již tvorba uzlíků ve žláznaté přechodní zóně, která se s přibývajícím věkem zvětšuje. Posledním stádiem je výrazné zvětšení všech uzlů s dominancí žlaznaté tkáně (Kawaciuk, 2009).

Mezi epiteliální benigní nádory se řadí bazocelulární adenom (jenž se špatně odlišuje od bazocelulární hyperplazie), který má tvar dobře ohraničeného uzlu o průměru větším než 1 cm. Dále je to nefrogenní adenom lokalizovaný převážně ve vývodných cestách močových vystlaných přechodným epitelem, který výjimečně zasahuje přímo do vlastní tkáně prostaty, a proto se při punkci prostaty prakticky nevyskytuje. A nakonec multilokulární prostatický cystadenom, tvořený velkými mnohočetnými cystami a aciny, které mají typický prostatický epitel a špatně se diferencuje od cystické nodulární hyperplazie (Dvořáček, 2005).

Prostatická intraepiteliální neoplazie (PIN) je změna vývodů a acinů prostaty, z toho důvodu se jí také říká intraduktální dysplazie. Dělí se low-grade PIN (nepředstavující pro nemocného vyšší riziko) a high-grade PIN (považující se jako předzvěst CaP) (Dvořáček, 2005).

Atypická proliferace malých acinů (atypical small acinar proliferation – ASAP) se svým vzhledem podobá karcinomu prostaty a v bioptickém vzorku jej nacházíme až u 10 % případů, nemá však dostatek atypií v přestavbě tkáně jako má karcinom prostaty, nicméně riziko následného rozvoje je 35 – 60 %. Proto je důležité biopsii po 3 – 6 měsících zopakovat (Kawaciuk, 2009).

Incidence výskytu karcinomu prostaty stoupá po 50. roce života. V období 2014 – 2018 byl v ČR střední věk nově nemocných 69 let. Po 80. roce života jej nacházíme téměř v 70 % případů. Naštěstí se ve velké míře projevuje jako tzv. klinicky insignifikantní karcinom prostaty, který nemá žádné projevy. I přes tuto skutečnost je potřeba považovat většinu nádorů za klinicky významné (Lambert, 2020; ÚZIS, 2021).

Světová zdravotnická organizace (WHO) v roce 2004 rozdělila varianty karcinomu prostaty na acinární adenokarcinom (tvořící drtivou většinu, tj. až 95 %, vycházející z epitelu vývodů a acinů periferní zóny) a neacinární karcinomy (vzácné nádory, tj. 5 -–10 %). Řadíme mezi ně adenokarcinomy duktální nebo z periuretrálních duktů, sarkomatoidní karcinomy z přechodného epitelu, neuroendokrinní nádory, sarkomy a primární lymfomy prostaty. Přibližně 70 % adenokarcinomů vzniká v periferní zóně žlázy, 20 % v přechodné zóně a 10 % v centrální zóně (Humphrey, 2018; Šlampa, 2014).

Na základě architektoniky a cytologických vlastností nádorové tkáně určujeme Gleason grade. Pro stanovené skóre se hodnotí dva nejvíce zastoupené typy tkáňové struktury na škále 1 – 5. Gleason skóre je poté součtem dvou nejvíce zastoupených stupňů v hodnotě 2 – 10. Nově se karcinomy dle Gleasonova skóre rozdělují do jednoho z pěti stupňů (2014 WHO/ISUP Grade Groups, viz. tabulka 1) (Hes, 2007).

Tabulka 1: Grading karcinomu prostaty (2014 WHO/ISUP Grade groups) dle Gleasonova skóre

Grading karcinomu prostaty (2014 WHO/ISUP Grade groups) dle Gleasonova skóre			
Riziko	**Grade group**	**Gleasonovo skóre**	**Pětileté přežití bez biochemické rekurence** (elevace PSA po radikální prostatektomii nebo radioterapii)
Nízké	1	≤ 6	96 %
Střední, příznivé	2	7 (3 + 4)	88 %
Střední, nepříznivé	3	7 (4 + 3)	63 %
Vysoké	4	8	48 %
	5	9-10	26 %

(Lambert, 2020)

Abychom správně odhadli vývoj a na základě toho racionálně vybrali vhodnou léčbu, používáme tzv. TNM klasifikaci karcinomu prostaty definující staging. Klasifikace se používá pouze u adenokarcinomů. Karcinom T1a prokazujeme, pokud je pozitivita transuretrálních resekátů při transuretrální resekci prostaty (TURP), jako standartní chirurgické léčby BHP pro infravezikální obstrukci < 5 %. Naopak při pozitivitě > 5 % jde o T1b. Při zvýšené hodnotě PSA prokazujeme punkční transrektální biopsií nádor kategorie T1c. Karcinom postihující maximálně polovinu jednoho laloku prostaty klasifikujeme jako T2a, větší polovinu jako T2b, oboustranný jako T2c. T3a představuje extrtakapsulární šíření a T3b infiltraci semenných váčků. Karcinomy T4 prorůstají do okolních struktur, mimo semenné váčky: hrdlo močového měchýře, rektum, zevní sfinkter, musculus levator nebo stěnu pánevní. TNM klasifikace je přehledně zobrazena v tabulce 2 (Kawaciuk, 2009).

Tabulka 2: Nádory prostaty – TNM klasifikace 2002

Nádory prostaty – TNM klasifikace 2002		
Primární nádor		
TX		Primární nádor nelze hodnotit
T0		Bez známek primárního nádoru
T1		Nádor nezjistitelný klinicky, palpačně, ani zobrazovacími metodami
T1a		Nádor zjištěn náhodně histologicky v ≤ 5 % resekované tkáně
T1b		Nádor zjištěn náhodně histologicky ve > 5 % resekované tkáně
T1c		Nádor zjištěn při punkční biopsii (při zvýšeném PSA)
T2		Nádor omezen na prostatu
	T2a	Nádor infiltruje polovinu jednoho laloku, ne však oba laloky
	T2b	Nádor infiltruje více než jednu polovinu jednoho laloku, ne však oba laloky
	T2c	Nádor infiltruje oba laloky
T3		Nádor se šíří přes pouzdro prostaty
	T3a	Extrakapsulární šíření (jednostranné nebo oboustranné)
	T3b	Nádor infiltruje semenný váček (váčky)
T4		Nádor je fixovaný nebo postihuje okolní struktury, mimo semenné váčky: hrdlo močového měchýře, zevní sfinkter, rektum, musculus levator nebo stěnu pánevní
Mízní uzliny		
NX		Regionální mízní uzliny nelze hodnotit
N0		V regionálních mízních uzlinách nejsou metastázy
N1		Metastázy v regionálních mízních uzlinách
Vzdálené metastázy		
MX		Vzdálené metastázy nelze hodnotit
M0		Nejsou vzdálené metastázy
M1		Vzdálené metastázy
	M1a	Ne-regionální mízní uzlina (uzliny)
	M1b	Kost(i)
	M1c	Jiná (jiné) lokalizace

(Kawaciuk, 2009)

Nádory prostaty jsou obvykle zachyceny pohmatovým nálezem per rectum (DRE, digital rectal examination) nebo zvýšenou hodnotou prostatického specifického antigenu (PSA). Díky PSA dosahujeme detekci karcinomu již v časných stádiích. Negativním

dopadem plošného zavedení PSA je i detekce klinicky insignifikantních karcinomů, jenž by pacienta neohrozily, a naopak jejich radikální léčba s sebou nese nemalá rizika nežádoucích účinků. Tento fenomén se nazývá overtreatment. Nadějí v predikci rizikovosti karcinomu prostaty jsou další ukazatalé, tvz. izoformy PSA, které mohou v kombinaci s PSA zpřesnit diagnostiku a detekci rizikových pacientů. Dříve používaná hranice PSA nad 4 ng/ml byla zrušena, jelikož se studiemi prokázalo, že až 25 % pacientů s karcinomem prostaty má její hodnotu nižší. Dle doporučení European Association of Urology (EAU guidelines 2022) má být test PSA nabídnut muži ve věku nad 50 let a další testování dle počáteční hodnoty PSA. Do hodnoty < 2 ng/ml opakujeme test do 8 let, při hodnotě 2 - 10 ng/ml doplňujeme další možné metody (nomogramy, zobrazovací metody, onkomarkery ze séra či moči). Life expectancy by měla být vyšší než 10-15 let, proto se screening neprovádí u mužů starších 70 let z důvodu vysoké prevalence. Denzita PSA (PSAD) je poměr PSA a objemu prostaty (ze zobrazovací metody, obvykle transrektální ultrasonografii – TRUS) a počítá s nárustem PSA v závislosti k velikosti prostaty, která se s přibývajícím věkem zvyšuje, díky čemu od sebe lépe rozlišuje klinicky signifikantní karcinomy. Dle Lamberta (2020) je dalším ukazatelem PSA velocita (rychlost nárustu PSA v čase), nicméně dle Nováka (2019) PSA velocita nezlepšila významně specificitu hladiny PSA. Referenční hodnoty PSA se také mění s věkem. Ve věku 40–49 let je sérová hladina PSA 0 - 2,5 ng/ml, jejíž hodnota každé následující desetiletí stoupá. Podíl volného fPSA a celkového PSA je užitečný při odlišení karcinomu od BHP. Pokud je tento poměr větší než 20 %, jde nejspíše jen o BHP. Před odběrem PSA je nutné se vyvarovat činnostem, které hodnotu zkreslují, což je například ejakulace, močový katetr, veškeré instrumentace v uretře a rektu (endoskopie, biopsie), záněty v oblasti pánve a aplikace finasteridu (lék proti vypadávání vlasů) (Šlampa, 2014).

Základní zhodnocení velikosti prostaty umožňuje již transabdominální ultrasonografie, nicméně pro její nízkou diagnostickou citlivost je pro podrobnější vyšetření nutné provést TRUS, při které se provádí i odběr bioptických vzorků tkáně. Používají se sondy o frenkvenci 7,5 - 10 MHz. V periferní zóně vzniká 70 % nádorů a jsou také lépe detekovatelné než ty v přechodné nebo centrální zóně. Na snímku z ultrazvuku se léze jeví jako hypoechogenní místo, jelikož má nádor vysokou hustotu buněk s malými mezibuněčnými prostory (což ovšem může být i hyperplazie prostaty, jizvy, prostatitida, aj.). Vyšší prokrvení nádoru prokážeme i dopplerovským vyšetřením nebo pomocí ultrazvukové kontrastní látky (metoda CEUS). Další ultrasonografická metoda prospěšná k diagnostice nádorové tkáně je elastografie, stavějící na změně tuhosti patologické tkáně (Dolejšová, 2014).

Ze zobrazovacích metod je nejspolehlivější metodou pro detekci nádorů prostaty vyšetření magnetickou rezonancí. Nedílnou součástí je multiparametrický protokol MRI (mp-MRI). Dle doporučení S3 pro karcinom prostaty by mp-MRI měl být používán pro primární diagnostiku karcinomu prostaty i v aktivním sledování. Mp-MRI se v zásadě skládá ze sekvencí s vysokým rozlišením T2 vážených obrazů, DWI a dynamického vyšetření s kontrastní látkou (DCE). Ložiskové nálezy na mp-MRI zařazujeme podle schématu klasifikace aktuální verze PI-RADS (Prostate Imaging and Data Systém) (Herrmann, 2022).

Doplňkovou slibnou metodou k lepšímu stanovení lokálního nálezu se zdá být MR spektroskopie (MRS). Dochází tak k rozšíření o informace týkající se buněčného metabolismu tkáně. Získává informace nejen o množství vody v měřené tkáni, ale i jiné metabolické látky, které vodík obsahují a jejichž koncentrace je o 4 řády nižší než koncentrace vody (jednotky milimolů) (Dezortová, 2017).

Počítačová tomografie není k diagnostice prostaty příliš vhodná, jelikož neumožňuje zobrazení zonální anatomie, a tím pádem nedokáže nádor diferencovat. Nicméně zobrazí postižení pánevních uzlin a vzdálené uzlinové metastázy, dolní mez je 1 cm a její senzitivita se udává kolem 36 %. Je také méně přesná při detekci kostního postižení než je scintigrafie skeletu nebo magnetická rezonance (Dolejšová, 2018).

K určení přítomnosti metastáz skeletu je nejlepší volbou scintigrafie skeletu na oddělení nukleární medicíny. Intravenózně se aplikuje radiofarmakum 99mTc značený difosfonát, který se výrazněji kumuluje především v osteoblastických, popř. smíšených metastázách. Je indikován u PSA > 20 ng/ml, u lokálně pokročilého karcinomu prostaty nebo u nízce diferencovaného karcinomu. Vyšetření má relativně vysokou senzitivitu, nicméně při nejasné specificitě můžeme doplnit PET/CT s použitím 18 F fluoridu sodného. Alternativou k tomuto vyšetření může být celotělové MRI s vyšší specificitou a senzitivitou při absenci radiační zátěže (Hradil, 2014).

Volba léčebného postupu je zvažována dle zařazení do tzv. prognostické skupiny I, IIA, IIB, III, IV. Ta se určuje pomocí TNM stagingu, Gleasonova skóre a hodnoty PSA. Dále závisí na absenci či přítomnosti onemocnění, předpokládané době života ,,life expectancy“ a celkového stavu pacienta. Na základě toho je volena buď okamžitá radikální léčba nebo konzervativní léčebná strategie ,,watchful waiting“ (se zahájením léčby až při prvních symptomech u mužů, kteří odmítli léčbu nebo nejsou kandidáti k léčbě) nebo strategii ,,active surveillance“ (odložení léčby u mužů s nízkým rizikem vzniku karcinomu, pravidelné monitorování onemocnění se zahájením léčby ihned poté, když se objeví klinická či biochemická progrese) (Šlampa, 2014).

2.1 Princip magnetické rezonance

Magnetická rezonance (MR) byla jako zobrazovací metoda vyvíjena od roku 1973 díky vědcům Paulu C. Lauterburovi a Peteru Mansfieldovi, kteří oba získali v roce 2003 Nobelovu cenu za medicínu a fyziologii. MR zobrazuje v těle jednotlivé vrstvy – jedná se tedy o tomografickou metodu. Rozlišit jednotlivé struktury v těle je možné díky jejich vlastnostem v magnetickém poli. Jádra atomů s lichým počtem protonů v jádře (nejvýznamnějším zástupcem v lidském těle je vodík ^{1}H, který také převážně využíváme) se chovají jako slabý magnet a díky tomu jsou schopné po vložení do silného magnetického pole přijímat i emitovat elektromagnetické vlnění potřebné k získání dat pro zobrazení (Malíková, 2019).

Protony rotují kolem své osy, tento pohyb nazýváme spin. Jelikož se jedná o kladně nabité částice, tak kolem tohoto pohybujícího se elektrického pole vzniká i pole magnetické – vzniká magnetický moment. Po vložení do statického magnetického pole B_0 dojde k usměrnění jejich magnetických momentů souběžně se siločárami B_0 do paralelního a antiparalelního postavení. Energeticky výhodnější je paralelní směr, proto větší polovina protonů směřuje tímto směrem, stejně jako magnetický moment vnějšího magnetického pole. Jelikož se magnetické momenty paralelních a antiparalelních protonů navzájem ruší, závisí celý proces na malém zbytku protonů v paralelním postavení. Nicméně síla jejich magnetických momentů je oproti zevnímu magnetickému poli tak malá, že ji bez další pomoci nelze měřit. Naštěstí protony vykonávají kromě rotace kolem své osy další druh pohybu a tou je precese. Tu si můžeme představit jako pohyb v axiální rovině po obvodu pomyslného kužele. Stále ale nemůžeme měřit magnetický moment těchto pár přebytečných protonů, jelikož jejich pohyb není koherentní, a i když se pohybují stejnou rychlostí, nachází se v daný moment na jiném místě kruhu (Heřman, 2014; Vomáčka, 2012).

Precesní pohyb je vykonáván s určitou frekvencí, kterou udává vnější magnetické pole. Frekvence precesního pohybu nazýváme Larmorovou frekvencí $\omega = \gamma \times B_0$ (ω = úhlová rychlost otáčení protonu, γ = gyromagnetická konstanta, B_0 = intenzita vnějšího magnetického pole). K excitování protonů vodíku vyšleme do tkáně radiofrekvenční impuls čili vlnění, jenž je nositelem energie. Je-li frekvence radiofrekvenčního pulzu totožná s Larmorovou frekvencí precesního pohybu protonů, protony vodíkových jader dokáží absorbovat elektromagnetické vlnění a dochází k tzv. rezonanci, odtud název celé metody – magnetická rezonance (Válek, 1996).

K dokonalému přenosu energie využíváme tedy radiofrekvenční pulzy s Larmorovou frekvencí, nicméně amplituda a délka trvání těchto pulzů určující jejich energii může být různá. Tuto energii radiofrekvenčního pulzu vyjadřujeme ve stupních. Například 90° radiofrekvenční pulz vychýlí magnetický moment protonů z podélné magnetizace na magnetizaci příčnou, tj. o 90°, a zároveň také způsobí synchronizaci jejich precesních pohybů. Díky tomu jsme schopní snímat emitované radiofrekvenční vlnění přijímacími cívkami na povrchu vyšetřované oblasti těla (Malíková, 2019).

Po skončení radiofrekvenčního pulzu nastávají dva jevy. Dochází k postupnému navrácení magnetického momentu protonů z příčné zpět do podélné magnetizace. Čas, který je k tomu potřeba, označujeme jako T1 relaxační čas. Současně dochází k desynchronizaci precesního pohybu protonů; čas, který je k tomu potřeba, označujeme jako T2 relaxační čas (Nekula, 2001).

K získání skutečných obrázků musíme zjistit, odkud který signál přichází, tzv. prostorovou informaci. To je možné díky použití gradientů magnetického pole neboli změny intenzity základního stacionárního pole v určitém směru. Přídatná gradientní pole mění velikost B_0. Zapnutím gradientních cívek měníme velikost B tak, aby v místě (vrstvě, kterou chceme zobrazit), odpovídala Larmorově frekvence protonů, a vysíláme radiofrekvenční pulzy s frekvencí odpovídající precesní frekvenci. Pouze protony z této vrstvy dokáží být excitovány, a tedy emitovat radiofrekvenční vlnění pro detekci signálu. Gradientní cívky jsou tři, určují směr ve třech na sobě kolmých rovinách, při společném užití dokonce i směr libovolný. Jejich kombinací určujeme rovinu a šířku vrstvy, kterou chceme zobrazit. Jejich rychlé zapínání a vypínání způsobuje známé nepříjemné hlasité zvuky (Malíková, 2019; Vomáčka 2012).

2.1.1 MR sekvence

Sérii radiofrekvenčních pulzů potřebnou k získání měřitelného signálu nazýváme sekvence. Čas, za který se celá sekvence opakuje označujeme jako TR (z angl. *'Time to repeat').* Pro MR měření používáme dvě hlavní vyšetřovací sekvence. První, u které využíváme 90° a 180° pulzy, označujeme jako spin-echo (SE) sekvenci. Její princip je v tom, že vyšleme 90° pulz, poté za čas TE/2 vyšleme 180° pulz a opět za stejný čas TE/2 změříme signál. Čas TE označujeme jako čas echa (z angl. *'Time to echo').* Druhá sekvence, tzv. gradientní-echo (GE) sekvence, vysílá jen 10° a 50° pulz a celkově tedy zkracuje dobu vyšetření z několika minut na desítky sekund. Bývá náchylnější k tvorbě artefaktů ve tkáních

s rozdílnou magnetickou susceptibilitou, ale díky tomuto jevu umí detekovat drobné hemoragické léze (díky absenci 180° refokusačního pulzu). Po dostatečně dlouhé době získají přijímací cívky data pro rekonstrukci obrázku vyšetřované vrstvy a čas vyšetření se odvíjí od použitého typu sekvence (Seidl, 2012; Válek, 1996; Malíková 2019).

Obrazy jednotlivých vrstev zhotovujeme pomocí různých sekvencí, které ukazují na rozdíly v relaxačních časech T1 a T2. Relaxační časy závisejí na složení okolních tkání, proto se jinak budou chovat protony obklopené pouze vodou a protony obklopené molekulami bílkovin. Ve výsledném obrazu zkoumané tkáně se to projeví v rozdílu stupně šedi. Hyposignální budou tmavé struktury, hypersignální budou světlé, izosignální budou přibližně stejné a úplně černé (bez signálu) označujeme jako asignální (Heřman, 2014).
Vhodnou volbou časů TR a TE získáme rozdílný charakter obrazu měřené tkáně:

T1 vážený obraz (v.o.) je krátká SE sekvence, má krátké TR (500 ms) i TE (20 ms). Zobrazuje tekutinu (likvor, edém, žluč, moč) hyposignálně, tuk hypersignálně, solidní tkáně (mozek) lehce hypersignálně. Kalcifikace, proudící krev a kompakta kosti bývá zcela asignální. Kontrastní látky zkracují TR, proto se po jejich aplikaci T1 v.o. používá (Vomáčka 2012).

T2 v.o. je dlouhá SE sekvence, má dlouhé TR (2000 ms) i TE (90 ms). Tekutinu vidíme hypersignálně, tuk izosignálně, solidní tkáně hyposilnálně a stejně jako T1 v.o. jsou kompakta kosti, proudící krev a kalcifikace asignální. Při zvýšení TR na cca 3000-5000 ms vzniká tzv. hydrografický efekt používaný k zobrazování močových a žlučových cest (Vomáčka, 2012).

Proton denzitní (PD) obrazy mají dlouhé TR (2000 ms) a krátké TE (20 ms). Intenzitu signálu určuje hustota protonů v tkáni. Tkáně s vyšším obsahem vody budou na obrázku tmavší než ostatní. Společně se sekvencemi k potlačení tuku je využíváme pro zobrazování muskuloskeletálního systému (Vomáčka, 2012).

Sekvence rychlého SE (turbo SE, fast SE, TSE, FSE) zrychlí klasické SE sekvence tolikrát, kolik v průběhu jednoho TR použijeme spinových ech, které každé reprezentují jeden řádek matice k-prostoru. Použijeme-li n řádků, tak n-krát zrychlíme měření. Veličina n se jmenuje ETL (echo train lengh) nebo turbo faktor. Používá se především u dlouhého TR (T2 v.o. a PD). Přílišným zvyšováním turbo faktoru však dochází ke ztrátě ostrosti obrazu měřené tkáně. Při správném nastavení sekvence je skoro stejně dobrá jako SE (Mechl, 2014).
Vhodným uspořádáním vysílacích pulzů dokážeme signál některých tkání potlačit:

V sekvenci inversion recovery (IR) vyšleme napřed 180° a poté 90° radiofrekvenčního pulz. Tím extrémně zvýrazníme T1 v.o. a potlačíme signál některých tkání. V praxi používáme dvě hlavní sekvence tohoto typu. První je STIR (Short Tau Inversion Recovery); je to sekvence umožňující potlačení tuku. Používá se proto, že tuk je na T1 i PD v.o. hypersignální a zároveň má tuk i tekutina na T2 v.o. téměř stejnou intenzitu a je těžké je od sebe rozeznat. Při použití STIR sekvence zmizí signál tuku a vyniknou tak případné léze obsahující vodu. Je to ideální nástroj k zobrazování muskuloskeletálního systému nebo vyšetření páteře. Druhou zásadní sekvencí je FLAIR (Fluid Attenuated Inverion Recovery), kdy potlačujeme signál vody. Likvor se na T2 v.o. jeví hypersignální, stejně jako některá patologická ložiska. Když použijeme FLAIR sekvenci, tekutiny i likvor se budou zdát tmavé, ale patologická ložiska zůstanou hypersignální. FLAIR proto tvoří tak nezastupitelnou složku při diagnostice mozkomíšní roztroušené sklerózy (Vomáčka, 2012; Nekula, 2001).

2.2 Multiparametrická magnetická rezonance prostaty

MR je neinvazivní a nejspolehlivější zobrazovací metoda uplatňující se pro diagnostiku, staging a sledování efektu léčby karcinomu prostaty. Její počátky sahají do 80. let 20. století a pokroky v harwaru a softwaru od té doby vedly k rychlejšímu získávání snímků, zlepšení kvality obrazu a vývoj pulzních sekvencí, které mají schopnost sondovat vlastnosti tkání, jako je celularita a perfuze, čímž se zlepšuje schopnost rozlišovat od sebe benigní a maligní tkáně. Přednostně se využívají MR přístroje s magnetickým polem 3 T, ale lze využít i nejmodernější MR přístroje s polem 1,5 T. Přístroje s polem 3 T mají ve srovnání s přístroji s polem 1,5 T vyšší poměr signál/šum (SNR). T2 obrazy jsou u 3 T i 1,5 T srovnatelné, výrazný rozdíl je u difuzí. U moderních 1,5 T a 3 T přístrojů stačí k vyšetření kombinace páteřní (spine) a body (phase array) cívky. Endorektální cívka (ERC) není již v současné době nutná, bývá zdrojem artefaktů v periferní zóně prostaty, deformuje žlázu a pro pacienta je velmi diskomfortní. Vyšetření se provádí multiparametrickým protokolem (mp-MRI), který podrobně posuzuje anatomii prostaty a zároveň také poskytuje informace, které umožňují detekci a charakterizaci karcinomu. Kromě toho, zavedení klasifikačního systému PI-RADS v roce 2012 a PI-RADS v2 v roce 2015 pomohlo standardizovat komunikaci mezi radiology a urology s potenciálem pomoci klinickému rozhodovacímu procesu (Shaish, 2017; Purysko, 2018; Ullrich, 2017).

Obecně se mp-MRI skládá ze T2 TSE či FSE sekvencí, sekvence s difuzně váženým obrazem (DWI) s vysokou hodnotou b-faktoru (min 1400 s/mm^2) a s výpočtem mapy ADC, dynamického kontrastního hodnocení (DCE) a méně často i protonové MR spektroskopie. Někdy se doplňuje i sekvence T1 k zobrazení okrsků hemoragie (např. po provedené biopsii). Tyto funkční techniky souvisí s biologickými vlastnostmi nádoru tak, že DWI koreluje s celularitou a Gleasonovým skóre, DCE koreluje s angiogenezí a MRS koreluje s obratem buněčné membrány. Kombinované využití těchto technik zvyšuje diagnostickou jistotu a umožňuje lepší charakterizaci karcinomu prostaty (Bittencourt, 2014; Lambert, 2020).

Dvourozměrná pulzní sekvence T2 TSE nebo FSE poskytuje snímky s vysokým SNR i vysokým prostorovým rozlišením. Sekvence je užitečná pro zobrazení anatomie, včetně zonální architektury prostaty, prostatického pouzdra a neurovaskulárních svazků. Periferní zóna zaujímá u mladších mužů větší část objemu prostaty a je mírně hyposignální. S věkem dochází k signálové změně v důsledku cystické degenerace; je více hypersignální a zmenšuje se její objem. Objem se naopak s věkem zvětšuje u tranzitorní zóny. Ta je tvořená množstvím nodulů, které mohou být hypersignální i hyposignální; jsou to většinou adenomy, které kolem sebe mají fibrózní kapsulu. Mezi tím je hyposignální stroma. Mohou se také objevovat kalcifikace nebo zakrvácení. Jednoduše bychom to mohli nazvat jako organizovaný chaos. Nádory prostaty charakteristicky demonstrují snížený signál T2. V periferní zóně dobře zachycuje nádory vyššího gradu, ale u low grade tumorů je snížený signál nespecifický (izosignální nebo mírně hyposignální) a často koreluje s výskytem pozánětlivých změn a dalších benigních procesů (jizva, hemorhagie, atrofie, postradiační změny, granulomatozní prostatitida, adenom z tranzitorní zóny). Proto nemá při určování celkové kategorie PI-RADS v 2.1 v periferní zóně velký význam. Ve srovnání s tím je ale dominantní pro určení celkové kategorie v tranzitorní zóně. Zatímco uzliny s BHP jsou často kulaté, mírně heterogenní s ohraničenými okraji, tak nádory mají charakteristický čočkovitý tvar, homogenně snížený signál T2 a špatně definované okraje. Tyto obrazy jsou získávány v pravé sagitální, šikmé axiální a šikmé koronální rovině. Axiální T2 by měla být kolmá na dlouhou osu prostaty. Axiální T1, DWI a DCE se kvůli přesné korelaci sklánějí stejně. Měřený objem Field of view (FOV) je 12-20 cm na pokrytí celé prostaty a přilehlých semenných váčků, tloušťka vrstvy 3 mm, no gap a rozlišení ≤ 0,7 mm (fáze) x ≤ 0,4 mm (frekvence) (Purysko, 2018, Shaish, 2017, Žižka, 2015).

DWI využívá Brownův pohyb molekul (volný pohyb molekul vody v mikroskopickém měřítku poháněný tepelnou energií). Ve zdravé tkáni je nižší buněčná hustota (celulární denzita) a pohyb molekul není tolik omezen buněčnými membránami = má volnou

difuzibilitu. Důležitým technickým parametrem je výběr hodnot b-faktoru. Tyto hodnoty jsou ovlivněny podle velikosti a trvání gradientu během pořizování snímku. Měření s alespoň 2 hodnotami b-faktoru umožnuje vytvoření map monoexponenciálního aparentního difuzního koeficientu (ADC). Pro klinickou praxi se osvědčilo používání tří hodnot b-faktoru: nízkou (0–50 s/mm²), střední (400 s/mm²) a vysokou (1000 s/mm²). V místě s větší celulární denzitou (vysokobuněčný tumor) je restrikce difuze, na vysoké hodnotě b bude hypersignální a na ADC mapě hyposignální, tzn. ADC ≤ 750 µm²/s. Malobuněčný tumor nemá restrikci = vysoké ADC. Sekvence je měřena v axiální rovině v identické poloze jako T2 FSE a DCE, šíře řezu ≤ 4 mm, no gap, rozlišení ≤ 2,5 mm, FOV 16-22 cm. DWI jsou citlivé na susceptibilní artefakty jako jsou endoprotézy kyčelních kloubů, střevní peristaltika a plyn v ampule rekta (Hanzlíková, 2021, Žižka, 2015).

DCE (dynamic contrast-enhanced imaging) je rychlé zobrazení T1 v.o. před, během a po intravenózním bolusovém podání kontrastní látky na bázi gadolinia. Přidanou hodnotu k detekci nádorů oproti kombinaci T2 TSE a DWI moc nemá, přesto se doporučuje, aby byla zahrnuta do všech vyšetření mp-MRI prostaty, aby napomohla k identifikaci některých karcinomů (klasifikace má význam jen u léze v periferní zóně a je hodnocená v nativu jako PI-RADS 3), detekovala lokální recidivu po radioterapii nebo prostatektomii, a aby pomohla při diagnostice nemaligních příčin zvýšeného PSA, jako je zánět apod. Karcinomy jsou typické svou neovaskularizací a po podání kontrastní látky se v časné fázi sytí rychleji než okolní žláza (wash-in rate) a v pozdější fázi naopak dochází k rychlejšímu úbytku signálu oproti zdravé tkáni (wash-out rate). Tyto hypervaskularizace hodnotí mapy farmakodynamických procesů. To je žádoucí k odlišení křivky neovaskularizace karcinomu prostaty od křivky vaskularizovaných ložisek adenomyomatozní hyperplazie. DCE provádíme v axiální rovině se stejným sklonem jako T2 TSE a DWI, FOV musí být přes celou prostatu včetně semenných váčků, časové rozlišení < 15 s, celkové měření ≥ 2 min, TR/TE: < 100 ms / < 5 ms, šíře řezu 3 mm, no gap, rozlišení ≤ 2 mm x ≤ 2 mm, kontrastní látka: 0,1 mmol/kg, rychlostí 2-3 ml/s (Barentsz, 2016; Dolejšová, 2014, Žižka, 2015).

K posouzení pánevní lymfadenopatie je nutné zobrazit přehledně celou pánev s velkým FOV v rozsahu od symfýzy k promontoriu. Ideální je axiální T1 TSE kvůli dobrému kontrastu mezi hyposignální uzlinou a hypersignálnímu tuku (Kumar, 2018).

Trojrozměrná T2 FSE se zatím bere jen jako doplněk k 2D akvizicím. 3D T2 FSE zkracuje vyšetření až o 40%, ale neukazuje kvalitu obrazu ekvivaletní k 2D T2 FSE a delší doba náběru dat může vést k pohybovým artefaktům. 3D T2 FSE izotropní 1 mm má význam u MR řízené transperineální biopsie prostaty MRI-TRUS (Polanec, 2018).

2.2.1 Hodnocení nálezů pomocí klasifikace PI-RADS v2.1

PI-RADS v2.1 je aktualizovaná verze z roku 2019 a jde o strukturovaný schematický způsob hodnocení mp-MRI prostaty. Klasifikace vyjadřuje, jaká je pravděpodobnost, že je suspektní ložisko klinicky signifikantní tumor. U nádorů s GS ≤ 6 a objemem ≤ 0,5 ml je udávána senzitivita mp-MRI kolem 25 %. Při GS 7 a objemu > 0,5 ml je 90 %. Při GS ≥ 8 je senzitivita 96 %. PI-RADS v2.1 využívá pětibodovou škálu rizika přítomnosti karcinomu prostaty. Periferní zóna je primárně určená z nálezu na DWI, včetně hodnocení obrazů s vysokou b hodnotou a ADC map. Tranzitorní zóna je primárně hodnocena podle obrazu na T2 TSE. Ve verzi 2.1 je nově zařazeno i hodnocení centrální zóny a předního AFT. Hodnocení dle DCE blíže specifikuje rozdíl mezi negativním a pozitivním postkontrastním sycením. Výsledné skóre je určeno kombinací všech výše uvedených (Pernický, 2020; Lambert, 2020).

PI-RADS 1 a 2 značí velmi nízkou a nízkou pravděpodobnost klinicky signifikantního karcinomu, jeho přítomnost je krajně nepravděpodobná (<1 %). PI-RADS 3 znamená klinicky signifikantní karcinom, jeho přítomnost je nejasná a dle MR je udávána kolem 15 %. PI-RADS 4 už predikuje vysoce pravděpodobný signifikantní karcinom, kolem 27 %. PI-RADS 5 uvádí míru pravděpodobnosti výskytu kolem 88 % a pravděpodobnost klinicky signifikantního karcinomu je velmi vysoká. Jako klinicky signifikantní karcinom se bere léze, která je ≥ 0,5 cm^3 s GS ≥ 7 (3+4) anebo se známkami extraprostatické propagace (Obrázek 4, Pernický, 2020).

Nově je v PI-RADS v2.1 možnost biparametrického zobrazení prostaty (bp-MRI) k urychlení vyšetření bez použití kontrastní látky. Je doporučována u pacientů bez předchozí biopsie s nízkým rizikem klinicky signifikantního karcinomu prostaty. Mezi výhody spojené s eliminací DCE zobrazování patří vyhýbání se kontrastu a jeho potenciálním vedlejším účinkům, zkrácená doba vyšetření a snížení nákladů, což může zase zvýšit dostupnost a využití vyšetření (Lo, 2020).

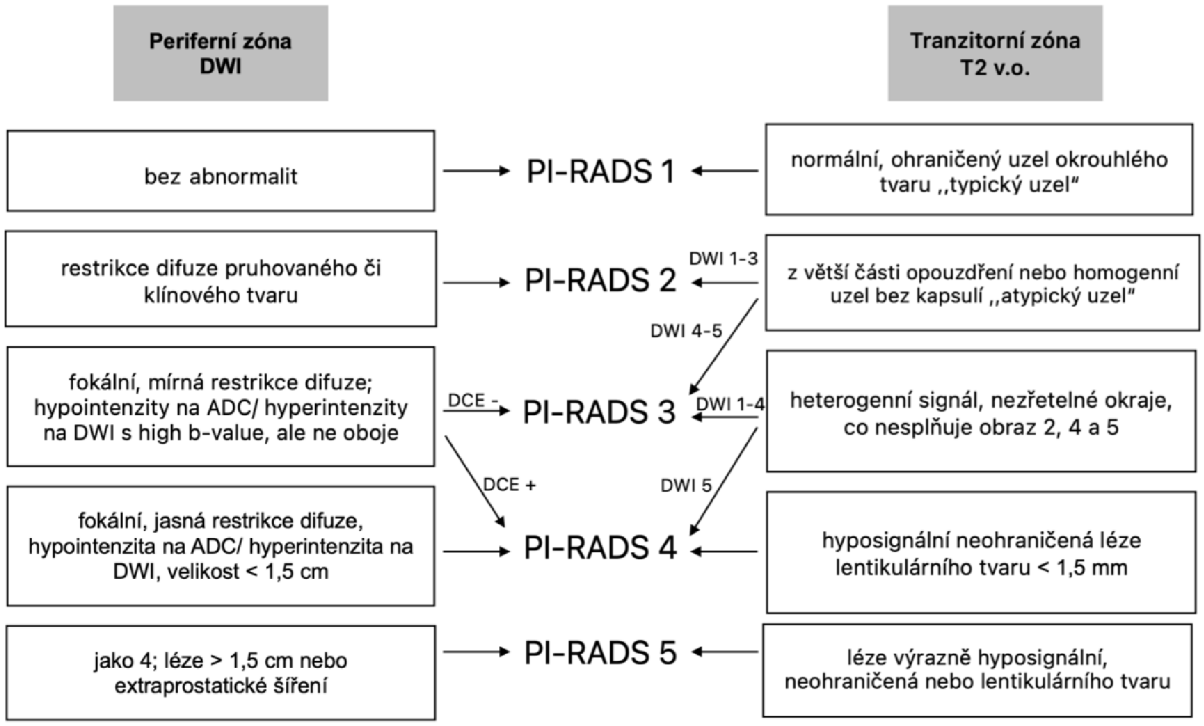

Obrázek 4: Schéma přiřazení kategorie PI-RADS v2.1 dle DWI, T2 skóre a DCE (Lambert, 2020)

2.3 MR spektroskopie

MR spektroskopie (MRS) se řadí k metodám molekulárního zobrazování, to znamená, že umožňuje měřit in vivo celou řadu metabolických sloučenin a jejich biochemické procesy. První ^{1}H MR in vivo spektra byla úspěšně změřena na začátku 80. let 20. století. MRS, které funguje na principu nukleární magnetické rezonance (NMR), dokáže získat informace nejen o množství vody ve tkáni (což je základ klasického MR zobrazování), ale i o dalších metabolitech obsahujících vodík, které mají koncentraci až o čtyři řády nižší a jsou měřitelné v jednotkách milimolů. Jsou to tuky, cukry a aminokyseliny. Tento nepoměr mezi koncentracemi musí řešit speciálně upravené sekvence, které signály vody a lipidů potlačují. Výhodou MRS je tedy neinvazivní, selektivní a nedestruktivní sledování molekulárních struktur in vivo, naopak nevýhodou bývá nižší citlivost (kvůli koncentraci nízkořádových MR viditelných metabolitů), malé prostorové rozlišení (min. 0,5 cm^{3}), delší doba měření a složitější vyhodnocení spekter (Dezortová, 2017; Žižka, 2015).

Nejčastěji aplikovanou je protonová MR spektroskopie (^{1}H MRS), protože využíváme vodíkové atomy (protony) poskytující největší nukleární MR signál. V těle má vodík největší zastoupení a také vysokou magnetickou senzitivitu. V současné době je většina MR

přístrojů s $B_0 \geq 1,5$ T schopná změřit protonovou spektroskopii a pro měření jiných izotopů (např. fosforu ^{31}P, uhlíku ^{13}C a sodíku ^{23}Na) potřebujeme další hardwarové vybavení MR systému. Měření těchto izotopů má však praktické použití jen u MR přístrojů s polem Bo ≥ 3 T. V posledních letech se díky technickému pokroku ^{1}H MRS značně rozšířila mezi klinické a vědecké pracovníky jako nástroj ke studiu biochemických pochodů v živé tkáni (Fojtíková, 2006; Žižka, 2005).

Zdravá tkáň produkuje metabolity s jejich charakteristickou koncentrací. Ta se může vlivem stresu, nemocí, funkčních poruch a hormonální léčbou měnit. Změnu koncentrace metabolitů dokážeme pomocí MRS sledovat. Výsledkem není obraz jako u MRI, ale výsledné spektrum zobrazující chemické složení měřené tkáně. Změna koncentrace metabolitů mezi zdravou a patologickou tkání pomáhá k určení diagnózy onemocnění (MRS – Siemens Symphony: návod 2006; Žižka, 2005).

MRS je jednou ze sekvencí v protokolu mp-MRI, kterou měříme před podáním kontrastní látky. Délka sekvence se liší dle výběru vyšetřovací metody a nastavením sekvence na konkrétním pracovišti. Obecně platí, že celkový čas měření by neměl být příliš dlouhý, protože to může způsobit nechtěný pohyb pacienta. MRS se plánuje na poslední provedené sekvenci, která slouží jako anatomický podklad. Je velmi důležité pacienta poučit o důležitosti omezení pohybu na minimum v průběhu vyšetření. MRS může i nemusí být součástí protokolu vyšetření prostaty. Záleží na zvyklosti pracoviště nebo doporučení lékaře popisujícího nález. MRS může objasnit diagnostiku při nalezení nové patologie či klasifikovat u známé patologie její progres (Pajuelo, 2011).

2.3.1 Základní principy ^{1}H MR spektroskopie

Základní rozdíl mezi MRI a MRS je v tom, že pomocí MRI vytvoříme anatomické snímky a MRI skeny obsahují tisíce voxelů, jejichž signály odrážejí magnetické vlastnosti tkání (např. T2 v.o., T1 v.o.). Tyto signály pochází v drtivé většině z protonů vody a tuku. Oproti tomu MRS analyzuje chemické složení tkání pouze ve velmi malém počtu (někdy i pouze v jednom) mnohem větších voxelů. Když potlačíme signál vody a tuku, dokáže MRS detekovat metabolity na úrovní milimolů. Na základě jejich místního chemického složení dokážeme metabolity od sebe odlišit, protože rezonují na lehce odlišných frekvencích. Relativní plochy pod každým vrcholem zhruba odpovídají počtu protonových jader daného metabolitu v tomto konkrétním chemickém prostředí a informují o kvantitativním popisu (Žižka, 2015).

K matematickému zpracování spektroskopické křivky se používají programy dodané výrobcem MR přístroje, ale i různé počítačové programy (např. program LCModel, jMRUI, TARQUIN, jSIPRO). Ty převádějí intenzity signálů na koncentrace. Užitečné je zobrazení výsledné koncentrace všech jednotlivých metabolitů ze všech změřených voxelů do barevně naškálované mapy – mapy koncentrací (obr. 5). Vizuálně tak vzniká lepší přehled o prostorovém rozložení jednotlivých metabolitů a změnách jejich koncentrací. Je to prospěšné při plánování chirurgických výkonů nebo plánování radioterapie (Pajuelo, 2011).

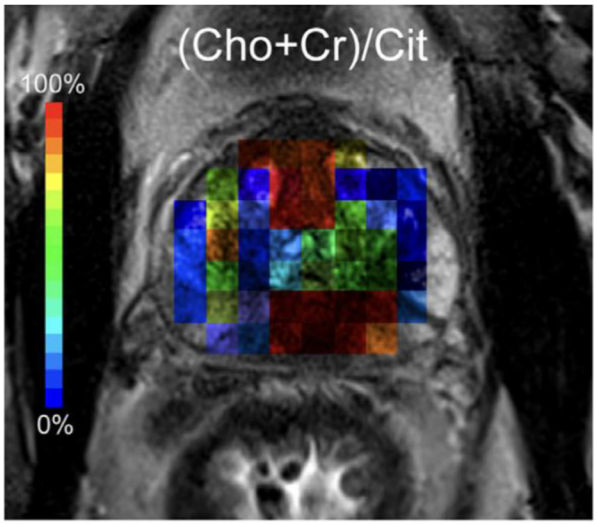

Obrázek 5: Mapa koncentrací
(Gholizadeh, 2020)

Chemický posun označuje nepatrný rozdíl v rezonančních frekvencích dvou jinak identických jader sídlících v různých molekulárních prostředích. Tento frekvenční rozdíl vzniká, protože rezonanční frekvence konkrétního jádra není určena jen intenzitou externího magnetického pole B_0, ale lokálním polem (B_{loc}), které jádro prožívá na atomové úrovni. To je důvod, proč všechna jádra nerezonují na přesně stejné frekvenci. Frekvence každého konkrétního jádra závisí na molekule, kde se nachází, a na specifické poloze v molekule. Přestože jsou chemické posuny jednotlivých metabolitů ^1H velmi malé (méně než několik set Hz v poli 1,5 T), jsou MRS detekovatelné. Chemické posuny vyplývají z účinků diamagnetické susceptibility na atomové/molekulární úrovni. Magnetická susceptibilita je odezva hmoty na vnější magnetické pole. Nejjednodušší způsob, jak o tomto jevu přemýšlet, je představit si, že elektrony obíhající kolem jádra vytvářejí "indukované" magnetické pole (B_{ind}), které typicky působí proti aplikovanému poli B_0. Elektronový mrak tak funguje jako štít

chránící jádro před plnou silou B_0. Tomu se říká „stínění“. Stínění je běžně označováno symbolem σ, kde $B_{ind} = \sigma \times B_0$. Lokální efektivní pole ovlivněné jádrem je tedy B_{loc}, kde

$$B_{loc} = B_0 - B_{ind} = B_0 (1 - \sigma)$$

V roce 2001 Mezinárodní unie fyziků a chemiků (IUPAC) doporučila upustit používání σ ve prospěch škály δ s chemickým posunem (δ) definovaným jako

$$\delta = (f_{samp} - f_{ref}) / f_{ref}$$

kde f_{samp} je NMR frekvence zkoumaných jader a f_{ref} je NMR frekvence referenční sloučeniny. Frekvenční rozdíl ($f_{samp} - f_{ref}$) je obvykle v řádu několika stovek až několika tisíc Hz, zatímco referenční frekvence (f_{ref}) se měří v MHz. Chemický posun (*δ*) je tedy malé číslo vyjádřené v jednotkách dílů na milion (ppm). Chemický posun (δ) je bezrozměrná konstanta typická pro každý typ jádra (^1H, ^{31}P, atd) a chemickou konfiguraci ($–CH_3$, –OH, $–PO_4$, atd). Použití ppm umožňuje popis chemických posunů nezávisle na intenzitě pole. Uvažujme dvě jádra s chemickými posuny lišícími se o 1 ppm. Při 1,5 T (kde je Larmorova referenční frekvence asi 64 MHz) by se tedy tato dvě jádra lišila v absolutních frekvencích o 64 MHz x 1 ppm = 64 Hz. Při síle 3 T (kde je Larmorova frekvence 128 MHz) by se oba lišily o 128 MHz x 1 ppm = 128 Hz (Harris, 2002; Harris, 2008).

Chemické posuny jsou výsledkem rozdílného elektronového stínění jader ^1H v molekulách. Jádra, která jsou méně stíněná, mají větší chemické posuny (vyšší hodnoty δ). Referenční hodnota, od které se měří chemické posuny v ^1H MRS, je tetramethylsilan, $Si(CH_3)_4$. Tetramethylsilan (TMS) je vhodný standard, protože centrální atom křemíku má nízkou elektronegativitu, jádra ^1H jsou vysoce stíněna elektronovými mraky, sloučenina je symetrická a stínění protonů je větší než u téměř všech ostatních organických molekul. V důsledku toho jsou signály NMR biologických molekul obsahujících ^1H posunuty směrem dolů od TMS. Na běžně používané stupnici delta (*δ*) je TMS přiřazena hodnota 0,0 ppm a většina ostatních organických molekul bude mít chemické posuny mezi 0 a 12. Například většina alifatických (organické sloučeniny s přímým nebo rozvětveným uhlíkovým řetězcem) protonů má chemické posuny menší než voda, ale vyšší než TMS. Alifatické sloučeniny (jako jsou ty obsažené v tuku) jsou kovalentně vázány na atomy uhlíku v dlouhých 16-20 atomových řetězcích. Uhlík je jen slabě elektronegativní a kovalentně vázané $–(CH_2)–$ skupiny mají elektronová mračna, která účinně chrání protony před externě aplikovanými

poli. Většina alifatických lipidů má proto chemické posuny nepříliš vzdálené od referenčního TMS. Obvykle je to v rozmezí 1,0-1,5 ppm. Chemický posun vody závisí na její teplotě. Ve zdravém lidském těle je to 4,68 ppm. Protony vody jsou vázány na vysoce elektronegativní atomy kyslíku. Elektronová mračna jsou přitahována k atomu kyslíku a protony ^{1}H jsou odkryty. Na rozdíl od lipidových protonů uložených v dlouhých kovalentních řetězcích obsahujících uhlík jsou protony vody více vystaveny externě aplikovanému poli. Zažívají tak vyšší lokální pole a rezonují rychleji než alifatické protony. Přesný chemický posun vody se bude lišit podle teploty, pH, vodíkových vazeb a přítomnosti rozpuštěných látek a plynů. Aromatické sloučeniny a molekuly s blízkými karbonylovými skupinami mají obvykle chemické posuny větší než u vody. Aromatické (fenolické) protony, jako jsou ty, které se nacházejí v cholesterolu a dalších sloučeninách obsahujících benzenové kruhy, mají ještě větší chemické posuny. Pohybují se v rozmezí 6-8 ppm. Důvod tohoto velkého chemického posunu souvisí s cirkulací delokalizovaných π elektronů kolem aromatického kruhu. Lokální pole indukované cirkulací těchto elektronů slouží k rozšíření aplikovaného pole pro benzylové protony podél roviny prstence, což způsobuje, že se nachází ve vyšším lokálním poli, než by se jinak očekávalo. Karbonylové skupiny (C=O) jsou magneticky anizotropní a elektronegativní. Jejich δ bývá v rozmezí 9-12 ppm. Těžší jádra mají ještě větší chemické posuny. To je primárně způsobeno paramagnetickými efekty vyplývajícími z omezení volného oběhu elektronů (Harris, 2008).

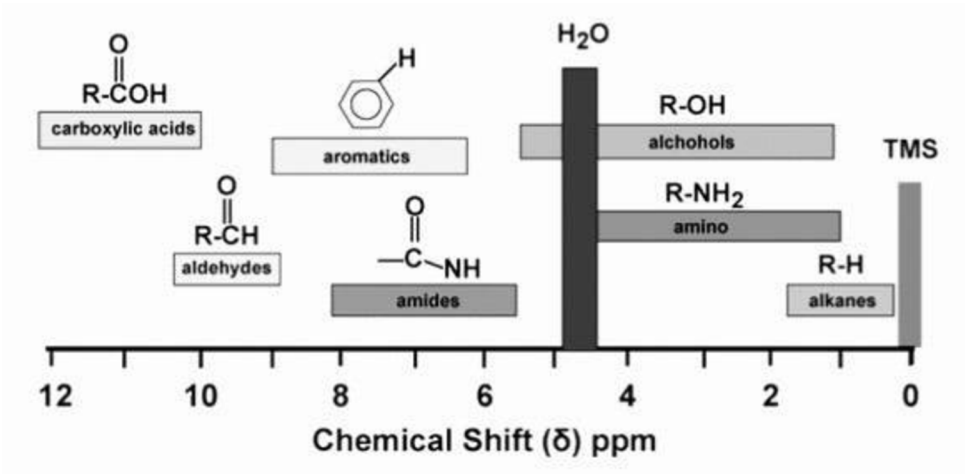

Obrázek 6: Chemický posun (δ) v ppm
(Harris, 2008)

Poloha signálu měřené látky (peaku) podél NMR spektra je konstantní a závisí na jeho chemickém posunu (δ). Chemický posun je určen místním molekulárním prostředím zobrazovaného jádra. Velikost a tvar peaku v dané spektrální poloze je proměnná a závisí na: koncentraci jader, které vedou ke vzniku konkrétní čáry; relaxačních časech T1 a T2 konkrétního metabolitu (ovlivněné také TR a TE sekvencí MRS); magnetické nehomogenitě napříč vzorkem (řízená shimmingem); přítomnosti překrývajících se/skrytých vrcholů; a zda je linka jednoduchá nebo vícenásobná (Jansen, 2006; Minati, 2010).

Jsou-li všechny ostatní faktory stejné, relativní velikosti dvou spektrálních čar odrážejí koncentraci aktivních jader, které vedly ke vzniku každého peaku. Například vzorek TMS ($Si(CH_3)_4$) s 12 spektroskopicky identickými atomy ^1H na molekulu by vytvořil čáru třikrát větší než vzorek například methanu (CH_4) s pouze 4 atomy ^1H na molekulu. Můžeme tedy říct, že výšky peaků neodrážejí molární koncentraci metabolitů, nýbrž koncentraci aktivních jader v těchto metabolitech (Jansen, 2006; Minati, 2010).

S výjimkou makromolekul má většina jednotlivých ^1H metabolitů hodnoty T1 a T2 relaxačních časů v rozmezí od několika stovek do více než 1000 ms, což je podobné relaxačním dobám měřeným v celých orgánech. Stejně jako u MRI obsahují sekvence MRS volitelné parametry (TR a TE), které působí společně s T1 a T2 a ovlivňují velikost a tvar spektrálních čar. TR řídí vážení T1. Když je TR mnohem kratší než T1 metabolitu, podélná magnetizace tohoto metabolitu se mezi excitacemi úplně neobnoví a výška jeho peaku se sníží. T2 určuje rychlost poklesu spektroskopického signálu. MR spektra změřená při dlouhých TE budou mít menší peaky, protože došlo k většímu snížení signálu. Metabolity s kratšími T2 se rozpadají rychleji a mají menší peaky než ty s delšími T2. T2 silně ovlivňuje šířku spektrálního peaku. Šířka čáry peaku je definována jako Full Width Half Maximum (FWHM) - šířka peaku měřená v 50 % jeho maximální výšky. Obecně se má za to, že v homogenním poli se FWHM (v Hz) spočítá podle vzorce ($1/\pi T2$). Metabolity s dlouhými T2 budou mít úzké peaky, zatímco ty s kratšími T2 budou širší (Jansen, 2006; Minati, 2010).

V reálném životě jsou nehomogenity magnetického pole vždy přítomny, takže spektroskopický signál klesá rychlostí T2* (ta je vždy kratší než T2). Tyto efekty nehomogenity rozšiřují všechny spektrální čáry. To je důvod, proč je důležité před provedením jakýchkoli spektroskopických měření nastavit optimální homogenitu magnetického pole – shimming magnetického pole (Jansen, 2006; Minati, 2010).

Spektrální čáry dvou různých metabolitů se mohou překrývat a tvořit dojem jednoho vrcholu, který je širší nebo vyšší, než se očekávalo. Běžné příklady zahrnují překrývání

laktátu (δ = 1,33 ppm) a lipidu (δ = 1,3 ppm) nebo NAA (δ = 2,01 ppm) a NAAG (δ = 2,04 ppm) (Jansen, 2006; Minati, 2010).

Konečným faktorem určujícím vzhled spektrálních čar je to, zda jsou peaky rozděleny do dvou nebo více dílčích vrcholů, označované jako multiplety. Rozdělení spektrálních peaků vyplývá z elektrony zprostředkované interakce dvou jaderných spinů sídlících na stejné molekule. Stručně řečeno, spin jednoho jádra polarizuje jeho valenční elektrony a tato polarizace je přenášena prostřednictvím vazeb, aby ovlivnila spin vzdáleného jádra. Tento jev je známý jako J-coupling. Vezmeme-li v úvahu, že pokud je peak rozdělen na multiplety interakcí J-couplingu, celkový komplex dílčích vrcholů bude menší a širší, než by byl původní peak bez vazby. Aby byla spektrální čára rozdělena pomocí J-couplingu, musí jádra ležet v relativně těsné blízkosti (typicky méně než 3-4 vazby) a musí být chemicky odlišitelná. To znamená, že čtyři ^1H jádra methanu (CH_4) vytvoří jedinou (nerozdělenou) spektrální čáru, protože jsou chemicky a magneticky totožné. Naopak sloučenina mající ^1H jádra ve dvou různých molekulárních prostředích bude mít spektrální čáru rozdělenou na dva multiplety v důsledku J-couplingu. Vzdálenost mezi dílčími peaky v multipletu je určena vazebnou konstantou (J), která je nezávislá na síle pole, a proto se udává v Hz. V závislosti na počtu chemicky odlišných jader zapojených do J-couplingové interakce může dojít k rozštěpení spektrální čáry na dublety, triplety a multiplety vyššího řádu. Počet, kolikrát bude ^1H spektrální čára rozdělena, lze předpovědět pomocí pravidla n+1. To říká, že počet multipletů je o jeden větší než počet vodíků (n) připojených k bezprostředně sousednímu atomu (atomům) vodíku. Relativní výšky multipletových dílčích peaků se typicky řídí binomickými koeficienty Pascalova trojúhelníku (1:1, 1:2:1, 1:3:3:1, ….). Multiplicitu signálu lze měřit lépe v MR přístroji s vyšší intenzitou magnetického pole B_0. Při použití $B_0 \geq 3$ T dosáhneme propracovanější strukturu pozorovaného multipletu k získání validnější informace o molekulární struktuře (Autschbach, 2007, Žižka, 2015).

V MRS nelze použít prostorové frekvenční kódování, protože frekvenční rozdíly musí být vyhrazeny pro identifikaci chemických posunů mezi molekulárními druhy. Pro vlastní spektroskopické měření se užívají dvě základní techniky: metoda Single Voxel; a metoda Multi Voxel (Bertholdo, 2013).

Pro vlastní spektroskopické měření používáme dvě základní sekvence Single Voxel Spectroscopy (SVS) a Stimulated Echo Acquisition Mode (STEAM).

Technika Single Voxel Spectroscopy (SVS) využívá sekvenčně aplikované radiofrekvenční pulzy spojené s gradienty ve třech ortogonálních rovinách. Průsečík těchto rovin definuje voxel ve tvaru hranolu (krychle) jako zdroj signálu MR. Vyšetřovaný voxel se

volí podle velikosti patologie a technických možností přístroje, běžně se pohybuje v rozmezí 1-10 cm^3. Lineárně s velikostí voxelu přibývá i poměr signál/šum (SNR). Ten roste i s druhou odmocninou počtu akvizic (Pajuelo, 2011; Beltholdo, 2013).

K vlastnímu měření se používají dvě základní sekvence, které se liší povahou a načasování radiofrekvenčních pulzů a typy generovaného signálu. Nejoblíbenější sekvencí pro ^1H spektroskopii je Point REsolved Spectroscopy (PRESS). Využívá 3 radiofrekvenční pulzy (90º-180º-180º) aplikované současně se třemi ortogonálními gradienty (x, y, z). Generuje spinové echo odvozené pouze od protonů, na které působily všechny 3 radiofrekvenční pulzy. První 90º pulz způsobí, že vektor magnetizace se sklopí ze směru statického magnetického pole B_0 do roviny kolmé k poli B_0. Jaderné spiny budou vykonávat precesi s lehce odlišnými frekvencemi vlivem nehomogenit statického magnetického pole B_0 a radiofrekvenčního pole B_1. Pokles signálu je exponenciální s T2*. Druhý 180º pulz za čas TE/2 převrátí spiny v tranzverzální rovině (ta, ve které je prováděna precese). Díky tomu pomalejším spinům dodáme náskok o fázový úhel, který jim předtím chyběl na rychlejší spiny. V následujícím 180º pulzu se všechny spiny vyrovnají. Po této tzv. refokusaci dojde k nárustu signálu a k tvorbě spinového echa. Hlavní nevýhodou PRESSu je omezení jeho minimální dosažitelné TE. V praxi se běžně používají TE 30-35 ms; hodnoty pod 25 ms lze u běžných MR tomografů jen obtížně dosáhnout. Praktickým důsledkem je, že metabolity s velmi krátkými T2 budou obtížně detekovatelné pomocí sekvence PRESS. Dalším omezením PRESS je potenciál pro zahřívání tkání. Vícenásobné 180º pulzy ukládají značnou energii a v některých případech mohou být překročeny limity specifické míry absorpce. V těchto případech může méně běžně využívaná metoda Stimulated Echo Acquisition Mode (STEAM) nabízet nižší ukládání energie (stejně jako kratší TE) než PRESS a být preferována. Sekvence PRESS nabízí vyšší SNR než STEAM (Pajuelo, 2011; Beltholdo, 2013).

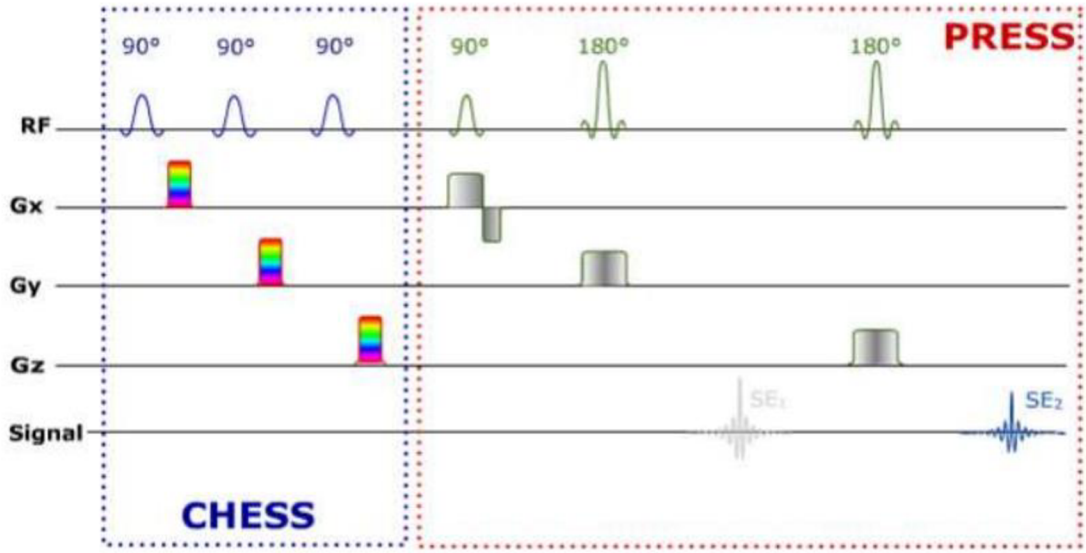

Obrázek 7: Znázornění časování pulzů sekvence CHESS a PRESS (gradienty magnetického pole Gx, Gy, Gz slouží k lokalizaci objemu zájmu)
(Hoa 2017)

Sekvence Stimulated Echo Acquisition Mode (STEAM) využívá tři 90º pulzy a generuje stimulovanou ozvěnu. Po vyslání druhého radiofrekvenčního 90º pulzu v čase TE/2 a třetího 90º pulzu v čase TE/2 + TM (tzv. mixing time je interval mezi druhým a třetím pulzem, který je obvykle udržován na minimu) nastane vrchol stimulovaného echa v čase TE + TM. Ve výsledku můžeme mít dojem, že stimulované echo odpovídá spinovému echu, protože 180º pulz se rozdělil na dva 90º pulzy s přestávkou, ale výsledná amplituda signálu stimulovaného echa bývá poloviční na rozdíl od spinového echa. Kvůli horšímu poměru SNR ve srovnání s PRESS se STEAM v posledním desetiletí pro pole ≤ 3 T používá méně. Výhodou STEAM je možnost využití kratšího TE (často již 1 ms), který se hodí ke kvantifikaci metabolitů s obecně velmi krátkými relaxačními časy (lipidy, glutamin, glutamát, makromolekuly či myo-inositol). Použití 90º pulzů umožňuje ostřejší profily řezů (lepší definice voxelových hran), nižší ukládání tkáňové energie a lepší prokreslení multipletů (Bertholdo, 2013).

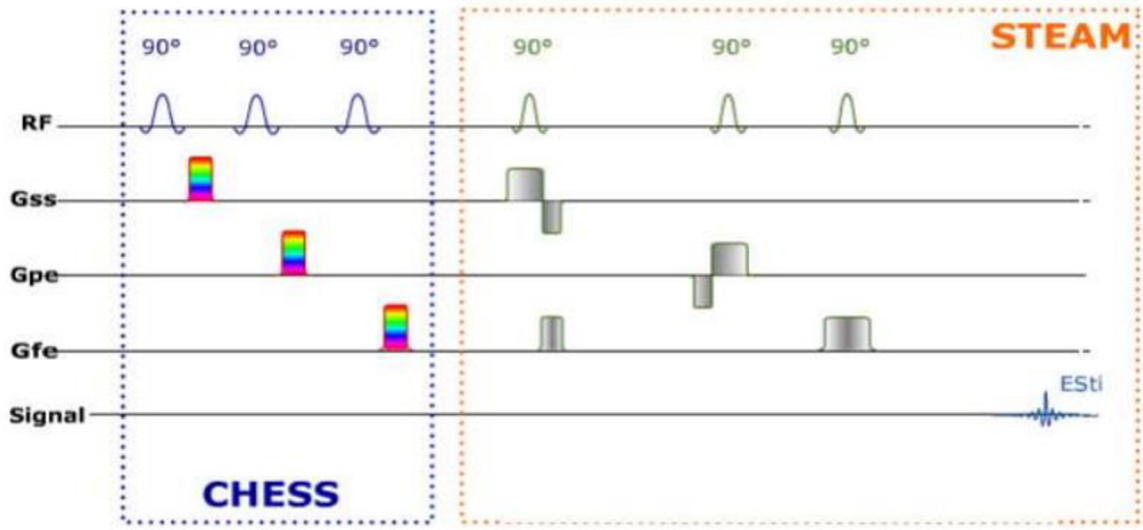

Obrázek 8: Znázornění časování pulzů sekvence CHESS a STEAM (gradienty magnetického pole Gss, Gpe, Gfe slouží k lokalizaci objemu zájmu)
(Hoa 2017)

Techniky SVS se dají nejjednodušeji získat a interpretovat, a proto jsou nejpoužívanější. Poskytují vysoký poměr signál/šum v relativně krátké době skenování. Protože je zobrazovaná oblast kompaktní, lze získat vynikající shimming s výslednými vysoce kvalitními spektry vhodnými pro kvantitativní analýzu (Bertholdo, 2013).

Technika Multi Voxel Chemical Shift Imaging (CSI) je tradiční název pro skupinu technik MRS označovaných také modernějším termínem MR Spectroscopic Imaging (MRSI). Spektra lze současně získat v 1D (sloupec voxelů), 2D (rovina voxelů) nebo 3D (blok voxelů). Fázové kódování CSI lze kombinovat s jakýmkoli typem způsobu buzení a generování signálu. V nejjednodušším možném případě by mohl být celý objem vybuzen neselektivním radiofrekvenčním pulzem se vzorkováním signálu FID po každém kroku fázového kódování. Častěji se excitace provádí pomocí prostorově selektivních radiofrekvenčních pulzů a gradientů podobným sekvencím PRESS nebo STEAM. Použití více gradientních kroků znamená, že CSI metody (zejména ty ve 3D) jsou časově náročné ve srovnání s technikami SVS. Pro urychlení získávání dat lze použít různé metody (včetně paralelního zobrazování, redukovaného vzorkování k-prostoru a vícepásmového buzení). Relativně přímou metodou ke zkrácení doby zpracování je získání dvou nebo více ozvěn během každého TR intervalu. Tato technika je známá jako Turbo Spectroscopic Imaging (TSI) se svou zřejmou analogií k zobrazování turbo spin echa (TSE). Techniky CSI nabízejí oproti SVS dvě potenciální výhody. Tou první je celková oblast pokrytí (protože velikost celé

oblasti multivoxelu je mnohem větší) a druhá je vyšší prostorové rozlišení (protože jednotlivé voxely mohou být menší). Široká oblast pokrytí je důležitá pro velké heterogenní léze, jako je nádor prostaty, kde technika SVS může poskytovat data jen z části patologické hmoty. Menší velikost jednotlivých voxelů v multivoxelové studii CSI může být přínosná při hodnocení malých orgánů, jakým prostata je. Menší voxely jsou také výhodné při studiu malých nebo nepravidelně tvarovaných anatomických struktur i ve větších orgánech, jakým je mozek. Zde jsou efekty částečného objemu sníženy vyloučení nežádoucích struktur (jako jsou jiná jádra nebo tuk na hlavě) ze spektrální oblasti. Mezi nevýhody multivoxelového CSI patří delší doba měření, potíže se získáním homogenního prostředí v celé oblasti, nižší SNR, nižší spektrální kvalita pro jednotlivé voxely a spektrální kontaminace ze sousedních voxelů (Posse, 2013; Vidya, 2019).

Abychom metabolity mohli na spektru zobrazit, musíme potlačit signál vody. K tomu nejčastěji používáme techniku CHESS (CHEmical Shift Selective). Princip metody je v tom, že vyšleme tři 90° radiofrekvenční pulzy ve třech ortogonálních rovinách s rozfázovanými gradienty, čímž vysytíme vodu, potlačíme její signál a signály zbylých metabolitů nám zůstávají. Dalšího potlačení tuku a vody lze dosáhnout začleněním pulzů BASING (BAnd Selective Inverzion with Gradient DephasiNG) nebo začleněním pulzů MEGA (MEscher-GArwood) doprostřed sekvence PRESS (Hoa, 2017).

2.3.2 MR spektroskopie prostaty

^{1}H spektroskopie prostaty je zaměřena na detekci a lokalizaci karcinomu. Ačkoli má MRS určitou nezávislou hodnotu, je pravděpodobně nejlepší použít ji jako součást multiparametrického hodnocení, které zahrnuje DWI, DCE a konvenční T2 TSE. Zda je MRS součástí mp-MRI vyšetření závisí na osobních místních zkušenostech a dostupnosti. Vzhledem k malé velikosti a hlubokému uložení v pánevním tuku je MRS prostaty náročné. K dosažení maximálního poměru signálu k šumu jsou zapotřebí pánevní cívky s fázovým polem. Ke zlepšení kvality pořizovaných spektroskopických dat je obecně doporučován manuální shimming. Pásy saturace vnějšího objemu by měly být umístěny kolem žlázy ve všech třech rozměrech, aby se vyloučil signál z pánevního tuku a z tekutiny v semenných váčcích (Verma, 2010).

Vzhledem k malé velikosti prostaty a skutečnosti, že časné karcinomy zabírají pouze část žlázy, je vyžadováno multivoxelové spektroskopické zobrazení. Doporučená sekvence je 3D-PRESS s voxely 6-10 mm v každém směru (tj. objemy voxelů 0,25-1,0 cm^3). Čas TR

bývá krátký (~1000 ms), aby se zkrátila doba zobrazování. TE závisí na TR a intenzitě pole, ale obvykle se nastavuje na 125 ms při měření na MR přístroji s polem 1,5 T. Volba velikosti TR a TE ovlivňuje relaxační časy T1 a T2 měřených metabolitů a má vliv na počet i tvar signálů ve spektru. Dalšího potlačení tuku a vody lze dosáhnout začleněním pulzů BASING nebo MEGA doprostřed sekvence PRESS. Po následném zpracování pomocí komerčně dostupných softwarů se spektrální informace zobrazí ve snímku získaného T2 v.o. Pro zlepšení kvality výsledného spektra můžeme použít vyšší počet akvizic, tím se sice zvyšuje SNR s druhou odmocninou a také se lineárně prodlužuje vyšetřovací čas. SNR můžeme také zvýšit zvětšením velikosti vyšetřované plochy (VOI – volume of interest), ale to má za důsledek snížení rozlišení a znehodnocení naměřených dat okolními strukturami. Všechny tyto volitelné parametry označujeme jako editační techniky. V konečném důsledku nelze změřit ideální spektum. Je důležité, aby všechna měření byla provedena jednotným způsobem na stejném přístroji a volbou vhodných parametrů lze získat detailnější informace (Verma, 2010; Žižka, 2015).

Hlavní ^{1}H spektrálním peakem vycházející z normální prostaty je citrát (Ci). Citrát je považován za marker benigní tkáně. Je vylučován epiteliálními buňkami prostaty do ejakulační tekutiny ve vysokých koncentracích. Jeho role není plně známa, ale předpokládá se, že aktivuje spermie a zvyšuje jejich pohyblivost. Laboratorní spektroskopie s vysokým rozlišením ukazuje, že citrát je AB kvartet se středem na $\delta = 2{,}6$ ppm odvozený z jeho čtyř centrálních vodíků. U vyšetření prováděných na MR přístrojích s polem 3 T může být někdy rozpoznán mírně vroubkovaný citrátový peak. Relativní velikost a vzhled těchto peaků silně závisí na pulzní sekvenci, intenzitě pole a TE, takže je třeba věnovat pozornost výběru optimálních parametrů pro detekci citrátu v klinické MRS. Citrát je normální intermediální metabolit glykolýzy v Krebsově cyklu (cyklus kyseliny citrónové), kde je normálně přeměněn na isocitrát enzymem m-akonitázou. Anionty Zn^{+2}, přítomné ve vysoké koncentraci v normální prostatě, inhibují m-akonitázu, což umožňuje hromadění citrátu pro vylučování do ejakulační tekutiny. Předpokládá se, že ztráta zinku přeměňuje normální buňky produkující citrát na maligní buňky oxidující citrát, což poskytuje základ pro karcinom prostaty (Costello, 1991).

Spektrální rozdělení pozorované v citrátu je klasickým příkladem silně vázaného (AB) systému. Naproti tomu většina ostatních organických metabolitů, které jsme studovali (jako je laktát), jsou považovány za slabě vázané (AX) systémy. Ve slabě vázaných systémech je rozdíl chemického posunu v Hz mezi dvěma protony velký ve srovnání s J vazbou mezi nimi. V silně vázaných systémech jsou hodnoty chemického posunu a vazby srovnatelné.

Pro citrát při 3,0 T je rozdíl chemického posunu δ = 19 Hz, zatímco J = 15,5 Hz, což vede k systému AB (Schröder, 2004).

Kromě dominantní citrátové rezonance jsou v normální žláze pravidelně pozorovány malé peaky cholinu (Cho, δ = 3,2 ppm) a kreatinu (Cr, δ = 3,0 ppm). Cholin je považován za marker maligní tkáně, kreatin je pro diagnózu nevýznamný, ale jeho signál bývá obtížně oddělitelný od signálu cholinu. Peaky cholinu a kreatinu se často zdají spojené a přemostěny širokým peakem z polyaminů (PA). Nejznámějším ze všech polyaminů je spermin, který ovšem má δ = 2,7 ppm a spíše bývá skrytý mnohem větším peakem citrátu (Scheenen, 2005).

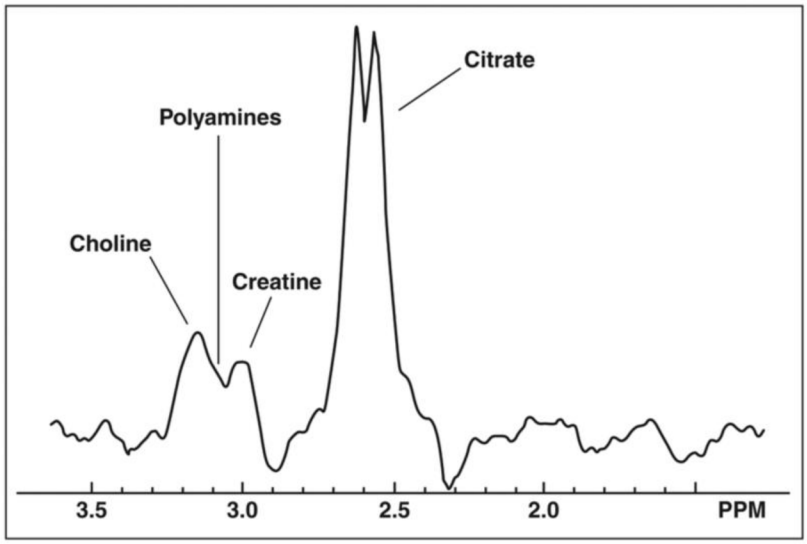

Obrázek 9: ^{1}H spektrum normální prostaty při 3,0T. Je zaznamenáno mírné vroubkování dominantního citrátového peaku při δ = 2,6 ppm
(Verma, 2010)

U karcinomu prostaty velikost signálu citrátu klesá (způsobeno spotřebou citrátu dodávajícího energii proliferujícím buňkám), zatímco hladiny cholinu se zvyšují (což odpovídá zvýšené syntéze buněčné membrány). Karcinom navíc způsobuje pokles hladin polyamidů, takže lze často pozorovat zřetelnější oddělení peaků cholinu a kreatinu. Pro správnou interpretaci těchto spekter je nezbytná znalost zonální anatomie prostaty. Konkrétně centrální a tranzitorní zóna, přední fibromuskulární stroma a periuretrální tkáně mají mnohem nižší hladiny citrátu než je vidět v normální periferní zóně. Naopak tkáně obklopující semenné váčky, uretru a ejakulační vývody mají relativně vysoké hladiny cholinu kvůli přítomnosti glycerofosfocholinu v tekutině, kterou obsahují. Diagnostik si musí být také

vědom dalších úskalí včetně matoucích účinků koexistující benigní hyperplasie prostaty, prostatitidy, lipidové kontaminace a postbioptických změn na pozorovaných spektrech (Mycielska, 2009).

V kvantitativní analýze jsou vrcholové integrály všech metabolitů hodnoceny pomocí poměru (Cho+Cr)/Ci. Karcinom v periferné (PZ) a tranzitorní zóně (TZ) by měl mít alespoň ve dvou sousedních voxelech poměr (Cho+Cr)/Ci přesahující 2 a 3 směrodatné odchylky nad průměr. V kvalitativní analýze se vizuálně porovnávají výšky peaku citrátu a cholinu (Mycielska, 2009).

2.3.3 Integrace, analýza a komunikace multiparametrických dat prostaty

Odborníci na MRI prostaty z Evropské společnosti pro urogenitální radiologii (ESUR) vypracovali guidelines pro mp-MRI. Data mp-MRI je třeba prezentovat klinickým kolegům jednoduchým, ale smysluplným způsobem, nejlépe pomocí strukturovaného schéma, které se skládá z následujících položek:

- PI-RADS skóre, které přináší pravděpodobnost rizika karcinomu a jeho agrese
- Umístění a pravděpodobnost extraprostatického postižení
- Příslušné náhodné nálezy

Bodovací systém PI-RADS by mělo zahrnovat:

- Rozdělení prostaty do minimálně 16 regionů, optimálně do 27 regionů
- Udělení skóre PI-RADS všem jednotlivým lézím
- Velikost největší abnormální léze

Na základě konsenzuálního názoru a důkazů z literatury odborníci ESUR navrhují použít klasifikaci PI-RADS, která byla v této diplomové práci popsána v kapitole 2.2.1. V tomto bodovacím systému je každý parametr: T2 v.o. (různý popis PZ a TZ), DWI, DCE a MRSI bodován na pětistupňové škále. Kromě toho je každé lézi přiděleno celkové skóre, aby se předpověděla pravděpodobnost, že se bude jednat o klinicky signifikantní karcinom prostaty (Barentsz, 2012).

Ryznarová uvádí ve své práci jako možnou malignitu voxel, kde je poměr (Cho+Cr)/Ci nejméně 2x vyšší než v normální periferní zóně a velmi pravděpodobnou malignitu při poměru 3x vyšším než v normální periferní zóně. Uvádí také, že dle Scheidlera jsou tyto poměry možné malignity vyšší než 0,75 a pravděpodobné malignity při poměru vyšším 0,86 (Ryznarová, 2009).

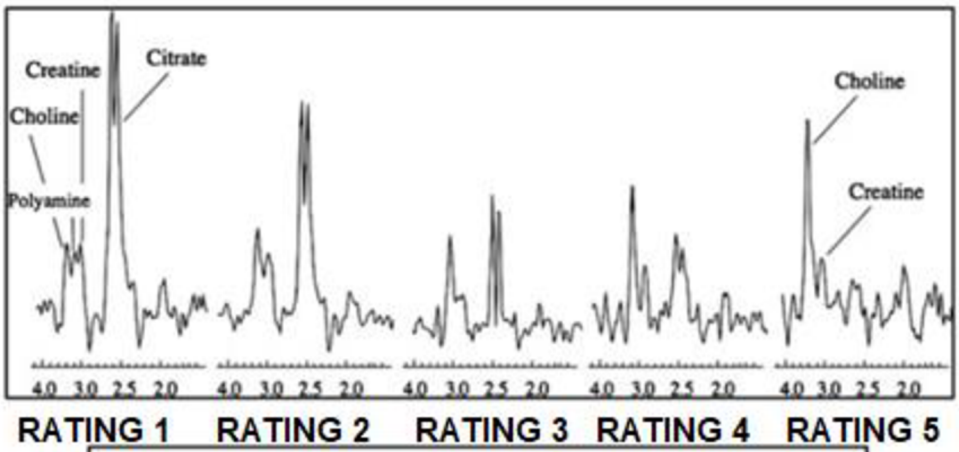

Choline + Creatine/Citrate Ratios for the Different Tissues in the Prostate on a 5-Point Scale

Rating	Peripheral Zone	Central Gland
1. Definitely benign tissue	≤0.44	≤0.52
2. Probably benign tissue	0.44–0.58	0.52–0.66
3. Possible malignant tissue	0.58–0.72	0.66–0.80
4. Probably malignant tissue	0.72–0.86	0.80–0.94
5. Definitely malignant tissue	>0.86	>0.94

Obrázek 10: Kvantitativní MRS pro 1,5 T

(Barentsz, 2012)

Tabulka 3: Skórovací kritéria MRSI – kvalitativní analýza

	Skórovací kritéria
	Kvalitativní analýza MRSI
Skóre 1	Výška peaku citrátu přesahuje výšku peaku cholinu > 2x
Skóre 2	Výška peaku citrátu přesahuje výšku peaku cholinu >1x, <2x
Skóre 3	Výška peaku citrátu se rovná výšce peaku cholinu
Skóre 4	Výška peaku cholinu přesahuje výšku peaku citrátu >1x, <2x
Skóre 5	Výška peaku cholinu přesahuje výšku peaku citrátu > 2x
	V kvantitativní analýze jsou výšky peaku citrátu a cholinu spíše porovnávány než kvantifikovány. Kritéria platí pro alespoň tři sousední voxely
Skóre 1	Přítomnost klinicky signifikantního onemocnění je vysoce nepravděpodobná
Skóre 2	Přítomnost klinicky signifikantního karcinomu je nepravděpodobná
Skóre 3	Klinicky signifikantní karcinom je nejednoznačný
Skóre 4	Pravděpodobně je přítomen klinicky signifikantní karcinom
Skóre 5	Přítomnost klinicky signifikantního karcinomu je vysoce pravděpodobná

(Barentsz, 2012)

Pro kvantitativní analýzu lze kromě výše uvedeného hodnocení použít pro 1,5 T MRSI následující skóre: Alespoň dva sousední voxely s poměry (Cho+Cr)/Ci

- směrodatná odchylka > 4 = 5 bodů
- směrodatná odchylka > 3-4 = 4 body
- směrodatná odchylka > 2-3: 3 body
- směrodatná odchylka > 1-2: 2 body
- směrodatná odchylka ≤ 1: 1 bod

Kromě skóre PI-RADS pro pravděpodobnost, že bude léze signifikantní, by mělo být na pětistupňové škále také hodnoceno extraprostatické postižení. To by mělo zahrnovat extrakapsulární extenzi, infiltraci semenných váčků, distální svěrač, rektální stěnu, neurovaskulární svazky a hrdlo močového měchýře.

Tato doporučení přesvědčivě tvrdí, že mp-MRI by měla být nedílnou součástí diagnostiky a léčby karcinomu prostaty. I když to někteří urologové zpochybňují, minimální požadavky na MRSI lze splnit s obecně dostupnými 1,5 T a 3 T MR systémy (Barentsz, 2012).

3 Výzkumná část

Výzkumná část této diplomové práce se skládá z posouzení, zda výsledky hodnot MRS mají korelát s výsledky ostatních sekvencí mp-MRI prostaty.

3.1 Metodika výzkumu hodnocení MR spektroskopie u karcinomu prostaty

Hlavním cílem práce bylo zjistit, zda vyhodnocená spektrální křivka sledovaných metabolitů prostaty (citrát, cholin a kreatin) má korelát s vyhodnocením nálezu dle PI-RADS klasifikace mp-MRI protokolu. Mezi dílčí cíle patřilo porovnání naměřeného spektra s výsledky Gleasonova skóre po provedené biopsii prostaty.

3.2 Výzkumná otázka

Prokážeme karcinom prostaty magnetickou rezonanční spektroskopií?

3.3 Hypotéza práce

Cílem práce je prokázat, že karcinom prostaty spolehlivě prokážeme magnetickou rezonanční spektroskopií.

Technika MR spektroskopie je využívána jak pro výzkumné účely, tak v klinické praxi. Jde o neinvazivní in vivo metodu sloužící k získání chemického a molekulárního složení měřené tkáně. Nejrozšířenější MRS je protonová ^{1}H spektroskopie, kdy se sledují tkáně obsahující vodík. Základní princip je založen na chemickém posunu tkáně, který ukazuje malé rozdíly rezonanční frekvence identických jader v rozdílném molekulárním prostředí. Frekvence závisí nejen na konkrétní molekule, ale i na specifické poloze v této molekule. U tkáně, která je tvořená novotvary, sledujeme zřetelnější pokles metabolitu citrátu a naopak nárust cholinu. Pokud se hypotéza, že karcinom prostaty spolehlivě prokážeme magnetickou rezonanční spektroskopií, potvrdí, mohlo by to vést k zamyšlení, zda by MRS neměla být nedílnou součástí mp-MRI protokolu prostaty a tím by MRS hrála významnou roli v diferenciální diagnostice karcinomu prostaty a ve zvýšení diagnostické výtěžnosti

magnetické rezonance v oblasti diagnostiky prostaty. Podle již proběhlých studií bylo zjištěno, že změna hodnot sledovaných metabolitů je u benigní a maligní léze odlišná. Liší se i u jiného druhu karcinomu, například u špatně diferencovaného karcinomu prostaty peak citrátu zcela chybí.

Předpokladem práce bylo, že hodnota poměru (Cho+Cr)/Ci měřeného pomocí MRS se bude lišit v závislosti dle hodnocení systému PI-RADS pomocí mp-MRI. S vyšším PI-RADS skórováním budeme očekávat i vyšší hodnoty poměru metabolitů. U PI-RADS 3, kdy se udává střední pravděpodobnost klinicky signifikantního karcinomu prostaty (15%), bude u spektroskopie v periferní zóně hodnota 0,58-0,72 a v centrální zóně 0,66-0,80. Hodnota poměru (Cho+Cr)/Ci u PI-RADS 4, kdy se udává vysoká pravděpodobnost klinicky signifikantního karcinomu prostaty (27%), bude u spektroskopie v periferní zóně hodnota 0,72-0,86 a v centrální zóně 0,80-0,94. Hodnota poměru (Cho+Cr)/Ci u PI-RADS 5, kdy se udává velmi vysoká pravděpodobnost klinicky signifikantního karcinomu prostaty (88%), bude u spektroskopie v periferní zóně > 0,86 a v centrální zóně > 0,94. Stejně tak předpokládáme, že se s vyšší hodnotou poměru (Cho+Cr)/Ci bude zvyšovat i PSA.

H1: Předpokládáme, že hodnoty PI-RADS mp-MRI mají pozitivní vztah k hodnotám MRS.

H2: Při srovnávání hodnot poměru (Cho+Cr)/Ci s Gleasonovým skóre po provedené cílené biopsii prostaty budou výsledky poměrů (Cho+Cr)/Ci korelovat s výsledky GS.

H3: Předpokládáme, že s vyšší hodnotou poměru (Cho+Cr)/Ci poroste i hodnota PSA.

H4: Gleasonovo skóre je větší s vyšší hodnotou PSA.

3.4 Charakteristika výzkumného vzorku

Jedná se o kvantitativní korelační výzkum založený na retrospektivní studii výsledků magnetické rezonanční spektroskopie mužské prostaty. Pro výzkum k vhodné analýze proběhl záměrný výběr vhodných kandidátů dle zvolených zařazovacích kritérií. Vybrané kandidáty jsem rozdělila do více kategorií: pacienty s PI-RADS 3, pacienty s PI-RADS 4 a pacienty s PI-RADS 5. Pacienty s PI-RADS 1 a s PI-RADS 2 jsem do výzkumného vzorku nezahrnovala, protože u těchto kategorií je pravděpodobnost klinicky signifikantního

karcinomu nízká a jsou proto pro výzkum nevhodnými kandidáty. Po výběru vzorků a jejich rozřazení do příslušných kategorií proběhlo statistické porovnání hodnot spekter každé jednotlivé kategorie.

Výběr pacientů do výzkumu byl záměrný. Pacienti byli vybráni dle následujících požadavků:

- pacienti museli mít podepsaný informovaný souhlas s vyšetřením,
- pacienti byli starší 18 let,
- pacienti byli mužského pohlaví,
- pacienti měli pozitivní nález na mp-MRI, který byl hodnocený minimálně jako PI-RADS 3 a výše,
- u všech těchto pacientů byla provedena MR spektroskopie metodou Multi Voxel Chemical Shift Imaging (CSI),
- u pacientů byla provedena cílená biopsie prostaty s vyhodnocením Gleasonova skóre,
- pacienti neměli totální endoprotézu (TEP) kyčle.

Požadavky k zařazení do výzkumu splňovalo z celkového množství vyšetřených pacientů jen malá část z nich. Důvodem bylo velmi často nízké kategoriální hodnocení systému PI-RADS nebo hodnocení nálezu jako benigní hyperplazie prostaty. U třech kandidátů se nedala spektroskopie hodnotit z důvodu pohybových artefaktů. Z výzkumu byli vyřazeni i pacienti s totální endoprotézou kyčlí, protože TEP neblaze ovlivňuje snímky DWI a MRS. Zároveň se ne u všech následně prováděla cílená biopsie prostaty, takže i tito kandidáti byli nakonec z výzkumu vyřazeni. Konečný počet pacientů ve výzkumu byl 30.

3.5 Metoda sběru dat

Vybraní respondenti výzkumu jsou pacienti kliniky Surgal Clinic s.r.o. v Brně. Sběr dat probíhal v období od ledna do prosince roku 2022. Bylo vybráno 30 respondentů. Jednalo se o retrospektivní kvantitativní korelační výzkum. Získaná data z nemocničního systému PACS byla anonymizována, přepsána do Microsoft Office Excel pro Mac a statisticky zpracována. Soubor s daty byl uložen na flash disk pod heslem.

Protože se jedná o retrospektivní anonymizovanou studii, nemůže výzkum respondenty nijak ohrozit nebo zatížit. Studie na ně nemá žádný vliv a nijak se jich nedotkne.

Pro výzkumnou část diplomové práce bylo etickou komisí Fakulty zdravotnických věd Univerzity Palackého v Olomouci uděleno souhlasné stanovisko. Zároveň byl také udělen souhlas pracoviště s poskytnutím informace pro studijní účely. Během realizace výzkumu byly dodrženy všechny etické a mravní aspekty a byla dodržena platná legislativa pro ochranu práv účastníků výzkumu.

3.6 Realizace výzkumu

Sběr dat proběhl na přístroji Vantage Orian model MRT-1550 od firmy Canon se základním magnetickým polem 1,5 T instalovaném na pracovišti Surgal Clinic s.r.o. v lednu 2022.

Přístroj má gantry s průměrem 70 cm a je pohodlný i pro pacienty s obezitou nebo s klaustrofobií. Výrobce uvádí, že používá speciální systém tlumení hluku PianissimoTM, a není tedy potřeba pacientům dávat ušní ucpávky nebo sluchátka na uši. K vyšetření je potřeba zapojit spinální a pružnou tělovou cívku. Pacientovi je před vyšetřením aplikován 1 ml Buscopanu ke zklidnění peristaltiky střev důležitý k eliminaci pohybových artefaktů.

Vyšetření prostaty se provádí pomoci mp-MRI protokolu, který v první fázi udělá pár snímků lokalizéru ve třech základních rovinách. Po provedeném mappingu a shimmingu se udělají T2 FSE v sagitální rovině se šířkou vrstvy 3 mm. Následují snímky T1 v axiální rovině přes celou pánev se šířkou vrstvy 6 mm. Dále se provádí T2 FSE v rovině kolmé na průběh uretry se šířkou vrstvy 3 mm. Kolmo na ně provedeme T2 FSE v koronální rovině se šířkou vrstvy 3 mm. Je potřeba dávat pozor, abychom zachytili i celé semenné váčky. DWI skláníme stejně jako T2 FSE kolmo na průběh uretry s hodnotou b-value 800. Spektroskopii provádíme ještě před podáním kontrastní látky. Udělá se lokální shimming přesně na prostatu a provedeme Multi Voxel Chemical Shift Imaging (CSI) sekvencí PRESS tak, aby snímaný objem ležel na sledované lézi. Dynamické obrázky jsou v axiální rovině sklopené stejně jako T2 FSE a DWI a mají také 3 mm, aby se obrázky spolu mohly radiologovi dobře porovnávat. Nejprve se dělá jeden nativní prekontrastní snímek a pak v 10 časech od aplikace 10 ml gadoliniové kontrastní látky (k.l.) postkontrastní snímky.

Z nemocniční databáze systému PACS byly vyhledávání a poté do výzkumu zařazeni pouze takoví pacienti, kteří měli v popisu nálezu ložiska PI-RADS 3 a výše a zároveň u nich byla provedena spektroskopie a cílená biopsie prostaty. Celá studie byla následně anonymizována. K určení správného sledovaného voxelu z CSI spektroskopie nám

pomohly nejvíce T2 FSE a DWI v axiální rovině a T2 FSE v koronální rovině. Na T2 FSE jsme viděli podezřelé ložisko s homogenně sníženým signálem a špatně definovaným okrajem. Takovéto ložisko s větší celulární denzitou mělo na DWI restrikci difuze, na vysoké hodnotě b bylo ložisko hypersignální a na ADC mapě bylo hyposignální. Na dynamických T1 snímcích v axiální rovině měly léze poskontrastní sycení. K dalšímu upřesnění správné pozice léze mi byly nápomocný i popisy radiologů v systému PACS a určení správného voxelu z CSI tím bylo snadnější. Všechny voxely z celé oblasti multivoxelu byly shrnuty do výsledné tabulky. Každý jednotlivý voxel měl v tabulce popsané ppm, výšku peaku, velikost plochy peaku (area) pod peakem citrátu, kreatinu, cholinu a sperminu. Do výzkumu byl vybrán voxel z oblasti sledovaného ložiska. Následně byl vypočítán poměr (Co+Cr)/Ci a tato data byla zapsána do Excelové tabulky a porovnávána s ostatními sledovanými veličinami (jako byla například hodnota PSA, PI-RADS skórování, Gleasonovo skóre po provedené biopsii).

4 Analýza a interpretace výsledků

Pacientů s nálezem PI-RADS 3 bylo ve výzkumu 5, pacientů s nálezem PI-RADS 4 bylo ve výzkumu 13 a pacientů s PI-RADS 5 bylo ve výzkumu 12.

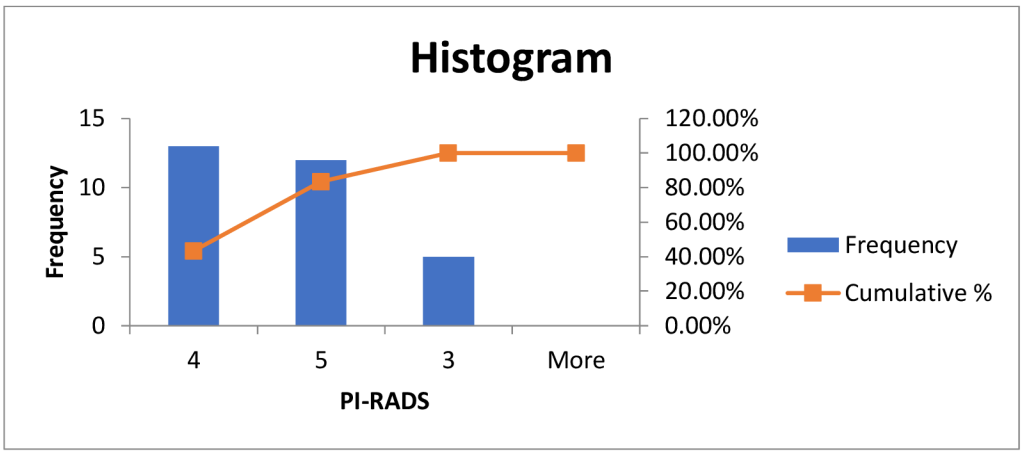

Obrázek 11: Histogram výskytu podle PI-RADS skórování ve studii

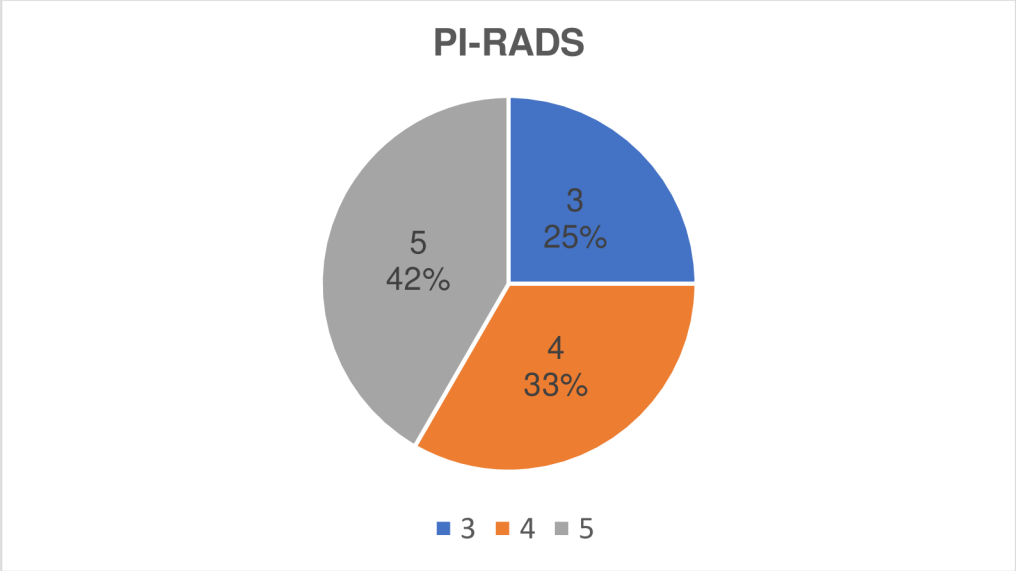

Obrázek 12: Procentuální zastoupení PI-RADS skórování ve studii

Vyšetření prostaty se účastnilo celkem 30 mužů. Nejmladší muž měl 52 let a nejstarší muž ve výzkumu měl 83 let. Věkový průměr je 67,9 let. U Pacientů s PI-RADS 3 byl průměrný věk 63,4 let, s PI-RADS 4 66,8 let a s PI-RADS 5 71,0 let.

Tabulka 4: Věk respondentů

VĚK	*Celkově*	*PI-RADS 3*	*PI-RADS 4*	*PI-RADS 5*
Mean	67,9	63,4	66,8	71,0
Standard Error	1,4	3,9	2,2	1,9
Median	69,0	60,0	67,0	71,0
Mode	60,0	57,0	67,0	74,0
Standard Deviation	7,8	8,8	7,8	6,7
Sample Variance	61,4	77,3	61,5	45,5
Kurtosis	-0,6	2,2	-0,4	-0,2
Skewness	-0,2	1,6	-0,7	0,0
Range	31,0	21,0	25,0	23,0
Minimum	52,0	57,0	52,0	60,0
Maximum	83,0	78,0	77,0	83,0
Sum	2037,0	317,0	868,0	852,0
Count	30,0	5,0	13,0	12,0

Respondenty můžeme také rozdělit podle výsledku Gleasonova skóre po provedené biopsii prostaty. Pacientů s GS 6 bylo ve výzkumném vzorku 10, pacientů s GS 7 bylo 11, pacientů s GS 8 bylo 7 a jen 2 pacienti měli GS 9.

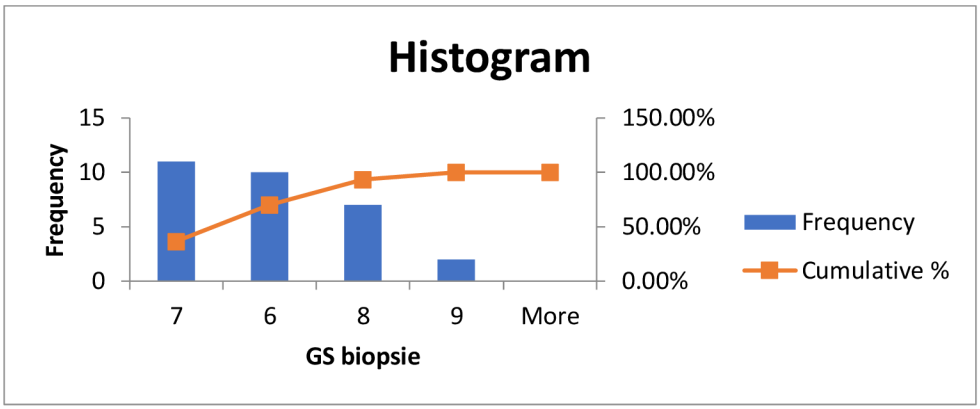

Obrázek 13: Histogram výskytu podle Gleasonova skóre ve studii

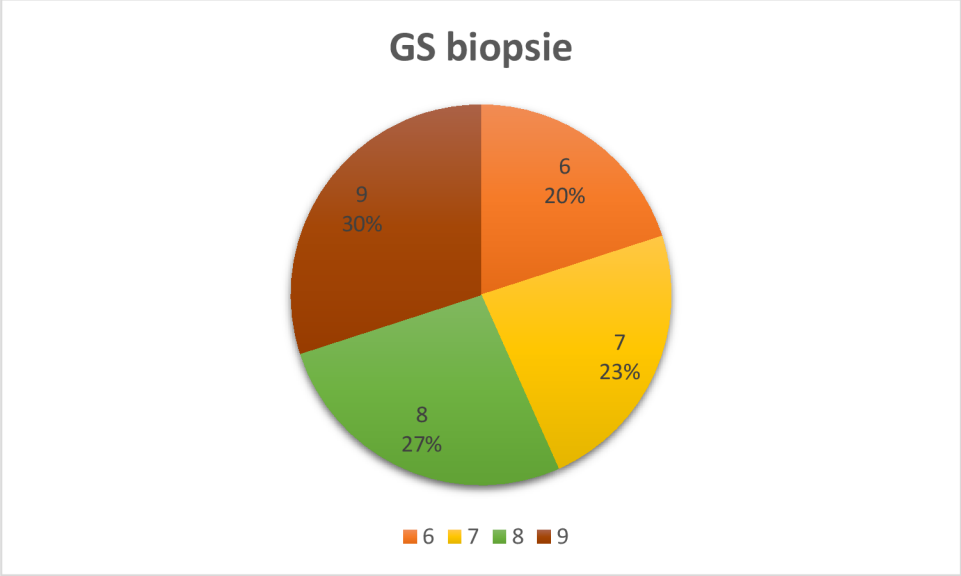

Obrázek 14: Procentuální zastoupení Gleasonova skóre ve studii

Z hlediska zonální anatomie se v tranzitorní zóně nacházelo 18 podezřelých ložisek, z toho 5 bylo klasifikováno jako PI-RADS 3, 7 jich bylo klasifikováno jako PI-RADS 4 a 6 bylo klasifikováno jako PI-RADS 5. V Periferní zóně bylo celkem 11 lézí, z čehož 6 byly PI-RADS 4 a 5 jich bylo PI-RADS 5. Pouze jedna léze PI-RADS 5 se nacházela ve fibromuskulárním stroma. 60 % lézí se nacházelo v tranzitorní zóně, 37 % v periferní zóně a 3 % ve fibromuskulárním stromatu. Podle výsledků jiných studií se všeobecně léze nacházejí spíše v periferní zóně a to až ze 70 %.

Tabulka 5: Kontingenční tabulka lézí podle zonální anatomie

Počet z zóna	**PI-RADS**			
zóna	**3**	**4**	**5**	**Celkový součet**
AFS			1	1
PZ		6	5	11
TZ	5	7	6	18
Celkový součet	**5**	**13**	**12**	**30**

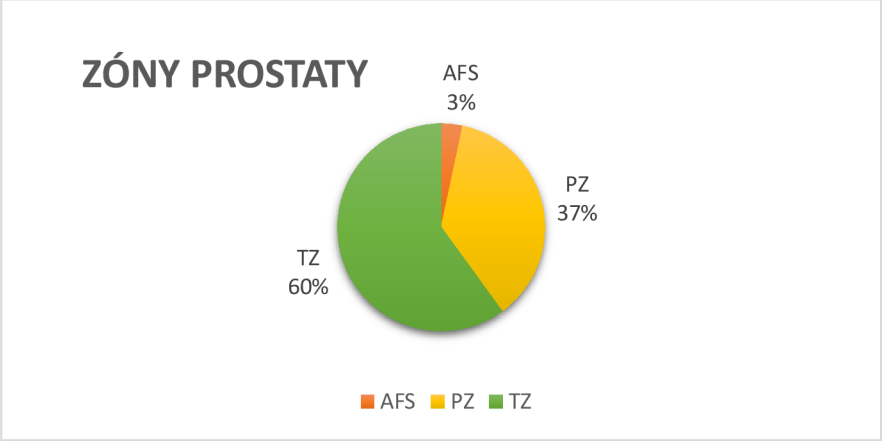

Obrázek 15: Procentuální rozdělení lézí podle zonální anatomie prostaty

U 5 pacientů s PI-RADS 3 byla průměrná hodnota (Cho+Cr)/Ci 0,78. Nejnižší hodnota pro PI-RADS 3 ve studii byla 0,53 a nejvyšší 1,19. Průměrná hodnota poměru (Cho+Cr)/Ci u 13 pacientů s PI-RADS 4 byla 1,44, nejnižší naměřená hodnota činila 0,75 a nejvyšší 9. U PI-RADS 5 jsme naměřili průměrnou hodnotu poměru (Cho+Cr)/Ci 2,83, kde nejnižší hodnota byla 0,9 a nejvyšší 6.

Tabulka 6: Poměr metabolitů (Cho+Cr)/Ci podle PI-RADS skórování

area (Cho+Cr)/Ci	PI-RADS 3	PI-RADS 4	PI-RADS 5
Mean	0,78	1,44	2,83
Standard Error	0,11	0,63	0,56
Median	0,73	0,81	2,45
Standard Deviation	0,24	2,27	1,93
Sample Variance	0,06	5,15	3,71
Kurtosis	3,25	12,99	-0,82
Skewness	1,53	3,60	0,79
Range	0,66	8,25	5,10
Minimum	0,53	0,75	0,90
Maximum	1,19	9,00	6,00
Sum	3,88	18,78	33,95
Count	5,00	13,00	12,00

V rámci sledování statistické závislosti byl použit Pearsonův korelační koeficient (r) pro metrická data, kterým se sledovala závislost mezi skórováním PI-RADS podle mp-MRI a MRS. Předpokladem bylo, že skórování PI-RADS mp-MRI bude odpovídat skórování MRS. Z výsledného r = 0,73 vidíme, že existuje pozitivní závislost. Ve 4 případech naměřila MRS grade groups o jedno nižší než vyhodnotili radiologové z mp-MRI. Ve 2 případech

naměřila MRS grade groups o 1 vyšší a v jednom případě dokonce o 2 grade groups vyšší. V ostatních 23 případech se obě metody shodovaly. P < 0,05, korelační koeficient je statisticky signifikantní. Hypotéza 1, že hodnoty PI-RADS mp-MRI mají pozitivní vztah k hodnotám MRS, platí (tabulka 7, tabulka 11).

Tabulka 7: Korelace, závislost mezi skórování PI-RADS podle mp-MRI a MRS

	PI-RADS	*MRS Rating*
PI-RADS	1	
MRS Rating	0,73	1

Dalším předpokladem byla pozitivní závislost mezi výsledky MRS a Gleasonovým skóre po provedené cílené biopsii prostaty. I zde existuje pozitivní závislost, r = 0,38. P < 0,05, korelační koeficient je statisticky signifikantní. Hypotéza 2, že při srovnávání hodnot poměru (Cho+Cr)/Ci s Gleasonovým skóre po provedené cílené biopsii prostaty budou výsledky poměrů (Cho+Cr)/Ci korelovat s výsledky GS, platí (tabulka 8, tabulka 11).

Tabulka 8: Korelace, závislost mezi MRS a GS

	MRS Rating	*GS*
MRS Rating	1	
GS	0,38	1

Nádory prostaty jsou typické zvýšenou hodnotou PSA. Předpokládáme tedy, že čím vyšší hodnota PSA bude, tím bude vyšší pravděpodobnost klinicky signifikantního karcinomu a tím pádem i větší změny v poměru metabolitů v prostatě. Výsledkem korelace je r = 0,44, tedy pozitivní závislost mezi proměnnými. P < 0,05, korelační koeficient je statisticky signifikantní. Hypotéza 3, že s vyšší hodnotou poměru (Cho+Cr)/Ci poroste i hodnota PSA, platí (tabulka 9, tabulka 11).

Tabulka 9: Korelace, závislost mezi PSA a MRS

	PSA	*MRS Rating*
PSA	1	
MRS Rating	0,44	1

Dále se sledovala závislost mezi hodnotou prostatického specifického antigenu PSA a hodnotou Gleasonova skóre. Předpokladem bylo, že s vyšším skórováním GS poroste i hodnota PSA. Z výsledku r = 0,39 vyplývá, že existuje pozitivní závislost mezi proměnnými.

P < 0,05, korelační koeficient je statisticky signifikantní. Tímto potvrzuji i hypotézu 4, že čím vyšší bude PSA, tím bude i vyšší GS (tabulka 10, tabulka 11).

Tabuka 10: Korelace, závislost mezi PSA a GS

	PSA	*GS*
PSA	1	
GS	0,39	1

Tabulka 11: Kritické hodnoty korelačního koeficientu

Kritické hodnoty korelačního koeficientu (signifikantnost korelace)

n/r_α	$\alpha = 0{,}05$	$\alpha = 0{,}01$	n/r_α	$\alpha = 0{,}05$	$\alpha = 0{,}01$
1	0,997	1,000	20	0,422	0,536
2	0,950	0,990	21	0,413	0,526
3	0,878	0,959	22	0,404	0,515
4	0,811	0,917	23	0,396	0,505
5	0,754	0,874	24	0,388	0,496
6	0,707	0,834	25	0,380	0,486
7	0,666	0,798	26	0,374	0,478
8	0,632	0,765	27	0,367	0,470
9	0,602	0,735	28	0,361	0,463
10	0,576	0,707	29	0,355	0,456
11	0,553	0,684	30	0,349	0,448
12	0,532	0,661	35	0,324	0,418
13	0,514	0,641	40	0,304	0,393
14	0,497	0,623	50	0,273	0,354
15	0,482	0,605	60	0,250	0,324
16	0,468	0,590	70	0,231	0,301
17	0,456	0,575	80	0,217	0,283
18	0,444	0,561	90	0,205	0,267
19	0,433	0,549	100	0,194	0,254

Je-li $r > |r_\alpha|$, pak *r* je signifikantní na hladině významnosti α.

(Reiterová, 2016)

Potvrzením všech výše zmíněných hypotéz se dostáváme k odpovědi na výzkumnou otázku a to, že magnetickou rezonanční spektroskopií lze prokázat karcinom prostaty.

5 Diskuze

Praktická část této diplomové práce se zabývala zhodnocením, zda mají výsledky MR spektroskopie pozitivní vztah s nálezem mp-MRI, se zvýšenou hodnotou PSA a hodnotou Gleasonova skóre. Spektroskopické měření probíhalo na oddělení zobrazovacích metod nemocnice Surgal Clinic s.r.o.

Spektroskopické zobrazování magnetickou rezonancí rozšiřuje diagnostické hodnocení karcinomu prostaty mimo anatomické informace poskytované MR zobrazením prostřednictvím detekce buněčných metabolitů a má jednoznačný diagnostický potenciál. Samotná MRS je neinvazivní a in vivo metoda, která často bývá (podle zvyklostí pracoviště) součástí mp-MRI prokolu vyšetření prostaty, jehož součástí je i kontrastní DCE. Aplikace kontrastní látky je spojená s rizikem vzniku nefrogenní systémové fibrózy, charakteristické vznikem fibrózních tkání v kůži, kloubech, svalech a vnitřních orgánech u pacientů se závažným poškozením ledvinných funkcí. Pro magnetickou rezonanci je navíc typická vyšší cena a delší doba vyšetření. Proto se jako základ používá vyšetření prostaty pohmatem (per rectum, DRE), které je součástí preventivní prohlídky u praktického lékaře a urologa, a pokud vznikne podezření na onemocnění prostaty, je jednou z diagnostických možností laboratorní rozbor krve, z něhož se stanoví hladina PSA. Pro stanovení diagnózy karcinomu prostaty jsou pak nezbytná další vyšetření – například zobrazení prostaty ultrazvukem, biopsie, popřípadě CT. Oproti tomu má MR zcela nezastupitelnou výhodu – jde o vyšetření bez použití ionizujícího záření.

Přidáním metabolických dat poskytnutých MR spektroskopií k anatomickým datům konvenční MR došlo ke zlepšení lokalizace karcinomu v prostatě, zlepšení predikce extrakapsulárního šíření tumoru a k lepšímu posouzení agresivity karcinomu. Po provedeném vyšetření získáme spektrum, které musí vyhodnotit specializovaný lékař. Hodnocení ^{1}H MR spekter je komplikované, navíc techniky CSI obsahují velké množství dat. Kvalitu spektra velmi často ovlivňují negativní vlivy, jako jsou pohyb pacienta nebo ovlivnění sledovaného VOI okolní tkání (například při přítomnosti velkého množství lipidů a dalších látek je spektrum obtížně hodnotitelné -- jimi generovaný signál by se měl nacházet co nejdále). U MRS je zvláště důležitý výběr optimálního objemu a přesné umístění matrice pro sběr dat. Malá velikost voxelů sníží možné chyby. V této studii matrice zahrnovala celou oblast léze. Hodnotitelné spektrum mělo po vizuální kontrole signály všech očekávaných metabolitů. Dobře změřené spektrum mělo od sebe zřetelně oddělený peak cholinu

a kreatinu. Pokud některé signály ve spektru chyběly, nebyla tato měření do výzkumu zahrnuta.

Hlavním ^{1}H spektrálním peakem je citrát, který je považován za marker benigní tkáně. Citrát je AB kvartet se středem na δ = 2,6 ppm. Nejnižší naměřená hodnota byla δ = 2,48 ppm a nejvyšší byla δ = 2,76. Cholin, který je považován za marker maligní tkáně, má střed na δ = 3,2 ppm. Ve výzkumu byla nejnižší hodnota na δ = 3,11 ppm a nejvyšší hodnota na δ = 3,21 ppm. A v poslední řadě byl sledován kreatin se středem na δ = 3,0 ppm s nejnižší naměřenou hodnotu na δ = 2,87 ppm a nejvyšší na δ = 3,11. Snížené hladiny citrátu v rakovinných tkáních mohou být způsobeny spotřebou citrátu k dodání energie proliferujícím buňkám, zatímco množství cholinu se zvyšuje, což odpovídá zvýšené syntéze buněčné membrány.

Hypotézy a předpoklady této diplomové práce se potvrdily, výsledky spektroskopického měření měly pozitivní vztah k naměřeným hodnotám jiných vyšetřovacích modalit, i když u některých téměř hraničně.

Nejnižší hodnota poměru (Cho+Cr)/Ci ve výzkumném vzorku byla 0,53. Hodnota citrátu byla 17,70, kreatinu 4,2 a cholinu 5,2. Léze se nacházela v tranzitorní zóně a podle guidelines Evropské společnosti pro urogenitální radiologii byla hodnocena číslem 3 jako možná maligní léze. Radiologem byla tato léze popsána jako objemný hyposignální uzel velikosti 26 mm, který se jevil ohraničen, s nesignifikantní restrikcí difuze. Lékařem zhodnoceno jako PI-RADS 3 - klinicky signifikantní karcinom s nejasnou přítomností. Po provedené biopsii prostaty bylo jeho Gleasonovo skóre 6 (3+3), tedy grade group 1, který predikuje míru rizika jako nízký, s pětiletým přežitím bez biochemické rekurence až z 96 %.

Nejvyšší hodnota poměru (Cho+Cr)/Ci ve výzkumném vzorku byla 9,0. Hodnota citrátu byla jen 1,00, kreatinu 2,8 a cholinu 6,4. Tumor se nacházel v periferní zóně prostaty a dle ESUR měl nejvyšší skórování číslo 5 hodnocený jako maligní léze. Radiolog po provedené mp-MRI popsal lézi jako hypointenzní ložisko, s restrikcí difuze a časným sycením po podání kontrastní látky i.v. velikosti 9 mm – PI-RADS 4. PI-RADS 4 už predikuje vysoce pravděpodobný signifikantní karcinom. Gleasonovo skóre změřilo tumor číslem 8 (4+4). 8 udává vysokou míru rizika s grade group 4 a s 48 % pětiletým přežitím bez biochemické rekurence.

V cíleném výběru 30 pacientů s biopticky prokázaným karcinomem prostaty jsem výsledky histologie porovnala s měřením MRS. Shodu při určení kategorie jsem měla u 23 pacientů (77 %). Ve 2 případech (6 %) MR spektroskopie nález nadhodnotila o jeden stupeň, v 1 případě (3 %) nález nadhodnotila o 2 stupně a ve 4 případech (14 %) MRS podhodnotila

skórování o 1 stupeň. Senzitivita v souboru dosáhla 77 %, specificita 76 %. Tyto hodnoty jsou velice podobné hodnotám ve studii Bárty a spol. z roku 2010. Ten uvádí senzitivitu v souboru 76 % a specificitu 80 %. Výsledky naměřené v této studii dokázaly, že hodnoty mezi sebou mají pozitivní vztah.

Hodnoty PSA se ve výzkumu vyskytovaly v rozmezí 1,60 - 12 µgl/l. Průměrná hodnota PSA byla 6,54 µgl/l. Nejnižší PSA měla léze PI-RADS 4 v PZ s poměrem (Cho+Cr)/Ci = 0,83, což je MRS rating 4 s GS 6 (3+3), odpovídající nízkému riziku. Nejvyšší PSA 12 µgl/l měla léze v TZ s PI-RADS 5, poměrem (Cho+Cr)/Ci = 6, což je MRS rating 5 a GS 8 (4+4) udávající vysokou míru rizika.

Tato studie naznačila korelaci mezi poměrem (Cho+Cr)/Ci a agresivitou karcinomu na základě Gleasonova skóre. Pacienti s vysokým Gleasonovým skóre a také vyšší hladinou PSA měli vyšší poměr (Cho+Cr)/Ci. U pacientů s Gleasonovým skóre <7, 7 a >7 byla průměrná hodnota PSA 5,024 µgl/l, 7,14 µgl/l a 7,50 µgl/l. Kromě toho průměrný poměr (Cho+Cr)/Ci u pacientů s hladinami PSA <4 µgl/l, 4-10 µgl/l a >10 µgl/l byl 1,71, 1,79 a 2,3. I v jiných studiích byl pozorován významný vztah mezi Gleasonovým skóre, hladinou PSA a poměrem (Cho+Cr)/Ci. Ghafoori a Rasteh uvedli ve své studii z roku 2012 vyšší celkové množství (Cho+Cr)/Ci ve vyšších stádiích rakoviny. Stejné zjištění šlo nalézt i u PSA - vyšší hladiny PSA pro vyšší celkové množství (Cho+Cr)/Ci. Cheng a spol. ve své práci z roku 2005 napsali, že profil metabolitů MRS může být nápomocný při hodnocení patologického stádia karcinomu prostaty ke stanovení vhodného léčebného protokolu. Yu a spol. ve své práci z roku 1999 prohlásili, že spektroskopické vyšetření a hodnocení poměru (Cho+Cr)/Ci je přijatelným ukazatelem pro detekci karcinomu prostaty.

Studie také prokázala, že se vyšší stádia onemocnění vyskytovala u mužů vyššího věku. U pacientů s PI-RADS 3 byl věkový průměr 63,4 let, u pacientů s PI-RASD 4 byl 66,8 let a u pacientů s PI-RADS 5 byl 71 let. Nejmladší muž ve výzkumu měl 52 let a měl PI-RADS 4, MRS rating 4 a GS 7 (4+3) udávající střední nepříznivé riziko. Nejstarší muž měl 83 let, u něj se potvrdilo PI-RADS 5, MRS rating 5 a GS 9 udávající vysoké riziko.

Výsledek této studie se liší od výsledku studie Sinnotta a spol. z roku 2015. Jejich studie říká, že nádory prostaty vznikají primárně v periferní zóně a jen 20 – 30 % vzniká v přechodové zóně. Podle výsledků této diplomové práce, která se opírá o výsledky měření 30 pacientů vzniká v periferní zóně 37 %, v přechodné 60 % a 3 % ve fibromuskulárním stromatu.

Limitací této diplomové práce byl menší výzkumný vzorek. Ověření těchto výsledků a souvisejících předpokladů vyžaduje mnohem větší velikost zkoumaného vzorku pacientů.

MR spektroskopie přestala být na našem pracovišti z provozních důvodů součástí mp-MRI protokolu, a proto nebyla u velkého množství vyšetřovaných pacientů provedena. Dalším vyřazovacím faktorem byly chybějící informace o hladině PSA nebo neprovedená cílená biopsie prostaty. Navzdory přesným fyzikálním principům a klinickým schopnostem MRS, má tato metoda jistá omezení. Například dobrovolné či nedobrovolné pohyby pacienta vedou k celkovým změnám frekvence, sníženým hladinám sledovaných metabolitů a ke snížené kvalitě potlačení vody (což lze vyřešit správným shimmingem). Do výzkumného vzorku nakonec byli zařazeni jen pacienti s potvrzeným karcinomem prostaty.

Výhodou práce bylo, že se MR i MRS prováděla na jednom přístroji se stejným nastavením sekvencí. Všichni pacienti tedy byli vyšetřováni za stejných podmínek v MR tomografu s intenzitou magnetického pole 1,5 T. Studium dalších metabolitů jako nových biomarkerů, které se mohou objevit při měření pacientů v MR přístrojích s vyšší intenzitou magnetického pole (≥ 3 T), může být považováno za další budoucí krok ke zkoumání schopnosti této neinvazivní diagnostické metody.

Výsledkem této diplomové práce je potvrzení, že MR spektroskopie je pro vyšetření prostaty cenným přínosem a srovnání poměru (Cho+Cr)/Ci přijatelně přispívá k diferenciální diagnostice onemocnění. Kombinace MRS a MRI je ideální zobrazovací metodou při vyšetření karcinomu prostaty.

Závěr

Pouze včasná a správně provedená diagnostika a staging onemocnění hrají klíčovou roli pro pacienty s karcinomem prostaty. Na jejich základě může lékař stanovit vhodnou léčebnou strategii. K základním diagnostickým nástrojům patří stále vyšetření per rectum a stanovení hladiny PSA. Díky tomu zachytíme karcinom již v časných stádiích, zároveň ale často dochází ke zbytečnému nadhodnocení nálezu a k detekci klinicky insignifikantních karcinomů. S rozvojem technologických možností a dostupností dnešní doby dochází k rozšíření diagnostických metod, například i k využití MR k primární diagnostice karcinomu prostaty, a tím i ke zlepšení diferenciální diagnostiky onemocnění. Doplnění MR spektroskopie ke konvenční MRI přináší rozšíření o užitečné informace týkající se metabolických sloučenin a jejich biochemických procesů a vede ke zvýšené senzitivitě a specificitě při detekci karcinomu prostaty. Díky kombinaci MR s MRS dokážeme vytipovat podezřelá ložiska u špatně přehledné prostaty před cílenou biopsií. Navíc jde o neinvazivní a in vivo metodu bez použití zdraví škodlivého ionizujícího záření. I když je v rámci mp-MRI protokolu nutné použít gadoliniovou kontrastní látku, je téměř pravidlem, že nezpůsobuje žádné vážnější komplikace, jak tomu občas bývá u jodových kontrastních látek pro počítačovou tomografii. MRS dokáže odhalit patologii ještě dříve, než je viditelná na MR obrazech, a to díky své charakteristické změně ve spektru. Určitou limitací k provedení MRS je její časová a technická náročnost. K získání kvalitních spekter je důležité správný výběr spektroskopické techniky (SVS či CSI) a nastavení vhodných parametrů sekvence (TR, TE). Nedílnou součástí toho všeho je kvalitní vyhodnocení spekter zkušeným radiologem, který umí s těmito spektry pracovat, a to kvalitativní i kvantitativní analýzou naměřených dat. Přesná diagnóza je základ pro nejvhodnější klinickou léčbu.

Seznam zkratek

ADC	Apparent Diffusion Coefficient – aparentní difúzní koeficient
AFT	Anterior Fibromuscular Stroma – přední fibromuskulární stroma
ASAP	Atypical Small Acinar Proliferation – atypická malá acinární proliferace
BASING	BAnd Selective Inversion with gradient dephasiNG – skupinová selektivní inverze s gradientním rozfázováním
bp-MRI	biparametric Magnetic Rezonance Imaging – biparametrický protokol pro vyšetření magnetickou rezonancí
BHP	Benign Hyperplasia of Prostate – benigní hyperplazie prostaty
BRCA	BReast CAncer – rakovina prsu
CaP	Cancer of Prostate – karcinom prostaty
CEUS	Contrast-Enhanced UltraSound – kontrastní ultrazvuk
CHESS	CHEmical Shift Selective – selektivní chemický posun
CSI	Chemical Shift Imaging – zobrazování chemického posunu
DCE	Dynamic Contrast-Enhanced imaging – dynamické kontrastní zobrazování
DRE	Digital Rectal Examination – vyšetření per rectum
DWI	Diffusion-Weighted Imaging – difuzí vážené zobrazování
EAU	European Association of Urology – Evropská asociace urologie
ETL	Echo Train Lengh – počet dílčích ech v průběhu TR
ESUR	European Society of Urogenital Radiology – Evropská společnost urogenitální radiologie
ERC	EndoRectal Coil – endorektální cívka
FLAIR	Fluid Attenuated Inverion Recovery – pulzní sekvence pro potlačení signálu vody
FOV	Field Of View – vyšetřovaná oblast
FSE	Fast Spin Echo – rychlé spinové echo
FWHM	Full Width Half Maximum – šíře čáry v polovině výšky čáry
GE	Gradient Echo – gradientní echo
GS	Gleason Score – Gleasonovo skóre
IR	Inversion Recovery – inverzní obnovení
ISUP	International Society of Urological Pathologists – Mezinárodní společnost urologických patologů

k.l.	kontrastní látka
MEGA	MEscher-GArwood
Mp-MRI	multiparametric Magnetic Rezonance Imaging - multiparametrický protokol pro vyšetření magnetickou rezonancí
MR	Magnetic Rezonance – magnetická rezonance
MRI	Magnetic Rezonance Imaging – zobrazování magnetickou rezonancí
MRI-TRUS	Magnetic Rezonance Imaging – TRansrectal UltraSonography – MR řízená transrektální ultrasonografie
MRS	Magnetic Rezonance Spectroscopy – magnetická rezonanční spektroskopie
MRSI	Magnetic Rezonance Spectroscopic Imaging – magnetické rezonanční spektroskopické zobrazování
NMR	Nuclear Magnetic Rezonance – nukleární magnetická rezonance
PD	Proton Denzit – proton denzitní pulzní sekvence
PIN	Prostatic Intraepithelial Neoplasia – prostatická intraepiteliální neoplazie
PI-RADS	Prostate Imaging Reporting and Data Systém – vykazování zobrazování prostaty a datový systém
ppm	parts per milion – miliontina
PRESS	Point REsolved Spectroscopy – pulzní sekvence spinového echa
PSA	Prostate Specific Antigen – prostatický specifický antigen
PSAD	Prostate Specific Antigen Density – denzita prostatického specifického antigenu
SE	Spin Echo – spinové echo
SNR	Signal to Noise Ratio – poměr signálu k šumu
STEAM	Stimulated Echo Acquisition Mode – pulzní sekvence stimulovaného echa
STIR	Short Tau Inversion Recovery – pulzní sekvence pro potlačení signálu vody
SVS	Single Voxel Spectroscopy – jednovoxelová spektroskopie
TE	Time to Echo – čas echa
TEP	Total EndoProsthesis – totální endoprotéza
TM	Mixing Time – doba míchání
TMS	TetraMethylSilane – tetramethylsilan
TNM	TNM klasifikace
TR	Time to Repeat – repetiční čas
TRUS	TRansrectal UltraSonography – transrektální ultrasonografie
TSE	Turbo Spin Echo – turbo spinové echo

TSI	Turbo Spectroscopic Imaging – turbo spektroskopické zobrazování
TURP	TransUrethral Resection of the Prostate – transuretrální resekce prostaty
v.o.	vážený obraz
VOI	Volume Of Interest – vyhodnocovaná oblast
WHO	World Health Organization – Světová zdravotnická organizace

Referenční seznam

– AUTSCHBACH, Jochen a Boris LE GUENNIC. Analyzing and Interpreting NMR Spin–Spin Coupling Constants Using Molecular Orbital Calculations. *Journal of Chemical Education* [online]. 2007, 84(1) [cit. 2023-03-09]. ISSN 0021-9584. Dostupné z: doi:10.1021/ed084p156WORSFOLD, Paul, et al. *Encyclopedia of analytical science*. Elsevier, 2019.

– BARENTSZ, Jelle O., Jonathan RICHENBERG, Richard CLEMENTS, et al. ESUR prostate MR guidelines 2012. *European Radiology* [online]. 2012, 22(4), 746-757 [cit. 2023-03-09]. ISSN 0938-7994. Dostupné z: doi:10.1007/s00330-011-2377-y

– BARENTSZ, Jelle O., Jeffrey C. WEINREB, Sadhna VERMA, et al. Synopsis of the PI-RADS v2 Guidelines for Multiparametric Prostate Magnetic Resonance Imaging and Recommendations for Use. *European Urology* [online]. 2016, 69(1), 41-49 [cit. 2023-03-09]. ISSN 03022838. Dostupné z: doi:10.1016/j.eururo.2015.08.038

– BÁRTA, Jiří, Zuzana RYZNAROVÁ, Petr KLÉZL, František ZÁŤURA, Magdaléna ADAMOVÁ, Miroslav KAŠPAR a Jaroslav NOVÁK. Postavení magnetické rezonance a magnetické rezonanční spektroskopie při detekci karcinomu prostaty. *Česká urologie*. 2010, 14(3), 186-196. ISSN 1211-8729. Dostupné také z: https://www.czechurol.cz/pdfs/cur/2010/03/09.pdf

– BERTHOLDO, Débora, Arvemas WATCHARAKORN a Mauricio CASTILLO. Brain Proton Magnetic Resonance Spectroscopy. *Neuroimaging Clinics of North America* [online]. 2013, 23(3), 359-380 [cit. 2023-03-09]. ISSN 10525149. Dostupné z: doi:10.1016/j.nic.2012.10.002

– BITTENCOURT, Leonardo Kayat, Daniel HAUSMANN, Natalia SABANEEFF, Emerson Leandro GASPARETTO a Jelle O. BARENTSZ. Multiparametric magnetic resonance imaging of the prostate: current concepts. *Radiologia Brasileira* [online]. 2014, 47(5), 292-300 [cit. 2023-03-09]. ISSN 0100-3984. Dostupné z: doi:10.1590/0100-3984.2013.1863

– COSTELLO, Leslie C. a Renty B. FRANKLIN. Concepts of citrate production and secretion by prostate 1. Metabolic relationships. *The Prostate* [online]. 1991, 18(1), 25-46 [cit. 2023-03-09]. ISSN 02704137. Dostupné z: doi:10.1002/pros.2990180104

– CHENG, Leo L., Melissa A. BURNS, Jennifer L. TAYLOR, Wenlei HE, Elkan F. HALPERN, W. Scott MCDOUGAL a Chin-Lee WU. Metabolic Characterization of Human Prostate Cancer with Tissue Magnetic Resonance Spectroscopy. *Cancer Research* [online]. 2005, 65(8), 3030-3034 [cit. 2023-03-13]. ISSN 0008-5472. Dostupné z: doi:10.1158/0008-5472.CAN-04-4106

– DEZORTOVÁ, Monika, Dita PAJUELO a Milan HÁJEK. 1H MR spektroskopie - 1. mozek. *Česká radiologie*. 2017, 71(4), 296-304. ISSN 1210-7883. Dostupné také z: http://www.cesradiol.cz/vydanacisla.php

– DOLEJŠOVÁ, Olga, Viktor ERET, Alžběta ŠOBROVÁ, Jiří FERDA, Ondřej HES, Milan HORA a Jan BAXA. Využití multiparametrické magnetické rezonance a srovnání s ostatními moderními zobrazovacími metodami v předoperační diagnostice karcinomu prostaty. *Česká urologie*. 2014, 18(4), 300-309. ISSN 1211-8729. Dostupné také z: https://www.czechurol.cz/pdfs/cur/2014/04/05.pdf

– DOLEJŠOVÁ, Olga. *Předoperační diagnostika karcinomu prostaty*. Plzeň, 2018. Dizertační práce. Univerzita Karlova, Lékařská fakulta v Plzni, Klinika chirurgická. Vedoucí práce Hora, Milan.

– DVOŘÁČEK, Jan a Marko BABJUK. *Onkourologie*. Praha: Galén, c2005. ISBN 80-7262-349-4.

– FOJTÍKOVÁ, Dagmar, Milan BRÁZDIL, Jaroslav HORKÝ a Ivan REKTOR. Klinické aplikace MR spektroskopie u pacientů s epilepsií. *Neurologie pro praxi*. 2007, 8(3), 171-174. ISSN 1213-1814.

– GHAFOORI, Mahyar; RASTEH, Mehrnaz. The relationship between choline plus creatine-to-citrate ratio in magnetic resonance spectroscopy with the invasion of prostate cancer. *Tehran University Medical Journal*, 2012, 70.9.

– GHOLIZADEH, Neda, Jay PUNDAVELA, Rajakumar NAGARAJAN, Anthony DONA, Scott QUADRELLI, Tapan BISWAS, Peter B. GREER a Saadallah RAMADAN. Nuclear magnetic resonance spectroscopy of human body fluids and in vivo magnetic resonance spectroscopy: Potential role in the diagnosis and management of prostate cancer. Urologic Oncology: Seminars and Original Investigations [online]. 2020, 38(4), 150-173 [cit. 2023-03-10]. ISSN 10781439. Dostupné z: doi:10.1016/j.urolonc.2019.10.019

– HANZLÍKOVÁ, Pavla, Kateřina RYŠÁNKOVÁ, Dominik VILÍMEK a Jakub CVEK. Difuzně vážený obraz v diagnostice karcinomu prostaty. *Česká radiologie*. 2021, 75(4), 306-311. ISSN 1210-7883. Dostupné také z: http://www.cesradiol.cz/vydanacisla.php

– HARRIS, Robin K, Edwin D BECKER, Sonia M CABRAL DE MENEZES, Robin GOODFELLOW a Pierre GRANGER. NMR Nomenclature: Nuclear Spin Properties and Conventions for Chemical Shifts. *Solid State Nuclear Magnetic Resonance* [online]. 2002, 22(4), 458-483 [cit. 2023-03-09]. ISSN 09262040. Dostupné z: doi:10.1006/snmr.2002.0063

– HARRIS, Robin K., Edwin D. BECKER, Sonia M. Cabral DE MENEZES, Pierre GRANGER, Roy E. HOFFMAN a Kurt W. ZILM. Further Conventions for NMR Shielding and Chemical Shifts (IUPAC Recommendations 2008). *Magnetic Resonance in Chemistry* [online]. 2008, 46(6), 582-598 [cit. 2023-03-09]. ISSN 07491581. Dostupné z: doi:10.1002/mrc.2225

– HES, Ondřej a Milan HORA. Současný pohled na grading karcinomu prostaty: Modifikace Gleasonova systému dle ISUP 2005 – přehled. *Česká urologie*. 2007, 11(2), 112-114. ISSN 1211-8729. Dostupné také z: https://www.czechurol.cz/pdfs/cur/2007/02/10.pdf

– HERRMANN, Judith, Sascha KAUFMANN, Cecilia ZHANG, et al. Multiparametrische MRT der Prostata. *Der Urologe* [online]. 2022, 61(4), 428-440 [cit. 2023-03-09]. ISSN 0340-2592. Dostupné z: doi:10.1007/s00120-022-01806-7

– HEŘMAN, Miroslav. *Základy radiologie*. V Olomouci: Univerzita Palackého, 2014. Učebnice. ISBN 978-80-244-2901-4.

– HOA, D., 2017. Single voxel spectroscopy (SVS). IMAIOS. [online], [Accessed April 20, 2017]. Available at: https://www.imaios.com/en/e-Courses/e-MRI/Magnetic-ResonanceSpectroscopy-MRS/single-voxel-spectroscopy.

– HRADIL, David, Vladimír ŠTUDENT, Milan KRÁL a Vladimír ŠTUDENT. Diagnostika a staging karcinomu prostaty. *Onkologie*. 2014, 8(1), 15-18. ISSN 1802-4475. Dostupné také z: https://www.onkologiecs.cz/pdfs/xon/2014/01/04.pdf

– HUMPHREY, Peter A. Variants of acinar adenocarcinoma of the prostate mimicking benign conditions. *Modern Pathology* [online]. 2018, 31, 64-70 [cit. 2023-03-09]. ISSN 08933952. Dostupné z: doi:10.1038/modpathol.2017.137

– JANSEN, Jacobus F. A., Walter H. BACKES, Klaas NICOLAY a M. Eline KOOI. 1 H MR Spectroscopy of the Brain: Absolute Quantification of Metabolites. *Radiology* [online]. 2006, 240(2), 318-332 [cit. 2023-03-09]. ISSN 0033-8419. Dostupné z: doi:10.1148/radiol.2402050314

– KAWACIUK, Ivan. *Urologie*. Praha: Galén, 2009. ISBN 978-80-7262-626-7.

– KUMAR, Virendra, Girdhar S. BORA, Rajeev KUMAR a Naranamangalam R. JAGANNATHAN. Multiparametric (mp) MRI of prostate cancer. *Progress in Nuclear Magnetic Resonance Spectroscopy* [online]. 2018, 105, 23-40 [cit. 2023-03-09]. ISSN 00796565. Dostupné z: doi:10.1016/j.pnmrs.2018.01.001

– LAMBERT, Lukáš a Andrea BURGETOVÁ. *Uroradiologie*. Praha: Maxdorf, [2020]. Jessenius. ISBN 978-80-7345-671-9.

– LO, Grace C. a Daniel J. A. MARGOLIS. Prostate MRI with PI-RADS v2.1: initial detection and active surveillance. *Abdominal Radiology* [online]. 2020, 45(7), 2133-2142 [cit. 2023-03-09]. ISSN 2366-004X. Dostupné z: doi:10.1007/s00261-019-02346-z

– MALÍKOVÁ, Hana. *Základy radiologie a zobrazovacích metod*. Praha: Univerzita Karlova, Nakladatelství Karolinum, 2019. ISBN 978-80-246-4036-5

– MECHL, Marek, Jaroslav TINTĚRA a Jan ŽIŽKA. *Protokoly MR zobrazování*. Praha: Galén, 2014. ISBN 978-80-7492-109-4.

– Měsíc prevence rakoviny prostaty – Aktuality – ÚZIS ČR. *Úvod – ÚZIS ČR* [online]. Dostupné z: https://www.uzis.cz/index.php?pg=aktuality&aid=8521

– MINATI, Ludovico, Domenico AQUINO, MariaGrazia BRUZZONE a Alessandra ERBETTA. Quantitation of normal metabolite concentrations in six brain regions by in-vivo 1 H-MR spectroscopy. *Journal of Medical Physics* [online]. 2010, 35(3) [cit. 2023-03-09]. ISSN 0971-6203. Dostupné z: doi:10.4103/0971-6203.62128

– MRS – Siemens Symphony: návod. Magnetická rezonance. Siemens AG Medical Solution, 2006.

– MYCIELSKA, Maria E., Ameet PATEL, Nahit RIZANER, Maciej P. MAZUREK, Hector KEUN, Anup PATEL, Vadivel GANAPATHY a Mustafa B. A. DJAMGOZ. Citrate transport

and metabolism in mammalian cells. *BioEssays* [online]. 2009, 31(1), 10-20 [cit. 2023-03-09]. ISSN 02659247. Dostupné z: doi:10.1002/bies.080137

– NAŇKA, Ondřej, Miloslava ELIŠKOVÁ a Oldřich ELIŠKA, HOUDEK, Lubomír, ed. *Přehled anatomie*. 2. dopl. a přeprac. vyd. Praha: Galén, c2009. ISBN 978-80-7262-612-0

– NEKULA, Josef. *Radiologie*. Olomouc: Univerzita Palackého, 2001. ISBN 80-244-0259-9.

– NOVÁK, Vojtěch a Štěpán VESELÝ. PSA a jeho izoformy jako moderní markery karcinomu prostaty. *Česká urologie*. 2019, 23(3), 194-202. ISSN 1211-8729. Dostupné také z: https://www.czechurol.cz/pdfs/cur/2019/03/04.pdf

– PARKIN, D. M., P. PISANI a J. FERLAY. Global cancer statistics. *CA: A Cancer Journal for Clinicians* [online]. 1999, 49(1), 33-64 [cit. 2023-03-09]. ISSN 0007-9235. Dostupné z: doi:10.3322/canjclin.49.1.33

– PERNICKÝ, Jan, et al. Změny v hodnocení nálezů v prostatě pomocí klasifikace PI-RADS 2.1. *Ces Radiol*, 2020, 74.1: 47-54.

– PERNICKÝ, Jan, Radek TUPÝ, Jana CIBULKOVÁ a Jiří FERDA. Změny v hodnocení nálezů v prostatě pomocí klasifikace PI-RADS 2.1. *Česká radiologie*. 2020, 74(1), 47-54. ISSN 1210-7883. Dostupné také z: http://www.cesradiol.cz/vydanacisla.php

– POLANEC, Stephan H., Mathias LAZAR, Georg J. WENGERT, et al. 3D T2-weighted imaging to shorten multiparametric prostate MRI protocols. *European Radiology* [online]. 2018, 28(4), 1634-1641 [cit. 2023-03-09]. ISSN 0938-7994. Dostupné z: doi:10.1007/s00330-017-5120-5

– POSSE, Stefan, Ricardo OTAZO, Stephen R. DAGER a Jeffry ALGER. MR spectroscopic imaging: Principles and recent advances. *Journal of Magnetic Resonance Imaging* [online]. 2013, 37(6), 1301-1325 [cit. 2023-03-09]. ISSN 10531807. Dostupné z: doi:10.1002/jmri.23945

– PURYSKO, Andrei S. a Andrew B. ROSENKRANTZ. Technique of Multiparametric MR Imaging of the Prostate. *Radiologic Clinics of North America* [online]. 2018, 56(2), 211-222 [cit. 2023-03-09]. ISSN 00338389. Dostupné z: doi:10.1016/j.rcl.2017.10.004

– REITEROVÁ, Eva. *Statistika pro nelékařské zdravotnické obory*[online]. Křížkovského 8, 771 47 Olomouc: Univerzita Palackého v Olomouci, 2016 [cit. 2023-03-10]. ISBN 978-80-244-5082-7. Dostupné z: doi:10.5507/fzv.16.24450827

– RYZNAROVÁ, Zuzana, Martin HORÁK, Jan DVOŘÁK, Martin MAŠEK, Magdaléna ADAMOVÁ a Miroslav KAŠPAR. Význam magnetické rezonance v diagnostice karcinomu prostaty a první zkušenosti s využitím MR spektroskopie. *Česká radiologie*. 2009, 63(1), 80-88. ISSN 1210-7883.

– SEIDL, Zdeněk. *Radiologie pro studium i praxi*. Praha: Grada, 2012. ISBN 978-80-247-4108-6.

– SINNOTT, J. A., J. R. RIDER, J. CARLSSON, et al. Molecular differences in transition zone and peripheral zone prostate tumors. Carcinogenesis [online]. 2015, 36(6), 632-638 [cit. 2023-03-10]. ISSN 0143-3334. Dostupné z: doi:10.1093/carcin/bgv051

– SCHEENEN, Tom W.J., Giulio GAMBAROTA, Elisabeth WEILAND, Dennis W.J. KLOMP, Jurgen J. FÜTTERER, Jelle O. BARENTSZ a Arend HEERSCHAP. Optimal timing for in vivo1H-MR spectroscopic imaging of the human prostate at 3T. *Magnetic Resonance in Medicine* [online]. 2005, 53(6), 1268-1274 [cit. 2023-03-09]. ISSN 0740-3194. Dostupné z: doi:10.1002/mrm.20468

– SCHRÖDER, Leif, Christian SCHMITZ a Peter BACHERT. Phase modulation in dipolar-coupled A2 spin systems: effect of maximum state mixing in 1H NMR in vivo. *Journal of Magnetic Resonance* [online]. 2004, 171(2), 207-212 [cit. 2023-03-09]. ISSN 10907807. Dostupné z: doi:10.1016/j.jmr.2004.08.016

– SHAISH, Hiram, Samir S. TANEJA a Andrew B. ROSENKRANTZ. Prostate MR Imaging. *Radiologic Clinics of North America* [online]. 2017, 55(2), 303-320 [cit. 2023-03-09]. ISSN 00338389. Dostupné z: doi:10.1016/j.rcl.2016.10.011

– ŠLAMPA, Pavel. *Radiační onkologie v praxi*. Čtvrté aktualizované vydání. Brno: Masarykův onkologický ústav, 2014. ISBN 978-80-86793-34-4.

– ULLRICH, T., M. QUENTIN, C. OELERS, et al. Magnetic resonance imaging of the prostate at 1.5 versus 3.0 T: A prospective comparison study of image quality. *European Journal of Radiology* [online]. 2017, 90, 192-197 [cit. 2023-03-09]. ISSN 0720048X. Dostupné z: doi:10.1016/j.ejrad.2017.02.044

– VÁLEK, Vlastimil a Jan ŽIŽKA. *Moderní diagnostické metody*. 3. díl, Magnetická rezonance. Brno: Institut pro další vzdělávání pracovníků ve zdravotnictví, 1996. ISBN 80-7013-225-6.

– VERMA, Sadhna, Arumugam RAJESH, Jurgen J. FÜTTERER, Baris TURKBEY, Tom W. J. SCHEENEN, Yuxi PANG, Peter L. CHOYKE a John KURHANEWICZ. Prostate MRI and 3D MR Spectroscopy: How We Do It. *American Journal of Roentgenology* [online]. 2010, 194(6), 1414-1426 [cit. 2023-03-09]. ISSN 0361-803X. Dostupné z: doi:10.2214/AJR.10.4312

– VIDYA SHANKAR, Rohini, John C. CHANG, Houchun H. HU a Vikram D. KODIBAGKAR. Fast data acquisition techniques in magnetic resonance spectroscopic imaging. *NMR in Biomedicine* [online]. 2019, 32(3) [cit. 2023-03-09]. ISSN 09523480. Dostupné z: doi:10.1002/nbm.4046

– VOMÁČKA, Jaroslav, Josef NEKULA a Jiří KOZÁK. *Zobrazovací metody pro radiologické asistenty*. Olomouc: Univerzita Palackého v Olomouci, 2012. Odborná publikace. ISBN 978-80-244-3126-0.

– YU, Kyle K., Juergen SCHEIDLER, Hedvig HRICAK, et al. Prostate Cancer: Prediction of Extracapsular Extension with Endorectal MR Imaging and Three-dimensional Proton MR Spectroscopic Imaging. *Radiology* [online]. 1999, 213(2), 481-488 [cit. 2023-03-13]. ISSN 0033-8419. Dostupné z: doi:10.1148/radiology.213.2.r99nv26481

– ŽIŽKA, Jan, Jaroslav TINTĚRA a Marek MECHL. *Protokoly MR zobrazování: pokročilé techniky*. Praha: Galén, 2015. ISBN 978-80-7492-179-7.

Seznam obrázků

Obrázek 1: Rešeršní činnost v databázi Pubmed
Obrázek 2: Rešeršní činnost v databázi Scholar Google
Obrázek 3: Rešeršní činnost v databázi Medvik
Obrázek 4: Schéma přiřazení kategorie PI-RADS v2.1 dle DWI, T2 skóre a DCE (Lambert, 2020)
Obrázek 5: Mapa koncentrací (Gholizadeh, 2020)
Obrázek 6: Chemický posun (δ) v ppm (Harris, 2008)
Obrázek 7: Znázornění časování pulzů sekvence CHESS a PRESS (gradienty magnetického pole Gx, Gy, Gz slouží k lokalizaci objemu zájmu) (Hoa 2017)
Obrázek 8: Znázornění časování pulzů sekvence CHESS a STEAM (gradienty magnetického pole Gss, Gpe, Gfe slouží k lokalizaci objemu zájmu) (Hoa 2017)
Obrázek 9: ^{1}H spektrum normální prostaty při 3,0 T. Je zaznamenáno mírné vroubkování dominantního citrátového peaku při δ = 2,6 ppm (Verma, 2010)
Obrázek 10: Kvantitativní MRS pro 1,5 T (Barentsz, 2012)
Obrázek 11: Histogram výskytu podle PI-RADS skórování ve studii
Obrázek 12: Procentuální zastoupení PI-RADS skórování ve studii
Obrázek 13: Histogram výskytu podle Gleasonova skóre ve studii
Obrázek 14: Procentuální zastoupení Gleasonova skóre ve studii
Obrázek 15: Procentuální rozdělení lézí podle zonální anatomie prostaty

Seznam tabulek

Tabulka 1: Grading karcinomu prostaty (2014 WHO/ISUP Grade groups) dle Gleasonova skóre (Lambert, 2020)
Tabulka 2: Nádory prostaty – TNM klasifikace 2002 (Kawaciuk, 2009)
Tabulka 3: Skórovací kritéria MRSI - kvalitativní analýza (Barentsz, 2012)
Tabulka 4: Věk respondentů
Tabulka 5: Kontingenční tabulka lézí podle zonální anatomie
Tabulka 6: Poměr metabolitů (Cho+Cr)/Ci podle PI-RADS skórování
Tabulka 7: Korelace, závislost mezi skórování PI-RADS podle mp-MRI a MRS
Tabulka 8: Korelace, závislost mezi MRS a GS
Tabulka 9: Korelace, závislost mezi PSA a MRS
Tabuka 10: Korelace, závislost mezi PSA a GS
Tabulka 11: Kritické hodnoty korelačního koeficientu (Reiterová, 2016)

Seznam příloh

Příloha 1: MR karcinomu prostaty

Příloha 2: MR spektroskopie

Příloha 3: Vyjádření etické komise FZV UP

Příloha 4: Souhlas pracoviště s poskytnutím informace pro studijní účely

Příloha 5: Pacienti zahrnutí do studie

Příloha 1: Nehomogenní ložisko v T2 obraze, vlevo dorzálně v dolní 1/3 prostaty v PZ ložisko s restrikcí difuze vel. 16 mm, T2 FSE hyposignální, neostře ohraničené = PI-RADS 5. Jinak je bez ohraničených ložisek.

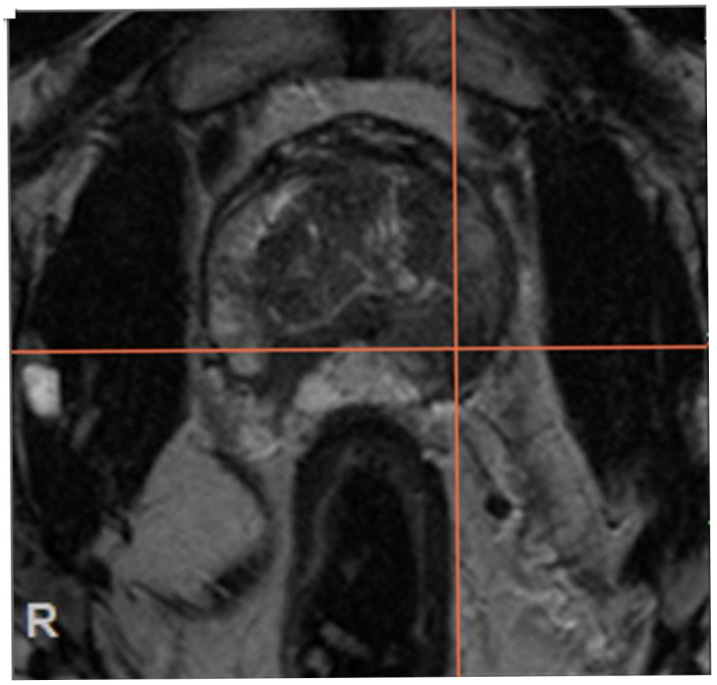

a) T2 FSE v rovině kolmé na průběh uretry, šíře vrstvy 3 mm

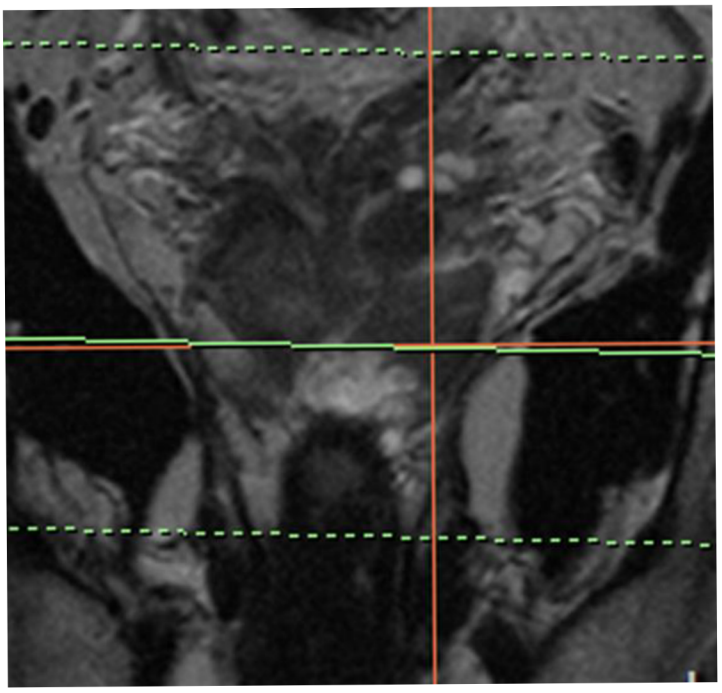

b) T2 FSE v koronální rovině, kolmé na předchozí axiální snímek, šíře vrstvy 3 mm

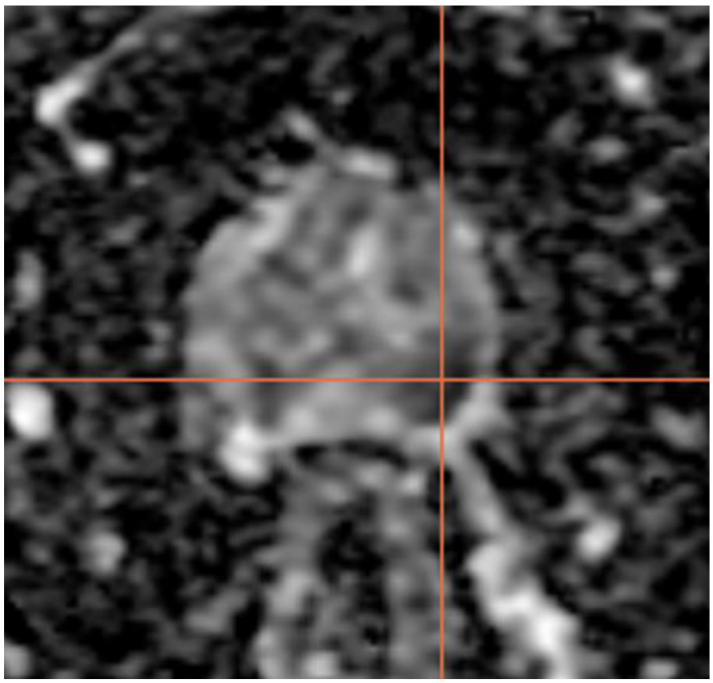

c) DWI s hodnotou b-faktoru 800 s/mm², v rovině kolmé na průběh uretry

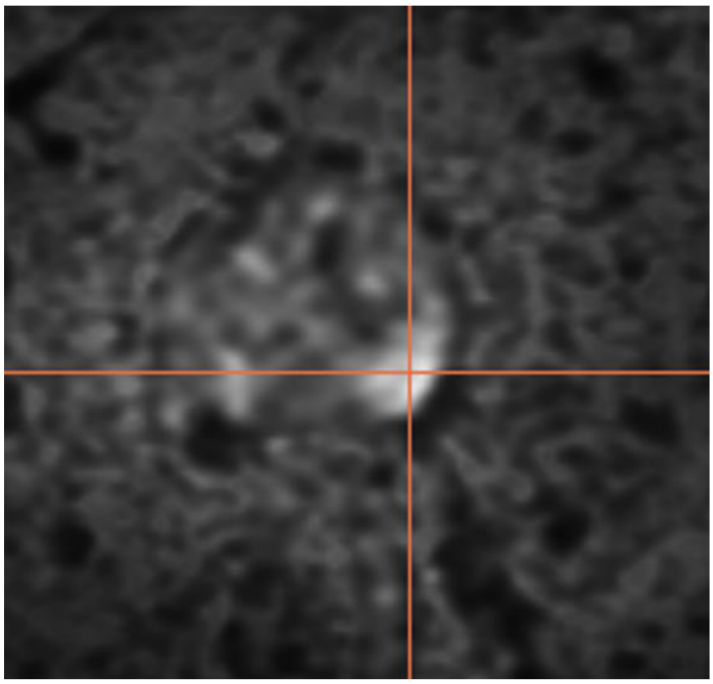

d) ADC mapa v rovině kolmé na průběh uretry

Příloha 2: Po provedení MR spektroskopie byl ve focusu PI-RADS 5 zvýšený peak cholinu a kreatinu a naopak snížený peak citrátu - potvrzuje suspicium na malignitu.

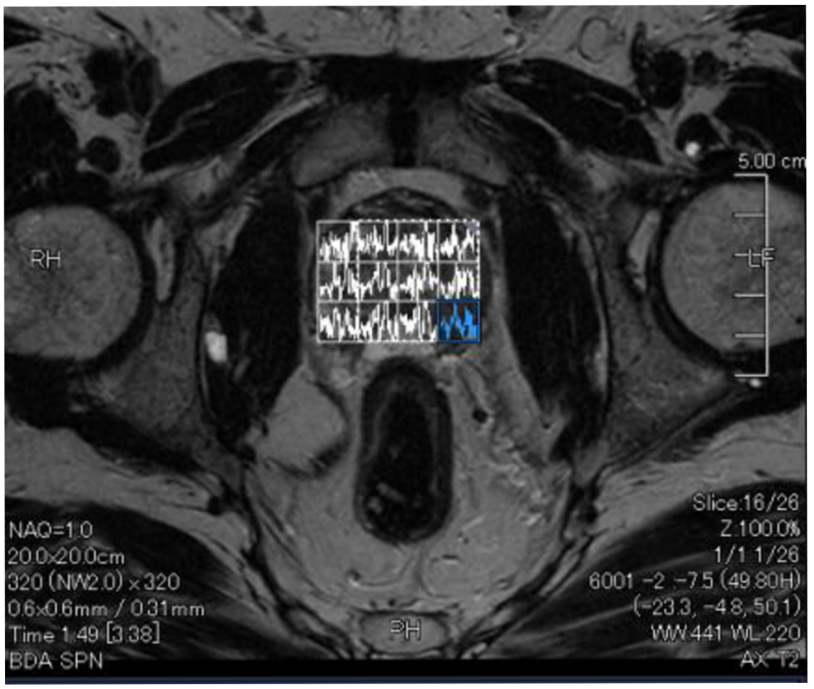

a) Mapa spekter

Curve Analysis

Position 4, 3, 1 Voxel Size: 10.0 x 10.0 x 15.0mm Real part

Metabolites	ppm	Height	Area	Area(fit)	Height(fit)
citrate	2.57	0.9	31.2	6.51	1.29
Cr	3.11	0.5	11.1	3.83	0.76
spermine	3.14	1.1	10.5	0.00	0.00
Cho	3.14	1.1	20.0	2.19	0.43
ml	3.58	0.2	12.1	0.01	0.00
(Cho+Cr)/citrate	N/A	N/A	0.999	0.924	N/A

b) Vyhodnocení spektra vybraného voxelu

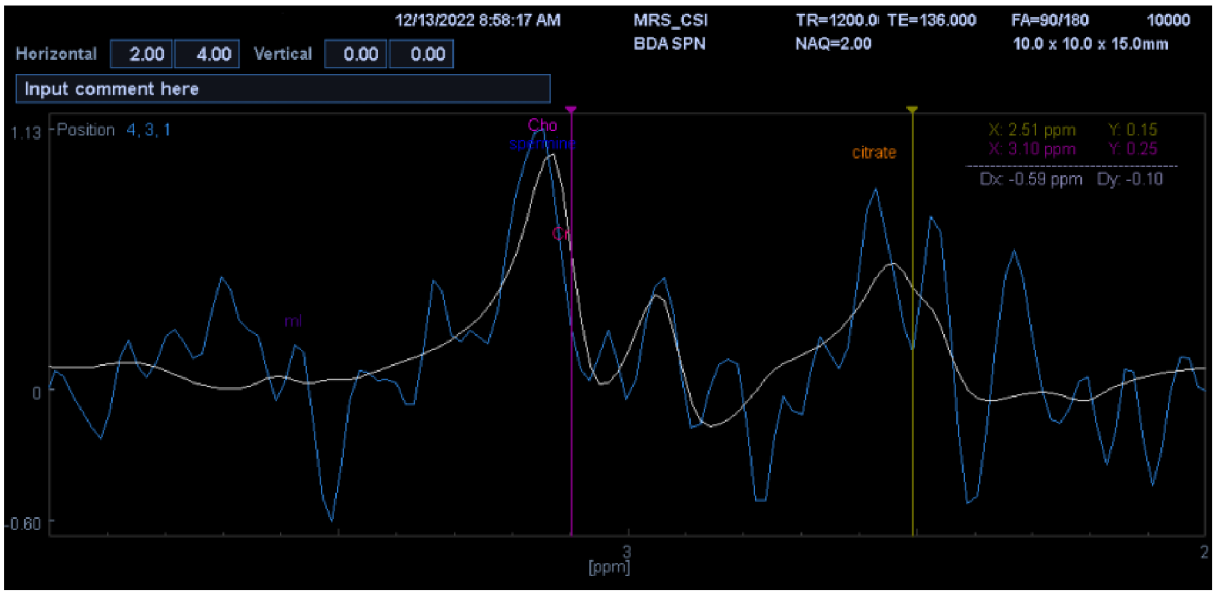

c) Spektrum vybraného voxelu

Příloha 3: Vyjádření etické komise FZV UP

Fakulta
zdravotnických věd

Genius loci ...

UPOL - 136461/1070-2022

Vážená paní
Bc. Lucie Gracias

2022-06-17

Vyjádření Etické komise FZV UP

Vážená paní bakalářko,

na základě Vaší Žádosti o stanovisko Etické komise FZV UP byla Vaše výzkumná část diplomové práce posouzena a po vyhodnocení všech zaslaných dokumentů Vám sdělujeme, že diplomové práci s názvem **„MR spektroskopie prostaty“**, jehož jste hlavní řešitelkou, bylo uděleno

souhlasné stanovisko Etické komise FZV UP .

S pozdravem,

Mgr. Renáta Váverková
předsedkyně
Etické komise FZV UP

Fakulta zdravotnických věd Univerzity Palackého v Olomouci
Hněvotínská 3 | 775 15 Olomouc | T: 585 632 880
www.fzv.upol.cz

Příloha 4: Souhlas pracoviště s poskytnutím informace pro studijní účely

SOUHLAS PRACOVIŠTĚ S POSKYTNUTÍM INFORMACE PRO STUDIJNÍ ÚČELY
v souvislosti se závěrečnou diplomovou (odbornou) prací

Příjmení a jméno: Bc. Lucie Gracias

Datum narození: 27.09.1993

Telefon:736 790 626

E-mail: luciekubacova@gmail.com

Adresa: ORNOVICE 348, 679 46

Škola/Fakulta: UNIVERZITA PALACKÉHO V OLOMOUCI, FAKULTA ZDRAVOTNICKÝCH VĚD

Obor studia: Zobrazovací technologie v radiodiagnostice

Téma závěrečné práce: MR spektroskopie prostaty

Požadavek na:
sběr dat (dotazníková akce)
poskytnutí informace

Způsob provedení sběru dat: provádění statistického výzkumu nad anonymními snímky MR mužů starších 18 let věku

Termín sběru dat: od ledna 2022 do prosince 2022

Útvar, kde bude sběr dat probíhat: stř. 500, oddělení Zobrazovacích metod, SurGal Clinic s. r. o.

Poučení:
Žadatel souhlasí se zpracováním jeho osobních údajů v souladu se zákonem č. 101/2000 Sb., o ochraně osobních údajů, v platném znění, pro účely této žádosti.
Žadatel se zavazuje, že zachová mlčenlivost o skutečnostech, o nichž se dozví v souvislosti s prováděným výzkumem a sběrem dat/informací.
Případné použité dotazníky budou anonymní. Po zpracování a jejich vyhodnocení předloží písemně výsledky příslušnému vedoucímu zaměstnanci přímo podřízenému řediteli SurGal Clinic, který žádost o sběr dat/poskytnutí informace v SurGal Clinic povolil. Prezentace výsledků s uvedením jména SurGal Clinic s jeho souhlasem.

Datum: 26.05.2022 Podpis:

Ekonomické oddělení:

Zaevidováno na EO dne:26.05.2022

Návrh výše úhrady za sběr dat/poskytnutí informace .....0,-..... ..... Kč.

V Brně dne 26.05.2022

Ing. Lenka Dufková
hlavní ekonom SGC
Vedoucí EO

5-292/11/0

Vyjádření vedoucího zaměstnance stř. OZM, SurGal Clinic

- sběr dat/poskytnutí informací v **plném** požadovaném rozsahu

Datum: 26.05.2022 Podpis a razítko: Renata [illegible]ková vedoucí radiologická asistentka

---

Ekonomické oddělení:

Žadateli postoupeno dne 26.5.2022

- souhlas žadatele s vyjádřením vedoucího zaměstnance v přímé podřízenosti ředitele SurGal Clinic

Částka k úhradě .....0,-..... Kč

Zaplaceno dne .....0,-..... Kč

Výsledky postoupeny žadateli (žádost uzavřena) dne: 26.05.2022

Poučení:
Žadatel byl upozorněn, že v případě, že požaduje možnost uveřejnění zdroje informací, je jeho povinností po zpracování a vyhodnocení dat ze SurGal Clinic předložit písemně výsledky na PO, které je postoupí ke schválení příslušnému vedoucímu zaměstnanci přímo podřízenému řediteli SurGal Clinic, který žádost o sběr dat/poskytnutí informace ve SurGal Clinic povolil. Prezentace výsledků s uvedením jména SurGal Clinic je možná pouze s jeho souhlasem.

Převzal: LUCIE GRACIAN

Dne: 26.05.2022

.....
Žadatel

5-292/11/0

Příloha 5: Pacienti zahrnutí do studie

Číslo pacienta	Věk	Metabolity v hodnoceném voxelu [area]				MRS Rating	PSA	GS	PI-RADS	Zóna
		Ci	Cr	Cho	(Cho+Cr)/Ci					
1	70	18,00	5,2	9,8	0,83	4	1,60	6	4	PZ
2	74	5,00	12,2	13,8	5,20	5	2,54	6	5	PZ
3	63	16,10	11,0	2,2	0,81	4	3,10	7	4	TZ
4	70	34,40	12,1	20,3	0,94	5	3,80	8	5	TZ
5	65	15,30	4,9	7,4	0,80	4	3,88	8	4	PZ
6	67	14,60	6,5	6,1	0,86	4	4,00	6	4	TZ
7	57	30,10	8,7	12,4	0,70	3	4,00	7	3	TZ
8	52	12,10	4,2	5,9	0,83	4	4,13	7	4	TZ
9	75	7,10	5,4	3,8	1,29	5	4,25	7	5	TZ
10	65	17,70	4,2	5,2	0,53	2	4,26	6	3	TZ
11	57	22,00	6,9	9,2	0,73	3	4,60	6	3	TZ
12	54	23,00	7,3	11,8	0,83	4	4,80	6	4	TZ
13	67	16,10	4,1	9,0	0,81	4	4,81	6	4	PZ
14	66	20,70	11,0	7,7	0,90	4	5,03	7	5	TZ
15	77	10,60	4,2	4,3	0,80	4	5,19	8	4	PZ
16	72	17,30	7,3	5,9	0,76	3	5,60	6	4	TZ
17	78	42,00	16,5	14,6	0,74	3	6.00	8	3	TZ
18	60	1,00	2,8	6,4	9,00	5	7,29	8	4	PZ
19	60	31,80	17,8	20,1	1,19	5	7,53	6	3	TZ
20	73	8,60	3,4	3,1	0,75	3	8,50	7	4	TZ
21	76	20,30	5,9	12,0	0,88	5	8,50	8	4	PZ
22	79	6,80	9,1	8,7	2,57	5	8,90	7	5	TZ
23	61	5,00	8,2	9,1	3,40	5	9,03	7	5	PZ
24	83	1,96	5,0	6,8	6,00	5	9,10	9	5	PZ
25	74	8,90	8,1	12,8	2,33	5	9,70	7	5	AFS
26	68	9,10	5,2	11,0	1,78	5	10,00	7	5	PZ
27	72	15,90	2,3	10,6	0,81	4	10,50	6	4	TZ
28	60	4,90	9,0	3,8	2,60	5	11,80	9	5	TZ
29	72	33,20	20,6	10,7	0,94	5	12,00	7	5	PZ
30	70	4,80	15,1	13,9	6,00	5	12,00	8	5	TZ