

UNIVERZITA PALACKÉHO V OLOMOUCI
FAKULTA ZDRAVOTNICKÝCH VĚD
Ústav radiologických metod

Dominik Doležal

**Využití metod nukleární medicíny v diagnostice
neurodegenerativních onemocnění**

Bakalářská práce

Vedoucí práce: Mgr. Jiří Kozel

Olomouc 2023

Prohlašuji, že jsem bakalářskou práci vypracoval samostatně a použil jen uvedené elektronické zdroje.

Olomouc: 18. dubna 2024

Dominik Doležal

Poděkování:

Tímto bych chtěl poděkovat váženému panu Mgr. Jiřímu Kozlovi za vstřícnost během vedení této bakalářské práce, za poskytnutí cenných informací a poznatků týkající se této bakalářské práce.

Anotace

Typ závěrečné práce: Bakalářská práce

Téma práce: Využití metod nukleární medicíny v diagnostice
neurodegenerativních onemocnění

Název práce v ČJ: Využití metod nukleární medicíny v diagnostice
neurodegenerativních onemocnění

Název práce v AJ: Investigative methods of nuclear medicine in the diagnosis
of neurodegenerative diseases

Datum zadání: 28. ledna 2023

Datum odevzdání: 19. dubna 2024

Vysoká škola, fakulta, ústav: Univerzita Palackého v Olomouci

Fakulta zdravotnických věd

Ústav radiologických metod

Autor: Dominik Doležal

Vedoucí práce: Mgr. Jiří Kozel

Oponent práce: MUDr. Martin Doležilek

Abstrakt v ČJ: Tato bakalářská práce popisuje přístroje nukleární medicíny a základní pojmy. Obsahově se převážně zabývá využitím nukleární medicíny v diagnostice neurodegenerativní onemocnění, konkrétně Alzheimerovi choroby a Parkinsonovy choroby. Informace použité pro vypracování této práce byly dohledány v odborné literatuře, časopisech a vědeckých článcích.

Abstrakt v AJ: This bachelorthesis describes nuclear medicine instruments and basic concepts. The content mainly deals with the use of nuclear medicine in the diagnosis of neurodegenerative diseases, specifically Alzheimer's disease and Parkinson's disease. The information used for the development of this thesis was traced in the literature, journals and scientific articles.

Klíčová slova v ČJ: Nukleární medicína, diagnostika neurodegenerativních onemocnění,
Alzheimerova choroba, Parkinsonova choroba, SPECT, PET, MRI, PET/CT, SPECT/CT

Klíčová slova v AJ: Nuclear medicine, diagnostics of neurodegenerative disease,
Alzheimer disease, Parkinson's disease, SPECT, PET, MRI, PET/CT, SPECT/CT

Rozsah: 43 stránek

Obsah

Úvod	7
1 Anatomie CNS	10
2 Neurodegenerativní onemocnění	11
2.1 Alzheimerova choroba	12
2.2 Parkinsonova choroba	16
3 Zobrazení CNS pomocí metod nukleární medicíny	17
3.1 Využití nukleární medicíny k diagnostice Alzheimerovi choroby	18
3.1.1 Zobrazení mozkové perfuze a metabolismu glukózy.....	19
3.1.2 Zobrazení Beta-amyloidových plaků	21
3.1.3 Zobrazení Tau proteinu	24
3.2 Využití nukleární medicíny k diagnostice Parkinsonovi choroby	27
3.2.1 Zobrazení dopaminergního systému	28
3.2.2 Zobrazení srdeční inervace	31
4 Diferenciální diagnostika	32
4.1 PET/CT	33
4.2 PET/MRI	34
4.3 SPECT	35
5 Budoucnost	35
6 Závěr	37
7 Seznam zkratk	38
8 Seznam obrázků	39
9 Referenční seznam zdrojů	40

ÚVOD

Neurodegenerativní onemocnění představují vážnou zátěž pro jednotlivce, jejich blízké a společnost. Jejich výskyt se s postupem stáří populace zvyšuje. Mezi nejznámější neurodegenerativní onemocnění patří Alzheimerova choroba, Parkinsonova. Tato onemocnění jsou charakterizována postupnou ztrátou nervových buněk a narušení neurokognitivních funkcí, což vede k progresivnímu úbytku funkčních schopností pacienta. V současné době nemáme žádné léčebné metody, které by dokázaly ovlivnit primární onemocnění, máme k dispozici pouze léky, které dokáží ovlivnit symptomy a následky těchto onemocnění. Včasná diagnóza je proto naprosto klíčovou pro zlepšení klinické péče a výzkum možných léčebně diagnostických prostředků.

Nukleární medicína je lékařský obor, který využívá radionuklidové zdroje ionizujícího záření ve formě otevřených zářičů, tyto zdroje mohou být v tuhé, plynné, kapalné nebo ve formě aerosolu. Rozlišujeme metody in vivo a in vitro. Metoda in vivo přímo aplikuje radiofarmakum do těla pacienta, většinou I. V. formou. Metoda in vitro pracuje pouze se vzorkem plazmy nebo jiné tekutiny pacienta, kdy se určuje koncentrace látky v těle pacienta, který nepřichází do kontaktu s radiofarmakem. (Koranda et al., 2017).

Vyšetření probíhají staticky nebo dynamicky. Při statickém vyšetření se radiofarmakum snímá až po určité době. Při dynamickém vyšetření se snímá průtok radiofarmaka vyšetřovanými orgány nebo tkání. (Koranda et al., 2017). Hlavní přístroje nukleární medicíny jsou Pozitronová emisní tomografie (dále PET) a Jednofotonová emisní výpočetní tomografie, které poskytují cenné informace o funkci (metabolismu) orgánů a tkání, ale nedokáže zobrazovat anatomické detaily. Přístroje kombinující výpočetní tomografii (dále CT) a magnetickou rezonanci (dále MRI) dokáží ve vysoké kvalitě zobrazit jak anatomické struktury, tak metabolické funkce. (Ferda et al., 2017)

Při tvorbě této bakalářské práce byly položeny následující otázky:

1. Jaké jsou nejčastější neurodegenerativní onemocnění?
2. Na jakém principu probíhá vyšetření neurodegenerativních onemocnění pomocí metod nukleární medicíny?
3. Jaká je budoucnost nukleární medicíny?

Na základě výše podaných otázek byly stanoveny cíle této bakalářské práce:

1. Předložit dohledané informace o neurodegenerativních onemocněních.
2. Předložit principy vyšetření neurodegenerativních onemocnění pomocí metod nukleární medicíny.
3. Předložit poznatky o současném a budoucím zaměření na výzkum v oboru.

Pro účel této bakalářské práce byla nastudována následující vstupní literatura:

1. Koranda, P. (2014). Nukleární medicína. Univerzita Palackého.
2. Vomáčka, J., Nekula, J., & Kozák, J. (2015). Zobrazovací metody pro radiologické asistenty(2. doplněné vydání). Univerzita Palackého.
3. Kubinyi, J., Sabol, J., & Vondrák, A. (2018). Principy radiační ochrany v nukleární medicíně a dalších oblastech práce s otevřenými radioaktivními látkami (2. doplněné vydání). Grada Publishing.
4. Role nukleární medicíny v diagnostice Parkinsonovy nemoci, Alzheimerovy nemoci a demence s Lewyho tělísky. (2021). (Z. Balážová, J. Bernátek, & M. Baláž), Solen medical education. Retrieved November 12, 2023, from <https://www.solen.cz/pdfs/neu/2021/05/05.pdf>
5. Ferda, J., Ferdová, E., & Baxa, J. (2017). HYBRIDNÍ ZOBRAZENÍ PET/MR. Česká radiologie, 2017, 353-362.
6. Kupka, K., Kubinyi, J., & Šámal, M. (2015). *Nukleární medicína* (6. ed.). P3K.

Popis rešeršní činnosti

Pro rešeršní činnost byly použity databáze: Web od science, Scopus, Google scholar, PubMed. Klíčová slova byla převážně vyhledávaná v anglickém jazyce. Vyřazující kritéria byly duplikační články, články starší jak 2008, publikace neodpovídající zadanému tématu. Během psaní bakalářské práce byly použity 5 tištěných knih, 2 odborné časopisy a 29 internetových článků a 5 obrázků. Pro účel rešeršní činnosti byly použity zdroje z časového intervalu 2004-2024.

1 Anatomie CNS

Centrální nervová soustava (dále CNS) je klíčový systém, který je odpovědný za koordinaci a kontrolu všech funkcí těla. Obsahuje dvě hlavní orgány, míchu a samotný mozek. Tento systém se skládá ze dvou typů buněk. Neurony, které jsou specializované buňky, jejichž výběžky dokáží přenášet nervové vzruchy na velkou vzdálenost, osahují dva druhy výběžků. Axon, který slouží jako vysílač nervových impulzů a dendrity, které slouží jako přijímače.

Neuroglie jsou podpůrné buňky, které slouží k ochraně, izolaci a výživě neuronů. Tyto buňky jsou početnější než neurony a zachovávají si schopnost dělení po celou dobu života. (NZIP.CZ)

Mozek je hlavní řídicím CNS, skládá se ze 4 hlavních částí. Koncový mozek (Cerebrum), který tvoří hlavní část mozku, je rozdělen na levou a pravou hemisféru a mozkové laloky. Mozeček (Cerebellum) je uložen na spodní části mozku, zajišťuje pohybovou koordinaci a udržování rovnováhy. Mezimozek (Diencefalon) se nachází mezi mozkovými hemisférami, osahuje Thalamus, který reguluje spánek, bdělost, také přenáší motoricko-senzorické signály do mozkové kůry a Hypotalamus, který je důležitou součástí endokrinního systému. Mozkový kmen obsahuje centra životně důležitých funkcí (Dýchání a srdeční činnost).

Rozlišujeme v něm šedou a bílou mozkovou kůru. Bílá mozková kůra přijímá nervové vzruchy a je tvořena těly neuronů. Šedá mozková kůra přenáší nervové vzruchy a je tvořena nervovými vlákny. (Vokurka & Hugo, 2007) (NZIP.CZ)

Mícha vybíhá z prodloužené míchy, která se nachází na spodní části mozku. Plní reflexní a převodní funkci. Obsahuje 31 segmentů, ze kterých vycházejí míšní nervy. (Křční segment osahuje 8 párů křčních nervů, hrudní segment osahuje 12 párů hrudních nervů, bederní segment osahuje 5 párů křížových nervů, kostrční segment osahuje jeden pár kostrčních nervů). (Druga et al., c2011)

2 Neurodegenerativní onemocnění

Neurodegenerativní onemocnění jsou charakterizována postupnou ztrátou specifických skupin neuronů. Na vzniku těchto onemocnění se podílí apoptóza, genetické mutace, ukládání patologických proteinů v neuronech a produkce volných kyslíkových radikálů. V dnešní době se výskyt těchto onemocnění zvyšuje díky přesnější diagnostice, životnímu stylu a vyšší délce života. (Dugger & Dickson, 2017)

V důsledku toho se zvyšuje ekonomická zátěž zdravotnických systémů, v některých případech lze se tyto onemocnění zvládnout léčbou z velké většiny je léčba pouze symptomatická, které neléčí samotné onemocnění, ale její následky. Často jsou pacienti postižení tímto typem nemoci odsouzeni k závislosti na ostatních, buď rodinných příslušníků nebo vyškoleného personálu v Alzheimer centrech. (Ricci, 2024)

Klasifikace neurodegenerativních onemocnění lze klasifikovat dle jejich klinických projevů, Extrapiramidové a pyramidové pohybové poruchy a kognitivní nebo behaviorální poruchy.

Etiologie není zcela známa, na vzniku se podílí mnoho vnitřních a vnějších příčin. Mezi známé faktory patří tvorba Beta-peptidů, mutace Tau-proteinu, genetická predispozice, životní styl a dlouhodobá stresová zátěž.

2.1. Alzheimerova choroba

Alzheimerova choroba (dále AD) je chronické, progresivní onemocnění nervové soustavy. Vzniká na podkladě zániku neuronů se specifickými patologickými změnami. Jde o nejčastější příčinu vzniku demence (60-80%). (Scheltens et al., 2021)

V rané fázi se onemocnění projevuje poruchou krátkodobé paměti, prostorové a časové orientace. Mohou se vyskytovat problémy při komunikaci, protože pacient nedokáže použít správná slova. (NZIP.CZ)

Ve středně pokročilé fázi začíná být postižená dlouhodobá paměť, pacient zapomíná důležité okamžiky ze svého života, ale vzpomínky na dětství a dospívání se vrací, toto může způsobit, že pacient okamžiky ze svého dětství aktivně prožívá. Orientace je čím dál složitější, pacient se přestává orientovat i ve vlastním domě a přestává být soběstačný. U některých pacientů se mohou vyskytovat deprese, úzkost, paranoia a halucinace. (NZIP.CZ)

V pozdní fázi je pro pacienta velice obtížné komunikovat. Pro pacienta začínají být zachovány některé životní zkušenosti a získané schopnosti. (NZIP.CZ)

AD je jednou z primárních příčin smrti. Tato choroba výrazně snižuje kvalitu života pacientů, ale i blízkých rodinných příslušníků pečujících o tyto pacienty. Postihuje především lidi ve vyšším věku, prvotní příznaky se objevují od 65. roku života zhruba u 3% populace a co 5 let se pravděpodobnost zvyšuje dvounásobně. Častěji jsou postiženy ženy, kvůli vyšší průměrné délce života. (Jirák, 2008)

Etiologie u AD není plně známá, na vzniku se podílí mnoho vnitřních a vnějších příčin. Mezi známé faktory patří tvorba Beta-peptidů mutace Tau proteinu a genetika. (Dugger & Dickson, 2017)

V roce 2018 organizace Alzheimer's Disease International odhadovala, že výskyt pacientů trpící demencí se pohybuje kolem 50 milionu po celém světě a předpokládá, že se do roku 2050 se počty až ztrojnásobí. (Scheltens et al., 2021)

Podobně jako u dalších demencí neurodegenerativního původu dochází u AD k degeneraci určitých mozkových proteinů a k tvorbě patologických proteinů, zřejmě hlavní protein vedoucí k neurodegenerativním změnám je beta-amyloid. Tento protein je za standardních podmínek štěpen alfa-sekretázou na Beta-peptid. Tento peptid je důležitý pro tvorbu nových neuronálních synapsí. (Jiráček, 2008)

Při AD probíhá štěpení beta a gama-sekretázou, takto vzniklý peptid se spojí na dvě částice, při čemž vznikne vysoce neurotoxická molekula, která je ukládána v mozkové kůře, kde polymeruje a vzniká protein Beta-amyloid. V místě kde se ukládá plak (ložiska) vzniká k několika neurodegenerativním dějům. Dochází ke sterilnímu zánětu, při kterém dochází k apoptóze neuronů. (Jiráček, 2008)

Tau protein se za normálních okolností vyskytuje uvnitř nervových buněk, kde se podílí na udržování stability nervových vláken. Při Alzheimerově chorobě je Tau protein změněn a v nových buňkách vytváří neurofibrilární tangles (uzly), které narušují její stabilitu a mohou způsobit její smrt. (Ballard et al., 2011)

Riziko vzniku AD spojené s genetickou predispozicí se uvádí okolo 70%. Stanovení přesných genů je problematické, zjištěné genetické příčiny Alzheimerovy choroby zahrnují dominantní mutace genů kódujících amyloidový prekurzorový protein (APP), presenilin 1 a 2 (Psen 1, Psen 2). Tyto geny byly zásadní pro pochopení mechanismu vzniku AD, ale mutace těchto genů je pouze příčina u 5 % pacientů, u kterých dochází k časnému nástupu klinických příznaků. SORL1 byl identifikován jako genetický faktor u pozdního nástupu klinických příznaků. Mezi potenciální rizikový gen patří ApoE ε4. Mnoho dalších potenciálních genů bylo označeno, ale zatím nebyly potvrzeny ve studiích. (Ballard et al., 2011)

V současné době se AD dá definitivně diagnostikovat post mortem. Klinicky se dá určit pouze pravděpodobná diagnóza. Pro klinickou diagnózu je nutná podrobná anamnéza od pacienta případně jeho blízkých, klinické vyšetření a screeningové testy. Jako screeningové

testy se používá MMSE, test kreslení hodin, tyto testy nejsou jednoznačně specifické, užitečnější jsou testy ADAS-cog. (Jiráček, 2008)

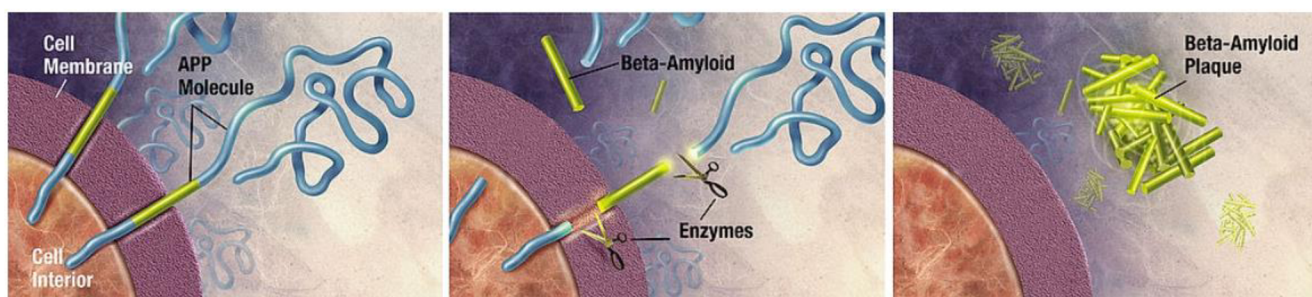
Pro včasnější diagnostiku jsou v dnešní době k dispozici modernější metody, mezi které patří vyšetření biomarkerů pro stanovení Beta-amyloidů a Tau-proteinu. Díky této metodě byla vyvinuta standardizovaná platforma pro analýzu Beta-amyloidů a Tau proteinů. Díky rozsáhlé spolupráci mezinárodního týmu byly vytvořeny referenční metody a výsledky testů. Biomarkery nemají přínos pouze pro diagnostiku, ale také mají potenciál pro posouzení léčebného účinku, mezi takové biomarkery patří YKL40 (CHI3L1). Díky citlivým přístrojům se dají vyšetřovat serologické a plazmatické markery. Příkladem tohoto biomarkeru je neurofilament light, tento marker má potenciál pro diagnostiku demence frontálního laloku a monitorování léčebné odpovědi. (Scheltens et al., 2021)

QPLEX™ je experimentální diagnostická souprava pro včasnou klinickou diagnostiku. Tato souprava detekuje Beta-amyloidy, konverzující proteiny a enzymy v malém množství periferní krve. Tato souprava má velký potenciál pro využití v časně diagnostice a ve screeningových programech, protože je tato souprava založená na vyšetření krve, tak je výrazně levnější a méně časově náročná než vyšetření mozkomíšního moku nebo PET. (Ricci, 2024)

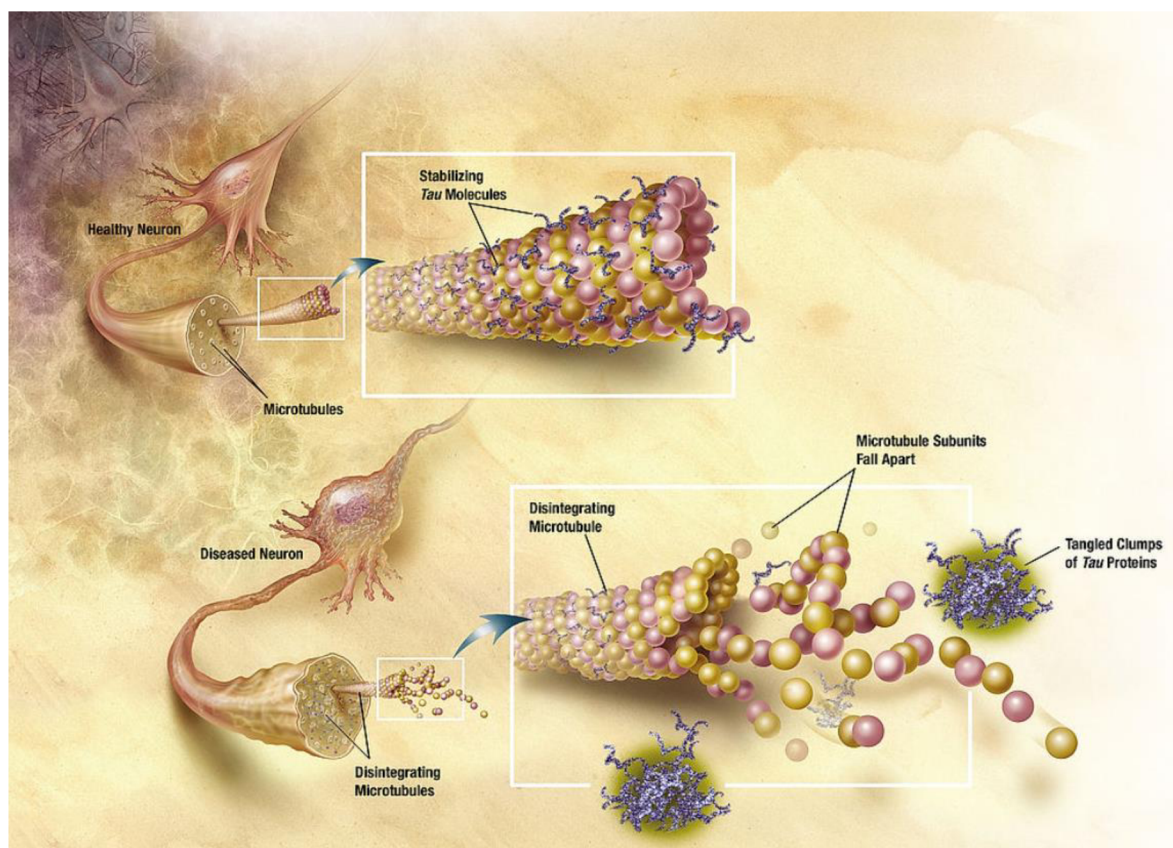
Zobrazení CT a MRI se dají využít k zobrazení mozkové atrofie, intrakraniálních lézí a onemocnění, která mohou přispět ke vzniku demence. Zásaditý přínos má také nukleární medicína. (Ballard et al., 2011)

V roce 2019 vydala Světová zdravotnická organizace směrnice pro snížení rizika vzniku demence a snížení kognitivních funkcí. Směrnice uznávají, že některé faktory (Fyz. aktivita, stres, obezita, užívání tabáku a alkoholu, ...) mohou ovlivňovat výskyt neurodegenerativních onemocnění. Studie FINGER prokázala, že dlouhodobá kombinace zdravé a vyvážené stravy, fyzické aktivity, kognitivní aktivity a stres management mají pozitivní dopad na kognitivní funkce i u lidí s genetickou predispozicí. (Scheltens et al., 2021)

Alzheimerova choroba je v současnosti nevyléčitelná, léčba je cílená na následky choroby. Základní složkou terapie je zajištění adekvátní péče, k tomuto účelu poskytují Alzheimerovské společnosti a Alzheimer centra pomoc a edukaci pro rodinné příslušníky a pacienty. Farmakologická terapie je zaměřena na neuropsychiatrické symptomy a léčiva zaměřená na prevenci vzniku Beta-amyloidů. Mezi tyto léky patří Pimavanserin, Brexiprazole, Citalopram a Nabilone. (Scheltens et al., 2021)



(Obrázek č. 1- Formace amyloidových plátů)



(Obrázek č. 2- Diagram of how microtubules desintegrate with Alzheimer's disease)

2.2 Parkinsonova choroba

Parkinsonova choroba (dále PD) je progresivní, neurodegenerativní syndrom, který má širokou variaci symptomů. PD se projevuje klidovým třesem, bradykinezi, ztuhlostí, nestabilitou, psychologické problémy, zácpu. Třes bývá neúčelný, většinou v jedné končetině, může se vztahovat na jeden prst nebo celou končetinu. Patologicky je PD definována hromaděním α -synukleinu v Lewyho těliscích, což je charakterizováno přeplněným prostředím vnitřních struktur organel a vysokým obsahem tuku. Etiologie není zcela známá, předpokládá se, že genetika a zevní faktory hrají jistou roli. Klíčovým faktorem je ztráta produkčních buněk pro dopaminový neurotransmitter, který je zapojen do kontroly pohybu a emocí. (Hayes, 2019)

PD souvisí s věkem, ale nepostihuje pouze staré lidi. 25% případů se vyskytuje u pacientů starší 65 let, 5-10% pacientů jsou mladší 50 let, ale v dnešní době se začínají vyskytovat pacienti mladší 40 let. (Bloem et al., 2021)

Při PD zanikají buňky, produkující neurotransmitter Dopamine, které se nacházejí v černé hmotě ve středním mozku. Ztráta neuronů probíhá také v bazálních gangliích a motorickém jádru v bloudivém nervu. V postižených oblastech se objevují Lewiho tělíska, což jsou abnormálně usazené bílkoviny v nervových buňkách, ve kterých se hromadí α -synuclein. Souvislost mezi PD a Lewiho tělísky není známá. Teorie o způsobu úbytku neuronů zahrnují mitochondriální disfunkci, záněty, abnormality v metabolismu bílkovin a oxidační stres. (Bloem et al., 2021)

Parkinsonské syndromy mají podobné příznaky jako PD, ale liší se průběhem a příčinou vzniku. Mohou vznikat na podkladě toxického poškození CNS, při metabolických onemocněních (Wilsova choroba) a posttraumatologicky (opakované údery do hlavy). (Bloem et al., 2021)

Rozhodnutí, kdy začít s farmakologickou léčbou se provádí ve spolupráci s pacientem, S léčbou se nejčastěji začíná, když je narušena kvalita života. Zatím není dokázané, že časné zahájení léčby má vliv na progresy onemocnění a žádná léčba nedokáže, poskytnou neuroprotektci. (Hayes, 2019)

Levodopa byl první a zatím nejúčinnější lék na PD. Jde o prekurzor dopaminu, který dokáže projít přes hematoencefalickou bariéru. Dokáže do jisté míry podporovat tvorbu dopaminu. Obvykle je podávána v kombinaci s Karbidopou, která blokuje metabolismus Levodopy v perifériích, čímž je zvýšené vstřebávání Levodopy v CNS a mírní nežádoucí účinky. Farmakoterapie má vážné nežádoucí účinky (Halucinace, nevolnost, somnolence, mimovolní pohyby, ...), kvůli kterým se zvažují alternativy v terapii. (Hayes, 2019)

Chirurgická léčba PD byla do značné míry opuštěna, dokud se neprokázala omezení dopaminergní terapie. Hluboká mozková stimulace (dále DBS) se stala základem léčby u pacientů s komplikacemi při medikamentózní léčbě. Tato léčba umožňuje snížení farmakologické léčby a poskytuje plynulejší odezvu na motorické příznaky. DBS neovlivňuje pokles kognitivních schopností a axiální nestabilitu, tyto příznaky nedokáží ovlivnit ani farmaka. (Hayes, 2019)

Až na výjimečné případy, kdy mohla být diagnóza potvrzena genetickým vyšetřením, je definitivní diagnóza určena post mortem na podkladě neuropatologických změn na mozku. Klinická diagnostika je založena na klinickém a neurologickém vyšetření a odběru anamnézy. (Bloem et al., 2021)

Pomocí MRI lze vyšetřit strukturální změny. Pomocí metod nukleární medicíny můžeme zobrazit post-synaptické a pre-synaptické dopaminové funkce. (Tolosa et al., 2021)

3 Zobrazení CNS pomocí metod nukleární medicíny

V praxi je většina neurodegenerativních onemocnění diagnostikována kombinací klinických vyšetření, vyšetření biomarkerů, a zobrazením mozku a jeho metabolismu. Pro zobrazení neurodegenerativních změn je MRI standartním nástrojem. Díky vysokému prostorové rozlišovací schopnosti a vysokému kontrastu měkkých tkání se dají rozlišit různé příčiny, které mohou vést ke vzniku neurodegenerativních onemocnění. (Nádory na mozku, atrofie mozku, zánětlivé změny). (Barthel et al., 2015)

Nové metody vyšetření pomocí MRI umožňují zobrazení NMI a QSM hodnocení integrity černé hmoty v mozku. NMI využívá paramagnetické vlastnosti neuromelaninu a QSM umožňuje hodnotit ukládání železa v černé hmotě. NMI vykazuje více než 80 % citlivost a specifickou při rozlišení zdravých a pacientů postižených Parkinsonem. Hodnocení QSM ukázalo podobnou výkonnost jako hodnocení NMI. (Tolosa et al., 2021)

Zobrazovací metody nukleární medicíny jsou vhodnější pro zobrazování patologií založených na molekulární úrovni, jsou cenově dostupnější a časově méně náročné. Nukleární medicína poskytuje cenné informace o cirkulaci krve a mozkomíšního moku mozem a míchou, metabolických procesech v nervových tkáních a distribuci receptorů CNS. (Kupka et al., 2015)

V historii poskytla nukleární medicína cenné informace o biochemických a metabolických změnách v CNS, díky čemuž v dnešní době chápeme podklad patologických změn a dokážeme včasné diagnostikovat konkrétní onemocnění a příčinu. (Barthel et al., 2015)

3.1 Využití nukleární medicíny k diagnostice Alzheimerovi choroby

Zobrazení CNS pomocí PET nebo SPECT metod pomáhá k časné diagnostice a k odlišení Alzheimerových a non-Alzheimerových demencí. Tyto informace jsou převážně důležité k zahájení včasné léčby a určení prognózy. SPECT metodu můžeme využít k vyšetření mozkové perfuze, ale převážně užitečnější metodou je v dnešní době metoda PET, PET/CT. Díky vyššímu prostorovému rozlišení a menšímu útlumu. Nejmodernější přístroje kombinující PET/MRI dokáží velice kvalitně znázornit anatomickou a metabolickou funkci CNS a na rozdíl od PET/CT zatěžují pacienta nižší radiační dávkou. Díky vyšetření perfuze mozku, metabolismu glukózy, Beta-amyloidových uzlů, Tau proteinu a zánětlivých procesů v nervové tkáni je diagnostika AD možná. (Valotassiou et al., 2018)

3.1.1 Vyšetření mozkové perfuze a metabolismu glukózy

Synaptická aktivita v mozku závisí na metabolismu glukózy, která souvisí s mozkovou perfuzí. Tyto funkce jsou zobrazovány pomocí PETU nebo SPECTU poskytují včasnou diagnostiku a dokáží rozlišit demenci způsobenou AD. (Valotassiou et al., 2018)

Studie zkoumající perfuzi mozku a metabolismus glukózy poukázala, že u pacientů trpících AD se vyskytují specifické obrazce s hypoperfuzí a hypometabolismem. Tyto odchylky se nacházejí v zadní cirkulární korové oblasti a v temenním laloku v počáteční části a v pozdější fázi se vyskytují asymetricky v temporo-parientálnímu laloku. Dříve tato metoda spočívala na zkušenostech lékařů, protože hodnocení probíhalo vizuálně a často bylo subjektivní, proto bylo riziko přehlédnutí malých nebo nepatrných hypoperfuzí. V dnešní době jsou již automatizované programy (SMP, 3D-SSP, ...), které usnadnily práci lékařům, snížili riziko lidské chyby. (Valotassiou et al., 2018)

PET/CT

Vyšetření pomocí PET/CT za použití 18F-FDG, pro rozeznání zdravých a pacientů trpících AD vykazuje vyšší citlivost a specifitivita než vyšetření SPECT. (90% citlivost a 89% specifitivita). Navíc citlivost a specifitvita FDG PET pro predikci progresu AD u pacientů s predispozicí se pohybuje kolem 78-89% a 75-85%. Výsledky výzkumů poukazují nezastupitelnou úlohu PET/CT, protože vykazují vyšší diagnostickou přesnost ve srovnání s ostatními diagnostickými metodami, tedy vyšetření MRI, SPECT, CT, a biomarkery. (Marcus et al., 2014)

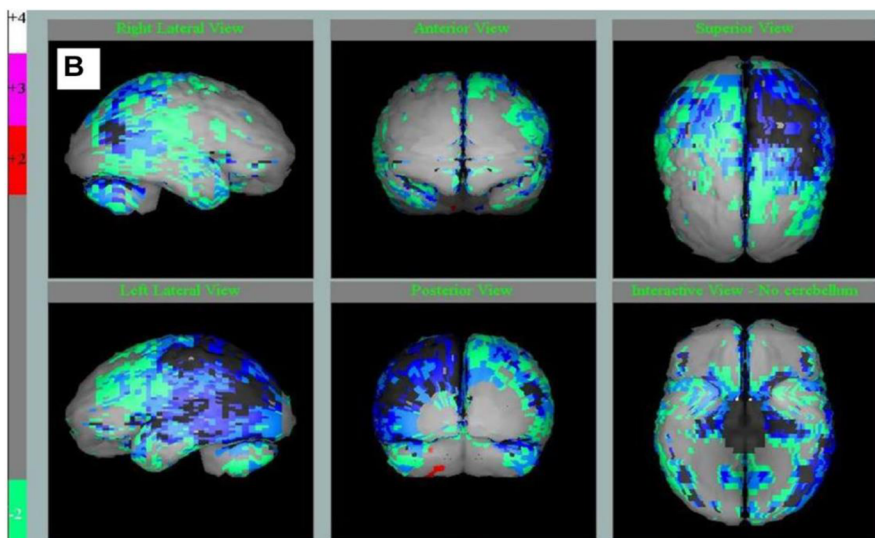
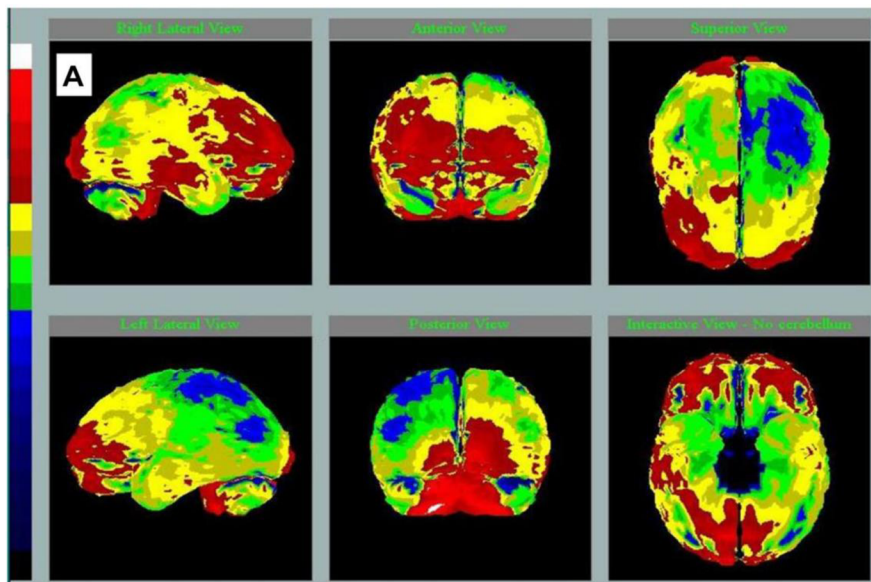
SPECT

Hlavním diagnostickým přínosem SPECT je možnost zobrazit regionální prokrvení mozkové tkáně. Při porovnání s PET je citlivost i specifitivita mírně nižší (63% citlivost a 75% specifitivita), ale tato nevýhoda je vyvážená nižší cenou a vyšší dostupností. Díky zdokonalování metod a dostupnosti vyšetření PET se dá předpokládat, že toto vyšetření bude pravděpodobně v budoucnu méně časté. (Coimbra et al., 2006)

Radiofarmaka používaná k posouzení prokrvení mozkové tkáně musí splňovat určité vlastnosti, měla by být schopná procházet hematoencefalickou bariérou, prodlouženou retenci v mozkové tkáni a vysokou extrakci při prvním průtoku. Mezi používaná radiofarmaka patří ^{99}Tc -Hmpao a ^{99}Tc -ECD.

^{99}Tc -Hmpao má pasivní konverzi v hydrofilní formu, starší radiofarmaka trpěla nestabilitou, což způsobovalo krátkou dobu mezi přípravou a podáním radiofarmaka.

^{99}Tc -ECD má aktivní konverzi v hydrofilní formu, která vyžaduje životaschopnou mozkovou tkáň. Toto radiofarmakum je stabilnější, ale rychleji se vyplavuje z mozkové tkáně.



(Obrázek č.3 3D-SSP- Perfuzní vyšetření pacientů pomocí SPECT A-pacient s pokročilým AD B- pacient fyziologická data pro daný věk.)

Průběh vyšetření

Před vyšetřením perfuze mozku by pacient neměl kouřit, požit kávu nebo jiné kofeinové přípravky a vysadit léky ovlivňující mozkovou aktivitu. Pacient je v poloze na zádech s fixací hlavy, detektory jsou centrovány na oblast mozečku. Pro správné vyšetření je nutná spolupráce pacienta, pacient musí vydržet v poloze 30-60 minut. Pacient by měl být ve fyzickém a mentálním klidu. Při použití ^{99m}Tc -HMPAO akvizice dat začíná za 60-90 minut. Při použití ^{99m}Tc -ECD akvizice začíná za 45-60 minut. (Katalog místních radiologických standardů pro nukleární medicínu. FNOL 2021)

Metabolismus glukózy se zobrazuje pomocí PET vyšetření. Metabolismus glukózy je ovlivněn prokrvením a funkční aktivitou mozkové tkáně. Dobře se zobrazuje šedá mozková hmota, bílá mozková hmota je zobrazena chabě. K tomuto vyšetření se používá ^{18}F -FDG. Pro vyšetření mozkových maligních metastáz se používá ^{18}F -FLT, která se vychytává ve tkáních s vyšší proliferační aktivitou. (Při podání ^{18}F -FDG bývá vyšetření falešně negativní) (Katalog místních radiologických standardů pro nukleární medicínu. FNOL 2021)

Před vyšetřením by pacient měl být 4-6 hodin lačný. Pacientovi je zajištěné klidné prostředí pro zajištění mentálního klidu. Radiofarmakum se aplikuje 40-60 minut před vyšetřením. Pacient je v poloze na zádech, s fixací hlavy. V rozsahu vyšetřované oblasti musí být zachycen celý mozek. Doba akvizice jedné vyšetřovací pozice trvá 10-15 minut. (Katalog místních radiologických standardů pro nukleární medicínu. FNOL 2021)

3.1.2 Zobrazení Beta-amyloidových plaků

Přítomnost Beta-amyloidových plaků v mozku je jedním z hlavních důkazů přítomnosti AD, a víme, že se vyskytují ještě před vznikem prvních příznaků, proto toto vyšetření hraje klíčovou roli v časně diagnostice a potenciální léčbě. (Balážová et al., 2021)

PET/CT

Velkým průlomem ve výzkumu AD byl vývoj radiofarmak pro zobrazení Beta-amyloidových plaků, protože se začínají vyskytovat dlouho před vznikem prvních kognitivních poruch.

18F-FDDNP je první radiofarmakum, které se dokázalo zobrazit Beta-amyloidové pláty, ale i Tau protein, z tohoto důvodu není vhodné k diferenciální diagnostice.

(Xia & Dickerson, 2017)

11C-Pib je první radiofarmakum, které se cíleně vychytává v Beta-amyloidových plátech, což umožňuje diagnostikovat AD ještě před výskytem symptomů. U pacientů s AD se zvýšeně vychytává ve frontálním, parietálním a okcipitálním laloku. Může se vychytávat u starších pacientů a tím způsobit falešně pozitivní diagnózu (Až u 30%). Citlivost se pohybuje mezi 83-100% a specifitivita je 46-88%. Velkou nevýhodou tohoto radiofarmaka je nízký poločas rozpadu (20 minut). (Marcus et al., 2014)

18F- Florbetapir má podobné vlastnosti jako 11C-Pib, ale má delší poločas rozpadu. Citlivost se pohybuje kolem 92% a specifitivita je 100% (Marcus et al., 2014)

18F- Florbetaben má vysokou citlivost 98% a specifitivitu 89% a zvýšeně se vychytává ve frontálním, temporálním, parietálním a týlním laloku a cirkulárním kortexu.

(Valotassiou et al., 2018)

18F-FIBT je jedno z mnoha radiofarmak, která jsou momentálně ve výzkumné fázi. Toto radiofarmakum má rychlou farmakokinetiku a příznivé vazebné vlastnosti. (Valotassiou et al., 2018)

18F-flutemetamol je strukturálně podobný 11C-Pib. Citlivost se pohybuje kolem 97% a specifitivita kolem 85%. Na rozdíl od 11C-Pib není vychytáván u starších pacientů.

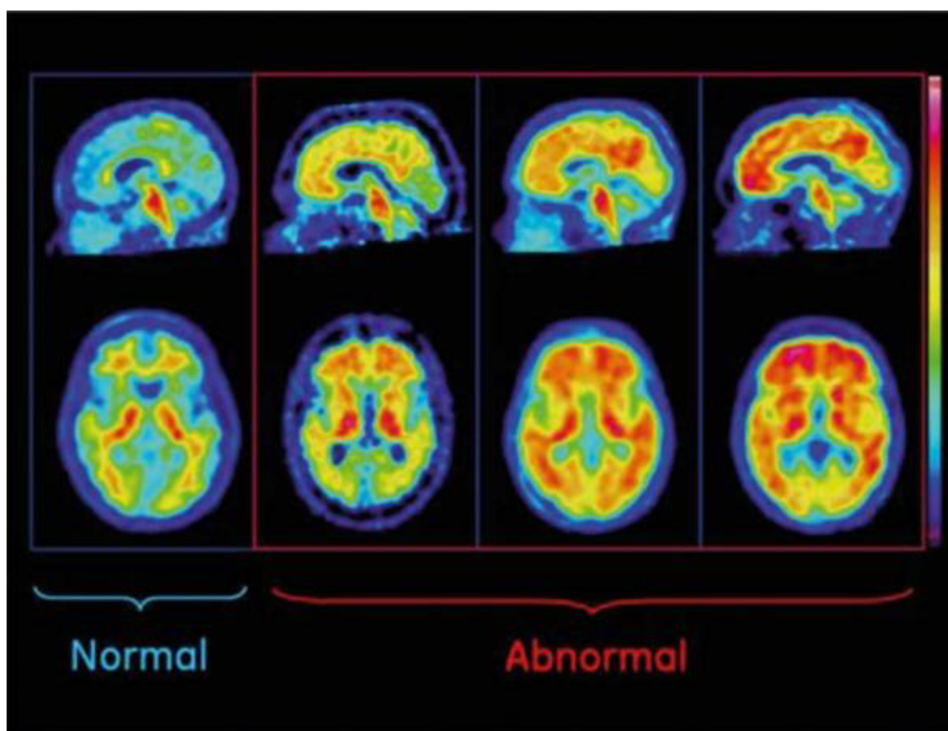
(Marcus et al., 2014)

SPECT

Je dobře známo, že rozlišení a citlivost SPECT jsou horší než u PET. Nicméně systémy SPECT jsou všeobecně dostupnější a méně cenově náročné, tedy pokud se podaří vyvinout vhodná radiofarmaka, tak se zvýší dostupnost diagnostického zobrazení pro AD. (Maya et al., 2016)

123I a 125I IMPY byly jedny z prvních radiofarmak, která měla vhodné vlastnosti pro potenciální použití pro diagnostické účely, ale jsou výrazně méně citlivé a specifické při porovnání s PET. Proto není zcela vhodné k diagnostickým účelům. (Kung et al., 2004) (Maya et al., 2016)

123I-ABC577 je jedním z prvních radiofarmak, které má potenciál diferenciovat zdravé pacienty a pacienty trpící AD. Vykazuje vhodné vlastnosti a má do budoucna potenciál. Výzkum na zvířatech a dobrovolnících trpících AD poukázal, že toto radiofarmakum dokáže bez problémů projít hematoencefalickou bariérou, má vysoké vychytávání v mozkové tkáni a rychlou farmakokinetiku. (Maya et al., 2016)



(Obrázek č. 3 Normální a patologické nálezy při vyšetření pomocí 18F-flutemetamol)

Průběh vyšetření-18F-flutemetamol

Nejsou známé kontraindikace spojeny s léky. Pacient přichází lačný. Vyšetření má dvě části, v první části se pacient uloží na stůl, začíná se topogramem craniocauda. Následuje nativní CT a ihned po provedení se aplikuje radiofarmakum Vizamyl (18F-flutemetamol) a spustí se PET na 8 minut. Druhá část začíná za 90 minut od aplikace radiofarmaka. Doba akvizice v druhé část trvá 20 minut. Rozsah vyšetřovaných oblastí je zvolen tak aby obsahoval celý mozek. (Katalog místních radiologických standardů pro nukleární medicínu. FNOL 2021)

3.1.3 Zobrazení patologií související s Tau proteinem

Zobrazení Beta-amyloidových plaků výrazně pomáhá k diagnostice, ale tak zobrazení Tau patologií dokáží přesněji určit podtypy a možné atypické AD. (Xia & Dickerson, 2017)

Zobrazení Tau proteinu pomocí nukleární medicíny musí počítat s několika problémy. Tau protein a Beta-amyloidové plaky mají podobné molekulární vlastnosti, konkrétně se podobně váží na planární polyaromatické molekuly. Tau protein má slabší vazbu a nachází se uvnitř buněk a obsahuje více aminokyselin (350-440), z toho vyplývá, že radiofarmaka musí mít schopnost procházet přes buněčné membrány, bez toho aby se navázaly na Beta-amyloidové proteiny. Pro toto vyšetření se používají následující radiofarmaka. (Valotassiou et al., 2018) (Xia & Dickerson, 2017)

PET/CT

Díky vyšší kvalitě vyšetření je pochopitelné, že výzkum radiofarmak pro PET vyšetření je více primární než výzkum pro SPECT, ale tato skutečnost se v současné době začíná měnit.

18F-THK-523 kvůli vysokému vychytávání v bílé mozkové hmotě je pro diagnostiku nevhodným radiofarmakem. (Valotassiou et al., 2018)

18F-AV-1451 bylo zatím nejvíce podrobena klinickým výzkumem. Selektivita pro Tau proteiny je o 80% vyšší než pro Beta-amyloidové plaky a méně se vychytává v bílé mozkové kůře. U pacientů s AD je zvýšeně vychytáváno ve spánkovém a temenním laloku. Vychytávání je ovlivněno závažností a typem klinických symptomů, díky této vlastnosti má potenciál pro rozeznání atypické AD včetně podtypů. (Xia & Dickerson, 2017)

18F-THK-5105 a THK-5117 mají podobné vlastnosti, jsou vychytávány v temporálních lalocích, což bývá asociováno se závažností AD, také jsou málo vychytávány v bílé mozkové hmotě a subkorových strukturách. (Xia & Dickerson, 2017)

18F-THK-5317 má srovnatelné vlastnosti s 18F-THK-5117, ale je ještě méně vychytáván v bílé mozkové hmotě a mozkovém kmeni. (Xia & Dickerson, 2017)

18F-THK-5351 při porovnání s THK-5117 má rychlejší farmakodynamiku.

(Xia & Dickerson, 2017)

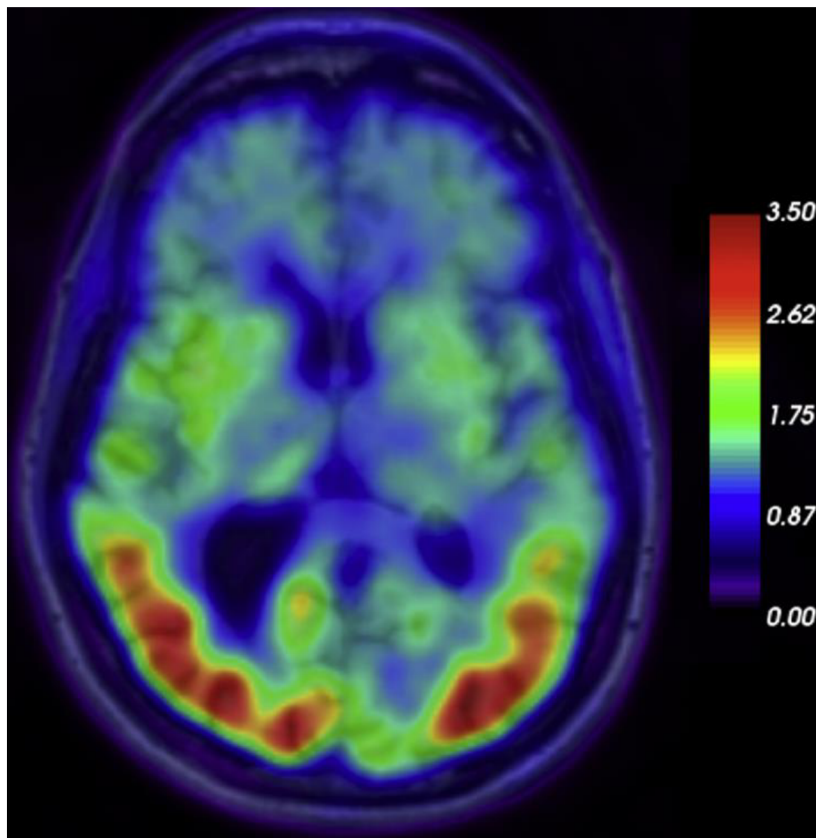
18F-T807 a T808 mají vysokou selektivitu pro Tau proteiny a rychlou farmakokinetiku, ale kvůli nestabilitě a vychytávání v kostech se opustilo od dalších studií.

(Xia & Dickerson, 2017)

SPECT

Vývoj radiofarmak pro zobrazení Tau proteinů je převážně zaměřen na PET, díky vyšší kvalitě vyšetření, ale výhody PETu, hlavně klinická a cenová dostupnost, si v poslední době vyžadují výzkum pro radiofarmaka, vhodná pro SPECT. (Ono et al., 2016)

Deriváty 125-I-BIP- jde o výzkumné deriváty, které poukazují potenciál. Výzkum zatím probíhá mimo klinickou praxi. Tyto deriváty mají podobné vlastnosti, při Tau patologii se převážně vychytávají v šedé mozkové hmotě spánkových laloků. Výzkum na laboratorních zvířatech také poukázal vysokou farmakodynamiku. Nemají problém procházet hematoencefalickou bariérou a v krevním oběhu jsou stabilní. (Ono et al., 2016)



(Obrázek č. 4 PET/MRI s 18FAV-1451 u pacienta s AD)

3.2 Využití nukleární medicíny k diagnostice Parkinsonovi choroby

Díky nukleární medicíně můžeme získat cenné informace, můžeme potvrdit případně vyvrátit diagnózu PD, sledovat průběh, vyhodnocovat účinnost léčby a prognózu, samozřejmě jsou získávány cenné informace pro výzkum. (SHALGUNOV et al., 2021)

Přítomnost Beta-amyloidových plaků jsou běžné i u PD, dokonce i v podobných hodnotách, Tau protein je také společný pro PD a AD, ale hodnoty u PD jsou výrazně nižší. (Xia & Dickerson, 2017)

3.2.1 Zobrazení dopaminergního systému

Aktivita enzymů podílejících se na metabolismu a syntéze dopaminu může být znázorněná pomocí 18F-DOPA. DOPA se méně akumuluje ve striatálním regionu v porovnání se zdravým pacientem nebo atypickou PD. Snížení bývá nesymetrické při porovnání mozkových hemisfér. Snížená akumulace navíc koreluje se závažností motorických symptomů (převážně bradykinese a rigidita), ale nekoreluje s kognitivními a nemotorickými symptomy. (SHALGUNOV et al., 2021)

Dopaminový transportér (DAT) je protein exprimovaný na presynaptické membráně. DAT se podílí na opětovém vychytávání dopaminu ze synaptické štěrbině a regulaci ukládání dopaminu v synaptických vezikulách. (SHALGUNOV et al., 2021)

PET/CT

Funkční zobrazení mozku pomocí PET je velice cenným diagnostickým prostředkem, pro diferenciální diagnostiku parkinsonismů. Výhodou PET vyšetření je kvalita a přesnost vyšetření pro porovnání s SPET, ale je cenově náročnější. Nejvíce používané izotopy jsou 11C a 18F.

11C-CFT je analog kokainu, specifické radiofarmakum. Díky vysoké úrovni vazby na presynaptické dopaminergní transportéry je toto radiofarmakum má důležitý přínos pro sledování progresu onemocnění. Výzkum ukázal, že s věkem se snižuje vazba CFT na presynaptické transportéry. (Gharibkandi & Hosseinimehr, 2018)

11C-RACLO se vykazuje vysokou selektivitou, citlivostí a silou vazby na D2 a D3 dopaminergní receptory. (Gharibkandi & Hosseinimehr, 2018)

11C-FLB-457 se také vykazuje vysokou selektivitou, citlivostí a silou vazby na D2 a D3 dopaminergní receptory, ale má pomalou farmakokinetiku. Toto farmakum se používá při zobrazení thalamu, amygdaly a temporální laloky. U pacientů s PD je v mezimozku snížené vychytávání tohoto radiofarmaka. (Gharibkandi & Hosseinimehr, 2018)

18F-DOPA radiofarmakum, které lze považovat za zlatý standart. Jde o první radiofarmakum, které dokáže hodnotit stav dopaminergních funkcí. Toto radiofarmakum dokáže posuzovat rychlost progresu degenerativních pochodů. V porotních fázích AD je radiofarmakum vychytáváno ve frontálním laloku, cirkulárním kortexu a v bazálních gangliích.

(Sarikaya, 2015)

18F-AV-133 vykazuje vysokou citlivost pro detekci dopaminergních poškození. Toto radiofarmakum ukázalo vychytávání v hypotalamu a mozkových strukturách s vysokou koncentrací VMAT2 (Limbický systém, raphe, ...). Výzkum poukázal potenciál pro detekci terminální redukce monoaminergního systému. (Gharibkandi & Hosseinimehr, 2018)

18F-DMFP byl vyvinut jako náhrada 11C-RACLO, díky vyššímu poločasu rozpadu (109 minut) má klinické použití pro diferenciální diagnostiku. Může být použito pro postsynaptické dopaminergní zobrazení. Výzkum poukazuje vysokou akumulaci ve striatu. (Gharibkandi & Hosseinimehr, 2018)

SPECT

123I-Ioflupan u nás známý jako DaTScan, slouží k zobrazení presynaptického dopaminergního systému. Slouží pro rozlišení forem Parkinsonských syndromů od ostatních forem parkinsonismu, u nichž není přítomen presynaptický dopaminergní deficit. Při rozlišení demence s Lewyho tělísky od AD je senzitivita 77% a specifitivita 90,4%. Radiofarmakum se váže na dopaminový transportér, který zpětně vychytává molekuly dopaminu ze synaptické štěrbiny. (Balážová et al., 2021)

123I-IBZM zobrazuje postsynaptický dopaminergní systém. Toto radiofarmakum dokáže rozlišit PD od atypických forem parkinsonismu, ale přesnost tohoto vyšetření je diskutabilní.

(Balážová et al., 2021)

¹²³I-MIBG má vysokou citlivost (87,7%), ale nízkou specifitivitu (37,4%) pro diferenciální diagnostiku PD od Parkinsonských syndromů. V pozdějších stádiích PD lze zobrazit srdeční inervace, která bývá snižená.

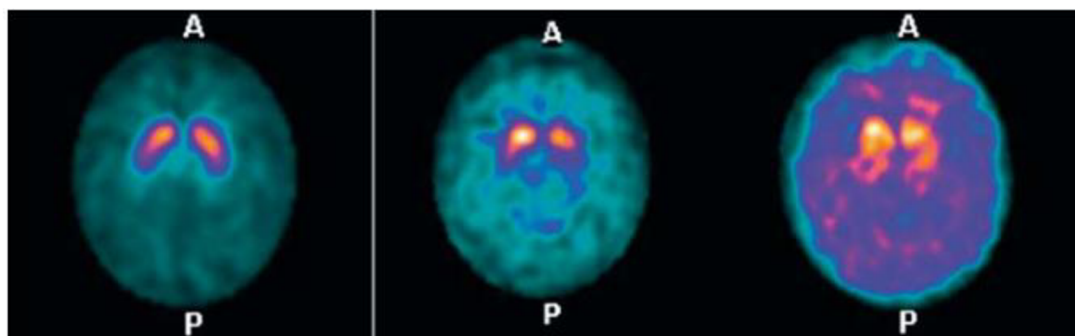
(Gharibkandi & Hosseinimehr, 2018)

⁹⁹Tc-TRODAT-1 je prvním Tc radiofarmakem, vyvinuté pro efektivní zobrazování koncentrací dopaminergních transportérů v časných stádiích PD. Citlivost se pohybuje kolem 98% a specifitivita kolem 86%. Má dobrou stabilitu v krevním oběhu a malou toxicitu. Plíce, ledviny a játra poukazují zvýšené vychytávání. Akumulace radiace v játrech naznačuje, že radiofarmakum je vylučováno hepatobiliárním systémem. Bazální ganglia vykazují nejvyšší koncentraci radiofarmaka, progresse onemocnění koreluje se snížením koncentrace radiofarmaka. Porovnání vyšetření PET F-DOPA se SPECT Tc-TRODAT-1 vyústilo ve srovnatelné výsledky, proto má toto radiofarmaku obrovský potenciál stát se cenově dostupným vyšetřením. (Gharibkandi & Hosseinimehr, 2018)

Průběh vyšetření- DaTScan

Před vyšetřením by měl pacient vysadit léky ovlivňující vazbu na dopaminové transportéry, výjimku tvoří posouzení léčby. Pacient je v poloze na zádech s fixací hlavy, detektory jsou centrovány na oblast mozečku. Pro správné vyšetření je nutná spolupráce pacienta, pacient musí vydržet v poloze 40-60 minut. Akvizice začíná za 3 hodiny po podání radiofarmaka.

(Katalog místních radiologických standardů pro nukleární medicínu. FNOL 2021)



(Obrázek č. 5 Vyšetření DaTSCAN, vlevo normální nález, ve středu PD a vpravo DLB)

3.2.2 Zobrazení srdeční inervace

Patologické změny při PD nejsou omezeny pouze na nervovou soustavu, poškození nervových buněk vzniká v mozku, ale po dráze nervových drah se mohou rozšířit po celém těle. Proto vyšetření postgangliové inervace může také pomoci s rozlišením Idiopatické Parkinsonovi choroby (Dále IPD) od Multisystémová atrofie (Dále MSA), Progresivní supranukleární obrna (dále PSP) a Kortikobazální degenerace (dále CBD). Princip vyšetření je založen na dysfunkci postgangliových sympatických neuronů, které vyústí ve sníženou akumulaci radiofarmaka (¹²³I-MIBG) u pacientů s IPD a DLB. U pacientů s PSP, MSA a CBD je inervace zachována. (Balážová et al., 2021)

PET

¹¹C-HED je radiofarmakum zobrazující srdeční inervaci u idiopatické Parkinsonovy choroby. (Gharibkandi & Hosseinimehr, 2018)

SPECT

¹²³I-MIBG Vyšetření pomáhá rozlišit IPD od MSA, PSP a CBD. Radiofarmakum se vychytává v postgangliových sympatických neuronech, při IDP je snížená akumulace. Při odlišení PD a MSA je citlivost 89% a specifitivita 77%, odlišení PD od PSP je 87% a 77% a odlišení PD od atypických PD je citlivost 84-100% a specifitivita 76-96%. (Balážová et al., 2021)

4 Diferenciální diagnostika

Diferenciální diagnostika neurodegenerativních onemocnění je proces identifikace a rozlišení mezi různými typy neurodegenerativních poruch na základě jejich klinických projevů, neurologických vyšetření, zobrazovacích metod a laboratorních testů. Mezi nejčastější neurodegenerativní onemocnění patří AD a PD.

Diferenciální diagnostika neurodegenerativních onemocnění je často komplexní a vyžaduje multidisciplinární přístup. Proto je důležité, aby diagnóza byla stanovena lékařem s odbornými znalostmi v oblasti neurologie s podporou dalších specialistů, jako jsou neuropsychologové, genetické radiologové. Pro správnou diferenciální diagnostiku je potřeba vyhodnotit mnoho sekundárních vyšetření.

1. Zajištění anamnézy a podrobné klinické hodnocení.

Podrobný rozhovor s pacientem nebo jeho rodinou může odhalit užitečné informace, charakteristické symptomy a možné neurologické abnormality

2. Psychologické testy

Neuropsychologické testy dokáží odhalit specifické kognitivní abnormality a změny v chování.

3. Zobrazovací metody

MRI a CT poskytují cenné informace o strukturálních změnách, zatím co PET a SPECT poskytují informace o molekulárních a funkčních změnách v mozku

4. Laboratorní testy

V dnešní době již dokážeme zjistit přítomnost a hladinu Beta amyloidů a Tau proteinů v krvi.

5. Genetické testy

Některé neurodegenerativní onemocnění jsou spojeny s genetickými mutacemi, například některé formy AD a Huntingtonova choroba.

4.1 PET/CT

Nárůstem průměrného věku populace se zvyšuje význam správné diagnostiky demencí. Perfuzní vyšetření mozku s 18F-FDG jsou schopny zobrazit postižené oblasti mozku a na tomto základě přispět k diferenciaci diagnostice demencí. Dle lokalizace a charakteru postižení lze odlišovat příslušné posteriorní, frontotemporálnímu a vaskulárnímu typu demence. Typickým představitelem posteriorní demence je Alzheimerova demence, pro kterou je typický obraz difúzního snížení perfuze a metabolismu v kóře temporálních až parietálních laloků, v terminální fázi je postižen i kortex laloků frontálních. Dobrá perfuze je zachována ve vizuálním kortexu okcipitálních laloků. Posteriorní typ demence je i u demence s Lewyho tělísky (Lewyho tělíska v mozkovém kortexu) a u demence při Parkinsonově chorobě. Představitelem frontotemporálního typu demence s postižení především frontálního laloku je Pickova choroba. Pro vaskulární typ demence jsou typické fokální perfúzní defekty a defekty v rozsahu teritorií odpovídající magistrálním cévám mozku. Radionuklidová vyšetření by měla přispět k odlišení čistě vaskulární demence a Alzheimerovy demence u P s ischemickou chorobou mozku. Tato diferenciaci diagnóza však vyžaduje důkladnou korelaci s ostatními nálezy a klinickým obrazem. (Chouliaras & O'Brien, 2023)

Meta-analytické výzkumy poukazují, že PET FDG má 90% citlivost a 89% specifitu pro diagnostiku AD. Navíc citlivost a specifita FDG PET pro predikci progresu AD u pacientů s predispozicí se pohybuje kolem 78-89% a 75-85%. (Chouliaras & O'Brien, 2023)

Pro hodnocení strukturálních změn, hraje hlavní roli CT, kdy se hodnotí charakteristické patery atrofie, změny bílé a šedé mozkové hmoty a přítomnost cerebrovaskulárních onemocnění. Tyto změny lze hodnotit pomocí vizuálních a

objemových stupnic, k podrobnějšímu hodnocení jsou používány metody morfometrie a hodnocení tloušťky kortikální kůry. Například u AD jsou výrazné atrofie ve spánkovém laloku, frontotemporální lebární demence je spjata s atrofií ve spánkovém a frontálním laloku. (Chouliaras & O'Brien, 2023)

4.2 PET/MRI

Vezmeme-li skutečnost že zobrazení CNS pomocí PET a MRI poskytují neocenitelné diagnostické informace, bylo logické, že přístroje PET/MRI se stanou důležitou součástí klinických vyšetření. Jednou z hlavních technických překážek pro integraci PET a MRI bylo najít spolehlivou náhradu za korekci útlumu dat PET. V současných přístrojích je korekce útlumů dosažena 2 bodovou Dixon sekvencí a ultra krátkými echy, které zvyšují kontrast kostí a umožňují jejich segmentaci. (Barthel et al., 2015)

MRI hraje ústřední roly při hodnocení strukturálních změn, dostává přednost pře CT vyšetřením díky menší radiační zátěži. Podobně jako CT dokáže zobrazit specifické atrofické paterny. (Chouliaras & O'Brien, 2023)

Hodnocení atrofických paternů pro AD vykazuje 90% citlivost a 84% specifitivitu, pro demenci s Lewiho tělísky se citlivost pohybuje kolem 98-99% a specifitivita kolem 77-78%, pro frontotemporální lebární demence je citlivost udávána na 84% a specifitivita na 93,8%. (Chouliaras & O'Brien, 2023)

MRI dokáže díky kontrastním látkám také měřit krevní průtok díky kontrastním látkám. Toto vyšetření je srovnatelné s perfúzním vyšetřením na PETu, ale studie ukazují že PET vyšetření má vyšší citlivost a je celkově přesnější. (Chouliaras & O'Brien, 2023)

4.3 SPECT/CT

SPECT může být užitečným doplňkem k dalším diagnostickým metodám, jako je MRI a PET, při diferenciální diagnostice neurodegenerativních onemocnění. Nicméně, je důležité si uvědomit, že SPECT má určité omezení, jako je nižší prostorové rozlišení a citlivost ve srovnání s PET.

Metody SPECT dokáží stejně jako PET hodnotit mozkovou perfuzi, Beta amyloidové plaky, Tau proteiny, Dopaminové receptory a transportéry a hlavně zobrazení srdeční inervace.

(Balážová et al., 2021)

5 Budoucnost

Kromě dalšího zdokonalování diferenciální diagnostiky, zobrazovacích metod, etiologie, léčby a pochopení patologických změn. Výzkumu genetických predispozic a mutací, které mohou způsobovat neurodegenerativní procesy je užitečný k časné diagnostice. Například mutace LRRK2 je spojena s vypuknutím časné formy AD před 20. rokem života, ale i u formy projevující se před 50. rokem života, ale nosiči zmutovaného genu LRRK2 mohou být asymptomatictí. V současné době jsou dostupné zobrazovací metody velmi rozsáhlé a necentralizované, tyto metody zahrnují strukturální vyšetření, funkční MRI, SPECT, PET. Ne všechny metody jsou potřebné, praktické nebo dostupné pro klinickou praxi. Jsou tři hlavní klinické úlohy: časná diagnostika, diferenciální diagnostika a sledování účinnosti léčby. Nukleární medicína je spolehlivým nástrojem pro hodnocení metabolismu glukózy, Beta-

amyloidových plaků, Tau patologií a zánětlivých reakcí. Tato variabilita nástrojů je působivá, tak bývá zpochybňována z hlediska praktické a klinické užitečnosti.

(Golan et al., 2022)

Jako jednu z možností standardizace protokolů u pacientů s PD byly navrženy čtyři hlavní diagnostické protokoly. 18F-DOPA dokáže rozlišit degenerativní a nedegenerativní kondice 18F-FDG a 123I-MIBG dokáží diferenciovat PD od CBS, MSA, a PSP. 18F-FDG je fyziologicky vychytávána u PD a patologicky u CBS, MSA, a PSP, 123I-MIBG je vychytáván naopak. D2-PET zobrazuje post synaptické receptory, zvýšeně je akumulován u PD a CBS. Jeden z potenciálních protokolů je DAT SPECT, který by mohl znázornit funkční obsah dopaminových transportérů. (Golan et al., 2022)

Dalším tématem do budoucna se týká COVIDU-19 a poškození mozku s neurologickými komplikacemi. Výzkum již prokázal že Covidová hyposmie a Parkinsonská hyposmie mají různý původ a jsou ovlivněny jiné části mozku.

(Golan et al., 2022)

PET/MR kombinuje přístroje PET a magnetickou rezonanci, která vytváří podobně vysokou kvalitu zobrazení, za nižší radiační zátěž pacienta, ale je časově náročnější, je potřeba spolupráce pacienta. (Ferda et al., 2017)

Technologická vyspělost přístrojů PET a MRI dovolili vytvořit hybridní přístroje PET/MRI, které dokázali technologicky zlepšit kvalitu a zjednodušit zobrazování neurodegenerativních procesů. Ale prozatímni technologická limitace nedovoluje plnohodnotně využít PET/MRI, kvůli nižší kvalitě dat, která by mohla ovlivnit diagnostiku. Bylo konstatováno, že v případě demence a dalších neurodegenerativních onemocnění má kombinace PET/MRI velký potenciál, protože poskytuje relevantní informace o biomarkerech na jednom místě, což může významně zlepšit a zjednodušit včasné a diferenciální diagnostiku a může být přínosná i při testování léků. Také je hypotézováno, že PET/MRI má potenciál a je na cestě stát se standardním protokolem k diagnostice neurodegenerativních pochodů. Do budoucna je nutný vývoj radiofarmak a sekvencí MRI. Pokud jde o potenciální MR techniky, za slibné kandidáty na zlepšení diagnostiky demence se považují zejména difuzně-tenzní zobrazování (DTI), funkční MR v klidovém stavu (rs-fMRI) a perfuzní zobrazování. DTI

mapuje vlákna bílé hmoty a jako taková je schopna poskytnout modely strukturální integrity bílé hmoty. Rs-fMRI může poskytnout doplňující informace o funkční konektivité a umožnit funkční analýzu mozkové sítě. (Barthel et al., 2015)

6 Závěr

Prvním cílem bylo předložit dohledané informace o neurodegenerativních onemocněních. Nejčasnější neurodegenerativní onemocnění jsou Alzheimerovy choroby a Parkinsonovy syndromy, tyto nemoci neovlivňují pouze jedince trpící těmito nemocemi, ale i jejich blízké. Tyto onemocnění mají různé projevy, prognózu a rychlost eskalace. Léčba je velice omezená a soustřeďuje se hlavně na symptomy.

Druhým cílem bylo předložení dohledaných informací o metodách vyšetření neurodegenerativních onemocnění metodami nukleární medicíny. Princip diagnostiky je založen na detekci patologických ložisek jako Beta amyloidové a Tau proteiny, metabolických funkcí a perfuze, dopaminergního systému a srdeční inervace. V závěru lze konstatovat, že nukleární medicína nabízí slibné perspektivy v diagnostice neurodegenerativních onemocnění. Studie a výzkumy provedené v posledních letech ukazují na potenciál těchto metod v identifikaci patofyziologických změn spojených s neurodegenerací. Nukleární metody umožňují nejen detekci a lokalizaci léze, ale také sledování progresi onemocnění a efektivity terapie. Nicméně je důležité zdůraznit, že využití nukleární medicíny v diagnostice neurodegenerativních onemocnění není bez výzev. Mezi tyto výzvy patří finanční náklady spojené s provozem a údržbou zařízení a dostupnost.

Třetím cílem bylo předložení poznatků ohledně současného a budoucího výzkumu. Výzkum je zaměřen na optimalizaci diagnostických postupů a zlepšení přesnosti a spolehlivosti těchto metod v diagnostice neurodegenerativních onemocnění. Výzkum do budoucna je zaměřen na optimalizaci kombinovaných přístrojů nukleární medicíny s MRI a vývoj nových radiofarmak, zaměřené hlavně na SPECT. Díky cenové dostupnosti a menší technické náročnosti mají vyšetření SPECT obrovský potenciál, ale kvůli jejich nižší kvalitě a přesnosti vyšetření byly upřednostněny vyšetření PET. S rostoucí incidencí neurodegenerativních onemocnění a zvyšujícím se věkem lze předpokládat, že do budoucna bude zvyšován nátlak na dostupnost vhodných vyšetření pro diagnostiku. Nesdílou součástí výzkumů také tvoří podpůrná léčba a v ideálním případě i aktivní léčba některých onemocnění.

Bakalářská práce by se mohla do budoucna uplatnit jako materiál, seznamující studenty zdravotnických oborů s uplatněním nukleární medicíny v diagnostice neurodegenerativních onemocnění.

7 Seznam zkratk

18F-FDG- 18 fluorodeoxyglukoza

18F-FLT- Fluorozhymidine

99mTc- Technecium

99mTc-HMPAO- Technecium hexamethylpropylenaminoxim

99mTc-ECD – Technecium ethyl cysteinát dimer

AD- Alzheimerova choroba

AJ-Anglický jazyk

APP- amyloidový prekurzorový protein

C- Uhlík

CBD- Kortikobazální degenerace

CNS- Centrální nervový systém
CT- Výpočetní tomografie
č. - číslo
ČJ- Český jazyk
DBS- deep brain stimulation
DLB- Demence s Lewiho tělísky
F- Fluor
FNOL- Fakultní nemocnice Olomouc
Fyz. aktivita- Fyzická aktivita
f MRI-funkční magnetická resonance
I- Jod
IPD- Idiopatická Parkinsonova choroba
MRI- Magnetická resonance
MSA- Multisystémová atrofie
PD- Parkinsonova choroba
PET- Pozitronová emisní tomografie
PSP- Progresivní supranukleární obrna
SPECT- Jednofotonová emisní výpočetní tomografie
WHO- Světová zdravotnická organizace

8 Seznam obrázků

Obrázek č. 1- Formace amyloidových plátů

Formace amyloidových plátů: Amyloid-plaque formation. Retrieved April 3, 2024, from <https://www.nia.nih.gov/health/alzheimers-and-dementia/about-adear-center>

Obrázek č. 2- Diagram of how microtubules desintegrate with Alzheimer's disease

Diagram of how microtubules desintegrate with Alzheimer's disease. Retrieved April 3, 2024, from <https://www.nia.nih.gov/health/alzheimers-and-dementia/about-adear-center>

Obrázek č. 3- Normální a patologické nálezy při vyšetření pomocí 18F-flutemetamol

Normální a patologické nálezy při vyšetření pomocí 18F-flutemetamol

<https://www.itnonline.com/content/fda-clears-second-alzheimer%E2%80%99s-imaging-agent>

Obrázek č. 4- PET/MRI s 18FAV-1451 u pacienta s AD

[18F]AV-1451 PET superimposed to MR imaging in a case of PCA with underlying Alzheimer dementia pathology; color bar displays legend for SUVR (standard uptake value ratios).

(2017). Retrieved April 7, 2024, from

<https://sci-hub.se/https://doi.org/10.1016/j.cpet.2017.02.005>

Obrázek č. 5 Vyšetření DaTSCAN, vlevo normální nález, ve středu PD a vpravo DLB

Vyšetření DaTSCAN, vlevo normální nález, ve středu PD a vpravo DLB: 123I-Ioflupan (DaTSCAN): vlevo normální nález, ve středu PD, vpravo DLB (Nemocnice Kyjov, Oddělení nukleární medicíny). (2021). Solen medical education. Retrieved April 7, 2024, from

<https://www.solen.cz/pdfs/neu/2021/05/05.pdf>

9 Referenční seznam zdrojů

1. Ferda, J., Ferdová, E., & Baxa, J. (2017). HYBRIDNÍ ZOBRAZENÍ PET/MR. *Česká radiologie*, 2017, 353-362.
2. Kupka, K., Kubinyi, J., & Šámal, M. (2015). *Nukleární medicína* (6. ed.). P3K.
3. Barthel, H., Schroeter, M. L., Hoffmann, K. -T., & Sabri, O. (2015). PET/MR in Dementia and Other Neurodegenerative Diseases. *Seminars in Nuclear Medicine Volume 45, Issue 3, 2015*(Volume 45, 3), 224-233. <https://doi.org/https://doi.org/10.1053/j.semnuclmed.2014.12.003>
4. Čupková, J., Falk, M., Falková, I., Freitinger Skalická, Z., Grebenyuk, A. N., Havránek, J., Havránková, R., & Horáček, J. M., Havránková, R. (Ed.). (2020). *Klinická radiobiologie* (1st ed.). Grada Publishing.
5. NZIP.CZ. *Centrální nervový systém (CNS): mozek a mícha.* (Ú. zdravotnických informací a statistiky Č. R.). Retrieved March 21, 2024, from <https://www.nzip.cz/clanek/1397-centralni-nervovy-system-cns-mozek-micha>

6. Druga, R., Grim, M., & Dubový, P. (c2011). *Anatomie centrálního nervového systému*. Galén.
7. Čihák, R. (2004). *Anatomie* (2., upr. a dopl. vyd, ilustroval Milan MED, ilustroval Ivan HELEKAL). Grada.
8. Dugger, B. N., & Dickson, D. W. (2017). Pathology of Neurodegenerative Diseases. *Cold spring harbor perspectives in biology*, 2017(1), 1-22. <https://doi.org/10.1101/cshperspect.a028035>
9. Scheltens, P., Strooper, B. D., Kivipelto, M., Holstege, H., Chételat, G., Teunissen, C. E., Cummings, J., & Flier, W. M. van der. (2021). Alzheimer's disease. *The Lancet*, 2021(391), 1577–1590. [https://doi.org/10.1016/S0140-6736\(20\)32205-4](https://doi.org/10.1016/S0140-6736(20)32205-4)
10. Ballard, C., Gauthier, S., Corbett, A., Brayne, C., Aarsland, D., & Jones, E. (2011). Alzheimer's disease. *The Lancet*, 2011(377), 1019-1039. [https://doi.org/10.1016/S0140-6736\(10\)61349-9](https://doi.org/10.1016/S0140-6736(10)61349-9)
11. Jiráček, R. (2008). DIAGNOSTIKA A TERAPIE ALZHEIMEROVY CHOROBY. *Neurologie pro praxi*, 2008(9), 240-244. <https://www.solen.cz/pdfs/neu/2008/04/10.pdf>
12. Dubois, B., Villain, N., Frisoni, G. B., Rabinovici, G. D., Sabbagh, M., & Cappa, S. (2021). Clinical diagnosis of Alzheimer's disease: recommendations of the International Working Group. *The lancet neurology*, 2021(20), 484-496. [https://doi.org/10.1016/S1474-4422\(21\)00066-1](https://doi.org/10.1016/S1474-4422(21)00066-1)
13. Hayes, M. T. (2019). Parkinson's Disease and Parkinsonism. *The American Journal of Medicine*, 2019(1), 802-807. <https://sci-hub.se/https://doi.org/10.1016/j.amjmed.2019.03.001>
14. Tolosa, E., Garrido, A., Scholz, S. W., & Poewe, W. (2021). Challenges in the diagnosis of Parkinson's disease. *The lancet neurology*, 2021(20), 385–397. [https://sci-hub.se/https://doi.org/10.1016/S1474-4422\(21\)00030-2](https://sci-hub.se/https://doi.org/10.1016/S1474-4422(21)00030-2)

15. FNOL. (2021). Katalog místních radiologických standardů pro nukleární medicínu.
16. Ricci, C. (2024). Neurodegenerative Disease: From Molecular Basis to Therapy. *International Journal of Molecular Sciences*, 2024(1), 1-7.
<https://www.mdpi.com/1422-0067/25/2/967>
17. Dugger, B. N., & Dickson, D. W. (2017). Pathology of Neurodegenerative Diseases. *Biomed*, 2017(1), 1-22. <https://sci-hub.se/https://doi.org/10.1101/cshperspect.a028035>
18. Valotassiou, V., Malamitsi, J., Papatriantafyllou, J., Dardiotis, E., Tsougos, I., Psimadas, D., Alexiou, S., Hadjigeorgiou, G., & Georgoulas, P. (2018). SPECT and PET imaging in Alzheimer's disease. *Annals of Nuclear Medicine*, 2018, 583-593.
<https://doi.org/10.1007/s12149-018-1292-6>
19. Balážová, Z., Bernátek, J., & Baláž, M. (2021). Role nukleární medicíny v diagnostice Parkinsonovy nemoci, Alzheimerovy nemoci a demence s Lewyho tělísky. *Solen medical education*, 2021(5), 386-392. <https://doi.org/10.36290/neu.2021.032>
20. Xia, C., & Dickerson, B. C. (2017). Multimodal PET Imaging of Amyloid and Tau Pathology in Alzheimer Disease and Non-Alzheimer Disease Dementias, 2017(1), 1-8. <https://doi.org/10.1016/j.cpet.2017.02.005>
21. SHALGUNOV, V., Bidesi, N., Andersen, I. V., Windhorst, A. D., Shalgunov, V., & Herth, M. M. (2021). The Role of Neuroimaging in Parkinson's Disease, 2021, 1-69.
<https://sci-hub.se/https://doi.org/10.1111/jnc.15516>
22. Golan, H., Volkov, O., & Shalom, E. (2022). Journal of the Neurological Sciences. *Ensevier*, 2022, 1-10.
<file:///C:/Users/pc/Downloads/Nuclear%20medicine%20-%20Parkinson.pdf>

23. Ono, M., Watanabe, H., Kitada, A., Matsumura, K., Ihara, M., & Saji, H. (2016). Highly Selective Tau-SPECT Imaging Probes for Detection of Neurofibrillary Tangles in Alzheimer's Disease. *Scientific Reports*, 2016(1), 1-11. <https://sci-hub.se/10.1038/srep34197>
24. Kung, M. -P., Hou, C., Zhuang, Z. -P., Cross, A. J., Maier, D. L., & Kung, H. F. (2004). Characterization of IMPY as a potential imaging agent for β -amyloid plaques in double transgenic PSAPP mice. *Eur J Nucl Med Mol Imaging*, 2004, 1136–1145. <https://sci-hub.se/https://doi.org/10.1007/s00259-004-1487-z>
25. Maya, Y., Okumura, Y., Kobayashi, R., Onishi, T., Shoyama, Y., Barret, O., Alagille, D., Jennings, D., Marek, K., Seibyl, J., Tamagnan, G., Tanaka, A., & Shirakami, Y. (2016). Preclinical properties and human in vivo assessment of 123I-ABC577 as a novel SPECT agent for imaging amyloid-b. *Brain Journal of Neurology*, 2016(1), 193-203. <https://doi.org/10.1093/brain/awv305>
26. Sarikaya, I. (2015). PET imaging in neurology: Alzheimer's and Parkinson's diseases. *Nuclear medicine communications*, 2015(1), 1-7. <https://sci-hub.se/https://doi.org/10.1097/mnm.0000000000000320>
27. Gharibkandi, N. A., & Hosseinimehr, S. J. (2018). Radiotracers for imaging of Parkinson's disease. *European Journal of Medicinal Chemistry*, 2018(1), 75-89. <https://sci-hub.se/https://doi.org/10.1016/j.ejmech.2019.01.029>
28. Chouliaras, L., & O'Briencorresponding, J. T. (2023). The use of neuroimaging techniques in the early and differential diagnosis of dementia, 2023, 4084–4097. <https://doi.org/10.1038/s41380-023-02215-8>