

VYSOKÉ UČENÍ TECHNICKÉ V BRNĚ

BRNO UNIVERSITY OF TECHNOLOGY

FAKULTA ELEKTROTECHNIKY A KOMUNIKAČNÍCH TECHNOLOGIÍ
ÚSTAV BIOMEDICÍNSKÉHO INŽENÝRSTVÍ

FACULTY OF ELECTRICAL ENGINEERING AND COMMUNICATION
DEPARTMENT OF BIOMEDICAL ENGINEERING

ANALÝZA CÉV OPTICKÉHO DISKU V SÉRII SNÍMKŮ Z
EXPERIMENTÁLNÍ FUNDUS KAMERY

DIPLOMOVÁ PRÁCE
MASTER'S THESIS

AUTOR PRÁCE
AUTHOR

Bc. MARIE HARTLOVÁ

BRNO 2015



VYSOKÉ UČENÍ TECHNICKÉ V BRNĚ

BRNO UNIVERSITY OF TECHNOLOGY



**FAKULTA ELEKTROTECHNIKY A KOMUNIKAČNÍCH
TECHNOLOGIÍ**

ÚSTAV BIOMEDICÍNSKÉHO INŽENÝRSTVÍ

FACULTY OF ELECTRICAL ENGINEERING AND COMMUNICATION
DEPARTMENT OF BIOMEDICAL ENGINEERING

ANALÝZA CÉV OPTICKÉHO DISKU V SÉRII SNÍMKŮ Z EXPERIMENTÁLNÍ FUNDUS KAMERY

ANALYSIS OF OPTIC DISC VESSELS IN VIDEO-SEQUENCES FROM EXPERIMENTAL FUNDUS
CAMERA

DIPLOMOVÁ PRÁCE

MASTER'S THESIS

AUTOR PRÁCE

AUTHOR

Bc. MARIE HARTLOVÁ

VEDOUCÍ PRÁCE

SUPERVISOR

Ing. JAN ODSTRČILÍK, Ph.D.

BRNO 2015



VYSOKÉ UČENÍ
TECHNICKÉ V BRNĚ

Fakulta elektrotechniky
a komunikačních technologií

Ústav biomedicínského inženýrství

Diplomová práce

magisterský navazující studijní obor
Biomedicínské inženýrství a bioinformatika

Studentka: Bc. Marie Hartlová

ID: 136471

Ročník: 2

Akademický rok: 2014/2015

NÁZEV TÉMATU:

Analýza cév optického disku v sérii snímků z experimentální fundus kamery

POKYNY PRO VYPRACOVÁNÍ:

1) Seznamte se s principem snímání očního pozadí pomocí experimentální fundus kamery a s vlastnostmi takto získaných obrazových dat. Zejména se zaměřte na charakteristické struktury, které na snímcích tvoří cévní řečiště uvnitř optického disku. 2) Provedte literární rešerši prací zabývajících se analýzou fundus fotografií, zejména segmentací cévního řečiště a možnostmi jeho maskování. 3) Vybranou metodu blíže nastudujte a provedte její implementaci v programovém prostředí MATLAB. 4) Implementované algoritmy otestujte a vhodně vyhodnoťte na dostupných sériích snímků. 5) Provedte diskusi dosažených výsledků a zhodnoťte účinnost a využitelnost aplikovaného řešení. 6) K vytvořeným programovým funkcím sepište přehledný návod k obsluze.

DOPORUČENÁ LITERATURA:

[1] ODSTRČILÍK, J., et al. Retinal vessel segmentation by improved matched filtering: evaluation on a new high-resolution fundus image database. IET Image Processing, vol. 7, no. 4, pp. 373-383, 2013.

[2] FRAZ, M. M., et al. Blood vessel segmentation methodologies in retinal images – A Survey. Computer methods and Programs in Biomedicine, vol. 108, no. 1, pp. 407–433, 2012.

Termín zadání: 9.2.2015

Termín odevzdání: 31.7.2015

Vedoucí práce: Ing. Jan Odstrčilík, Ph.D.

Konzultanti diplomové práce:

prof. Ing. Ivo Provazník, Ph.D.

Předseda oborové rady

UPOZORNĚNÍ:

Autor diplomové práce nesmí při vytváření diplomové práce porušit autorská práva třetích osob, zejména nesmí zasahovat nedovoleným způsobem do cizích autorských práv osobnostních a musí si být plně vědom následků porušení ustanovení § 11 a následujících autorského zákona č. 121/2000 Sb., včetně možných trestněprávních důsledků vyplývajících z ustanovení části druhé, hlavy VI. díl 4 Trestního zákoníku č.40/2009 Sb.

ABSTRAKT

Při analýze retinálních snímků představuje segmentace cévního řečiště důležitý krok celého postupu. Výsledky analýzy mohou být použity při diagnostice onemocnění očního aparátu a onemocnění kardiovaskulárního systému. Tato práce se zabývá možnostmi segmentace cévního řečiště v sérii snímků z experimentální fundus kamery.

KLÍČOVÁ SLOVA

sítnice, cévní řečiště, fundus kamera, experimentální kamera, HOG, histogram, klasifikace

ABSTRACT

Segmentation of the vasculature is an important step in the process of the retinal image analysis. The results of the analysis can be used to diagnose several eye and cardiovascular diseases. The aim of this thesis is to search for possibilities in video-sequences from experimental fundus camera.

KEYWORDS

retina, retina vessels, fundus camera, experimental fundus camera, HOG, histogram, classification

HARTLOVÁ, Marie *Analýza cév optického disku v sérii snímků z experimentální fundus kamery* : diplomová práce. Brno: Vysoké učení technické v Brně, Fakulta elektrotechniky a komunikačních technologií, Ústav biomedicínského inženýrství, 2015. 75 s. Vedoucí práce byl Ing. Jan Odstrčilík, Ph.D.

PROHLÁŠENÍ

Prohlašuji, že svou diplomovou práci na téma „Analýza cév optického disku v sérii snímků z experimentální fundus kamery “ jsem vypracoval samostatně pod vedením vedoucího diplomové práce a s použitím odborné literatury a dalších informačních zdrojů, které jsou všechny citovány v práci a uvedeny v seznamu literatury na konci práce.

Jako autor uvedené diplomové práce dále prohlašuji, že v souvislosti s vytvořením této diplomové práce jsem neporušil autorská práva třetích osob, zejména jsem nezasáhl nedovoleným způsobem do cizích autorských práv osobnostních a/nebo majetkových a jsem si plně vědom následků porušení ustanovení § 11 a následujících autorského zákona č. 121/2000 Sb., o právu autorském, o právech souvisejících s právem autorským a o změně některých zákonů (autorský zákon), ve znění pozdějších předpisů, včetně možných trestněprávních důsledků vyplývajících z ustanovení části druhé, hlavy VI. díl 4 Trestního zákoníku č. 40/2009 Sb.

Brno

.....

(podpis autora)

PODĚKOVÁNÍ

Ráda bych poděkovala vedoucímu své diplomové práce panu Ing. Janu Odstrčilíkovi, Ph.D. za odborné vedení, konzultace, trpělivost a podnětné návrhy k práci.

Brno

.....

(podpis autora)

OBSAH

Úvod	11
1 Anatomie	12
1.1 Anatomie sítnice	12
1.2 Cévní zásobení sítnice	14
2 Metody segmentace cévního řečiště	16
2.1 Metody založené na filtrování	16
2.2 Metody založené na sledování	17
2.3 Metody založené na modelování	17
2.4 Metody založené na učení	17
3 Snímání očního pozadí	18
3.1 Fundus kamera	18
3.2 Experimentální videooftalmoskop	20
3.3 Vlastnosti sekvencí snímků sítnice	20
3.4 Vlastnosti snímků databáze HRF	22
4 Návrh metody segmentace cévního řečiště	27
4.1 Stávající metoda	27
4.1.1 Přizpůsobené filtry	28
4.1.2 Hessovy matice	30
4.2 Rozšíření stávající metody	33
4.2.1 Gaborovy filtry	33
4.2.2 Histogram orientovaných gradientů	38
4.2.3 Výpočty z histogramů	41
4.3 Support Vector Machine (SVM)	42
4.4 Otestování nejvhodnějších příznaků pro klasifikaci	43
4.4.1 Křížová validace	43
4.4.2 Aplikace výstupů SVM klasifikátoru	44
5 Vymaskování cévního řečiště	47
6 Popis realizovaných programových funkcí	49
6.1 Funkce pro návrh a konvoluci s Gaborovými filtry	49
6.2 Funkce pro odstranění okraje FOV	49
6.3 Funkce pro klasifikaci snímku	50
6.4 Skript pro vyhodnocení klasifikovaného snímku HRF	50

6.5	Skript pro vyhodnocení klasifikovaného videa	51
6.6	Funkce Vymaskování cévního řečiště	51
7	Vyhodnocení segmentace	52
7.1	Zpracování klasifikovaných snímků	52
7.2	Vyhodnocení segmentace snímků HRF	52
7.2.1	Senzitivita, Specificita a přesnost klasifikace	54
7.3	Vyhodnocení segmentace sekvencí snímků	57
8	Diskuze dosažených výsledků	60
9	Závěr	66
	Literatura	67
	Seznam symbolů, veličin a zkratk	71
	Seznam příloh	72
A	Obsah přiloženého CD	73
B	Ukázka spuštění funkcí	74

SEZNAM OBRÁZKŮ

1.1	Řez okem ([26])	12
1.2	Cévní zásobení sítnice ([2])	14
3.1	Jednoduché schéma a realizace fundus kamery ([6])	18
3.2	Jeden snímek ze série snímků sítnice	21
3.3	Profil cévy	22
3.4	Barevný snímek sítnice (x01h)	23
3.5	Červená složka	24
3.6	Zelená složka	24
3.7	Modrá složka	25
3.8	Zlatý standard pro snímek na obr.3.4	25
4.1	Schématický diagram příznaků navržené metody	27
4.2	Masky používané pro filtraci metodou mfr ([39])	28
4.3	Výsledný snímek získaný výběrem maxim z odezev pro jednotlivé šířky (x01h)	29
4.4	Klasifikovaný snímek dle mfr, kde je barevně zvýrazněna příslušnost maxima k dané odezvě filtru ([39])	30
4.5	Rozložení příznaku mfr ve vzorcích céva-pozadí	31
4.6	Obraz sestávající z vlastních čísel Hessových matic (x01h)	32
4.7	Rozložení příznaku Hessiány ve skupinách céva-pozadí	32
4.8	Gaborův filtr lambda 18 -reálná část	34
4.9	Gaborův filtr lambda 18 -imaginární část	34
4.10	Rotovaný Gaborův filtr lambda 18	35
4.11	Řez filtrem pro silnější cévy	35
4.12	Maximum odezev filtru pro silné cévy	36
4.13	Maximum odezev filtru pro tenčí cévy	37
4.14	Rozložení příznaku Gaborovy filtry ve skupinách céva-pozadí	37
4.15	Určení gradientu HOG ([32])	38
4.16	Suma HOG	39
4.17	Směrodatná odchylka HOG	40
4.18	Rozptyl HOG	40
4.19	Těžiště histogramu	41
4.20	Těžiště histogramu - parametrický obraz	42
4.21	Rozložení příznaků Gaborovy filtry, Přizpůsobené filtry a Hessiány	45
4.22	Výstup z klasifikátoru (x01h)	45
4.23	Výstup z klasifikátoru snímek z videooftalmoskopu	46
5.1	Vymaskovaný snímek ze série snímků sítnice	47
5.2	Histogramy snímku	48

5.3	Snímek HRF s odstraněným cévním řečištěm (x01h)	48
7.1	Klasifikovaný snímek HRF (x01h)	52
7.2	Chyby klasifikace snímku HRF (x01h)	53
7.3	Rozsah plochy cév v sekvencích snímků-srovnání mezi videi	57
7.4	Klasifikovaný snímek ze sekvence snímků sítnice	58
7.5	Kolísání plochy cév v rámci jedné sekvence snímků sítnice	58
8.1	Parazitní detekce nervových vláken	60
8.2	Parazitní detekce kraje FOV	61
8.3	Parazitní detekce optického disku snímek HRF	61
8.4	Parazitní detekce optického disku v sérii snímků sítnice	62
8.5	Zastoupení plochy cév v sérii snímků sítnice	62
8.6	Zastoupení plochy cév v sérii snímků sítnice	63
8.7	Nesegmentovatelný snímek	63
8.8	Špatně segmentovatelný snímek	64
8.9	Výstup segmentace- špatně segmentovatelný snímek 8.8	64

SEZNAM TABULEK

3.1	Technické specifikace fundus kamery CANON CF-60 UVi	19
4.1	Výsledky křížové validace - HRF	44
4.2	Výsledky křížové validace-video	44
7.1	Vyhodnocení segmentace -snímky HRF zdravé	54
7.2	Vyhodnocení segmentace -snímky HRF diabetická retinopatie	55
7.3	Vyhodnocení segmentace -snímky HRF glaukom	56
7.4	Vyhodnocení segmentace -video	59

ÚVOD

Na sítnici, jako jediném místě na těle, je možno pozorovat změny cévního systému neinvazivní metodou. Pro vyhodnocení zdravotního stavu očního pozadí se nejčastěji využívá hodnocení stavu cévního řečiště sítnice, např. z retinálních fotografií (fotografií z tzv. fundus kamery). Na oční pozadí má vliv mnoho různých onemocnění spojených např. s kardiovaskulárním systémem nebo diabetickou retinopatií [2], [1].

Onemocnění očního aparátu a onemocnění majících vliv zejména na sítnici existuje mnoho. Zajímavé jsou práce zabývající se diagnostikou diabetické retinopatie, glaukomu, případně makulární degenerace. Jako příklad můžeme uvést jedno z nejčastějších onemocnění očního aparátu – zelený zákal neboli glaukom. Jedná se o degenerativní, geneticky podmíněné poškození očního nervu. Jako další onemocnění sítnice můžeme uvést věkem podmíněnou makulární degeneraci (AMD) [2],[1].

O anatomii sítnice a jejím cévním zásobení pojednává kapitola 1. Kapitola 2 navazuje popisem segmentace cévního řečiště ze snímků fundus kamery. Segmentace cévního řečiště na snímcích sítnice je v dnešní době již z velké části automatizovaná. V rámci preventivních screeningových programů se uplatňují metody automatické počítačové analýzy, které zjednodušují včasnou diagnostiku onemocnění. Existuje řada algoritmů pro automatickou segmentaci.

O vlastnostech snímků sítnice a cévních strukturách obsažených na snímcích pojednává podrobněji kapitola 3. Jsou zde popsány důležité oblasti na sítnici a jejich vlastnosti a také fundus kamera jako prostředek pro snímání cévního řečiště.

V kapitole 4 je navržena vlastní metoda segmentace cévního řečiště.

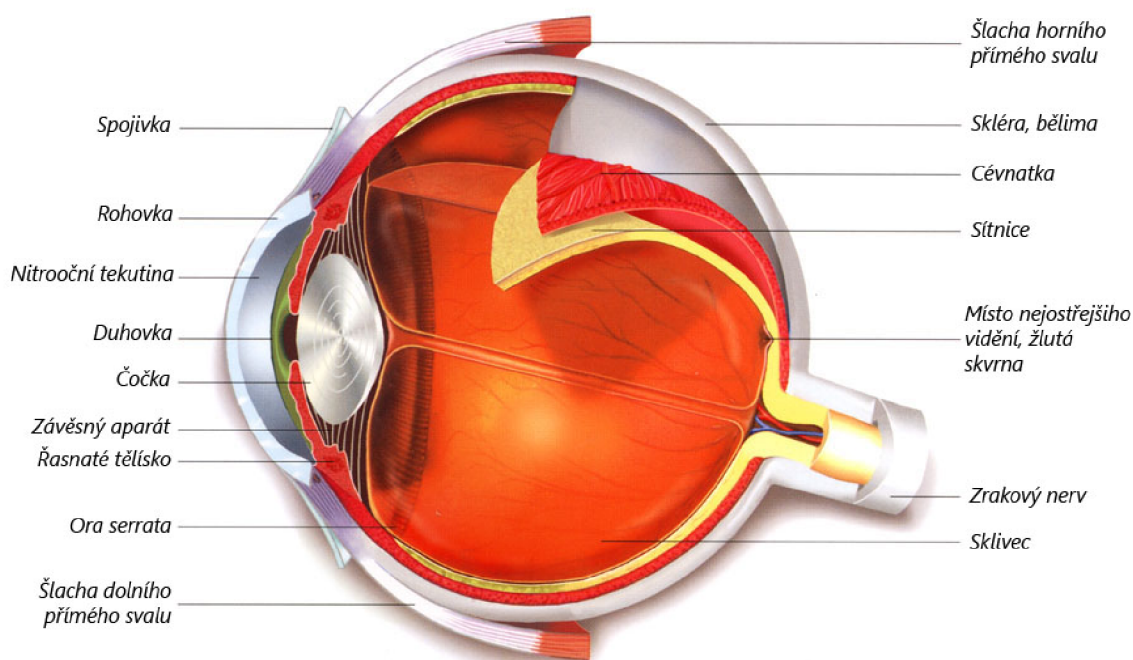
Úspěšnost každé metody vyžaduje ověření správnosti detekce cévního řečiště. K jednoznačnému ověření správnosti přiřazení každého pixelu k cévnímu řečišti či pozadí slouží tzv. zlatý standard, který ovšem pro sekvence snímků sítnice není k dispozici, proto pro srovnání úspěšnosti klasifikace jsou využity snímky sítnice z databáze ÚBMI.3.4.

Výběr nejlepší kombinace příznaků je popsán v podkap.4.4 a následně je v kap. 7 vyhodnocena úspěšnost segmentace navrženého algoritmu na snímcích z databáze HRF a z experimentálního videooftalmoskopu.

1 ANATOMIE

1.1 Anatomie sítnice

Sítnice (retina) – jemná několikavrstevná blána silná asi 0,2 – 0,4 mm. Na sítnici jsou dobře zřetelné dva útvary - žlutá skvrna a optický disk neboli slepá skvrna, kudy vystupuje zrakový nerv a vstupuje a. centralis retinae, která se tam i větví na své čtyři hlavní větve. Žlutá skvrna se nachází v takzvané centrální jamce. Žlutá skvrna je místem maximální ostrosti vidění, obsahuje pouze čípky a ostatní vrstvy sítnice jsou odsunuty stranou (tím vzniká ona jamka). Paprsky jdoucí z předmětu, na něž se oko soustředí, jsou zaostřovány právě sem.



Obr. 1.1: Řez okem ([26])

Histologicky se sítnice člení na deset vrstev: vrstva pigmentových buněk, vrstva čivých výběžků, zevní ohraničující membrána, vnitřní jádrová vrstva (tyčinky a čípky), zevní plexiformní vrstva, vnitřní jádrová vrstva (bipolární, horizontální a amakrinní buňky), vnitřní plexiformní vrstva, vrstva gangliových buněk, vnitřní ohraničující membrána, vrstva axonů gangliových buněk, přičemž čivé výběžky jsou nejdále od dopadajícího světla.

Funkce jednotlivých buněk :

- Pigmentové buňky - pohlcují světlo, které již bylo zaznamenáno tyčinkami a čípkami, a zabraňují jeho zpětnému odrazu (jako je tomu u kočkovitých šelem), čímž se zvyšuje ostrost vidění.
- Tyčinky a čípky - modifikované neurony se schopností reagovat na dopad světla. Tyčinky reagují i na slabé světlo, ale neregistrují barvy a neposkytují dostatečně ostrý obraz. Čípků jsou tři druhy (jeden pro každou základní barvu), poskytují ostrý a barevný obraz, ale potřebují dostatečné osvětlení.
- Bipolární buňky - přepojení vzruchu z čivých buněk.
- Horizontální buňky, amakrinní buňky - asociační buňky propojující mezi sebou jednotlivé bipolární, případně gangliové buňky. Podílí se na předzpracování obrazu.
- Gangliové buňky - buňky sbírající informace ze sítnice (je jich cca 10x méně než čivých buněk) a přeposílající informace dále do mozku. Soubor jejich axonů tvoří zrakový nerv.
- Tyčinky – asi 130 milionů buněk, které rozlišují pouze odstíny šedi. Jsou citlivější na světlo, čímž umožňují vidění za šera. Jejich činnost je umožněna očním purpur-rodopsinem (vitamín A a bílkovina opsin). Nejsou zastoupeny ve žluté skvrně.
- Čípky – asi 7 milionů buněk umožňujících barevné vidění. Vitamín A se zde váže na tři různé opsiny (citlivost na červené, zelené a modré světlo). Největší nakupení čípků je asi 4 mm od slepé skvrny na mírně prohnutém místě sítnice, tzv. žluté skvrně, které je místem nejostřejšího vidění. [2],[1]

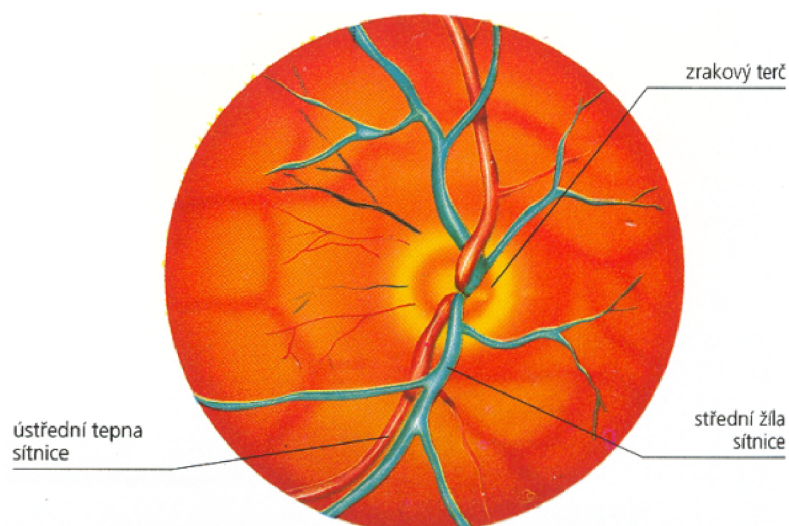
1.2 Cévní zásobení sítnice

Sítnice je vyživována ze dvou cévních systémů:

- centrální sítnicová tepna (arteria centralis retinae)
- choriokapilaris cévnatky

Retinální cévy jsou konečnými cévními větvemi. Sítnicové kapiláry nemají fenestrovaný endotel a jejich stěny jsou impermeabilní pro větší molekuly.

Centrální sítnicová tepna (arteria centralis retinae) je větev arteria ophthalmica, která se odštěpuje z arteria carotis interna. Tato céva vstupuje do očního nervu asi 10 – 15 mm za bulbem. V jeho ose proběhne k papile zrakového nervu a při výstupu ve fyziologické exkavaci se rozdělí na dvě kratičké větévky, horní a dolní. Každá z nich se znovu dělí na větévku temporální a nazální. Dělení během průběhu cév je vždy dichotomické a neexistují žádné anastomózy a tudíž jsou tyto větévky terminální. Na očním pozadí artérie prosvítají a proti vénám jsou bledší.



Obr. 1.2: Cévní zásobení sítnice ([2])

Od sklivce je arteria centralis retinae na papile oddělena pouze vnitřní hraniční membránou. Jejím úkolem je vyživovat první a druhý neuron, tvořený bipolárními a gangliovými buňkami, přičemž kromě povrchního cévního větvení, které se nachází ve vrstvě zrakových nervových vláken, existuje ještě hlubší cévní pletěň, která leží mezi vnější vrstvou vláken a vnitřní vrstvou jader sítnice.

Vnitřní vrstvy ostře ohraničeného okrsku sítnice zadního pólu oka vzácně vyživuje a. cilioretinalis, která vystupuje při okraji zrakového terče ze Zinnova arteriál-

ního prstence (circulus arteriosus Zinni). Je zásobována krví z a. ciliares posteriores breves a je nezávislá na a. centralis retinae.

Zevní vrstvy sítnice, retinální pigmentový epitel a světločivé buňky nemají vlastní kapiláry a jsou vyživovány z choriokapilaris cévnatky.

Vény probíhají souběžně s tepnami, sbíhají se směrem k papile do v. centralis retinae a opouštějí oční nerv v místě tepenného vstupu. Po výstupu z očního nervu je krev žilným systémem odváděna směrem k horní očníkové štěrbině a to buď přímo nebo po vstupu do horní oční vény (vena ophthalmica). [27],[28] a [2].

2 METODY SEGMENTACE CÉVNÍHO ŘEČIŠTĚ

V současné době se využívá mnoho metod pro segmentaci cévního řečiště ze snímků sítnice z fundus kamery.

Tyto metody můžeme rozdělit dle přístupu na metody založené na:

- filtrování
- sledování
- modelování
- učení

Nejjednodušším přístupem k segmentaci cév je detekce hran pomocí hranových operátorů. Tento přístup je použit například v [8], kde je k detekci hran cévního řečiště využíván Cannyho detektor a LoG operátor (Laplacian of Gaussian). Další metody mohou být založeny na metodě semínkové segmentace, kdy je cévní řečiště trasováno z předem daného bodu. Algoritmus založený na tomto principu lze nalézt například v publikaci [4].

Jiné metody segmentace cévního řečiště mohou být založeny na morfologických operacích [9] nebo využití vlnkové transformace [16]. Srovnání nejčastěji používaných metod segmentace cévního řečiště z retinálních snímků je publikováno v [7].

2.1 Metody založené na filtrování

Filtračními metodami se zabývá mnoho různých prací, můžeme zmínit například [15] nebo [10]. Znalost základních cévních struktur je u těchto metod použita pro sestavení masky, která je posléze použita pro oddělení cévních struktur od pozadí.

Metoda segmentace cévního řečiště automatickou metodou s využitím přizpůsobených filtrů [34] je založena na principu „matchfiltering“, dále jen mfr. Princip této metody je popsán dále v podkapitole 4.1.1. Další metody používající mfr jsou například metoda Hoover a kol. [12] nebo metoda Zhang a kol.[19].

Dále jsou pro segmentaci filtrací využívány např. Gaborovy filtry. [33],[35] a [36]. Tyto metody dosahují velké úspěšnosti v segmentaci cévního řečiště. Nejlepších výsledků dosahuje [37] otestovaná na databázi DRIVE.

2.2 Metody založené na sledování

Metody založené na sledování většinou nejdříve zmapují centrální linie cév a globálně v obraze vyhledají cévní řečiště dle určitého kritéria [11], [18] a [21].

Sledování začíná na malé skupině bodů, získaných pravidlem výběru jasu, a další krok je podmíněn sekčním profilem cévy. Tyto metody u nemocných jedinců selhávají a u zdravých vykazují velmi dobré výsledky.

2.3 Metody založené na modelování

Metody modelování využívají pro segmentaci cévního řečiště model. Každá metoda využívá jiné parametry pro popis cévního řečiště. Metoda Delibasis a kol. [20] kromě segmentace cévního řečiště určuje také směr cév. K tomu využívá prvky metody učení i metody sledování. Tento model předpokládá různě rozmístěné komplexy retinálních cév. V metodě je použit automatický algoritmus sledování. Tento algoritmus naznačí cévní řečiště a hledá v něm rozvětvení. Zároveň s tímto algoritmem je použit také algoritmus určující průměr cév. Metoda používá při hledání cévy tréninkovou část databáze DRIVE. Následně byla ověřena na testovací části databáze DRIVE. Metoda Jiang a kol. [13] používá pro segmentaci cévního řečiště více parametrický model, kdy segmentace probíhá za pomoci nastavených hodnot prahů.

2.4 Metody založené na učení

Metody založené na učení používají pro přidělení pixelu k cévnímu řečišti či k pozadí řízenou klasifikaci s učitelem. Klasifikátor je v tomto případě trénován na snímku zlatého standardu s ručně označenými pixely patřícími do cévního řečiště. Mezi tyto metody patří metoda [17] s technikou řízené klasifikace. Tato metoda byla učena a testována na databázi DRIVE, která je pro ni ale nedostatečná. Pokud by byla trénována na vhodnější databázi, omezil by se počet falešně pozitivních detekcí na minimum.

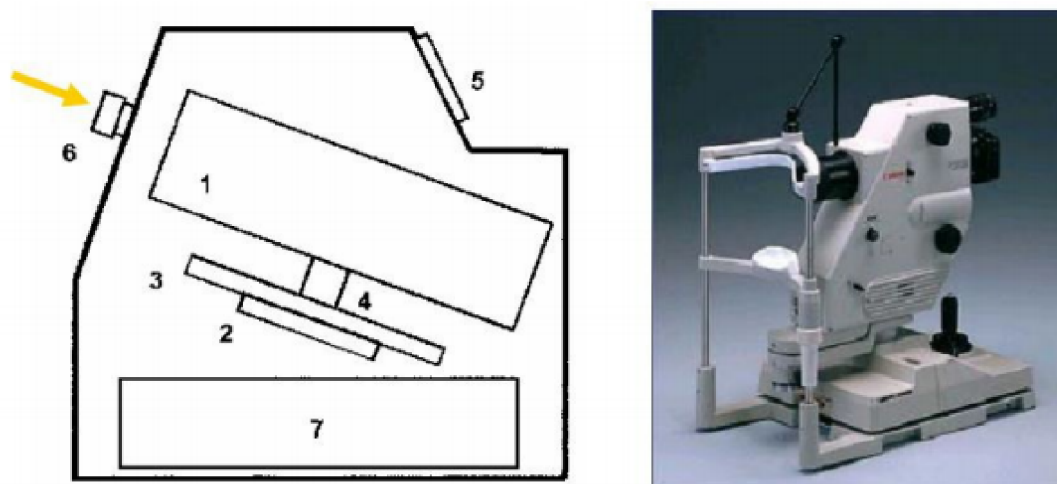
Z dalších prací založených na metodě učení můžeme uvést například metodu Marín a kol. [14], používající pro segmentaci 7-mi dimenzionální matici. Tato metoda se ukazuje jako nejúspěšnější obzvláště na patologických snímcích.

3 SNÍMÁNÍ OČNÍHO POZADÍ

Snímání očního pozadí se v současnosti provádí pomocí oftalmoskopu nebo pomocí fundus kamery. Na snímcích očního pozadí lze jako na jediných pozorovat cévy neinvazivní metodou. Těchto snímků lze využít k diagnostice onemocnění oka nebo kardiovaskulárního systému např. glaukomu, diabetickou retinopatii, angiopatii, zvýšený nitrolební tlak...

3.1 Fundus kamera

Fundus kamera je specializovaný mikroskop se záznamovým měřením určený k zachycení retinální části oka. Sítnice je osvětlena bílým světlem a její obraz je zaznamenán fotoaparátem nebo CCD snímačem. Pracuje na principu nepřímé oftalmoskopie. Hlavní výhodou je ovšem fakt, že snímky mohou být zaznamenány ve formě klasické fotografie, dnes většinou ve formě digitálního obrazu. Nevýhodou jednoduchého snímku z této kamery je absence trojrozměrného obrazu. Pro získání alespoň přibližného trojrozměrného obrazu lze použít tzv. simultánní stereografii nebo sekvenční snímání. Na obr.3.1 je zobrazena fundus kamera a její schématický popis [6], [5],[3].



Obr. 3.1: Jednoduché schéma a realizace fundus kamery Canon CF-60DSi. Popis: 1. Zobrazovací jednotka, 2-4. Poziční jednotka, 5. Operační panel pro lékaře, 6. Objektiv, 7. PC.([6])

Běžným vybavením moderních fundus kamer je vysoce citlivý fotoaparát (záznamové zařízení) s velkým rozlišením. Zorný úhel je v rozmezí 40° - 60° se zvětšením 2, 5× (širokoúhlé kamery snímají obraz mezi 45° -140°).

Dělení fundus kamer:

- mydriatické - před snímáním je třeba oko rozkapat, má horší rozlišení
- nonmydriatické

Zorné pole FOV	60°, 40°, 30°
Zvětšení u 35 mm filmu	1.7 × (60°), 2.5 × (40°), 3.4 × (30°)
Velikosti snímků	ø 29 mm × 22 mm (35 mm filmu) ø 75 mm × 57 mm (Polaroid filmu)
Minimální průměr čočky	ø 4 mm
Pracovní vzdálenost	45 mm
Rozsah nastavitelných dioptrií	-10 to +12D (bez kompenzační čočky) -6 to -27D (záporná kompenzační čočka) +9 to +32D (kladná kompenzační čočka)
Nastavení dioptrií obsluhy	± 5D
Zdroj bílého světla	300 W xenonová výbojka
Možnosti natáčení	Vertikálně: 38 mm Dopředu/dozadu: 70 mm Vpravo/vlevo: 120 mm Pohyb tváře: 65 mm
Rozměry	320 mm × 560 mm × 565 mm
Váha	26 kg

Tab. 3.1: Technické specifikace fundus kamery CANON CF-60 UVi

3.2 Experimentální videooftalmoskop

Pro potřebu snímání rychlých časových změn na sítnici se vývoj fundus kamer přesunul od snímání jednotlivých snímků k zachycení časových sekvencí sítnice.

Experimentální videokamera snímající sítnici je vyvíjena na spolupracujícím pracovišti v Erlangenu.

Tato fundus videokamera je nonmydriatická. Oko pacienta není rozkapané, proto je třeba, aby zornice zůstala rozšířená - snímání musí probíhat v šeru a je potřebné, aby na zornici dopadalo co nejméně světla, které je ale pro snímání sítnice potřebné. Tento problém je vyřešen nepřímým kontinuálním LED osvětlením sítnice, kdy na sítnici dopadá jen odražené světlo.

Snímání probíhá při nasvícení zeleným světlem o vlnové délce 575nm s FOV $20^\circ \times 15^\circ$. Sekvence je snímána monochromatickou CCD kamerou, napájenou přes USB, o rozlišení 640 x 480 pixelů se snímkovací frekvencí až 75 snímků za sekundu. [38]

3.3 Vlastnosti sekvencí snímků sítnice

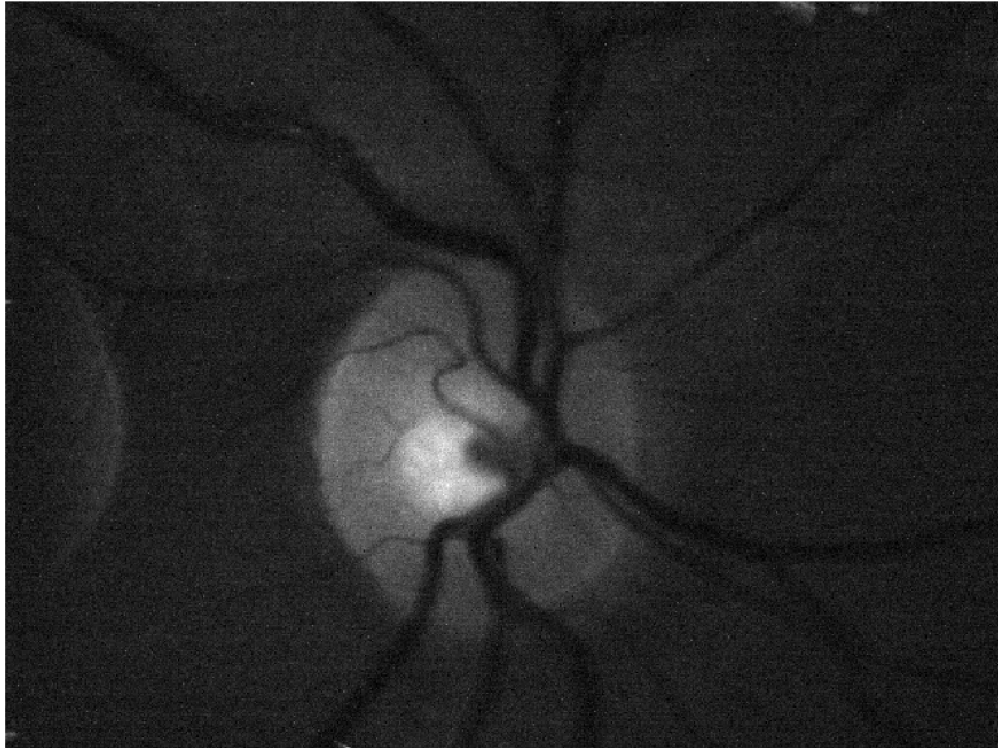
V této práci byly využity sekvence snímků sítnice získané experimentálním videooftalmoskopem popsaným v kapitole 3.2. Snímky jsou šedotónové a díky malému osvětlení při snímání jsou zašuměné.

Snímkovací frekvence je 11 až 39 snímků za sekundu a délka jednotlivých sekvencí je od 15 do 50 sekund. Delší videa mají menší snímkovací frekvenci. Celkem je tedy k dispozici více jak deset tisíc retinálních snímků ve 12 videích. Jednotlivé šedotónové snímky mají rozlišení 480x640 pixelů.

Snímány byly při nasvícení zeleným světlem s FOV 15° . Na snímcích je zachycen optický disk a cévní řečiště v jeho blízkém okolí.

Optický disk je tvořen množstvím elementů vstupujících či vystupujících ze sítnice: [2].

- Axony: Optický disk obsahuje více než milion axonů. Axony jsou doprovázeny jemnými kapilárami, které dávají disku jeho růžovou barvu. Občas se u zdravých jedinců vyskytuje nadměrná myelinizace axonů v nervové vrstvě, což



Obr. 3.2: Jeden snímek ze série snímků sítnice

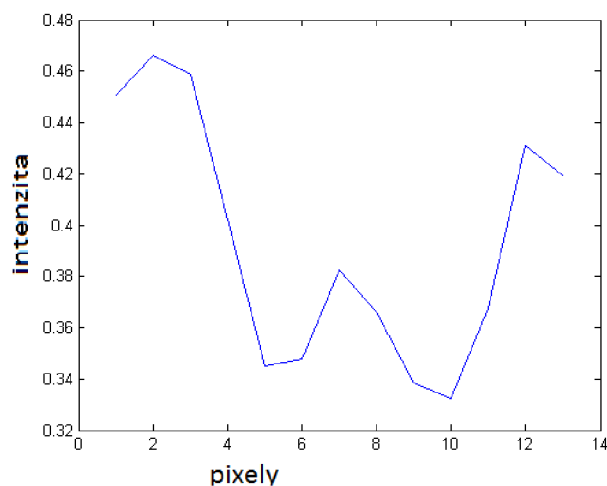
způsobuje bílé oblasti, objevující se podél vrstvy nervových vláken. Nervová vlákna jsou na snímcích z fundus kamery často viditelná a mohou být při segmentaci zaměněny za cévy.

- Cévy: Centrální retinální arterie vystupující ze středu optického disku se dělí a transportuje krev do čtyř kvadrantů sítnice. Optický disk lze nalézt sledováním cév do místa jejich spojení.

Cévy s největším průměrem na snímku mají průměr 20 pixelů a jejich průměr se se zvětšující vzdáleností od výběžku zrakového nervu zmenšuje. Na okraji snímku cévy mají průměr jen asi 12 pixelů. Na těchto silnějších cévách se může ukazovat centrální reflex. Ukázka jasového profilu cévy poblíž okraje snímku je na obr.3.3.

Dále jsou na snímcích dobře viditelné cévy zajišťující zásobení v oblasti optického disku a jeho blízkém okolí. Tyto cévy jsou tenčí a jejich průměr dosahuje hodnot 10 - 6 pixelů.

Dalším význačným místem na sítnici je žlutá skvrna, nacházející se poblíž optického disku, ta už ale v těchto sekvencích snímků není zachycena.



Obr. 3.3: Profil cévy

Nepřímé osvětlení sítnice snižuje kontrast snímků a způsobuje vysoké zašumění snímků.

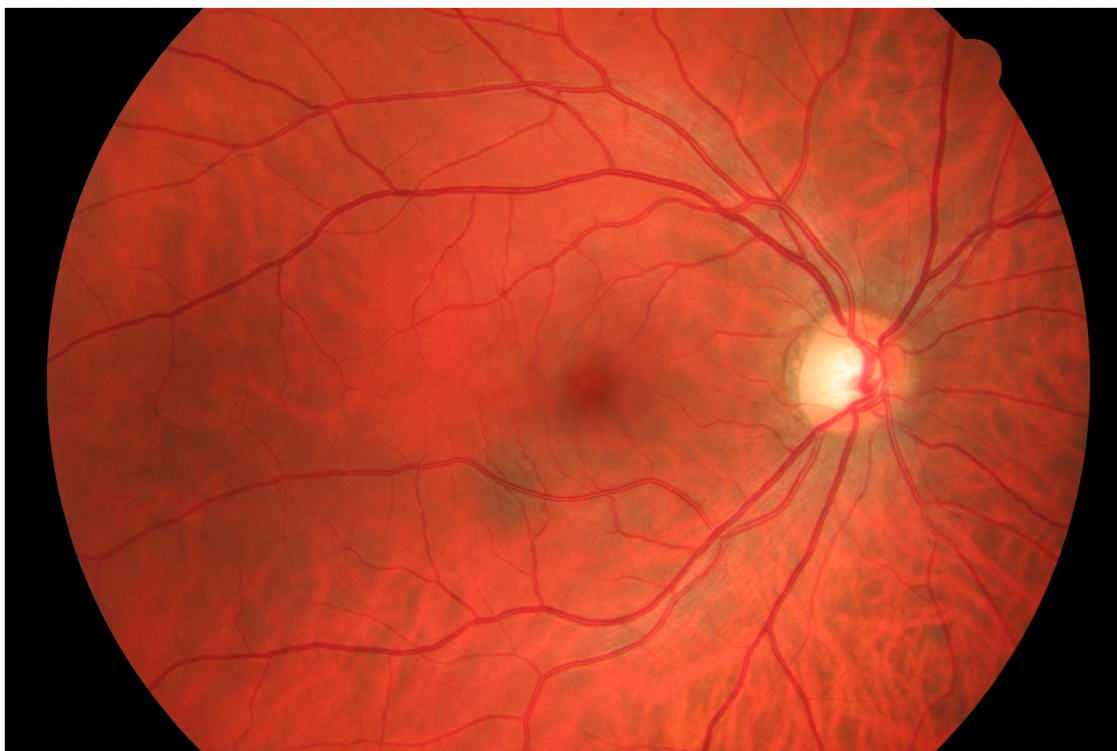
3.4 Vlastnosti snímků databáze HRF

U této práci byly využity také snímky z databáze ÚBMI FEKT VUT v Brně, pocházejících z oftalmologické ordinace MUDr. Tomáše Kuběny ve Zlíně.

Snímky mají rozlišení 3504×2336 pixelů. Všechny snímky v databázi jsou RGB s 24 bit. barevnou hloubkou (Truecolor) a používají kompresi standardu JPEG definovaného mezinárodní normou ISO/IEC IS 10918-1.[6].

Databáze ÚBMI obsahuje 45 snímků rozdělených do skupin podle diagnózy pacientů.

- h - zdraví - 15 snímků
- dr - diabetická retinopatie - 15 snímků
- g - glaukom - 15 snímků



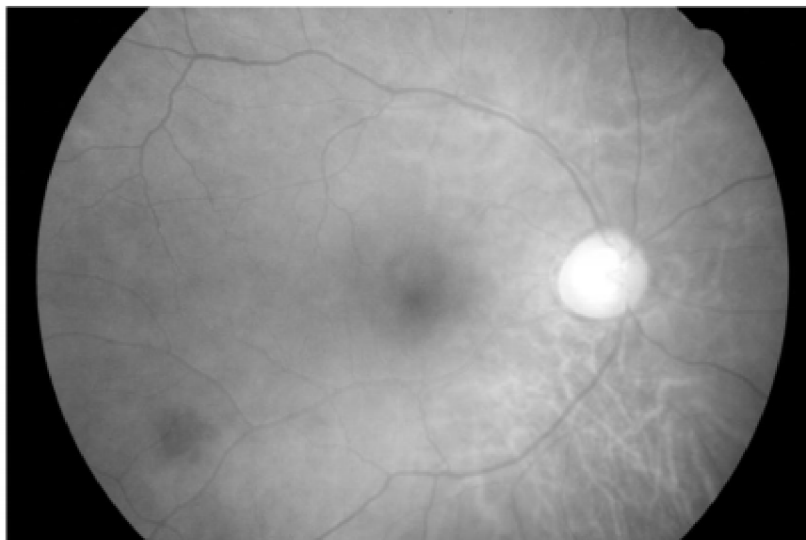
Obr. 3.4: Barevný snímek sítnice (x01h)

Obrázek 3.5 nám ukazuje intenzitu červené složky barevného snímku. Vzhledem k tomu, že sítnice je oranžová a cévy červené, tak tato složka je málo kontrastní a má poměrně velký jas.

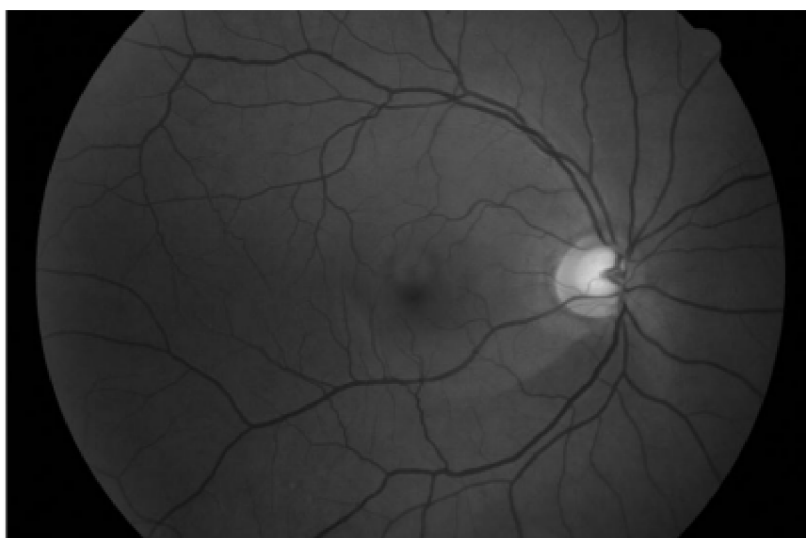
Obrázek 3.6 nám ukazuje intenzitu zelené složky barevného snímku. Tato složka nám nejlépe vypovídá, kde se nachází cévní systém. Snímek je kontrastní a vhodný pro další zpracování.

Intenzita modré složky retinálního snímku, jak už lze očekávat, je velmi malá, neboť červená a oranžová obsahují velmi málo modré složky 3.7. Kontrast je velmi nízký.

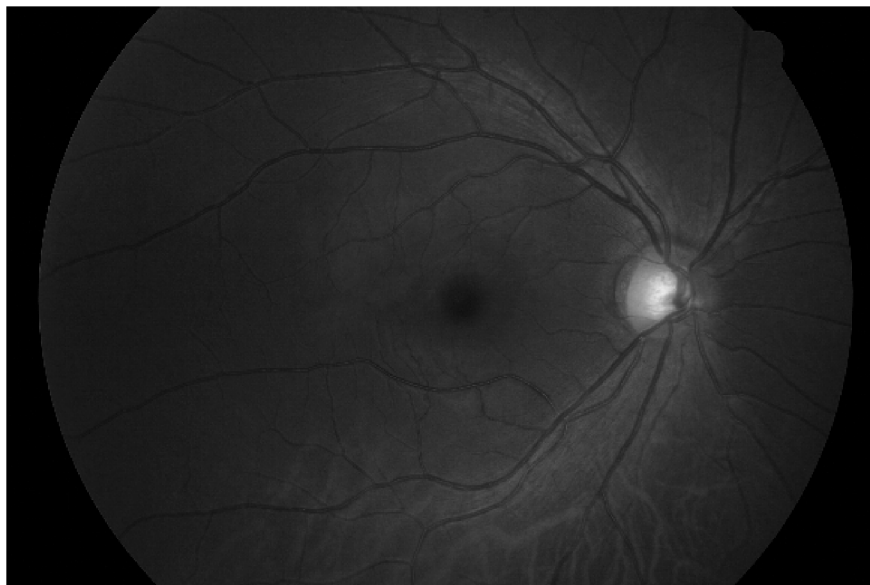Tyto snímky v práci byly využity jako referenční, protože jsou k dispozici zlaté standardy cévního řečiště pro tyto snímky. Ukázka ručně segmentovaného řečiště označovaného za zlatý standard je na obr.3.8 Na těchto snímcích je zachyceno celé retinální pozadí, ne jen optický disk.



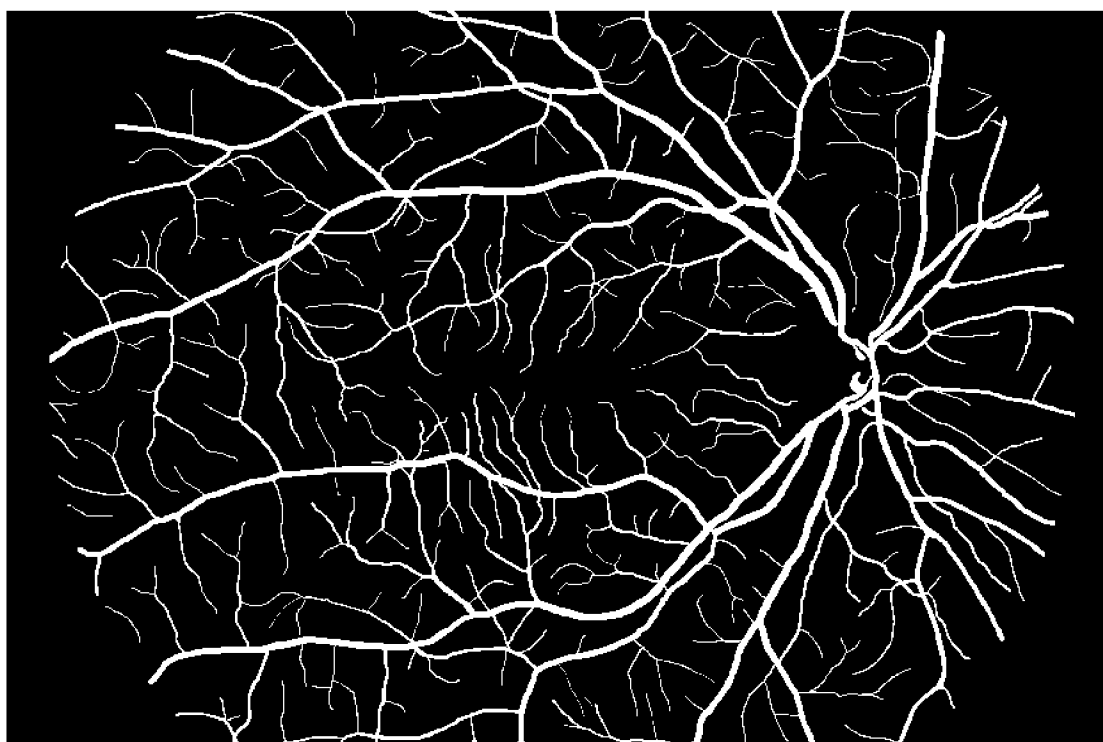
Obr. 3.5: Červená složka



Obr. 3.6: Zelená složka



Obr. 3.7: Modrá složka



Obr. 3.8: Zlatý standard pro snímek na obr.3.4

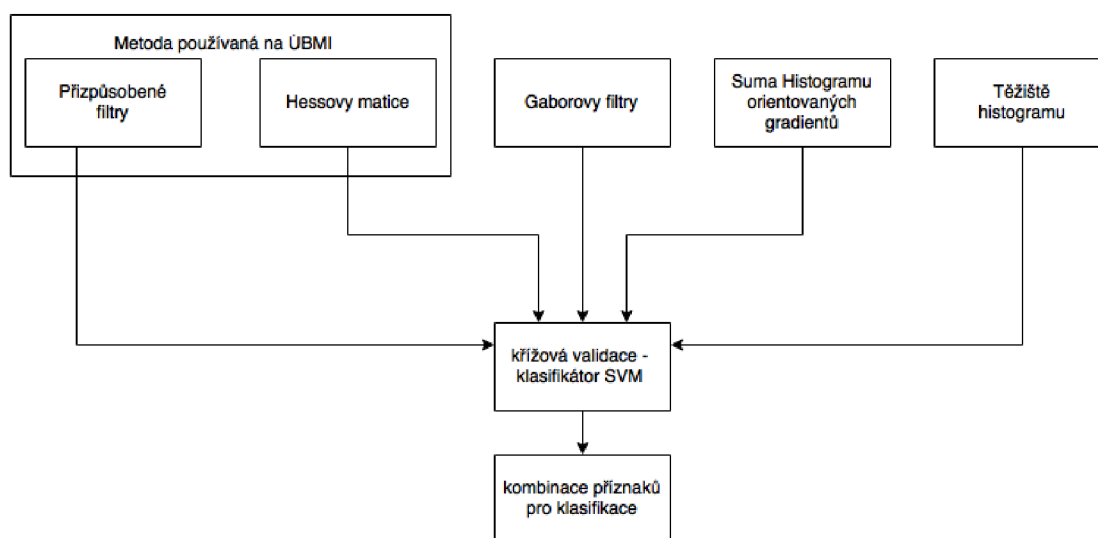
Zásobovací cévy vycházejí z optického disku, kde mají největší šířku, a postupně se jejich profil zmenšuje směrem do prostoru. Šířka cév v analyzovaných retinálních snímcích databáze ÚBMI se pohybuje v rozmezí 5 - 24 pixelů. Některé cévy,

zejména širší cévy u snímků z databáze ÚBMI, jsou charakteristické centrálním reflexem, který se projevuje jako tenký světlý proužek uprostřed cévy.

Na sítnici se z anatomického pohledu vyskytují dva druhy cév - tepny a žíly. Tepny jsou světlejší a tenčí, zatímco žíly jsou tmavší a širší [2]. Podle [2] je zaveden poměr šířek tepna/žíla jako ukazatel sloužící k diagnostice kardiovaskulárních onemocnění. U zdravých jedinců je tento poměr 2:3.

4 NÁVRH METODY SEGMENTACE CÉVNÍHO ŘEČIŠTĚ

Cílem této práce bylo rozšířit algoritmus používaný pro segmentaci cévního řečiště používaný na ÚBMI, publikovaný např. [6], [24], [34], [38] a [39], který je popsán v podkap. 4.1. K těmto příznakům byly navrženy další, popsané v podkap. 4.2. Pro segmentaci cévního řečiště je pak využita nejlepší kombinace ze všech navržených příznaků.



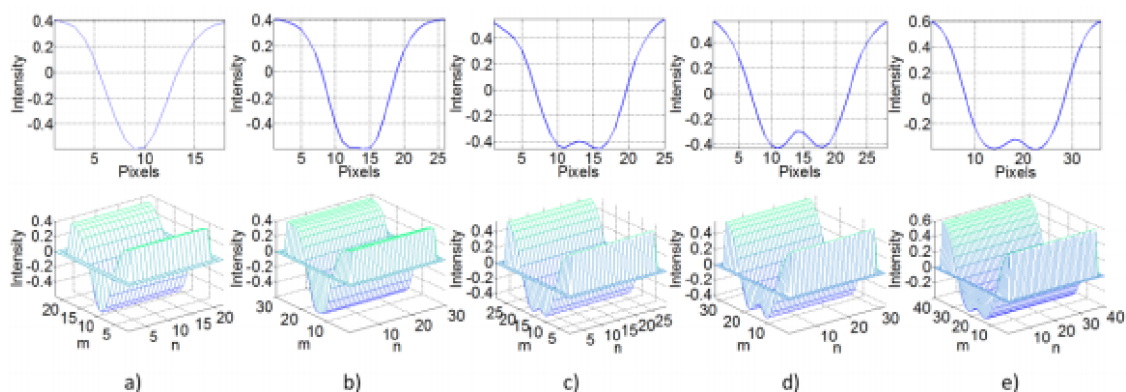
Obr. 4.1: Schématický diagram příznaků navržené metody

4.1 Stávající metoda

Metoda popsaná v 4.1.1 a 4.1.2 byla vytvořena a testována na snímcích s vysokým rozlišením z databáze HRF i na veřejně dostupných obrazových databázích DRIVE a STARE. Na databázi HRF bylo dosaženo sensitivity 78,61 %, specificity 97,50 % a přesnosti 95,39 %. Vytvořená metoda poměrně spolehlivě detekuje zásobovací cévy s širším profilem a také optický disk. Naproti tomu cévy s užším profilem nejsou detekovány příliš spolehlivě.

4.1.1 Přizpůsobené filtry

Tato metoda byla vytvořena [6],[39] a testována na databázi HRF, STARE a DRIVE s nízkým rozlišením, kde generovala uspokojivé výsledky.



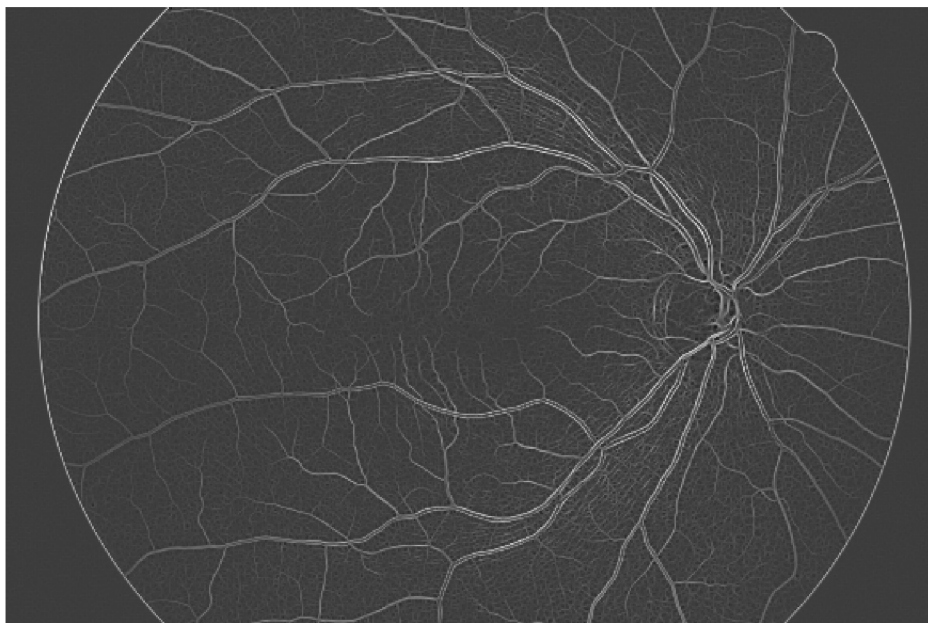
Obr. 4.2: Masky používané pro filtraci metodou mfr ([39]) a) pro nejtenčí cévy - e) nejsilnější cévy s centrálním reflexem. Indexy m, n představují prostorové souřadnice jednotlivých matic.

Metoda, dále označovaná jako mfr, využívá k segmentaci cévního řečiště přizpůsobených filtrů. Jedná se o využití korelace mezi lokální oblastí v obraze, teoreticky obsahující část cévy, a filtrační maskou. Tato filtrační maska je navržena jako aproximace cévy Gaussovou křivkou. Pro filtraci je definováno pět 2D filtrů, vychází se zde totiž z rozdělení cév dle šířky do pěti skupin od nejtenších po nejširší.

Pro rozlišení snímků sítnice databáze HRF i sekvence snímků sítnice to odpovídá 5 - 22 pixelům. Vstupní data jsou v rozměrech $M \times N \times 3$ (obraz obsahuje tři obrazové složky). K dalšímu zpracování je použita pouze složka G, data jsou tedy pouze $M \times N \times 1$.

Obrazová data jsou postupně konvolována s natáčenými filtračními maskami, které jsou postupně natáčeny po 15 stupních od 0 stupňů do 180 stupňů. Získáme tedy 12 parametrických obrazů pro jednu natáčenou masku. Vytvořené masky jsou zobrazeny na 4.2.

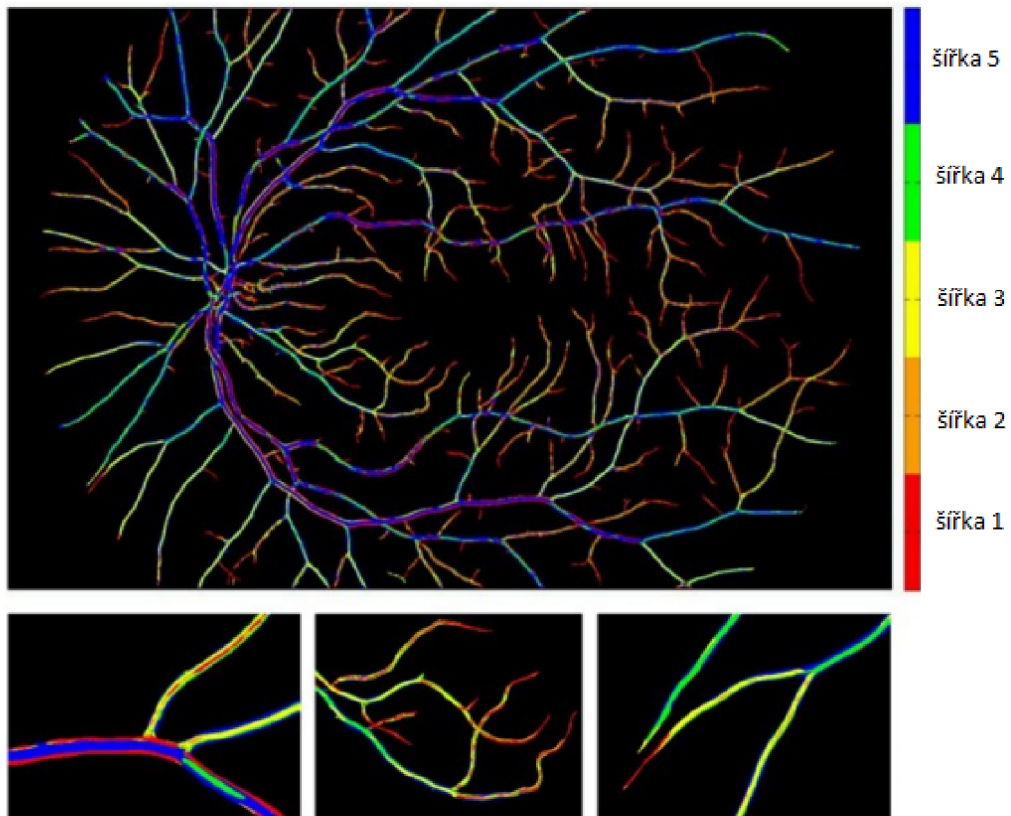
Z těchto dílčích odezví je poté vytvořena jedna celková, představující maximální odezvy z jednotlivých směrů na úrovni pixelů. Tímto způsobem získáme pět parametrických obrazů, na nichž jsou případné cévní struktury subjektivně rozpoznatelné



Obr. 4.3: Výsledný snímek získaný výběrem maxim z odezev pro jednotlivé šířky (x01h)

[39],[24] a[34].

Maximum z 5 obrázků získaných jako odezvy na přizpůsobené filtry bylo využito jako jeden z příznaků pro následnou klasifikaci snímků sítnice. Ukázka takového snímku je na 4.3. Rozložení mezi skupinami pozadí-céva je patrné na 4.5.



Obr. 4.4: Klasifikovaný snímek dle mfr, kde je barevně zvýrazněna příslušnost maxima k dané odezvě filtru ([39])

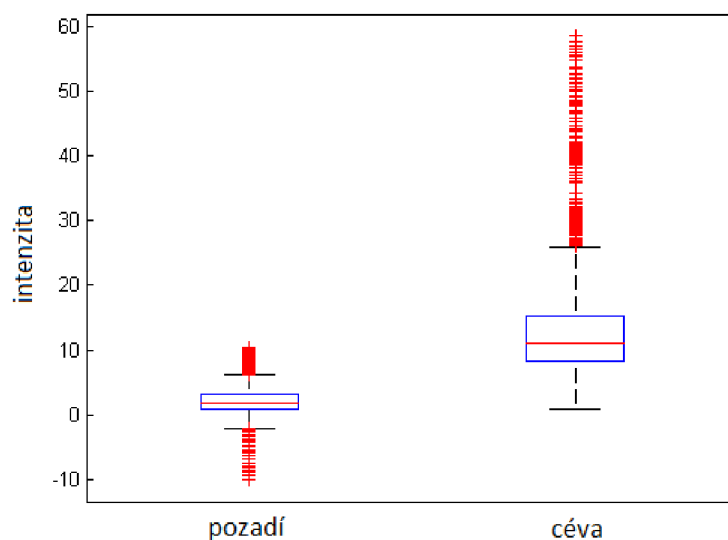
4.1.2 Hessovy matice

Metoda víceúrovňové segmentace cévního řečiště na snímcích sítnice [9] využívá rychlý algoritmus pro segmentaci cévního řečiště na fundus snímcích sítnice.

Pro potlačení šumu v obraze, se nejprve vygeneruje Gaussova funkce s velikostí jádra 17×17 pixelů a standartní odchylkou 4 pixely[34]. Oba parametry byly určeny heuristickým způsobem s ohledem na velikost cévního řečiště. Vzhledem k tomu, že cévy jsou tmavší než pozadí, vzniká jakoby prohlubeň v obraze a poloha cév může být určena pomocí Hessových matic. Počítají se Hessovy matice 2×2 podle 4.1.

$$H_{ij} = \begin{pmatrix} \partial_{xx}f_{ij} & \partial_{xy}f_{ij} \\ \partial_{yx}f_{ij} & \partial_{yy}f_{ij} \end{pmatrix} \quad (4.1)$$

V rovnici 4.1 f_{ij} představuje šedotónový snímek a i,j jsou prostorové souřadnice podél os x a y . Protože $\partial_{yx}f_{ij} = \partial_{xy}f_{ij}$, Hessián má 2 vlastní čísla $\lambda_{1,2}$. Hessián a odpovídající vlastní čísla $\lambda_{1,2}$ jsou počítány pomocí Sobelovy masky. Jako výsledná



Obr. 4.5: Rozložení příznaku mfr ve vzorcích céva-pozadí

hodnota pro konkrétní pixel je vybráno vlastní číslo s vyšší hodnotou[34].

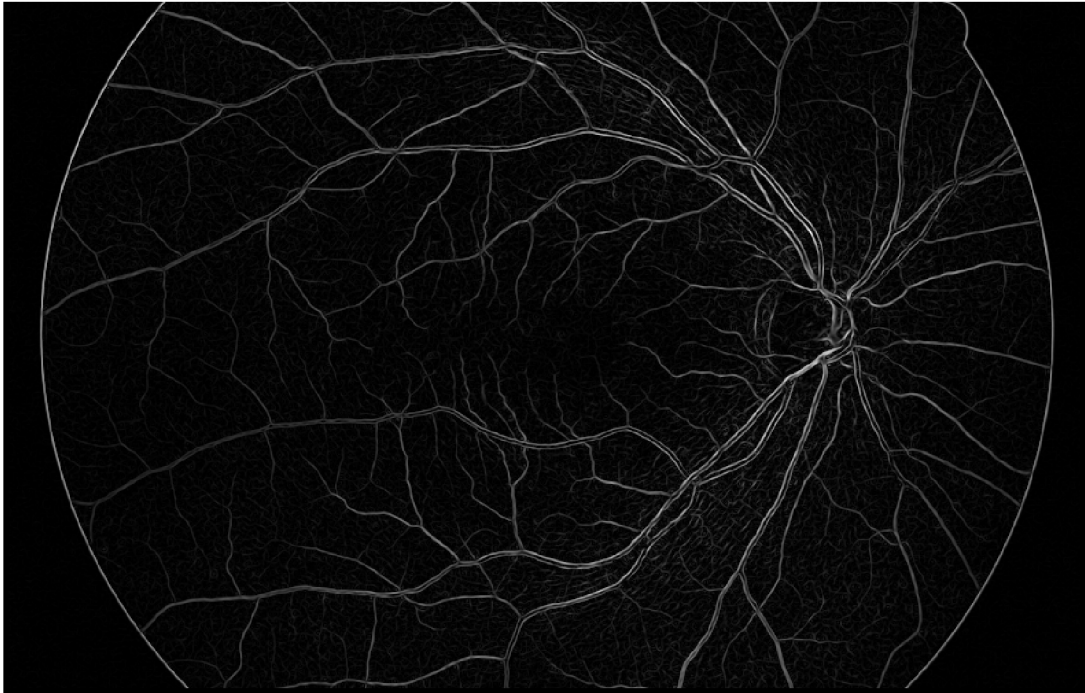Tento postup generuje ve výsledném binárním obrazu velmi dobře tenké cévy i jejich jemná zakončení.

V homogenních oblastech jsou hodnoty blízké 1. Toto způsobí ostřejší obraz.

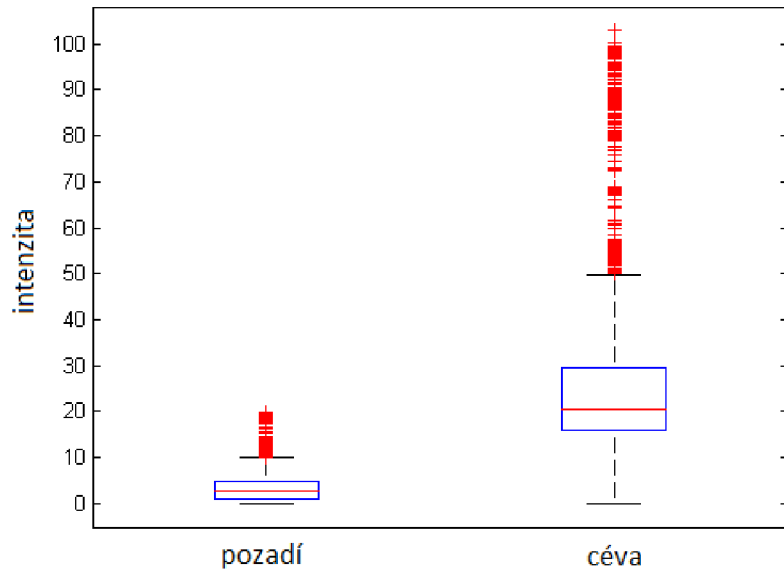
Tato metoda dosahuje ve srovnání s jinými metodami a ručně segmentovanými daty stejnou přesnost a přitom využívá menší výpočetní výkon. Metoda tedy přesně a spolehlivě detekuje cévní řečiště na databázích s nízkým rozlišením a poskytuje výsledky pro kvantitativní analýzu retinálních snímků [34].

Na 4.6 je zachycen výsledný snímek vlastních čísel Hessových matic. Jedná se o výstup před prahováním a tento obraz je použit jako další příznak pro klasifikaci.

Rozložení mezi skupinami pozadí-céva je patrné na 4.7.



Obr. 4.6: Obráz sestávající z vlastních čísel Hessových matic (x01h)



Obr. 4.7: Rozložení příznaku Hessiány ve skupinách céva-pozadí

4.2 Rozšíření stávající metody

4.2.1 Gaborovy filtry

Gaborovy filtry jsou lineární filtry vhodné pro detekci hrany ve snímku. Jedná se o Gaussovu funkci modulovanou komplexní sinusovou funkcí. Využívá se pro texturní analýzu, počítačové vidění a rozpoznávání znaků či otisků prstů. Komplexní charakter filtru je využíván pro lepší detekci v ortogonálním směru.

Gaborovy filtry jsou úspěšně nasazovány na segmentaci a klasifikaci textury. Gaborovy filtry jsou jako většina filtrů aplikovány na obraz pomocí konvoluce.

Třída dvojrozměrných Gaborových funkcí je definována jako[33]:

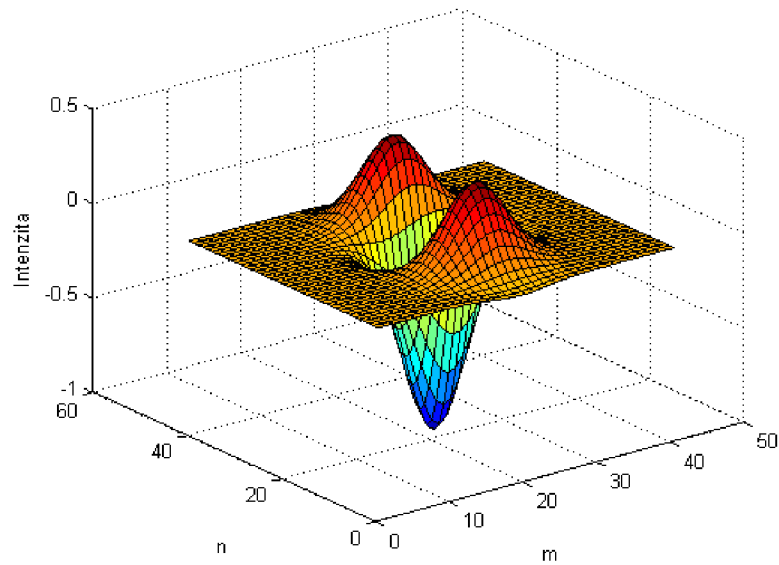
$$G(x, y) = \exp \left\{ -0,5 \left(\frac{x'^2 + \gamma y'^2}{2 \sigma^2} \right) \right\} \exp \left(i \left(2\pi \frac{x'}{\lambda} + \phi \right) \right) \quad (4.2)$$

kde :

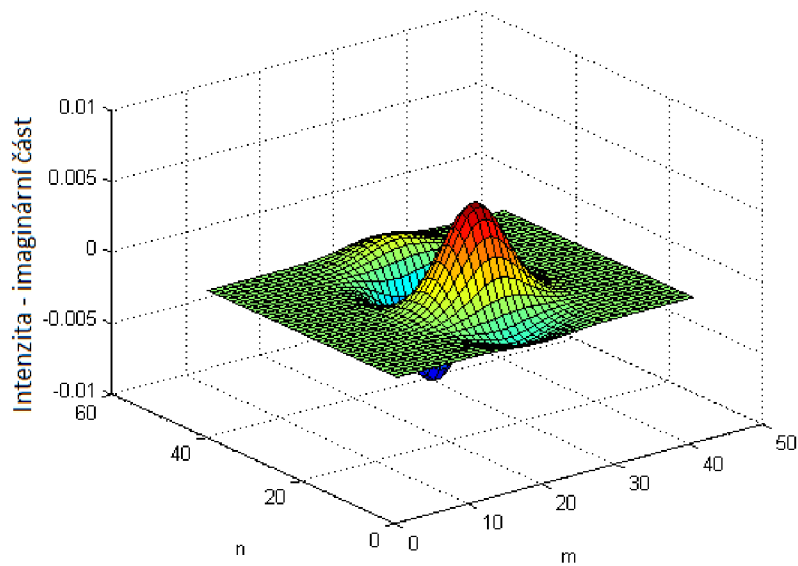
$$\begin{aligned} x' &= (x - m_x)\cos(\omega) + (y - m_y)\sin(\omega) \\ y' &= -(x - m_x)\sin(\omega) + (y - m_y)\cos(\omega) \end{aligned}$$

Parametr ω určuje úhel natočení filtru, parametr ϕ udává fázový posun a parametry m_x a m_y označují polohu středu filtru, σ představuje směrodatnou odchylku Gaussovské obálky vzhledem k ose x, respektive y, λ vlnová délka odpovídá velikosti detekovaných cév a γ určuje poměr prostorového rozsahu filtru. Při volbě parametrů je důležité, aby byly voleny právě tak, aby pokryly široké spektrum ve všech směrech. [33]

Obrazový výstup po aplikaci filtru na obraz sítnice závisí na umístění jádra filtru v každém vzorkovacím bodě obrazu. Pro každý vzorkovací bod lze získat n výstupů v závislosti na orientaci filtru ω . Velikost a tvar jádra určují směrodatná odchylka σ a vlnová délka λ . Parametry σ a λ musí být nastaveny podle velikosti detekovaných cév, které závisí na detailu a rozlišení snímku cévního řečiště.



Obr. 4.8: Gaborův filtr lambda 18 -reálná část




Obr. 4.9: Gaborův filtr lambda 18 -imaginární část

Návrh Gaborových filtrů

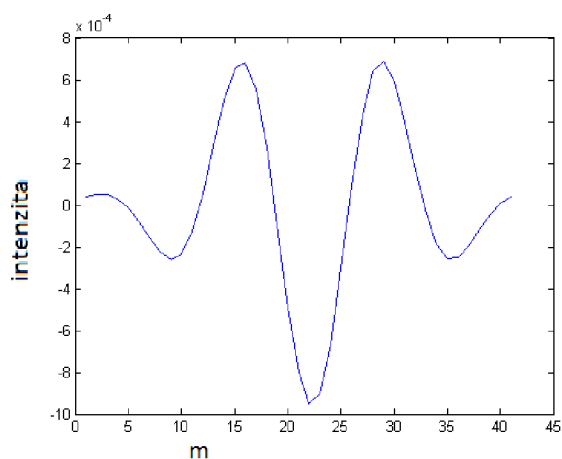
Dle [33] byla pro segmentaci cévního řečiště navržena sada filtrů odpovídající různým průměrům cév. Měřením bylo zjištěno, že nejsilnější cévy ve videosekvencích sítnice mají průměr cca 18 pixelů a tenčí cévy 14 pixelů. Nejtentčí cévy mají průměr

8 pixelů. Nejsilnější cévy ve snímcích HRF mají průměr cca 24 pixelů.



Obr. 4.10: Rotovaný Gaborův filtr lambda 18

Pro tyto 4 šířky byly navrženy odpovídající Gaborovy filtry o velikosti 41 x 41 pixelů dle rovnice 4.2 s parametry fázový posun $\phi = \pi$, vlnová délka $\lambda = 24, 18, 14$ a 8 (odpovídá uvedeným tloušťkám cév) směrodatnou odchylkou $\sigma = 6, \gamma = 5$ a proměnným úhlem natočení ω mezi 5° a 180° . Úhel natočení se mění postupně po 10° .

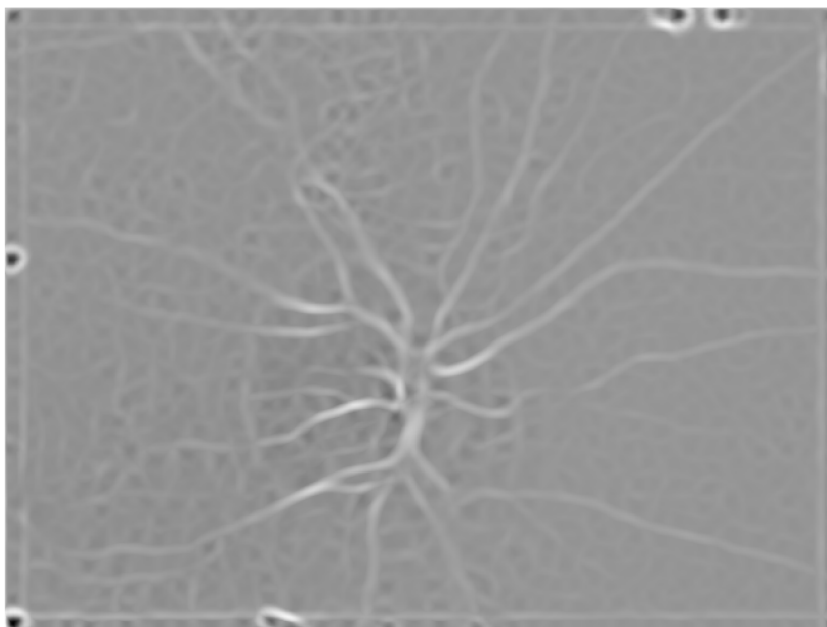


Obr. 4.11: Řez filtrem pro silnější cévy

V případě špatného zvolení parametrů filtrace vykazuje vady detekce cévního řečiště (použití filtru se vůbec neprojeví, cévy splynou s pozadím, detekce hran cév a ne samotné cévy).

K nalezení optimálního nastavení jednotlivých parametrů byl napsán skript, který prováděl Gaborovu filtraci snímků s proměnným nastavením parametrů. Analýzou a následnou konzultací s vedoucím práce bylo zvoleno nastavení parametrů jader pro jednotlivé orientační šířky cév.

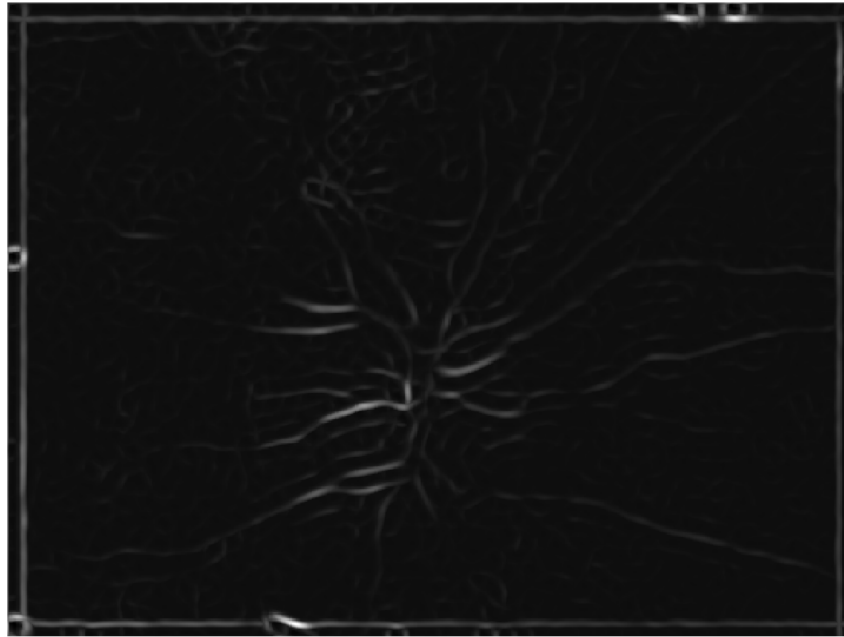
Jednotlivé filtry jsou postupně konvolvovány se vstupním obrazem. Výsledný obraz se získá výběrem maxima ze všech získaných odezev.



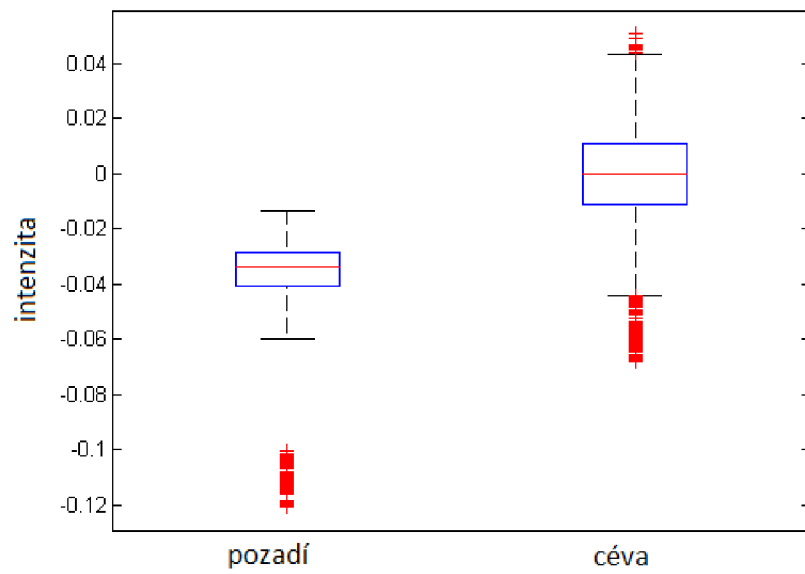
Obr. 4.12: Maximum odezev filtru pro silné cévy

Odezvy filtrů pro nejtenčí cévy o šířce 8 pixelů byly nerozeznatelné od náhodného šumu a proto pro další práci byly využity pouze filtry pro silné a tenčí cévy. Pro snímky z databáze HRF byl přidán ještě filtr pro velmi silné cévy o šířce 24 pixelů.

Rozdíl v hodnotách výstupu Gaborových filtrů mezi skupinami pozadí-céva je patrný na obr.4.14.



Obr. 4.13: Maximum odezev filtru pro tenčí cévy



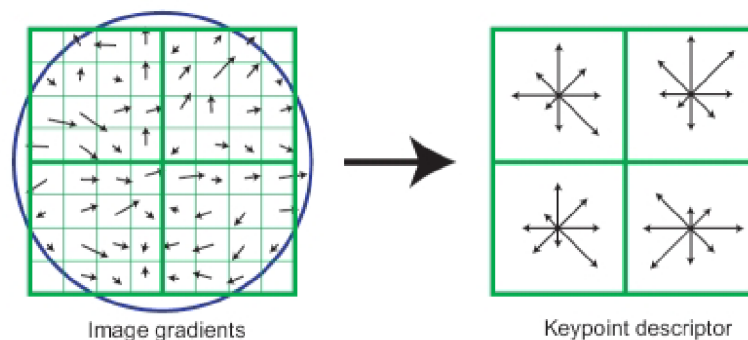
Obr. 4.14: Rozložení příznaku Gaborovy filtry ve skupinách céva-pozadí

4.2.2 Histogram orientovaných gradientů

Metoda Histogram orientovaných gradientů (HOG) slouží k určení gradientu hrany v obraze. Hrana je oblast v obraze, kde dochází k náhlé změně hodnoty jasu. Podle průběhu jasové změny jsou rozděleny do několika základních jasových profilů. Tyto profily představují ideální hrany, v reálném obraze jsou však hrany zašuměné.

Základní myšlenkou metody HOG je, že objekt v obraze může být charakterizován pomocí intenzity gradientů. Obraz se rozdělí na malé prostorové oblasti (buňky) a pro každou buňku se vypočítá 1-D histogram, který je vypočítáván ze všech pixelů buňky.

V prvním kroku je nutné vypočítat pro vstupní obraz derivaci ve směru a .



Obr. 4.15: Určení gradientu HOG ([32])

Derivace se provede pomocí operace konvoluce vstupního obrazu s vhodným konvolučním jádrem.

Podle závěrů autorů této metody je nejvhodnější použít jádro $\{ 1, 0, -1 \}$ pro d_x a $\{ 1, 0, -1 \}^T$ pro d_y [29].

Dalším bodem je výpočet gradientu pro každý pixel vstupního obrazu. Výsledná velikost úhlu gradientu se pohybuje podle nastavení v rozsahu 0 - 360 stupňů nebo 0 - 180 stupňů.

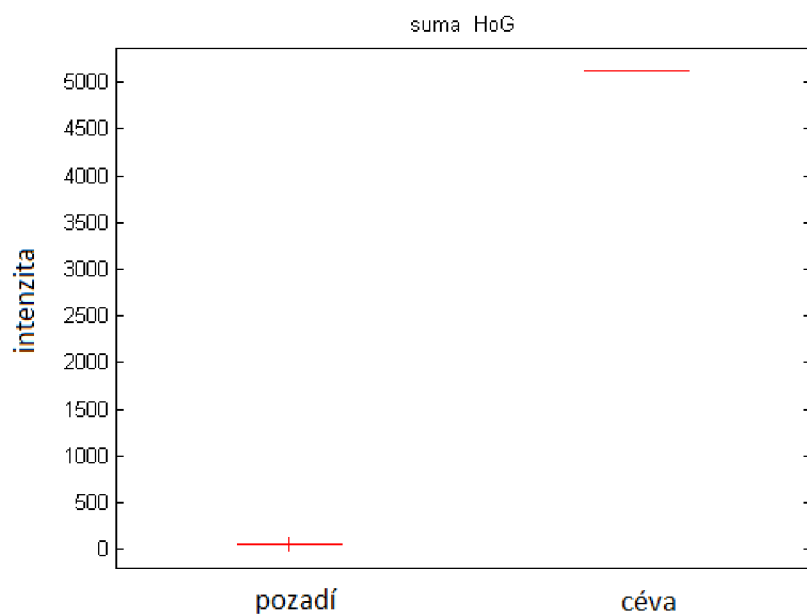
Využití vyššího rozsahu nepřináší žádné podstatné zlepšení a proto je vhodné z hlediska výpočetní náročnosti volit nižší rozsah.

Rozsah je následně diskretizován do N - tříd. Nejčastěji se rozsah úhlu dělí mezi 9 tříd

označovaných jako bin, na každý bin pak připadá 20 stupňů v případě rozsahu 0-180 stupňů. Vektor těchto binů je možné připodobnit histogramu, přičemž hodnota sloupce odpovídajícího binu je tvořena sumou korespondujících modulů gradientu. [29],[30] a [32].

Zpracování metody Histogram orientovaných gradientů

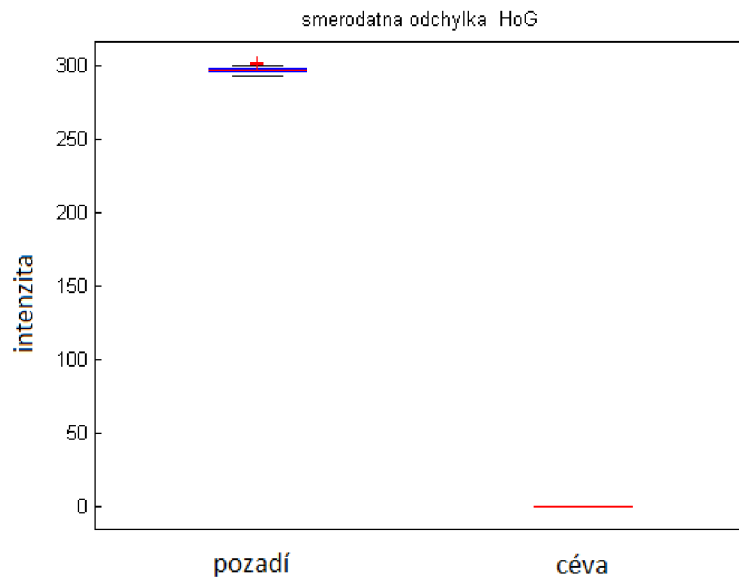
Metodou popsanou v podkap. 4.2.2 byly získány histogramy orientovaných gradientů. Vyzkoušeny byly různé kombinace parametrů pro výpočet HOG (velikost okna, počet tříd, konvoluční jádro). Na oddělení skupin cévy-pozadí však změna nastavení neměla vliv.



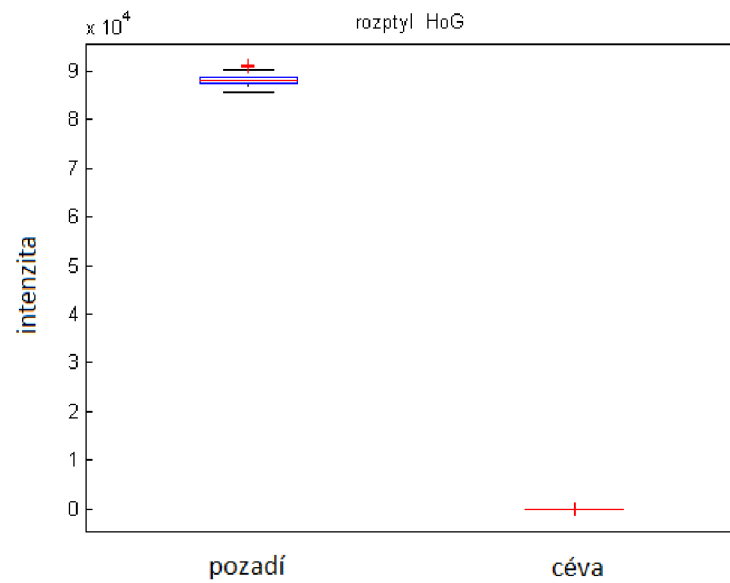
Obr. 4.16: Suma HOG- velikost okna 5, konvoluční jádro $\{-1,0,1\}$, počet tříd 9 skupina 1 pozadí, skupina 2 céva

Z histogramů získaných metodou HOG byl spočítán součet všech gradientů ve vzorku, směrodatná odchylka a rozptyl gradientů ve vzorku.

Výpočty z histogramu HOG byly zpracovány pomocí programu MATLAB a vzorce byly využity z [22],[23].



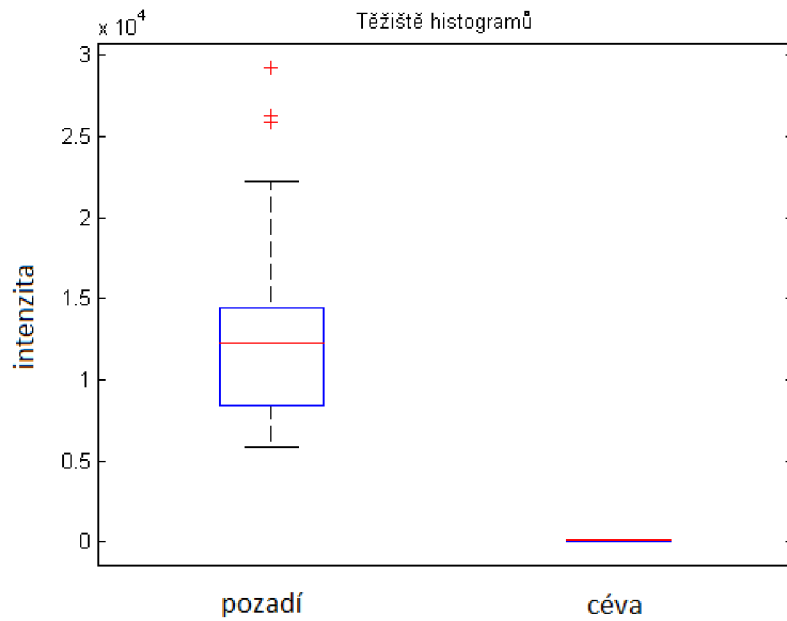
Obr. 4.17: Směrodatná odchylka HOG- velikost okna 5, konvoluční jádro $\{-1,0,1\}$, počet tříd 9 skupina 1 pozadí, skupina 2 céva



Obr. 4.18: Rozptyl HOG- velikost okna 5, konvoluční jádro $\{-1,0,1\}$, počet tříd 9 skupina 1 pozadí, skupina 2 céva

4.2.3 Výpočty z histogramů

Pro každý vzorek byl spočítán histogram jasových hodnot. Pro jednotlivé skupiny vzorků pak bylo vyhodnocováno rozložení příznaků rozptýl, medián, směrodatná odchylka, entropie histogramu a těžiště histogramu.



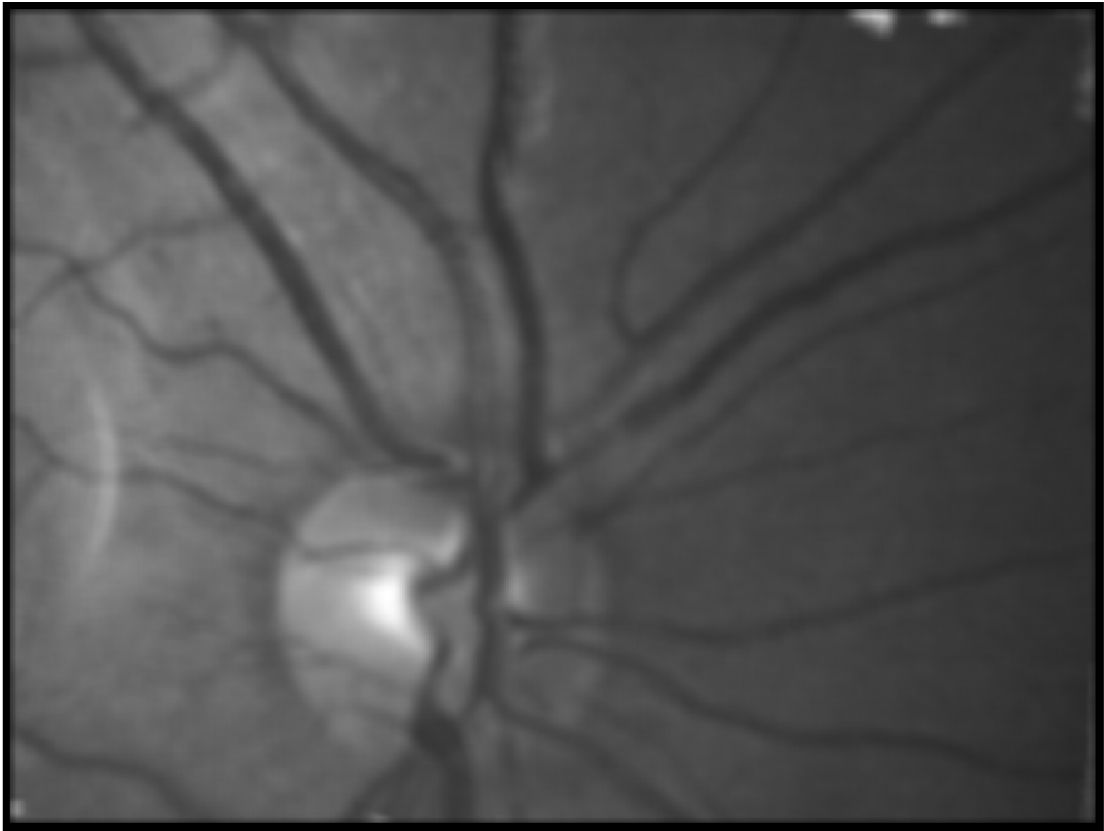
Obr. 4.19: Těžiště histogramu

$$\sigma^2 = \sum_{i=1}^{256} g_i * P_i \quad (4.3)$$

Pouze pro příznak těžiště histogramu byl patrný rozdíl mezi skupinami céva - pozadí, jak je patrné z obr.4.19.

Parametr těžiště histogramu vypočítaný dle vzorce 4.3, kde g_i je jasová úroveň pixelu a P_i je pravděpodobnost výskytu jednotlivého pixelu.

Před předáním vzorků klasifikátoru byl spočítán parametrický obraz příznaku těžiště histogramu. Jak je vidět z obr 4.20, cévy jsou potlačeny oproti pozadí.



Obr. 4.20: Těžiště histogramu - parametrický obraz

4.3 Support Vector Machine (SVM)

SVM je algoritmus využívaný pro klasifikační a regresní úlohy. Předností této metody je, že dokáže transformovat nelineární klasifikační úlohu do jiného prostoru (feature space), kde je realizovatelná lineární separace. K transformaci jsou využívány jádrové funkce označované jako kernel trik. Důležitým faktem je, že nový prostor, do kterého byla provedena transformace, má vždy vyšší dimenzi než prostor původní.

Hlavní myšlenka SVM spočívá v nalezení optimální dělicí roviny mezi dvěmi třídami. Pod slovem optimální je skrytá snaha maximalizovat vzdálenost dělicí roviny od nejbližších vzorků, což vede ke zlepšení výsledného klasifikátoru.[31]

Příznaky vypočítané z histogramu a popsané v této kapitole byly využity jako vstupy do klasifikátoru SVM. Jako jádrová funkce byla zvolena lineární funkce.

Učení klasifikátoru je možné vyhodnotit např. pomocí Křížové validace.

4.4 Otestování nejvhodnějších příznaků pro klasifikaci

Z navržených příznaků pro klasifikaci je třeba vybrat ty nejúspěšnější. Pro výběr nejvhodnější kombinace parametrů pro klasifikaci byla vybrána křížová validace. Z jejich výstupů pak je určena ta nejúspěšnější kombinace příznaků pro segmentaci cévního řečiště.

4.4.1 Křížová validace

Pro otestování klasifikátoru SVM a vyhodnocení nejvhodnější kombinace příznaků pro segmentaci cévního řečiště byla využita křížová validace.

Vstupní vzorky rozdělíme na K podskupin pozadí, cévy a pozadí - cévy. K představuje počet učení klasifikátoru, podskupiny pozadí a cévy trénovací vektory a podskupiny pozadí - cévy testovací vektory. Získáme tak K - naklasifikovaných vektorů, k nimž známe jejich skutečnou příslušnost mezi cévy nebo pozadí.

Klasifikátor byl samostatně trénován pro vzorky z HRF databáze a pro vzorky sekvencí snímků sítnice.

Klasifikátoru byly předkládány náhodně zvolené kombinace příznaků, výsledky jsou zaznamenány v tabulce 4.1.

Příznaky byly vypočítány pro ručně vybrané vzorky o velikosti 5 x 5 pixelů získané ze sekvencí snímků a ze snímků z HRF databáze.

Z výstupů křížové validace byla vypočítána průměrná senzitivita, specificita a jejich směrodatné odchylky.

Nastavení křížové validace:

- velikost vzorků: 5 x 5 pixelů
- počet vzorků:
 - HRF databáze: 250 pozadí 250 cévy
 - videosekvence: 100 pozadí 100 cévy
- počet vzorů pro trénování: 30% vzorků (15% pozadí, 15% cévy)
- počet testovacích vzorů: 70% vzorků
- počet opakování učení: 150

příznaky	FN	FP	senzitivita	σ SE	specificita	σ SP
gab,mfr	5,02%	3,13%	90,26%	0,63%	94,51%	0,45%
gab,fea rk	5,57%	2,22%	90,21%	0,58%	94,88%	0,49%
gab, těžišť hist.	7,75%	4,98%	80,75%	3,21%	85,25%	2,21%
mfr, fea rk	5,07%	2,57%	90,93%	0,48%	98,73%	0,46%
gab, mfr, fea rk	4,79%	3,08%	90,84%	0,54%	94,51%	0,52%
gab, mfr, fea rk, těžišť hist.	7,79%	5,08%	83,56%	2,54%	89,51%	1,92%
gab, fea rk, suma HOG	12,56%	9,08%	75,62%	3,48%	84,27%	2,25%

Tab. 4.1: Výsledky křížové validace - HRF

příznaky	FN	FP	senzitivita	σ SE	specificita	σ SP
gab mfr	3,37%	4,04%	89,74%	2,65%	94,89%	1,41%
gab, fea rk	4,58%	2,22%	89,84%	1,87%	95,51%	1,20%
gab, těžišť hist	7,95%	5,46%	79,75%	3,11%	83,25%	2,67%
mfr, fea rk	3,50%	3,10 %	90,80%	0,93%	93,82%	0,80%
gab, mfr, fea rk	3,33%	3,16%	91,93%	0,92%	94,40%	0,83%
gab, mfr, fea rk, těžišť hist.	7,99%	4,78%	85,84%	0,94%	86,51%	1,79%
gab, fea rk, suma HOG	11,48%	8,75%	78,26%	3,81%	85,29%	2,05%

Tab. 4.2: Výsledky křížové validace-video

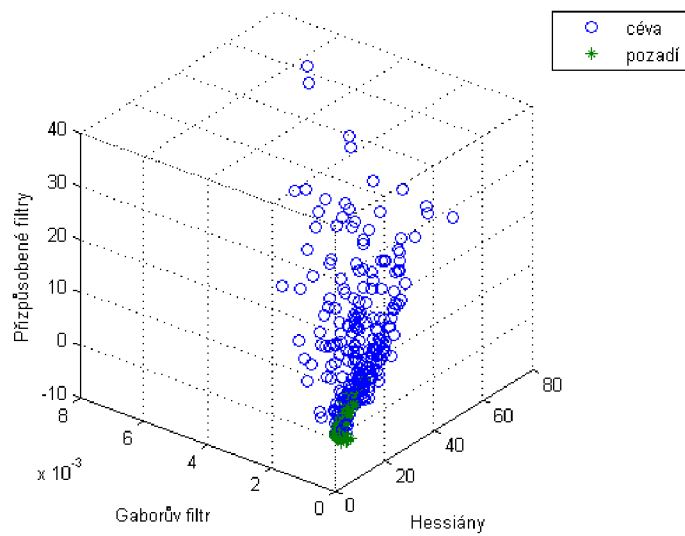
4.4.2 Aplikace výstupů SVM klasifikátoru

Z výstupů křížové validace je patrné, že nejlepšími výsledky dosahuje klasifikace na základě 3 příznaků vypočtených pro vzorky ze sekvencí snímků sítnice, a to přizpůsobených filtrů, Hessových matic a Gaborových filtrů. Pro snímky HRF byly výsledky srovnatelné pro libovolnou kombinaci těchto 3 příznaků.

Příznaky těžišť histogramu a HOG se neukázaly jako vhodné pro klasifikaci v kombinaci s ostatními příznaky.

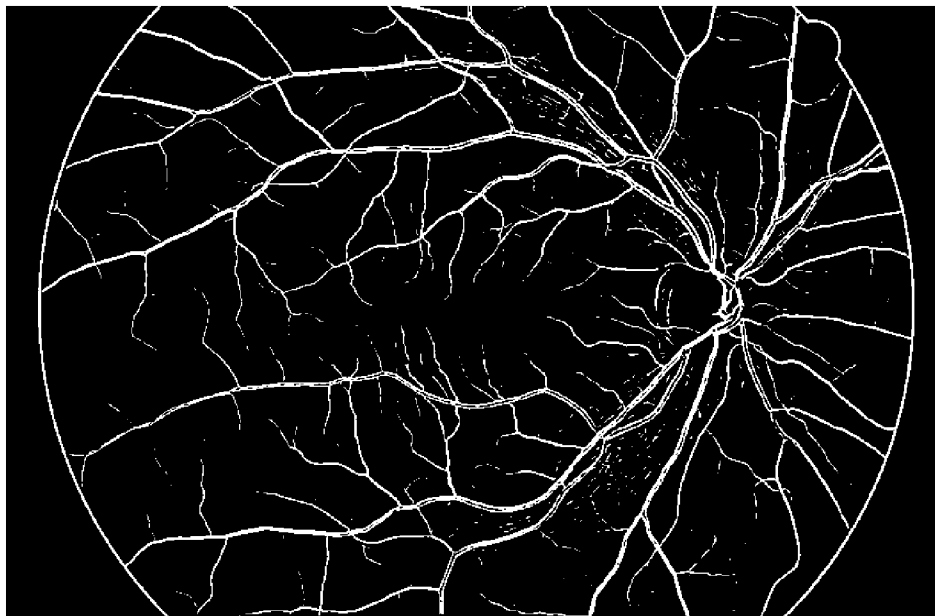
Na základě vah danými výstupem z klasifikátoru SVM jsou jednotlivé pixely přiřazeny k cévám či k pozadí.

Hodnota vah je 8,0227799401539 *mfr*+6,2049710168119 *feark*+7,561847549855 *gab*,



Obr. 4.21: Rozložení příznaků Gaborovy filtry, Přizpůsobené filtry a Hessiány


kdy prahem je hodnota 2,4228 pro sekvenční snímky sítnice a 7, 200621940916 *m.fr* + 6, 5455553962323 *f.eark* + 5, 6571535771562 *gab*, kdy prahem je hodnota 5,8973 pro snímky HRF.



Obr. 4.22: Výstup z klasifikátoru (x01h)

Na obr. 4.22 je ukázka výstupu z klasifikátoru pro snímek z databáze HRF

a na obr.4.23 je zobrazen klasifikovaný snímek ze série snímků sítnice.



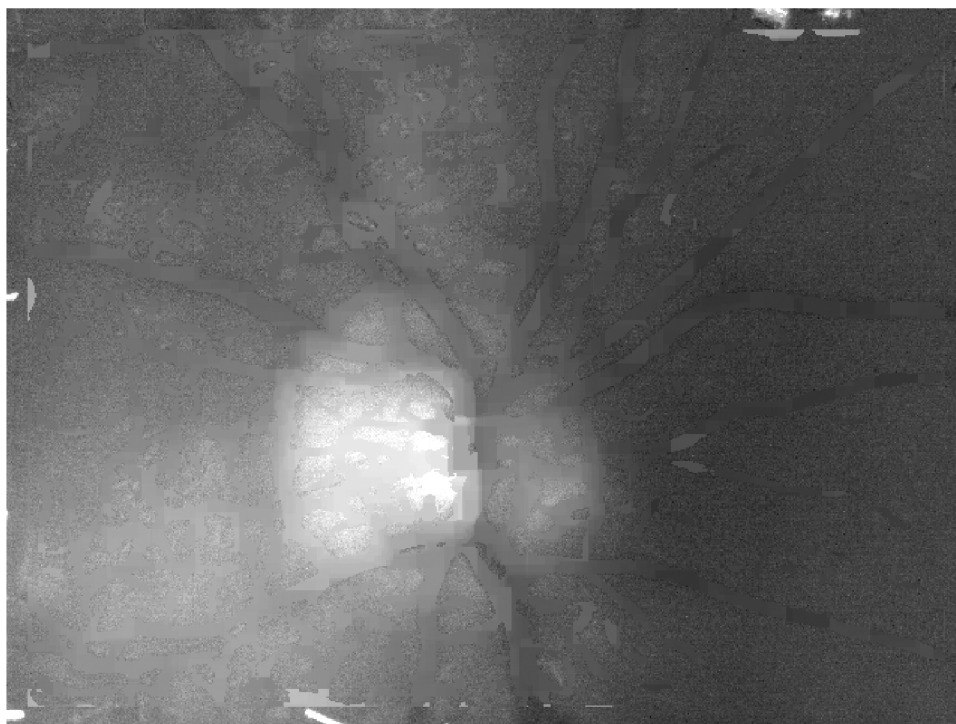Obr. 4.23: Výstup z klasifikátoru snímek z videooftalmoskopu

5 VYMASKOVÁNÍ CÉVNÍHO ŘEČIŠTĚ

Pro další zpracování snímků sítnice může být vhodné odstranit cévy. Pixely patřící cévám jsou nahrazeny hodnotami příslušející pozadí v jejich blízkém okolí.

O odstranění objektů ze snímků sítnice nebylo publikováno dosud mnoho prací. Za zmínku stojí např. [40] kde odstraňují exudáty ze snímků sítnice pro lepší segmentaci cévního řečiště či [41], kde popisují postup vymaskování i hemoragií a mikroaneurysmat.

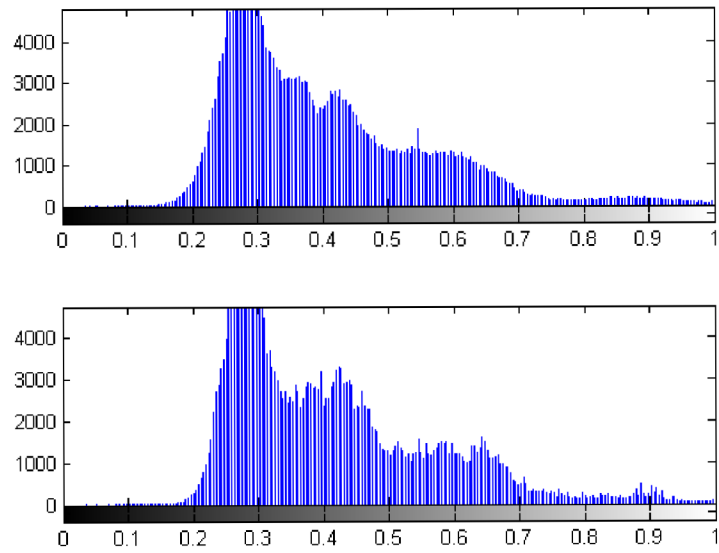
Snímky s odstraněným cévním řečištěm lze využít pro vyhodnocování změn velikosti optického disku či jeho jasu [38].



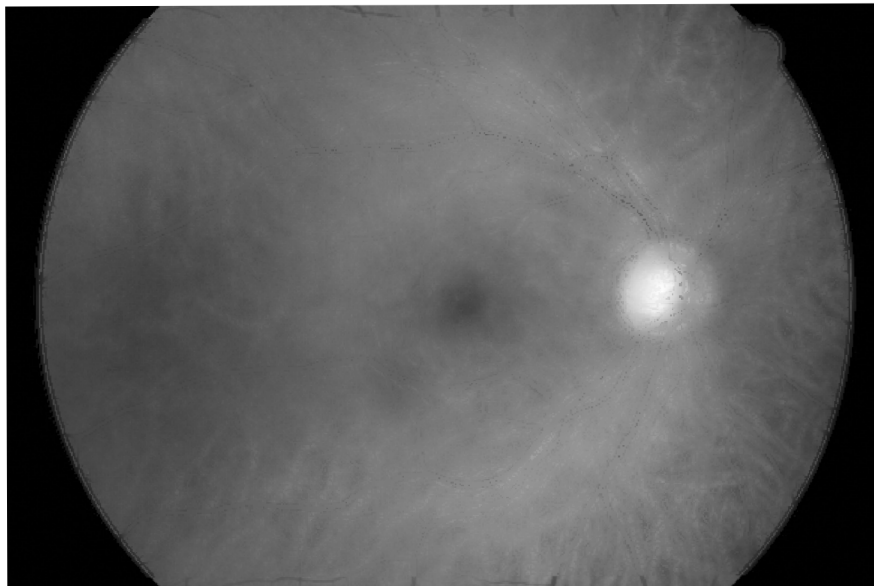
Obr. 5.1: Vymaskovaný snímek ze série snímků sítnice

Snímky segmentovaného cévního řečiště jsou využity jako podklad. Pixely patřící k cévnímu řečišti jsou nahrazeny průměrem jasových hodnot z okolí původního pixelu.

Posun jasových hodnot v histogramu je patrný na 5.2, kde horní histogram patří snímku na 3.2 a dolní vymaskovanému snímku na 5.1



Obr. 5.2: Histogramy snímku na obr. 5.1 před vymaskováním (horní) a po vymaskování (dolní)



Obr. 5.3: Snímek HRF s odstraněným cévním řečištěm (x01h)

6 POPIS REALIZOVANÝCH PROGRAMOVÝCH FUNKCÍ

Pro implementaci zvolených metod segmentace cévního řečiště bylo vybráno programové prostředí MATLAB a otestovány byly ve verzi 2013a.

6.1 Funkce pro návrh a konvoluci s Gaborovými filtry

Vstupem do této funkce je šedotónový snímek sítnice ($M \times N \times 1$) pro snímek ze série snímků sítnice. Pro snímek z databáze HRF je vstupem pouze zelený kanál snímku ve tvaru $M \times N \times 1$. Dle zadaných parametrů je nejprve vytvořen Gaborův filtr pro konkrétní úhel natočení dle rovnice 4.2. Navržený filtr je upraven tak, aby jeho střední hodnota byla 0.

Vstupní obraz je následně konvolován s tímto filtrem pod zadanými úhly natočení. Jakmile jsou získány odezvy konvoluce pro všechny úhly natočení jednoho filtru, vytvoří se výsledná reprezentace. Tento obraz je získán jako maximum ze všech odezev daného filtru pro konkrétní pixel.

V práci je využíváno konvoluce se dvěma různými Gaborovými filtry (funkce `gabor_video`) nebo se třemi Gaborovými filtry (funkce `gabor_hrf`), proto předchozí postup je opakován a konečný výstupní obraz je získán opět jako maximum z předchozího výstupů.

6.2 Funkce pro odstranění okraje FOV

Funkce slouží pro odstranění parazitně detekovaného okraje FOV z klasifikovaného snímku. Vstupem do funkce je binární snímek s klasifikovaným cévním řečištěm a odpovídající maska, ve které pixel patřící k sítnici je zaznačen hodnotou 255 a pixel mimo snímanou oblast je značen hodnotou 0.

Ve for cyklu je maska procházena pixel po pixelu. Jakmile je na konkrétní pozici v masce hodnota 255, přepíše se hodnota ze snímku do nové matice na stejnou pozici. Výstupem pak je obraz, o stejné velikosti jako vstupní snímek, s odstraněným parazitně detekovaným okrajem FOV.

6.3 Funkce pro klasifikaci snímku

Vstupem do této funkce jsou odezva z přizpůsobeného filtru pro detekci cévního řečiště, odezva Gaborových filtrů (výstup funkce `Gabor_video` či `Gabor_hrf`), snímek získaný metodou Hessových matic, váhy pro klasifikaci a klasifikační práh.

Výstupem pak je binární snímek mapující pozice cév ve snímku.

Dle vah získaných z klasifikátoru SVM jsou tři vstupní obrazy vynásobeny vektorem vah. Následně podle udaného klasifikačního prahu je rozhodnuto, zda konkrétní pixel splňuje podmínku a patří k cévnímu řečišti. Příslušnost pixelu k cévnímu řečišti se značí vložem jedničky na tu konkrétní pozici v matici nul.

6.4 Skript pro vyhodnocení klasifikovaného snímku HRF

Tento skript slouží pro vyhodnocení úspěšnosti klasifikace snímků z databáze ÚBMI. Před samotným vyhodnocením jsou ze snímků odstraněny artefakty tj. detekovaný okraj FOV, šum - malé objekty, které tvoří cévní řečiště, a naopak rozdělené cévy jsou spojeny v jednu.

Pro vyhodnocení správnosti klasifikace je k dispozici sada zlatých standardů, díky kterým je možno o každém pixelu rozhodnout, zda byl klasifikován správně.

Porovnávání hodnot pro každý pixel by bylo výpočetně náročnější, proto byl zvolen způsob využívající pouze jednoduché matematické operace.

K binárnímu klasifikovanému snímku je přičten dvojnásobek ručně segmentovaného snímku. Takto vzniklá matice nabývá hodnot 0,1,2,3.

- TN - odpovídá hodnotě 0, v klasifikovaném snímku ani v ručně segmentovaném snímku daný pixel nepatří k cévě.
- FP - odpovídá hodnotě 1, v klasifikovaném snímku je pixel přiřazen cévě, ale v ručně segmentovaném snímku se céva nenachází.

- FN - odpovídá hodnotě 2, v ručně segmentovaném snímku pixel patří cévě, v klasifikovaném nikoliv.
- TP - odpovídá hodnotě 3, pixel patří cévě v klasifikovaném snímku i v ručně segmentovaném.

Závěrem je spočítán počet pixelů patřících do jednotlivých skupin a také přepočten na procentuální zastoupení.

6.5 Skript pro vyhodnocení klasifikovaného videa

Pro sekvence snímků sítnice není možné porovnávání se zlatými standardy, proto byl zvolen vlastní způsob vyhodnocení popsáný v kap. 7.

Součástí skriptu je volání funkce klasifikace popsané v 6.3. Z výstupů této funkce je vypočítána plocha, kterou zaujímají cévy (pixely klasifikované jako cévy) v rámci celého snímku - vyjádřeno v %.

Z procentuálního vyjádření plochy, kterou zaujímají ve snímku cévy, je pak spočítáno vyhodnocení pro celou sekvenci snímků, a to průměr a modus ze zaokrouhlené hodnoty procentuální velikosti plochy náležející cévám.

K modu je pak přidána hranice $\pm 5\%$. Snímky, které mají procentuální zastoupení mimo tento rozsah, jsou pak spočítány a udávají špatně klasifikované snímky.

6.6 Funkce Vymaskování cévního řečiště

Vstupem funkce je nijak nezpracovaný šedotónový snímek cévního řečiště a snímek segmentovaného cévního řečiště. Výstupem pak je upravený snímek sítnice, ve kterém chybí cévy a pozadí zůstalo nezměněno.

Klasifikovaný snímek je procházen s plovoucím oknem o velikosti 101 x 101 pixelů pro snímky HRF a 29 x 29 pixelů pro série snímků. Jakmile se ve středu okna objeví pixel patřící cévě, je jeho jasová hodnoty nahrazena hodnotou vypočtenou z okolí.

Nová jasová hodnota pixelu je získána jako medián hodnot pozadí v okně.

7 VYHODNOCENÍ SEGMENTACE

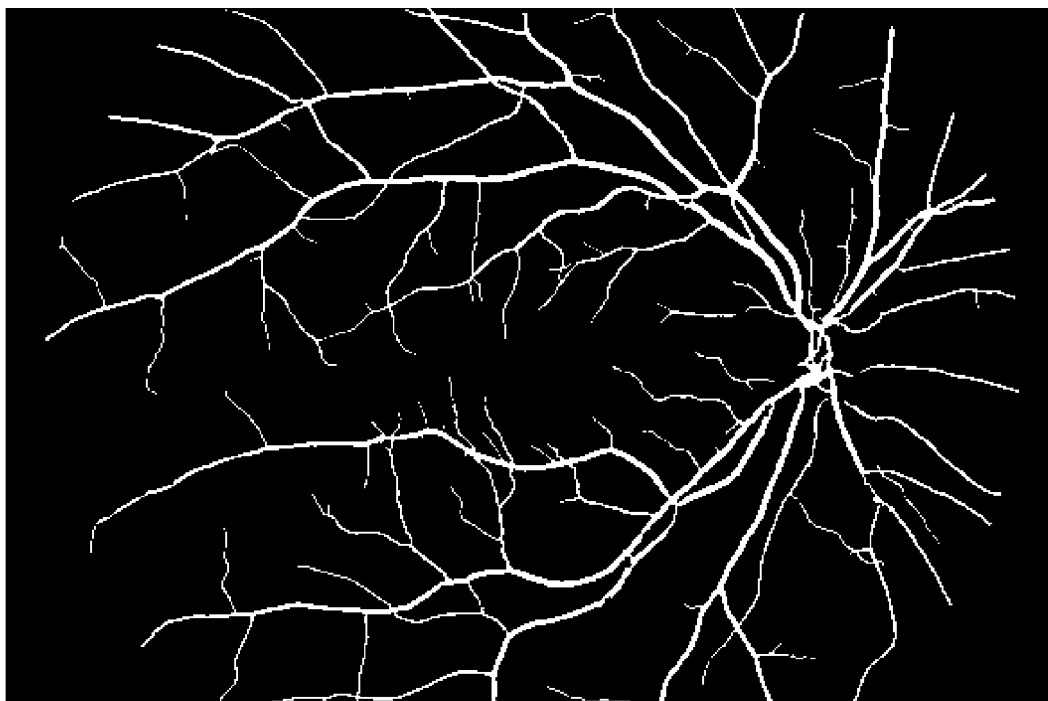
7.1 Zpracování klasifikovaných snímků

Po výstupu z klasifikátoru jsou ve snímku matematickou morfologií (dilatace, eroze) zaplněny několika pixelové mezery mezi cévami (např. spojení nejširších cév s centrálním reflexem v jednu cévu). Dále jsou ze snímku odstraněny objekty velké jen několik málo pixelů, které nepatří k cévnímu řečišti. Nakonec je ve snímku odstraněn okraj FOV (pouze u HRF).

Tímto postupem je z obr. za 4.22 dosaženo segmentovaného snímku na 7.1.

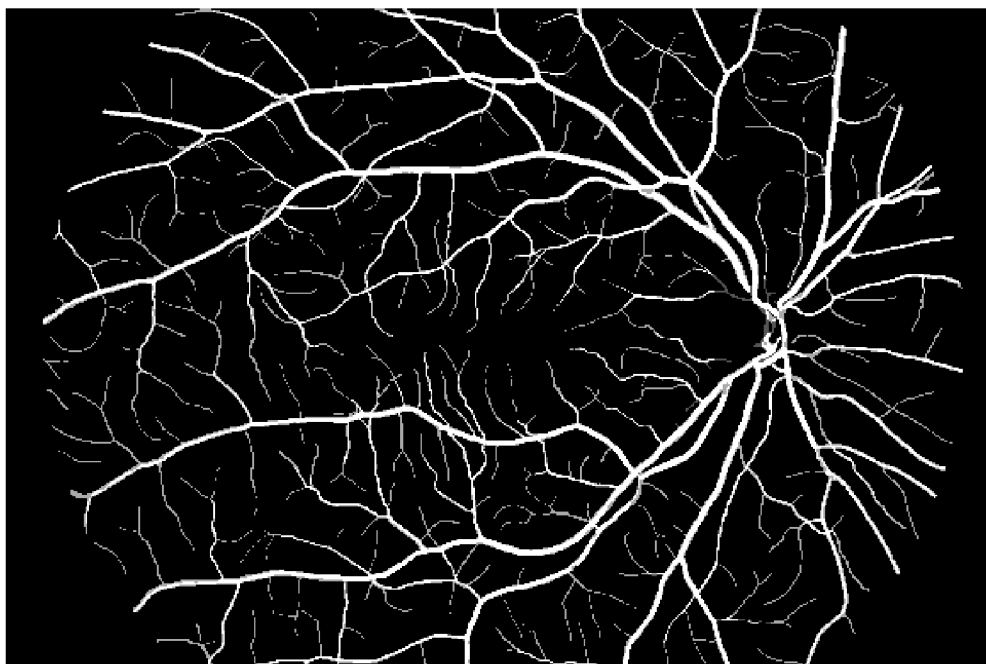
7.2 Vyhodnocení segmentace snímků HRF

Pro vyhodnocení segmentace cév ve snímcích s velkým rozlišením bylo využito srovnání se zlatými standardy. Každý pixel binárního segmentovaného obrazu byl porovnán s odpovídajícím pixelem ručně segmentovaného zlatého standardu.



Obr. 7.1: Klasifikovaný snímek HRF (x01h)

Kvantitativní vyhodnocení segmentace se nachází v tabulkách 7.1 až 7.3



Obr. 7.2: Chyby klasifikace snímku HRF (x01h)

Velký podíl na falešně pozitivní zařazení pixelů mezi cévy má charakter Gaussova filtru. Vedlejšími laloky filtru jsou kromě tenkých cév také zachytávána neuronová vlákna, která jsou na snímcích sítnice zachycena současně s cévami. Neuronová vlákna jsou zachytávána také metodou mfr a to filtrem pro nejtenčí cévy. Vhodným nastavením klasifikace je ale většina nervových vláken klasifikována jako pozadí.

Falešně negativní pixely se vyskytují v místech, kde cévy mají větší průměr než je nastavená frekvence filtru.

Výskyt chybně klasifikovaných pixelů je patrný na 7.2. Obrázek byl získán jako rozdíl klasifikovaného snímku a ručně segmentovaného snímku zlatého standardu. Černé pixely odpovídají FN a bílé FP, šedé pixely jsou klasifikovány správně.

7.2.1 Senzitivita, Specificita a přesnost klasifikace

Termín Senzitivita vyjadřuje pravděpodobnost, že pixel náležející k cévnímu řečišti bude v klasifikovaném snímku označen jako céva. Vyhodnocuje se ze vztahu:

$$SE = TPR = \frac{TP}{TP + FN} \quad (7.1)$$

- TPR (True Positive Rate) – pravděpodobnost správného označení pixelu za cévu
- TP (True Positive) – počet pixelů správně označených za cévu
- FN (False Negative) – počet pixelů náležejících k pozadí označených za cévu

název snímku	TN	TP	FN	FP	SE	SP	ACC
1(x01h)	7323535	511341	322225	28243	0,6134	0,9962	0,9572
2	7177024	680351	127627	200342	0,8420	0,9728	0,9599
3	7178377	590475	273393	143099	0,6835	0,9805	0,9491
4	7187126	609824	161517	226877	0,7906	0,9694	0,9526
5	7387329	537736	200902	59377	0,7280	0,9920	0,9682
6	7096599	730014	99538	259193	0,8800	0,9648	0,9562
7	7399052	511375	216921	57996	0,7022	0,9922	0,9664
8	7287351	621224	199979	76790	0,7565	0,9896	0,9662
9	7476131	442857	193288	73068	0,6962	0,9903	0,9675
10	7361794	533017	172188	118345	0,7558	0,9842	0,9645
11	7232137	641862	134586	176759	0,8267	0,9761	0,9620
12	7130610	738392	167621	148721	0,8150	0,9796	0,9614
13	7255701	560922	205370	163351	0,7320	0,9780	0,9550
14	7268038	552129	161451	203726	0,7737	0,9727	0,9554
15	7443993	504088	137107	100156	0,7862	0,9867	0,9710
celkem	109204797	8765607	2773713	2036043	0,7596	0,9817	0,9608

Tab. 7.1: Vyhodnocení segmentace -snímky HRF zdravé

Termín Specificita vyjadřuje pravděpodobnost, že pixel náležející k pozadí bude v klasifikovaném snímku označen jako pozadí. Vyhodnocuje se ze vztahu:

$$SP = TNR = \frac{TN}{TN + FP} \quad (7.2)$$

- TNR (True Negative Rate) – pravděpodobnost správného označení pixelu za pozadí
- TN (True Negative) – počet pixelů správně označených za pozadí
- FP (False Positive) – počet pixelů náležejících k cévnímu řečišti označených za pozadí

Termín Přesnost klasifikace (ACC) vyjadřuje úspěšnost správnosti přiřazení pixelu. Vyhodnocuje se ze vztahu:

$$ACC = \frac{TN + TP}{TN + TP + FP + FN} \quad (7.3)$$

název snímku	TN	TP	FN	FP	SE	SP	ACC
1 (x01dr)	7495335	297052	116326	276631	0,7186	0,9644	0,9520
2	7347406	376563	139788	321587	0,7293	0,9581	0,9436
3	7429757	337976	151342	266269	0,6907	0,9654	0,9490
4	7412271	318788	139897	314388	0,6950	0,9593	0,9445
5	7294869	415713	88201	386561	0,8250	0,9497	0,9420
6	6713583	478338	134614	858809	0,7804	0,8866	0,8786
7	7136374	500090	130695	418185	0,7928	0,9446	0,9329
8	7241238	440147	170012	333947	0,7214	0,9559	0,9384
9	7600041	310432	140687	134184	0,6881	0,9827	0,9664
10	7097920	550061	159660	377703	0,7750	0,9495	0,9344
11	7092771	549187	138052	405334	0,7991	0,9459	0,9336
12	7496533	364711	188503	135597	0,6593	0,9822	0,9604
13	7425258	350424	206018	203644	0,6298	0,9733	0,9500
14	7124816	450406	168833	441289	0,7274	0,9417	0,9255
15	6889843	438114	90982	766405	0,8280	0,8999	0,8953
celkem	108798015	6178002	2163610	5640533	0,7406	0,9507	0,9364

Tab. 7.2: Vyhodnocení segmentace -snímky HRF diabetická retinopatie

Nižší úspěšnost metody na snímcích ze skupiny dr je způsobena charakterem snímků. V blízkosti cév se vyskytují ložisková krvácení (hemoragie), exudáty, mikroaneurysmata. Dalším charakteristickým rysem diabetické retinopatie je cévní dilatace se zvýrazněním cévního reflexu. Tyto cévy jsou pak navrženou metodou obtížněji

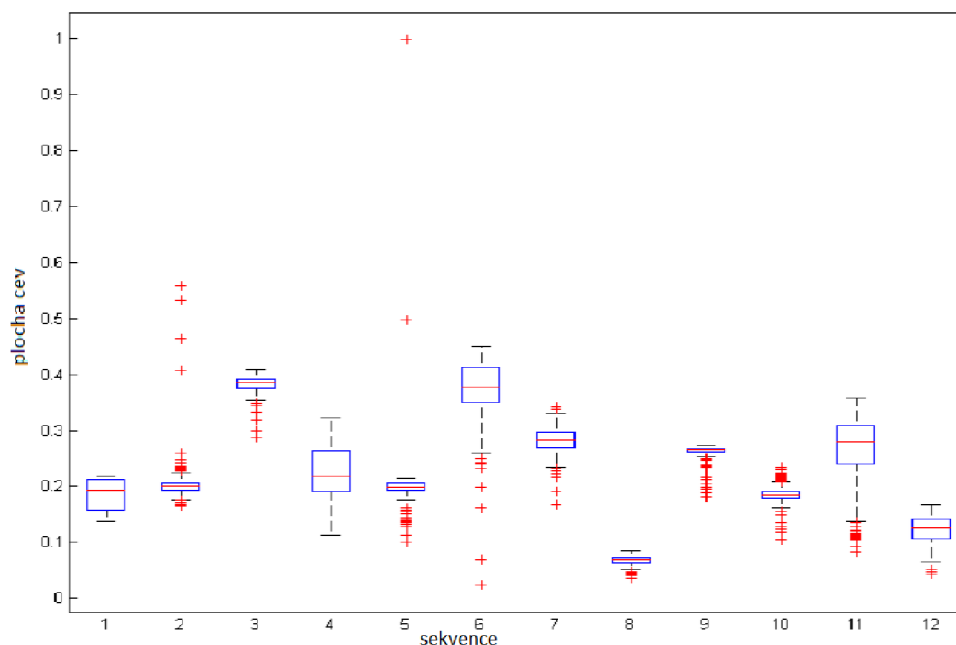
segmentovatelné a případné zdvojení cévy kvůli centrálnímu reflexu není kompenzováno matematickou morfologií (viz. podkap. 7.1)

název snímku	TN	TP	FN	FP	SE	SP	ACC
1 (x01g)	7362061	400323	141432	281528	0,7389	0,9632	0,9483
2	7260292	456676	147278	321098	0,7561	0,9576	0,9428
3	7554418	397386	121954	111586	0,7652	0,9854	0,9715
4	7514804	395174	127542	147824	0,7560	0,9807	0,9664
5	7475847	363599	166914	178984	0,6854	0,9766	0,9577
6	7421547	393308	161795	208694	0,7085	0,9726	0,9547
7	7414187	397744	129896	243517	0,7538	0,9682	0,9544
8	7303978	438877	111579	330910	0,7973	0,9567	0,9459
9	7416163	383215	153747	232219	0,7137	0,9696	0,9528
10	7333623	412673	119496	319552	0,7755	0,9582	0,9464
11	7292148	463554	156654	272988	0,7474	0,9639	0,9475
12	7170552	519663	151289	343840	0,7745	0,9542	0,9395
13	7333462	404974	147990	298918	0,7324	0,9608	0,9454
14	7336515	392802	180452	275575	0,6852	0,9638	0,9443
15	7340627	415114	179405	250198	0,6982	0,9670	0,9475
celkem	110530224	6235082	2197423	3817431	0,7394	0,9666	0,9510

Tab. 7.3: Vyhodnocení segmentace -snímky HRF glaukom

7.3 Vyhodnocení segmentace sekvencí snímků

Pro vyhodnocení úspěšnosti segmentace sekvencí snímků nejsou k dispozici zlaté standardy, proto bylo zvoleno vlastní vyhodnocení úspěšnosti klasifikace.

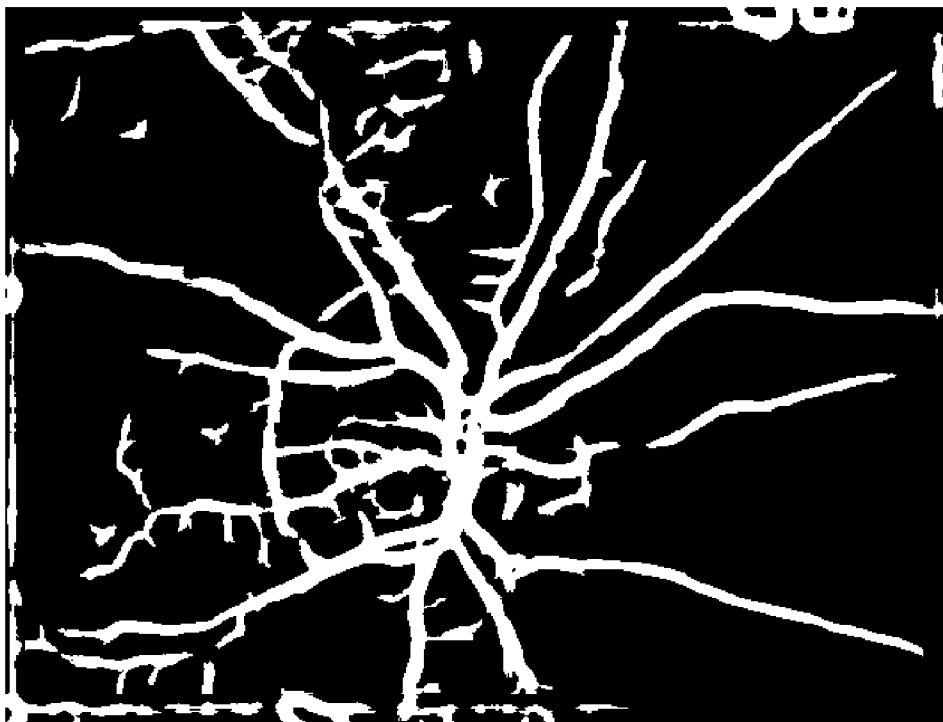


Obr. 7.3: Rozsah plochy cév v sekvencích snímků-srovnání mezi videi

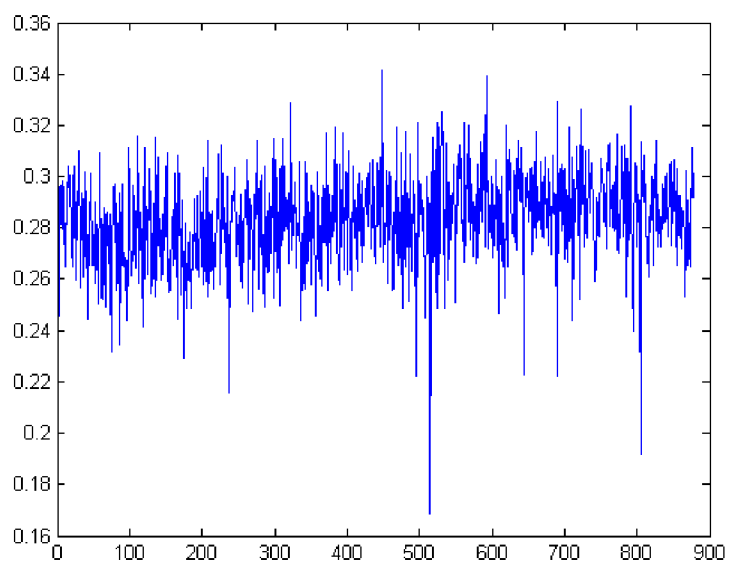
V každém snímku je spočítána plocha, kterou na snímku zaujímají cévy. Tato hodnota je pak porovnávána v rámci celého videa. Plocha, kterou v rámci sekvence snímků sítnice zaujímají cévy, kolísá. Ukázka kolísání plochy cév ve snímcích je na obr. 7.5.

V tabulce 7.4 pak kromě průměrné plochy, kterou zaujímají cévy ve snímku, je uvedena také nejčastější hodnota plochy, jakou zaujímají cévy ve snímku a rozptyl velikosti plochy. K modu je pak přidán rozsah $\pm 5\%$ a snímky, ve kterých cévy zaujímají menší či větší plochu než modus $\pm 5\%$, jsou považovány za špatně klasifikované.

V grafu 7.3 jsou boxploty procentuálního zastoupení plochy cév ve snímcích. V každém poli středová značka zobrazuje medián, okraje rámečku představují 25. a 75. percentil, tzv. vousy zachycují variabilitu dat pod prvním a nad třetím kvantilem. Odlehlé hodnoty, tzv. outliers, pak jsou vykresleny jako jednotlivé body značené



Obr. 7.4: Klasifikovaný snímek ze sekvence snímků sítnice



Obr. 7.5: Kolísání plochy cév v rámci jedné sekvence snímků sítnice

symbolem +.


název videa	počet snímků	zastoupení cév %	rozptyl	modus %	menší než modus	větší než modus
1	189	18,5026	6,9730	15	0	60
2	836	20,1857	5,2166	20	0	5
3	191	38,1993	2,5908	39	4	0
4	855	22,5485	17,4369	19	6	307
5	189	20,1500	41,9685	20	9	2
6	189	37,1493	33,4258	42	72	0
7	878	28,3251	3,4919	28	6	2
8	833	6,8230	0,4463	7	0	0
9	189	26,1587	2,0974	27	7	0
10	389	18,5744	2,3459	18	4	0
11	838	26,4922	38,3094	29	195	16
12	964	12,4586	5,0123	14	25	0

Tab. 7.4: Vyhodnocení segmentace -video

8 DISKUZE DOSAŽENÝCH VÝSLEDKŮ

Navržená metoda segmentace cévního řečiště byla odzkoušena na snímcích z databáze ÚBMI a na sériích snímků sítnice z experimentálního videooftalmoskopu.

Navrženou metodou segmentace cévního řečiště se podařilo segmentovat cévy s velkou úspěšností u sekvencí snímků sítnice. Navrženou metodou se podařilo zvýšit přesnost klasifikace ve skupině zdravých v průměru o 0,007 u glaukomu o 0,002 a u skupiny diabetická retinopatie zůstala průměrná hodnota přesnosti klasifikace nezměněna. (Porovnáváno s [39]) Ve všech případech došlo ke zvýšení průměrné hodnoty specifity (i maximální a minimální hodnoty pro jednotlivé snímky). Sensitivita ovšem u některých snímků klesla.




Obr. 8.1: Parazitní detekce nervových vláken

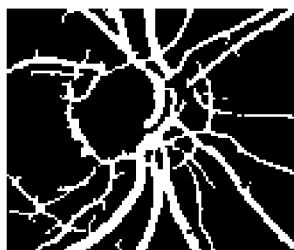
Většina segmentovaných snímků obsahuje artefakty. V databázi HRF snímků je nejvíce artefaktů způsobeno parazitní detekcí nervových vláken Gaborovými a přizpůsobenými filtry. To je způsobeno skutečností, že nervová vlákna pro přizpůsobenou filtraci a Gaborovy filtry představují struktury podobné tenkým cévám a velikost odezvy filtru pro tenké cévy je v některých oblastech výskytu nervových vláken srovnatelná s velikostí odezvy v oblasti, kde se skutečně segment tenké cévy nachází.

Filtry zachytávají také okraj FOV, který detekují jako cévy, tento artefakt je snadno odstranitelný využitím masky ve tvaru FOV, kdy se zpracovává jen část snímku uvnitř této masky. Tento artefakt se vyskytoval pouze u snímků databáze HRF, protože u sekvencí snímků je snímaná oblast přes celý snímek.

Část artefaktů způsobených šumem lze odstranit vymazáním objektů menších než několik pixelů.



Obr. 8.2: Parazitní detekce kraje FOV

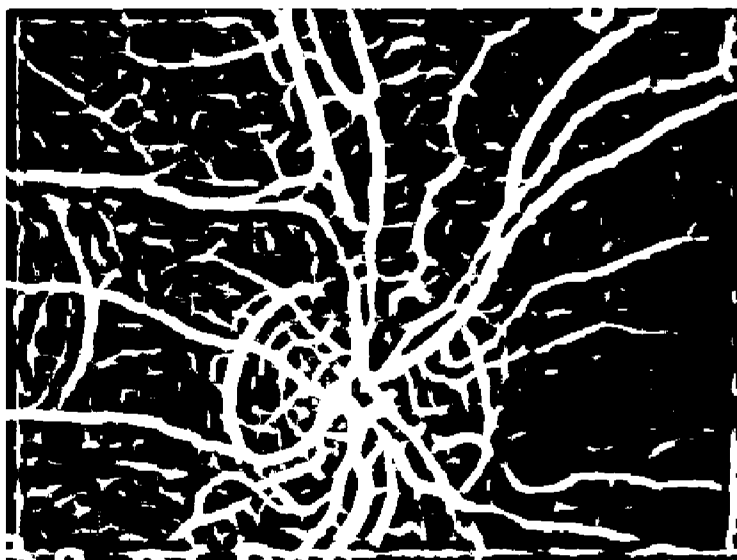

Obr. 8.3: Parazitní detekce optického disku snímek HRF

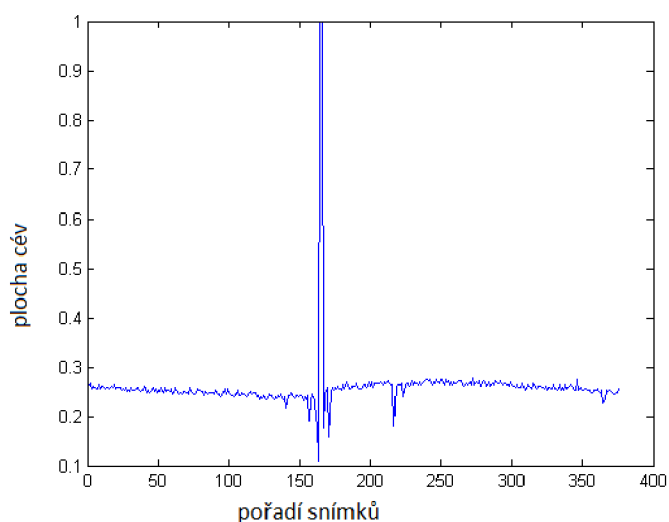
Další falešnou strukturou, vyskytující se téměř na všech výsledcích segmentace snímků z obou databází, je artefakt způsobený parazitní detekcí okraje optického disku, na jehož hrany přizpůsobené filtry zareagují odezvami srovnatelnými s velikostmi odezev charakteristických pro přítomnost cév.

Na obr.8.3 je současně vidět i nevhodná segmentace cév s centrální reflexem. Vzniká artefakt dvojí hrany, pixely ve středu cévy jsou považovány za pozadí. Tento artefakt se podařilo částečně kompenzovat díky operacím matematické morfologie (dilatace, eroze), které vyplní několika pixelové mezery mezi dvěma hranami cévy a spojí je v jednu cévu.

Všechny zmíněné artefakty jsou zastoupeny i ve snímcích z experimentálního oftalmoskopu. Detekce nervových vláken není tak masivní, zato se více objevuje nespojitost segmentovaných cév a díky velkému zašumění a špatnému kontrastu snímku i některé okrajové části cév nejsou segmentovány vůbec.



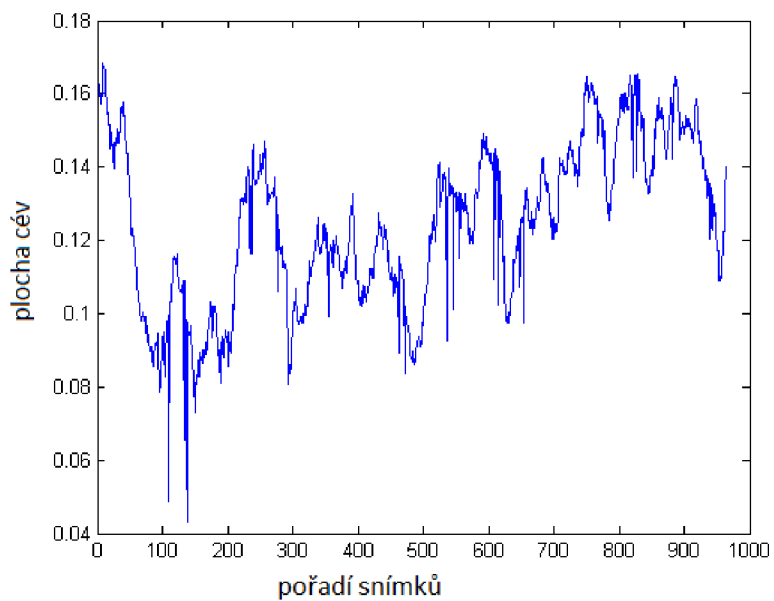
Obr. 8.4: Parazitní detekce optického disku v sérii snímků sítnice




Obr. 8.5: Zastoupení plochy cév v sérii snímků sítnice

Na 8.5 a 8.6 je také patrné kolísání úspěšnosti segmentace cév v rámci jedné série snímků sítnice. Zastoupení plochy cév ve snímcích je v rámci jedné série přibližně podobné.

Sekvence snímků nebyly předzpracovány a nebyly z nich odstraněny snímky nevhodné pro další zpracování. Tento fakt se projevil v nemožnosti segmentovat ně-



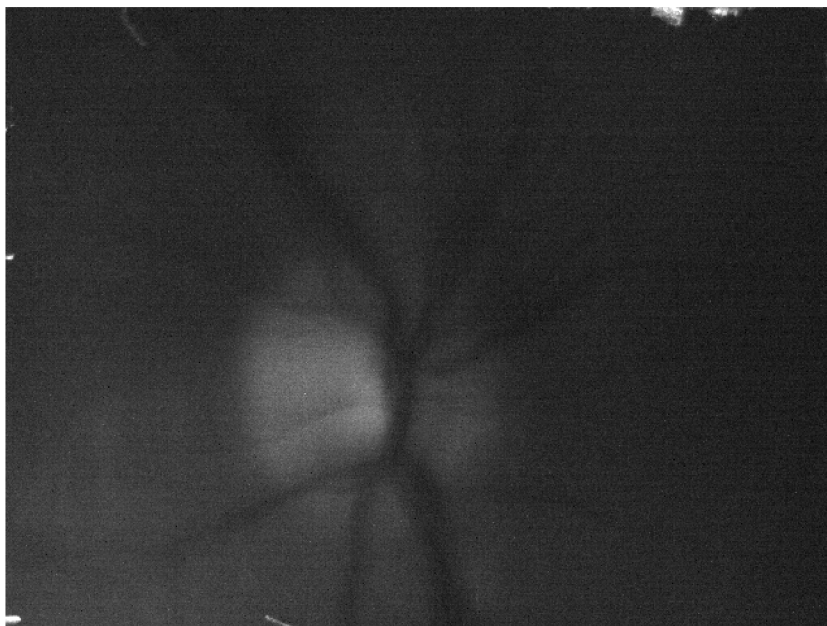Obr. 8.6: Zastoupení plochy cév v sérii snímků sítnice



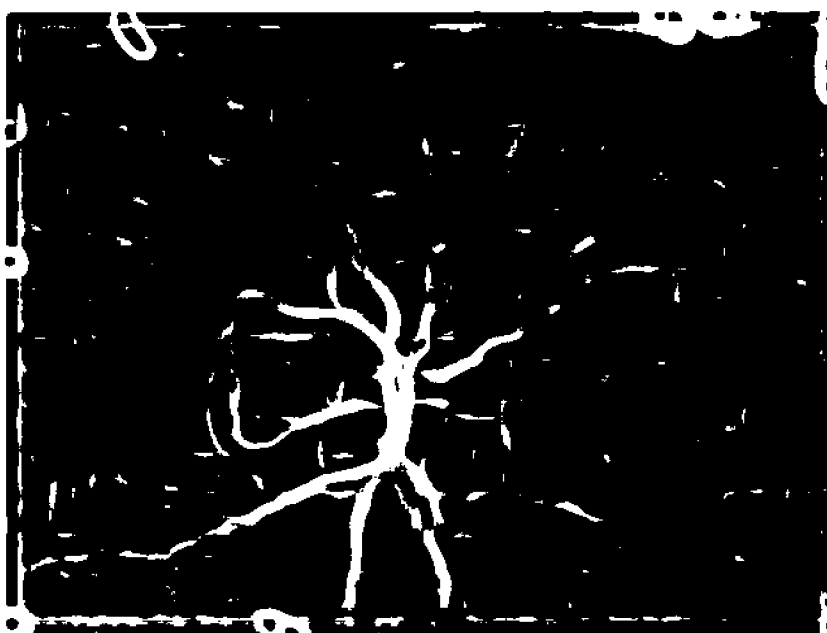
Obr. 8.7: Nesegmentovatelný snímek

které snímky a plochy zastoupení cév ve snímku je pak blízká 0 nebo 1 i když snímek žádné cévy neobsahuje.

Tento fakt je patrný např. 8.7, kdy snímky s pořadovým číslem 164-166 (kolísání plochy na 8.5) nebylo možné klasifikovat. Nesegmentovatelný snímek č. 164 je zobrazen na 8.7.



Obr. 8.8: Špatně segmentovatelný snímek



Obr. 8.9: Výstup segmentace- špatně segmentovatelný snímek 8.8

Snímek se segmentovaným řečištěm je vhodným podkladem pro odstranění cév z originálního snímku.

Důležitým předpokladem pro správné odstranění cév ze snímku je správně seg-

mentované cévní řečiště. Pokud cévy nejsou segmentovány, není možné je odstranit.

Úspěšnost odstranění cév lze hodnotit pouze subjektivně. Z histogramů jednotlivých snímků (např.5.2) je patrná změna jasových hodnot snímku a posun nejtmavších odstínů k jasnějším.

V oblasti optického disku je cévní zásobení stále částečně patrné. Toto je způsobeno velkým zastoupením pixelů patřícím cévnímu řečišti v plovoucím okně.

9 ZÁVĚR

Úkolem této diplomové práce bylo navrhnout a rozšířit stávající algoritmy pro segmentaci cévního řečiště sekvencí snímků z experimentálního videooftalmoskopu.

Ve 4.kapitole jsou popsány současně využívané algoritmy na ÚBMI a navrženy další příznaky pro segmentaci cévního řečiště.

Pomocí křížové validace je následně vybrána nejvhodnější kombinace příznaků pro klasifikaci snímků. Tato vybraná metoda je poté aplikována na obě dostupné databáze a vyhodnocena v kap. 7.

Dle výsledků uvedených v kap. 7 je patrné, že ke zlepšení úspěšnosti segmentace došlo u snímků od zdravých pacientů a u pacientů s glaukomem. Snímky pacientů s diabetickou retinopatií byly klasifikovány stejně úspěšně jako pomocí využívaných algoritmů (Porovnáváno s [39]).

U sekvencí snímků sítnice nebylo možné provést kvantitativní vyhodnocení pro nedostupnost zlatých standardů. Bylo proto zvoleno vlastní vyhodnocení popsané v podkap. 7.3.

Segmentované snímky byly využity jako podklad pro vymaskování cév - odstranění cévního řečiště ze snímků sítnice. Postup je popsán v kap. 5 Úspěšnost vymaskování cévního řečiště nelze vyhodnotit.

Předposlední kapitola pak shrnuje popis funkcí vytvořených v programu MATLAB pro účely této práce.

Poslední kapitola popisuje dosažené výsledky segmentace a vymaskování cévního řečiště.

Tuto práci lze rozšířit navržením dalších vhodných příznaků pro klasifikaci cévního řečiště či zlepšením metody vymaskování cévního řečiště.

LITERATURA

- [1] HYCL, Josef. *Oftalmologie: minimum pro praxi*. 2. vyd. Praha: Triton, 2006, 151 s. ISBN 8072548271.
- [2] KUČHYNKA, P. a kol. *Oční lékařství*. Praha: Grada Publishing a.s., 2007, 821 s. ISBN 9788024711638
- [3] KOLÁŘ, R. *Lékařská diagnostická technika* elektronická skripta. Brno 2007
- [4] SINTHANAYOTHIN CH., BOYCE F. J. Automated localisation of the optic disc, fovea, and retinal blood vessels from digital colour fundus images [online]. Br. J. Ophthalmol, 1999 [cit. 2. prosince 2012]. 83: pp. 902-910. Dostupné z URL: <<http://bjo.bmj.com/cgi/content/full/83/8/902>>.
- [5] KOLÁŘ R. *Diagnostika bio- a eko- systémů; Fundus kamery, konfokální mikroskopie- přednáška* [online]. ÚBMI VUT Brno. 2007. Dostupné z URL: <http://www.ubmi.feec.vutbr.cz/~kolarr/mdbe/Kolar_MDBE_3.pdf> .
- [6] ODSTRČILÍK J. Analýza barevných snímků sítnice se zaměřením na segmentaci cévního řečiště diplomová práce. VUT Brno, Fakulta elektrotechniky a komunikačních technologií. 2008. 88 s. Vedoucí diplomové práce prof. Ing. Jiří Jan, CSc.
- [7] DRIVE Digital Retinal Images for Vessel Extraction [online]. [cit. 15. prosince 2014]. Dostupné z URL: <<http://www.isi.uu.nl/Research/Database-s/DRIVE>>.
- [8] HOOVER A. Locating the optic nerve [online]. 2002 [cit. 2. prosince 2012]. Dostupné z URL: <<http://www.parl.clemson.edu/stare/nerve>>.
- [9] BUDAI A., MICHELSON G., HORNEGGER J. Multiscale Blood Vessel Segmentation in Retinal Fundus Images [pdf dokument]. Germany.
- [10] HENEGHAN C., FLYNN J., OKEEFE M., CAHILL M. Characterization of changes in blood vessel width and tortuosity in retinopathy of prematurity using image analysis Med. Image Anal., vol. 6, pp. 407- 429, 2002.
- [11] GIANINI A., GRISAN E., RUGGERI A. Enhanced Classification-Based Vessel Tracking Using Vessel Models and Hough Transform Proc. of the 3rd European Medical and Biological Engineering Conference EMBEC 2005. November 20-25, 2005, Prague, Czech Republic. vol. 11, no.1, ISSN 1727-1983.

- [12] HOOVER A., KOUTZNESTOVA V., GOLDBAUM Locating blood vessels in retinal images by piecewise threshold probing of a matched filter response IEEE Trans. 2000. Med. Imag., vol. 19, pp. 203-210
- [13] JIANG X., MOJON D. Adaptive local thresholding by verification-based multithreshold probing with application to vessel detection in retinal images IEEE Trans. 2003. Pattern Anal. Machine Intell., vol. 25, pp. 131–137.
- [14] MARÍN D., AQUINO A., GERÚNDEZ-ARIAS M. E., et al. A New Supervised Method for Blood Vessel Segmentation in Retinal Images by Using Gray-Level and Moment Invariants-based Features IEEE Trans. on Medical Imaging, vol. 30, no. 1, 2011.
- [15] MENDOC A. M., CAMPILHO A. Segmentation of Retinal Blood Vessels by Combining the Detection of Centerlines and Morphological Reconstruction IEEE Trans. Med. Imag. 2006. vol. 25, pp. 1200-1213..
- [16] SOARES J. V. B., LEANDRO J. J. G., CESAR JR. R. M., et al. Retinal vessel segmentation using the 2-D Gabor wavelet and supervised classification IEEE Transactions on Medical Imaging. 2006. 25(9): 1214–1222.
- [17] STAAL J., ABRAMOFF M. D., NIEMEIJER J., VIERGEVER M. A., VAN GINNEKEN B.: Ridge-based vessel segmentation in color images of the retina IEEE Trans. Med. Imag.. Apr. 2004. vol. 23, no. 4, pp. 501-509.
- [18] VLACHOS M., DERMATAS E. Multi-scale retinal vessel segmentation using line tracking Computerized Medical Imaging and Graphics. vol. 34, 2010. pp. 213-227.
- [19] ZHANG L., LI Q., YOU J., et al. A modified matched filter with double-sided thresholding for screening proliferative diabetic retinopathy IEEE Trans. on Information Technology in Biomedicine. July 2009. vol. 13, no. 4.
- [20] K. K. DELIBASIS, I. A. KECHRINIOTIS, C. TSONOS, et al. Automatic model-based tracing algorithm for vessel segmentation and diameter estimation 2010. Computer Methods and Programs in Biomedicine, vol. 100. pp. 108-122.
- [21] RAMONTAN L., POLETTI E., FIORIN D., et al. A Web-based System for the Quantitative and Reproducible Assessment of Clinical Indexes from the Retinal Vasculature IEEE Trans Biomed Eng. 2010 Oct 14.
- [22] ZVÁROVÁ, J., MAZURA, I. Stochastická genetika 172 str., 1. vydání listopad 2002 ISBN 80-246-0264-4

- [23] ZVÁRA, K. Pravděpodobnost a matematická statistika.3. vydání Matfyzpress 2002. ISBN 80-85863-93-6 230s.
- [24] ODSTRČILÍK, J. Retinal Vessel Segmentation by Improved Matched Filtering: Evaluation on a New High- Resolution Fundus Image Database. IET Image Processing, 2013, roč. 7, č. 4, s. 373-383. ISSN: 1751- 9659.
- [25] FRAZ, M. M., et al. Blood vessel segmentation methodologies in retinal images – A Survey. Computer methods and Programs in Biomedicine, vol. 108, no. 1, pp. 407–433, 2012.
- [26] KUBENA,T. [online]. [cit. 15. prosince 2014] Dostupné z URL: <<http://www.kubena.cz/text/uvod.php>>
- [27] Kraus, H. a kol.: Kompendium očního lékařství, Praha: Grada Publishing, 1997, 360 s.
- [28] J. Řehák, M. Řehák a kol. Venózní okluze sítnice. 1.vydání. Praha: Grada, 2011. s. 119-126, 7 s. Neuveden. ISBN 978-80-247-3480-4.
- [29] SATPATHY, A; XUDONG, Jiang; HOW, Lung Eng. Extended Histogram of Gradients with Asymmetric Principal Component and Discriminant Analyses for Human Detection. In Computer and Robot Vision (CRV), 2011 Canadian 56Conference on [online]. 2011. Singapore
- [30] Dalal, N.; Triggs, B., Histograms of oriented gradients for human detection, Computer Vision and Pattern Recognition, 2005. CVPR 2005. IEEE Computer Society Conference on , vol.1, no., pp.886,893 vol. 1,
- [31] STEINWART, Ingo ; CHRISTMANN, Andreas . Support vector machines. 1 : Springer, 2008.ISBN 0387772413.
- [32] Ankit Gupta. Feature Detection, Description and Matching. www.washington.edu. [online].[cit. 2014-12-15]. Dostupné z: <<https://courses.cs.washington.edu/courses/cse576/08sp/projects/project1/artifacts/ankit/artifact/features.html>>
- [33] Fraz, M.M.; Remagnino, P.; Hoppe, A.; Velastin, S.; Uyyanonvara, B.; Barman, S.A., "A supervised method for retinal blood vessel segmentation using line strength, multiscale Gabor and morphological features,"Signal and Image Processing Applications (ICSIPA), 2011 IEEE International Conference on , vol., no., pp.410,415, 16-18 Nov. 2011 doi: 10.1109/ICSIPA.2011.6144129

- [34] ODSTRČILÍK, J., R. KOLÁŘ, J. JAN, R. P. TORNOW a A. BUDAI. 2014. Blood vessel segmentation in video-sequences from the human retina. 2014 IEEE International Conference on Imaging Systems and Techniques (IST) Proceedings. IEEE, : 129-133. DOI: 10.1109/IST.2014.6958459. ISBN 978-1-4799-5220-5
- [35] JUN XIE, YIFENG JIANG and HUNG-TAT TSUI Segmentation of Kidney From Ultrasound Images Based on Texture and Shape Priors IEEE TRANSACTIONS ON MEDICAL IMAGING, VOL. 24, NO. 1, JANUARY 2005
- [36] RANGAYYAN R. M., AYRES F. J., OLOUMI F., OLOUMI F. a ESHGHZADEHZANJANI P. Detection of blood vessels in the retina with multiscale Gabor filters. Journal of Electronic Imaging. 2008, roč. 17, č. 2, s. 023018-023018-7
- [37] Soares, J.V.B.; Leandro, J.J.G.; Cesar, R.M.; Jelinek, H.F.; Cree, M.J., "Retinal vessel segmentation using the 2-D Gabor wavelet and supervised classification," Medical Imaging, IEEE Transactions on , vol.25, no.9, pp.1214,1222, Sept. 2006 doi: 10.1109/TMI.2006.879967
- [38] R. P. Tornow, R. Kolar, J. Odstreilik, „Non-mydratic video ophthalmoscope to measure fast temporal changes of the human retina,“ Proc. SPIE 9540, Novel Biophotonics Techniques and Applications III (2015).
- [39] ODSTRČILÍK, J. Analysis of retinal image data to support glaucoma diagnosis. Brno: Brno University of Technology, Faculty of Electrical Engineering and Communication, 2014. 112 p. Academic advisor: doc. Ing. Radim Kolář, Ph.D
- [40] Annunziata, R.; Garzelli, A.; Ballerini, L.; Mecocci, A.; Trucco, E., "Leveraging Multiscale Hessian-based Enhancement with a Novel Exudate Inpainting Technique for Retinal Vessel Segmentation," Biomedical and Health Informatics, IEEE Journal of , vol.PP, no.99, pp.1,1 doi: 10.1109/JBHI.2015.2440091
- [41] Amna Waheed, Zahra Waheed, M. Usman Akram, and Arslan Shaukat, "Removal of False Blood Vessels Using Shape Based Features and Image Inpainting," Journal of Sensors, vol. 2015, Article ID 839894, 13 pages, 2015. doi:10.1155/2015/839894

SEZNAM SYMBOLŮ, VELIČIN A ZKRATEK

VUT	Vysoké učení technické
ÚBMI	Ústav biomedicínského inženýrství
FOV	Field of View
HOG	Histogram orientovaných gradientů
CCD	Charge-Coupled Device
FN	falešně negativní
FP	falešně pozitivní
TP	správně pozitivní
TN	správně negativní
SE	senzitivita
SP	specifická
f.	filtry
mat.	matice
ACC	přesnost klasifikace
hrf	snímky s velkým rozlišením z databáze ÚBMI
mfr	odezvy získané přizpůsobenými filtry
gab	odezvy získané Gaborovými filtry
fea rk	odezvy získané Hessovými maticemi

SEZNAM PŘÍLOH

A	Obsah přiloženého CD	73
B	Ukázka spuštění funkcí	74

A OBSAH PŘILOŽENÉHO CD

- videosekvence n4_10_1_2
- odezvy videosekvence s Gaborovými filtry, přizpůsobenými filtry a Hessovými maticemi

- snímek HRF 01_h, odpovídající maska a zlatý standard
- odezvy HRF snímku s Gaborovými filtry, přizpůsobenými filtry a Hessovými maticemi

- Funkce Gabor_hrf pro získání odezev od Gaborova filtru pro snímky databáze HRF
- Funkce Gabor_video pro získání odezev od Gaborova filtru pro snímek ze sekvence snímků sítnice
- Funkce Klasifikace pro klasifikaci snímku
- Funkce smazání_fov pro odstranění parazitně detekovaného okraje FOV ze snímků HRF
- Funkce Vymaskovani pro odstranění cévního řečiště ze snímku
- skript vyhodnoceni_klasifikace_hrf
- skript vyhodnoceni_klasifikace_video

B UKÁZKA SPUŠTĚNÍ FUNKCÍ

- Funkce Gabor

- snímky HRF

```
image=imread('01_h.jpg');  
image= im2double(image(:,:,2));  
Gabout=gabor_hrf(image);
```

- videosekvence

```
load('n4_10_1_2.mat');  
[~,~,c]=size(video);  
for i=1:c  
    Gabout(:,:,i)=gabor_video(video(:,:,i));  
end
```

- Funkce klasifikace

- snímky HRF

```
load('model_ghp_hrf.mat');  
load('01_h.jpg\fea_rk.mat');  
fea_rk=(mfr-mid_h)/(mad_h-mid_h);  
load ('01_h.jpg\mfr.mat');  
load ('01_h_gabor.mat');  
gab=(gab-mid_g)/(mad_g-mid_g);  
mfr=(mfr-mid_p)/(mad_p-mid_p);  
% popr. image=imread('01_h.jpg');  
% image= im2double(image(:,:,2));  
% gab=gabor_hrf(image);  
[vystup]=klasifikace(gab, mfr, fea_rk, vahy, prah);  
figure()  
imshow(vystup, [])
```

- videosekvence

```
load('N00004_2013-10-01_02.avi_FEA_ALL_frames.mat');  
load ('gab_n4_10_1_2.mat');  
% popr. load('n4_10_1_2.mat');  
% [~,~,c]=size(video);  
% for i=1:c  
%     gab(:,:,i)=gabor_video(video(:,:,i));
```

```

% end
load('model_ghp_hrf.mat');
fea_rk=(mfr-mid_h)/(mad_h-mid_h);
gab=(gab-mid_g)/(mad_g-mid_g);
mfr=(mfr-mid_p)/(mad_p-mid_p);
[a,b,d]=size(gab);

for i=1:d
vystup=klasifikace(gab(:,:,i), mfr(:,:,i), fea_rk(:,:,i), vahy, prah);
end

```

- Funkce Vymaskovani

- snímky HRF

```

load('01_h_klasifikovane.mat');
% místo nactení klasifikovaného snímku hrf lze
% volat funkci klasifikace (viz. vyse)
image=imread('01_h.jpg');
image= im2double(image(:,:,2));
vymaskovano=vymaskovani(vystup, image, 51);

```

- videosekvence

```

load('n4_10_1_2_klasifikovane.mat');
% místo nactení klasifikované sekvence lze
% volat funkci klasifikace (viz. vyse)
load('n4_10_1_2.mat');
vymaskovano=vymaskovani(vystup, video, 15);

```